HUETER-LOSSEN'S

GRUNDRISS DER CHIRURGIE.

II. BAND. 1. ABTHEILUNG.

SECHSTE AUFLAGE.

HUETER-LOSSEN'S GRUNDRISS

DER

CHIRURGIE.

BEARBEITET

VON

PROF. DR. HERMANN LOSSEN

IN HEIDELBERG.

II. BAND.

SPECIELLER THEIL.

ERSTE ABTHEILUNG.

Die chirurgischen Krankheiten des Kopfes.

SECHSTE AUFLAGE.

MIT 106 ABBILDUNGEN.

LEIPZIG,

VERLAG VON F. C. W. VOGEL.

1890.

Inhaltsverzeichniss.

ERSTE ABTHEILUNG.

Die chirurgischen Krankheiten des Kopfes.

Erstes Capitel.

Die Verletzungen und Krankheiten des Schädels und seiner Hüllen.

Zweites Capitel.

Die Verletzungen und Krankheiten der Weichtheile der Gesichtsgegend, der Augenlider, Wangen und Lippen.

Drittes Capitel.

Die Verletzungen und Krankheiten der Nase und der Nasenhöhle.

Viertes Capitel.

Die Verletzungen und Krankheiten der Kiefer.

Fünftes Capitel.

Die Verletzungen und Krankheiten der Zunge.

Sechstes Capitel.

Die Verletzungen und Krankheiten des harten und weichen Gaumens, einschliesslich der Tonsillen.

Siebentes Capitel.

Die Verletzungen und Krankheiten der Rachenhöhle.

Achtes Capitel.

Die Verletzungen und Krankheiten des Ohres.

Neuntes Capitel.

Die Verletzungen und Krankheiten der Speicheldrüsen. (Parotis, Glandula submaxillaris, Glandula sublingualis.)

SPECIELLER THEIL.

ERSTE ABTHEILUNG.

DIE CHIRURGISCHEN KRANKHEITEN DES KOPFES.

ERSTES CAPITEL.

Die Verletzungen und Krankheiten des Schädels und seiner Hüllen.

§ 1. Allgemeines über Schädelverletzungen.

Die dünne Decke der Weichtheile, die Haut mit der Galea aponeurotica, ist derart über den knöchernen Schädel ausgespannt, dass die verletzenden Gewalten in vielen Fällen auf Weichtheile und Knochen gleichmässig einwirken. Doch müssen hierdurch keineswegs beide Decken eine Continuitätstrennung erleiden. Beide sind elastisch und können aus der Spannung, in welche sie die verletzende Gewalt versetzt, in ihre natürliche Form wieder zurückkehren; man bezeichnet dann die Verletzung als einfache Quetschung, *Contusion*. Haut und Galea aponeurotica sind indessen so dünn, dass die Compression dieses weichen Polsters die quetschende Gewalt nur in geringem Masse compensiren kann; die Contusion wird daher fast in voller Grösse auf das knöcherne Schädeldach übertragen. Nur in den Temporalgruben sind die Weichtheile durch die M. M. temporales verstärkt; der dünnste und sprödeste Theil des knöchernen Schädeldaches wird hierdurch etwas besser vor der Einwirkung quetschender Gewalten geschützt. Ebenso decken die Insertionen der Nackenmuskeln (M. cucullaris, M. splenius cap.) von der Linea semicircularis sup. ab das Os occipitis. Dagegen spielen die dünnen Platten des M. frontalis und des M. occipitalis in dieser Beziehung keine Rolle.

Verletzungen durch *Hieb* und *Schnitt* erzeugen erst dann klaffende Wunden in der Galea aponeurotica, wenn diese in ihrer ganzen Dicke bis auf das lockere Bindegewebe getrennt ist, welches zwischen ihr und dem knöchernen Schädeldache liegt. Dieses Bindegewebe ist langfaserig und gestattet sowohl die Verschiebungen der Galea, welche dem Spiel der Muskeln folgen, als auch das weite Klaffen der Wundränder, sobald die Wunde die Dicke der Galea durchsetzt. Die Galea selbst besteht aus starrem, kurzfaserigem Bindegewebe; nur die Sehnenfasern des M. frontalis und occipitalis sind länger und in sagittaler Richtung angeordnet, so dass frontal ziehende Wunden etwas stärker klaffen als sagittal verlaufende. Stechende Instrumente trennen die gespannten Gewebe der Galea sehr leicht, werden dann aber meist von dem knöchernen Schädeldache aufgehalten; doch kann ein kräftig geführtes Messer mit seiner Spitze die Schädelknochen durchbohren und selbst bis in das Gehirn vordringen.

Brüche der Schädelknochen erfolgen mit wenigen Ausnahmen (§ 5) durch directe Gewalt. Die Elasticität der weichen Schädeldecken erweist sich dabei als so bedeutend, dass, trotz der Ausspannung über die harte Unterlage, in vielen

Fällen keine Hautwunde entsteht, während der Knochen bricht. Dann liegt der Fall eines *einfachen, nicht complicirten* Schädelbruches vor, wobei die Weichtheile freilich in der Regel stark gequetscht und mit Blutergüssen durchsetzt sind.

Die Verletzungen des Schädels und seiner Hüllen erhalten durch die räumlich nahen Beziehungen zu dem Gehirn und seinen Häuten eine ganz besondere Bedeutung. Es werden die verletzenden Gewalten theils mittelbar durch die Bewegungen des Schädels auf das Gehirn übertragen, theils wirken sie unmittelbar durch die Oeffnungen, die sie in dem knöchernen Schädeldach schaffen, auf die Gehirnsubstanz ein. Auch können Entzündungen, hervorgerufen durch Wunden der weichen und harten Schädeldecken, auf die Gehirnhäute und auf das Gehirn selbst übergreifen. Wir werden deshalb im Folgenden immer der Möglichkeit Rechnung tragen müssen, dass das Gehirn und seine Häute an den Verletzungen und Entzündungen des Schädeldaches und seiner Hüllen theilnehmen kann.

§ 2. Die Verletzungen der Galea aponeurotica.

Einfache Quetschungen der Galea, ohne Hautwunde, heilen in der Regel erscheinungslos und bedürfen kaum einer Behandlung. Das extravasirte Blut wird in der Regel schnell resorbirt. Einiges Interesse gewinnen die Blutergüsse zwischen Periost und Galea dadurch, dass sie in den lockeren Maschen des Zwischengewebes weithin wandern. So kann sich ein Bluterguss von der Höhe der Sutura coronaria, etwa entsprechend dem vorderen Ende der Sutura sagittalis, in wenigen Tagen bis zu den Supraorbitalbögen und selbst in das Bindegewebe der Orbita herabsenken. Die blauen, grünen und gelben Verfärbungen der Haut, welche die Resorption des Blutextravasates kennzeichnen, erscheinen dann in der Gegend der Augenbrauen und oberen Augenlider, während die Verletzung auf der Höhe des Schädels stattfand.

Schon die kleinsten Abschürfungen der Epidermis, mehr noch die Wunden der Haut erfordern bei Contusionen der Galea eine aseptische Behandlung, damit keine Verjauchung des Blutextravasates eintrete. Meist allerdings bedecken sich die kleinen Hautabschürfungen rasch mit einem *trocknen Schorfe*, und dieser bewahrt die Wunde, deren Bedeutung der Verletzte gewöhnlich unterschätzt, vor entzündlicher Infection. Verzögert sich aber die Schorfbildung, so wird man immer den sicheren Schutz eines aseptischen Verbandes dem unsicheren des trocknen Schorfes vorziehen müssen.

Bei Schnitt- und Hiebwunden, sowie bei offenen Quetschwunden der Galea wird das Interesse des behandelnden Arztes in erster Linie von der *Blutung* in Anspruch genommen. Die Galea ist von einem weitmaschigen Netz grösserer Arterien durchzogen, in welches die Stämme der A. A. occipitales, auriculares post., temporales, supraorbitales und frontales eintreten. Von den grösseren Arterien aus spinnt sich ein engmaschiges Netz kleiner und kleinster Arterien durch die Galea. Daher folgt auch einer kleinen Wunde in der Regel eine ziemlich bedeutende Blutung, theils im continuirlichen Strome kleinerer Aeste, theils im unterbrochenen Spritzen grösserer Zweige. Die Mechanik der spontanen Blutstillung stösst hier auf besondere Schwierigkeiten, da die durchschnittenen Arterien kaum in das paravasculäre Gewebe zurückweichen können. Dieses wird hier durch die starren Bindegewebsfasern der Galea vertreten, welche, ähnlich der Wandung von Knochencanälen, die Arterien festhalten und sowohl die Verengerung des Lumen, als das Zurückweichen des Gefässes in seine Scheide erschweren. Man hat deshalb für
che Stillung der Blutung zu sorgen, und zwar entweder durch genaues An-
er Nähte, was für die kleineren Arterienäste vollkommen ausreicht, oder
nstechung der grösseren Aeste. Die gewöhnliche Unterbindung ist schwierig,

zuweilen geradezu unausführbar, weil die Schieberpincetten in das starre Gewebe der Galea nicht eingreifen und die Fäden an der glatten, starren Schnittfläche abgleiten. Bei der Umstechung kann man ein Stück der äusseren Haut des Wundrandes mit in den Faden aufnehmen; besser aber ist es, die Nadel vom Wundrande her durchzustechen und die Haut selbst zu vermeiden.

Manche Wunden der Galea, welche zwar auch durch quetschende Gewalt entstanden sind, lassen sich in ihrer geradlinigen Form und in der Regelmässigkeit der Wundränder von Schnitt- und Hiebwunden kaum unterscheiden. Die einen werden erzeugt durch das tangentiale Auftreffen einer Gewalt, z. B. eines Stockes, einer schweren Eisenstange; die anderen sind Risswunden, entstanden durch das gewaltsame Verschieben der Galea auf ihrer Unterlage, sei es nun, dass eine Gewalt in schräger Richtung den Schädel traf, sei es, dass dieser auf einen harten Gegenstand aufstiess und ein Stück fortglitt. Sehr charakteristisch ist am Supraorbitalrande der geradlinige Verlauf solcher Risswunden.

Aus gequetschten Wunden der Galea aponeurotica ergiesst sich das Blut in geringerer Menge, weil die zerrissenen und gequetschten Gefässwände für die Bildung verstopfender Gerinnsel günstige Bedingungen schaffen; doch ist auch hier eine sorgfältige Blutstillung, entweder durch die Naht oder durch die Umstechung, zu empfehlen. Bei unregelmässigen Quetschwunden, mit gelappten und eingerissenen Wundrändern, hat man in früheren Zeiten die Zulässigkeit der Naht sehr in Zweifel gezogen, weil man sie verantwortlich machte für die heftigen Entzündungen und tödtlichen Wundfieber, welche sich nicht selten von genähten Quetschwunden aus entwickelten. Die Aseptik gestattet es heutzutage sehr wohl, auch gequetschte Wunden zu nähen, nachdem man ihre Ränder mit dem Messer oder der Schere geglättet hat.

§ 3. Die Entzündungen nach Verletzungen der Galea aponeurotica.

Das Gewebe der Galea ist, wie das starre Bindegewebe der Fascien und Aponeurosen überhaupt, zu entzündlichen Processen an sich nicht geneigt. Hier liegt auch nicht die Gefahr der Entzündung, sondern in der festen Hautdecke, welche die Galea aussen umgibt und in dem langfaserigen Bindegewebe, welches zwischen ihr und dem Perioste der Schädelknochen eingelagert ist. In der Hautdecke verläuft die *Wundrose*, das *Erysipel*, in dem parostealen Bindegewebe die schnell fortschreitende, eiterige Entzündung, die *Phlegmone*.

Die *Wundrose* war früher eine sehr häufige Erkrankung nach Wunden der Galea und befiel hauptsächlich genähte Wunden, hinter deren Rändern verhaltene Wundsecrete in Fäulniss übergingen. Hier war offenbar ein guter Nährboden für die specifische Noxe vorhanden. Seitdem wir jede Kopfschwartenverletzung sorgfältig desinficiren und unter leichter Compression mit einem aseptischen Occlusivverbande bedecken, ist die Wundrose zur Seltenheit geworden.

Betreffs der klinischen Erscheinungen der Wundrose muss auf den Allgemeinen Theil (Cap. 13) verwiesen werden; hier seien nur eine Eigenthümlichkeit und eine besondere Gefahr des Erysipels der Kopfhaut erwähnt. Die erstere besteht darin, dass die Kopfrose, ohne die charakteristische Röthung, als blasse, ödematöse Hautschwellung beginnt und sich als solche bis zu den unteren Rändern des Schädeldaches forterstreckt. Es gibt Fälle, in welchen die Röthung der Haut und deren scharfe Abgrenzung erst dann hervortritt, wenn die Wundrose, etwa von einer Wunde am Scheitel ausgehend, endlich die untere Stirn- oder Schläfengegend oder die unbehaarte Nackenhaut erreicht hat. Vielleicht verhindert die Spannung der Haut auf der festen Unterlage der Schädelknochen, dass jene Anhäufung von Blut in den Capillaren eintritt, welche wir als Ursache der Röthung annehmen müssen.

In solchen Fällen hat man die allgemeinen Erscheinungen der Wundrose, Schüttelfrost, Erbrechen, Fieber besonders zu beachten und jede beginnende ödematöse Schwellung der Galea, welche mit diesen Erscheinungen zusammenfällt, als den möglichen Beginn der Wundrose anzusehen und zu behandeln.

Die besondere Gefahr, welche die Wundrose der Kopfhaut mit sich bringt, liegt in dem Fortschreiten des septisch-entzündlichen Processes auf die Gehirnhäute. Entsprechend der Wundrose kann in der Arachnoidea eine seröse oder selbst eiterige Entzündung ihren Verlauf nehmen, und diese septische Meningitis (Leptomeningitis, Arachnoideitis § 12) endet in der Regel tödtlich. Offenbar nimmt die Gehirnrinde an den entzündlichen Vorgängen Theil; das geht aus den Erscheinungen, heftigen Delirien, endlich Coma, hervor.

Die *Phlegmone* des parostealen Bindegewebes zwischen Galea und Periost der Schädelknochen nimmt oft einen ausserordentlich schnellen Verlauf; in kurzer Zeit verbreitet sich die Eiterung über grosse Strecken. Die Gefahr für das Leben liegt nicht nur in dem hohen Fieber, vielleicht die Folge des Druckes der gespannten Galea auf die Entzündungsproducte, sie besteht auch noch darin, dass die venösen Emissarien, welche die Verbindung zwischen den Venen der Galea und denjenigen der Hirnhäute herstellen, zu einer thrombotischen Verstopfung und die Thromben zu eiterigem Zerfalle kommen. So kann sich die Eiterung in das Innere der Schädelhöhle fortpflanzen und durch eiterige Meningitis das Leben bedrohen; es können aber auch erweichte Thrombenbröckel fortgeschwemmt werden und eine tödtliche Pyaemia multiplex erzeugen.

Man erkennt die fortschreitende Phlegmone weniger an fluctuirenden Ansammlungen des Eiters — diese lässt die unnachgiebige Galea nicht entstehen — als vielmehr an einer starken ödematösen Spannung der Hautdecke, heftigen Schmerzen, hoher Empfindlichkeit bei Druck, endlich an dem hohen Fieber. Wie überall die Wundrose der Haut gleichzeitig mit einer Phlegmone des Unterhautbindegewebes als sog. Pseudoerysipelas (Allg. Thl. Cap. 13) verlaufen kann, so verbinden sich auch an der Kopfhaut nicht selten Wundrose und parosteale Phlegmone. In ihren ersten Anfängen sind überhaupt die beiden Krankheitsformen diagnostisch nicht sicher zu trennen, bis die scharf begrenzte Röthung der Haut die Wundrose, die tiefe Eiterung die Phlegmone, oder beide Erscheinungen die Coexistenz der Krankheitsformen erkennen lässt.

§ 4. Das aseptische Verfahren bei Wunden der Galea aponeurotica.

Die drohenden Gefahren, welche in § 3 geschildert wurden und früher oft zum tödtlichem Ausgange führten, werden den vorsichtigen Arzt zur strengen Durchführung der aseptischen Behandlung bestimmen. Estlander constatirte, dass in seiner Praxis die Mortalität der schweren Wunden der Galea aponeurotica, welche früher 23% betrug, nach Einführung des aseptischen Verbandes auf 1,5% sank. Unter Hinweis auf die allgemeinen Regeln dieser Verbandmethode (Allg. Thl. Cap. 5) mögen hier noch folgende Punkte, welche speciell die Kopfhaut betreffen, hervorgehoben werden.

Als feste Regel gilt, dass *die Kopfhaare an der Wunde und in ihrer Umgebung mit Schere und Rasirmesser entfernt werden.* An den Haaren haften besonders zahlreich die staubförmigen Keime der Spaltpilze (Eberth); aber auch ohnedies ist die Entfernung der Haare geboten, weil sie ein genaues Anlegen der Verbandstoffe auf die Haut verhindern.

Man lege keine Suturen an, ohne die gleichzeitige Drainage des parosteralen Bindegewebes. Nur bei Wunden, welche nicht die ganze Dicke der Galea en, ist die Drainage unnöthig. Dabei erinnere man sich an die Kugel-

form des Schädels und lege die Drains so ein, dass die Wundsecrete von dem höchst gelegenen nach dem tiefst gelegenen Punkte der Wunde abfliessen können; dann wird eine Verhaltung der Wundsecrete nicht eintreten. Ziemlich häufig ist der eigenartige Fall, dass ein Stück der Galea in Form eines Lappens vom Scheitel gegen die Schädelbasis hin abgerissen wurde, so dass die Lappenbrücke dem tiefsten Theile der Wunde entspricht. Dann wird das Einführen von Drains in die Wundwinkel nicht immer genügen. *Bei Lappen mit unterer Basis lege man vor dem Nähen der Wunde eine Gegenöffnung in der Lappenbasis an, so dass das hier eingeführte Drainrohr dem tiefsten Punkte der Wundhöhle entspricht.* Schon J. L. Petit hat im vorigen Jahrhundert solche Gegenöffnungen empfohlen.

Dass dem Anlegen der Nähte eine sorgfältige aseptische Berieselung der Wundflächen, eventuell ein Ausreiben mit aseptischen Mitteln vorausgehe, versteht sich von selbst. Auch muss man noch besonders auf Fremdkörper, abgetrennte Haare, Strohfasern, Sandkörner u. s. w. achten und sie sorgsam entfernen. *Mit Hülfe aller dieser Massregeln ist es sehr wohl gestattet, auch bei stark gequetschten Wundrändern die Naht anzulegen.* Man kann sich heute von dem alten Verbot der Naht bei gequetschten Wunden emancipiren, denn die Erfahrung lehrt, dass bei aseptischem Verhalten der Wunde die gequetschten Theile bald wieder ihre normale Ernährung erhalten und dass weder Wundrose noch Phlegmone eintreten.

Der aseptische Verband muss so angelegt werden, dass die Jute- oder Wattepolster den ganzen Schädel umhüllen und die Gazebinden durch Touren vor und hinter den Ohren, sowie durch Touren um den Hals die Verbandstoffe vollkommen befestigen. Die Richtung der Touren erläutert Fig. 19, § 23. Das Erhärten der gestärkten Gazebinden gibt einen festen Verband, welcher gegen alle Verschiebungen sicher gestellt ist. Auch der Kranke selbst ist nicht fähig, diese Verbände in Unordnung zu bringen.

Bei sorgsamer thermometrischer Beobachtung des Kranken sind Abweichungen von dem aseptischen Verlaufe und besonders die Anfänge der Wundrose und der Phlegmone leicht zu erkennen. Gegen die beginnende Wundrose empfiehlt C. Hueter, besonders im Hinblick auf die drohende Gefahr einer septischen Meningitis, Carbolinjectionen in der Stärke von 3% (Therapie der Wundrose, Allg. Thl. Cap. 13). Sie erfordern zwar hier wegen der Starrheit des Gewebes der Galea einige Kraft und sind schmerzhafter als an anderen Orten; aber auch hier leisten sie oft gute Dienste. Die beginnende Phlegmone erfordert vor allem tiefe Incisionen, bei welchen man sich nicht vor der Verletzung der Arterien der Galea scheuen soll. Die eintretende Blutung wird durch Umstechung gestillt. Die Wandungen der Eiterherde werden durch Carbolirrigation, durch Ausreiben mit Carbol- oder besser Chlorzinkwattebäuschen aseptisch gemacht, wie man überhaupt jede Wunde der Galea, welche erst nach Eintritt septisch-entzündlicher Vorgänge zur Behandlung kommt, am besten gleich dem sichersten Verfahren, dem Ausreiben mit Wattetampons unterzieht, welche in 5% Chlorzinklösung eingetaucht werden. Immer muss man der Gefahr der Pyämie und der eiterigen Meningitis eingedenk sein und darf sich deshalb nicht mit halben Massregeln begnügen. Die Drainirung sei um so sorgsamer, je weiter die septisch-entzündlichen Vorgänge fortgeschritten sind.

Unter Benutzung aller dieser Massregeln kann jede, auch die schwerste Wunde der Galea zur sicheren Heilung geführt werden, mit Ausnahme jener vernachlässigten Fälle, welche erst nach Ausbruch der septischen Meningitis oder der Pyaemia multiplex zur chirurgischen Behandlung gelangen. Sogar *Scalpirungen*, welche fern von den Kriegsschauplätzen der Indianer, in civilisirten Ländern dadurch vorkommen, dass das rollende Rad eines Wagens oder einer Maschine die ganze

Kopfhaut abreisst, nehmen unter dem aseptischen Verbande einen günstigen Verlauf. Aus dem Pericranium heraus entwickeln sich alsbald gesunde Granulationen, und während früher die Ueberhäutung dieser grossen granulirenden Fläche nur langsam und unvollkommen erfolgte, so hat uns Reverdin in seinen Hautüberpflanzungen (Allg. Thl. Cap. 24) das Mittel gegeben, die Ueberhäutung zu beschleunigen und zu sichern.

§ 5. Die Verletzungen der Schädelknochen.

Die *Contusion* der Schädelknochen ist nur dadurch möglich, dass zwischen den beiden corticalen Lamellen (Lamina externa und interna s. vitrea) ein gefässreiches Markgewebe, die Diploë, eingeschoben ist. Da, wo die Diploë fehlt, wie an der Schuppe des Schläfenbeines und den meisten Theilen der Basis, und die knöcherne Schädelhülle nur von compacter Knochensubstanz gebildet wird, leistet der Knochen der einwirkenden Gewalt entweder Widerstand und bleibt unversehrt, oder er bricht. Früher nahm man an, die Contusion des Knochens führe an sich häufig zur Nekrose mit nachfolgender Eiterung zwischen Dura und Knochen, und Pott betrachtete deshalb die Knochenquetschung als Indication zur Trepanation. Wir müssen das als einen Irrthum bezeichnen (§ 15). Es sind vielmehr wesentlich die entzündlichen Processe, besonders die eiterige Periostitis, welche die Ernährungsquellen der gequetschten und hierdurch allerdings in der Ernährung schon gestörten Knochenpartien vernichten und so die Nekrose bedingen (über Nekrose durch Periostitis, Allg. Thl. Cap. 11). Gegen diese Entzündungen aber besitzen wir in der Antiseptik geeignete Hülfsmittel.

Bei den Brüchen der Schädelknochen, welche nach Gurlt's Statistik 2,78% der Gesammtsumme aller Knochenbrüche betragen, kommt die Biegsamkeit der Knochen nicht unwesentlich in Betracht. Man darf sich die Knochenwand der Schädelhöhle nicht als absolut starr vorstellen. v. Bruns wies an Schädeln, welche er in Schraubstöcken zusammenpresste, nach, dass der Schädel in einem Durchmesser bis zu 15 mm zusammendrückbar sei und dieser Pressung entsprechend in den anderen Durchmessern an Umfang zunehme. Eine Controle dieser Versuche durch W. Baum ergab zwar, dass das Wachsen der nicht zusammengedrückten Durchmesser durchaus nicht regelmässig geschehe, mithin der Schädel nicht als eine einfache elastische Schale anzusehen sei; es kann jedoch die Elasticität des Schädels als solche nicht bestritten werden. Das beweisen auch Versuche von Felizet. Dieser liess geschwärzte Schädel auf eine weisse Fläche herabfallen und erhielt auf derselben rundlich und oval geformte Abdrücke. Die sehr sorgfältige Arbeit von Messerer hat in dieser Frage wohl die Entscheidung gegeben. Es erhellt aus seinen Versuchen, dass die Compressibilität, wie sie v. Bruns angab, nämlich die Verkleinerung des gedrückten Durchmessers, bis zu 9 mm wirklich bestehe; dabei entspricht aber der Verkürzung des gedrückten Durchmessers keineswegs eine relative Verlängerung der anderen Durchmesser; diese beträgt vielmehr höchstens 1,3 mm. Die Formveränderung ist bei Querdruck (frontalem Druck) grösser als bei Längsdruck (sagittalem Druck), und es bricht deshalb der Schädel bei Querdruck schon unter der Belastung von 520 kg, bei Längsdruck erst unter der Belastung von 650 kg. Der senkrechte Durchmesser verändert sich bei Quer- und Längsdruck fast gar nicht. In den meisten Fällen brach die Schädelbasis ein, und zwar an der am meisten gedehnten Partie. Immer verlief der Bruch der Druckrichtung parallel und war ein Querriss bei Querdruck, ein Längsriss bei Längsdruck. Das wichtigste Ergebniss dieser werthvollen Untersuchungen für die Praxis ist, dass eben jeder Schädeltheil, welcher von der brechenden Gewalt getroffen wird, für sich eine Formveränderung erfährt, ohne dieselbe in voller Grösse anze Schädelkapsel zu übertragen, wie man früher angenommen hat.

Gewiss schützt diese Compressibilität der Schädelwand in manchen Fällen von Verletzung vor dem Schädelbruche; in anderen Fällen freilich erweist sich der Schutz als ungenügend.

Bei dem Schädelbruche unterscheiden wir eine Entstehung durch *directe* und eine solche durch *indirecte* Gewalt. Brüche durch directe Gewalt sind bei weitem die häufigsten; ihr einfacher Mechanismus bedarf keiner weiteren Erörterung. Nicht so die Mechanik der sehr viel selteneren Brüche durch indirecte Gewalt. Man begreift, dass bei Fall aus bedeutender Höhe, wenn die Füsse zuerst den Boden berühren, die Wirbelsäule den Stoss durch den Atlas auf das Hinterhauptsbein übertragen kann. Die Folge ist eine rund verlaufende Trennungslinie an der Schädelbasis, welche der Peripherie des Foramen occipitale magnum ziemlich parallel läuft. Man hat sich dabei vorzustellen, dass der Schädel einen Augenblick im Sinne des senkrechten Durchmessers zusammengepresst wurde, und dass die Grenzen der Dehnbarkeit, welche wir nach Messerer's Beobachtungen an der Schädelbasis fast gleich Null setzen können, hierbei überschritten wurden. Eine nicht geringere Compression muss das Schädeldach erleiden, wenn bei dem Sturze der Kopf zuerst auf den Boden auftrifft. Aber während die Schädelbasis fast nur aus compacter, starrer Knochensubstanz besteht, besitzt das Schädeldach zwischen den beiden Corticallamellen eine breite Schicht von Diploë, welche die Dehnbarkeit der Wand erheblich vermehrt. So kommt es, dass das Schädeldach nicht immer einbricht, obgleich es zuerst und direct von der Gewalt getroffen wurde; vielmehr ereignet es sich nicht selten, dass der Theil der spröderen Basis nachgibt, welcher dem direct getroffenen Punkte gerade gegenüberliegt. Solche Brüche nennt man Brüche durch Gegenschlag, durch *Contrecoup*. Man hielt sie früher für viel häufiger und dachte sie dadurch entstanden, dass Erschütterungswellen der Knochensubstanz um den Schädel herum liefen, an dem der verletzten Stelle gegenüberliegenden Punkte zusammenträfen und so den Bruch bedingen könnten. Diese Ansicht ist unhaltbar. Die Mechanik der Brüche durch Contrecoup ist vielmehr eine viel einfachere; man kann sie sich am besten an einer schematischen Zeichnung klar machen, wobei allerdings zu beachten, dass sich nach Messerer die Formveränderung des getroffenen Schädelabschnittes nicht in *voller Grösse* auf die übrigen Schädeltheile überträgt. Stellt man sich den Schädel als eine Hohlkugel vor, so würde der Kreis der Fig. 1 einem grössten Kreise der Kugel entsprechen. Wird nun die Kugel in der Richtung der Pfeile aa zusammengepresst, so nimmt der grösste Kreis die Form einer Ellipse an, indem sich die Seitenwände in der Richtung der Pfeile bb von einander entfernen. Hierbei machen vier Punkte die grösste Ortsveränderung durch, die beiden Punkte a′a″, welche in der Achse der Einwirkung der Gewalt liegen und die Punkte b′b″, welche durch eine Achse verbunden sind, die sich mit der Richtungslinie der einwirkenden Gewalt rechtwinklig kreuzt. Wenn nun die Kugel bei a′ durch eine Ebene unterstützt wäre, so würde die bei a″ einwirkende Gewalt die Kugelschale entweder bei a′ oder a″ oder endlich bei b′ oder b″ zum Brechen bringen. Der Bruch bei a″ wäre der Bruch durch directe Gewalt, der Bruch bei a′ wäre der Bruch durch Contrecoup. Brüche bei b′ oder b″ müssten als Quadrantenbrüche bezeichnet werden; sie scheinen selten vorzukommen, wahrscheinlich deshalb, weil die Gewölbeconstruction den Schädel vor dieser Art von Fracturen schützt. Bei a′ und a″ wird das Gewölbe eingedrückt, bei b′ und b″ dagegen wird es zu einer Krümmung von kürzerem Radius gespannt, und diese Spannung kann leichter ertragen werden, als das Eindrücken des Gewölbes.

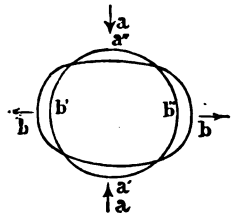

Fig. 1.
Schema für die Wirkung einer Compression des Schädels.

Eine historische Illustration zu der Mechanik der Fracturen durch Contrecoup bietet die Ermordung Lincoln's, des Präsidenten der Vereinigten Staaten, dar. Die mörderische Kugel drang durch den linken Theil der Schuppe des Hinterhauptbeins ein und verlief, ohne weiter den Schädel zu berühren, durch die Basis des Gehirns zum rechten Vorderlappen des Grosshirns. Man fand eine Splitterfractur im rechten Orbitaldache, welches von der Kugel nicht berührt worden war; die Fractur lag gerade diametral der Stelle gegenüber, an welcher die Kugel die hintere Wand des Schädels durchbohrt hatte; sie war demnach eine echte Fractur durch Contrecoup. Aus dem letzten russisch-türkischen Kriege brachte v. Bergmann sechs Schädel mit, bei welchen das Dach der Orbita von innen nach aussen eingebrochen war, obwohl die Kugel in jedem Falle fern von der Orbita, dreimal in der Scheitelgegend, den Schädel nur gestreift und zudem offenbar ihren Weg von vorn nach hinten genommen hatte. v. Bergmann kann sich den Bruch nur als Contrafissur erklären. Solche Beobachtungen zeigen, dass man die Existenz von Fracturen durch Contrecoup nicht ableugnen kann, wenn dies auch von Aran und in neuerer Zeit von W. Baum geschehen ist.

§ 6. Die Formen der Schädelbrüche.

Der Verlauf der Trennungslinien an den Schädelbrüchen ist so mannigfach, wie die Art der brechenden Gewalten. Spitze Gegenstände, welche den Schädel nur an einer begrenzten Stelle treffen, erzeugen oft einen *Splitterbruch* (Fractura comminuta). Bei Einwirkung eines breiteren Körpers kann ein einziges Stück des Schädels aus seinen Verbindungen getrennt werden; es entsteht ein *Stückbruch.* Verlaufen die Trennungslinien von der Stelle der Gewalteinwirkung aus in radiärer Richtung, so bezeichnet man den Bruch als *Sternbruch* (F. stellata). Treibt der verletzende Fremdkörper die Splitter oder das ausgebrochene Stück gegen die Schädelhöhle, so handelt es sich um eine *Depression* der Splitter; und wenn durch seitliche Verschiebung kleiner Splitter oder durch Depression eines grossen eine Oeffnung in der Schädelwand entstanden ist, so nennt man diesen Bruch einen *Lochbruch.*

Splitter-, Stück- und Lochbrüche werden beispielsweise durch Bleigeschosse erzeugt, doch führen, bei der Vervollkommnung der modernen Kleingewehre, die Schussverletzungen auch oft zu einer förmlichen Explosion des Schädels und Gehirns, so dass alle Gewebe von dem kleinen Geschosse weithin zertrümmert werden. Solche Fälle sind ohne practisches Interesse, weil sie sofort zum Tode führen und nicht Gegenstand der chirurgischen Behandlung werden. W. Busch und später Kocher haben durch Versuche gezeigt, dass diese Wirkung der Kugel einer *hydrostatischen Druckwirkung* entspricht. Die Gehirnmasse wird in der geschlossenen, festen Schädelkapsel von der Kugel zusammengedrängt und weicht gegen die Wandungen aus, welche sie vollkommen zertrümmert. Die Temperaturerhöhung und die Rotation des Geschosses sind nach Kocher für diese explosive Wirkung nicht von Belang.

Schon früher ist es den Beobachtern aufgefallen, dass die Splitterbildung an den beiden Laminae des Schädeldaches in verschiedenem Masse stattfindet. *Die Splitterung ist geringer an der Lamina externa, bedeutender an der Lamina interna.* Man glaubte dieses Verhalten ohne weiteres auf eine grössere Sprödigkeit der Lamina interna beziehen zu müssen und gab deshalb dieser die Bezeichnung „vitrea". Indessen sieht diese innere Corticalschicht einer Glastafel nicht mehr ähnlich, als die äussere; eine genaue anatomische Untersuchung, wie sie in Beziehung von Luschka angestellt wurde, gibt keinen Anhaltspunkt für nahme, dass das physikalische Verhalten der beiden Corticallamellen so sehr

verschieden sein könne. Auch fand Luschka ausgeschnittene Scheiben der Lamina int. und der Lamina ext. gleich brüchig. In der That kann man, wie es von Teevan geschehen ist, durch Leichenversuche nachweisen, dass es sich bei der grösseren Splitterung der Lamina interna um etwas ganz anderes handelt, als um eine grössere Sprödigkeit derselben, dass mithin das Prädicat „vitrea" gar nicht berechtigt ist. Lässt man nämlich die brechende Gewalt nicht von aussen nach innen, sondern, etwa vom Foramen occip. magnum aus so einwirken, dass zuerst die Lamina int. und dann erst die Lamina ext. getroffen wird, so dreht sich das Verhältniss um: die Splitterung der L. interna wird geringer, die Splitterung der L. externa bedeutender. Hieraus erhellt, dass es sich nur um eine Vermehrung der verletzenden Masse handelt. Bei der gewöhnlichen Richtung der brechenden Gewalt von aussen nach innen wird die äussere Lamelle nur von dem andrängenden Fremdkörper, die innere aber von dem Fremdkörper und den ausgebrochenen Stücken der äusseren Lamelle getroffen. Deshalb erhalten auch sehr oft die einzelnen Splitter diejenige Form, welche aus der schematischen Zeichnung der Fig. 2 hervorgeht, d. h. der Splitter zeigt an der äusseren Seite eine weniger umfangreiche Fläche, als an der inneren; er hat die Form eines abgestumpften Kegels. Der Splitterkegel ist von dem Hohlkegel des übrigen Schädeldaches (cc) überdeckt. Wir werden sehen, dass bei der operativen Behandlung der Splitterbrüche dieses Verhältniss ein besonderes Interesse gewinnt (§ 12).



Fig. 2.
Schema der Form der Schädelsplitter.

Bei Einwirkung der Gewalt von aussen nach innen kann sich auch der seltene, mechanisch interessante und practisch bemerkenswerthe Fall ereignen, *dass nur die Lamina interna bricht, die Lamina externa dagegen, obgleich sie zuerst getroffen wurde, ganz unversehrt bleibt.* Dieser Fall beruht, wie ebenfalls von Teevan nachgewiesen wurde, auf den Krümmungsverhältnissen der Schädelwölbung. Wird das Schädelgewölbe so eingebogen, wie Fig. 3 in den gestrichelten Linien darstellt, so werden die Molecüle der inneren concaven Lamelle, welche erst zur ebenen, dann zur convexen Fläche ausgebogen wird, auseinandergezogen; die Molecüle der äusseren Lamelle dagegen, welche concav eingebogen wird, werden mehr zusammengeschoben. Der Kreisbogen der Lamina int. erhält einen grösseren Radius, der der Lamina ext. einen kleineren, während das normal umgekehrt ist. Es entsteht auf diese Weise ein ähnliches Verhältniss, wie bei der Infraction der langen Knochen und mit ähnlichen Folgen; an der convexen Seite bricht der gebogene Knochen, an der concaven bleibt er unversehrt. Nach erfolgtem Bruche der inneren Lamelle federt die verbogene aber nicht gebrochene äussere Lamelle in ihre normale Lage zurück.

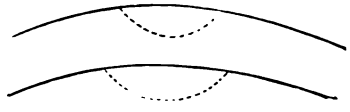
Fig. 3.
Schema für die Depression des Schädeldaches.

Wirken stumpfe, breitbasige Körper gewaltsam auf den Schädel ein, so beeinflussen sie nicht selten die ganze Form des Schädelgewölbes, und es springt der spröde Knochen unter Bildung langer Risse. So entstehen die *Fissuren*, Spalten, welche einen grösseren oder geringeren Theil der Schädelcircumferenz durchsetzen, auch wohl in Form eines grössten Kreises ringförmig verlaufen und den ganzen Schädel in zwei Hälften zerlegen. Doch hält selbst bei diesen ausgedehntesten Fissuren das Gefüge der Schädelwand die Ränder in genauer Berührung. Nur im Augenblick der Entstehung klafft die Fissur, und es ist am Schädeldache nicht allzu selten, dass durch den gleichzeitigen Riss der Weichtheile hindurch die Haare gegen die Fissur eingestülpt und bei dem Zusammenfedern der Spalt-

ränder festgeklemmt werden. Man hat sogar kleine Bleistücke, Theile einer Kugel, bei der Obduction in der Schädelhöhle hinter einer engen Fissur aufgefunden, wohin sie im Momente des Klaffens eingedrungen sein mussten (Lücke, v. Bergmann). Friedberg sah in einer Fissur der Schädelbasis die Art. basilaris eingeklemmt.

Die Fissuren verlaufen selten geradlinig, weil die einzelnen Theile der Schädelwand in ihrer anatomischen Construction und deshalb auch in ihrer Brechbarkeit geringe Unterschiede zeigen. Ausgedehnte Fissuren des Schädeldaches ziehen oft eine Strecke lang durch eine oder die andere Naht, durch die Kronennaht, die Pfeilnaht, die Lambdanaht, so dass geradezu eine *traumatische Trennung der Knochennähte* unterschieden werden kann. Oft springt die Fissur rechtwinklig in die Nahtlinie über, um sie an einer anderen Stelle wieder rechtwinklig in Form einer ⅃-Figur zu verlassen. *Die meisten Fissuren zeigt die Schädelbasis;* sie bilden hier fast die einzige Form des Knochenbruches, wenn nicht etwa eine Kugel oder ein ähnlicher Fremdkörper den Schädelgrund direct durchbohrt. Es hängt dies mit der hohen Sprödigkeit des Basisknochen zusammen. Die Fissuren sind oft sehr ausgedehnt; am häufigsten verlaufen sie der Quere nach, von links nach rechts, viel seltener von vorn nach hinten, vielleicht deshalb, weil nach Messerer zum Längsbruch eine grössere Kraft gehört. Besonders häufig berühren die Querfissuren die beiden Seitenränder des Foramen occ. magnum und verlaufen dann gegen die Lambdanaht hin, oder aber sie durchsetzen die Sella turcica des Keilbeins und ziehen in der mittleren Schädelgrube gegen die Schuppe des Schläfenbeins und gegen den grossen Keilbeinflügel. Oft ist die Pyramide des Felsenbeins dabei betheiligt; die Fissur läuft dem vorderen Rande derselben entlang und durchsetzt die Paukenhöhle. Nicht selten zieht von der Mite der Querfissur eine kürzere Längsfissur nach vorn und erstreckt sich von der Sella turcica aus durch die horizontale Platte des Siebbeins bis zur Crista galli. Endlich verlaufen auch Querfissuren von den kleinen Keilbeinflügeln aus durch die beiden Orbitalplatten der Schädelbasis, also durch die vorderen Schädelgruben. Felizet betrachtet die Keilbeinflügel und die Felsenbeinpyramiden mit ihren hinteren compacten Partien als zwei Systeme von Pfeilern, welche quer durch die Schädelbasis gelagert sind, und findet, dass die Fissuren gewöhnlich vor oder hinter diesen Verstärkungspfeilern verlaufen. Alle Spaltbrüche der Basis können schliesslich bis zum Schädeldach vordringen und auch dieses ganz durchsetzen.

Zwischen den *Stern-, Loch-, Stück- und Splitterbrüchen* einerseits und den *Fissuren* anderseits kommen natürlich allerlei Uebergänge vor. Auch kann bei Fissuren, welche sich an Loch- und Splitterbrüche mit Depression anschliessen, eine geringe Dislocation der Fissurränder eintreten, so dass der eine Rand den anderen um etwas überragt.

In früheren Zeiten, als in Einzelgefechten mit der blanken Waffe die Hiebwunden der Schädelknochen häufiger waren, als in der neueren Zeit, wurden den verschiedenen Verletzungen, welche die Hiebwaffe den Schädelknochen zufügen kann, besondere Bezeichnungen gegeben. *Hedra* bedeutete eine einfache Einritzung der Lamina ext., wie sie auch bei Schlägermensuren vorkommt; *Ekkope* bezeichnete die senkrechte Spaltung der Schädelknochen, einer Fissur ungefähr entsprechend; *Diakope* nannte man eine schräge Hiebspalte, welche endlich so schräg werden kann, dass ein Stück der Lamina ext. abgehauen wird und an dem Lappen der Kopfhaut hängen bleibt; dieser letzte Fall wurde als *Aposkeparnismus* bezeichnet.

§ 7. Zur Diagnose der Schädelbrüche.

Die Erscheinungen, welche wir für die Erkenntniss der subcutanen Knochenbrüche an den Extremitäten benutzen, sind für die Diagnose der *Schädelbrüche ohne Weichtheilverletzung* von sehr geringem Werthe. Eine Untersuchung auf

Crepitation ist unmöglich, eine solche auf abnorme Beweglichkeit aussichtslos oder, falls es sich um eine Umwandlung des Schädeldaches in viele Splitter oder um eine Lochfractur handelt, sogar gefährlich, weil der tastende Finger die Hirnrinde zerquetschen könnte. Muss man deshalb, wenn ein Bruch vermuthet wird, die Palpation des Schädels immer mit grosser Vorsicht ausführen, so werden ihre Ergebnisse noch dadurch vermindert, dass Blutergüsse in das parosteale Gewebe die betroffene Schädelgegend verhüllen. Diese Blutergüsse sind oft so circumscript, dass man, wenn der Finger bei der Betastung überall in einer scharfen Linie von der harten Consistenz des Schädeldaches zu der weichen des Blutergusses vordringt, die Ueberzeugung gewinnt, es müsse ein Loch im Schädel, also ein Lochbruch oder ein deprimirter Splitterbruch vorliegen. Nach Resorption des Blutergusses stellt sich dann der Mangel jeder Formveränderung heraus und die Irrigkeit der Vorstellung, welche man bei der ersten Palpation gewonnen hatte. Ferner ist bei der Untersuchung auf Depression daran zu denken, dass sich bei alten Leuten nicht selten eine Atrophie der Lamina ext. in der Mitte der Seitenwandbeine entwickelt, welche zu einer napfförmigen Vertiefung der Schädeloberfläche führt (Virchow). Auch sind frühere Verletzungen und syphilitische Zerstörungen der Knochensubstanz zu berücksichtigen (v. Bergmann). Man muss nach allem dem in der Deutung des Palpationsbefundes sehr vorsichtig sein; immerhin gelingt es in manchen Fällen, die scharfen Ränder des Schädelbruches durch die unversehrte Hautdecke hindurch zu fühlen. Am schwierigsten sind Fissuren zu erkennen; man fühlt bei der Betastung nichts oder doch nur eine leichte Unregelmässigkeit. Ist der Verletzte bei Besinnung, so kann er durch Angaben über den Schmerz, welchen ihm die Betastung der vermutheten Fissurlinie erzeugt, die Diagnose unterstützen. Die Hoffnung, dass die Percussion der Knochen Aufschluss über Fissuren, Brüche der Lamina int. u. s. w. geben könne, hat sich leider als irrig erwiesen. Selbst die Osteophonie (Allg. Thl. Cap. 11) ergibt kein Resultat, einmal weil die physiologischen Unterschiede bei einzelnen Menschen und an einzelnen Orten des Schädels sehr bedeutend sind, dann weil sich bei genauer Anlagerung der Bruchstücke, wie dies am Schädel fast immer geschieht, der Schall über die Trennungslinien der Knochen ungestört fortpflanzt.

Complicirte Schädelbrüche, d. h. solche, bei welchen die Weichtheile durch die brechende Gewalt zerrissen wurden, sind leicht zu erkennen. Man hält die Wundränder mit stumpfen Haken auseinander und kann dann sogar Fissuren theils durch das Auge, theils durch das Gefühl, z. B. durch Einsetzen des Fingernagels in die Fissurlinie erkennen. Nur hüte man sich, die normalen Nahtverbindungen der Schädelknochen für Fissuren zu nehmen und trage auch dem Vorkommen der grösseren Schaltknochen Rechnung, welche am hinteren Ende der Pfeilnaht nicht allzu selten liegen. Splitterung und Depression der Splitter kann ebenfalls durch Inspection und Palpation festgestellt werden. Bei allem dem darf man nicht vergessen, dass es sich auch um einen Schädelbruch durch Contrecoup handeln kann, welcher nicht an der Stelle der Hautverletzung, sondern ihr diametral gegenüber, eventuell unter unverletzter Haut liegt.

Die grosse Sicherheit der Diagnose, welche die Trennung der Hautdecken gewährt, legt die Frage nahe, ob man nicht bei subcutanen Blutergüssen, welche einen Schädelbruch maskiren, die unverletzte Haut spalten, das Blut entleeren und dann die Untersuchung des Knochens durch Inspection und Palpation vornehmen solle. Diese Frage ist um so mehr in unserer Zeit zulässig, als die Hülle des aseptischen Verbandes die Gefahr der Umwandlung eines nicht complicirten Bruches in einen complicirten bedeutend mindert. Und doch muss die Frage verneint werden; denn *die ungetrennte Hautdecke ist der sicherste Schutz für den aseptischen Verlauf des Schädelbruches,* sicherer als der beste aseptische Ver-

band. Wohl ist es gestattet, bestehende Wunden der Galea zur Sicherstellung der Diagnose eines Knochenbruches zu erweitern, auch werden wir sehen, dass im späteren Verlaufe der Verletzung von Seiten des mitverletzten Gehirnes Erscheinungen auftreten können, welche eine Incision theils zu diagnostischen, theils zu therapeutischen Zwecken nothwendig machen; *Spaltungen der ungetrennten Hautdecke aber sind bei frischer Verletzung zu verwerfen, sofern sie nur den Zwecken der Diagnose dienen sollen.*

Bei den *Brüchen der Schädelbasis* kann von einer Inspection oder Palpation selbstverständlich keine Rede sein, um so weniger, als in manchen Fällen die Basisfractur von benachbarten Höhlen aus beginnt, indem die Gewalt durch die Orbita oder die Nasenhöhle oder vom äusseren Gehörgange aus auf die Schädelbasis einwirkte. So hat Roser hervorgehoben, dass spitze Körper, ohne das Trommelfell zu verletzen, vom äusseren Gehörgange aus die obere Wand des Gehörganges und damit die Schädelbasis durchstossen und selbst die Seitenlappen des Grosshirns treffen können. Mehrfach wurde bei Fall auf das Kinn ein Bruch der Schädelbasis beobachtet, indem das Kieferköpfchen die Cavitas glenoidalis zertrümmerte. Bei der Diagnose kann man sich dann wohl durch die Betrachtung der äusseren Wunden etwas orientiren, in der Mehrzahl der Fälle aber fehlen solche Anhaltspunkte. Die Diagnose eines Bruches der Schädelbasis stützt sich dann auf folgende Erscheinungen: 1) *Bedeutende Blutungen aus einem oder beiden Ohren.* Hierbei muss man beachten, dass auch Verletzungen des äusseren Gehörganges, ferner ein Riss des Trommelfells u. s. w. eine Blutung bedingen können, dass aber bedeutende Blutungen gewöhnlich aus der Bruchlinie in der Felsenbeinpyramide stammen und das Blut sich dann durch das zerrissene Trommelfell aus der Paukenhöhle nach aussen entleert. 2) *Bedeutende Blutungen aus der Nasen- und Rachenhöhle.* Die ersteren stammen aus der Bruchlinie des Siebbeins, die letzteren entweder aus der Bruchlinie des Keilbeinkörpers oder aus der Tuba Eustachii, von der Paukenhöhle her. König sah in einem Falle Asphyxie eintreten, durch Einfliessen des Blutes aus der Tuba in die Luftwege. Dabei vergesse man nicht, dass auch einfache Risse der Schleimhaut, Quetschungen und Brüche des äusseren Nasengerüstes solche Blutungen bedingen können. 3) *Lähmungen einzelner Nerven an der Schädelbasis.* Es gehören hierher Lähmungen des N. facialis und des N. acusticus bei Brüchen, welche in die Felsenbeinpyramide eindringen; sie sollen nach König in einem Viertel der Fälle vorhanden sein, was wohl etwas zu hoch gegriffen sein dürfte. Ferner Verlust des Gleichgewichtsbewusstseins bei Verletzung der halbcirkelförmigen Canäle im Labyrinth, wie man nach Menière's Auffassung anzunehmen hätte, während v. Bergmann und König geneigt sind, die Erscheinung des schwankenden Ganges und der Reitbahnbewegung mehr auf Verletzungen des Kleinhirns zu beziehen. Sodann Lähmungen des N. oculomotorius, N. trochlearis und N. abducens, durch Quetschung und Compression von Seiten des Blutergusses; sie geben sich durch Schielen, Doppelbilder u. s. w. kund und sind ziemlich selten, haben aber einen sehr hohen, diagnostischen Werth. Endlich Störungen im Gebiete des N. opticus, Sehstörungen der verschiedensten Art, welche nach Hölder und Berlin in der Mehrzahl der Fälle auf Fracturen zu beziehen sind, die den Canalis opticus durchsetzen und Blutergüsse in die Scheide des Sehnerven u. s. w. verursachen; Hölder zählt unter 88 Basisfracturen 80, welche das Orbitaldach mit betreffen, und darunter 54, bei welchen die Bruchlinie durch die Wand des Canalis opticus geht. 4) *Subconjunctivale Blutergüsse, welche sich kundgeben in Schwellungen der Augenlider und in blutiger Verfärbung der Sclera bis zum Hornhautrande.* Diese Ergüsse treten in vielen Fällen nicht unmittelbar nach der Verletzung auf, verbreiten sich vielmehr erst Verlaufe einiger Tage von der Bruchlinie des Orbitaldaches aus langsam in

dem Bindegewebe nach aussen. Eine directe Verletzung, Quetschung der Augenlider und des Bulbus muss natürlich ausgeschlossen werden können. Blutergüsse, welche zuerst im subcutanen Bindegewebe des äusseren Augenlides und später im subconjunctivalen Bindegewebe auftreten, beziehen sich meist auf Senkungen von Extravasaten, die ursprünglich unter der Galea lagen; bei umgekehrter Reihenfolge ist eher eine Fractur der Schädelbasis anzunehmen (Hodges). Uebrigens constatirte Prescott Hewett in 23 Fällen von Fractur des Orbitaldaches 8mal das Fehlen des subconjunctivalen Blutextravasates. 5) *Das Abfliessen der Cerebrospinalflüssigkeit aus dem äusseren Gehörgange, seltener aus der Nase und der Rachenhöhle.* Dieses letztere Symptom kann recht bedeutende Dimensionen annehmen, so dass in wenigen Stunden Bettzeug und Kissen durchfeuchtet werden. Man hat die Menge bis zu 200 Grm. pro Tag bestimmt. Gelingt es, die wasserhelle Flüssigkeit in einem Reagensglase aufzufangen, so kann man den Gehalt an Zucker, welcher der cerebrospinalen vor anderen serösen Flüssigkeiten eigenthümlich ist (Claude Bernard), durch die Zuckerprobe nachweisen. Auch zeichnet sich die Cerebrospinalflüssigkeit durch einen auffällig geringen Eiweissgehalt und eine relativ grosse Menge von Kochsalz aus. Das Ausfliessen beweist, dass in der Schädelhöhle ein bedeutender positiver Druck und zwar der Druck des Blutkreislaufes besteht. Hilton beobachtete, dass durch die Exspiration bei geschlossenem Munde und geschlossener Nase, d. i. durch Vermehrung des Druckes in der Schädelhöhle bei venöser Stauung, die abfliessende Menge gesteigert wurde. Auch die Paukenhöhle kann bei Entzündungen Secret entleeren, welches sehr dünnflüssig ist und dem Serum gleicht, doch ist dasselbe eiweissreich und frei von Zucker. Aehnlich verhält sich das Labyrinthwasser oder auch das Blutserum, welches von einem Extravasate absickert. Bei *Bruch des Schädeldaches* fliesst in der Regel kein Liquor cerebrospinalis ab, weil die Häute an der Convexität des Gehirns nur geringe Mengen desselben enthalten, es sei denn, dass eine beginnende seröse Meningitis die Flüssigkeit vermehrt. Nur bei complicirten Brüchen der unteren Gegend des Stirnbeins kann es ebenfalls zu einem bedeutenden Abflusse von Cerebrospinalflüssigkeit kommen. Bei Kindern hat man mehrfach beobachtet, dass sich nach Schädelfissuren ohne Verletzung der Galea unter derselben langsam eine Ansammlung von Cerebrospinalflüssigkeit bildete und zu einer Art cystischer Geschwulstbildung führte. Die grössere Menge des Liquor cerebrospinalis bei Kindern, der hohe Blutdruck bei denselben, endlich der Umstand, dass die dem Knochen fester anhaftende Dura bei Fractur leicht mit einreisst, alles das mag die Entstehung dieser *Hydrocele cranii traumatica* (Meningocele spuria traumatica) begünstigen. In einigen Fällen wurde das Pulsiren der Schwellung beobachtet. Lucas wies bei der Section eines Falles den Zusammenhang der äusseren Flüssigkeitsansammlung mit dem Seitenventrikel nach, was auch von anderen Beobachtern bestätigt werden konnte. Die Eröffnung solcher Hydrocelen mit dem Messer darf nur unter den sorgfältigsten Massregeln der Aseptik stattfinden.

Sehr selten sind bei Bruch der Schädelbasis alle genannten Erscheinungen vorhanden; oft muss man sich darauf beschränken, aus einer oder zwei derselben, z. B. der Blutung aus Ohr und Nase und dem subconjunctivalen Blutergusse, eine Diagnose auf das mögliche oder wahrscheinliche Bestehen einer Basisfractur zu stellen. In einigen Fällen der Greifswalder Klinik wurde bei Aufsetzen der Uhr auf den Schädel eine herabgesetzte Schallleitung des Knochens nachgewiesen (Schüller).

§ 8. Die Theilnahme des Gehirns an den Verletzungen des Schädels. Commotio und Compressio cerebri. Blutungen im Schädelraume.

Verletzende Gewalten können auf das Gehirn nur durch Vermittelung der Schädelknochen einwirken; jedoch kann ohne Bruch des Schädels, selbst ohne

deutlich erkennbare Quetschung desselben, die weiche Masse des Gehirns durch *Erschütterung* eine Veränderung erfahren, welche sich in erheblichen Functionsstörungen kundgibt. Die *Commotio cerebri* wird aus folgenden Erscheinungen erkannt: 1) Verlust oder Trübung des Bewusstseins; 2) blasse Färbung des Gesichts, kleiner Puls, welcher in den meisten Fällen deutlich verlangsamt ist; 3) Erbrechen. Die Athmung ist regelmässig. Man nahm früher eine moleculare Veränderung der Gehirnsubstanz, eine directe Erschütterung derselben an und wollte bei der Obduction von Verletzten, an welchen man im Leben die Erscheinungen der Commotio cerebri beobachtet hatte, als Ausdruck dieser Veränderung punktförmige Blutergüsse in der Gehirnsubstanz erkennen. Indessen bewiesen schon frühere Versuche, welche Gama und Alquié an Glasgefässen angestellt hatten, die mit gehirnähnlichen Massen gefüllt waren, dass die Erschütterung der Schädelkapsel nur auf das ganze Gehirn bewegend einwirkt, nicht aber die einzelnen Theile in Oscillationen versetzt. Man musste deshalb nach einer anderen Erklärung der Commotio cerebri suchen. H. Fischer stellte die Hypothese auf, dass es sich bei der Commotio cerebri, ähnlich wie bei dem Shok, um eine reflectorische Lähmung der Herz- und Gefässnerven, also um eine Lähmung der Gehirngefässe handle. Die blasse Farbe des Gesichts lässt sich als ein Beweismittel für diese Hypothese anführen. Versuche an Thieren stossen auf die Schwierigkeit, dass sehr leicht Brüche der Schädelknochen und Contusionen des Gehirns bei den Erschütterungen mit unterlaufen. Doch haben Koch und Filehne diese Schwierigkeit dadurch überwunden, dass sie den Schädel der Versuchsthiere „verhämmerten". Sie führten nämlich eine grosse Zahl von leichten Hammerschlägen (in der Secunde 2) auf den Schädel der Versuchsthiere und erzeugten hierdurch das klinische Bild der Commotio cerebri. Dem Sinken der Pulszahl ging eine kurze Phase der Steigerung voraus, wie denn die genannten Autoren überhaupt hervorheben, dass bei diesem „Verhämmern" alle Centren des Gehirns erst unmittelbar erregt werden und dann für längere Zeit ihre Leistungen unter den Anfangswerth sinken lassen. Wir hätten uns demgemäss die Commotio cerebri als eine mechanisch angeregte Parese aller Gehirncentren vorzustellen, wenn sich nicht doch noch zwischen der plötzlichen Commotio cerebri des verletzten Menschen und dem langsamen „Verhämmern" des Versuchsthieres Unterschiede herausstellen sollten. Endlich bleibt auch noch das plötzliche Verdrängen der Flüssigkeiten aus dem Gehirn zu berücksichtigen, wie dies bei Compression des Schädels eintritt, und zwar des Blutes, worauf Stromeyer hinwies, indem er die Commotio cerebri auf eine Compressionsanämie zurückführte, oder, was wohl wichtiger ist, der Cerebrospinalflüssigkeit. Duret nimmt an, dass der verdrängte Liquor cerebrospinalis durch den Aquaeductus Sylvii gegen den vierten Ventrikel anpralle und hier im Kleinhirn Extravasate hervorrufe; Bochefontaine dagegen hat den Druck, welcher im vierten Ventrikel bei Commotio cerebri ansteigt, gemessen und findet ihn zu gering, als dass er die Erscheinungen der Commotion bedingen könne.

Die Dauer der Commotionssymptome ist sehr verschieden. Das Erbrechen tritt oft nur einmal, zuweilen mehrere Male in den ersten Stunden nach der Verletzung auf. Das Bewusstsein kehrt in vielen Fällen schon in den ersten Stunden, zuweilen schon nach einigen Minuten wieder, kann aber auch einige Tage, ja in seltenen Fällen sogar über die erste Woche hinaus aufgehoben sein. Die vasomotorische Störung, welche sich in der Kleinheit des Pulses und der Blässe des Gesichts kundgibt, pflegt jedoch in den meisten Fällen nicht lange anzuhalten. Zuweilen folgt dieser Störung ein deutlich ausgesprochenes *Reactionsstadium:* das Gesicht wird roth und heiss, der Puls gespannt. Vor Eintritt dieser Reaction ist in vielen Fällen schon das Bewusstsein wieder zurückgekehrt.

Sehr merkwürdig, aber in ihren Ursachen noch wenig aufgeklärt, sind die

Fälle von Diabetes mellitus, der Ausscheidung von Zucker durch den Urin, von Diabetes insipidus (Polyurie) und von Albuminurie, welche man in Folge von Commotio cerebri beobachtet hat. Die Erscheinungen können vorübergehen, aber auch dauernd werden. Man nimmt Störungen in der Gegend des vierten Ventrikels an, entsprechend dem bekannten Versuche Claude Bernard's, welcher durch Einstich in den vierten Ventrikel bei Versuchsthieren Diabetes mellitus erzeugte; Andere beschuldigen Veränderungen in der Medulla oblongata.

Die *Compressio cerebri*, der Gehirndruck, entsteht entweder durch Ergüsse von Flüssigkeit, am häufigsten Blutergüsse, welche sofort nach der Verletzung entstehen, seltener durch grosse Eiteransammlungen im Innern der Schädelhöhle, oder er ist die Folge deprimirter Bruchstücke des Schädels und eingedrungener Fremdkörper. Letztere Ursachen wirken nur auf einen kleinen Theil des Gehirns ein und, da diese Partien des Gehirns nicht nur gedrückt, sondern auch gleichzeitig bei der Verletzung gequetscht werden, so ist es kaum möglich, die Erscheinungen der Contusio cerebri (§ 9) und der Compressio cerebri zu trennen. Früher hat man offenbar viele Erscheinungen der Compressio cerebri zugeschrieben, welche der Contusio angehören. Hutchinson bezweifelt sogar, und wohl mit Recht, dass eine Depression der Schädelknochen jemals bedeutend genug werden könne, um Cerebralstörungen hervorzurufen. Auch ist durch den Versuch an Thieren, welchen erhärtende Massen unter die Dura mater injicirt wurden, der Beweis geliefert, dass die Substanz des Gehirns einem bedeutenden Drucke ausgesetzt werden darf, ohne in der Function gestört zu werden (Pagenstecher). Man muss dabei berücksichtigen, dass bei zunehmendem Drucke die Cerebrospinalflüssigkeit aus den weichen Gehirnhäuten in die Ventrikel und in die Rückenmarkshäute entweicht, wie besonders v. Bergmann hervorhebt. Derselbe Forscher hat gemeinsam mit Althann nachgewiesen, dass auch bei geschlossener Schädelkapsel eine systolische Gehirnpulsation eintritt, weil durch Abfliessen der Cerebrospinalflüssigkeit Raum für die systolische Erweiterung der Arterien geschaffen wird. Der subarachnoideale Bindegewebsraum, in welchem sich die Cerebrospinalflüssigkeit befindet, communicirt durch das Foramen Magendii mit dem vierten Ventrikel, ferner mit den Scheiden der Nerven, welche aus dem Schädel austreten, endlich mit den Lymphgefässen und, wie es scheint, sogar in den Pachioni'schen Granulationen direct mit den Venen. Durch diese zahlreichen Communicationen wird das Ausweichen der Cerebrospinalflüssigkeit sehr erleichtert, und es bedarf eines bedeutenden Druckes, bis endlich das Gehirn die Compression in den weiterhin zu erwähnenden Symptomen erkenen lässt, welche, wie es scheint, wesentlich auf eine Compressionsanämie (v. Bergmann) zurückzuführen sind.

Nachdem Leyden gezeigt hatte, dass man durch Flüssigkeitsdruck auf das Grosshirn der Versuchsthiere Erscheinungen hervorrufen kann, welche mit denjenigen der Compressio cerebri bei Menschen gut übereinstimmen, hat Pagenstecher die Menge der Flüssigkeit gemessen, welche bei Injection in den Raum zwischen Schädel und Dura mater bei Versuchsthieren nöthig ist, um die Compressio cerebri zu erzeugen. Er fand, dass die Versuchsthiere bis zu 6,5 % des Inhaltes ihres Schädelraumes als supradurale Injection ertragen, was für den Schädel des Menschen berechnet, der Inhalt des Schädels zu 1400 Gramm angenommen, als Maximum 91 Gramm ergeben würde. In der That stimmt diese Berechnung mit den Erfahrungen am verletzten Menschen gut überein, z. B. mit den Blutmengen, welche bei Obductionen nach tödlicher Blutung aus der A. meningea med. gefunden wurden.

Es können demnach nur *bedeutende Blutergüsse* im Schädelraume bei der Compressio cerebri in Betracht gezogen werden. Unter diesen gewährt einer ein besonderes chirurgisches Interesse, nämlich der, welcher sich bei der *Zerreissung*

der A. meningea med. entwickelt. Diese Arterie gibt, nachdem sie durch das Foramen spinosum des Keilbeines in die Schädelhöhle eingetreten ist, einen Ast nach hinten ab, der sich entsprechend dem hinteren Theile der Schläfenschuppe verzweigt; der bedeutendere Ast ist der vordere, und gerade seine Verletzungen sind die häufigeren. Er verläuft in einer Knochenrinne der mittleren Schädelgrube bis zur Verbindung des grossen Keilbeinflügels mit dem Stirn- und Seitenwandbein (Fig. 12, § 15), um sich hier in zahlreiche Endäste aufzulösen. Fissuren, welche die mittlere Schädelgrube durchsetzen, können zu einer Zerreissung der A. meningea führen, die, in das äussere Blatt der starren Dura mater eingebettet, der einwirkenden Gewalt nicht leicht auszuweichen im Stande ist. Man hat aber auch Verletzungen bei einfacher Compression des Schädels beobachtet, die den Knochen intact gelassen hatte. Daneben kommen directe Verwundungen der Arterie vor durch Knochensplitter, Kugeln, Stich- und Hiebwaffen. Es liegt auf der Hand, dass die eben erwähnte Einlagerung der Meningea med. in die Dura mater auch dem spontanen Stehen der Blutung nicht günstig ist.

Nach Prescott Hewett konnte unter 31 Fällen, in welchen sich grosse Blutextravasate zwischen Dura mater und Knochen fanden, 27 mal die Verletzung der A. meningea med. als Ursache der Blutung nachgewiesen werden. Fig. 4 gibt ein schematisches Bild eines solchen Blutextravasates und lässt auch erkennen, in welchem Masse die Grosshirnhemisphäre von dem Extravasate zusammen- und flachgedrückt wird. Als Minimum der bei Obductionen gefundenen Blutmenge werden 60, als Maximum 240 Gramm angegeben (v. Bergmann).

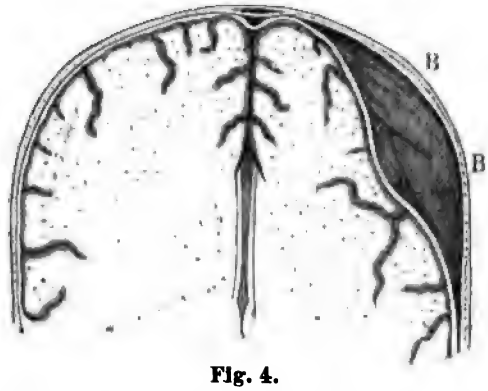

Fig. 4.
Schematische Darstellung der Compressio cerebri durch ein Blutextravasat aus der Art. meningea med. (B B), welches zwischen dem knöchernen Schädeldache und der Dura mater liegt. Frontaler Durchschnitt durch den Schädel entsprechend der Scheitelhöhe.

Die klinische Erfahrung lehrt, dass sich bei Zerreissung der A. meningea der Bluterguss nur langsam zwischen der Knochenwand und der Dura mater ansammelt, um so langsamer, als oft ein Theil des ergossenen Blutes seinen Ausweg aus der Schädelhöhle durch die Fissur in die Fossa temporalis findet und sich dann entweder in die Fasern des M. temporalis infiltrirt oder durch eine offene Hautwunde den Weg nach aussen findet. So dauert es zuweilen mehrere Stunden, bis sich die Erscheinungen kundgeben, welche auf eine allmälige Compression der entsprechenden Gehirnhemisphäre zu beziehen sind. Zunächst treten *gekreuzte Lähmungen* auf, d. h. bei Verletzung der linken A. meningea med. werden der rechte Arm und das rechte Bein gelähmt. Der Lähmung kann ein kurzes Stadium von unwillkürlichen Muskelzuckungen, von *Krämpfen* vorausgehen, wie sie auch an den Versuchsthieren Leyden's und Pagenstecher's beobachtet wurden, wenn die Druckschwankungen bedeutend waren. Es folgt bald eine *Verminderung der Zahl der Pulsschläge bei voller Pulswelle.* Die Zahl der Pulse kann bis unter 40 Schläge in der Minute sinken. Dann schwindet das Bewusstsein, es tritt *Coma* ein. Endlich werden die *Athemzüge seltener,* bis zu 5 in der Minute, und so erlischt langsam das Leben, zuweilen 12, zuweilen 24 Stunden nach der Verletzung oder noch später. Die Verlangsamung des Pulses wird im Allgemeinen für alle Fälle

der Compressio cerebri als wichtigste Erscheinung angegeben, an welcher Stelle auch immer der Druck stattfindet.

Die *Differentialdiagnose zwischen Commotio und Compressio cerebri* stützt sich nicht nur darauf, dass die erstere sofort bei der Verletzung, die letztere erst später und langsam eintritt, auch die übrigen Erscheinungen sind vielfach verschieden. Gemeinsam ist nur der Verlust des Bewusstseins. Dagegen ist der Puls bei Commotio durch geringe Höhe der Welle ausgezeichnet und nicht in dem Masse verlangsamt, wie bei Compressio; das Gesicht ist bei Commotio blass, bei Compressio von gewöhnlicher Färbung; die Athmung ist nur bei Compressio verlangsamt, nicht bei Commotio. Bei Compressio spielt offenbar das Vagus-Centrum eine bedeutende Rolle. Auch v. Bergmann nimmt an, die Compressionsanämie des Grosshirns wirke als Reiz auf dieses Centrum, und Leyden sah bei seinen oben erwähnten Versuchen, dass nach Durchschneidung der N. N. vagi die gesunkene Pulsfrequenz, trotz fortgesetzter Drucksteigerung, sofort weit über die Norm gehoben wurde.

Im Anschlusse an die Blutung aus der A. meningea med. mögen hier noch einige kurze Bemerkungen über die Blutungen aus anderen Gefässen des Schädelinnern Platz finden. Verletzungen der Carotis int. in ihrem Verlaufe durch das Felsenbein werden selten beobachtet. Die A. basilaris fand H. Friedberg bei der Obduction eines Falles von tödtlich verlaufener Querfractur der hinteren Schädelgrube in der Fissurspalte des Körpers des Hinterhauptbeines eingeklemmt.

Blutungen aus den venösen Sinus scheinen im Allgemeinen eine gute Prognose zu gestatten, wie auch Schellmann an absichtlich angelegten Wunden des Sinus longitudinalis bei Hunden bestätigen konnte. Es gehört nur ein geringer Druck dazu, um die Blutung zum Stehen zu bringen. Dem entsprechen zahlreiche Beobachtungen am Menschen, obgleich auch Verblutungen aus dem Sinus transversus, dem Sinus cavernosus u. s. w. beobachtet wurden. R. v. Volkmann theilt den ganz vereinzelten, tödtlich endenden Fall mit, dass bei Eröffnung des Sinus longitudinalis Luft eingesogen wurde. Nach v. Bergmann ist der positive Druck in den Venen des Schädels so bedeutend, dass in der Regel aus der Wunde des Sinus dauernd Blut ausfliessen muss, statt dass Luft aspirirt wird. Dies kann nur bei starker Anämie und Sinken der Herzkraft eintreten.

§ 9. Die Contusio und Conquassatio cerebri.

Die Quetschung des Gehirns kann ohne Bruch der Schädelknochen dadurch erfolgen, dass sich das Schädeldach für einen Augenblick unter der Einwirkung der verletzenden Gewalt einbiegt, die Gehirnoberfläche quetscht und dann wieder in seine normale Lage zurückfedert. Die meisten Fälle schwerer Gehirnquetschung erfolgen jedoch durch Splitter, welche in den Schädelraum eingedrückt werden oder durch die Fremdkörper, welche durch die auseinander weichenden Splitter auf die Gehirnoberfläche einwirken. Das grob-anatomische *Kennzeichen der Contusio cerebri ist der Bluterguss, welcher aus den zerquetschten Gehirnblutgefässen stammt und das Gehirngewebe durchsetzt.* Die Zartheit dieses Gewebes bedingt jedoch immer eine bedeutende Theilnahme desselben an der Einwirkung der Quetschung; die Fasern des Gehirns und die Schichten seiner Ganglienzellen werden zerrissen. Mit der Grösse der Gewalt wächst die Contusio cerebri zu einer wahren Zertrümmerung der Gehirnmasse, zu der *Conquassatio cerebri.* Es kann hierbei das Gehirn zu einer Art von molecularem Brei umgewandelt werden, in welchem sich Blut und feinste Trümmer der Gehirnsubstanz mischen. Zuweilen werden auch grössere Fetzen der Gehirnmasse abgerissen und können bei offener Wunde zwischen den Schädelsplittern nach aussen abfliessen.

Geringfügige Contusionen der Gehirnoberfläche verlaufen meist ohne deutliche Störung in der Gehirnthätigkeit. Bedeutende Quetschungen und besonders die Zertrümmerungen der Gehirnsubstanz bedingen dagegen immer erkennbare Functionsstörungen. Unsere fortschreitenden physiologischen Kenntnisse über die normalen Functionen der verschiedenen Gehirnabschnitte befähigen uns immer mehr, die Diagnose der Gehirnverletzungen sicherer und genauer zu stellen. Eine erschöpfende Darstellung aller Functionsstörungen, welche durch Quetschung und Zertrümmerung der einzelnen Gehirntheile hervorgerufen werden, müsste das ganze Gebiet der Gehirnphysiologie und der Gehirnpathologie mit umfassen. Unter Hinweis auf den Inhalt der Lehrbücher dieser Disciplinen muss es hier genügen, einzelne Fälle und Gruppen von Fällen zu erwähnen, welche für die chirurgische Praxis von besonderem Interesse sind.

Quetschungen und Zerreissungen des Gehirns an seiner Basis bedingen oft einen unmittelbaren, oder doch sehr schnellen tödtlichen Ausgang. Erhebliche Functionsstörungen der wichtigen, an der Basis des Gehirns gelegenen Theile, wie der Pedunculi cerebri, des Pons Varoli, lassen den Fortbestand des Lebens nicht zu. Viele Fälle von Brüchen der Schädelbasis werden daher kaum Gegenstand einer anderen als der anatomischen Diagnose, welche wir am Obductionstische stellen. Nur die vorderen Theile der Gehirnbasis sind von geringerer vitaler Bedeutung. Hier können die Ursprünge der N. N. optici, das Chiasma dieser Nerven, die N. N. olfactorii in Betracht kommen, und es lässt der Verlust der Seh- und Riechempfindung Quetschungen der Gehirnsubstanz erkennen. Auf die Störungen in den Nerven der Augenmuskeln wurde schon in § 7 bei Gelegenheit der Brüche der Schädelbasis hingewiesen.

Die Rinde der Grosshirnhemisphären enthält die Organe für die psychischen Functionen, die Centra des Gedächtnisses, des Willens, des Empfindens, der coordinirten Bewegungen. *Ausgedehnte Quetschungen auf der Höhe der Grosshirnhemisphäre sind in der Regel durch gekreuzte Lähmungen im Gebiete der Extremitäten gekennzeichnet,* und zwar pflegen die Lähmungen der Sensibilität und Motilität ziemlich gleichmässig vertreten zu sein. Störungen des Gedächtnisses bei Contusio cerebri zeichnen sich oft dadurch aus, dass nur ein bestimmter Theil des Gedächtnisses, z. B. für Namen und Zahlen, oder für die Erlebnisse einer bestimmten Zeit, zuweilen gerade der der Verletzung unmittelbar vorhergehenden, vernichtet wird. Sehr merkwürdig sind die Beobachtungen Broca's, welcher durch genaue klinische und pathologisch-anatomische Untersuchung analoger Fälle von Gehirnverletzung fand, dass die dritte Frontalwindung des Grosshirns an der linken Hemisphäre, also etwa dem linken Tuber frontale entsprechend, der Sitz der Coordination der Sprache ist. Die Störung selbst, welche bei Quetschung dieser Gehirnpartie eintritt, wird als *Aphasie* bezeichnet. Der Verletzte ist zwar im Stande zu sprechen, aber er gebraucht falsche Worte für das, was er ausdrücken will, oder es stehen ihm überhaupt nur noch wenige Worte zur Verfügung. Dabei kann er sehr wohl befähigt sein, seine Gedanken schriftlich richtig auszudrücken. In einzelnen Fällen hat man aber auch eine Störung der Coordination der Worte bei dem Schreiben beobachtet und diesen Zustand als *Agraphie* bezeichnet. Uebrigens scheint bei einzelnen Individuen das Centrum der Wortcoordination nicht links, sondern rechts oder auf beiden Seiten zu liegen, so dass die Diagnostik dieser Gehirnverletzung sich nicht auf die Regelmässigkeit der Erscheinungen stützen kann.

An dem Vorderlappen des Grosshirns von Versuchsthieren haben Eulenburg und Landois ein Temperaturcentrum nachgewiesen, indem sie nach einseitiger Zerstörung der Corticalschicht des Gehirns Temperaturerhöhungen an den Extremitäten der anderen Seite beobachteten. In einigen Fällen von Schädel- und

Gehirnverletzung am oberen Ende des Stirnbeins gelang es Hueter, durch Messung mit der Thermosäule (Allg. Thl. Cap. 4, § 31) zwischen den Extremitäten beider Seiten Temperaturunterschiede von einigen Graden nachzuweisen.

Eine interessante Gehirnpartie für die Diagnostik der Gehirnverletzungen liegt nach vorn und hinten von der Roland'schen Furche, welche ziemlich genau in der Mitte der Seitenfläche des Schädels, gleichweit von der Glabella und der Protuberantia occipitalis entfernt, nach oben verläuft. Hier liegen die Willenscentren für die Reizung des N. hypoglossus und des N. facialis. Eine gleichzeitige Lähmung beider Nerven wird entweder auf eine Verletzung der Wurzeln dieser Nerven in der Medulla oblongata oder auf eine Verletzung des Gehirns an der Rolandschen Furche zu beziehen sein. Für den N. facialis kommen auch noch die Brüche des Felsenbeines in Betracht; aber in diesem Falle wird gewöhnlich der benachbarte N. acusticus mit gestört, während der N. hypoglossus frei bleibt.

Diese wenigen Beispiele mögen genügen, um zu zeigen, dass die Diagnose der Gehirnverletzungen nur auf einer genauen Kenntniss der Physiologie der Gehirnfunctionen basirt. Die physiologische Grundlage für diesen Zweig der chirurgischen Diagnostik ist um so bedeutungsvoller, als auch die Physiologie wieder aus gut beobachteten Fällen der chirurgischen Praxis wichtige Folgerungen ziehen kann.

§ 10. Der Verlauf des einfachen (subcutanen) Schädelbruches.

Einfache, d. h. nicht durch Verletzung der Galea oder durch schwere Verletzungen des Gehirns complicirte Brüche des Schädels verlaufen in der Regel ebenso gutartig, wie die analogen Knochenbrüche an den Extremitäten. Bemerkenswerth für die Schädelbrüche ist nur die geringe Neigung zur Callusproduction. Muss auch die ältere Ansicht, dass die Schädelfracturen überhaupt nicht durch Callus heilen, für längst widerlegt gelten, so ist doch diese Neigung so gering, dass sich sogar Fissuren, bei welchen doch die Bruchflächen genau aufeinanderliegen, zuweilen nur durch Bindegewebe vereinigen, in anderen Fällen eine lückenhafte knöcherne Heilung zeigen. v. Bergmann meint, dass gerade die Unverrückbarkeit der Fragmente, der mangelnde Reiz ihrer Bewegungen aneinander, die geringe Callusproduction verschulde. Bei Verlust eines Stückes des Schädeldaches ergänzt sich der verlorene Theil fast nie durch Callus; so werden auch die Trepanationslücken (§ 14) fast niemals durch Knochensubstanz ersetzt. Dass übrigens die Dura mater, welche als inneres Periost der Schädelknochen fungirt, für gewöhnlich eine so geringe Neigung zur Callusbildung zeigt, ist nur als ein günstiges Verhalten zu betrachten; denn die Knochenwucherungen der Dura müssten gegen die Gehirnoberfläche wachsen und hier Reizerscheinungen veranlassen, wie das einzelne Fälle beweisen, in welchen wirklich durch luxuriöse Knochenneubildung die Gehirnfunctionen beeinträchtigt wurden. § 16 wird zeigen, dass selbst eine operative Beseitigung dieses Zustandes nöthig werden kann.

Geringfügige Störungen in der Gehirnsubstanz, welche bei subcutanem Bruche des Schädels stattfanden, bilden sich in der Regel unter dem aseptischen Schutze der unversehrten Hautdecke ohne weitere Behandlung zurück; schwerere bedürfen dagegen einer sehr sorgfältigen Therapie. So muss bei Commotio cerebri, bei welcher ein länger dauerndes Coma immer Gefahren für das Leben birgt, eine reizende Behandlung eintreten. Wir hüllen den Körper in warme Decken ein, geben dem Verletzten warme Getränke, auch alkoholische in kleiner Quantität, und zwar, wenn der Verletzte nicht schluckt, durch Vermittelung des Klysmas. Auch können Injectionen von Campher oder Aether unter die Haut zur Hebung der Herzkraft zweckmässig sein. Eisumschläge um den Kopf sind zu vermeiden; der Kopf wird tiefer gelagert, um die Anämie seiner Gefässe zu heben. Umhüllungen der Ex-

tremitäten mit gewärmten Tüchern, ferner Senfteige und Vesicatore werden als Hautreize empfohlen. Nach v. Bergmann sind bei sehr kleinem und häufigem Pulse, dem Zeichen einer vasomotorischen Lähmung, Injectionen von 0,0003 Atropin zu versuchen, um den Blutdruck zu heben. Vielleicht wäre auch von dem vorsichtigen Einathmen von Amylnitrit ein Erfolg zu erwarten. Diese gesammte Behandlung wird bei Eintritt der Reaction sofort aufgegeben. Man wird dann umgekehrt, um den Blutandrang zum Gehirn zu mässigen, Eiscompressen oder Eisbeutel auf den Kopf appliciren und Abführmittel geben, um eine Fluxion des Blutes gegen den Darmcanal zu bewirken.

Bei Compressio cerebri bilden sich die Functionsstörungen allmälig zurück, sobald es gelingt, die Compression zu beseitigen, z. B. der Blutung aus der A. meningea med. durch Unterbindung Herr zu werden, oder einen grossen Abscess des Gehirns zur Entleerung zu bringen.

Wie die Contusio cerebri sich von der Zerquetschung der Gehirnsubstanz bis zu kleinen unschuldigen Blutungen abstuft, so tritt auch der Ausgleich der Functionsstörung verschieden schnell und mehr oder weniger vollkommen ein. Die gekreuzten Lähmungen der Extremitäten, die Störungen im Bereiche der Gehirnnerven gehen zuweilen erst nach vielen Wochen und Monaten zurück, zuweilen aber auch im Verlaufe weniger Tage. Für die letzteren Fälle kann man eine einfache Resorption des Blutextravasates, für die ersteren eine Art Narbenbildung im Gehirn annehmen. Wieder in anderen Fällen bleiben Functionsstörungen zurück, oder es entwickelt sich, selbst nach günstigem Verlaufe der ersten Wochen, bedingt durch eine fortschreitende fettige Entartung der Blutgefässe (Willigk), die rothe und gelbe Erweichung (Enkephalitis), welche endlich zum Tode führt. Die Umwandlung eines Contusionsherdes des Gehirns in einen Gehirnabscess werden wir später berücksichtigen. Endlich haben die psychischen Functionsstörungen, wenn auch in der grossen Mehrzahl der Fälle ihre Zurückbildung in wenigen Wochen eintritt, doch für einzelne Fälle eine recht ernste Bedeutung. Eine Schwäche des Gedächtnisses kann zurückbleiben, Geisteskrankheiten, Epilepsie u. s. w. können sich entwickeln.

§ 11. Der Verlauf des complicirten Schädelbruches.

Bei aseptischem Verlaufe des mit Trennung der Galea complicirten Schädelbruches, mag dieser Verlauf nun durch zufälliges Ausbleiben der septischen Infection oder durch die Wirkungen des aseptischen Verfahrens bedingt sein, weicht die Heilung nicht wesentlich von der des nichtcomplicirten Bruches ab. Es entwickeln sich in wenigen Tagen kräftige Granulationen aus der Wunde, welche schnell zur Vernarbung gelangen. Ganz anders freilich, wenn septische Infection eintritt. Dies bringt sofort bei diesen Verletzungen die höchste Lebensgefahr mit sich; nicht nur die Lebensgefahr, welche auch sonst mit dem septischen Verlaufe eines complicirten Knochenbruches verbunden ist, sondern noch die viel grössere, dass die septische Entzündung auf die Gehirnhäute und endlich auf das Gehirn selbst übergreift. Mit den Gefahren der Wundrose und der Phlegmone, welche hier dieselben sind, wie bei Wunden der Galea allein, hat uns schon § 3 bekannt gemacht. Hierzu kommt noch die Möglichkeit einer eiterigen Osteomyelitis der Schädeldiploë, welche die Entstehung der Pyämie ganz besonders begünstigt. Man hat früher oft behauptet, dass bei complicirten Schädelbrüchen besonders häufig metastatische Leberabscesse vorkämen, welche als Ausdruck der Pyaemia multiplex zu betrachten wären. Indessen hat Bärensprung durch eine Statistik der Leichenbefunde pyämisch Verstorbener nachgewiesen, dass nach Kopfverletzungen die metastatischen Leberabscesse keineswegs häufiger sind, als nach Verletzungen anderer Körperenden. Während die Pyaemia multiplex schon im Allgemeinen Theile (Cap. 16)

ihre Erörterung fand, müssen wir hier noch die Entzündungen der Gehirnhäute, die *Meningitis*, und des Gehirns, die *Enkephalitis*, kennen lernen; sie folgen häufig den complicirten Schädelbrüchen mit septischem Verlaufe und führen gewöhnlich zum Tode.

Die Dura mater ist eine starrfaserige Membran, welche glücklicherweise zu acuten Eiterungen und zu einer schnellen Fortleitung der Entzündung nicht sehr geneigt ist. Deshalb spielt auch die eigentliche *Pachymeningitis* — so bezeichnet man die Entzündung der harten Hirnhaut — in dem Verlaufe der Verletzungen keine erhebliche Rolle. Wohl aber verbreiten sich Eiterungen zwischen der Dura und dem Knochen auf der äusseren und zwischen Dura und dem Gehirn auf der inneren Fläche der Dura — Pachymeningitis im weiteren Sinne. Die ersteren, welche, da die Dura das innere Periost der Schädelknochen vertritt, der eiterigen Periostitis gleichzusetzen sind, führen gemeinsam mit der Periostitis an der äusseren Fläche des Schädels meist zu einer *Nekrose*, und dies um so leichter, wenn, wie bei Splitterbrüchen, die Ernährung schon durch die Trennung der Continuität gefährdet wurde. An sich ist diese innere Schädelperiostitis nicht allzu gefährlich, da die Eiterung zwischen Schädel und Dura nur langsam und auf kurze Strecken fortschreitet. Da aber jederzeit Thrombose der Emissarien mit eiterigem Zerfalle der Thromben eintreten kann, droht wiederum einerseits die Pyaemia multiplex, anderseits die Fortpflanzung der Entzündung auf die Innenseite der Dura.

Alle Entzündungen, welche sich auf der Innenseite der Dura mater entwickeln, können mehr oder weniger unter dem Begriffe der *Lepto-* oder *Malakomeningitis* zusammengefasst werden, da es sich um die Entzündung der weichen Gehirnhäute (Arachnoidea als äussere, Pia mater als innere Schicht, zwischen beiden das Gewebe, welches die Cerebrospinalflüssigkeit enthält) handelt. Man pflegt jedoch das Wort „Lepto“ oder „Malako“ im gewöhnlichen Sprachgebrauche wegzulassen, und versteht unter „Meningitis“ die Entzündung der weichen Gehirnhäute. Diese Meningitis an der Oberfläche des Gehirns entsteht entweder durch Flächeninfection von Entzündungen der Dura aus, oder durch Fortleitung der Entzündung vermittelst der Blutbahnen (Thrombose mit eiterigem Zerfall in den Emissarien) und der Lymphbahnen (Fortpflanzung der Wundrose auf die Arachnoidea). Endlich muss noch eine directe Infection angenommen werden, da die verletzenden Fremdkörper die Spaltpilze unmittelbar durch die Wunde der Galea, des Schädels und der Dura in das Gewebe der weichen Hirnhaut tragen können. Dieses Gewebe ist vermöge seines Reichthums an Blutgefässen und durch seine Weichheit sehr geneigt zu acuten entzündlichen Processen und zu einer schnellen Fortleitung derselben über grosse Strecken hin. Wir unterscheiden eine seröse und eiterige Form der Meningitis. Die seröse Form wird schon durch den Druck der Infiltration gefährlich, welcher Functionsstörungen in den Ganglien der Gehirnrinde bedingt, um so mehr, als sich die weiche Gehirnhaut als Pia mater überall zwischen die Gehirnwindungen in die Tiefe senkt. *Es ist aber auch jede Meningitis mit einer flächenhaften Enkephalitis verbunden; ja bei eiteriger Meningitis ist diese Enkephalitis so bedeutend, dass die eiterige Meningitis als eine fast absolut tödtliche Erkrankung betrachtet werden muss.*

Der eben erwähnten flächenhaften Cortical-Enkephalitis, welche als Begleiterscheinung der Meningitis auftritt, steht die circumscripte, eiterige Enkephalitis gegenüber, welche Herde gegen die Tiefe des Gehirns hin bildet und deshalb passend als *Gehirnabscess* bezeichnet wird. Mit der phlegmonösen, eiterigen Meningitis steht diese Abscessbildung im strengen Gegensatze. Die Gehirnsubstanz selbst leitet die Entzündung sehr langsam fort, und es kann wochenlang dauern, bis sich ein Gehirnabscess um einige Centimeter im Durchmesser vergrössert.

Die Bildung der Gehirnabscesse geht aus: 1) von Fremdkörpern, welche in das Gehirn eingedrungen sind, wie Holzsplitter, abgebrochene Messerklingen, Geschosse u. s. w.; 2) von Quetschungsherden des Gehirns, wenn in den Herd von aussen her Spaltpilze eindringen; 3) von traumatischen Blutergüssen, in welche vom Blute aus Spaltpilze gelangten; 4) von dem eiterigen Zerfall eines Venenthrombus, welcher sich von der Oberfläche in die Tiefe erstreckt (v. Bergmann). Wir schliessen hieran noch 5) eine nichttraumatische Abscessbildung, welche durch Otitis media und Caries des Felsenbeins (§ 124 Schluss), sowie durch Vereiterung von Gummageschwülsten der Gehirnsubstanz entsteht.

§ 12. Zur Diagnose der traumatischen Meningitis und Enkephalitis.

Schon bei frischen Verletzungen, welche die Schädelhöhle eröffnen, kann sich, noch vor Eintritt der Entzündung, die interessante Erscheinung der *Gehirnpulsation* geltend machen. Das Gehirn wird bei jedem Herzschlage durch die systolische Füllung der zahlreichen Arterien gehoben und drängt sich, wenn das Schädeldach durchbrochen, gegen diese Oeffnung vor. Am deutlichsten erscheinen die Pulsationen bei Verletzungen am Scheitel, weniger deutlich bei solchen am Seitenrande des Schädels. Geringgradige Gehirnpulsationen erkennt man am besten dadurch, dass ein Tröpfchen Flüssigkeit, Blut, Serum oder ein Tropfen Wasser, welchen man absichtlich in die Wunde bringt, das Licht reflectirt und pulsatorische Schwankungen des Spiegelbildes wahrnehmen lässt. Auch die Respiration übt Einfluss, indem bei der Exspiration das venöse Blut im Gehirn aufgestaut und die pulsatorische Hebung deutlicher wird. Ein inspiratorisches Einschlürfen von Luft in den Schädelraum mit hörbarem Geräusch wurde einige Male von Roser beobachtet.

Die Gehirnpulsation ist nun nicht allein das sicherste Zeichen einer Perforation des Schädeldaches überhaupt, es lässt sich aus ihrer Steigerung auch auf beginnende intracranielle Entzündungen schliessen, welche durch Schwellung der Gewebe und Production von Serum oder Eiter eine Raumverengerung bedingen. Nur wenn die Spannung durch Exsudate einen hohen Grad erreicht, kann das Gehirn oder die Dura gewissermassen unbeweglich gemacht werden, so dass die Pulsationen auch bei freiliegendem Gehirn oder freiliegender Dura doch nicht sichtbar sind. Roser hat betont, dass ein unter der Hirnrinde gelegener Abscess eine solche Spannung erzeugen könne, und das Fehlen der Pulsation als diagnostisches Zeichen in dieser Richtung verwerthen wollen. Doch gibt es, wie H. Braun durch sorgfältige literarische Studien gezeigt hat, auch noch andere Ursachen für das Aufhören der Pulsation oder das Nichteintreten derselben nach Eröffnung des Schädels, z. B. die Einklemmung eines Knochenstückes zwischen Dura und Schädel (Beobachtung von Bilguer), ferner das Sinken der Herzkraft, Anämie (v. Bergmann), die Verwachsung der Arachnoidea mit der Dura (Roser). Auch die Verjauchung des dem Schädeldefecte entsprechenden Hirnabschnittes bewirkt ein Aufhören der Pulsation (Albert). Es lassen sich demnach aus dem Fehlen der Hirnpulsation keine allzu bestimmten Schlüsse ziehen, zumal auch schon Abscesse dicht unter der Dura beobachtet wurden, ohne dass die Pulsation aufgehört hatte.

Wichtig für das Erkennen des Beginnes intracranieller Entzündungen ist die Beobachtung der Fiebertemperatur. Kann man die Wundrose und die parosteale Phlegmone zwischen Galea und Schädel durch den Mangel von Röthe oder äusserer Schwellung ausschliessen, so wird es wahrscheinlich, dass die Fieberquelle in einer intracraniellen Entzündung zu suchen ist. Die *acute Meningitis*, besonders die eiterige Form, beginnt mit einer raschen Steigerung der Temperatur, jedoch nur in den selteneren Fällen acutester Entwickelung mit einem Schüttelfroste. Dazu gesellen sich heftige Kopfschmerzen in der Umgebung der Wunde, die bei septischer

Meningitis sehr gewöhnlich bald einer Unbesinnlichkeit und endlich vollkommener Bewusstlosigkeit Platz machen. Ein solcher Verlauf beweist, dass sich die Entzündung schnell über die ganze Oberfläche des Grosshirns verbreitet und die Rinde der Grosshirnhemisphären mit ergriffen hat. In anderen Fällen findet die Verbreitung weniger schnell statt. Dieser mehr localisirten Meningitis entsprechen dann die Erscheinungen der gekreuzten Krämpfe und Lähmungen in den Extremitäten. Bei acuter Basilarmeningitis treten im Gebiete der Gehirnnerven die verschiedensten Erscheinungen auf, Krämpfe der Augenmuskeln u. s. w. Wäre man im Zweifel, ob Meningitis oder metastasirende Pyämie vorläge, so würde eine Reihe von Schüttelfrösten und eine deutliche Remission der Temperatur zwischen den Fieberanfällen für Pyämie sprechen; das Fieber der Meningitis dagegen ist in der Regel eine Febris continua mit geringen Schwankungen, mindestens ohne bedeutende Remission. Bei trockner Zunge, kleinem Pulse tritt bald schon nach 24 Stunden, bald nach einigen Tagen der Tod ein.

Die herdartige *Enkephalitis*, besonders der *Gehirnabscess*, verläuft anfangs schleichend und hauptsächlich unter Störung der Function einzelner Gehirntheile. Das Fieber beginnt mit leichter Steigerung der Abendtemperatur, ohne Schüttelfrost, um am Morgen zu remittiren. Der Kopfschmerz bleibt auf den umschriebenen Herd localisirt. Periphere Lähmungen treten anfänglich entweder nur an einer, sei es der oberen, sei es der unteren Extremität auf, oder auch nur an einzelnen Muskelgruppen derselben. Doch wachsen alle Erscheinungen und endlich, wenn sich der Gehirnabscess gegen die Oberfläche hin und bis zu den Hirnhäuten entwickelt hat, schliesst die Krankheit mit einer stürmischen und schnell zum Tode führenden Meningitis ab, unter Entwickelung aller oben erwähnten Erscheinungen.

Die Differentialdiagnose zwischen diffuser Meningitis und circumscripter Enkephalitis wird nicht etwa dadurch erschwert, dass sich der enkephalitische Herd jederzeit mit einer diffusen Meningitis compliciren kann, die Hauptschwierigkeit liegt vielmehr darin, dass zwischen den Extremen der ganz circumscripten und der ganz diffusen Entzündung mittlere Fälle liegen, deren Erscheinungen weder ganz zu dem einen, noch ganz zu dem anderen der beiden Krankheitsbilder passen. Besonders bei der Umwandlung der Contusionsherde der Rindensubstanz in Abscesse tritt sehr früh eine diffuse Meningitis hinzu. Im Allgemeinen kann man übrigens annehmen, dass die Entzündungen der ersten Tage nach der Verletzung mehr den diffusen Formen, die Entzündungen, welche erst Wochen oder Monate nach der Verletzung eintreten, mehr den circumscripten Formen angehören. Freilich lässt sich auf diese Erfahrung allein keine scharfe Diagnose begründen. Die Schwierigkeit wächst, wenn sich, wie das in einzelnen Fällen beobachtet wurde, der Gehirnabscess im Verlaufe von Jahren langsam entwickelt und die Symptome des Fiebers und der localisirten Functionsstörungen sehr undeutlich sind oder selbst zeitweise gänzlich fehlen. Bei dieser Unsicherheit der Diagnose kann es nothwendig werden, dass wir zu diagnostischen Zwecken den Schädelraum breit eröffnen, um durch Inspection und Palpation des Gehirns und seiner Häute die Erkrankung zu erkennen und demgemäss weiter zu handeln. Diese Operationen, welche in erster Linie den Zweck der exacten Diagnose, in zweiter Linie aber auch den der exacten Therapie verfolgen, werden uns später (§ 16) beschäftigen.

§ 13. Die Aufgaben des aseptischen und antiseptischen Verfahrens bei complicirten Schädelbrüchen.

Die hohe Lebensgefahr, welche aus dem Gesagten hinreichend erhellt, fordert für die Behandlung des complicirten Schädelbruches die gewissenhafteste und vollkommenste Durchführung der aseptischen Wundbehandlung. Sie muss damit

[illegible]

[illegible]

[illegible] wie bei allen complicirten [illegible] *Zusammenhange mit den* [illegible] *stehen, sollen* [illegible] Abschnitten der Pericarde, resp der Dura [illegible] des freien Abflusses der [illegible] Dura mater und [illegible] einiger [illegible] Diese Platte besteht in [illegible] Verdickung [illegible] ist [illegible]

[illegible]

An den sehr elastischen Schädeln von Kindern in den ersten Lebensjahren hat man das spontane Zurückfedern der Depression beobachtet. R. v. Volkmann berichtet von einem Falle, in welchem bei einem 1/2 Jahr alten Kinde die Depression nach 24 Stunden verschwand. Für dieses Alter ist auch wieder die schon von Hildanus erwähnte *pneumatische Traction* empfohlen worden (Larkin). Sie wird mit einem Schröpfkopfe ausgeführt, in welchem man vor dem Aufsetzen die Luft durch Erwärmung verdünnt, oder den man nach Larkin erst aufsetzt und dann mittelst einer Luftpumpe auspumpt.

Ist die therapeutische Aufgabe, soweit sie durch die Splitter bedingt war, erfüllt, so folgt die antiseptische Reinigung der Wundflächen und der Wundhöhle. *Man verzichtet dabei auf Spray und Irrigation,* damit nicht grössere Mengen antiseptischer Flüssigkeiten in den Arachnoidealraum einfliessen und auf die Gehirnrinde ungünstig einwirken. Am zweckmässigsten ist das Austupfen mit Watteballen, welche in Carbol- oder Sublimatlösung, bei schon bestehender Sepsis und Entzündung aber in Chlorzinklösung getaucht und dann gut ausgedrückt wurden. Es ist ein Verdienst Socin's, auf die Zulässigkeit dieses letzteren Verfahrens auch bei Gehirnverletzungen hingewiesen zu haben. Die local beschränkte Wirkung des Chlorzinks macht seine Anwendung an dieser Stelle besonders angenehm, und es ist das Betupfen zertrümmerter und schon septisch inficirter Gehirntheile mit einem Wattetampon, welcher in 5% Chlorzinklösung ausgepresst wurde, ganz besonders zu empfehlen. Drainirung, Naht und aseptischer Verband erfolgen nach den im § 4 aufgestellten Regeln.

Was *die Brüche der Schädelbasis* betrifft, so lässt die Lage derselben eine so unmittelbare Behandlung, wie wir sie bei den Brüchen des Schädeldaches durchführen, nicht zu. Soweit es sich nicht um die medicamentöse Behandlung der begleitenden Gehirnerscheinungen (Commotio cerebri § 10, Meningitis § 16 u. s. w.) handelt, müssen wir uns auf folgende Massregeln der Aseptik beschränken: 1) man stelle einen Dampfspray am Bette des Kranken auf und reinige mit demselben die Luft, welche den Kranken umgibt, wenigstens für die ersten Tage; 2) bei Ausfluss von Cerebrospinalflüssigkeit aus dem Ohre spritze man den Gehörgang einige Mal täglich mit aseptischen Flüssigkeiten aus und führe einen kleinen Tampon von Carbol- oder Sublimatwatte in den äusseren Gehörgang; man erneuere denselben öfters, er darf jedoch nicht den Abfluss verhindern, soll vielmehr nur die in der Paukenhöhle stagnirende Flüssigkeit vor Fäulniss schützen.

§ 14. Die Technik und Methodik der Trepanation.

Das Aussägen von Schädelstücken mittelst der Rundsäge, dem *Trepan,* gehört mit zu den ältesten chirurgischen Operationen. Schon Hippokrates und Galen erwähnen die Trepanation; auch uncivilisirte Völker, wie die alten Mexicaner und die Kabylen, haben sie geübt. Bevor wir die Indicationen zu derselben feststellen, ist es zweckmässig, die Instrumente, welche zur Ausführung der Trepanation bestimmt sind, und ihre methodische Benutzung kennen zu lernen.

Die Anwendung des Trepans erfordert die breite Bloslegung des Knochens; ist dies nicht schon durch die Verletzung geschehen, so sind Einschnitte nöthig. Man empfahl früher zu diesem Zwecke einen Kreuzschnitt und präparirte die durch den Kreuzschnitt entstehenden vier dreieckigen Lappen zurück (Fig. 6). Zweckmässiger ist jedoch die Bildung eines einzigen zungenförmigen Lappens, welcher seine Basis gegen den Scheitel hin erhält, damit er nach Vollendung der Trepanation wie ein Vorhang über die Knochenwunde herabfällt. Mit den Weichtheilen wird auch das Pericranium von der Knochenoberfläche abgehoben. In alten Trepanationsbestecken befindet sich für diesen Zweck ein Raspatorium, Rougine, wie

es in Fig. 5 abgebildet ist. Da jedoch die Spitze und die scharfen Kanten des Raspatoriums das Periost einreissen, so ziehen wir die modernen Elevatorien (Allg. Theil. Operat. an d. Knochen, Cap. 28) für diesen Zweck vor. Die Trepanation ist unter allen Knochenresectionen die älteste, welche subperiosteal ausgeführt wurde, während im Uebrigen die subperiosteale Technik der Resectionen neueren Datums ist.

Fig. 5.
Kreugine zur Ablösung des äusseren Schädelperiosteos.

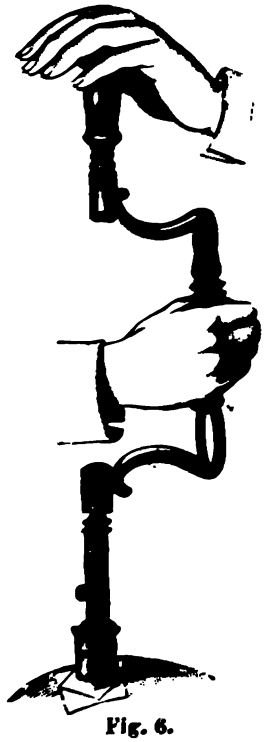

Fig. 6.
Führung des Bogentrepans.

Man unterscheidet den *Bogentrepan* (Fig. 6) und den *Handtrepan* (Fig. 7); der letztere wird auch als *Trephine* bezeichnet. Die Führung des Handtrepans erfordert mehr Kraft, gleichwohl dringt er sehr langsam in dem harten Gewebe des Schädeldaches vor. Man benutzt deshalb den Handtrepan kaum mehr am Schädel, zieht vielmehr den Bogentrepan vor.

Der Operateur fasst den Knopf des Bogentrepans in die linke Faust und stemmt ihn gegen die Brust; die Drehungen erfolgen mit der rechten Hand, welche den Bogen umgreift. Für die ersten Sägegänge muss die *Trepankrone* — so bezeichnet man den sägenden Theil des Trepans, Fig. 8 — etwas fest gegen die Schädelfläche angedrückt werden, damit die Sägezähne in die Knochensubstanz eingreifen. Zur Erleichterung dieses Eingreifens befindet sich im Centrum des Kreises, welcher die Sägezähne trägt, ein pyramidal geformter Stachel, die *Pyramide* genannt (p, Fig. 8). Dieser Stachel bohrt sich zuerst in den Knochen ein und bildet die feste Achse, um welche sich die Kreissäge dreht. Sobald die Zähne der Säge eine Rinne geschaffen haben, stellt man die Pyramide, welche bei dem Aufsetzen der Krone die Ebene der Sägezähne um etwas überragte, mit Hülfe der Schraube S zurück, weil die Führung der Rundsäge nun schon durch die eigene Sägerinne gesichert ist und die Reibung der Pyramide in ihrem Bohrloche die Drehung der Rundsäge erschwert. Findet die Pyramide an dem auszusägenden Stück keinen Stützpunkt, so hat man, um

Fig. 7.
Handtrepan. p Pyramide.

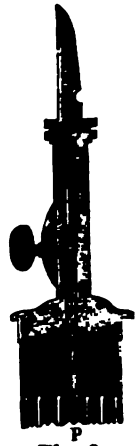

Fig. 8.
Trepankrone mit Pyramide (p) im senkrechten Durchschnitte.

der Krone Führung zu geben, Papp- oder Lederscheiben mit einem der Krone entsprechenden Ausschnitte auf die Schädelfläche gelegt. v. Bruns construirte eigene Kronenführer aus Metall.

Je mehr sich die Säge der Lamina int. nähert, desto weniger drückt man auf den Knopf, desto langsamer lässt man die Säge vordringen. Zuweilen zieht man sie zurück, um mit einer in die Sägerinne eingesetzten Sonde zu prüfen, ob das ausgesägte Stück schon locker ist. Werden diese Vorsichtsmassregeln missachtet, so kann die Trepankrone plötzlich durch die Dura in das Gehirn vorstossen und dasselbe zerquetschen. Um diese Gefahr sicher auszuschliessen, hat man früher Trepankronen construirt, welche sich kegelförmig gegen die Sägefläche verjüngten, so dass mit dem Vordringen der Krone ihre Bewegung von selbst schwieriger wurde und ihr Durchstossen durch die Schädellücke unmöglich war. Zweckmässiger als diese Construction, welche das Sägen zu sehr erschwert, sind cylindrische Hülsen der Trepankrone (Abaptiston), welche man beliebig hoch feststellen kann; dieselben haben an ihrem unteren Ende einen Wulst, welcher ein weiteres Eindringen, als man es beim Feststellen der Hülse vorsieht, nicht zulässt.

Fig. 9. Linsenmesser. Fig. 10. Hey's Brückensäge.

In den alten Trepanationsbestecken finden sich noch allerlei Hülfsapparate, denen kaum ein anderes als ein geschichtliches Interesse zukommt. Mit dem *Linsenmesser* (Fig. 9) sollte die Trepanöffnung geglättet werden, wenn die Lamina int. etwas gesplittert war; die Linse L wurde zwischen Dura und Knochen gebracht, um das Gehirn gegen Schnitt- und Stichverletzung zu schützen. Mit der Hey'schen *Brückensäge* (Fig. 10) sägte man, wenn grosse Schädelstücke zu entfernen waren, die Knochenbrücke durch, die zwischen zwei, durch die Trepankrone geschaffenen Oeffnungen stehen geblieben war. Um das Herausziehen des ausgesägten Schädelstückes zu erleichtern, schraubte man in das Bohrloch der Pyramide eine kurze Stahlschraube und setzte in die Oeffnung am oberen Ende derselben einen Haken ein, mit dem dann das Schädelstück herausgezogen wurde. Dieser Apparat hiess *Tire-fond.* Ferner befindet sich im Trepanationsbesteck eine kleine Bürste, um die Sägespäne zwischen den Sägezähnen zu entfernen. Hiermit ist die Reihe der Apparate, welche zu einem alten Trepanationsbesteck gehörten, zwar noch nicht erschöpft, aber eine weitere Schilderung erscheint um so überflüssiger, als *der ganze Trepanationsapparat durch Meissel und Hammer* (Roser) *und durch die Lüer'sche Hohlmeisselzange* (Allg. Thl., Operat. an d. Knochen, Cap. 28) *zweckmässig ersetzt werden kann.* In der That handelt es sich bei der Trepanation fast niemals um Aufgaben, welche gerade die Entfernung eines *kreisrunden* Stückes aus dem Schädeldache erforderten; oft sind nur kleinere Stücke, und zwar Stücke von den verschiedensten Formen zu entfernen. Bei sorgfältiger Handhabung des Meissels, besonders bei schrägem Aufsetzen seiner Schneide, wird die Gefahr der Verletzung des Gehirns vollständig beseitigt. Sobald der Meissel genügenden Raum geschaffen hat, kann man zur Lüer'schen Hohlmeisselzange greifen, welche freilich in Anbetracht der festen

Substanz des Schädels aus sehr gutem Stahl gearbeitet sein muss. Man führt eine Branche der Zange in den Schädelraum zwischen Dura und Knochen ein und kneift so viel von dem Knochenrande weg, als die Umstände erfordern. Lässt sich nun auch die Arbeit des Meissels und der Hohlmeisselzange streng genommen nicht mehr als Trepanation bezeichnen, so ist doch die Anwendung dieser Instrumente am Schädel mit zu den trepanirenden Verfahren zu rechnen und theilt deren Indicationen.

Die von J. Wolff angegebene *osteoplastische Resection* der Schädelknochen, welche er an Thieren erprobte, besteht darin, dass man ein viereckiges Schädelstück nur an drei Seiten mit dem äusseren Schädelperiost abtrennt, an der vierten Seite aber mit demselben in Verbindung lässt und nach aussen umklappt. Später soll dann das Schädeldach zurückgeklappt und so wieder zum Einheilen gebracht werden. Am Menschen ist dieses Verfahren wegen der geringen Biegsamkeit des Schädels nicht nur sehr schwer ausführbar, sondern auch, ähnlich wie die älteren Versuche, das heraustrepanirte Schädelstück wieder in die Oeffnung einzuheilen, deshalb zu verwerfen, weil der Abfluss der Wundsecrete aus der Schädelhöhle zu sehr behindert wird (v. Bergmann). Ein vollständiger knöcherner Ersatz in der Trepanöffnung ist nur in ganz vereinzelten Fällen beobachtet worden. Ueber den künstlichen Verschluss der Oeffnung vgl. § 23, Schluss.

Die Statistik der Trepanation aus der vergangenen Zeit hat für uns nur ein geringes Interesse. Die Aseptik in der Ausführung der Operation und der Nachbehandlung lässt für die Zukunft ganz andere Resultate erwarten; sie wird die Sterblichkeit erheblich herabsetzen, die Ergebnisse nach allen Richtungen verbessern. Doch mögen aus der sehr genauen Statistik Bluhm's folgende Mortalitätsziffern angeführt werden: von 923 Fällen von Trepanation, welche wegen Kopfverletzungen ausgeführt wurde, genasen 450, es starben 473 (51,25 %). Aus den alten Zeiten der Trepanation stellt v. Bergmann Fälle zusammen, in welchen an einer Person 12, an einer anderen 27, an einer dritten sogar 52 Trepanationen vorgenommen wurden.

§ 15. Die Indicationen zur Trepanation durch frische Verletzungen.

Bereits in § 13 wurde die Trepanation oder die an ihre Stelle tretende Ausmeisselung des Knochens bei complicirten Schädelfracturen empfohlen, *wenn die Oeffnung in der Lamina externa zu klein ist, um den Splitter der Lamina interna zu extrahiren.*

Als zweite wichtige Indication zur Trepanation gilt die *Anwesenheit von Fremdkörpern im Innern des Schädelraumes, wenn sie drohende Gehirnsymptome hervorrufen und ohne Entfernung eines Schädelstückes nicht beseitigt werden können.*

Dünne und glatte Fremdkörper hat man wohl reactionslos und dauernd einheilen sehen. So fand E. Simon bei der Section eines Erwachsenen zufällig eine Stecknadel im Gehirn, welche nur durch die offene grosse Fontanelle, also im ersten Lebensjahre, dorthin gelangt sein konnte. Aehnliche Fälle werden von Huppert (Schieferstift) und Hodge (Nähnadel) berichtet. Es sind das alles Mordversuche an kleinen Kindern, welchen die Fremdkörper durch die Fontanelle in das Gehirn eingestossen wurden.

Sehr viel seltener kommt es zur reactionslosen und dauernden Einheilung von *Kugeln* im Gehirn. In der älteren Literatur sind zwar derartige Fälle mehrfach verzeichnet, aber bei sorgfältiger Sichtung erscheinen manche von ihnen nicht ganz unzweifelhaft. V. v. Bruns hält bei der Zusammenstellung der älteren Literatur ein solches Einheilen für eine seltene Ausnahme, und v. Bergmann, welcher die neuere Literatur in dieser Beziehung einer Prüfung unterworfen hat, kommt zu

demselben Schlusse. Die consequente Durchführung der Aseptik scheint indessen auch hier einen Wandel anzubahnen; es mehren sich wenigstens die Fälle, in welchen *kleine* Projectile, Revolver- und Flaubertkugeln, dauernd einheilen, vorausgesetzt, dass gleich anfangs die Schusswunde streng aseptisch behandelt wurde. Ich selbst habe in drei Fällen solche Kugeln, welche der Richtung des Schusscanales nach ins Schädelinnere gedrungen sein mussten, ohne irgend welche bedrohlichen Gehirnsymptome einheilen sehen. Im ersten Falle (Revolverkugel) sind jetzt seit der Verletzung 5, im zweiten (Flaubertkugel) 4, im dritten (Revolverkugel) 3 Jahre verflossen, ohne dass Erscheinungen seitens des Geschosses eingetreten wären. In allen drei Fällen war von vornherein strenge Aseptik geübt worden. Hieran schliesst sich eine Beobachtung von Burckhardt, welcher bei der Section eines Selbstmörders mehrere Bleisplitter fest vernarbt im Gehirn vorfand; sie rührten von einer Kugel her, welche sich der Kranke bei einem 20 Monate früher verübten Selbstmordversuche in den Schädel geschossen hatte. Auch Doutrelepont theilt einen Fall mit, in welchem die Revolverkugel, nachdem sie das linke Antrum Highmori, die Orbita und den Stirnlappen perforirt hatte, 4 1/2 Jahre in der Falx cerebri sass, ohne je Herdsymptome seitens des Gehirns zu veranlassen; der Tod war an Tuberkulose der Lungen erfolgt.

Gelang es nicht, die Schussverletzung aseptisch zu halten, so bildet sich um die Kugel ein Eiterherd, das schwere Geschoss senkt sich in der weichen Gehirnsubstanz in die Tiefe und gefährdet endlich die Function lebenswichtiger Nervencentren. Bei der fast absoluten Tödtlichkeit solcher eiternder Fremdkörper im Gehirn wird man auch bedeutende operative Eingriffe wagen dürfen, zumal ein spontanes Ausstossen der Kugel, wie es Neudörfer in einem Falle, drei Jahre nach der Verletzung eintreten sah, zu den ausser Rechnung fallenden Seltenheiten gehört.

Um Kugeln im Gehirn aufzusuchen, wird es nicht nur gestattet sein, die Oeffnung der Dura mater zu erweitern, sondern auch sorgfältig zu sondiren, und eventuell das Gehirn zu incidiren. Hueter extrahirte auf solche Weise im französischen Kriege 1870/71 bei einem Verwundeten eine Chassepotkugel. Der Verletzte war am 6. Tage nach der Schlacht durch Meningo-Enkephalitis völlig bewusstlos; am Tage nach der Operation, bei welcher zahlreiche Knochensplitter entfernt wurden und erweichte Gehirnsubstanz ausfloss, kehrte das Bewusstsein wieder. Die Genesung erfolgte ohne Zwischenfall.

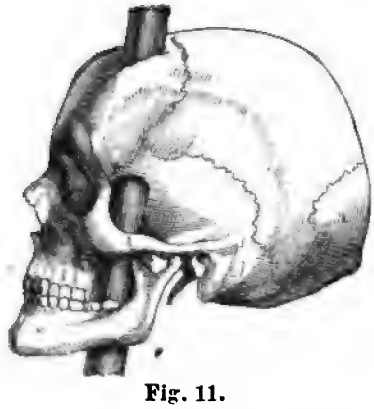

Fig. 11.
Schädel von einer Eisenstange durchbohrt. (Fall von Harlow.)

Dass übrigens auch die Extraction grösserer Fremdkörper, trotz erheblicher Zertrümmerung von Gehirnsubstanz, noch Hoffnung auf Erhaltung des Lebens gewährt, beweist der in den Annalen der Chirurgie berühmt gewordene Fall, in welchem bei einer Explosion ein spitzer Eisenstab der Art das Schädeldach, den Vorderlappen des Gehirns und die Schädelbasis durchbohrte, dass die Spitze am Unterkieferwinkel heraustrat. Die Kameraden des Verunglückten zogen den Stab heraus. Der Verletzte genas, freilich mit Verlust der Sehkraft auf dem betreffenden Auge, und lebte noch 13 Jahre nach der Verletzung. Der Schädel befindet sich in der Sammlung der Harvard University (Nordamerika). Fig. 11 gibt die Zeichnung nach einer Originalphotographie. Ausser diesem von Harlow erzählten Falle wurde noch ein ähnlicher mit günstigem Ausgange von Jewett beobachtet.

Als dritte Indication für die Trepanation *muss die Blutung aus der A. m ningea media betrachtet werden, einmal, um das ergossene Blut auszuräume und das Gehirn vom Druck zu befreien, dann, um entweder in loco das blutend Gefäss zu unterbinden oder unterhalb der verletzten Stelle die Umstechun des Arterienstammes auszuführen.* Nothwendige Vorbedingung für dieses vo C. Hueter besonders empfohlene Verfahren ist natürlich die genaue Diagno dieser Blutung. Nun sind die Erscheinungen, wie sie § 8 schilderte, das A wachsen des Blutextravasates in der Temporalgrube, die allmälig, im Verlaufe vo einigen Stunden eintretende Bewusstlosigkeit, die Verminderung der Zahl der Pul schläge zuweilen so charakteristisch, dass die Diagnose mit Sicherheit gestel werden kann. In anderen Fällen erkennt man nach operativer Freilegung ein Fractur des Schädeldaches die zur Fossa temporalis führende Fissur und siel aus ihr das Blut in sol cher Menge hervorque len, dass die Verletzun mindestens eines Ast der A. men. med. a genommen werden mus Ueber die Stelle, a welcher das Gefäss i der Regel verwunde wird, haben uns Ob ductionen solcher Fäll Aufschluss gegeben, i welchen der Tod durc Blutung aus der A. me med. eintrat; *sie en spricht der Seite wand des Schädel* Man kann also hoffe die Arterie unterhalb d verletzten und blute den Stelle zu unterbi den, wenn man sie d freilegt, wo sie an di Seitenwand des Schä dels tritt.

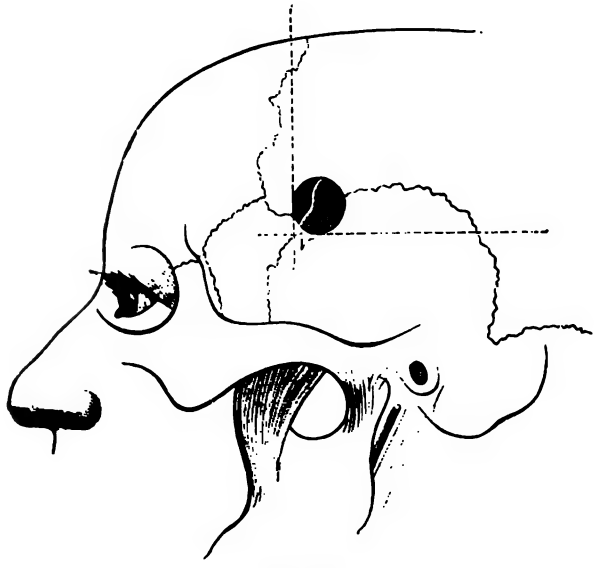

Fig. 12.
Trepanation zur Aufsuchung der A. mening. med. (nach C. Hueter und P. Vogt).

Man findet die A. men. med. in der Fossa temporalis über der Stelle de Jochbogens, an welcher sich der kurze Proc. zygomaticus des Jochbeins mit de langen Proc. zygomaticus des Schläfenbeines verbindet. Nach C. Hueter un P. Vogt bestimmt man den Punkt für das Aufsuchen der Arterie dadurch, da man den Daumen am hinteren Rande des Jochbeines senkrecht und zwei Finger a den oberen Rand des Jochbogens in horizontaler Richtung anlegt. Wo sich di Finger mit den freien Seitenrändern rechtwinklig treffen (Fig. 12 V), da liegt di Arterie an der Seitenwand des Schädels. In der Regel wird man hier mit de Stamme der Arterie auch das Blutextravasat, mindestens seine Randzone antreffe und die Möglichkeit gewinnen, das Blut abfliessen zu lassen, die Coagula vorsichti auszuräumen und so das Gehirn vom Druck zu befreien. Wird wider Erwarte das Haematom nicht gefunden, so sollte man einer mit Sorgfalt gestellten Dia gnose gegenüber die Versuche nicht aufgeben. Wiesmann (1885) empfiehlt i solchem Falle, von der Trepanationsöffnung aus die Dura mit dem Spatel etwa abzulösen, ein Verfahren, welches schon Deveze (1802) zum glücklichen Au

finden des Extravasates und zur Rettung des Verletzten verhalf. Bleibt auch dieser Versuch erfolglos, so darf man annehmen, dass die Blutung aus dem hinteren Aste der Meningea media stammt und ist berechtigt, in der Gegend des Tuber parietale ein zweites Mal zu trepaniren (Krönlein). Unter Bildung eines grossen Lappens, welcher die Haut, die Fasern des M. temporalis und das Periost umfasst, legt man den Schädel frei. Bei der Anwendung des Trepans ist zu beachten, dass der Schädel an der Schuppe des Schläfenbeines sehr dünn ist. Bis jetzt (1886) sind 9 methodische Unterbindungen der A. meningea med. ausgeführt worden, 5 mit Erfolg. Zwei dieser 9 Operationen führte Hueter selbst aus. Bei der ersten bediente er sich der methodischen Trepanation, bei der zweiten erweiterte er die Fissur mit Meissel und Hammer und endlich mit der Lüer'schen Zange. Nach den bisher erzielten Erfolgen darf die Operation als durch Erfahrung begründet gelten. Man hat gegen die hier vertretene Indication geltend gemacht, bei einer Zerreissung der A. men. med. seien die übrigen Verletzungen des Gehirns zu bedeutend, als dass das Leben erhalten werden könne. Dieser Einwand trifft nicht für alle Fälle zu. Die Mortalität der Verletzung der A. meningea ist eine solche, dass man jedenfalls zum operativen Eingreifen vollauf berechtigt ist. v. Bergmann zählt auf 99 Beobachtungen nur 16 Heilungen, davon 3, welche durch Trepanation erzielt wurden, 12 bei offenen Wunden, so dass sich kein Extravasat zwischen Dura und Schädel ansammeln konnte, nur eine Heilung bei subcutaner Zerreissung des Gefässes. v. Gräfe der Aeltere hat einen pincettenartigen Compressor für die A. meningea media angegeben, welcher jedoch viel unsicherer wirkt, als die Umstechung. Die einzige Operation, welche mit der Freilegung der Arterie an der Schädelwand und Umstechung derselben concurriren könnte, ist die *Unterbindung der Carotis comm.* v. Bergmann berichtet über 7 solche Operationen bei Blutung aus der A. meningea med., von welchen 3 zur Heilung führten.

Ausser den genannten Indicationen kann im Uebrigen ein zwingender Grund zur primären Trepanation nicht anerkannt werden. Es ist eine irrige, von J. L. Petit und Pott aufgestellte, in der Neuzeit noch von Sédillot vertretene Lehre, dass man bei jeder Verletzung der Schädelknochen eine prophylaktische Trepanation machen soll, um der Reizung des Gehirns durch die getrennten Knochen, dem Gehirndruck u. s. w. entgegenzuwirken. Diese Lehre ist besonders irrig für die subcutanen Verletzungen der Schädelknochen. Hier muss, abgesehen von der Blutung aus der A. men. med., die primäre Trepanation geradezu als ein Kunstfehler betrachtet werden, weil die Trennung der Galea den besten aseptischen Schutz des Knochenbruches zerstört.

§ 16. Die secundäre Trepanation bei Schädelverletzungen. Antiphlogose bei traumatischer Meningitis und Enkephalitis.

Die secundäre Trepanation in den ersten Tagen und Wochen nach der Verletzung ist als *antiphlogistische und antiseptische Operation* aufzufassen, d. h. sie erzielt bei beginnender intracranieller Eiterung einen freien Abfluss des Eiters und gewährt die Möglichkeit einer antiseptischen Behandlung. Es wäre Unrecht, wollte man in der heutigen Zeit die Verletzung fürchten, welche die Trepanation an sich setzt; ihre Gefahr kann mit der einer intracraniellen Eiterung nicht im Entferntesten verglichen werden. Im schlimmsten Falle, wenn sich nämlich nach Freilegung des Verletzungsherdes im Gehirn schon eine diffuse eiterige Meningitis vorfindet, wird man sich sagen müssen, dass die Trepanation zu spät stattfand und vergeblich ist. Einen Schaden wird sie auch in diesen Fällen nicht bringen, die rechtzeitig ausgeführte Trepanation aber ist das beste antiphlogistische und deshalb auch das beste prophylaktische Mittel, um einer diffusen eiterigen Meningitis vorzubeugen.

Indem man früher die Gefahren der Trepanation scheute, entwickelte man eine Methode der nichtoperativen antiphlogistischen Behandlung bei traumatischer Entzündung des Gehirns und seiner Häute, die sich erfahrungsgemäss in ihren Wirkungen oft recht unzuverlässig zeigte. Gleichwohl ist die Kenntniss dieser Behandlung schon deshalb nicht überflüssig, weil bei complicirten Brüchen der Schädelbasis die operative Antiphlogose nicht möglich ist, und wir deshalb auf die nichtoperative allein beschränkt sind. Auch kann die operative Antiphlogose, gerade dann, wenn es sich um diffuse Entzündungen der Gehirnhäute handelt, durch die Mittel der nichtoperativen unterstützt werden.

Diese nichtoperative Antiphlogose besteht: 1) in der Anwendung der Eisbeutel und Eiscompressen; 2) in dem Ansetzen von Blutegeln um das Ohr und an die Stirn; 3) in der Anwendung des Aderlasses; 4) in der Darreichung von Abführmitteln; 5) in der Anwendung grosser Dosen von Quecksilberpräparaten. Der allgemeinen Anwendung des Eisbeutels steht der aseptische Schutzverband im Wege, dessen Werth bei offenen Wunden immer noch bedeutender ist, als der des Eises. Wo aber, wie z. B. bei complicirten Brüchen der Schädelbasis, beide Verfahren nicht concurriren, ist gewiss die Anwendung des Eisbeutels oder der auf Eisstücken abgekühlten Compressen ein zweckmässiges antiphlogistisches Mittel. Das Gleiche kann von den Blutentziehungen nicht sicher behauptet werden. Ihr Schaden ist vielleicht grösser als der Nutzen. Gesteht man ihnen aber auch eine günstige Wirkung zu, so kann diese doch nur vorübergehend sein. Man hat auch versucht, dadurch, dass man nur einen Blutegel ansetzte und bei dem Abfallen des einen diesen immer wieder durch einen anderen ersetzte (Gama), die Blutentleerung dauernd zu machen; aber dann wird der Blutverlust bedenklich. Jedes kräftige Abführmittel, z. B. eine grosse Dosis Ricinusöl bewirkt dadurch, dass es eine Hyperämie der ungeheuren Fläche der Darmschleimhaut erzeugt, eine grössere Anämie des Gehirns, als ein paar Blutegel, und gewährt den Vortheil, dass dem Kranken das Blut nicht definitiv verloren geht. Die Behandlung der traumatischen Meningitis und Enkephalitis durch Quecksilbermittel (grosse Dosen Calomel innerlich, Einreibung mehrerer Gramme von Ugt. hydrarg. ciner. pro die) ist von englischen Chirurgen, in neuester Zeit besonders von Hutchinson, ausgebildet worden. Der bald eintretende Speichelfluss zeigt, dass die Körpersäfte mit Quecksilberverbindungen gesättigt werden; die antiphlogistische Wirkung dieser Sättigung auch auf die Entzündungsherde des Gehirns wird kaum bestritten werden können.

Von allen diesen Mitteln kann man übrigens nur bei den serösen Formen der Entzündung einen entscheidenden Erfolg erwarten; die eiterigen Formen werden trotz Eisbeutel, Abführmittel und Calomel, immer ihren, wenn auch etwas verzögerten, lebensgefährlichen Verlauf nehmen. Insbesondere *wird der Gehirnabscess nicht anders als durch Trepanation und Incision heilbar sein*, wenn auch ganz vereinzelte Fälle von spontaner Perforation des Abscesses nach aussen mit nachfolgender Heilung berichtet sind. Um diese thatkräftige Therapie in Anwendung zu bringen, bedarf es allerdings nicht nur der Erkenntniss, dass ein Gehirnabscess besteht, sondern auch der sicheren Diagnose, wo er liegt. Diese letztere ist viel schwerer zu erlangen, als die erstere. Man kann nach Freilegung der Gehirnpartie, in welcher man einen Gehirnabscess vermuthet, gezwungen sein, auf alles Weitere zu verzichten, weil feine Probeeinstiche einen negativen Erfolg hatten. Bei der Obduction findet sich dann, dass der Abscess an einer ganz anderen Stelle lag, als da, wo man ihn vermuthete. Aber trotz dieser Unsicherheit in der Diagnose sind Versuche zum Auffinden und Eröffnen eines Gehirnabscesses gestattet, weil die Krankheit, sich selbst überlassen, mit Sicherheit zum Tode führt. Uebrigens hat Bluhm in seiner Statistik nachgewiesen, dass 44 mal die Trepanation wegen Gehirnabscess ausgeführt und in 22 Fällen, also genau in der Hälfte aller Fälle, die

Genesung erzielt wurde. Maas empfahl, bei geschlossenem Schädel und unsicherer Diagnose den Schädel zunächst mit dem Drillbohrer (Allg. Thl., Operat. an d. Knochen, Cap. 28) explorativ anzubohren, die Punction des Gehirns vorzunehmen und erst bei dem Hervorquellen von Eitertropfen die Trepanation folgen zu lassen. Bei vorhandener Lücke im Schädel, nach Ausstossung eines Sequesters, führte Renz die Aspiration des Abscessinhaltes mittelst einer Spritze aus und erzielte Heilung. Doch gewährt die Trepanation freiere Einsicht und eine grössere Sicherheit der Entleerung; sie gestattet auch durch Inspection der Gehirnoberfläche (Fehlen der Pulsation § 12) und Palpation die Diagnose sicherer zu stellen. Die Trepanation ist deshalb vorzuziehen.

Lange Zeit nach der Verletzung können Fremdkörper noch Ernährungsstörungen des Gehirns verursachen und Anlass zur secundären Trepanation geben. So wurden in einigen Fällen abgebrochene Messerklingen lange nach verheilter Wunde erst entdeckt, als man bei beginnender Enkephalitis die Narbe trennte und das Schädeldach freilegte. Mit Meissel und Hammer wurde die Messerspitze aus ihrer Einklemmung zwischen den Schädelknochen befreit und aus der Schädelhöhle herausgezogen. Dupuytren extrahirte eine Messerklinge aus dem Schädel, welche erst nach einigen Jahren zur Bildung eines Hirnabscesses geführt hatte. Bonnefons besserte durch eine derartige Extraction 2 1/2 Jahre nach der Verletzung eine inzwischen entwickelte Geistesschwäche, und Bardeleben erzielte 9 Wochen nach einer solchen Verletzung einen guten Erfolg durch Ausmeisseln der Klinge.

Endlich wird die Trepanation zuweilen noch spät indicirt durch allmälig eintretende Lähmungen, durch Epilepsie und Geistesstörungen, welche in unmittelbare Beziehung zu einer Schädelverletzung zu bringen sind. So gelang es Hueter, eine fortschreitende gekreuzte Lähmung der oberen und unteren Extremität noch 7 Jahre nach der Verletzung dadurch zur Rückbildung zu bringen, dass er eine hyperostotische Stelle mit den darin enthaltenen Bleitheilen einer Revolverkugel aus dem Stirnbeine herausmeisselte. Besonders merkwürdig sind die Fälle von *Heilung der Epilepsie durch die Trepanation.* Nach den vorliegenden Erfahrungen hat man alle Berechtigung, eine auf Druck empfindliche Stelle am Schädel eines Epileptikers durch Trepanation zu entfernen, sobald eine frühere Verletzung des Schädels nachgewiesen ist. Erfolge und Misserfolge werden allerdings einander gegenüberstehen, aber die Epilepsie bedroht das Leben durch fortschreitende Paralyse und rechtfertigt damit den Eingriff. Wenn Echeverria auf 783 Fälle von Epilepsie 63 traumatischen Ursprunges zählt, so erhellt hieraus die Bedeutung der Kopfverletzungen für diese Krankheit. v. Bergmann unterscheidet drei Gruppen traumatischer Epilepsie: 1) Fälle, in welchen die Epilepsie von Wunden der weichen Schädeldecke ausgeht. Diese Wunden führen nach Zeller's Erfahrungen häufiger zur Epilepsie, als Weichtheilverletzungen anderer Gegenden; es genügt bei ihnen natürlich das Ausschneiden der Narbe. 2) Fälle, in welchen die Epilepsie von Wucherungen der Schädelknochen, eventuell von Fracturen und deprimirten Schädelstücken ausgeht; bei ihnen erscheint die Trepanation am meisten indicirt. 3) Fälle, welche von Verletzungen des Gehirns, besonders von Rindeverletzungen abhängen. Diese letztere Kategorie ist dadurch sicher gestellt, dass es Westphal und Hitzig gelungen ist, durch Verletzungen des Gehirns am Versuchsthiere Epilepsie zu erzeugen. Ob hierbei die Trepanation von Nutzen sein wird, ist zweifelhaft. Echeverria zählt unter allen Trepanationen, welche bei Epileptischen unternommen wurden, 65% Erfolge und König unter 94 Operirten dieser Art 54 Erfolge (22 Todesfälle); aber v. Bergmann meint, dass wohl manche dieser Erfolge nur vorübergehend gewesen sein mögen. Immerhin ist die Trepanation zur Heilung einer Epilepsie, welche nach Schädelbruch oder Schädelquetschung eintrat, eine wohlberechtigte Operation. Bei Geisteskrankheiten, welche den Kopfverletzungen folgen,

wird man selten an eine Behandlung durch Trepanation denken können, weil sie meist auf diffuser Erkrankung des Gehirns und besonders der Gehirnrinde beruhen.

Aus allen hier aufgestellten Indicationen für die Trepanation geht hervor, dass es ein wissenschaftlicher Irrthum sein würde, wollten wir auf den Standpunkt von Dieffenbach und Stromeyer zurückkehren, welche die Trepanation vollkommen verwarfen. Die genannten Autoren beriefen sich auf die schlechten Erfolge ihrer Zeit; unsere Zeit aber hat bessere Erfolge aufzuweisen. Wir verdanken sie den Fortschritten in der Sicherheit der Diagnose, ganz besonders aber der aseptischen Ausführung der Operation und der aseptischen Nachbehandlung.

§ 17. Die nichttraumatischen Entzündungen der Schädelknochen.

Wenn die *traumatische Nekrose* der Schädelknochen nur kurz erwähnt wurde, so geschah dies, weil die Extraction der Splitter, welche nach Verletzungen nekrotisch werden, nicht die geringste Schwierigkeit bietet. Von der Bildung einer Sequesterlade ist bei der geringen Neigung des Schädelperiostes zur Knochenneubildung nicht die Rede, und so bedarf es auch in den meisten Fällen keiner eigentlichen Sequestrotomie. Dass die Nachbarschaft der Dura mater und des Gehirns zur grössten Vorsicht bei der Extraction der Splitter auffordert, liegt auf der Hand.

Ausser den traumatischen Entzündungen der knöchernen Schädelhülle sind die acute infectiöse Osteomyelitis und die tuberkulöse, chronische Form der Markentzündung, die Caries zu erwähnen. Die erstere kommt sehr selten vor; von der letzteren berichtet v. Volkmann mehrere Fälle, bei welchen am Stirnbeine und den Seitenwandbeinen die miliaren Tuberkel in den Granulationen der wenig gespannten Abscesse nachzuweisen waren. v. Volkmann und v. Bergmann haben bei dieser Erkrankung erfolgreich Trepanationen ausgeführt, welche insofern indicirt erscheinen, als sich das kranke Gewebe bis zur Dura mater erstreckt und die einfache Auslöffelung keine sichere Heilung verspricht.

Sehr viel häufiger als die eben genannte ist die *syphilitische Caries* der Schädelknochen. Ja, wenn man schlechtweg von Caries am Schädel spricht, so bedeutet dies gewöhnlich das durch Vereiterung der Syphilome, der Gummageschwülste entstandene Knochengeschwür. Diese Syphilome sind keineswegs selten, und, wenn eine frühzeitig eingeleitete antisyphilitische Behandlung keine Rückbildung erzielt, so führt die eiterige Schmelzung des Knotens zu einem grösseren Defect in der Galea, in dessen Grunde sich entweder die nekrotische Lamina ext. der Schädelknochen in unveränderter Form, oder ein granulirender, in die Knochensubstanz eingefressener Herd findet. Oft reicht dieser bis in das Gebiet der Lamina interna. Man könnte danach eine syphilitische Nekrose und eine syphilitische Caries unterscheiden; doch sind beide Formen weder ursächlich noch räumlich von einander getrennt und können an ein und derselben Stelle auf einander folgen. So kommt es vor, dass im Grunde des periostalen syphilitischen Geschwüres wochenlang die weisslich verfärbte, glatte Fläche der Lamina externa blosliegt. Man glaubt nun, es müsse sich ein grosser Schädelsequester abstossen. Mit einem Male entwickeln sich dann in der scheinbar abgestorbenen Platte des Knochens von der Diploë aus kleine Granulationsknöpfchen, durchbohren die Corticallamelle und verdrängen allmälig die Knochensubstanz derartig, dass an die Stelle der nekrotischen Platte eine Fläche granulirenden Gewebes tritt. Bei Syphilis der Schädelknochen ist dieser Verlauf in der Regel erst das Product einer antisyphilitischen Behandlung. Aehnliches beobachtet man aber auch an gesunden Knochenflächen des Schädels, welche zu operativen Zwecken, z. B. bei der Rhinoplastik, freigelegt, oder durch eine Verletzung ihres Periostes beraubt wurden. Nachdem der entblösste Knochen einige Zeit vollkommen todt erschien, bemerkt

man eine rosenrothe Färbung der Oberfläche, welche von den neugebildeten Gefässen der Diploë und ihrem Durchschimmern durch die Corticallamelle herrührt. Da früher die Fähigkeit der Granulationen, die Knochensubstanz aufzulösen, nicht bekannt war und man den Knochen, ohne Abstossung nekrotischer Lamellen verschwinden sah, so stellte man sich vor, die Abstossung erfolge in kleinen, unerkennbaren Blättchen und nannte den Vorgang *Exfoliatio insensibilis.*

In anderen Fällen syphilitischer Bloslegung der Schädelknochen kommt es nicht zur Vascularisation der Corticallamelle, sondern zu einer Abstossung grösserer nekrotischer Platten. Begreifen diese Platten auch die innere Lamelle in sich, so erkennt man nach der Abstossung oder Extraction des Sequesters die Pulsationen des Gehirns.

Die syphilitische Gewebswucherung nimmt nicht immer den Ausgang in Vereiterung, sondern zuweilen auch in Bildung sklerotischen Knochens. So entstehen die syphilitischen Osteome, welchen wir bei den Geschwülsten der Schädelknochen wieder begegnen werden.

Der einzige Theil der knöchernen Hülle des Schädels, welcher eine grössere Menge von Marksubstanz besitzt, nämlich der Proc. mastoides, erkrankt auch häufiger an der granulirend-eiterigen Entzündung des Markgewebes, an der Caries. Bei dem engen Zusammenhange dieser Erkrankung mit den Entzündungen der Paukenhöhle wird die sog. Caries des Felsenbeines erst bei Gelegenheit der Entzündungen des Ohres ihre Erörterung finden.

Ob man die *Rachitis* der Schädelknochen zu den Entzündungen zu rechnen hat, mag dahingestellt bleiben. Sie soll hier gleichwohl eine kurze Erwähnung finden, weil sie auch vom chirurgischen Standpunkte aus manches Interessante bietet. *Die Nähte*, an welchen bekanntlich das Breitenwachsthum des Knochens stattfindet, *bilden bei Rachitis breite wulstartige Erhebungen*, welche mit dem tastenden Finger deutlich erkannt werden können. Auch in dem Offenbleiben der Fontanellen gibt sich die Unregelmässigkeit der Knochenneubildung kund; man hat deshalb den Hydrocephalus (§ 21) mit der Schädelrachitis in Zusammenhang gebracht. Die *rachitische Erweichung des Schädelperiostes* bedingt bei Quetschwunden Ansammlungen von Blut zwischen Periost und Schädel, welche in ihren klinischen Erscheinungen ganz dem Kephalhämatom der Neugeborenen (§ 19) entsprechen. In seltenen Fällen bleibt die Hinterhauptschuppe so weich, dass sie sich förmlich eindrücken lässt; man hat diesen Zustand *Craniotabes* genannt.

§ 18. Die Geschwülste der weichen Schädeldecken.

Die allgemeine Erörterung der Geschwülste der Haut (Allg. Thl. Cap. 18) nahm schon auf die häufigsten Geschwulstformen der Galea gebührende Rücksicht. Der Zahl der Fälle nach steht in erster Linie das *Atherom.* Sein multiples Vorkommen, seine Entstehung bei Erwachsenen charakterisiren das Atherom gegenüber der *Dermoidgeschwulst,* welche immer angeboren und meist an ganze bestimmte Standorte gebunden ist, und zwar 1) an den äusseren Abschnitt des Supraorbitalbogens (Fig. 13), 2) in sehr viel seltneren Fällen an die Stelle, an welcher das vordere Ende der Sagittalnaht mit der Sutura coronaria zusammentrifft, also entsprechend der grossen Fontanelle, 3) hinter der Ohrmuschel, zuweilen auch vor derselben, wo dann die Geschwulst schon der Gesichtsgegend angehört. Das Vorkommen der Dermoide an diesen bestimmten Standorten erleichtert die Diagnose ausserordentlich, doch muss man auch die Möglichkeit von Ausnahmefällen im Auge behalten. So fand Hueter an der Leiche ein Dermoid, welches zwischen den beiden Laminae der Schuppe des Schläfenbeines, also in der Diploë dieses Knochens eingeschlossen lag. Dermoide, welche der grossen Fontanelle

entsprechen, sind nach Beobachtungen von Giraldès, Prescott Hewett und Hueter öfter durch eine Oeffnung im Schädeldache complicirt: ihr Inhalt ist zuweilen wasserhell (Giraldès, Hueter).

Vor der Exstirpation einer Dermoidgeschwulst muss man sich immer durch sorgfältige Palpation über das Verhalten des Schädeldaches vergewissern. Es kommen Fälle vor, in welchen die Dermoide in einer Oeffnung des Knochens eingebettet liegen und durch die Exstirpation die Dura mater freigelegt wird. Glaubt man eine solche Oeffnung im Schädel zu erkennen, so verzichte man entweder auf die Exstirpation des Dermoides, dieser im Ganzen harmlosen Geschwulst, oder man führe mindestens die Exstirpation unter gewissenhafter Beachtung der Aseptik aus, denn nach Freilegung der Dura kann die geringste Eiterung in der Wunde dem Kranken das Leben kosten. Dass man bei jeder Dermoidexstirpation auf arterielle Blutungen gefasst sein muss, ist nach der tiefen Lage dieser Geschwülste begreiflich. Im Gegensatze zu den Schwierigkeiten der Dermoidexstirpation wurde schon im Allg. Theile auf die grosse Leichtigkeit der Exstirpation von Atheromen hingewiesen.

Fig. 13.
Dermoid am Supraorbitalbogen.

Während über die häufigen angeborenen *Capillarangiome* der Galea den im Allg. Theile gegebenen Bemerkungen nichts hinzuzufügen ist, müssen unter den Gefässgeschwülsten der Galea die *Aneurysmen* besonders hervorgehoben werden. Sie kommen wesentlich in zwei Formen vor: 1) als circumscriptes, sackförmiges Aneurysma; 2) als diffuse, cylindrische Dilatation der Arterien der Galea, als Aneurysma cirsoides. Das A. sacciforme ist ausnahmslos die Folge einer seitlichen Arterienverletzung in dem Netze, welches die Galea durchzieht. Während sich die Stich- oder Hiebwunde schliesst, entwickelt sich in der jungen Narbe die pulsirende Geschwulst. Die Heilung erzielt man hier einfach durch die Exstirpation; die beiden Enden der betreffenden Arterie werden durch Umstechung geschlossen. An eine Behandlung durch Unterbindung oder Compression der zuführenden Arterie, etwa der A. temporalis oder der A. occipitalis, kann hier nicht gedacht werden, weil der Collateralkreislauf zwischen den einzelnen Arterien, aus welchen das Netz der Galea gespeist wird, zu entwickelt ist. Man muss sich übrigens hüten, gefässreiche, pulsirende Sarkome der Schädelknochen oder Sarkome der Dura mater, welche die Schädelknochen durchwachsen haben (§ 19), mit Aneurysmen zu verwechseln.

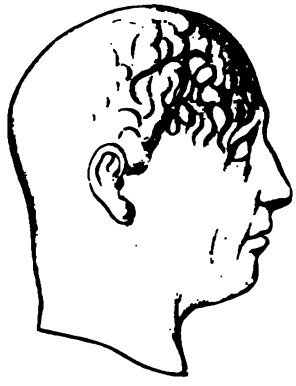

Fig. 14.
Aneurysma cirsoides (nach dem Gypsabgusse des Falles von Bünger und Roth).

Das *A. cirsoides* (von *Κίρσος* — Varix), auch *A. racemosum*, *Rankenangiom*, genannt, ist eine eigenthümliche Form der aneurysmatischen Erkrankung, welche fast ausschliesslich an den Arterien der Galea vorkommt. In der äusseren Erscheinung entspricht das A. cirsoides einer Dilatation der Arterien, verbunden mit einer erheblichen Zunahme in der Länge. Die letztere Veränderung prägt sich

in einer bedeutenden *Schlängelung* der Arterien aus, so dass sich dieselben wie ein Haufen von Würmern in unregelmässigem, rundlichem Contour von dem gesunden Theile der Galea abheben. Heine meint, dass sich die oben erwähnten Capillarangiome später zum A. cirsoides ausbilden könnten. Die Ursache für andere Fälle des A. cirsoides ist wahrscheinlich in einer vasomotorischen Lähmung zu suchen. Hueter beobachtete in einem Falle von Granatsplitterverletzung im Nacken die Entwickelung eines A. cirsoides auf der Höhe des Scheitels; hier konnte eine Zerquetschung vasomotorischer Nerven als Ursache angenommen werden. Auch in anderen Fällen hat man die Entwickelung des A. cirsoides nach Quetschungen beobachtet (Heine, v. Bruns).

Mit dem A. cirsoides darf man nicht die seltenen varicösen Erweiterungen der Schädelvenen verwechseln, welche Stromeyer als *Kephalo-Hämatocele* bezeichnet hat. Diese Ektasien bekommen ihre grösste Füllung durch venöse Stauung bei gewaltsamer Exstirpation. Auch blutgefüllte Cysten hat man in der Galea beobachtet, welche mit den Venen, zuweilen auch mit dem Sinus longitudinalis in Verbindung stehen. Im letzteren Falle liegen diese *venösen Cysten* in einer Oeffnung des Schädeldaches, entsprechend der Pfeilnaht.

Dieffenbach hat gelehrt, dass man das A. cirsoides durch wiederholte Excision spindelförmiger Stücke heilen kann. Jede Wunde dieser Art muss schnell durch genaue Nähte vereinigt werden, um eben hierdurch die bedeutende Blutung zu stillen. Ist die erste Wunde geheilt, so wird ein zweites Stück excidirt u. s. w. Wollte man das ganze Aneurysma auf einmal ausschneiden, so würde man die Verblutung zu befürchten haben. Schon bei der partiellen Exstirpation empfiehlt es sich, dass bis zur Vollendung der Naht ein oder einige Assistenten mit ihren Fingern die Galea in der Nähe der Wundränder fest auf den Schädel aufpressen und so die Gefässe temporär schliessen. Wenn man früher die Heilung des A. cirsoides durch Continuitätsunterbindung der zuführenden Arterien, der A. A. temporales am Jochbogen, der A. A. auriculares hinter dem Ohre, der A. A. occipitales in der Nackengegend, zwischen M. cucullaris und M. splenius zu erzielen versuchte, so trug man den Collateralverbindungen der Arterien nicht genügend Rechnung. Der Erfolg musste ausbleiben. Man hat sogar die Unterbindung einer Carotis comm., und als diese nicht zum Ziele führte, auch der anderen Carotis comm. ausgeführt. Der erste Fall in Deutschland, in welchem das Leben nach Unterbindung beider Carotiden erhalten wurde (Bünger), betraf ein A. cirsoides. Doch wird man sich bei den Anastomosen der A. A. vertebrales (aus den A. A. subclaviae) mit den Carotides cerebrales und bei der Speisung der Galea auch durch Aeste dieser Cerebralarterien (A. A. frontales und supraorbitales) nicht einmal von der Unterbindung beider Carotiden sicheren Erfolg versprechen dürfen. Sehr ausgedehnte Aneurysmata cirsoidea, bei welchen Dieffenbach's Verfahren nicht mehr angewendet werden kann, müssen wohl als unheilbar gelten. Injectionen von Liquor ferri sesquichlorati sind wegen der ausgedehnten Gerinnungen, andere Verfahren, wie Umstechungen, Aetzmittel wegen der Gefahr der Nachblutung sehr bedenklich.

Lipome der Galea kommen nur in der Nackengegend und dann gewöhnlich in der Form einer fettreichen Hautfalte vor, welche vom Hinterhaupte zur Nackengegend herabhängt. *Fibrome* werden in der Stirngegend als kleine, feste, schmerzhafte Geschwülste beobachtet. Es scheint, als ob ihre Entwickelung von dem Drucke des Hutrandes an der Stirnhaut abhängig wäre. Uebrigens können Atherome durch Verkalkung und Eindickung des Talginhaltes so fest werden, dass sie sich wie Fibrome anfühlen.

Sarkome der Galea sind seltene Geschwülste; sie scheinen mehr an dem occipitalen, als an dem frontalen Theile der Galea vorzukommen. Nach der Ex-

stirpation entwickeln sich meist Recidive in den Narben. Von Adenomen wurden einzelne Fälle und zwar in der Form von *Talgdrüsenadenom* beobachtet. Sie werden grösser als die Fibrome, hängen fester, als diese mit der äusseren Haut zusammen, gehören dem behaarten Theile der Galea an und bilden gegenüber der diffusen Wucherung der Sarkome mehr circumscripte Geschwülste. Das *Carcinom* der Galea tritt theils als *Ulcus rodens der Stirngegend*, theils als *wucherndes Epithelialcarcinom in vereiterten Atheromsäcken auf.*

§ 19. Die Geschwülste der Schädelknochen.

Während angeborene Tumoren der Schädelknochen nicht vorkommen, wird ziemlich häufig durch die Geburt der Grund zu eigenthümlichen Geschwülsten der Schädelknochen gelegt. Wenn der Kopf lange im Beckeneingange stehen bleibt oder sehr lange von einem starren Muttermunde umschlossen wird, so werden die Kopfvenen derart comprimirt, dass sich am Neugeborenen allerlei Zeichen der venösen Stase erkennen lassen, insbesondere ödematöse Schwellungen der Galea, das sogenannte *Caput succedaneum*, welches indessen bald nach der Geburt verschwindet. Ist die venöse Stase sehr hochgradig, so kommen Zerreissungen der venösen Emissarien an den Seitenwandbeinen, seltener an dem Stirn- und Hinterhauptsbeine vor; das Blut ergiesst sich zwischen das äussere Periost und die Schädelknochen, es entsteht das *Kephalo-Hämatom.* In einzelnen Fällen fand man an der Leiche gleichzeitig mit dem äusseren Kephalo-Hämatom einen Bluterguss auch zwischen Schädel und Dura mater. Auf ungefähr 200 Geburten kommt ein Fall von Kephalo-Hämatom. Wird der Bluterguss nicht schnell resorbirt, so beginnt das abgehobene Periost am Rande junge Knochensubstanz zu bilden, und wenn man zu dieser Zeit, einige Wochen nach der Geburt, die Randpartie der Geschwulst betastet, so knittern die dünnen jungen Knochenplatten unter dem Fingerdrucke wie starres Papier; man bezeichnet diese Erscheinung als *Pergamentknittern.* Einige Zeit später werden die Platten fester, entwickeln sich über die Höhe der Schwellung, und so entsteht endlich ein cystischer, von Knochenwandungen eingeschlossener Raum, welcher als Inhalt die Reste des Blutextravasates einschliesst. Die Behandlung besteht in der Punction mit einem feinen Scalpell und wird am besten schon einige Wochen nach der Geburt, also vor vollendeter Ossification der oberen Wand ausgeführt. Es entleert sich hierbei eine chocoladenfarbige Flüssigkeit *ohne Gerinnsel,* das Blut ist flüssig geblieben. Der Punction folgt ein leichter Compressivverband mit Bindentouren oder mit Heftpflasterstreifen. Unter den Massregeln der Aseptik ist dieses Verfahren durchaus nicht bedenklich; doch wurde aus Besorgniss vor eintretender Eiterung auch die Aspiration des Blutes empfohlen. Sollten wiederholte Punctionen nicht zur Heilung führen, so müsste mit allen Cautelen des aseptischen Verfahrens die breite Incision unternommen werden.

Auch nach der Geburt kann ein Kephalo-Hämatom noch entstehen, jedoch nur in den ersten Kinderjahren bei rachitischer Veränderung des Schädelperiostes, wodurch dieses so weich und blutreich wird, dass quetschende Verletzungen des Schädels zu subperiostealen Blutergüssen führen können.

Eine sehr merkwürdige Geschwulst der Schädelknochen ist die *Pneumatocele* So hat man die Ansammlung von Luft zwischen Periost und Knochen , von welcher freilich nur etwa 16 Beobachtungen existiren. Die noth- Voraussetzung für die Pneumatocele ist die Atrophie von Knochenbälk- einer Stelle, von welcher aus die Luft durch respiratorische Bewegung chen eingepresst werden kann. Die luftgefüllten Höhlen, handelt sind die Paukenhöhle und die Stirnhöhle. In iration die Luft unter solchen Druck, dass

ihr Eindringen zwischen Periost und Knochen möglich wird. In einzelnen Fällen ist die exspiratorische Bewegung des Niesens als Ausgangspunkt der Erkrankung bezeichnet worden. An den Nahtlinien findet die fortschreitende Ansammlung von Luft keinen genügenden Widerstand; von der Schuppe des Schläfenbeines oder von dem Stirnbeine dringt die Luft unter das Periost der Seitenwandbeine und endlich unter das Periost des Hinterhauptbeines vor. So entsteht eine ballonähnliche Aufblähung des ganzen Schädels, jedoch ohne jegliche Entzündung, offenbar weil die Luft vor ihrem Eintritte unter das Periost in den mit Schleimhaut ausgekleideten Höhlen die staubartigen Beimischungen abgesetzt hatte. Indessen scheinen sich an der entblössten Knochenfläche des Schädels doch flache Knochenwucherungen zu bilden. Fast alle Fälle beziehen sich auf den Ausgang von dem Proc. mastoides aus. In einigen gelang es, die angesammelte Luft durch Druck in die Trommelhöhle und von hier durch die Tuba Eustachii herauszupressen. In der Regel jedoch sind Compressionsverbände erfolglos geblieben, selbst dann, wenn die Luft durch den Troicart entleert worden war. Eröffnung durch Incision ist nicht ohne Gefahr, wenigstens wird in einem Falle der tödtliche Ausgang durch Eiterung berichtet. Dagegen erzielte Wernher einen vollständigen Erfolg durch viermal wiederholte Injection von Jodtinctur; es wäre deshalb dieses Verfahren weiter zu prüfen.

Ueber die *Fibrome der Schädelbasis*, welche in der *Rachenhöhle* zum Vorschein kommen, vgl. §§ 116 und 117.

Die *Osteome* der knöchernen Schädelwand sind in der Regel flach und von geringer Ausdehnung; sie stellen mehr Hyperostosen, als Exostosen dar. Oft ist Syphilis die Ursache und deshalb die antisyphilitische Behandlung angezeigt, bevor man daran denkt, das Osteom durch Meissel und Hammer oder durch förmliche Trepanation zu beseitigen. Auch nach Schädelverletzungen hat man die Bildung von Osteomen beobachtet. Die Osteome des Sinus frontalis siehe § 22. *Chondrome* der Schädelknochen sind sehr selten.

Sarkome entwickeln sich zuweilen in der Substanz der knöchernen Schädelwand und gehen dann als myelogene Sarkome von dem Knochenmark der Diploë aus. Sie wachsen bald mehr nach aussen, bald mehr nach innen gegen die Dura mater hin. Bei dem Eindringen der Geschwulst in die Dura kann es den Eindruck machen, als ob der Tumor von hier ausginge, und manche von den Geschwülsten, welche man früher als *Fungus durae matris* bezeichnete, gehören wohl hierher. Dabei soll nicht bezweifelt werden, dass zuweilen auch Sarkome wirklich in der Dura ihren Mutterboden haben. Virchow hat in solchen, welche sich von der Innenfläche der Dura mater gegen das Gehirn hin entwickeln, die Kalkconcremente aufgefunden, welche das *Psammom* charakterisiren (§ 20). In allen diesen Fällen ist die Prognose recht schlecht. Die Exstirpation ist wohl ausführbar, und zwar mit Hülfe von Meissel und Hammer oder durch Ansetzen vieler Trepankronen, auch wird der Operirte nicht immer an den unmittelbaren Folgen der Operation sterben; aber auch im günstigsten Falle der Wundheilung bleibt das Recidiv kaum aus.

§ 20. Die Geschwülste des Gehirns. Die Enkephalocele.

Für die chirurgische Praxis sind nur diejenigen Geschwülste des Gehirns von Bedeutung, welche an der Oberfläche des Schädels hervortreten und deshalb Gegenstand der chirurgischen Beobachtung, eventuell auch der Behandlung werden. Geschwülste, welche sich in der Tiefe der Gehirnsubstanz entwickeln, wie Cysticerken, Gliome, Syphilome oder die kleinen unschuldigen Geschwülste der Dura mater und der Plexus chorioidei, welche Kalksalze in Form rundlicher Sandkörner enthalten und deshalb von Virchow als *Psammome* bezeichnet wurden, werden nicht in der Praxis, sondern erst am Sectionstische beobachtet und bleiben des-

halb hier unberücksichtigt. So concentrirt sich das practisch-chirurgische Interesse wesentlich auf diejenige Form der Gehirngeschwulst, welche, ähnlich wie die Hernien durch die Bauchwand, bruchartig durch die Schädelwand durchtritt und als *Enkephalocele* bezeichnet wird.

Die Enkephalocele muss als *angeborene* und als *erworbene* unterschieden werden. Im letzteren Fall ist sie fast stets im engsten Zusammenhange mit den complicirten Brüchen des Schädeldaches, und zwar mit solchen, bei welchen grössere Splitter unmittelbar oder als Sequester im späteren Verlaufe entfernt wurden. Nur selten ist syphilitische Caries und Nekrose die Ursache der erworbenen Enkephalocele. Wenn sich die Defectstellen mit Granulationen überziehen, so hebt die entzündliche Schwellung des Gehirns die dünne Granulationsdecke empor, und es wächst im Verlaufe einiger Wochen eine pilzartige Masse aus der Schädelwand heraus, welche halb aus Gehirn, halb aus Granulationsgewebe besteht und sich immer durch deutliche Pulsation auszeichnet — *Hernia cerebri traumatica,* oder besser *Prolapsus cerebri,* wie v. Bergmann diesen Zustand bezeichnet, indem er mit Recht darauf hinweist, dass die Hautdecke fehlt und deshalb der Vergleich mit einer Hernie nicht zutreffend sei. Wirkt man nicht frühzeitig durch Compressivverbände dem ersten Anfange dieses Prolapsus entgegen, so wächst er zu bedenklichem Umfange an. Er kann sich selbst bis in die Region der Ventrikel erstrecken, so dass nach Abstossung der gangränescirenden Gehirntheile die Ventrikelflüssigkeit nach aussen abfliesst. Spontanes Schrumpfen und Zurückbilden des Prolapsus wird gelegentlich beobachtet (Maas); auch kann Ueberhäutung ohne Zurückbildung stattfinden, so dass nun eine wirkliche Hernia cerebri entsteht (v. Bergmann). Der häufigere Ausgang ist jedoch der Tod durch Enkephalitis, durch Gehirnabscesse, welche sich hinter dem Vorfalle entwickeln oder durch Meningitis. Adams pflanzte mit gutem Erfolge auf die vorgefallene Gehirnpartie einen gestielten Hautlappen. Die operative Entfernung der prolabirten Gehirnmasse ist gewiss nicht ohne Gefahr, kann jedoch zulässig sein, wenn alle übrigen Mittel fehlschlagen. Dem Gebrauche des Aetzmittels oder der Ligatur wird dann gewiss das Abtragen mit dem Messer unter allen Vorsichtsmassregeln der Aseptik vorzuziehen sein.

Die *angeborene Enkephalocele* ist eine Geschwulst, welche *dem System der Gehirnventrikel* angehört. Bekanntlich ist die erste Anlage des Gehirns eine Blase, an deren Aussenwand sich Gehirnsubstanz ablagert, um bei normaler Entwickelung die Blase auf die kleinen Höhlen der Ventrikel zurückzuführen. Ist die Entwickelung eine abnorme, so bleiben grössere Abschnitte der Gehirnblase bestehen, und die knöcherne Wand des Schädels schliesst sich dann nur unvollkommen um das Gehirn herum. So geschieht es, dass Abschnitte der mangelhaft zurückgebildeten Gehirnblase in Oeffnungen des Schädels zu liegen kommen und eine Hernia cerebri bilden. Wenn man nun eine *Enkephalocele* und eine *Meningocele* unterschieden hat, so ist die letztere Bezeichnung nur dahin zu verstehen, dass die Hirnsubstanz über der mit Ventrikelflüssigkeit gefüllten Geschwulst fehlen kann, sei es, dass sie sich überhaupt nicht über der Gehirnblase bildete, sei es, dass sie später atrophirte. Dass etwa die weichen Gehirnhäute für sich eine Meningocele bilden sollten, worauf der Name hindeutet, ist, wenn es überhaupt geschieht, mindestens selten. In practischer Beziehung ist die Unterscheidung der Enkephalocele, der Meningocele und der Meningo-Enkephalocele ohne grosse Bedeutung. Es liegt in der Entwickelung des Gehirns begründet, dass sich die Enkephalocelen nur an bestimmten Stellen des Schädels bilden können, und zwar entsprechend denjenigen Partien des Ventrikelsystems, welche auch bei normaler Entwickelung Fortsätze der Ventrikelhöhle darstellen. Dabei handelt es sich wesentlich um drei Punkte des Schädels: 1) Die Enkephalocele der unteren mittleren Stirngegend, der Glabella, entspricht den Vorderhörnern der beiden Seiten-

ventrikel, wobei jedoch die Geschwulst keineswegs seitlich von der Mittellinie liegen muss, sondern auch genau die Mitte zwischen den beiden Supraorbitalbogen einnehmen kann (Fig. 15). 2) Die Enkephalocele hinter den Proc. mastoidei entspricht den Seitenhörnern der beiden Seitenventrikel. 3) Die Enkephalocele der Hinterhaupts- und Nackengegend entspricht dem vierten Ventrikel und liegt deshalb immer genau median. In ganz seltenen Fällen hat man eine Enkephalocele, ausgehend vom dritten Ventrikel, in der Rachenhöhle gefunden und ihr die Bezeichnung E. spheno-pharyngea gegeben. Sie tritt in einer Knochenspalte zwischen Siebbein und Keilbein nach unten. *Mit der Bildung der Fontanellen hat die Enkephalocele congen. nichts zu schaffen;* es wäre ein Irrthum, wollte man sie an der grossen oder kleinen Fontanelle suchen.

Fig. 15.
Enkephalocele der Glabella.

Unter den drei genannten Arten ist die *E. occipitalis, auch Parenkephalocele,* weil das Kleinhirn mit vorgefallen sein kann, am häufigsten, die *E. frontalis* etwas seltener, und die Enkephalocele hinter dem Proc. mastoides schon so selten, dass man in praxi auf diese Form kaum Bezug zu nehmen braucht. Die grössten Enkephalocelen gehören der Hinterhaupts- und Nackengegend an und nehmen zuweilen den ganzen Raum der fehlenden Schuppe des Hinterhauptbeines ein. Bei kleineren Hernien ist nur eine Spalte in der Hinterhauptschuppe vorhanden, die eine Art Bruchpforte bildet. Enkephalocelen der Stirngegend, welche oft nur die Grösse einer Haselnuss erreichen, zeigen zuweilen einen so engen Knochenspalt im Stirnbeine, dass man ihn erst bei der anatomischen Untersuchung auffindet. In solchen Fällen fehlt denn auch die *Gehirnpulsation* gänzlich, welche sonst die Fälle von Enkephalocele mit breiter Verbindung zwischen dem Ventrikel und der äusseren Geschwulst auszeichnet. Aehnlich wie mit der Gehirnpulsation verhält es sich mit der Reponibilität dieser Hernien. In dem einen Falle kann man einen Theil des Inhaltes der äusseren Geschwulst in die Schädelhöhle zurückdrängen; doch soll ein solcher Versuch immer sehr vorsichtig geschehen, weil die Ueberfüllung der centralen Ventrikelhöhle Krämpfe verursachen kann. In anderen Fällen, wie bei kleiner frontaler Enkephalocele, ist ein Zurückpressen des Inhaltes nur in geringstem Masse oder gar nicht möglich. Die Diagnose der Enkephalocele ist nach dem Gesagten oft recht unsicher; kennt man aber die Lage der Hirnbrüche, die sie von den Dermoiden unterscheidet, und berücksichtigt die Anamnese, so ist die Diagnose dennoch zu stellen.

Nimmt die Enkephalocele congen. nicht an Grösse zu, so ist jeder operative Versuch zu unterlassen. Die Harmlosigkeit dieser Form steht ausser allem Verhältnisse zu der Gefahr irgend eines operativen Eingriffes. Sind doch schon genug Unglücksfälle vorgekommen, in welchen der Kranke die mangelhaften Kenntnisse des Arztes mit dem Leben bezahlen musste, der in der Meinung, ein Atherom vor sich zu haben, die Exstirpation versuchte. *Dagegen zwingen anwachsende Enkephalocelen, bei welchen die Perforation der dünnen Hautdecke mit tödtlichem Ausgange droht, zu dem Versuche einer operativen Behandlung.* Das schonendste Verfahren besteht darin, dass man mit aseptisch vorbereiteter Pravaz-scher Spritze drei Gramm vom Inhalte der Enkephalocele aussaugt und die gleiche

Menge Lugol'scher Lösung (Kalii jodati grm. 1, Jodi puri grm. 0,5, Aq. destill. grm. 30) injicirt. Der Einstich der Nadel soll nicht auf der Höhe der Geschwulst, sondern von der Seite her durch unverdünnte Haut geschehen, damit sich die Stichöffnung rasch wieder schliesst. Gleichwohl wird man sie mit aseptischer Gaze und Heftpflasterstreifen bedecken. Nach 5 Tagen wird die Injection wiederholt. Man kann sehr zufrieden sein, wenn man durch 3 oder 5 Punctionen das gänzliche Schrumpfen der Enkephalocele erreicht. Sollte aber dieses Verfahren nicht zum Ziele führen, so ist man berechtigt, unter allen Vorsichtsmaassregeln der Aseptik *die Enkephalocele durch einen spindelförmigen Schnitt an ihrer Basis zu exstirpiren und die Wundränder durch genaue Naht zu vereinigen* (C. Hueter, Sklifasowsky, 1881). Einen auf diese Weise operirten Fall von kindskopfgrosser Enkephalocele occipitalis, wie es scheint, den ersten und glücklich verlaufenen, theilt B. Plothmann (1887) mit. Er zog bei dem Neugeborenen durch den Stiel der Geschwulst einen doppelten Seidefaden, unterband nach zwei Seiten, trug dann den Stiel durch einen ovalen Hautschnitt ab und vereinigte die Ränder mit 12 Nähten. Die unter strenger Aseptik vorgenommene Operation führte zu rascher und vollkommener Heilung der Enkephalocele, ohne dass zu irgend einer Zeit bedrohliche Erscheinungen aufgetreten wären. Misslingt die Vereinigung, so fliesst aus der klaffenden Wunde die Ventrikelflüssigkeit dauernd ab, und die Operirten sterben an den Folgen der Operation. Weniger zu empfehlen ist die Ligatur des Geschwulststieles, so sehr auch in einzelnen Fällen der dünne Stiel der Enkephalocele dazu aufzufordern scheint. Die Ligatur hat hier fast immer schlechte Erfolge gehabt, weil bei dem Absterben der Gewebe die meist tödtliche Entzündung des Ependyms nicht vermieden werden kann. Doch gelang Annandale eine Heilung, indem er vor der Ligatur die Geschwulst mit dem Messer abtrug.

§ 21. Der Hydrocephalus und seine chirurgische Behandlung.

Von dem Wasserkopfe, dem Hydrocephalus ist es unsicher, ob man ihn mehr zu den Geschwülsten oder zu den entzündlichen Processen rechnen soll. Ohne Zweifel kommen Fälle von Hydrocephalus vor, welche rein entzündlichen Ursprunges sind, z. B. von einer *Ependymitis tuberculosa* abhängen. Dass bei diesen eine operative oder mechanische Behandlung nichts leisten kann, ist selbstverständlich: dasselbe gilt leider auch von der medicamentösen. Es gibt aber andere Fälle, in welchen keine Entzündung voraufgegangen oder, wo dieselbe erloschen, das Exsudat aber zurückgeblieben ist. Hier kann die mechanische und operative Behandlung von Erfolg sein.

Die Unterscheidung eines H. internus und externus, welche früher sehr eingehend erörtert wurde, ist für diese Behandlung ziemlich gleichgültig. Wenn auch Fälle von Hydrocephalus externus d. i. von Ansammlung seröser Flüssigkeit in den Gehirnhäuten vorkommen, so ist doch in der sehr grossen Mehrzahl der Hydrocephalus ein H. internus, d. h. die Flüssigkeit liegt in den Höhlen der Ventrikel und wird von dem Gehirn eingeschlossen. Sehr oft ist schon bei der Geburt ein mässiger Grad von Hydrocephalus vorhanden, welcher sich dann weiter entwickelt. In einer Minderzahl beginnt der Hydrocephalus erst nach der Geburt. In allen Fällen weichen die Nähte auseinander, die Schädelknochen werden sehr dünn, die Fontanellen vergrössern sich. Bei längerem Bestande des Hydrocephalus beobachtet man zuweilen in der Membran, welche die Fontanellen ausfüllt, kleine isolirte Knochenkerne, die Anlage von Schaltknochen. Rachitis begünstigt die Entwickelung des Hydrocephalus, indem die abnorm weiche Nahtsubstanz dem Andrängen des Gehirns wenig Widerstand leistet; doch ist es nicht wahrscheinlich, dass die Rachitis an sich den Anlass zur Entstehung des Hydrocephalus gibt. Immerhin ist die häufige Combination von schwerer Rachitis mit Hydrocephalus bemerkenswerth.

Comprimirende Verbände (§ 23) leisten wenig, können aber gleichwohl versucht werden. In der Mitte zwischen mechanischer und medicamentöser Behandlung stehen Bepinselungen der Hautdecken mit Jodoform-Collodium (Madelung); die Gerinnung des Collodium bewirkt Schrumpfung der Haut und übt hierdurch einen geringen Druck auf die auseinanderweichenden Schädelknochen. Mit der inneren Darreichung von Jodkalium, Calomel, von Kalkpräparaten (gegen die Rachitis) u. s. w. versucht man die geringen Erfolge der comprimirenden Behandlung zu bessern. Leider bleiben oft alle diese Mittel ganz erfolglos.

Von der operativen Behandlung des Hydrocephalus kann nur in den schwersten Fällen von fortschreitender Anschwellung die Rede sein. Der Versuch einer solchen Behandlung ist gestattet, wenn die schnelle Zunahme der Flüssigkeit den tödtlichen Ausgang oder doch wenigstens das Erlöschen der psychischen Functionen voraussehen lässt. Freilich ist eine absolut tödtliche Prognose selbst bei den schwersten Formen des Hydrocephalus nicht zu stellen. Die seltsamen Präparate von hydrocephalen Schädeln Erwachsener in den pathologisch-anatomischen Sammlungen beweisen, dass das Leben auch bei ausgedehntem Hydrocephalus lange bestehen kann, selbstverständlich nur unter den schwersten psychischen Störungen, unter Blödsinn in schlimmster Form. Es tritt also zu der vitalen noch eine psychopathische Indication, welche uns zu dem Versuche einer operativen Behandlung des Hydrocephalus drängt.

Dieser Versuch nun besteht in der *Punction* mit dem Troicart. Die auseinander gewichenen Nähte des Schädels gewähren für eine solche Punction genügenden Raum, nur muss natürlich die Pfeilnaht wegen des Sinus longitudinalis vermieden werden. Besser aber noch, als die Punction in der Linie der Nähte ist die von v. Langenbeck empfohlene *Punction durch das Orbitaldach.* Man hebt das obere Augenlid in die Höhe, schiebt die Spitze des Troicarts in die Retrotarsalfalte der Conjunctiva ein und durchsticht nun mit einem kräftigen Stiche das Orbitaldach nach oben. Der Knochen ist in der Regel so dünn, dass er keinen Widerstand leistet. Die Vortheile des Verfahrens, welches selbstverständlich eine strenge Aseptik erfordert, bestehen einmal darin, dass man mit dem Troicart einen der tiefsten Punkte des Ventrikelsystems, nämlich das vordere Ende des Seitenventrikels erreicht und so die Flüssigkeit leichter ableiten kann, ferner, dass sich das Augenlid wie eine Klappe vor die Stichöffnung legt und sie sofort verschliesst. Man kann indessen nur geringe Mengen der Flüssigkeit entleeren, weil die unelastischen Schädelwandungen zu wenig zusammenrücken und das Eindringen von Luft sorgfältig vermieden werden muss; es wird deshalb der Einstich mehrfach zu wiederholen sein. Die Erfolge der Punction sind im Ganzen wenig befriedigend gewesen; doch erzielte v. Gräfe in einem Falle nach 11 maliger Punction dauernde Heilung. In einzelnen Fällen trat unter Krämpfen der Tod ein. Ob man wagen darf, die Punction mit medicamentöser Injection, etwa von Lugolscher Lösung, zu verbinden, steht noch dahin.

§ 22. Verletzungen, Entzündungen und Geschwulstbildung des Sinus frontalis.

Der Sinus frontalis ist ein Nebenraum der Nasenhöhle, welcher durch einen mit Schleimhaut überzogenen Knochencanal mit der Nase in Zusammenhang steht und von hier aus mit Luft gefüllt wird. Von der Schädelhöhle trennt ihn eine dünne Knochenwand; er fehlt im frühesten Kindesalter noch gänzlich und ist im 7. Jahre erst erbsengross (Steiner). Bei Brüchen der Knochenwand des Sinus frontalis ist sein Luftinhalt von besonderer Bedeutung. Die Luft kann sich nämlich unter dem Perioste der Sinuswandung verbreiten, von hier aus unter

das übrige Schädelperiost treten und so die oben erwähnte *Pneumatocele cranii* bilden. In anderen und zwar den zahlreicheren Fällen infiltrirt sich aber die Luft nicht zwischen Periost und Knochen, sondern in das Bindegewebe zwischen Periost und Galea, und es entsteht ein *Emphysem unter der Stirnhaut.* Diesem Emphysem pflegt, ebensowenig wie der Pneumatocele, eine Entzündung zu folgen, offenbar weil die Luft auf ihrem Wege zu dem Bindegewebe in der Nasenhöhle von staubartigen Beimischungen befreit wird. Bei Brüchen der Sinuswände mit Verletzung der äusseren Haut bleibt das Emphysem aus, da die Luft durch die Hautöffnung entweichen kann; dafür aber besteht die Gefahr einer Eiterung im Sinus frontalis. Diese Gefahr ist deshalb besonders gross, weil die Eiterung nur durch die dünne, innere Platte des Stirnbeines vorzudringen braucht, um sich auf die Gehirnhäute fortzupflanzen. Es sind daher complicirte Brüche des Stirnbeines, welche den Sinus frontalis öffnen, kaum weniger gefährlich, als complicirte Brüche der übrigen Schädelwand. Sie erfordern dieselbe Behandlung. Auch hier kann es nothwendig werden, durch Entfernung von Splittern der äusseren Platte des Stirnbeines für die Wundsecrete freien Abfluss zu sichern.

Bei hochgradiger Eiterung und Sequesterbildung entsteht nach der Verletzung eine *eiternde,* von Granulationen umsäumte *Fistel,* deren Verschluss dadurch erschwert wird, dass die entzündliche Schleimhautschwellung den Gang zwischen Stirn- und Nasenhöhle verlegt und das Abfliessen des schleimig-eiterigen Secretes durch die Nase verhindert.

Derselbe Zustand, wie er sich nach Verletzungen zuweilen herausbildet, kann auch aus einem Fortkriechen von Entzündungen der Schleimhaut der Nase auf die der Stirnhöhle hervorgehen. Schon die katarrhalische Entzündung der Nase, der gewöhnliche Schnupfen, nimmt in einzelnen Fällen diesen bedenklichen Ausgang. Unter heftigen Schmerzen an der vorderen Stirngegend und unter fieberhaften Erscheinungen werden die entzündlichen Secrete in dem Sinus frontalis zurückgehalten, und dieser bläht sich unter ödematöser Anschwellung und Röthung der äusseren Stirnhaut auf. Schliesslich kommt es zur eiterigen Schmelzung der Knochenwand und zur spontanen Perforation nach aussen durch die Stirnhaut. In vielen Fällen ist man schon früher genöthigt, durch *Trepanation des Sinus frontalis,* d. h. durch Aufmeisseln der äusseren Platte des Stirnbeines, die unter Bildung eines Haut-Periostlappens entblösst wurde, dem entzündlichen Secrete einen künstlichen Abfluss zu verschaffen. Diese Operation bezweckt ebensowohl, den Kranken schnell von seinen heftigen Schmerzen und dem begleitenden Fieber zu befreien, als der Gefahr einer Perforation gegen die Schädelhöhle hin vorzubeugen.

Um nun später die eiternde Fistel, mag diese durch Verletzung oder durch spontane Perforation einer von der Nasenhöhle fortgepflanzten Eiterung, oder endlich durch Trepanation entstanden sein, wieder zur Heilung zu bringen, muss die Verbindung zwischen Nasen- und Stirnhöhle hergestellt werden. Zuweilen gelingt dies einfach durch antiseptische Behandlung der granulirenden Wandungen des Sinus, wodurch allmälig eine Abschwellung der Schleimhaut eintritt und so die normale Communication wieder wegsam wird. Es zeigt sich das sofort dadurch, dass bei dem sogenannten Schnauben, d. h. bei kraftvoller Exspiration mit zugehaltenen Nasenlöchern, Luftblasen durch die Sinusfistel dringen. In anderen Fällen muss eine neue, künstliche Oeffnung geschaffen werden. Man stösst einen starken Troicart oder ein kräftiges Elevatorium von dem vordersten Theile des Sinus frontalis durch die Siebbeinzellen in den Nasengang und drainirt diesen Stichcanal (Soelberg-Wells). Das untere Ende des Drains, der am besten aus einem silbernen Röhrchen besteht, weil elastische Drains zu leicht zusammengepresst werden, trägt einen Faden, welcher zum Nasenloch herausgeführt wird. Nach erfolgtem Schlusse der äusseren Fistel wird das Drainrohr an dem Faden herausgezogen.

Heilt die äussere Sinusfistel nicht spontan, weil sie zu gross ist, oder weil sie durch Verwachsen der Schleimhaut der Stirnhöhle mit der äusseren Haut eine sog. *lippenförmige Fistel* gebildet hat, so ist der plastische Verschluss nothwendig. Am besten verwendet man hierzu zwei Brückenlappen, welche sammt dem Periost abgelöst werden, damit eventuell durch Knochenneubildung eine neue Lamina externa entsteht (v. Langenbeck).

Ausser der Anfüllung des Sinus frontalis mit Eiter kommt auch eine seröse Exsudation *(Hydrops des Sinus frontalis)* und die Bildung grosser Schleimcysten (Steiner) im Sinus vor. Auch bei diesen Zuständen kann das Aufmeisseln der vorderen Sinuswand geboten sein. Eine sehr bedeutende Ausdehnung der Stirnhöhle drängt das Orbitaldach nach unten und erhebt den Bulbus nach vorn (Exophthalmus).

Unter den Geschwülsten in der Wand des Sinus frontalis sind die *Osteome* besonders hervorzuheben. Im Gegensatze zu den, meist kleinen und auf Syphilis beruhenden Hyperostosen der übrigen knöchernen Schädelwand (§ 19) wachsen von den Knochenwänden des Sinus frontalis aus grosse, halbkugelige Osteome, welche ansehnliche Geschwülste bilden. In einem Theile der Fälle wächst das Osteom mehr gegen die Orbitalhöhlen, gegen das Siebbein und die Nasenhöhle hin; in anderen entwickelt es sich durch die Lamina int. des Stirnbeines gegen den Vorderlappen des Grosshirns hin und erzeugt hier durch allmälig wachsenden Druck auf die Corticalis des Gehirns die entsprechenden Functionsstörungen. Der Versuch, in solchen Fällen das Osteom durch Operation zu entfernen, stösst nicht selten auf enorme Schwierigkeiten. Oft ist die Consistenz des Tumors so hart, dass die Entfernung mit Säge, Meissel und Hammer unter Erhaltung der Schädelcontinuität unmöglich wird, und man ist nun gezwungen, ein Stück Schädel mit wegzunehmen und das Gehirn in breiter Oeffnung bloszulegen. Meningitis und Enkephalitis waren bisher die häufigen Folgen derartiger Eingriffe. Ob unter Hülfe der Aseptik die Ergebnisse dieser Operationen sich bessern werden, ist vorläufig noch nicht erwiesen, aber doch recht wahrscheinlich. Eine weitere Schwierigkeit kann darin liegen, dass die Osteome zu gross sind, um aus der Oeffnung der äusseren Sinuswand herausgezogen zu werden. Solch schweren Fällen stehen indessen auch leichtere gegenüber. So wurden nach Trepanation der vorderen Wand des Sinus frontalis Osteome in der Stirnhöhle gefunden, welche an dünnen knöchernen oder nur bindegewebigen Stielen (Osteome parostealer Bildung) mit der Lamina int. zusammenhingen und dann mit einem Meisselschlage oder durch einfaches Abdrehen des Stieles frei gemacht und herausgezogen werden konnten. Man will sogar Osteome beobachtet haben, welche ganz frei, ohne alle Verbindung mit der Wand, im Sinus frontalis als todte Knochenkugeln lagen (Dolbeau). Für solche Fälle muss eine allmälige Atrophie der Ernährungsbrücke angenommen werden.

§ 23. Die Verbände am Schädel.

Die Verbandtechnik hat am Schädel in der Regel keine andere Aufgabe, als des Festhalten der Verbandstücke auf den Wunden. Hierzu verwendete die alte Verbandkunst theils Tücher, theils Binden. Die kunstloseste Benutzung eines Tuches, wie dies besonders von Laien geschieht, ist das verticale oder horizontale Umbinden des cravattenartig zusammengelegten Tuches, wobei dann die beiden Enden einfach unter dem Kinn oder hinter dem Ohre zusammengeknotet werden. Kunstvoller und wirksamer ist die Benutzung des dreieckigen und viereckigen Tuches als *Capitium triangulare und quadrangulare.*

Bei dem Capitium triangulare legt man die Mitte der Hypothenuse des dreieckigen Tuches an die Mitte der Stirn über die Linie der Augenbrauen; dann hängt

der Zipfel, welcher dem rechten Winkel entspricht, in der Nackengegend herab und wird hier dadurch befestigt, dass die beiden Zipfel der spitzen Winkel über ihn gekreuzt, zur Stirn geführt und hier geknotet werden (Fig. 16).

Fig. 16.
Capitium triangulare.

Fig. 17.
Capitium quadrangulare.

Für das Capitium quadrangulare wird ein viereckiges Tuch so zusammengelegt, dass es in ein grösseres und ein kleineres Rechteck zerfällt, d. h. der eine Rand den anderen ungefähr drei Finger breit überragt. Das kleinere Rechteck

Fig. 18.
Funda frontis.

Fig. 19.
Touren des aseptischen Verbandes zur Einhüllung des Schädeldaches.

kommt über den grösseren auf den behaarten Kopftheil zu liegen, seine Zipfel werden vor den Ohren nach unten geführt und unter dem Kinn geknotet. Der Rand des grösseren Rechtecks liegt bis zu den Augenbrauen hin; seine Zipfel werden, nachdem man den Rand in gleichmässigen Falten aufgelesen hat, horizontal nach hinten zum Nacken geführt und hier geknotet (Fig. 17). Das Capitium quadrangulare liegt fester als das Capitium triangulare.

Zwischen dem Tuche und der Binde liegt die Benutzung der Schleuderbinde, z. B. als Funda frontis, wobei zwei Köpfe der Funda unter dem Kinn, die zwei anderen im Nacken geknüpft werden (Fig. 18).

Der kunstvollste Bindenverband zur Bedeckung des Schädels ist die *Mitra Hippocratis,* welche mit einer zweiköpfigen Rollbinde unter wechselnden Scheitel- und Rundtouren angelegt wird. Sie hüllt den Schädel in sehr malerischer Form ein, sitzt aber nicht fest und ist durch die neueren Kopfverbände mittelst gestärkter Gazebinden gänzlich verdrängt worden.

Sollen aseptische Verbandstoffe am Kopfe befestigt werden, so empfiehlt es sich, die deckenden Touren nicht allein durch horizontale um Stirn und Hinterhaupt, sondern auch noch durch schräge Touren zu stützen, welche vor und hinter dem Ohre und endlich um den Hals verlaufen. Diese Touren, den Touren des Capistrum (§ 91) ähnlich, sichern in solider Weise den ganzen Verband; die Ohrmuschel dient hierbei als Stützpunkt, damit sich die Binden nicht verschieben. Fig. 19, die Seitenansicht eines verbundenen Kopfes, zeigt die Kreuzungen der Binde an der Seite.

Durch festes Anziehen der Touren eines solchen, mit Watte oder Jute unterfütterten Verbandes kann man selbstverständlich auch eine *drückende Wirkung* erzielen, also einen comprimirenden Verband herstellen, dessen Indicationen in den §§ 19—21 mehrfach berührt wurden. Einen noch grösseren Druck erreicht man durch Gummibinden, doch darf nicht übersehen werden, dass die Ränder dieser Binden leicht einschnüren und an der nervenreichen Kopfhaut unerträgliche Schmerzen verursachen können. Die Gummibinden müssen daher mit flachen Wattelagen unterpolstert werden. Leider ist schon die Wärmeempfindung, welche die Gummibinden erzeugen, sehr lästig und ihre Anwendung hierdurch sehr beeinträchtigt.

Die alte Chirurgie kannte noch einen comprimirenden Kopfverband von kunstvoller Technik, die *Fascia nodosa.* Sie war dazu bestimmt, die Blutungen aus der A. temporalis zu stillen, an welcher man ehemals durch die Arteriotomie Blutentziehungen anstellte. Die Fascia nodosa wurde mit einer zweiköpfigen Binde so angelegt, dass unter dem Wechsel von senkrecht und horizontal verlaufenden Bindentouren, die Köpfe in der Schläfengegend um einander zu einem halben Knoten gedreht wurden. Diese Knoten übten den Druck auf die verletzte Arterie aus. Niemand wendet mehr die Fascia nodosa zur Stillung der Blutung aus der A. temporalis an; die Umstechung der Arterie ist sicherer und schmerzloser, als der fast unerträgliche Bindendruck.

Die prothetischen Vorrichtungen, welche bei traumatischen Defecten im knöchernen Schädeldache, in seltenen Fällen auch bei congenitalen Oeffnungen im Schädel Anwendung finden, um das Gehirn vor zufälligen Quetschungen zu behüten, sind Silber- oder Lederplatten. Sie werden mit Gummischnüren direct auf der Hautdecke befestigt, oder lassen sich in die Kopfbedeckung einfügen.

ZWEITES CAPITEL.

Die Verletzungen und Krankheiten der Weichtheile der Gesichtsgegend, der Augenlider, Wangen und Lippen.

§ 24. Verletzungen der Weichtheile der Gesichtsgegend.

Bei dem Reichthume der Gesichtshaut an arteriellen Gefässen erzeugen Stich-, Schnitt- und Hiebwunden in der Regel eine bedeutende Blutung. Doch erfordern nur die grössten dieser Arterien, wie der Stamm der A. maxillaris ext. eine ge-

sonderte Unterbindung; dagegen genügt schon bei der A. transversa faciei oder den A. A. coronariae labii zur Blutstillung ein festes Zusammenziehen der Suturen.

Dieser Gefässreichthum der Gesichtshaut bedingt auch die vorzügliche Neigung ihrer Wunden zur Heilung per primam intentionem. Sogar stark gequetschte Wundränder kann man mit bester Aussicht auf Erfolg durch Suturen vereinigen; das Absterben solcher Theile ist sehr selten und wird höchstens bei den stärksten Graden der Quetschung, z. B. nach Verletzung durch Granatsplitter beobachtet.

Der traumatische Verlust grösserer Stücke der Hautdecke durch Hiebwunden im Duell, Abbeissen der Lippen durch Pferde u. s. w., erfordert den primären plastischen Ersatz. Nur wenn eine Nekrosirung der stark gequetschten Gewebe zu erwarten steht, muss vorher die Vernarbung abgewartet werden. Die plastische Deckung geschieht nach den Regeln der Cheiloplastik (§ 38), der Meloplastik (§ 41) und der Blepharoplastik (§ 42).

Verletzungen durch heisse und ätzende Flüssigkeiten, also Verbrennungen und Verätzungen, sind in der Gesichtsgegend ziemlich häufig. Sie werden theils durch das Herumspritzen der Flüssigkeiten beim Zerbrechen von Gefässen, theils durch Explosionen, theils dadurch verursacht, dass bei dem irrthümlichen Versuche, solche Flüssigkeiten zu trinken, das Gefäss in dem Augenblick der Schmerzempfindung an Lippen und Zunge verschüttet wird und seinen Inhalt über die Unterlippe und die vordere Halsgegend ergiesst. Die eigenthümliche narbige Verziehung, welche aus solchen Verletzungen hervorgeht und sich von der Sternalgegend bis zu den unteren Augenlidern geltend macht, wird noch später bei den Verletzungen der Halsgegend erörtert werden. Man hüte sich nach der ersten Untersuchung einer frischen Brand- oder Aetzwunde der Gesichtsgegend vor einer allzu günstigen Beurtheilung der Verhältnisse. Die Aetzschorfe erstrecken sich zuweilen tiefer, als es bei dem ersten Betrachten den Anschein hat; erst nach ihrer Demarcation lässt sich der Schaden übersehen und ein Urtheil über die voraussichtliche narbige Verziehung der Augenlid- und Lippenränder bilden. Diese *narbigen Ectropien der Lippen und Augenlider* müssen dann durch die plastischen Operationen beseitigt werden, welche in den §§ 40 und 42 beschrieben sind. Es handelt sich hierbei nicht allein um die Beseitigung des Schönheitsfehlers, sondern auch um die Wiederherstellung wichtiger Functionen. Bei Ectropien der unteren Augenlider fliessen die Thränen über die Wangen, bei Ectropien der Unterlippen ergiesst sich der Speichel über die vordere Fläche des Halses; bei ersteren ist der entblösste Bulbus gefährdet, bei letzteren ist die Sprache, die Bildung der Lippenlaute gestört.

Nach Pulverexplosionen bleiben die Körner oft in der vernarbten Haut liegen. Man kann sie mit einer starken Staarnadel ausgraben, was nach Hebra dadurch erleichtert wird, dass man die Haut durch Bepinseln mit 1 % Sublimatlösung weich macht.

Besondere Complicationen der Wunden der Gesichtshaut bestehen in der Verletzung der Parotis oder ihres Ausführungsganges, des Ductus Stenonianus, eine Complication, welche im § 127 weiter erörtert werden wird, sowie endlich in der gleichzeitigen Verletzung der äusseren Haut und der benachbarten Schleimhaut. So kann bei Wunden der Augenlider die Conjunctivalschleimhaut, bei Wunden der Wangenhaut die Schleimhaut der Mundhöhle, bei Wunden der Lippen die Lippenschleimhaut mit verletzt werden. Bei dem Anlegen der Nähte empfiehlt es sich in solchen Fällen, die äussere Naht durch eine Reihe von Schleimhautnähten zu unterstützen. Reisst dann auch die äussere Wunde auf, so thun doch meist die Schleimhautnähte ihren Dienst, und eine secunda intentio bringt keinen allzu grossen Schaden. Ist mit der Wangenhaut gleichzeitig die Mundschleimhaut verletzt, so kann durch narbige Vereinigung der Schleimhaut mit der äusseren Haut eine *lippenförmige Wangenfistel*, eine abnorme Mundöffnung entstehen, aus welcher Mund-

schleim und ein Theil der getrunkenen Flüssigkeiten ausfliesst. In der Regel wird es gelingen, durch elliptische Anfrischung und genaue Naht diese Fisteln zu schliessen.

Ausgedehnte Narbenbildungen an der seitlichen Wangengegend hemmen die Bewegungen des Unterkiefers und bedingen die *narbige Kieferklemme*, deren Behandlung in § 90 erörtert wird.

§ 25. Traumatische Entzündungen der Weichtheile der Gesichtsgegend.

Der bereits hervorgehobene Blutreichthum der Gesichtshaut bedingt auch eine bedeutende Entzündungsfähigkeit ihrer Gewebe; doch nehmen traumatische Entzündungen der Wangen und der Lippen selten einen phlegmonösen Charakter an. Es liegt dies wohl in der Anordnung des Unterhautbindegewebes begründet. An der Wange und an den Lippen verlaufen die kurzen Bindegewebsfasern zum grossen Theil nicht parallel der Hautfläche, sondern mehr senkrecht in die Tiefe zur Schleimhaut hin, mit deren submucösem Gewebe sie zusammenhängen. Auf diesem Wege schliessen sie die verschiedenen Hautmuskeln (M. orbicularis oris, M. depressor labii, M. levator anguli nasi u. s. w.), sowie kleinere und grössere Fettmassen ein, die letzteren besonders auf der Höhe der Wange. Solch kurzfaseriges, von Muskeln durchsetztes Bindegewebe lässt zwar Schnitt- und Hiebwunden nach jeder Richtung hin klaffen, so dass Entzündungserreger leicht eindringen können, aber es ist wenig geschickt zum Fortleiten der Eiterung.

Die Augenlider verhalten sich in dieser Beziehung anders, als Wangen und Lippen. Ihr Unterhautbindegewebe ist langfaserig, dem M. orbicularis palpebrarum parallel, ringförmig angeordnet. In ihm schreitet die Eiterung mit phlegmonösem Charakter fort und wird an dieser Stelle um so gefährlicher, als sie leicht zum Absterben der dünnen Augenlidhaut führen kann; die narbige Verziehung der Lidränder, ein Herauskehren der Conjunctiva, das narbige Ektropion (§ 42) ist dann die Folge. Dringt die Entzündung durch die Fascia palpebrae super. oder infer. in das Orbitalbindegewebe vor, so trifft sie in diesem wieder ein fettreiches Gewebe an, welches die Muskeln und Nerven des Bulbus umhüllt und am ehesten mit dem Bindegewebe der Wange verglichen werden kann. Demgemäss ändert sich auch der Charakter der traumatischen Eiterung, um indess wieder phlegmonös zu werden, sobald diese in das langfaserige, parosteale Gewebe eintritt, welches zwischen Periost und dem den Bulbus umhüllenden Fett gelegen ist. Sie nimmt dann die Richtung gegen die Fissura orbitalis inf. und sup. hin und droht sogar längs der Nervenstämme zu den Gehirnhäuten fortzukriechen.

Alle traumatischen Eiterungen der Gesichtsgegend zeigen eine ausgedehnte ödematöse Schwellung der Haut in der Umgebung des Eiterherdes; sie ist zum Theil als collaterale seröse Entzündung, zum Theil auch als Folge der lymphatischen und venösen Stauung aufzufassen. Zuweilen sind diese ödematösen Schwellungen auf *Erysipelas* zurückzuführen. Neigen die Wunden der Gesichtshaut zu dieser Complication auch nicht so sehr, wie die der weichen Schädeldecken und besonders der behaarten Kopfhaut (§ 3), so verdient das Erysipel doch immer volle Beachtung, zumal es nicht selten zur Stirn und über die behaarte Kopfhaut fortschreitet und dann dieselben Gefahren hervorruft, wie die Wundrosen, welche dort unmittelbar entstanden.

Die Pyaemia metastatica war früher durchaus keine seltene Folge traumatischer Eiterungen der Gesichtshaut. Insbesondere ist an der Vena facialis, welche in schräger Richtung das Bindegewebe der Wange vom inneren Augenwinkel zur Gegend der Glandula submaxillaris durchzieht, die Neigung zu thrombotischen Vorgängen, zum eiterigen Zerfalle der Thromben und zur Bildung von Metastasen

hervorzuheben. Aber auch die Venen der Orbita, welche zu den Venenplexus der Fissura orbitalis inf. hinziehen, zeigen zuweilen ähnliche Processe.

Aus allem dem erhellt, dass die traumatischen Eiterungen der Gesichtsgegend mit nicht unerheblichen Gefahren für das Leben verbunden sind, und dass somit alle Gesichtswunden eine sorgfältige aseptische Behandlung erheischen. Das Anlegen des aseptischen Verbandes stösst freilich im Gesichte auf die Schwierigkeit, dass man Mund, Nasenlöcher und Lidspalten offen lassen muss. Es ist hierdurch die Sicherheit vor Infection entschieden herabgesetzt, und gerade deshalb ist auch heute noch die traumatische Eiterung dieser Gegend, selbst bei gewissenhafter Aseptik, nicht ganz ausgeschlossen. Wie man versucht, diese Schwierigkeiten zu beseitigen, wird § 91 lehren.

§ 26. Entzündungen der Gesichtsgegend nichttraumatischen Ursprunges.

Ueber die chronischen Entzündungen der äussersten Hautschicht, die bei Kindern in den ersten Lebensjahren so häufig auftretenden nässenden und impetiginösen *Eczeme* kann auf die Handbücher der Dermato-Pathologie verwiesen werden. Es entbehren allerdings diese Erkrankungen keineswegs des chirurgischen Interesses, weil oft aus ihnen heraus die entzündlichen Anschwellungen der Lymphdrüsen am Unterkieferwinkel hervorgehen. Deshalb mag auch hier die kurze therapeutische Bemerkung eingeschaltet werden, dass die Quecksilbermittel gegen diese Eczeme gute Dienste leisten, und zwar sowohl die innere Darreichung des Calomel, wie die äussere Anwendung des Ugt. hydr. praecip. rubri und albi. Ist die entzündete Hautfläche mit dicken Krusten bedeckt, dem vertrockneten Secrete geborstener Bläschen, so muss man diese erst entfernen, damit die Salben auf die Hautfläche einwirken können. Es empfiehlt sich hierzu das Auflegen von Watteplatten, welche mit Seifenwasser getränkt sind. Die Alkalien der Seife weichen die Krusten auf und erleichtern dann die mechanische Entfernung.

Für das Auftreten anderer Formen nichttraumatischer Entzündung der Gesichtshaut sind die Oeffnungen der Haarbälge von ganz besonderer Wichtigkeit. Die fortwährende Berührung der Follikelmündungen mit dem Luftstaub ermöglicht das Ansiedeln von allerlei Pilzkeimen in denselben. Es sind nicht blos Spaltpilze, auch Fadenpilze spielen hier eine Rolle. Die letzteren erzeugen verschiedene Hautkrankheiten, deren Erörterung zwar nicht mehr in das Gebiet der chirurgischen Praxis fällt, die aber doch in ihren wichtigsten Formen hier Erwähnung finden mögen. In erster Linie steht der *Favus*, welcher der behaarten Kopfhaut angehört; in seinen borkigen Producten fand Schoenlein einen Fadenpilz *(Achorion Schoenleinii)* und wies hiermit zuerst den epiphytischen Charakter dieser Krankheit nach. Auch die Bartfläche, am Kinn als *Mentagra*, an den Lippen als *Sycosis* bezeichnet, ferner die *Blepharadenitis ciliaris* an den Wimpern scheint auf der Entwickelung von Fadenpilzen zu beruhen. Allen diesen Fadenpilzkrankheiten kommt ein anderer Charakter zu, als den Spaltpilzkrankheiten, mit welchen sich wesentlich die chirurgische Praxis zu beschäftigen hat. Bei jenen wiegt der *epi*-phytische Charakter vor, d. h. die Pilzwucherung befällt die Oberfläche der Haut unter so geringfügigen Reizungserscheinungen an den Geweben, dass sie kaum als entzündliche bezeichnet zu werden verdienen; bei diesen hat die Erkrankung *ento*-phytischen Charakter; die Spaltpilze dringen in die Tiefe der Gewebe und erzeugen hier echte, unter Umständen sehr schwere Entzündungen.

Die unbedeutendste Form acuter Entzündung ist die der Talgdrüsen, die *Aknepustel*. Diese kleinen, mit Eiter gefüllten Pusteln, welche immer der Mündung eines Haarbalges entsprechen, werden, wenn die Entzündung in die Tiefe fort-

schreitet und die entzündliche Schwellung um den Haarbalg herum zunimmt, zum *Furunkel* (Allg. Thl. § 48). Als Mittelding zwischen Aknepustel und Furunkel kann das *Hordeolum*, das Gerstenkorn an den Augenlidern, bezeichnet werden, welches von den Talgdrüsen der Cilien ausgeht. Die bedeutende Länge dieser Drüsen bedingt den grösseren Umfang der entzündlichen Schwellung, die sich in einem Oedem des ganzen Lides auszuprägen pflegt. Von den Furunkeln finden endlich allmälige Uebergänge zu den *Carbunkeln* (Allg. Thl. § 48) statt. Insbesondere ist das starre, kurzfaserige Bindegewebe der Lippen geneigt, der Entzündung durch Constriction der Blutgefässe einen carbunculösen Charakter zu geben. Aber auch an der Wange kommen Carbunkel zur Entwickelung, und selbst am Augenlide ist die carbunculöse Entzündung nicht ganz ausgeschlossen, wenn auch das lockere, langfaserige Bindegewebe den Entzündungen meist eher einen phlegmonösen, als carbunculösen Charakter gibt.

Von den Carbunkeln der Lippen und Wange ist es bekannt, dass sie sehr lebensgefährlich sind. Sie compliciren sich besonders leicht mit einem tödtlich verlaufenden Erysipelas der Kopfhaut; auch führen sie durch Thrombose der Vena facialis leicht zur Pyämie. Man beachte bei allen Furunkeln der Lippen und Wangen den hohen Werth der frühen Spaltung und bei den Uebergängen zum Carbunkel die ausgezeichnete Wirkung der von Hueter angegebenen *Peritomie* (Allg. Thl. § 49). Trotz der späteren narbigen Entstellung scheue man sich nicht, den entwickelten Carbunkel mittelst tiefer Kreuzschnitte zu spalten, die Segmente von innen her mit dem Scalpell aufzublättern und den Eiter aus dem Bindegewebe mit dem scharfen Löffel auszukratzen. Hier gilt es, durch energisches Einschreiten das Leben zu retten.

Fig. 20.
Makrostomie nach Noma.

Dem Carbunkel der Wange steht die eigenthümliche Erkrankung nahe, welche man als *Noma* oder *Cancer aquaticus*, Wasserkrebs, bezeichnet hat. Sie beginnt als diphtheritische Entzündung der Wangenschleimhaut und schreitet in der Form einer *diphtheritischen Gangrän* von innen nach aussen fort. Unter bedeutender Schwellung der ganzen Gesichtshaut bildet sich in der dunkelblau gefärbten Hautfläche ein schwarzer Fleck, der schnell an Grösse zunimmt. Vernichtet nicht eine diphtheritische Infection des gesammten Körpers das Leben, so schliesst der örtliche Process, unter eiteriger Ausstossung des nekrosirten Gewebes, mit Granulationsbildung und strahliger Narbe ab. Durch den Zug der Narbe wird der Mundwinkel weit nach aussen verzogen, oder es entsteht, wenn die Gewebsnekrose bis zum Lippensaume reichte, eine colossale Verbreiterung des Mundes, so dass die Zahnreihen frei zu Tage liegen (Fig. 20). Zugleich werden die beiden Kiefer durch Narbenstränge fest auf einander geheftet. Um die Functionen der Lippen und der Kiefer wieder herzustellen, sind später ausgedehnte plastische Operationen nothwendig, die Meloplastik (§ 41) zur Ergänzung der Wange, die Operation der narbigen Kieferklemme (§ 90) zur Wiederherstellung der Kaubewegungen.

Was die Aetiologie der Noma betrifft, so wissen wir, dass sich diese Krankheit am häufigsten bei Kindern, besonders nach Scharlach, aber auch nach anderen fieberhaften Infectionskrankheiten, z. B. nach Typhus entwickelt. Es ist die Ansicht ausgesprochen worden, der übertriebene Gebrauch von Quecksilbermitteln

besonders des Calomels, begünstigte den Ausbruch der Noma. Hierfür könnte auch geltend gemacht werden, dass die Diphtheritis der Wangenschleimhaut in der Regel an der Oeffnung des Ductus Stenonianus beginnt, wohin sich der quecksilberhaltige Speichel bei Speichelfluss zunächst ergiesst. Jedenfalls ist bei Benutzung der Quecksilberpräparate während der genannten Krankheiten Vorsicht zu empfehlen.

Die Behandlung der Noma besteht in breiter Spaltung der diphtheritisch infiltrirten Gewebe und in Chlorzinkimprägnation derselben, eventuell mit Benutzung des Thermokauters (vgl. über Behandlung der Wunddiphtheritis den Allg. Thl. Cap. 14).

Die Lehrbücher der internen Pathologie führen als besondere Krankheit ein *Erysipelas faciei* ohne Verletzung auf. Doch betonen viele Schriftsteller die Möglichkeit, dass kleine Hautrisse, auch kleine Aknepusteln den Ausgang für die erysipelatöse Infection bilden können. Sehr oft beginnt das E. faciei an der Nasenspitze, und es ist sehr wohl möglich, dass die breiten Oeffnungen der Talgfollikel dieser Gegend, auch ohne Bildung einer Aknepustel, den Infectionsstoff aufnehmen und zur Entwickelung bringen. Manche Individuen zeigen grosse Neigung zu wiederholten Schüben von E. faciei, so dass eine anatomische Prädisposition für die Aufnahme des Infectionsstoffes angenommen werden muss. Der Verlauf des E. faciei entspricht so genau dem der Wunderysipele, dass eine Identität beider Erkrankungen angenommen werden muss. Carbolinjectionen, welche freilich hier etwas schmerzhaft sind, können auch bei E. faciei zuweilen gute Dienste leisten. Im Uebrigen bedeckt man die ergriffenen Hautstellen mit Oelläppchen, um die schmerzhafte Spannung zu mildern.

Endlich mögen hier noch als häufige Entzündungen der Lippen der *Herpes der Lippe* und die *Schrunden* (Rhagaden) *der Lippe* kurze Erwähnung finden. Die letzteren bilden lineare Geschwüre an den Mundwinkeln und sind häufig die Folgen einer epidermidalen Verdickung der Lippenschleimhaut, welche die Lippen unelastisch macht und leicht aufspringen lässt. Zuweilen sind die *Rhagaden eine Erscheinung allgemeiner Syphilis.* Der Herpes labialis ist ohne chirurgisches Interesse.

§ 27. Die granulirende Entzündung der Gesichtshaut, der Lupus.

Die Gesichtshaut ist ein so bevorzugter Sitz der granulirenden Hautentzündung, des sogen. Lupus, dass jede allgemeine Schilderung der Krankheit, auch die im Allg. Thl. § 51 gegebene, nothwendig auf den Lupus der Gesichtshaut Rücksicht nehmen muss. Es kann sich hier nicht um eine Wiederholung des dort Gesagten, sondern nur um eine Ergänzung durch einige Bemerkungen handeln, welche sich gerade auf das Auftreten der Krankheit an der Gesichtshaut beziehen. Der Lupus der Nase wird in § 47 eine ähnliche Erörterung finden.

Nächst den Nasenflügeln und der Nasenspitze sind es die angrenzenden Theile der Wange, welche am häufigsten von Lupus befallen werden. Von hier aus hat der Lupus besondere Neigung, sich nach der Ober- und Unterlippe, sowie nach der Kinngegend hin zu entwickeln; dagegen ist das Fortschreiten nach der Ohrgegend und dem unteren Augenlide nur in einer Minderzahl von Fällen zu beobachten. Reine granulirende Hyperplasie mit Erhaltung der Epidermisdecke, also die eigentliche *hypertrophische* Form des Lupus, ist an der Wange selten, jedenfalls viel seltener, als an den vorderen Theilen der Nase; die wenigen Fälle des an den Augenlidern beginnenden Lupus aber gehören relativ häufig dieser einfach hypertrophischen Form ohne Geschwürsbildung an. Auch schreitet der Lupus an den Augenlidern, und zwar wohl gerade wegen des Ausbleibens eines eiterigen Zerfalles, fast niemals tiefer als durch die äussere Hautdecke.

Häufiger als die rein hypertrophische Form des Lupus tritt an der Wange die *ulceröse* auf, doch pflegt sie hier selten sehr tief zu greifen. Es sind meist flach-ulcerirende Formen, welchen wir an der Wange begegnen. Das Geschwürssecret vertrocknet gewöhnlich auf den eiternden Flächen des Granulationsgewebes und bildet schmutzige Borken, welche das Geschwür bedecken. Das Fettgewebe der Wange scheint der Granulationswucherung Widerstand zu leisten, wie ja auch bei gewöhnlicher entzündlicher Granulationsbildung auf fettreichen Wundflächen das Fettgewebe sich erst spät in Granulationsgewebe umwandelt. So kommt es fast niemals zu einer eigentlichen Vernichtung der Wange, wie etwa der Lupus die ganze Nase zerstört. Ein Durchwachsen des Lupus von der äusseren Haut der Wange in die Wangenschleimhaut wird fast niemals und jedenfalls nur bei sehr langem Bestande des Lupus beobachtet.

Anders verhalten sich die Lippen gegenüber dem Lupus. Wenn dieser auch selten an den Lippen seinen Anfang nimmt, so wächst er doch häufig von der Nase und der Wange her in die Lippen hinein und führt hier sehr frühzeitig zu geschwürigem Zerfall. Die Granulationen durchwachsen die ganze Substanz der Lippen, welche weniger Fett- und mehr Muskelgewebe als die Wangen enthalten, und dringen so bis zu der Schleimhaut vor. Die ganze Lippe wird zu einer granulirenden, eiterig zerfallenden Masse, auf deren geschwüriger Fläche die lupösen Wucherungen warzenartig hervortreten. Endlich geht die Krankheit von den Lippen auf das Zahnfleisch über.

Die mildeste Form des Lupus, der L. *exfoliativus*, findet sich an der Gesichtshaut häufig in der Peripherie der granulirenden Herde und schreitet auch auf der Halshaut fort. Indessen tritt die exfoliative Form auch für sich auf und charakterisirt sich durch ihre Ausbreitung auf weite Flächen, ohne nach der Tiefe fortzuschreiten.

Während bei Lupus exfoliativus die einfach medicamentöse Behandlung vorzugsweise Berücksichtigung verdient, erfordern die schweren Formen die Anwendung mechanischer, thermischer und chemischer Mittel, welche die lupösen Gewebe zerstören (Allg. Thl. § 51). Der Lupus der Gesichtshaut kann aber auch Gegenstand *plastischer Operationen* werden. Die Ulceration und die Vernarbung der Geschwürsflächen lässt Substanzverluste zurück, welche Verziehungen des unteren Augenlides und des Lippensaumes, oder erhebliche Verunstaltungen der Nase bedingen. Alles das muss plastisch beseitigt werden. Man kann aber auch *die lupösen Gewebe exstirpiren und, zur eventuellen Ergänzung der entstandenen Defecte, sofort den plastischen Ersatz vornehmen.* Das letztere, mehrfach geübte Verfahren empfiehlt Hueter ganz besonders. Bei Wangenlupus handelt es sich in der Regel nur um die Excision eines runden Hautstückes; die Wundfläche lässt man durch Granulation heilen und unterstützt die Ueberhäutung derselben durch Transplantation Reverdin'scher Läppchen (Allg. Thl. Cap. 24). An den Augenlidern decke man die entstandenen Defecte sofort durch Reverdin'sche Läppchen (vgl. Wecker's Methode der Blepharoplastik § 42) zu, an der Nase und den Lippen aber führe man nach Exstirpation der lupösen Gewebe den plastischen Ersatz durch die grösseren Operationen der Rhinoplastik (§ 53 u. ff.) und Cheiloplastik (§ 38) aus. Man braucht hierbei in der Entfernung der lupösen Gewebe nicht allzu ängstlich zu sein; ja man kann gesunde Lappen mitten in die lupösen Gewebe einpflanzen, ohne Gefahr zu laufen, dass der granulirende Process diese Lappen wieder verzehre. Hueter hat vielfach beobachtet, dass nach der plastischen Operation die nichtexstirpirten Reste des Lupus schwanden, wenn nur die Hauptmassen des granulirenden Gewebes entfernt worden waren. Es wird durch diese Operationen viel Zeit erspart, während sonst eine über Monate und Jahre sich erstreckende Behandlung den Lupus erst zur Vernarbung führen muss, bis endlich der plastische Ersatz folgen kann.

Der vernarbende Lupus der Lippen lässt nicht nur Defecte zurück, er führt auch bei ringförmiger Verbreitung auf beide Lippen zur narbigen Verengerung des Mundes, zu dem *Mikrostoma*, welches wieder eine eigene Operation (§ 40) erfordert. Die frühzeitige Exstirpation des Lupus mit Cheiloplastik kann der Entstehung des Mikrostoma am wirksamsten vorbeugen.

§ 28. Die Geschwülste der Gesichtshaut, der Wangen, Lippen und Augenlider.

Von den angeborenen Geschwülsten sind an der Gesichtshaut die *Capillarangiome* und die *pigmentirten Naevi* besonders häufig vertreten. Die Capillarangiome zeichnen sich durch ihre besondere Neigung zum Flächenwachsthume aus, so dass kleine Wangenangiome der Neugeborenen im weiteren Verlaufe oft die ganze Gesichtshälfte überziehen. Ueber Behandlung vgl. den Allg. Thl. Bei Exstirpation dieser Angiome kann der plastische Ersatz nothwendig sein.

Von papillomatösen Geschwülsten kommen ausser den pigmentirten, zuweilen warzig zerklüfteten Naevi, in seltenen Fällen die sogenannten Hauthörner, *Cornua cutanea* vor, am häufigsten an dem Schleimhautrande der Unterlippe, wo sie der Vorbote des Carcinoms zu sein pflegen. An der Wange können sie eine ähnliche Bedeutung haben. Zuweilen entstehen sie auf Narben, welche von Verletzungen oder von geheiltem Lupus herrühren. Die Hornschicht bedeckt in diesen Hörnern die gewucherten Papillen in der Mächtigkeit von mehreren Linien.

Besonders reich an Geschwülsten sind die Lippen. Ausser den eben erwähnten Angiomen und Naevi kommen angeborene *Hyperplasien* der Lippensubstanz vor, zuweilen unter vorwiegender Entwickelung der Lymphgefässe, als *Lymphangiom* (Makrochilie, Billroth). Diese Geschwulstform tritt als blasse, sehr weiche Schwellung der Lippen auf, aus welchen man die Lymphe durch Fingerdruck leicht verdrängen kann. Betrifft die Hyperplasie mehr die Schleimhaut, als die ganze Lippensubstanz, so quillt besonders beim Lachen ein Schleimhautwulst hinter dem Lippensaume nach aussen: *Doppellippe*. Mit diesen wirklichen Hyperplasien ist das *„scrophulöse Oedem"* der Lippen nicht zu verwechseln, welches besonders an der Oberlippe zu erheblichen Schwellungen führt. Es hat die Bedeutung einer „scrophulösen" serösen Entzündung und steht oft mit Eczemen, kleinen Schrunden u. s. w. im Zusammenhange. König empfiehlt zur Behandlung solcher Zustände den Gebrauch der elastischen Binde. An der Innenfläche der Lippe kommen, ausgehend von einer Retention des Schleimes in den Drüsen, *Schleimcysten* häufig vor; sie bilden erbsen- bis haselnussgrosse, halbkugelige Hervorragungen, durch deren dünne Wand man den hellen Inhalt hindurchschimmern sieht. Lymphangiektatische, angeborene Cysten unter der Wangenschleimhaut beobachtete v. Volkmann. Die *Cysticerken* (C. cellulosae), welche zuweilen in der Nähe der Mundöffnung sitzen, dürfen nicht mit diesen Schleimcysten verwechselt werden. Sie entsprechen allerdings ihren Grössenverhältnissen, sind aber tiefer eingebettet in die Gewebe und stellen flache Schwellungen dar, welche bald der Schleimhaut, bald der äusseren Haut angehören; auch ist das Gewebe in der Umgebung der weichen Cysticerkenblase gewöhnlich ringförmig fest infiltrirt. *Adenome* sind an den Lippen sehr selten.

Während *Atherome* an den Lippen trotz der zahlreichen Haarbälge fast niemals vorkommen, sind sie in der Haut der Wange und der Augenlider nicht selten. Ueber *Dermoide* der Wangengegend vgl. § 126. *Lipome* und *Fibrome* werden an der Wangenhaut beobachtet, während sie an den Augenlidern und Lippen kaum vorkommen. Die Lipome gehen gewöhnlich von dem tiefen Fettlager in der Mitte der Wange aus.

Eine merkwürdige Geschwulstform der Gesichtshaut ist ihre halbseitige Hyperplasie, welche in der Regel bei der Geburt kaum angedeutet ist, sich aber im Verlaufe des Wachsthumes ausbildet. An der Wange entstehen lappenartige Hautfalten, welche weit herabhängen und das Gesicht zu einem löwenähnlichen machen — man hat deshalb diesen Zustand als *Leontiasis* bezeichnet. Auch die Lider nehmen an der Anschwellung Theil, so dass die Lidspalte nicht mehr geöffnet werden kann. In dem in Fig. 21 abgebildeten Falle hing die Oberlippe als ein grosser Fleischlappen so zum Kinn herunter, dass die Kranke genöthigt war, mit der linken Hand den Lappen in die Höhe zu halten, während die rechte die Speisen in die Mundöffnung einführte. Durch eine Reihe grosser spindelförmiger Excisionen gelang es, die Rückbildung dieses enormen Lappens zu erzielen. Es ist diese Hyperplasie dasselbe, was man an anderen Körperregionen mit dem Namen *Elephantiasis* bezeichnet. Sie kommt im Gesichte auch doppelseitig vor, kann sich auch wohl über die behaarte Kopfhaut verbreiten und endlich durch Verschluss der Lidspalte, der Nasenlöcher, des Gehörganges und der Mundöffnung die grössten Störungen in der Function der Sinnesorgane bewirken. Carnochan hat in einem solchen Falle mit Erfolg beide Carotides comm. am Halse unterbunden. Ueber Elephantiasis und über den Erfolg der Unterbindung der zuführenden Arterien vgl. den Allg. Thl.

Fig. 21.
Leontiasis der linken Gesichtshälfte.

Die Schweissdrüsenadenome (Verneuil, Stilling) bilden flache Geschwülste, welche nur um wenige Millimeter das Niveau der gesunden Haut überragen und in Folge einer bedeutenden Blutgefässentwickelung tiefroth erscheinen. Sie zeigen mit der hypertrophischen Form des Lupus einige Aehnlichkeit, erreichen aber niemals diese Breitenausdehnung. Virchow und König meinen, sie gingen aus Capillarangiomen hervor, und König weist auch ihre Verwandtschaft mit Carcinomen nach. Ihren bevorzugten Sitz haben sie an den Theilen der Wangenhaut, welche den Uebergang zur Nasenhaut bilden.

Von den *Carcinomen,* welche fast ausnahmslos in der Form der Epithelialcarcinome auftreten, sind die der Lippen am häufigsten, so häufig, dass man wohl Dutzende von ihnen beobachtet, bevor man einen Fall von Carcinom der Wangenhaut oder eines Augenlides sieht. Die Cheiloplastik wird uns Gelegenheit geben, auf die Eigenthümlichkeiten der Lippencarcinome zurückzukommen (§ 38). Carcinome der Wangenhaut und der Augenlider treten meist in der Form des flachen fressenden Geschwüres, des *Ulcus rodens* auf. Zuweilen entwickeln sie sich auf Narben, welche von geheilten Brandwunden oder von Lupus herrühren. Ihr Wachsthum ist ein sehr langsames, so dass es in dem Geschwürsgrunde stellenweise zu narbiger Schrumpfung kommt, die dann bei Carcinomen der Wange narbige Verziehungen der Mundwinkel, bei Carcinomen der Augenlider Ectropien der Conjunctiva mit sich bringt. Die bei diesen Carcinomen nothwendigen Operationen werden bei der Blepharoplastik § 42 und Meloplastik § 41 ihre Erörterung finden. Auch an der Schleimhaut der Wange entstehen zuweilen rasch wuchernde Papillome und Carcinome mit papillomatösem Bau, welche nicht mit den syphilitischen Plaques muqueuses (Schleimpapeln, § 37) verwechselt werden dürfen. Ueber die Differentialdiagnose von Carcinom, Syphilis und Lupus vgl. § 37 und § 47.

§ 29. Die angeborenen Spaltbildungen der Gesichtshaut. Die Hasenscharten.

Die fötale Entwickelung des Gesichtes bedingt das Vorkommen von Spaltbildungen, welche als ein Stehenbleiben auf früheren Entwickelungsstufen zu betrachten sind. Das Gesicht entsteht aus einem medianen Stirn- und aus zwei seitlichen Wangenlappen; der erstere entwickelt sich von der Stirn aus nach unten, um Haut und Skelettheile der Nase und der Oberlippe zu bilden, die letzteren wachsen von der Seite her dem mittleren Stirnlappen entgegen. Die unteren Ränder aller drei Lappen bilden zugleich die obere Begrenzung derjenigen Kiemenspalte, als deren letzten Rest wir die Mundöffnung zu betrachten haben. Durch mangelhafte Verschmelzung der verschiedenen Lappenränder und der Kiemenspalte entstehen folgende Spaltbildungen:

1) Die *senkrechte Wangenspalte*, wenn der eine Wangenlappen mit dem Stirnlappen mangelhaft oder gar nicht verschmilzt. In der grössten Ausdehnung

Fig. 22.
Senkrechte Wangenspalte (nach Fergusson).

Fig. 23.
Horizontale Wangenspalte (nach Fergusson).

reicht sie bis in das untere Augenlid und theilt es in Form eines Coloboms, so zwar, dass die Conjunctiva mit dem Schleimhautüberzuge der Wangenspaltränder und durch diesen mit der Umgrenzung der vergrösserten Mundspalte zusammenhängt. Der Spalt kann sich durch das obere Augenlid bis zur Stirne fortsetzen (Hasselmann), endlich auch mit der Nasenhöhle zusammenhängen (Verneuil).

2) Die *horizontale Wangenspalte*, wenn die Verwachsung der Ränder des obersten Kiemenbogens ausbleibt. Sie entspricht einer enormen Erweiterung des Mundes, wird daher auch *Makrostoma* genannt; der Mund kann hierbei von einem Ohre zum anderen reichen. Bemerkenswerth ist bei dem Makrostoma das Vorkommen von Hautanhängseln vor der Ohrmuschel (Fig. 23 a).

Während diese Wangenspalten immer als grosse Seltenheiten bezeichnet werden müssen, so sind 3) die angeborenen *Lippenspalten*, die *Hasenscharten* (Labium fissum, Labium leporinum, bec de lièvre, hare-lip) sehr gewöhnliche Missbildungen, mit welchen sich die chirurgische Praxis eingehender beschäftigen muss, und die wir deshalb im Folgenden etwas genauer betrachten wollen.

Die *Hasenscharte gehört ausschliesslich der Oberlippe an,* denn die Unterlippe entspricht dem zweiten Kiemenbogen und bildet schon von der ersten Anlage her ein geschlossenes Ganze. Es lassen sich daher die merkwürdigen und seltenen Fälle von medianer Spalte der Unterlippe allein (Ribell) und solche mit gleichzeitiger Spaltung des Unterkiefers und der Zunge (Parise) unter die gewöhnlichen Hemmungsbildungen nicht einreihen. Etwas häufiger sind *angeborene Unterlippenfisteln,* von welchen Fritsche 15 Fälle zusammengestellt hat. In fast allen war gleichzeitig eine Hasenscharte in der Oberlippe vorhanden. Diese Fisteln sind von Schleimhaut ausgekleidet und führen nahe bis zur Schleimhaut der Mundhöhle, ohne jedoch mit dieser zu communiciren; sie können auch die Form einer queren Spalte, gleichsam einer zweiten Mundöffnung annehmen. In einigen Fällen wurde dabei eine rüsselförmige Vergrösserung der Unterlippe constatirt.

Die Spalten der Hasenscharte liegen fast ausschliesslich lateral, nicht median; sie fallen also nicht in die Rinne des medianen Philtrums, sondern in die Linien, welche man von den Nasenlöchern senkrecht nach unten zur Mundspalte ziehen kann. Es entspricht dies ihrem Hervorgehen aus einer mangelhaften Vereinigung des seitlichen Wangen- mit dem medianen Stirnlappen. Nur wenn der Stirnlappen gänzlich fehlt oder doch nur ganz rudimentär entwickelt ist, kann

Fig. 24.

Die drei Grade der Lippenspalte (a Lippeneinkniff, b Hasenscharte ohne Spaltung in der Nase, c vollständige Hasenscharte).

eine genau median gelegene Lippenspalte entstehen. Von dieser sehr seltenen Form liegen nur einige genaue Beobachtungen vor, und es wurde festgestellt, dass dann auch die Knochentheile fehlen, welche sich aus dem mittleren Stirnlappen entwickeln, nämlich der Zwischenkiefer, der Vomer, die Ossa nasi, die Nasenmuscheln und das Siebbein.

Die gewöhnlichen lateralen Hasenscharten kommen in der Mehrzahl der Fälle *einseitig,* in der Minderzahl *doppelseitig* vor. Bei den einseitigen Hasenscharten überwiegen die *linkseitigen* an Zahl so sehr die *rechtseitigen,* dass eine einseitige rechtsliegende Spalte geradezu als Seltenheit zu betrachten ist. Zur Erklärung lässt sich nur das anführen, dass unvollkommene Entwickelung an der linken Körperhälfte im Ganzen häufiger beobachtet wird, als an der rechten, während Excesse der Entwickelung, z. B. überzählige Finger und Zehen wieder häufiger rechts vorkommen sollen.

Man unterscheidet bei der einseitigen Hasenscharte drei Grade der Ausbildung: 1) den Lippeneinkniff, welcher wenig über das Gebiet des rothen Lippensaumes hinausgeht; 2) den mittleren Grad, wobei die Spaltbildung nach oben bis nahe an das Nasenloch reicht, dieses selbst aber noch von Haut allseitig umschlossen ist und 3) den höchsten Grad, wobei Lippenspalte und Nasenloch in eine einzige Spalte zusammenfliessen. Bei dem ersten Grade ist in der Regel, bei dem zweiten wenigstens gewöhnlich die Lippenspalte von keiner Missbildung der Knochen begleitet, während bei dem dritten Grade diese Complication fast

niemals fehlt. Sie besteht in einer *Spaltung des Alveolarbogens* und zwar gewöhnlich zwischen dem mittleren und äusseren Schneidezahn der betreffenden Seite. An diesen Spalt des Alveolarfortsatzes kann sich ein solcher des harten und weichen Gaumens, der *Wolfsrachen,* Rictus lupinus, gueule de loup (§ 107) anschliessen, doch ist dies keineswegs immer der Fall, und häufig beschränkt sich die Missbildung des Skeletes auf die Spalte des Alveolarfortsatzes und die Abplattung des betreffenden Nasenflügels.

§ 30. Die doppelseitigen Hasenscharten. Functionsstörungen bei Hasenscharten.

Die *doppelseitigen Hasenscharten* kommen ebenfalls in verschiedenen Graden vor, es überwiegen aber hier die schweren Fälle, in welchen die Lippenspalten beiderseits bis in die Nasenlöcher reichen und der doppelseitige Spalt des Alveolarfortsatzes den Zwischenkiefer aus der Verbindung mit dem übrigen Alveolarbogen aussondert. Nach den physiologischen Verhältnissen des Zwischenkiefers, dessen

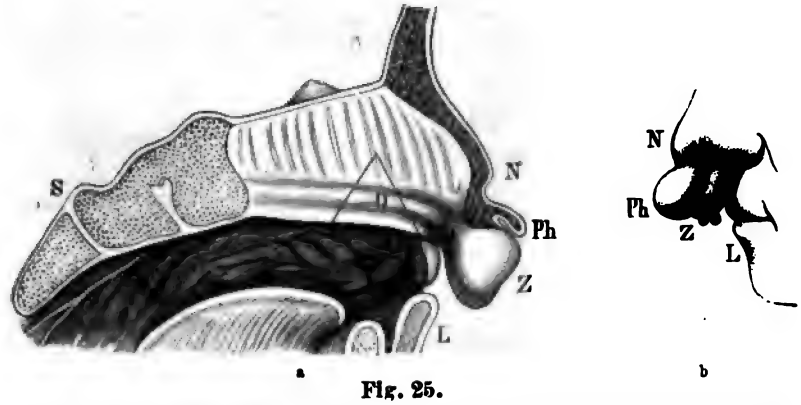

Fig. 25.
a Prominenter Zwischenkiefer (Z) bei doppelter Hasenscharte im sagittalen Durchschnitte.
b Derselbe (Z) in Profilansicht. N Nasenspitze. Ph Philtrum. L Lippe. S Synchondrosis spheno-occipitalis. D Blandin's Dreieck (§ 36).

Bedeutung als besonderer Knochen des Gesichtsskeletes Goethe richtig gestellt hat, sollte man annehmen, dass der ausgesonderte Zwischenkiefer alle vier Schneidezähne tragen müsse. In der Regel trägt er aber nur drei, während ein seitlicher Schneidezahn noch rechts oder links am Alveolarfortsatze des Oberkiefers sitzt. Doch kommt auch eine Ueberzahl von Zähnen, mehr als vier, im Zwischenkiefer vor. Da sich nun das Os intermaxillare jeder Seite wieder aus je zwei Knochenkernen bildet (Albrecht), so scheint es, als ob bei der seitlichen Spaltbildung die Spalte gerade zwischen den beiden Knochenkernen zu entstehen pflegt. Kölliker stellt jedoch das Vorkommen zweier Knochenkerne auf jeder Seite in Abrede und bezieht die Unregelmässigkeit der Zahnbildung auf mehr selbständige Störungen der Schmelzplatte, aus welcher die Zahnkeime hervorgehen. Wie dem auch sein möge, der Zwischenkiefer spielt bei der Bildung der doppelseitigen Hasenscharte jedenfalls eine wichtige Rolle; er bildet mit dem Vomer, auf dessen vorderem Rande er aufgepflanzt ist, das Skelet des medianen Stirnlappens. Erreicht dieses nun auch nach hinten nicht die Verbindung mit den Gaumenplatten der Oberkiefer, welche das Skelet der seitlichen Wangenlappen repräsentiren, so entspricht das dem completen Wolfsrachen, wobei der untere

Rand des Vomer als isolirte Knochenleiste in die Mundhöhle ragt. In manchen Fällen verschmilzt der Gaumenfortsatz des Oberkiefers wenigstens auf einer Seite mit dem Vomer, die Wolfsrachenbildung ist dann nur einseitig. Das Gaumensegel ist in allen Fällen von Wolfsrachen, mögen sie ein- oder doppelseitig sein, genau in der Mittellinie gespalten.

Liegt der Zwischenkiefer frei zwischen den Processus alveolares der Oberkiefer, so folgt er ungehindert dem Wachsthume des Vomer und wird von ihm meist über seine normale Lage hinaus nach vorn und oben geschoben. So entsteht die *Prominenz des Zwischenkiefers*, welche dem operativen Verschlusse der doppelseitigen Hasenscharte oft grosse Schwierigkeiten in den Weg legt (§ 35). Man erkennt die Prominenz am besten an der Profillinie (Fig. 25 b). Im normalen Gesichtsprofile geht die Linie von der Nasenspitze ab spitzwinklig nach hinten; hier aber setzt sie sich nach einer geringen Einsenkung, welche die Nasenspitze markirt, in der Linie des Nasenrückens weiter nach unten fort. Schon bei den Neugeborenen beträgt die Entfernung zwischen dem Seitenrande des vorstehenden Zwischenkiefers und dem Vorderrande des Alveolarbogens bis zu 2 Cm. Das Hautstück, welches von oben her den prominenten Zwischenkiefer zudeckt und dem normalen Philtrum entspricht, ist gewöhnlich sehr verkümmert, so dass der schleimhäutige Ueberzug nach allen Seiten hin über das Philtrum hinausragt und unter der Berührung mit der austrocknenden atmosphärischen Luft eine mehr epidermidale Beschaffenheit erhält. Uebrigens nimmt fast der ganze Gesichtsschädel durch Veränderung der Knochenformen an der Störung des Skeletes Theil. Engel hat nachgewiesen, dass sich die Formveränderung bis zur Schädelbasis erstreckt.

Wichtiger, als die detaillirte Kenntniss dieser Anomalien in den Knochenformen, ist für den chirurgischen Practiker die Kenntniss der Functionsstörungen, welche diese Spaltbildungen veranlassen. Sie sind gering bei Lippeneinkniffen und mittleren Graden einseitiger Hasenscharte, hier tritt der Schönheitsfehler mehr in den Vordergrund. Bei ausgebildeten einseitigen Lippenspalten aber und besonders bei den doppelseitigen Spalten treten schwere Schädigungen der Functionen auf. Dahin gehören: 1) *die Schwierigkeit des Saugens*, welches den engen Anschluss der Lippen um die Brustwarze erfordert, damit die Bewegungen der als Stempel einer Saugspritze fungirenden Zunge nicht Luft, sondern den Inhalt der Milchgänge ansaugen; 2) *das Einathmen von Luft, welche nicht*, wie dies bei normaler Athmung durch die Wände der Nasenhöhle geschieht, *auf dem Wege zum Kehlkopfe von ihren staubartigen Beimengungen befreit wird und deshalb leicht Bronchitis und Pneumonie hervorruft.* An mangelhafter Ernährung und an diesen entzündlichen Erkrankungen der Athmungsorgane gehen viele Kinder mit Hasenscharten im Säuglingsalter zu Grunde. Wenn sie aber dieses Alter passirt haben, und auch ferner nicht das Opfer von Bronchitis und Pneumonie werden, so bleiben endlich noch 3) *die Functionsstörungen in der Lautbildung* übrig. Soweit es sich nur um Lippenspalten handelt, ist es wesentlich die Unfähigkeit, Lippenlaute zu bilden; bei gleichzeitiger Spaltung des harten und weichen Gaumens aber kann kein Abschluss der Nasenhöhle von der Mundhöhle gewonnen werden, und die Luft in der Nasenhöhle schwingt bei *allen* Lautbildungen mit. Hierdurch erhält die Sprache einen *nasalen Charakter* und kann bei hochgradiger Spaltbildung fast ganz unverständlich werden. Es gehört zu den edelsten Aufgaben der plastischen und prothetischen Kunst, auf der einen Seite jene Lebensgefahr, auf der anderen diese Sprachstörungen zu beseitigen (§§ 31—36 und §§ 108—111).

Ueber die Ursachen der Hasenschartbildung ist nur so viel bekannt, dass sie in Familien erblich vorkommt.

Blut in die Luftwege aspiriren und asphyktisch werden. Ich pflege die Narkose nicht anzuwenden, gestehe aber gern zu, dass auch deren Anwendung vortheilhaft sein kann. Verzichtet man auf die Narkose, so muss der Körper des Kindes, sammt den Extremitäten, in ein Betttuch eingehüllt werden, damit die ungestümen Bewegungen der Arme und Beine die Ausführung der Operation nicht stören. Ein Assistent fixirt den Kopf mit beiden Händen.

Bei sehr kleinen und zarten Kindern ist der Blutverlust während der Operation immer sehr beachtenswerth. Die Blutung aus den A. A. coronariae lässt sich dadurch vermeiden, dass man entweder Compressorien anbringt oder in der Hälfte der Lippe einen Faden durch die ganze Dicke führt und auf dem freien Lippenrande festknotet. Im letzteren Falle muss, nachdem die durchschnittenen A. A. coronariae durch genau angelegte Suturen gesichert sind, diese Fadenschlinge durchtrennt und herausgezogen werden. Als Compressorium benutzte man früher die Lippenzange von Beinl, ein kornzangenähnliches Instrument, dessen Branchen durch einen Schieber geschlossen werden. Dieselben Dienste leisten die Zangen von Köberlé und Péan (Allg. Thl. Cap. 25), welche in einen Haken einspringen. Sie hängen fest und nehmen wenig Raum ein.

§ 32. Die Operationsmethoden für die einseitige Hasenscharte.

Wir unterscheiden die Operation des Lippeneinkniffes von der der eigentlichen Hasenscharte. Bei der ersteren sticht man ein lanzenförmiges Messer ungefähr 8 Mm. über dem Winkel des Einkniffes durch die Lippe und führt, während der Lippensaum mit einer Hakenpincette fest angezogen und die Lippe gespannt wird, parallel den Rändern des Einkniffes einen Λ Schnitt, ohne Verletzung des rothen Lippensaumes, durch die Dicke der Lippe einschliesslich ihrer Schleimhaut. Nun setzt man in den Winkel des Λ ein scharfes Häkchen ein und zieht den Lippenabschnitt, welcher von den Schenkeln des Λ eingeschlossen ist, so weit nach unten, dass eine rhombische Wunde (Fig. 26 b) entsteht und der Lippensaum an Stelle des Einkniffes nun rüsselartig über die normale Linie der Lippe hervorragt. Dann

Fig. 26.
Operation des Lippeneinkniffes. a Λ förmige Anfrischung. b rhombische Verziehung.

Fig. 27.
Dieffenbach's Methode der concaven Anfrischung. ww Wellenschnitt (§ 33).

näht man die rhombische Wunde von links nach rechts zusammen (Nélaton). Die narbige Contraction in der Längswunde sorgt für die Rückbildung der rüsselartigen Prominenz. Auch hier handelt es sich, wie bei vielen anderen plastischen Operationen, um eine operative Uebercorrection, welche erst durch die Vorgänge der Vernarbung zur definitiven und richtigen Form zurückgebildet wird.

Bei den eigentlichen Hasenscharten genügt in den seltensten Fällen das einfache Anfrischen und Vernähen der Spalträndor. Durch dieses Verfahren bleibt im besten Falle mindestens noch ein Lippeneinkniff zurück, weil die Narbencontraction der Längswunde den Lippensaum immer etwas nach oben verzieht. Man muss deshalb versuchen, *die Spalträndor künstlich zu verlängern.* Die erste Methode, welche einen solchen Versuch darstellt, ist die Dieffenbach's, welcher

die Spaltränder *concav anfrischte* (Fig. 27). Die concave Wunde entspricht jederseits einem Kreisbogen, zu welchem der Spaltrand die Sehne bildet und ist deshalb länger als der Spaltrand selbst. Diese Methode ist aber doch mit Recht vollständig verlassen worden, weil sie zu viel von der Substanz der Lippe aufopfert und im Falle des Misslingens eine breitere Spalte zurücklässt, das Verhältniss also wesentlich verschlimmert.

Fig. 28.
Malgaigne's Methode. a Bildung der beiden Läppchen. b Vereinigung durch die Naht.

Die zweite Methode vermeidet diesen Uebelstand; sie rührt von Malgaigne her und besteht in der Bildung zweier kleiner Läppchen an den beiden Spalträndern, deren Basis nach unten gegen den freien Rand der Lippe liegt. Diese werden dann so nach unten geschlagen, dass sie nach ihrer Vereinigung durch die Naht wieder eine rüsselförmige Hervorragung bilden, ganz wie dies auf anderem Wege durch die oben beschriebene Operation des Lippeneinkniffes erzielt wird. Gegenüber der Operationsmethode Dieffenbach's hat die Methode Malgaigne's den Vorzug, dass sie nichts opfert und demnach im Falle des Misslingens keine Verschlimmerung zurücklässt.

Fig. 29.
Methode von Mirault-Langenbeck. a Stumpfwinklige Anfrischung des rechten Randes (v. Langenbeck) und Bildung des Mirault'schen Läppchens am linken Rande (m). b Vereinigung durch die Naht.

Die Methode Malgaigne's nimmt indessen noch nicht genügende Rücksicht auf die verschiedene Richtung der beiden Spalträndern. Indem Mirault dieser Rechnung trug, war es ihm vorbehalten, diejenige Methode zu construiren, welche mit ihren Modificationen für die meisten Fälle als die massgebende bezeichnet werden kann. In der Regel *verläuft* nämlich *der laterale Spaltrand fast senkrecht nach unten, der mediane aber schräg von oben und innen nach unten und aussen* (Fig. 24 b). Der mediane Spaltrand ist also länger, als der laterale; *deshalb soll man das Läppchen nur am lateralen Spaltrande bilden, um diesen zu verlängern: Verfahren mit Bildung des* Mirault'schen *Läppchens* (Fig. 29 m). Hierzu fügte v. Langenbeck die Modification, dass er, wie es in Fig. 29 b angedeutet ist, *eine stumpfwinklige Anfrischung des medianen Spaltrandes ausführte.* Indem Mirault's Läppchen am lateralen Spaltrande nach unten verzogen wird, entsteht auch an ihm eine stumpfwinklige Linie, und die beiden stumpfen Winkel *a* und *a'* können nun sehr gut aufeinander genäht werden.



Fig. 30.
Methode von G. Simon. a Anfrischung; b vereinigte Wunde.

G. Simon pflegte, an Stelle des zungenförmigen Mirault'schen Läppchens, aus dem unteren Abschnitte des einen Spaltrandes ein 3—4 Mm. breites, *viereckiges* Läppchen auszuschneiden und dieses in eine gleichgeformte, viereckige Anfrischung des gegenüberliegenden Spaltrandes einzunähen (Fig. 30 a u. b). Die

förmige Naht sichert die Heilung noch weit mehr, als die förmige Mirault-Langenbeck's und vertheilt die Narbencontraction auf drei Abschnitte, so dass das Zurückbleiben eines Einkniffes möglichst verhindert ist. Wird das Läppchen immer dem hohen, fleischiger entwickelten Spaltrande entnommen, der einspringende Winkel aber am niedrigen angelegt, so gelingt es, mit der Simon'schen Methode, wie mit keiner anderen, eine normal hohe Lippe zu formen, an welcher selbst der für schön geltende Vorsprung des rothen Lippensaumes ganz ebenso in die Mitte zu liegen kommt, wie er in der Norm das Philtrum begrenzt. Der obere nach der Nase ziehende Spalt wird für sich breit angefrischt und genäht.

In ganz ähnlicher Weise verfährt Hagedorn, nur schneidet er das viereckige Läppchen etwas dicker aus. Fr. König formt zwei solche viereckige Läppchen, entnimmt diese aber nicht den Spalträndern, wie Malgaigne seine zungenförmigen, gewinnt sie vielmehr durch je einen etwa 1 Cm. langen, dem unteren Lippenrande parallelen Schnitt.

Eine sehr complicirte Schnittführung erfordert die Methode von Giraldès (Fig. 31). Hierbei wird ausser einem linken Mirault'schen Läppchen noch ein rechtes mit oberer Basis gebildet, welches man nach oben zieht, um den Rand des Nasenloches zu formen. Der winkeligen Wundlinie des medianen Spaltrandes muss dann eine ähnliche Anfrischung des lateralen entsprechen. Die doppelte Verschränkung (Procédé par engrenement ou par mortaise), welche hierdurch entsteht, wird als besonderer Vorzug der Methode gerühmt. Bei der Operation an Neugeborenen und an Kindern in den ersten Lebensjahren sollte man von diesem und anderen complicirten Verfahren absehen und die Form des Nasenloches unberücksichtigt lassen. Ist es doch Hauptaufgabe der Operation, unter möglichst geringem Blutverluste, durch einfachen Verschluss der Spalte, das Kind aus der Lebensgefahr zu bringen, welche mit dem Fortbestehen der Hasenscharte verbunden ist. Dabei ist die Feinheit in der Form der Lippe und des Nasenloches zunächst noch gleichgültig. Erst nach Jahren, vor der Pubertät, kann man dann an den fleischig gewordenen, grossen Theilen die schöne Form durch kleine Nachoperationen herstellen, die zu dieser Zeit ganz unbedenklich sind und welchen sich die heranwachsenden Kinder, schon durch die Eitelkeit bestimmt, leicht unterziehen. Besondere Regeln lassen sich für diese Nachoperationen nicht aufstellen, weil in jedem Falle die Verhältnisse etwas anders liegen. Neben etwaigen Correctionen am rothen Lippensaume ist die wesentlichste Aufgabe die Ablösung des Nasenflügels, um denselben mehr nach innen zu stellen und so das breite, flache Nasenloch in ein schmales und hohes zu verwandeln.



Fig. 31.

Methode von Giraldès. a Anfrischung. b Vereinigte Wunde. Die Buchstaben abc correspondiren in beiden Zeichnungen. b wird nach der Anfrischung nach unten, c nach oben durch die Naht gerückt.

§ 33. Anfrischung, Entspannung und Naht bei der Operation der Hasenscharte.

Ein lanzenförmiges Messer ist das beste Instrument zur Bildung des Läppchens aus dem Spaltrande und eignet sich auch für die übrige Anfrischung. Man sticht die Spitze durch die ganze Dicke der Lippe und schneidet, während der Rand mit einer feinen Hakenpincette oder einem scharfen Häkchen gespannt wird, das kleine Läppchen nach Mirault-Langenbeck oder besser nach G. Simon aus. Es folgt das Anfrischen des übrigen Spaltrandes. Ueberall muss eine recht

breite Wundfläche geschaffen werden; diese sichert am besten die Verklebung der Wundränder durch prima intentio. Um bei diesem Bestreben nicht zu viel wegzuschneiden, haben Galliet und Collis empfohlen, die Messerspitze ziemlich horizontal einzustechen und in dieser Richtung durchzuführen. Es werde dann gar nichts abgetragen, die Schleimhaut vielmehr nur aufgeschlitzt, aber man gewinne durch Auseinanderziehen der Wunde eine doppelt breite Fläche. Leider ist diese Doublirung des Spaltrandes an den feinen Lippen der kleinen Kinder kaum ausführbar oder doch so zeitraubend, dass die Blutung zu bedeutend wird.

Ob man bei der Anfrischung die Schere dem Scalpell oder Lanzenmesser vorziehen will, ist ohne grossen Belang. Sie schneidet sicherer, weil sie die Theile vor dem Durchschneiden einklemmt und feststellt, aber sie bewirkt hierdurch auch einige Quetschung.

Bevor die Nähte angelegt werden, ist für eine solche Entspannung der Wundränder zu sorgen, dass das Durchschneiden der Fadenschlingen vermieden wird. Diesem Zwecke dienen verschiedene Entspannungsschnitte. Sonderbar ist der Vorschlag Sédillot's, den Erfolg der Naht bei linkseitiger Spalte dadurch zu sichern, dass man die Lippe rechts von oben nach unten durchschneidet, also auf der gesunden Seite eine neue, kleinere Spalte anlegt, welche später Gegenstand einer Nachoperation werden soll. Diesem Vorschlage zu folgen wird wohl kaum ein Chirurg die Neigung haben. Sehr vollkommen entspannend wirkt der *Wellenschnitt* Dieffenbach's, so benannt, weil er der wellenförmigen Furche folgt, welche den Nasenflügel von der Lippe trennt. Dieser Schnitt, durch die gestrichelte Linie ww in Fig. 27 bezeichnet, bildet die Fortsetzung des Anfrischungsschnittes nach oben und trennt die Lippe gänzlich von der Nase ab, aber er verletzt, so sehr man seine entspannende Wirkung anerkennen muss, so zahlreiche Aeste der A. maxillaris ext., dass der Nachtheil der grösseren Blutung den Vortheil der besseren Entspannung wohl mehr als ausgleicht. Dagegen ist folgendes Verfahren zur Entspannung der Wundränder sehr empfehlenswerth: man drängt mit der Spitze des linken Zeigefingers die Lippe der Art von dem Kiefer nach oben und aussen ab, dass der Umschlag der Lippenschleimhaut zum Zahnfleische stark angespannt wird und schneidet diesen mit einer Schere hart am Kieferperioste durch. Die Schere muss gegen die Knochenfläche des Oberkiefers, nicht nach der Wange hin gerichtet werden, weil man sonst den Stamm der A. maxillaris ext. verletzen könnte. Die Schnitte werden auf beiden Seiten ausgeführt; die Flächenblutung stillt man durch Fingerdruck. Am medianen Spaltrande löst man das Frenulum der Oberlippe mit ab, dessen Verziehung durchaus nicht so nachtheilig ist, als behauptet wird. Aeussere Wunden entstehen bei diesem Anfrischungsverfahren gar nicht, die inneren Wundflächen aber werden durch die Nahtspannung etwas verzogen und heilen gewöhnlich per primam, weil sie fest aufeinander liegen. Die entspannende Wirkung des Verfahrens ist nicht zu verkennen, denn gerade diese Schleimhautverbindung mit dem unbeweglichen Zahnfleische hält die Lippenränder fest; nach der Durchschneidung aber sind sie der Art mobil, dass sie ohne Spannung dem Zuge der Naht nach vorn folgen.

Die erste Naht soll bei der Mirault'schen wie bei der Simon'schen Operation die Winkel (*aa'* Fig. 29 b u. Fig. 30 a) aufeinander heften und stillt zugleich die Blutung aus den A. A. coronariae, eine Aufgabe, welche auch bei anderen Methoden die erste Naht zu erfüllen hat. Im Uebrigen legt man abwechselnd entspannende und vereinigende, d. h. einige breit und einige schmal fassende Nähte an. Besondere Aufmerksamkeit erfordert der rothe Lippensaum, an welchem die Naht eine regelmässige Linie herzustellen hat. Auch kann es von Nutzen sein, auf der Innenfläche der vereinigten Lippe, nahe dem Lippensaume, noch eine besondere Schleimhautnaht hinzuzufügen.

Die gewöhnliche Knopfnaht, mit Seidefäden angelegt, nicht etwa mit Catgut, welches zu rasch resorbirt werden könnte, ist für die Zwecke der Hasenschartenoperation vollkommen ausreichend. Wohl erfand Dieffenbach gerade für die Hasenscharte das Verfahren der umschlungenen Naht, und neuerdings tauchen wieder Empfehlungen besonderer Nahtverfahren, z. B. der Perlennaht mit Metallsuturen auf. Aber der Misserfolg der Operation liegt nicht etwa in der mangelhaften Wirkung der Knopfnaht, sondern in der Spannung der Nähte, welcher man entweder durch Hülfsschnitte oder durch breit- und tiefgreifende Nähte zu begegnen vergass. Eine gut angelegte Knopfnaht leistet ohne Zweifel das Gleiche in Sicherheit des Erfolges, wie jede Art kunstvoller Nahtlegung.

§ 34. Nachbehandlung der Hasenschartenoperation.

Nachdem die Nahtlinie desinficirt, stellt sich die Frage, ob man nun einen deckenden Verband anlegen soll? Mit G. Simon glauben wir diese Frage verneinen zu sollen. Die Berührung des Gesichtes mit Verbandstoffen irgend welcher Art reizt das Kind zum Schreien, und der Verband bringt deshalb mehr Schaden als Nutzen; auch halten die meisten Verbände nicht fest, verschieben sich gegen die Mundöffnung, decken die Nasenlöcher zu und erschweren das Athmen. Auf die Respiration muss man ohnehin Acht geben; man will Erstickungsanfälle beobachtet haben, welche darauf beruhten, dass die Kinder bis zur Operation gewohnt waren, mühelos durch den breiten Spalt zu athmen und nun nach der Operation, welche meist das eine Nasenloch sehr verengt, versäumen, den Mund zum Athmen zu öffnen. Nach alledem bleibt hier die Wunde am besten unbedeckt und wird nur zeitweise mit desinficirenden Lösungen gereinigt.

Auch die federnden Apparate, z. B. der von Fergusson, welcher durch zwei Wangenpelotten der Spannung an der Nahtlinie entgegenwirken soll, sind zu verwerfen. Bei Kindern wird der Druck der Federn auf der Wangenhaut nicht ertragen; die Schmerzen, welche er verursacht, reizen das Kind zum Schreien, und dies wieder bewirkt mehr Nahtspannung, als der Apparat beseitigt. Bei Erwachsenen aber sind die Apparate überflüssig, weil hier die Spannung durch ausgiebige Entspannungsschnitte leicht zu beseitigen ist.

In den ersten Stunden und Tagen nach der Operation muss man alles thun, um das gefährliche Schreien der Kinder zu mässigen. Sofort nach der Operation sollen die Kinder Milch erhalten, und Mutter oder Wärterin muss Tag und Nacht bemüht sein, durch Herumtragen, Wiegen, Darreichen von Nahrung u. s. w. das Kind thunlichst zu beruhigen.

Schon während der Operation wurde die Mundhöhle mit Schwämmchen, welche auf einen Schwammhalter gesetzt sind, häufig ausgewischt, damit das Kind nicht allzu viel Blut verschluckte oder auf den Kehlkopfeingang aspirirte, wo es während der Operation Erstickungsanfälle veranlassen kann. In den ersten 24 Stunden erfolgen nun meist einige schwarz gefärbte Stuhlgänge, durch welche das verschluckte Blut wieder ausgeschieden wird. Sollten diese ausbleiben, so kann man durch Darreichen milder Abführmittel nachhelfen. Bei Säuglingen genügen schon einige Theelöffel von Syrup. mannae und Syrup. rhei.

Die Entfernung der Suturen soll nicht vor dem 4. Tage geschehen und wird am besten auf den 6. bis 8. Tag verschoben. Man nimmt zuerst die Vereinigungsnähte weg, erst 1 bis 2 Tage später die Entspannungsnähte. Meist sind die Fadenenden unter Borken von eingetrocknetem Wundsecret verdeckt, welche man mit der Pincette abheben muss. Während der Lösung der Suturen drängt ein Assistent, welcher den Kopf des Kindes, ebenso wie bei der Operation, zwischen zwei Händen hält, mit den Fingern beide Wangen gegen die Medianlinie zusammen.

Er wirkt so den Muskelbewegungen des Kindes entgegen, welche bei dem Schreien die Wundränder auseinander zu reissen drohen.

Ist nur an irgend einer Stelle Heilung prima intentione eingetreten, so ist der Erfolg wenigstens im Ganzen und Grossen gesichert. Vielleicht klafft nach Entfernung der Suturen, oder auch schon vor derselben in Folge ihres Durchschneidens, die Hälfte der ganzen Wundlinie, und doch kann man mit Befriedigung wahrnehmen, wie in den folgenden Tagen von dem geheilten Abschnitte der Wunde aus langsam ein narbiger Verschluss der übrigen granulirenden Flächen beginnt. Freilich kann bei dieser unvollkommenen Heilung ein Theil des Spaltes gegen das Nasenloch zu unvereinigt bleiben, oder es resultirt gegen die Mundöffnung hin ein Lippeneinkniff. Das sind aber nur Schönheitsfehler, welche sich später durch Nachoperationen leicht beseitigen lassen. Mit der Vollendung des Lippenringes ist doch mindestens das gewonnen, dass die Ernährung und die Athmung normal wird und hierdurch die Gefahren der Lippenspalte schwinden. Endlich genügt auch schon eine unvollkommene Heilung der Hasenscharte, um auf die etwa vorhandene Spalte des Alveolarbogens den günstigsten Einfluss zu üben. *Nach Schluss der Lippenspalte bewirkt der Druck, welchen die vereinigte Oberlippe auf die Knochenränder der Alveolarspalte ausübt, eine langsame Vereinigung derselben,* so dass sich der Processus alveolaris zu einem einheitlichen, zahntragenden Bogen zusammenschliesst. So weit reicht der Einfluss der Hasenschartoperation auf die begleitende Spaltbildung des Gesichtsskelets, aber auch nicht weiter. Wenn man hoffte, dass eine frühe und gelungene Hasenschartoperation auch noch die Spalte im harten und weichen Gaumen verengern könne, so hat sich leider diese Hoffnung als eitel erwiesen.

Klafft schon nach einigen Tagen die ganze Wundlinie, so kann man versuchen, durch eine erneute Naht die granulirenden Flächen wieder aufeinander zu heften; doch erzielt diese *secundäre* Naht nur sehr vereinzelte Erfolge. Nach dem Misslingen der ersten Operation sollen mindestens vier, besser noch einige Wochen mehr verstreichen, bis man die Operation wiederholt. Die Theile müssen ihr normale Consistenz wieder erhalten haben, bevor man sie von Neuem vernäht; in entzündlich erweichten Geweben erfolgt zu leicht ein Durchschneiden der Nähte.

Der tödtliche Ausgang der Operation wird durch Erschöpfung in Folge des Blutverlustes und durch Bronchitis und Pneumonie bedingt; er ist bei den Operationen, welche man an sehr heruntergekommenen Kindern wagen muss, nicht selten.

§ 35. Die Operation der doppelseitigen Hasenscharte.

Fehlt die Prominenz des Zwischenkiefers oder ist sie geringgradig, so bestehen für die Operation der doppelten Hasenscharte ungefähr dieselben Indicationen, wie für die der einfachen (§ 31), man wird sie also möglichst früh unternehmen. Erst die Complication mit starker Prominenz des Zwischenkiefers macht die Operation so schwierig, dass man, wie schon erwähnt, zu ihrer Ausführung besser das zweite Lebensjahr abwartet.

Bei dem operativen Verschlusse der doppelten Lippenspalte ist es ein Fehler, wenn man, wie es früher geschah, das kleine Hautläppchen, welches als Philtrum den Zwischenkiefer bedeckt, wegschneidet und hierdurch die doppelte Spalte in eine breite einfache verwandelt. Auch ist es wenig zweckmässig, das Philtrum abzulösen, nach oben zu verschieben und mit ihm das Septum narium zu verlängern. Man kann sich vielmehr durch eine geschickte Benutzung jenes kleinen Hautstückes den Verschluss der Doppelspalte sehr erleichtern. In der Regel besitzt es eine annähernd viereckige Form, welche für das Anlegen eines unteren und zweier seitlicher Wundränder ganz geeignet erscheint. Mit einer solchen An-

frischung beginnt die Operation. Nun folgt an den beiden lateralen Spalträndern nach der Art der Methode Malgaigne's (§ 32) die Bildung je eines Läppchens mit unterer Basis; diese Läppchen sind dazu bestimmt, das Philtrum nach unten zu ergänzen. Sodann geht man an die Anfrischung der lateralen Spalträndern nach oben von den Läppchen bis zu den Nasenflügeln hin und an die Ablösung der beiden Lippenhälften von dem Oberkiefer, nach der in § 33 empfohlenen Methode mit der Schere. Dieselbe Schere wird sofort zur Abstutzung der Spitzen der Läppchen benutzt, so dass jedes einen medianen Wundrand erhält. Man gewinnt so zwei kleine viereckige Läppchen, welche, mit zwei Suturen vereinigt, eine schmale Brücke bilden, die wiederum durch die Suturen ss mit dem unteren Wundrande des Philtrum verbunden wird. Die Winkel, die an den lateralen Spalträndern durch Herunterschlagen der Läppchen entstehen, passen nun ganz gut an die Ecken der Anfrischung des Philtrum und werden mit diesen durch Suturen vereinigt. Endlich folgen die Nähte an den senkrechten Wundlinien (11). Es entsteht auf diese Weise eine doppelt verschränkte Nahtlinie, welche durch das Eingreifen der Winkel in einander sehr fest liegt. Deshalb ist auch die viereckige Anfrischung des Philtrum der früher ebenfalls empfohlenen dreieckigen vorzuziehen. Diese letztere führt zu einer Y-förmigen Nahtlinie, welche in dem einen spitzen Winkel sehr viel weniger Halt bietet. Blutstillung und Nachbehandlung ist die gleiche wie bei der Operation der einfachen Hasenscharte (§ 32).

Bei geringgradiger Prominenz des Zwieschenkiefers gelingt die Vereinigung der Weichtheilspalten ohne weiteres, und die geschlossene Oberlippe übt einen so günstigen Druck auf den Zwieschenkiefer aus, dass dieser allmälig in seine normale Stellung zurückweicht und sich mit den Processus alveolares beider Seiten vereinigt. Höhere Grade der Prominenz, und diese weist die überwiegende Mehrzahl doppelseitiger Hasenscharten auf, machen es unmöglich, die Weichtheile über dem Os intermaxillare zu vereinigen. Dann bedarf es besonderer Operationen, um seine Prominenz zu beseitigen. Das nächstliegende Verfahren wäre das *Wegschneiden des Zwischenkiefers* mit der Liston'schen Knochenzange, wie es früher oft geübt wurde. Es ist dies aber eine *Verstümmelung*, die als durchaus unzulässig bezeichnet werden muss. Der Zwieschenkiefer trägt, wie § 30 erwähnt wurde, mindestens drei Zahnkeime, welche durch das Wegschneiden verloren gehen; es rücken dann unter dem Zuge der vereinigten Lippe die Alveolarbogen der beiden Oberkieferhälften in den Defect und bilden in der Mitte einen spitzen Winkel, so dass die obere Zahnreihe mit der unteren nicht mehr correspondirt. Dadurch wird das Kauen und die Bildung der Zischlaute, welche die Annäherung der Schneidezähne an einander voraussetzt, wesentlich gestört. Endlich leidet auch die ganze Gesichtsbildung; die obere Gesichtsgegend wird durch das Zusammenrücken der beiden Oberkiefer schmal, der Unterkiefer tritt dagegen hervor, und es entsteht ein sehr hässlicher Gesichtsausdruck. Wer einmal an einem Erwachsenen diese Folgen gesehen hat, wird niemals Neigung haben, die Exstirpation des prominenten Os intermaxillare zu wiederholen.

Der Erhaltung des Zwischenkiefers dienen folgende Methoden: 1) das gewaltsame Einbrechen und Zurückdrängen des Vomer mit der Kornzange (Gensoul), ein Verfahren, welches sich leider nur ausführen lässt, wenn der Vomer vollständig verknöchert ist, also in den ersten Lebensjahren an den weichen, knorpeligen Gebilden nicht unternommen werden kann; 2) die Excision eines Dreieckes aus dem Vomer dicht hinter dem Zwieschenkiefer (Blandin), eine Methode, welche wir sofort (§ 36) noch besonders besprechen werden; 3) die Vereinigung langer Lippen-Wangenlappen mit dem Philtrum (G. Simon), um, ohne Rücksicht auf die Lippenform, zunächst den Weichtheilring zu schliessen und abzuwarten, bis der Druck dieses Ringes den Zwischenkiefer in die normale Lage zurückführt; eine

plastische Nachoperation stellt dann später die normale Lippenform her. Diese letztere Methode beruht auf durchaus richtigen Erwägungen. Die langen streifenartigen Lappen (11 Fig. 32 c) besitzen eine solche Dehnbarkeit, dass sie sich gut mit dem Philtrum vereinigen lassen. Leider ist das Verfahren etwas weitläufig



Fig. 32.

Operation der doppelten Hasenscharte. a Anfrischung. b Vereinigung durch die Naht. c G. Simon's Lippenwangenlappen zur langsamen Rücklagerung des Zwischenkiefers.

und führt nur mittelbar und langsam zum Ziele; dagegen hat die Excision des Blandin'schen Dreieckes den Vortheil, dass sie eine unmittelbare Zurücklagerung gestattet.

§ 36. Die Zurücklagerung des prominenten Zwischenkiefers nach Blandin und Bardeleben.

Zahlreiche Operationen nach der Methode Blandin's (Fig. 25, § 30) lehrten zwei Nachtheile des Verfahrens kennen: 1) die Blutung aus den beiden durchschnittenen A. A. septi narium, welche dicht am freien Rande des Vomer zwischen Periost und Schleimhaut verlaufen; 2) das Ausbleiben einer festen Verbindung des Zwischenkiefers mit den hinteren Theilen des Vomer. Den ersten Uebelstand bekämpfte man, da die Ligatur der Arterien bei ihrer engen Anlagerung an die Vomerplatte nicht möglich war, durch die Berührung der Arterienstümpfe mit einem feinen Glüheisen. v. Bruns schlug vor, hinter der projectirten Excisionsstelle den Vomer zu durchstechen und einen Faden durchzuführen, dessen Knoten, über dem freien Rande des Vomer geknüpft, die zuführenden Arterien temporär schliessen sollte; mehrere Tage nach der Operation wäre die Fadenschlinge zu entfernen. Misslich aber blieb die lockere Verbindung des Zwischenkiefers mit seinem hinteren Abschnitte und den anliegenden Skelettheilen. Die Patienten konnten mit der Zungenspitze den Zwischenkiefer hin und her bewegen, er heilte nicht in den Alveolarfortsatz ein, und die Zähne liessen sich nicht zum Beissen verwenden. Versuche, den Zwischenkiefer durch Periost- oder Knochennaht in den Alveolarfortsatz einzunähen (Broca), blieben ohne befriedigenden Erfolg; insbesondere stiess die Knochennaht auf die Schwierigkeit, dass man beim Anfrischen der Knochenwundflächen mit der schneidenden Zange die Zahnkeime zerstörte.

Fig. 33.

Doppelte Hasenscharte von unten gesehen. V Der scharfe Rand des Vomer, Z Zwischenkiefer, Ph Philtrum. x Längsschnitt zur subperiostealen Resection des Vomer (nach Bruns).

Da wurde 1868 gleichzeitig von verschiedenen Autoren (Bardeleben, A. Guérin, Delore, Mirault) diejenige Modification des Blandin'schen Verfahrens angegeben, welche sich als vollständig zweckentsprechend erwiesen hat und alle seine Nachtheile beseitigt: *die subperiosteale Excision eines dreieckigen Stückes aus dem Vomer.* Die Operation beginnt mit einem *Längsschnitte* (Fig. 33 x),

welcher genau auf den freien Rand des Vomer fallen muss und dann *zwischen* den beiden A. A. septi narium verläuft. Der Schnitt trennt Schleimhaut und Periost. Mit einem feinen Elevatorium hebelt man die Weichtheile mit dem Periost vom Vomer ab, lässt mit scharfen Häkchen die mucös-periostalen Decken zurückhalten und excidirt mit einer starken Schere ein dreieckiges Stück aus dem Vomer. Die knorpelige Platte des Vomer trägt nach unten auch schon bei Neugeborenen einen Streifen knöcherner Substanz, welcher die Excision etwas erschwert. Nun drängt man den Zwischenkiefer in die normale Stellung zurück und hat dann die Wahl, ob man sofort die Operation der Lippenspalte folgen lassen, oder erst die Einheilung des Zwischenkiefers abwarten will, bevor man die Lippenspalte schliesst. Im ersteren Falle dient die Nahtspannung in den Weichtheilen der Lippen dazu, den zurückgelagerten Zwischenkiefer in der richtigen Stellung zu erhalten; im zweiten muss diese Aufgabe mit quer übergelegten Heftpflasterstreifen erfüllt werden. Die Combination beider Operationen in einer Sitzung ist im Ganzen vorzuziehen, weil sie den Zwischenkiefer am sichersten feststellt. Auch vollzieht sich bei der Schonung der A. A. septi narium die erste Operation mit so geringem Blutverluste, dass man die zweite unbedenklich sofort folgen lassen kann. Die Vereinigung der Lippenspalte geschieht nach den im § 35 gegebenen Regeln.

Die Erfolge dieser Operation sind sehr befriedigend, sogar die Form der Lippen lässt wenig zu wünschen übrig. Die Einheilung des Zwischenkiefers in den Alveolarfortsatz erfolgt ziemlich schnell, und das Periost, welches an der Stelle der Excision auf dem Vomer zurückgelassen wurde, sorgt durch Neubildung von Knochensubstanz für eine *feste* Vereinigung. So genügt diese Methode allen Ansprüchen, welche man an dieselbe zu stellen berechtigt ist. Es bedarf deshalb auch nicht der von E. Rose angegebenen Modification, wonach man den Vomer nur senkrecht einschneiden und dann das vordere Stück an dem hinteren vorbeischieben soll.

§ 37. Die Carcinome der Unterlippe.

Für die *Cheiloplastik* gibt das Carcinom der Unterlippe die grundlegende Indication. Die Zahl der übrigen cheiloplastischen Aufgaben ist klein gegenüber der grossen Anzahl von Fällen, in welchen das Carcinom der Unterlippe zuerst die Exstirpation und dann die Ergänzung des exstirpirten Lippenstückes erfordert.

Der Krebs der Unterlippe ist eine Krankheit, welche fast ausschliesslich dem männlichen Geschlechte angehört. v. Winiwarter fand auf 61 Fälle bei Männern nur einen Fall bei einer Frau. Ob das Rauchen Anlass zur Bildung des Carcinoms gibt, muss deshalb fraglich bleiben, weil auch Nichtraucher befallen werden. Landleute sollen mehr der Erkrankung ausgesetzt sein, als die städtische Bevölkerung.

Fig. 34.
Beginnendes Lippencarcinom.

Die ersten Anfänge des Lippencarcinoms treten fast immer an derselben Stelle auf, nämlich an der Grenze zwischen dem rothen Lippensaume und der äusseren Haut, und zwar ungefähr in der Mitte zwischen dem Mundwinkel und der Medianlinie. Hier entstehen epidermidale Verdickungen, welche sich an der Grenzlinie zwischen der rothen Lippenhaut und der derben Haut des Gesichtes hinziehen. Zuweilen nehmen sie einen mehr warzigen Charakter an (Fig. 34) und bilden manchmal sogar wirkliche *Hauthörner* (Cornua cutanea). Bei Berührung mit dem Finger fangen diese Verdickungen an, zu bluten, es bilden sich auf ihnen Schorfe und darunter kleine Geschwüre. Im Ganzen vergrössert sich das Geschwür mehr in

horizontaler Richtung, besonders gegen den Mundwinkel hin, als in senkrechter; doch kommen auch Fälle vor, in welchen die Geschwulstwucherung und ihr geschwüriger Zerfall die ganze Höhe der Lippe bis zum Kinnrande durchsetzt. Bei langem Bestande dringt die Wucherung continuirlich vom Mundwinkel aus in die Substanz der Oberlippe vor und nach der anderen Seite, über die Mittellinie der Lippe hinaus, zum anderen Mundwinkel.

Schon frühzeitig werden die Drüsen ergriffen, in welche die Lymphgefässe der Unterlippe einmünden, besonders häufig diejenigen, welche auf der Glandula submaxillaris unter dem Unterkieferwinkel liegen, aber auch nicht selten die Lymphdrüsen der mittleren Unterkinngegend, zwischen der Haut und dem M. mylo-hyoideus oder zwischen diesem Muskel und dem M. genio-hyoideus. *Bei keinem Falle von Carcinom der Unterlippe darf eine genaue Betastung dieser beiden Gruppen von Lymphdrüsen versäumt werden.* Eine besondere Aufmerksamkeit verdienen die Drüsen, welche an der A. maxillaris liegen, da wo dieselbe in geschlängeltem Verlaufe in einer tiefen Furche der Glandula submaxillaris zum Kieferrande zieht. Dieses Drüsenpacket ist etwas hinter dem Kieferbogen eingebettet und weicht vor dem tastenden Finger noch weiter nach hinten zurück. Man muss dann mit dem Zeigefinger der linken Hand von der Mundhöhle aus, zwischen Zunge und Kiefer, die Theile nach unten drängen, damit die Finger der rechten Hand genau tasten können. So entdeckt man noch erbsengrosse Lymphdrüsen, welche sich sonst leicht der Erkenntniss entziehen und zurückgelassen den Erfolg der Carcinomexstirpation vereiteln. Man kann in dieser Untersuchung auf secundäre Lymphdrüsencarcinome nicht sorgfältig genug sein.

Gäbe es einen ärztlichen Katechismus, so müsste in einem Satze desselben die *Pflicht der frühen Erkenntniss und der frühen Exstirpation des Carcinoms der Unterlippe* ausgesprochen sein. Viele Menschen würden hierdurch vor dem traurigen Tode durch Carcinom bewahrt bleiben. Ist die Geschwulst noch klein, so kann eine Verwechselung überhaupt nur mit einer einzigen anderen Erkrankung stattfinden, nämlich mit *der primär-syphilitischen Induration der Lippe.* Nun wäre es nicht einmal ein Fehler, wenn auch diese Induration durch frühe Excision entfernt würde; findet man aber bei Individuen vor dem 30. Lebensjahre ein carcinom-ähnliches Geschwür an der Lippe, mit speckigem Grunde und starr infiltrirtem Rande, so wird man eine Inunctionskur einleiten und bringt entweder hierdurch das Geschwür zum Heilen — dann ist es eben ein syphilitisches gewesen — oder man überzeugt sich durch die Erfolglosigkeit der Kur, dass ein Carcinom vorliegt und hat dann doch nur einige Wochen verloren. Vom 30. Jahre an aufwärts nimmt die Wahrscheinlichkeit der syphilitischen Induration immer mehr ab, die Wahrscheinlichkeit des Carcinoms immer mehr zu, so dass man dann besser thut, die Zeit nicht mehr mit den Versuchen einer Inunctionskur zu verlieren.

Carcinome der Oberlippe sind sehr selten. Die Statistik v. Winiwarter's aus der Billroth'schen Klinik zählt allerdings gegenüber 62 Fällen von Carcinom der Unterlippe 5 Fälle von Oberlippencarcinom auf; indessen stimmt dieses Verhältniss keineswegs mit den Erfahrungen anderer Autoren überein. So hat Hueter unter mehr als hundert Fällen von Lippencarcinom kein einziges der Oberlippe gesehen. Jedenfalls wird man gut thun, bei der ferneren Statistik die Carcinome, welche in der Wange entstehen und in die Oberlippensubstanz fortschreiten, und vor allen diejenigen, welche sich von der Unterlippe aus zur Oberlippe forterstrecken, von den Oberlippencarcinomen zu trennen.

Bei secundärer Syphilis entstehen *auf der Schleimhautfläche der Lippen,* wie auch der Wangen flache, weissliche Erhebungen, welche die französischen Syphilidologen als *Plaques muqueuses*, die deutschen als *Schleimpapeln* bezeichnen. Sie gehören zu der Gruppe der flachen Hautsyphilome, welche am

häufigsten an den Genitalien als *flache* oder *breite Condylome* vorkommen. Eine Verwechselung mit Carcinom ist sowohl dem Standorte, wie der äusseren Erscheinung nach kaum möglich.

§ 38. Die Exstirpation der Lippencarcinome und der plastische Ersatz des excidirten Stückes. Cheiloplastik.

Das beginnende Carcinom, jene epidermidale Verdickung am rothen Lippensaume, ist am besten in Form einer liegenden Spindel zu excidiren (Richerand), wie es in Fig. 34 durch die gestrichelten Linien angedeutet ist. Doch finden gerade diese Formen bei den Kranken und Aerzten so wenig Beachtung, dass man die elliptische Excision fast niemals ausführen kann. Ihr Ergebniss ist nach Anlegen der Nähte eine leichte Eversion der Lippenschleimhaut, welche jedoch bei der Dehnbarkeit derselben durchaus keine Entstellung hinterlässt.

Hat sich das Carcinom schon mehr in der verticalen Richtung entwickelt, so ist die *keilförmige Excision* am Platze, die für kleinere Krebsgeschwülste wohl immer ausreicht. Wir wissen, dass sich das Carcinom in Form kleinster disseminirter Herde in den Geweben verbreitet und haben somit darauf zu achten, *dass auf beiden Seiten der Geschwulst noch ungefähr ein Centimeter der scheinbar gesunden Substanz mit entfernt wird.* Hat man also die carcinomatöse Gewebspartie mit den Fingern der linken Hand nach oben ausgespannt, so sticht man mindestens 1 Cm. unterhalb der makroskopisch erkennbaren Grenze des Krankheitsherdes die Spitze des Scalpells durch die ganze Dicke der Lippe von aussen nach innen durch, und schlitzt diese, immer 1 Cm. von der Geschwulstgrenze entfernt, von unten nach oben. In gleicher Weise erfolgt, wieder von unten nach oben, das Durchschlitzen auf der anderen Seite. Es werden hierbei die Vortheile ausgenutzt, welche überhaupt der von der Tiefe zur Oberfläche gerichtete Schnitt, der Schnitt von innen nach aussen, mit sich bringt. Während die Finger eines Assistenten rechts und links die Lippenränder und in ihnen die A. A. coronariae zusammenpressen, revidirt man noch einmal das excidirte Stück, spaltet es durch einen grossen, der Haut und Schleimhaut parallel geführten Flächenschnitt und sieht, ob man überall in genügender Entfernung von der makroskopischen Grenze des Carcinoms geblieben ist. Wo es nothwendig erscheint, muss dann an der Lippe noch eine weitere Schicht mit dem Messer abgetragen werden. Nun folgt die Vereinigung der Wunde durch die Naht. Der erste Faden fasst den oberen Wundabschnitt dicht unterhalb des rothen Lippensaumes, entsprechend den durchschnittenen A. A. coronariae, zusammen und stillt zugleich die Blutung aus diesen Arterien. Diese Naht muss, wie einige folgende, die ganze Lippe bis nahe an die Schleimhaut umfassen, um als entspannende zu wirken. Zwischen den Entspannungsnähten, welche zugleich die ganze Blutung beseitigen, legt man noch einige flach greifende Vereinigungsnähte durch die äussere Haut, durch den rothen Lippensaum, auf dessen genauen Schluss besondere Aufmerksamkeit zu verwenden ist, zuweilen auch durch die Schleimhaut an der Innenfläche der Lippe.

Die ganze Operation verläuft so schnell, dass sie auch ohne Narkose ausgeführt werden kann. Wurden die Wundflächen vor der Naht mit Chlorzink-, Carbolsäure- oder Sublimatlösung abgerieben, so darf man auf das Anlegen eines aseptischen Verbandes verzichten, um so mehr, als ja der Mund zum Einnehmen der Speisen und Getränke offen bleiben muss. Man bedeckt die Nahtlinie am besten mit etwas Watte oder Gaze, die in eine aseptische Lösung getaucht war und lässt sie antrocknen. Das Lippengewebe ist vorzüglich geeignet zu prima intentio, und accidentelle Wundkrankheiten, wie Erysipelas, Lymphangioitis u. s. w. sind bei dieser Operation kaum zu befürchten.

Die Lippensubstanz ist so dehnbar, dass nach Excision von Keilen, welche fast die Hälfte der Unterlippe umfassen, immer noch die einfache Naht ohne wesentliche Entstellung und schädliche Verengerung des Mundes möglich ist. Anders, wenn der Keil die Hälfte der Lippe oder mehr enthält. In solchen Fällen empfiehlt Hueter, nach Anlegen der Naht die Operation sofort durch eine kleine *Stomatoplastik* zu ergänzen. Wurde z. B. die rechte Hälfte der Unterlippe durch Keilexcision entfernt, verzieht die Naht den linken Mundwinkel nach der Mittellinie, verengt sie die linke Hälfte der Mundöffnung, so erweitert man diese vom linken Mundwinkel aus durch Stomatoplastik nach den Regeln des § 40.

Hier kann auch die Methode Estlander's (Fig. 35) in Frage kommen. Aus der Substanz der Oberlippe wird unter Schonung ihres rothen Saumes ein dreieckiger Lappen ausgeschnitten, dessen Ernährungsbrücke sehr schmal ist, aber die A. coronaria enthält und dicht neben den Mundwinkel zu liegen kommt. Dieser Lappen wird dann in den dreieckig geformten Defect der Unterlippe eingenäht. Durch die Vereinigung der Wundränder in der Oberlippe wird allerdings ihr Winkel verzogen und die Mundöffnung verkleinert, doch gleicht sich diese Entstellung mit der Zeit ziemlich aus.

Wachsen die Lippencarcinome stark in die Breite, so ist es zweckmässiger, die Exstirpation nicht in Keilform, sondern in Form eines flachen Rechteckes vorzu-



Fig. 35.
Cheiloplastik nach Estlander. a Anfrischung. b Vereinigung durch die Naht.

nehmen. Zur plastischen Deckung des Defectes kann dann sowohl die Verschiebung der Wundränder, als auch die Lappenbildung nothwendig werden (Allg. Theil, Cap. 24).

Nehmen wir z. B. an, es sei die Exstirpation der Hälfte oder von drei Viertheilen des rothen Lippensaumes nothwendig gewesen, so lässt sich nach v. Langenbeck folgende plastische Operation ausführen, welche zwischen der Verschiebung und der Lappenbildung in der Mitte steht. Von den Winkeln des Rechteckes, welches durch die Exstirpation entstanden ist, wird die Incision am Rande des rothen Lippensaumes entlang über die Mundwinkel hinaus fortgesetzt, nach Bedürfniss sogar beiderseits gegen die Mitte der Oberlippe hin. Hier muss natürlich für den abgelösten rothen Lippensaum eine kleine Ernährungsbrücke bleiben; sie genügt aber auch schon in schmaler Form, weil im Philtrum der Oberlippe kleine Arterien von dem Septum narium her in den Kranz der A. A. coronariae eintreten und dieser das ganze abgelöste Stück mit Blut versieht. Nach dieser Ablösung hat man die beiden gewonnenen langen Lippenlappen zuerst durch einige Nähte (Fig. 36 n n) mit einander zu vereinigen und bildet so eine kleine rundliche Mundöffnung (m), welche einem Fischmunde ähnlich sieht. Der Lippenring dieser neuen Mundöffnung besteht aber aus so dehnbarer Substanz, dass es leicht gelingt, ihn durch ausspannende Nähte (a a) überall mit der peripheren Wundfläche zu ver-

einigen und so die Mundöffnung wieder genügend breit zu machen. Als Mass einer ausreichenden Breite kann das Einschieben von drei Fingern gelten. Der so gebildete Mund genügt allen Anforderungen und hat den Vorzug, dass er überall von normaler Lippensubstanz begrenzt ist. Die Mundwinkel erscheinen nach Vollendung der Operation immer zunächst etwas rundlich, aber schon nach wenigen Wochen stellt sich durch den Druck, welchen Ober- und Unterlippe auf einander ausüben, die spitzwinkelige Form der Mundwinkel her. Dann ist das Resultat vollkommen befriedigend.

Wird es nothwendig, mit der Exstirpation über den rothen Lippensaum hinaus in die tieferen Theile der Lippe vorzugehen, so kann man zwar immer noch

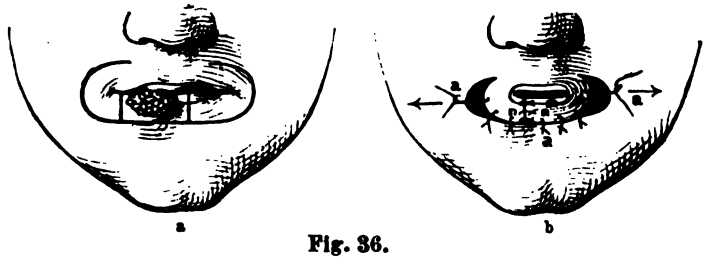

Fig. 36.
Cheiloplastik mit Lippenverziehung nach v. Langenbeck.
a Anfrischung. b Vereinigung durch die Naht.

in derselben Weise, durch *seitliche Verlängerung des Horizontalschnittes und Verziehen der übrigen Lippensubstanz,* den Defect decken; nur ist die Dehnbarkeit der Theile dann nicht so gross, als wenn nur der rothe Lippensaum abgelöst wurde, und ein Uebergreifen auf die Oberlippe ist ausgeschlossen.

Die eben genannten Operationsmethoden, welche Lippe aus Lippensubstanz formen, reichen nicht mehr aus, wenn die ganze Unterlippe zerstört oder exstirpirt worden ist. Es müssen dann aus der nächsten Umgebung Lappen mobil

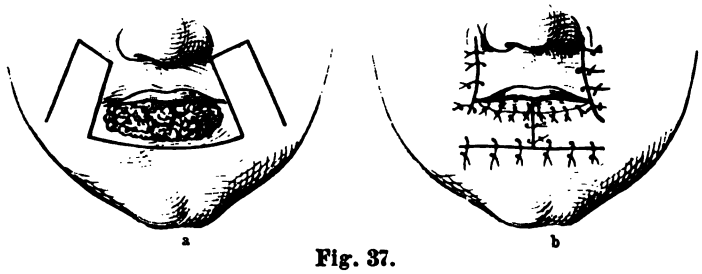

Fig. 37.
Cheiloplastik nach v. Bruns, mit Bildung zweier Wangenlappen.
a Anfrischung. b Vereinigung durch die Naht.

gemacht und zur Bildung der Lippe verwendet werden. Am besten eignen sich hierzu die Wangen, deren Schleimhaut mit ausgeschnitten wird und, mit der äusseren Haut des Lappens vernäht, den neuen Lippensaum bildet. Man nimmt entweder einen grösseren Lappen aus einer Wange oder nach V. v. Bruns (Fig. 37) zwei kleinere von beiden Seiten, welche um 90° gedreht und zu der Lippe vereinigt werden. Das Verfahren ist freilich immer etwas verletzend, bei der Schnittführung wird meist beiderseits die A. maxillaris getroffen; auch sind die Narben an der Wange recht entstellend. v. Langenbeck hat daher empfohlen, die Lippe

aus der Kinnhaut (Fig. 38) zu formen. Man verzichtet dabei allerdings auf die Umsäumung der neuen Lippe mit Schleimhaut. Der Lappen wird so geformt, dass man zwischen dem Defecte und dem oberen Lappenrande ein schmales Dreieck (dr dr) stehen lässt; dieses nimmt dann, nachdem der Lappen um ungefähr 45° gedreht ist, den unteren Lappenrand auf und gewährt ihm eine gute Stütze. In der That haben Unterlippen, welche durch solche Kinnlappen gebildet wurden, unmittelbar nach der Operation eine sehr befriedigende Form. Da die Lappen aber auf der Innenfläche keine Schleimhaut tragen, so schrumpfen sie narbig zusammen und verlieren ihre erste Form. Jene Wangenlappen von Bruns, welche aus der

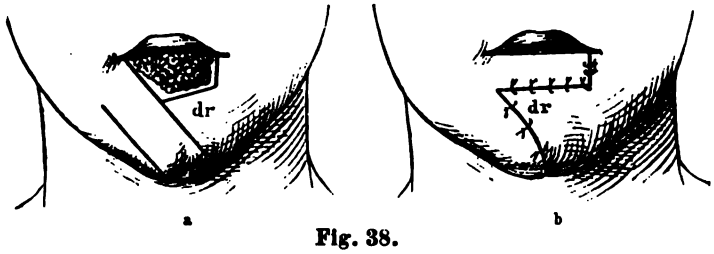

Fig. 38.
Cheiloplastik mit Bildung eines Kinnlappens nach v. Langenbeck.
a Anfrischung. b Vereinigung durch die Naht.

ganzen Wangensubstanz mit der Schleimhaut gebildet werden, haben dagegen den Vorzug, dass die Schleimhaut, die an die innere Haut angesäumt wird, sie vor späterer narbiger Schrumpfung schützt.

Aeltere Verfahren, die ganze Unterlippe durch Lappenverschiebung aus der seitlichen Wangengegend zu bilden, sind: 1) das Verfahren Dieffenbach's, 2) das Verfahren Burow's; beide wurden schon im Allg. Theile bei den Methoden der chirurgischen Plastik (Cap. 24) beschrieben und abgebildet; 3) der Bogenschnitt v. Jaesche. Während Dieffenbach's Cheiloplastik wegen der beiden zurückbleibenden dreieckigen Defecte, Burow's Cheiloplastik wegen der grossen Ver-

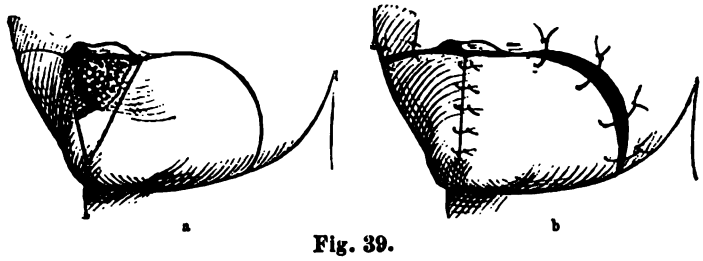

Fig. 39.
Jaesche's Bogenschnitt zur Cheiloplastik. a Anfrischung. b Vereinigung durch die Naht.

letzung und der Aufopferung gesunder Theile nicht besonders günstig beurtheilt werden können, so hat Jaesche's Bogenschnitt den Vorzug, dass er nichts aufopfert und keine Defecte hinterlässt. Aber auch diese Schnittführung ist, wie aus Fig. 39 erhellt, sehr verletzend. Sie besteht in langen bogenförmigen Entspannungsschnitten, welche von den beiden Mundwinkeln aus gegen die Kieferwinkel geführt werden und die untere Wangenhaut so mobilisiren, dass die dreieckige Wunde durch die Naht geschlossen und endlich auch die verzogenen Ränder der Entspannungsschnitte durch Nähte vereinigt werden können. Alle diese Methoden setzen ein dreieckiges Ausschneiden des Lippencarcinoms voraus.

Auch die Halshaut hat man benutzt, um eine Ergänzung der Unterlippe zu schaffen. Das Hervorragen des Kinnes macht es nur recht schwer, die Lappen nach oben zu bringen. Durch eine sehr complicirte Schnittführung, welche Fig. 40 darstellt, hat es Zeis versucht, diese Schwierigkeit zu umgehen. Der Lappen (l) läuft in zwei Ernährungsbrücken (b b) aus, welche das Kinn zwischen sich lassen;

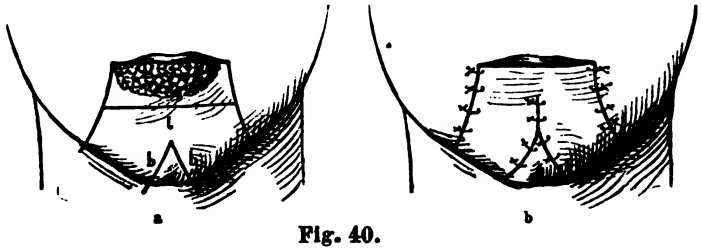

Fig. 40.
Cheiloplastik nach Zeis. a Anfrischung. b Vereinigung durch die Naht.

diese Brücken müssen weithin unterminirt werden, um den Lappen so verschiebbar zu machen, dass er in den Defect geleitet werden kann.

Delpech bildete einen grossen Lappen (Fig. 41) aus der vorderen Halsgegend und führte ihn unter Drehung der Brücke um 180° nach oben in den dreieckigen Defect. Man hat diese, wie die Zeis'sche Methode mit Recht verlassen, weil die Halshaut wegen ihrer dünnen Beschaffenheit zum Ersatz der Lippensubstanz wenig geeignet, zum Schrumpfen geneigt und überdies schlecht ernährt ist. Nur im Falle der Noth wird man zu diesem Materiale greifen.

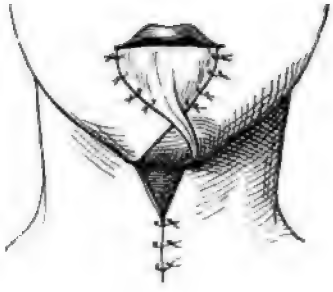

Fig. 41.
Cheiloplastik nach Delpech.

Bei Exstirpation beider Lippen wegen Carcinom hat Mazzoni neuerdings eine sehr originelle Cheiloplastik ausgeführt. Unter Erhaltung breiter seitlicher Ernährungsbrücken zog er die gesammte vordere Halshaut wie eine Maske vor das Gesicht und legte später in der Mitte dieses enormen Lappens eine Mundöffnung an.

Wenn die Cheiloplastik wegen anderer Indicationen, als nach Exstirpation eines Carcinoms vorgenommen werden soll, z. B. wegen Lupus, Verbrennung, Verätzung der Lippen, Zerstörung durch Noma, so kann sie selbstverständlich auch die Oberlippe betreffen. Viele Methoden der Cheiloplastik, welche im Vorhergehenden beschrieben wurden, lassen sich unter geringen Abänderungen auch auf die Oberlippe übertragen, so dass eine weitere Erörterung dieser Plastik unterlassen werden kann.

§ 39. Die Recidive des Lippencarcinoms. Secundäres Carcinom der Lymphdrüsen.

Nach jeder Exstirpation eines Lippencarcinoms hat man den Geheilten in Betreff der Recidivbildung sorgfältig zu überwachen. Es sind wesentlich zwei Arten derselben zu berücksichtigen: 1) das locale Recidiv an der Lippe selbst; 2) das Recidiv in den nächstgelegenen Lymphdrüsen. Wie man den Kranken gegen das erstere durch ausgiebige Entfernung des Krankheitsherdes schützen soll, wurde § 38 schon hervorgehoben. Die kleinste Induration in der Narbe, die Bildung des

kleinsten Knötchens in der Nähe derselben, muss den Operateur sofort bestimmen, durch eine zweite Exstirpation die verdächtigen Gewebe zu entfernen. Erst nachdem ungefähr ein Jahr ohne örtliches Recidiv verstrichen ist, darf man hoffen, dass die erste Exstirpation ihren Dienst vollständig gethan hat. Die Indolenz der Kranken ist bei den Recidiven oft ebenso gross, wie bei den ersten Anfängen der Krankheit und wird leider hier wie dort nicht selten durch die Unachtsamkeit der Aerzte unterstüzt. Man kann nicht bestimmt genug hervorheben, dass *bei der ersten Erkrankung sowohl, wie bei dem Recidiv nur die ersten Anfänge gute Aussicht auf den günstigen Erfolg der Exstirpation gewähren.*

Die Bedeutung der Lymphdrüsen für die Multiplication des Carcinoms wurde § 37 bereits hervorgehoben. Zeigen sich bei der ersten Untersuchung die Drüsen der Submaxillar- und Submentalgegend angeschwollen, so sollte man sich nicht mit der Annahme beruhigen, dass dies Schwellungen einfacher entzündlicher Art sein könnten. Die Möglichkeit ist zwar an sich nicht auszuschliessen, wahrscheinlicher aber ist, dass dies Secundärcarcinome sind, und das genügt, um ihre Exstirpation zu bestimmen. Besonders leicht ist die Entfernung der Submentallymphdrüsen. Hier kommt man höchstens mit der kleinen A. mylo-hyoidea in Conflict, welche über die Aussenfläche des gleichnamigen Muskels verläuft. Dagegen führen die Exstirpationen der submaxillar gelegenen Lymphdrüsen fast immer in die nächste Nachbarschaft der A. maxillaris ext. In dem Bogen, welchen diese Arterie bei ihrem Verlaufe durch die Furche der Submaxillarspeicheldrüse macht, liegt fast typisch bei Carcinom der Unterlippe eine angeschwollene Lymphdrüse und zwar oft, obgleich das primäre Carcinom nur der einen Seite angehört, *auf beiden Seiten.* Die Drüse liegt der Arterienwand so nahe, dass sie nur nach vollständigem Freipräpariren der Arterie oder auch nur mit Durchschneidung derselben entfernt werden kann. Trotz dieser Schwierigkeit muss die Exstirpation erfolgen, und zwar unmittelbar nach der des Lippencarcinoms, will man nicht die traurige Erfahrung machen, dass sehr bald nach Heilung der Lippenwunde ein grosser Carcinomknoten unter dem Kieferwinkel hervorwächst.

Solche Knoten drängen sich dann rasch an das Periost der Innenfläche des Kieferbogens an, verwachsen mit diesem und können schliesslich nur noch durch Entfernung des betreffenden Kieferabschnittes, als durch Resectio mandibulae (§§ 82 und 83) beseitigt werden. Für den Fachchirurgen ist eine derartige Operation wohl noch ausführbar, aber sie ist mühsam, sehr blutig und gefährlich für den Kranken, und lohnt, was das Schlimmste ist, auch nach dem günstigsten Verlaufe doch mit schlechtem Enderfolge. In der Regel ist dann nämlich die carcinomatöse Infection schon auf die tiefer gelegenen Lymphdrüsen, auch auf die an der Halswirbelsäule übergegangen. Aus der granulirenden Wundfläche wachsen neue Knoten hervor, welche mit der Halswirbelsäule verschmolzen sind und nicht mehr entfernt werden können. Unter Verjauchung der Geschwülste, unter furchtbaren Schmerzen erfolgt der Tod des Kranken. Diese entsetzlichen Krankheitsbilder zeigen auf das Deutlichste, was durch die Versäumniss einer frühen und vollständigen Exstirpation des Lippencarcinoms und der ersten Drüsenschwellungen gesündigt wird.

§ 40. Die Stomatoplastik.

Von der Wiederherstellung verlorener Lippentheile, der eigentlichen *Cheiloplastik*, kann man einige plastische Operationen unter dem Namen der *Stomatoplastik* abgrenzen, bei welchen es sich mehr um die Beseitigung pathologischer Mundformen, als um den Ersatz von Lippentheilen handelt. Die Trennung ist freilich etwas willkürlich, weil ja jede stomatoplastische Operation an den Lippen

stattfinden muss und demnach eine Cheiloplastik ist. Im Wesentlichen umfasst die Stomatoplastik die Operationen zur Heilung der *Makrostomie* und *Mikrostomie*, sowie endlich des *Ectropium* der Lippe.

Im Falle einer angeborenen Makrostomie (§ 29) besteht die Aufgabe einfach in dem Anfrischen und Zusammennähen der Spalträuder, welche in solchen Fällen meist sehr nahe zusammenliegen. Bei erworbener Makrostomie dagegen, z. B. nach Abreissungen der Gesichtshaut, nach Noma (§ 26), fehlt immer ein Theil der Lippensubstanz und es bedarf somit immer einer förmlichen Cheiloplastik. Die narbige Verwachsung der Lippen mit dem Zahnfleische, *Anchylochilie* genannt, ist ohne besonderes operatives Interesse.

Die *Mikrostomie* (Stenochorie) ist selten angeboren. Die meisten Fälle entstehen durch narbiges Schrumpfen bei Heilung eines Lupus der Lippe oder durch eine schlecht ausgeführte Cheiloplastik (§ 38). Die Methode zur Heilung der Mikrostomie ist schon von Dieffenbach festgestellt worden. Man exstirpirt in Form einer flachen, liegenden Spindel jederseits am Mundwinkel einen schmalen Streifen der äusseren Haut, trennt die Schleimhaut in derselben Richtung, ohne aber von ihr etwas wegzunehmen und erhält so zwei Schleimhautstreifen, mit welchen die äusseren Hauträuder umsäumt werden (Fig. 42). Die Dieffenbach'sche Methode hat die beiden Nachtheile, dass der neue Mund mehr einem ovalen Loche, als einer Spalte entspricht, und dass die Schnittflächen von den Winkeln her in der Regel wieder etwas zusammenwachsen, der Mund also wieder zu klein wird. Dem ersten Missstande ist zu begegnen, wenn man von der äusseren Haut nichts entfernt, diese vielmehr sammt der Schleimhaut in gerader Linie spaltet. Das Ansäumen der Schleimhaut an die äussere Haut ist dann freilich etwas schwieriger, aber doch ausführbar, zumal wenn man die Schleimhaut von ihrer Unterlage ein wenig ablöst und verschiebbar macht. Dem zweiten Uebelstande kann dadurch entgegengearbeitet werden, dass man an der Stelle, wo der Mundwinkel gebildet werden soll, die Schleimhaut ausgedehnter ablöst und die Incisionslinie in zwei kurze Schenkel, in Form eines ⋊ verlängert. Der so gewonnene, kleine, dreieckige Schleimhautlappen wird in den neuen Mundwinkel eingenäht und bildet, wie in Fig. 42 auf der rechten Seite angedeutet ist, die Umsäumung. Es ist dies die Wiederholung einer Methode, welche von Roser bei der Operation der Phimose (§ 282) angegeben wurde.

Fig. 42.
Dieffenbach's Stomatoplastik bei narbiger Mikrostomie nach Lupus. Links ist die Schnittführung zu erkennen; rechts sind die Nähte schon angelegt.

Mit allen Vorsichtsmassregeln kann man indessen den Kranken doch nicht immer gegen das Recidiv der Mikrostomie sicher stellen. Fast die ganze neue Mundöffnung ist von narbigen Geweben umgeben, und die Neigung zur narbigen Schrumpfung ist hier gerade sehr bedeutend. Hueter liess, nachdem er bei einzelnen Kranken die Operation der Mikrostomie wegen fortwährender Recidive mehrfach hatte wiederholen müssen, aus Hartgummi eine Art von *künstlichem Mund* anfertigen, welchen die Operirten nach Heilung der Wunde täglich mindestens für eine Stunde, bei starker Neigung zu narbiger Schrumpfung, mehrere Stunden tragen sollen. Die horizontale Platte hh kommt zwischen die Zähne und die Lippen zu liegen, so dass sich der künstliche Mund



Fig. 43.
Der künstliche Mund.

von selbst festhält. Die Kranken lernen bald den Vortheil des Apparates begreifen, welcher sie für die Zukunft sicher stellt.

Eine ältere, sehr zeitraubende, und im Erfolge höchst unsichere Methode zur Behandlung des Mikrostoma ist das Verfahren Rudtorffer's. Dieser durchbohrte die Haut an der Stelle, welche später Mundwinkel werden soll und legte Bleidraht ein, bis die narbige Ueberhäutung der Löcher erfolgt war; dann wurde von diesen Löchern aus quer gespalten.

Fälle von *Ectropium der Lippen*, d. i. von Auswärtsdrehen der rothen Lippenschleimhaut durch Narbenzug, werden nach denselben Methoden operativ behandelt, welche wir bei dem Ectropium der Lider kennen lernen werden. Insbesondere ist die dort beschriebene V-förmige Incision mit Y-artiger Vereinigung (Fig. 44, § 42) an den Lippen sehr gut anwendbar. In anderen Fällen handelt es sich um eine förmliche Cheiloplastik (§ 38) durch Verziehung oder Lappenbildung. Man löst z. B. den Lippensaum von seiner narbigen Unterlage ab, stellt ihn in die richtige Linie und pflanzt dann in die klaffende Wunde einen genügend grossen Lappen ein, um den Lippensaum in seiner richtigen Stellung zu erhalten.

§ 41. Die Meloplastik.

Bei der Meloplastik handelt es sich um so verschiedene Indicationen, dass hier ähnlich bestimmte Regeln für die Operation, wie bei der Cheiloplastik, nicht gegeben werden können. Uebordies gehört die Meloplastik zu den seteneren plastischen Operationen. Bei Verlust der gesammten Wangenhaut würde man auf den Versuch angewiesen sein, durch grosse Lappen von der vorderen Halsgegend oder von der Schläfen- und Stirngegend den Defect zu decken. Die ernährenden Brücken würden für diese Lappen gegen den vorderen Rand des Ohres hin zu legen sein. Die Benutzung der Halshaut verspricht einen sehr fraglichen Erfolg, weil die dünne Hautdecke der vorderen Halsgegend ausserordentlich schrumpft und viel mangelhafter ernährt ist, als die Gesichtshaut. Auch kann die narbige Schrumpfung der Wundfläche, welcher der Lappen entnommen wurde, Contracturen des Halses hervorrufen. Glücklicher Weise handelt es sich in den meisten Fällen von Meloplastik nur um partielle Defecte, so dass man die übrig gebliebenen Theile der Wange zur Deckung verwenden kann.

Ob man nun durch Verschiebung oder durch Lappenbildung den Aufgaben der Meloplastik gerecht wird, entscheidet die Eigenthümlichkeit des Falles. Jede der im Allg. Theile (Cap. 24) beschriebenen Fundamentalmethoden kann hier in Frage kommen. Lappen mit einer einzigen schmalen Brücke sind bei der ausgezeichneten Ernährung der Wangenhaut sehr wohl möglich, doch kommt man damit leicht an die Ränder der Lippen und des unteren Augenlides heran und muss bedenken, dass der Narbenzug der Defecte, welche die Lappenbildung hinterlässt, Ectropium des Augenlides oder der Lippen mit allen seinen schlimmen functionellen Folgen verursachen kann. Auch gegen die Nase hin ist der Meloplastik eine Grenze gesetzt. Unter diesen Umständen muss man sich oft mit den unvollkommeneren Erfolgen der Hautverschiebung zufrieden geben. Es ist dies um so mehr zu bedauern, als ein unvollkommener Ersatz der Wangenhaut die Oeffnungsbewegung des Unterkiefers zu hemmen im Stande ist.

Ein besonders übeler Zustand für die Erfolge der Meloplastik ist das narbige Schrumpfen der durch Verschiebung oder Lappenbildung gewonnenen Haut auf der Innenfläche, welche der Schleimhautseite des Defectes entspricht. Bei der Exstirpation von Geschwülsten sollte man daher, soweit es die Art der Erkrankung zulässt, die Wangenschleimhaut thunlichst schonen, weil sie kaum zu ersetzen ist. Denn wenn auch aus den anliegenden Theilen der Wange Lappen mit Schleim-

hautüberzug, also aus der ganzen Dicke der Wange gebildet werden können, so bleibt doch in der Mundhöhle wieder der Defect an Schleimhaut, welcher der Entnahme des Lappens entspricht.

Die schwierigsten Aufgaben für die Meloplastik stellen die grossen Defecte der Wange, welche bei Noma aus der Gangrän aller Weichtheile hervorgehen (Fig. 20, § 26). Hier muss der Meloplastik in der Regel die schwierige Lösung der Narben vorausgehen, welche den Unterkiefer an den Oberkiefer heften und die Kiefersperre bedingen. Bei der Operation der Kiefersperre werden wir diese Schwierigkeit noch einmal berühren und zeigen, wie man sie unter Umständen durch Bildung einer neuen beweglichen Verbindung am Unterkiefer umgehen kann (§ 90). Es wäre aber durchaus irrig, diese Operation am Kiefer zur feststehenden Regel zu machen; vielmehr kann es durch Dehnung, durch Spaltung, endlich durch Excision der Narben und Einpflanzung dehnbarer Hautstücke in die geschaffenen Wundflächen gelingen, den Unterkiefer ohne Verletzung und Beeinträchtigung seiner Function wieder beweglich zu machen. Gussenbauer pflanzte nach Spaltung der Wange doppelte Lappen ein. Die Haut des einen Lappens sah gegen die Mundhöhle und ersetzte die Schleimhaut; über diesen Lappen kam ein zweiter, welcher die äussere Haut ergänzte. Eine solche Operation setzt voraus, dass viel gesunde Haut in der Nähe der narbigen Theile zur Verfügung steht.

Die Schilderung einiger meloplastischer Operationen würde ohne besonderen Werth sein. Die Verfahren der plastischen Kunst lassen sich nicht in allzu feste Regeln einzwängen, und gerade für die Meloplastik ist dies am wenigsten möglich, weil jeder einzelne Fall besondere Verhältnisse bietet. Nicht selten reichen auch die Defecte der Wange bis in die Mundspalte oder in die Augenlider hinein, und es muss die Meloplastik mit der Cheiloplastik und Blepharoplastik verbunden werden. Die für die letzteren aufgestellten Regeln (§ 38 und 42) sind dann dahin abzuändern, dass durch Verschiebung oder Lappenbildung noch grössere Flächen von Haut zur Ergänzung genommen werden müssen.

§ 42. Die Blepharoplastik.

Die Augenlidbildung, *Blepharoplastik*, wird in den meisten Fällen durch *narbige Verziehung der Augenlider* indicirt. Man hat diesem Zustande den Namen des *Ectropium* gegeben, weil eben die Conjunctiva des Augenlides durch den Narbenzug nach aussen gedreht wird. Als Ursachen haben wir schon kennen gelernt: 1) Verletzungen durch ätzende Flüssigkeiten und durch Verbrennung; 2) die Heilung der Substanzverluste der äusseren Haut, welche durch Gangrän während des Verlaufes schwerer Phlegmonen entstehen; 3) die Heilung des Lupus. Hierzu ist noch 4) hinzuzufügen die narbige Schrumpfung bei Knochenentzündung und Nekrose am Infraorbitalrande des Oberkiefers (§ 71), welche zum Ectropium des unteren Lides führt, während Ectropien des oberen durch analoge Processe am Supraorbitalrande des Stirnbeines kaum vorkommen, da das Lid vom Knochenrande weiter entfernt ist.

Ausser dem narbigen Ectropium unterscheidet die Augenheilkunde noch ein Ectropium sarcomatosum, wobei es sich jedoch keineswegs um ein Sarkom des Augenlides, sondern nur um eine granulirende Wucherung der chronisch entzündeten Conjunctiva handelt. Narbige Schrumpfungen der Conjunctiva selbst können umgekehrt zu einem *Entropium* führen, dessen weitere Erörterung, einschliesslich der Therapie, wir indessen hier unterlassen, um nicht in das Gebiet der Augenheilkunde überzugreifen. Auch die Behandlung des Ectropium sarcomatosum kann diesem Gebiete überwiesen werden.

Wenn ein narbiges Ectropium durch Operation beseitigt werden soll, so muss man zunächst die evertirte conjunctivale Fläche durch Incision von dem narbigen Boden ablösen und den Lidrand hierdurch wieder in seine normale Stellung bringen. Die erste Methode, nach der dieses geschehen kann, bezieht sich auf ein *partielles Ectropium,* wie es in Fig. 44 a abgebildet ist. Das Ectropium wird durch eine V-förmige Incision umgrenzt, der dreieckige Lappen sammt dem Lide von diesen Schnitten aus abgelöst, nach oben gerückt, bis das Ectropium beseitigt ist und in normaler Stellung durch eine Y-förmige Naht gesichert (Fig. 44 b).

a Fig. 44. b

Narbiges Ectropium des unteren Lides: a V-förmige Anfrischung, b Y-förmige Vereinigung.

Die Methode gehört zu den plastischen Operationen *durch Verschiebung.* Ausgedehnte Ectropien erfordern die Bildung eines so grossen Dreieckes, dass nach Verschiebung des Lides nach oben der zurückbleibende Defect nicht mehr durch die Naht geschlossen werden kann. In solchen Fällen ist es besser, die Incision hart am Wimperrande zu führen und von hier aus die Conjunctiva von dem narbigen Boden loszulösen. Nach Richtigstellung des Lidrandes ergibt sich dann eine concav-convexe Wundfläche, wie sie in Fig. 45 abgebildet ist. Es gilt nun, diesen Defect zu decken. Nach *der Methode von* Fricke geschieht dies *durch Bildung eines entsprechend geformten Hautlappens der Temporalgegend.* Hier bietet die Haut vermöge ihrer dünnen Beschaffenheit die besten Verhältnisse, um das Augenlid zu ersetzen, während die Haut der Wangengegend mit ihrem starken Unterhautfettpolster hierzu ungeeignet ist. Die Basis des Fricke'schen Lappens kommt unterhalb des äusseren Augenlidwinkels zu liegen (Fig. 45); seine Drehung beträgt 90°, wobei jede Torsion der Lappenbrücke vermieden wird. Bei der grossen Verschiebbarkeit der Schläfenhaut auf der Fascia temporalis gelingt es leicht, die ganze Wunde, welche bei Entnahme des Lappens entsteht, durch einfache Naht zu schliessen. Wegen der späteren Schrumpfung muss der Lappen fast doppelt so gross, wie es nöthig erscheint, ausgeschnitten werden.

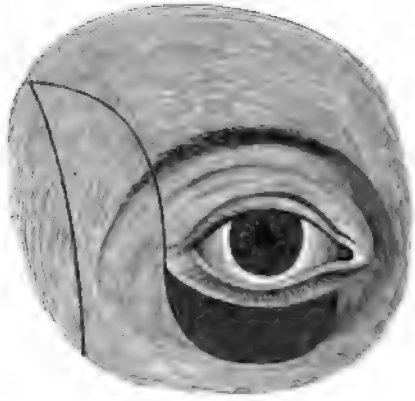

Fig. 45.
Fricke's Blepharoplastik.

Statt den Defect nach Fricke mit *einem* grossen, gestielten Lappen zu decken, kann man nach *der Methode* v. Wecker's eine Anzahl Reverdinscher Läppchen überpflanzen, welche am besten den beiden seitlichen Temporalgegenden dicht vor der Haargrenze entnommen werden. Hier sind die kleinen

zurückbleibenden Narben am wenigsten sichtbar. Dass die transplantirten Läppchen dicht aneinander gelegt werden müssen, wurde schon im Allg. Thl. (Reverdin's Verfahren der Plastik, Cap. 24) hervorgehoben. Sowohl bei der Blepharoplastik nach Fricke, wie bei der nach v. Wecker sind kleine Recidive des Ectropium durch narbige Schrumpfung des Lappens oder der Läppchen nicht ausgeschlossen. Sie werden durch kleine Nachoperationen ausgeglichen. Dabei lässt sich neben der zuerst angegebenen Methode der Verschiebung und der v. Wecker's auch noch eine kleine der Ophthalmiatrik angehörende Operation anwenden. Man schneidet nach aussen von dem Lidwinkel ein kleines V-förmiges Hautstück aus und verlängert von dem oberen Ende des inneren Schenkels des V den Schnitt in horizontaler Richtung in die Haut des ectropirten Lides. Näht man nun das V zusammen, so entsteht ein Zug in der Querrichtung, welcher den Lidrand richtig stellt.

Ausser den narbigen Ectropien kann es sich bei der Blepharoplastik noch um die Defecte handeln, welche nach der *Exstirpation des carcinomatös degenerirten Augenlides* entstehen. Haben diese die Form eines grossen V, so könnte man wohl an die Operation Dieffenbach's denken, welcher (Fig. 46) durch einen mit dem äusseren Schenkel des V parallelen Schnitt einen grossen viereckigen Lappen bildete, ihn nach innen lagerte und den zurückbleibenden dreieckigen Defect durch Granulationsbildung heilen liess. Diese Operation ist indess verlassen worden, weil sich die seitliche Wangenhaut weniger zum Ersatz des Augenlides eignet, als die Schläfenhaut und überdies der Narbenzug des heilenden Defectes das neue Augenlid wieder nach aussen zieht. Man verfährt hier besser nach der Methode von Fricke und ändert die Form des Schläfenlappens nach der des Defectes ab.

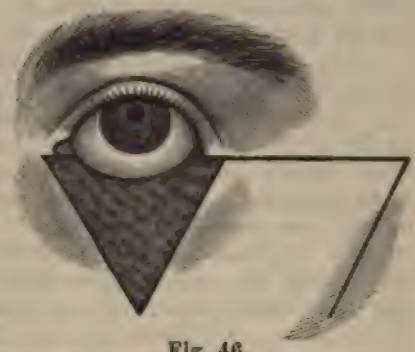

Fig. 46.
Dieffenbach's Blepharoplastik.

Alle diese Methoden setzen die Bildung des *unteren Lides* voraus, an welchem in der That die meisten Operationen der Blepharoplastik auszuführen sind. Für das *obere Lid* gelten indessen dieselben Regeln. Auch hier ist die V-förmige Anfrischung und Y-förmige Naht, sowie die Fricke'sche Operation anwendbar; nur muss bei letzterer der Stiel etwas höher nach oben verlegt und die concave Begrenzungslinie des Lappens nach vorn, die convexe nach hinten zu liegen kommen, umgekehrt wie in Fig. 45. Für den seltenen Fall eines Ectropium beider Lider desselben Auges liesse sich auch an das Verfahren der *Tarsorrhaphie* denken, welches früher selbst in einfachen Fällen von französischen Chirurgen vielfach geübt wurde. Man nähte nach Correction des Ectropium die Lidränder zusammen und verschloss über dem Bulbus die ganze Lidspalte. Nun wartete man mehrere Monate bis zur soliden Verheilung der Defectwunden und schlitzte dann die Nahtlinie wieder auf, um den Bulbus seiner Function wiederzugeben. Das Verfahren ist sehr umständlich und das temporäre Blindmachen für den Kranken eine recht unangenehme Zugabe, wenn man auch zugestehen muss, dass die Methode gegen Recidive des Ectropium am besten sicher stellt.

Verschiedene kleinere plastische Operationen an den Augenlidern bieten kein hervorragendes chirurgisches Interesse und können in den Lehrbüchern der Augenheilkunde verglichen werden.

DRITTES CAPITEL.

Die Verletzungen und Krankheiten der Nase und der Nasenhöhle.

§ 43. Allgemeines über Nasenverletzungen. Nasenbrüche. Verkrümmungen der Nasenscheidewand.

Einfache Verletzungen der Nasenhaut sind in der Regel von sehr geringfügiger Bedeutung. Diese Decke ist übrigens so dünn und hängt so genau mit dem Perioste der Nasenknochen und dem Perichondrium der Nasenknorpel zusammen, dass schon flache Hieb- und Stichwunden meist bis auf das Periost und das Perichondrium gehen und häufig die Nasenknorpel, seltener die Knochen trennen. Alle Hieb- und Stichwunden eignen sich sehr wohl für die prima intentio durch die Naht. Auch begleitende Wunden der Knorpel und Knochen lassen das Anlegen der Naht zu, wobei es in der Regel genügt, dass man die Fäden nur durch die äussere Haut legt. Die Nahtspannung sorgt dann dafür, dass auch die Wundflächen der Knorpel und Knochen in die richtige Lage kommen und ebenso, wie die der Haut, prima intentione heilen.

Abgehauene Nasenspitzen oder Stücke der Nasenflügel sollen, nachdem man sie durch Abwaschen von Sand und Staub befreit hat, sofort durch die Naht wieder vereinigt werden. Gar nicht selten vascularisiren sich solche Theile wieder, wie ein Reverdin'sches Läppchen und heilen dann prima intentione an. Auch noch einige Stunden nach der Verletzung ist das Aufheilen des getrennten Stückes nicht unmöglich. Sollte aber das abgehauene Stück nicht aufzufinden sein, so schreite man nach den in §§ 53—58 zu erörternden Methoden *sofort zur plastischen Ergänzung.* Ob eine ganze Nase, welche an ihrer Basis abgehauen wurde, auch noch zum Anheilen gebracht werden kann, ist sehr zweifelhaft, weil sich eine Vascularisation von der Basis bis zur Spitze immer nur schwer entwickeln kann. Verzichtet man auf den Versuch, so sollte sofort bei frischer Wunde der rhinoplastische Ersatz der ganzen Nase aus der Stirnhaut (§ 54) vorgenommen werden.

Brüche der Nasenknochen durch quetschende Gewalten, z. B. durch Faust- und Stockschlag, sind ziemlich häufig. Die Dislocation der Fragmente findet gegen die Nasenhöhle statt, so dass der convexe Nasenrücken sattelartig abgeflacht erscheint; auch kann bei Bruch der Nasenscheidewand eine seitliche Verbiegung und Knickung des ganzen Nasenskeletes erfolgen. Die Entstellungen, welche dadurch entstehen, dass solche Brüche mit Dislocation der Fragmente heilen, sind sehr bedeutend; zu ihnen gesellen sich durch Verengerung oder Verschluss des einen oder anderen Nasenganges functionelle Störungen, erschwertes Athmen durch die Nase und mangelhafte Geruchsempfindung. *Man sollte deshalb stets die Reposition der Fragmente unmittelbar nach der Fractur vornehmen,* wobei man sich durch äussere Blutergüsse in der Beurtheilung der Dislocation nicht täuschen lassen darf. In zweifelhaften Fällen verdränge man das Blutextravasat durch wiederholten Fingerdruck gegen die Wange oder die Stirn und wird dann durch Palpation die etwaige Dislocation feststellen. Die Reposition der Fragmente wird nur unvollkommen durch Fingerdruck von aussen bewirkt; besser gelingt sie *mittelst einer Kornzange,* welche mit geschlossenen Branchen in den Nasengang eingeschoben wird. Durch hebelnde Bewegungen, welche die rechte Hand mit der Kornzange ausführt, richtet man die gegen den Nasengang dislocirten Fragmente von innen nach aussen auf und controlirt mit den Fingern der linken Hand von aussen her die Wirkung der Kornzange. Dislocationen der Nasenscheidewand

lassen sich dadurch heben, dass man in jeden Nasengang eine Branche der Kornzange einführt, die Nasenscheidewand zwischen die Branchen klemmt und nun gerade richtet. Zur Retention der reponirten Fragmente nutzen äussere Verbände, z. B. Bindenverbände (Accipiter nasi § 91), so gut wie nichts. Das einzige Retentionsmittel ist das Ausstopfen der Nasengänge von innen her mit Watte, ein Verfahren, welches zugleich durch die Blutung (§ 44) angezeigt sein kann. In manchen Fällen bleiben übrigens die Fragmente von selbst in der reponirten Stellung.

Unter dem Einflusse von Traumen, nicht selten aber auch als Folge von Wachsthumsanomalien (W. Roser) kommen bei jugendlichen Individuen *Schiefstand und Verkrümmung der Nasenscheidewand* vor. Bisweilen ist nur das *knorpelige* Septum nach der einen Seite oder S-förmig verbogen und verengt ganz vorn die eine oder beide Nasenhöhlen; in anderen Fällen wird diese Verbiegung von *Schiefstand des Vomer* begleitet, der an der Grenzlinie von Knochen und Knorpel einen bald flacheren, bald steileren seitlichen First bildet, zuweilen die Muscheln berührt, selbst durch Synechien mit ihnen verbunden ist. In geringen Graden fällt höchstens die unschöne Schiefstellung der Nasenspitze auf, hochgradige Verkrümmungen der Nasenscheidewand aber haben Behinderung der nasalen Athmung zur Folge und führen durch mangelhaften Abfluss und die Zersetzung des Secretes zu chronischen Nasenkatarrhen, zu Kopfschmerzen, asthmatischen Beschwerden, endlich zur Abnahme der Geruchsempfindung. In diagnostischer Beziehung bieten solche Deformitäten keine Schwierigkeiten; nur ein oberflächlicher Beobachter könnte Neubildungen vermuthen. Die Therapie hat theils auf unblutigem, theils auf blutigem Wege Wandel zu schaffen gesucht. Für das knorpelige Septum ist von Adams ein besonderer Apparat zur Geraderichtung angegeben worden, zwei Stahlplatten, die in beide Nasenhöhlen eingeführt und durch Schrauben zusammengepresst werden. Das Instrument, von Jurasz zweckmässig modificirt, leistet in leichteren Fällen gute Dienste; bei hochgradiger Verkrümmung aber, und besonders, wenn es sich gleichzeitig um Schiefstand des Vomer handelt, ist eine blutige Operation vorzuziehen. Man kann dann nach Demarquay die knorpelige Nase in der Mittellinie spalten, die beiden Hälften auseinander klappen und das prominente Stück reseciren, oder, wie dies Chassaignac und Petersen empfahlen, die submucöse Resection von der Nasenhöhle aus vornehmen. Ein derartiges Ausschneiden führt viel eher zur Herstellung normal weiter Nasengänge, als das früher vielfach geübte Auslochen des verbogenen Septum, wobei man sich einer Kneifzange bediente (Rupprecht, Roser). In einem Falle von Schiefstand des Vomer eröffnete ich in der Weise, wie es Rouge bei Ozaena (§ 48) empfohlen hat, den Boden der Nasenhöhlen durch einen Querschnitt am Umschlag der Oberlippenschleimhaut zur Schleimhaut des Alveolarfortsatzes. Dann trug ich mit einer Liston'schen Knochenschere das knorpelige Septum und den vorderen Abschnitt des Vomer von der Crista nasi des Oberkiefers ab und richtete beides mit der Kornzange gerade (H. Lossen). Die senkrechte Stellung wurde anfangs erhalten durch gleichmässiges Ausstopfen der Nasenhöhlen mittelst aseptischer Gaze, später noch einige Zeit durch den Druck einer Pelotte, die, an einem Stirnreif befestigt, die Nase von der einen nach der anderen Seite drängte. Die Lippenwunde heilte sehr rasch prima intentione, die Nase blieb gerade. Zuweilen dürfte auch das einfache Längsspalten des Krümmungsbogens am knorpeligen Septum genügen, um mit dem Adams'schen oder Jurasz'schen Apparate die getrennten Stücke an einander zu verschieben und in gerader Stellung verheilen zu lassen. In letzter Zeit hat Hubert mit günstigem Erfolge die Galvanokaustik zur Beseitigung der vorspringenden Leiste angewendet.

§ 44. Die Stillung der Nasenblutungen.

Das *Nasenbluten* ist nicht allein eine wichtige Begleiterscheinung der äusseren Verletzungen der Nase mit Durchtrennung der Schleimhaut, es tritt vielmehr noch häufiger durch Rhexis der Gefässwand auf, bei Wallungen des Blutes zum Kopfe, bei Herzfehlern, bei venösen Stauungen und entzündlichen Hyperämien, bedingt durch acute und chronische Rhinitis, Ulcerationen der Schleimhaut (§ 48), Entwickelung von Geschwülsten (§ 49) u. s. w. Bemerkenswerth ist, dass die heftigsten Blutungen vom vorderen Theile des knorpeligen Septum ausgehen, wo eine daselbst verlaufende Vene bei dem Bestehen von Erosionen entweder berstet oder aber aufgekratzt wird. Auch Dissolution des Blutes, Hämophilie, der Beginn acuter Infectionsfieber, besonders des Typhus u. s. w. ist zuweilen von Nasenbluten begleitet. Ist es auch nicht die Aufgabe der Chirurgie, dem Heere von Krankheiten nachzuspüren, welche alle mit Nasenbluten verbunden sein können, so fällt es ihr doch zu, die Mittel ausfindig zu machen, durch welche man schweres Nasenbluten bekämpfen und stillen kann.

Ein sehr einfaches Mittel für leichtere Fälle, welches wohl verdiente, populär zu werden, ist das *tiefe Inspiriren.* Das Blut wird hierdurch in die Thoraxhöhle angesaugt und die Schleimhaut der Nase blutleer gemacht; zugleich aber wird durch inspiratorisches Anziehen nach der Nasenhöhle das ausfliessende Blut gewissermassen an den offenen Lumina fixirt und schliesst diese durch seine Gerinnung. Andere Mittel, welche der Laie noch benutzen kann, sind Eiswasserumschläge über die äussere Nase und das Einziehen von Eiswasser aus der Hohlhand in die Nasenhöhle. Die übrigen Mittel werden besser von der Hand des kundigen Arztes angewendet und bestehen:

1) In *Injectionen von Eiswasser* mittelst einer Spritze, deren Ausflussrohr möglichst weit in den Nasengang eingeführt wird. Auch *styptische* Arzneimittel, wie Alaun, Tannin, Ferrum sesquichlor. sind in wässerigen Lösungen zu diesen hämostatischen Einspritzungen zu gebrauchen, doch erinnere man sich auch der ätzenden Eigenschaften des letzteren Mittels. So könnte das Einspritzen einer stärkeren Lösung von Liquor ferri sesquichlorati eine Nekrose der ganzen Nasenschleimhaut zur Folge haben. Man wird sich lieber an das folgende mechanische und unschädliche Verfahren halten.

2) In der *Tamponade der Nasenhöhle* und zwar in der vorderen, unvollständigen und in der doppelten, vollständigen Tamponade. Die vordere Tamponade ist sehr einfach auszuführen. Man verstopft die beiden Nasenlöcher, oder, wenn die Blutung nur aus einem Nasenloche erfolgt, nur dieses mit fest zusammengepresster Watte. So werden die Gefässe direct comprimirt, oder das Blut staut sich in der Nasenhöhle auf und steht durch Gerinnung. Dieses Verfahren, welches für manche Fälle genügt und immer versucht werden kann, wird indessen in anderen kaum ausreichen, weil das Blut durch die Choanen in die Rachenhöhle einströmt und verschluckt oder durch den Mund ausgehustet wird. *Deshalb müssen zur vollkommenen Tamponade der Nasenhöhle nicht nur die Nasenlöcher, sondern auch die Choanen verstopft werden.* Es bleibt dann freilich noch der Thränen-Nasencanal offen, und wirklich sah Bardeleben nach der Tamponade aus den Thränenpunkten Blut ausfliessen; doch stört das die hämostatische Wirkung der Tamponade nicht.

Zur doppelten Tamponade hat Bellocq ein eigenes Instrument angegeben, die Bellocq'sche Röhre. In der geradlinigen, nur vorn etwas gebogenen Röhre (Fig. 17 R R) von ungefähr 16 Cm. Länge, welche vom Nasenloch aus gegen die Rachenhöhle vorgeschoben wird, bis das gebogene Ende auf dem Gaumensegel aufliegt, befindet sich eine lange Stahlfeder, die an ihrem vorderen, knopfförmigen

Ende ein Oehr trägt. Man stösst nun an dem Griffe G die Feder F vor, so dass sie um das Gaumensegel herumschnellt und der Knopf in der Mundhöhle zum Vorschein kommt. Mit den Fingern, einer Pincette oder Kornzange zieht man ihn bis vor die Lippen und knüpft in das Oehr einen seidenen Faden ein, dessen anderes Ende um den Wattetampon T geknotet ist. Dieser entspricht in Grösse und Form der Choane, hat bei Erwachsenen ungefähr die Länge und Breite des vorderen Daumengliedes und trägt noch einen zweiten Seidefaden. Zieht man nun das ganze Instrument aus der Nasenhöhle heraus, so folgt der erste Seidefaden von hinten nach vorn und tritt aus dem Nasenloche hervor. An dem Faden wird der Tampon nachgezogen, wobei man gut thut, ihn mit der Spitze des Zeigefingers über den freien Rand des Gaumensegels hinüber zu schieben; er bleibt sonst am Gaumensegelrande hängen und erzeugt heftige Würge- und Brechbewegungen. Ist der erste Faden straff angezogen, so dass der Tampon in der

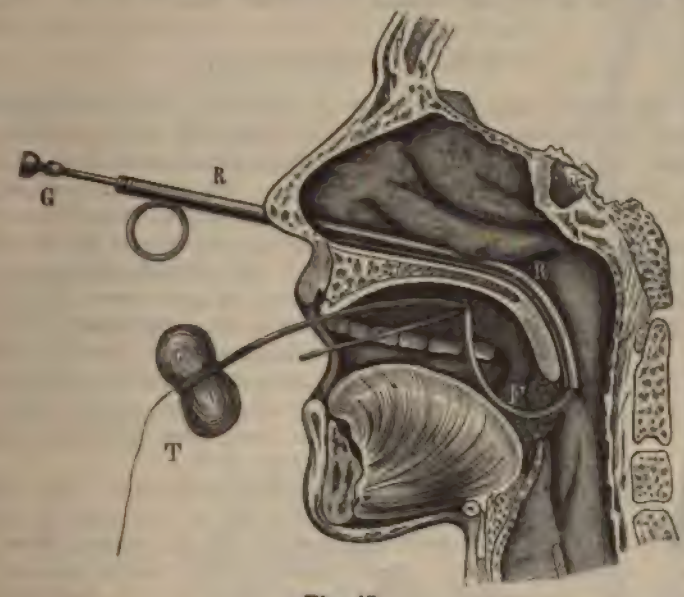

Fig. 47.
Sagittaler Durchschnitt durch die Mitte des Gesichtsschädels, um die Anwendung der Bellocq'schen Röhre zu zeigen.

Choane festgeklemmt wird, so fixirt man den Faden im Nasenloche durch einen äusseren Tampon. Das Fadenende wird sammt dem aus der Mundhöhle heraushängenden zweiten Faden durch eine Heftpflasterschlinge an der Wange befestigt. Der zweite Faden dient dazu, den inneren Tampon wieder aus der Mundhöhle herauszuziehen, wenn die Blutung sicher gestillt ist, was nach ungefähr zwei Tagen angenommen werden kann. Auch würde sich der Kranke durch Anziehen des zweiten Fadens aus Erstickungsgefahr befreien können, wenn sich der Tampon in der Choane lockern und auf den Kehlkopfeingang fallen sollte.

Das Bellocq'sche Instrument kann übrigens durch einen weichen elastischen Katheter sehr gut ersetzt werden. Dieser lässt sich bequem bis zur hinteren Pharynxwand vorschieben, kann hier mit einer Kornzange gefasst und aus der Mundöffnung hervorgezogen werden. Die Oeffnungen am vorderen Katheterende benutzt man zum Einknüpfen des Seidefadens, oder führt diesen mit einer Nadel durch.

Einfacher und besser als die doppelte Tamponade *ist das vollständige Ausstopfen der Nasenhöhle mit Watte vom Nasenloch aus.* Zu diesem Zwecke stösst man mit geschlossener Kornzange ein feines Leinwandstück oder ein Stück Listergaze von Handgrösse derartig gegen die Choane vor, dass es wie ein leerer Sack in die Choane zu liegen kommt. Diesen füllt man nun mit kleinen Watteballen und stopft sie so fest zusammen, dass die Blutung zum Stehen kommt. Leinwand und Watte bilden zusammen eine weiche Wurst, welche alle Recessus der Nasenhöhle gut ausfüllt. Das Anziehen der Leinwandzipfel, welche aussen vor dem Nasenloche liegen, genügt, um den ganzen Tampon zu entfernen. Dieses Verfahren ist offenbar bequemer, wenn auch kunstloser, als das Bellocq'sche.

An Stelle des Leinwandstückes sind von Küchenmeister, Englisch u. A. besondere Kautschukballons empfohlen worden, welche mit Flüssigkeit gefüllt werden können. Doch bietet das Verfahren mit dem Leinwandstück den Vortheil, dass man es mit jedem Taschentuche improvisiren kann.

§ 45. Die Rhinoskopie.

Zur Erkenntniss der Fremdkörper in der Nase, der Entzündungen ihrer Schleimhaut, der Geschwulstbildungen in der Nasenhöhle bedarf es oft einer besseren Einsicht in die Tiefe, als sie das einfache Hineinsehen in die Nasenlöcher gewährt. Freilich kann man mit dem Daumen, den man von oben her auf die Nasenspitze setzt, diese nach hinten und oben drängen, die Nasenlöcher nach vorn stellen, und dann die seitlichen Nasenwände und das Septum bis zu dem Rande der Muscheln übersehen; aber für Fremdkörper und Gewebsveränderungen, welche weiter hinten liegen, ist mit diesem Verfahren nichts gewonnen. Hier bedarf man *dilatirender Instrumente,* welche die Nasenflügel von dem Septum entfernen und das Licht besser in die Tiefe fallen lassen. Dass man diesen Instrumenten den Namen der *Nasenspecula* oder *Nasenspiegel* gegeben hat, beruht auf der spiegelnden Eigenschaft ihrer Flächen, auf die man sowohl das directe, als das durch einen Hohlspiegel gesammelte Sonnen-, Tages- oder Lampenlicht wirft.

Fig. 48. Trichterförmiges Speculum. 1½ der nat. Gr.

Das am frühesten angewandte Instrument dieser Art ist ein Trichter aus Neusilber (Fig. 48), wie wir ihn auch für die Untersuchung des äusseren Gehörganges und des Trommelfelles benutzen (Otoskopie § 121). Die Schleimhautfläche, welche man an dem Ende des eingeschobenen Trichters übersieht, ist im Verhältniss zu der Gesammtfläche der Schleimhaut immer nur sehr klein. In dieser Beziehung leisten die *zweiklappigen Nasenspiegel* bessere Dienste. Bei Druck auf die Handhaben (HH Fig. 49) weichen die Klappen nach rechts und links auseinander, drängen den Nasenflügel nach aussen, das Septum gegen den anderen Nasengang hin und lassen das Licht in die Tiefe einfallen.

Die Nasenspecula sind in neuerer Zeit ziemlich verdrängt worden durch die *Dilatatoren,* deren gefensterte Branchen eine grössere Schleimhautpartie auf einmal übersehen lassen. Fränkel's Dilatator (Fig. 50) besteht aus zwei gefensterten Platten PP, welche bei dem Antreiben der Schraube S auseinanderweichen, *beide* Nasenflügel nach aussen drängen und dadurch *beide* Nasengänge mit einem Male der Beleuchtung zugängig machen. Das Instrument ist schon durch die innige Berührung mit der Innenwand beider ausgespannter Nasenflügel fixirt, so dass zum Gebrauche des Reflexspiegels eine Hand frei wird.

Ausserordentlich einfach ist die Untersuchung mit den Dilatatoren von Jurasz. Es sind das zwei kleine, aus dickem Silber- oder vernickeltem Eisendraht bestehende, gefensterte Haken, welche sich auch sehr leicht aus langen Haar-

nadeln, durch Umbiegen des geschlossenen Endes, herstellen lassen. Mit diesen Dilatatoren werden entweder beide Nasenflügel nach aussen abgezogen und beide Nasenöffnungen erweitert, oder die Nasenhöhlen einzeln untersucht durch Abziehen eines Nasenflügels und Fixation des Septum.

Unter Benutzung von Dilatatoren und des reflectirten Lichtes sind die unteren und vorderen Theile der Nasenhöhle sehr gut zu durchmustern. Von dem Septum übersieht man den unteren Abschnitt der vorderen Hälfte, von den Muscheln das vordere Ende der unteren und den unteren Rand der mittleren Muscheln. Weiter nach oben nähern sich die Muscheln so sehr dem Septum, dass mit den besten Hülfsmitteln ein deutliches Sehen nicht mehr erzielt werden kann. Nur der Boden der Nasenhöhle verläuft in einer Breite, welche die Betrachtung bis zu der Choane hin gestattet. Zu seiner Beleuchtung hat Zaufal lange, schmale, cylindrische Röhren in Anwendung gebracht; das Gesichtsfeld ist aber ausserordentlich beschränkt.

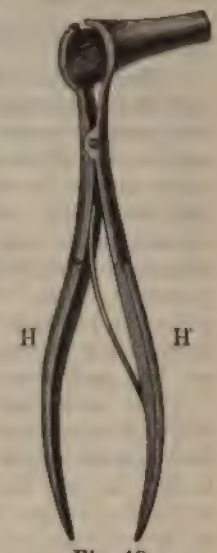

Fig. 49.
Zweiklappiges Speculum. ½ d. nat. Gr.

Die Entwickelung der Laryngoskopie hat dahin geführt, von der Rachenhöhle aus mit kleinen Reflexspiegeln, ähnlich wie man sie zur Beleuchtung des Kehlkopfes benutzt, die Lichtstrahlen gegen die Choanen und den hinteren Theil der Nasenhöhle zu werfen. Die Spiegelfläche ist dann natürlich umgekehrt wie bei der Laryngoskopie, nämlich von vornunten nach hinten-oben gerichtet. Damit der Reflexspiegel, welcher sich vor dem Auge des Beobachters befindet, das Licht auf den kleinen Spiegel an der hinteren Pharynxwand werfen kann, muss das Gaumensegel etwas gehoben werden. Dies geschieht in vielen Fällen schon durch eine starke nasale Exspiration, oder durch das Phoniren eines Nasallautes. Bei ungeschickten Kranken aber hakt man



Fig. 50.
Fränkel's Nasendilatator.

Fig. 51.
Bild der Rhinoscopia posterior nach Voltolini. m Mittlere Muschel. u Untere Muschel. tu Eingang der Tuba Eustachii. w Tubenwulst. g Rosenmüller'sche Grube.

am besten das Velum mit einem breiten, stumpfen Haken von hinten nach vorn an und zieht es nach oben. Diese *Rhinoscopia posterior*, welche besonders von Voltolini ausgebildet worden ist, hat für die chirurgische Diagnostik der Krank-

heiten im hinteren Abschnitte der Nasenhöhle einen nicht zu unterschätzenden Werth. Das interessante Bild, welches Voltolini von den normalen Verhältnissen dieser Gegend entwirft, ist in Fig. 51 wiedergegeben.

§ 46. Die Fremdkörper in der Nase und ihre Extraction.

Fremdkörper in kleinster Form werden als Luftstaub fast mit jeder Inspiration auf die Nasenschleimhaut geführt. Man kann es als eine physiologische Function der Nasenschleimhaut und der von ihr ausgekleideten lufthaltigen Höhlen betrachten, dass sie den Staub aus der Luft abfiltriren. Vielleicht ist diese Function wichtiger, als die Vorwärmung der inspirirten Luft, welche die Physiologie besonders hervorhebt. Schon bei Gelegenheit der Hasenscharte wurde erwähnt, dass das Athmen durch den Mund wegen des Mangels einer solchen Filtration zur Entstehung von entzündlichen Erkrankungen der tieferen Luftwege, besonders der Bronchien, leicht Veranlassung gibt. Diese Stäubchen nun, welche auf der Nasenschleimhaut hängen bleiben, werden wohl theils durch die Flimmerbewegung der Epithelien nach aussen geführt, theils von dem Nasenschleim eingeschlossen und mit ihm nach aussen befördert.

Die chirurgische Praxis hat es nur mit den groben Fremdkörpern zu thun, welche fast ausnahmslos durch Kinder bei dem Spielen in die Nasenhöhle gelangen. Vorzugsweise sind es Knöpfe, Glasperlen, Erbsen, Bohnen u. s. w. Nur sehr selten werden bei dem Brechact von der Rachenhöhle aus flüssige oder feste Speisetheile durch die Choanen in den hinteren Theil der Nase eingepresst. Man sollte denken, ein Fremdkörper müsste sehr leicht entfernt werden können, weil er fast niemals tiefer, als bis gerade in das Nasenloch eingeschoben wird. In der That würde das Herausbefördern auch keiner grossen chirurgischen Anstrengung bedürfen, wenn nicht die unrichtigen Versuche des Kindes selbst und seiner Angehörigen, welche den Fremdkörper immer mit den Fingern herausziehen wollen, ihn stets weiter in die Tiefe schieben würden. Zu diesen Laienversuchen kommen dann zuweilen noch verunglückte Experimente eines Arztes, welcher, mit der chirurgischen Technik nicht vertraut, die Perle oder Bohne mit der Pincette oder Kornzange fassen will, sie aber, weil das Instrument an der convexen Oberfläche abgleitet, noch mehr in die Tiefe treibt. So geschieht es denn, dass Fremdkörper in der Nasenhöhle liegen bleiben, von Kalk- und Magnesiasalzen umlagert werden und den Kern der sog. *Nasensteine* bilden. Ob auch ohne einen solchen Kern Steinbildungen in der Nase vorkommen, ist nicht sicher erwiesen. Die Steine können so gross werden, dass man sie zertrümmern muss, um sie zu entfernen.

Bei der Extraction der Fremdkörper aus der Nasenhöhle sollten immer die Instrumente den Vorzug haben, welche hinter den Fremdkörper geführt werden und ihn dann von hinten nach vorn herausbefördern. Vorzügliche Dienste leistet hier die Leroy'sche Curette (Allg. Thl. Entfernung der Fremdkörper, Cap. 23); aber auch mit dem kleinen Löffel (Allg. Thl. ebenda) und mit seiner improvisirten Nachbildung durch Abbiegen des stumpfen Endes einer Haarnadel kann man die Extraction recht gut bewerkstelligen. Es ist gar nicht schwer, diese Instrumente hinter den Fremdkörper zu bringen. Man darf nur das eine oder andere derselben vom untersten Punkte des Nasenloches aus auf dem Boden der Nasenhöhle, also im untersten Nasengange nach hinten führen; dann drückt man bei dem nicht gegliederten Löffel den Griff nach unten und hebt so das vordere löffelartige Ende etwas in die Höhe, an der Curette aber stellt man den Löffel durch Druck auf die Feder senkrecht und zieht in dieser Haltung das Instrument sammt dem Fremdkörper aus der Nasenhöhle heraus.

Haben andere Aerzte schon misslungene Extractionsversuche gemacht, so kann die Schleimhaut von den Muscheln abgekratzt sein und die nackte Knochenfläche bei dem Sondiren den Eindruck eines Fremdkörpers machen. Man verlasse sich dann mehr auf das Sehen und auf das Fühlen mit der Fingerspitze, als auf die Untersuchung mit der Sonde. Auch daran ist zu denken, dass ängstliche Mütter nicht selten glauben, das Kind habe sich einen Knopf in die Nase gesteckt, ohne dass dies thatsächlich der Fall war. Nun gibt es freilich auch Fälle, in welchen man den Fremdkörper nicht sieht und nicht fühlt, während er doch in der Nase liegt; *er kann sich* nämlich, besonders durch misslungene Extractionsversuche, *unter den vorderen Rand der unteren Muschel stellen* und ist dann für die gewöhnlichen Extractionsinstrumente nicht erreichbar. Lässt die Anamnese mit grosser Wahrscheinlichkeit die Anwesenheit eines Fremdkörpers in der Nase annehmen und ist der Versuch mit Leroy's Curette erfolglos geblieben, so kann man durch eine Incision, welche genau dem äusseren Rande des Nasenflügels folgt, diesen von der Wange ablösen, mit scharfen Häkchen ihn in die Höhe halten und so den vorderen Rand der unteren Muschel dem Auge, dem Finger und den Extractionsinstrumenten zugängig machen. Die Richtung des Schnittes lässt kaum eine sichtbare Narbe zu Stande kommen, da diese genau der Furche zwischen Nasenflügel und Wange entspricht. Gelingt es nicht, die Fremdkörper zu entfernen, so erzeugen sie Eiterungen und Geschwüre der Schleimhaut, unter Umständen sogar Nekrose der Muscheln durch eiterige Periostitis.

§ 47. Die Entzündungen und Geschwülste der äusseren Nasenhaut.

Die Hautdecke der Nase ist zu ausgebreiteten, phlegmonösen Entzündungen nicht besonders geneigt, diese finden in dem kurzfaserigen Bindegewebe, welches die Haut mit dem Perioste und dem Perichondrium verbindet, ein wenig günstiges Terrain. Dagegen entstehen in den weiten Haarbälgen der Nasenhaut, besonders an der Nasenspitze und um die Nasenöffnungen herum, oft Aknepusteln und kleine Furunkel, die zuweilen ebenso, wie die hier häufig vorkommenden Eczeme, der Ausgangspunkt verbreiteter Gesichts- und Kopferysipele werden können (§ 26).

Unter den *chronischen Entzündungen* der äusseren Nasenhaut sind von chirurgischem Interesse:

1) Die *Akne rosacea*, ein mehr hyperplastischer, als entzündlicher Vorgang, wenn auch wiederholte Schübe von Talgdrüsenentzündung, wie dies ja auch die Bezeichnung „Akne" (§ 26) andeutet, die Grundlage des Vorganges liefern können. Die Akne rosacea besteht in Wucherungen des Hautgewebes mit vorwiegender Entwickelung der Blutgefässe, so dass die Schwellung hellroth, oder je mehr sich später eine venöse Stase entwickelt, blauroth erscheint. Die Wucherungen sind ungleichmässig, so dass höckerartige Erhebungen, zuweilen, unter vorwiegender Theilnahme des Papillarkörpers, warzenartige Auswüchse entstehen. Man bringt die Erkrankung, welche sich gewöhnlich erst im späteren Alter entwickelt, mit dem Abusus spirituosorum in Verbindung. Doch kann sie zweifellos auch ohne diese Ursache entstehen, und die Kranken sind dann schlimm daran, weil man sie allgemein für Potatoren hält. Dieffenbach hat gelehrt, dass man durch wiederholte spindelförmige Excisionen und Nahtvereinigung der Ränder eine allmälige Zurückbildung der Hyperplasie erzielen kann, und Ollier hat in neuester Zeit die Abhäutung der ganzen Nasenspitze, die Decortication ausgeführt, so dass vom Perichondrium Granulationen aufwachsen und sich mit Narbenepidermis überhäuten müssen. Injectionen von Lösungen des Extr. secal. cornuti (Extr. secal.

cornut. — Wernich's Präparat — Grm. 1,0, Aq. destill. Grm. 10,0; Acid. carbol. Grm. 0,1) hat Riedinger empfohlen. Diese Mittel, besonders das Verfahren Dieffenbach's, sind wohl zuverlässiger als die medicamentöse Behandlung mit Salben und Wässern, über welche die Handbücher der Dermatopathologie zu vergleichen sind.

2) Der *Lupus*. Diese Krankheit entwickelt sich, im Gegensatz zur Akne rosacea, meist bei jugendlichen Individuen, ungefähr vom 8. Lebensjahre an aufwärts. Sie beginnt gewöhnlich an der Nasenspitze, schreitet von da auf die Nasenflügel und dann theils auf die Oberlippe und die Wangen, theils nach oben gegen die Nasenwurzel fort. Anfänglich sind es in der Regel hyperplastische Granulationswucherungen der äusseren Haut (Lupus hypertrophicus nach alter Nomenclatur); tritt aber eiterige Schmelzung in ihnen ein (L. exulcerans), so greift die Krankheit in die Tiefe, durchdringt die Nasenknorpel und bringt endlich auch diese und die Schleimhaut zum eiterigen Zerfall. So entwickelt sich die *lupöse Zerstörung der Nase*. Bei dem Fortschreiten nach oben erreicht der Lupus die Nasenknochen, in der Mitte die Ossa nasi, an den Seiten die Proc. nasales der Oberkiefer. Es lässt sich nicht verkennen, dass der Knochen dem lupösen Processe besseren Widerstand leistet, als der Knorpel; man sieht dies besonders daran, dass der Process an den Knorpeln der Nasenflügel und besonders an der knorpeligen Nasenscheidewand oft weit in die Tiefe greift, während er aussen an dem Knochenrande des Nasenskeletes stehen bleibt. Dann sinkt die Nasenspitze allmälig ein, da sie nach Zerstörung der Nasenscheidewand ihre mediane Stütze verliert, die Nase tritt in das Niveau der Wangen. Es kann aber auch der Lupus schliesslich in die Knochen vordringen und auch sie durch granulirend-eiterige Erweichung gänzlich zerstören.

3) Das *Rhinosklerom*, eine seltene, bis jetzt in Oesterreich-Ungarn, Italien und Centralamerika beobachtete, granulirende Entzündung der äusseren Haut der Nase, welche indess auch auf die Schleimhaut der Nase, des Nasenrachenraumes und des Kehlkopfes übergreifen kann. Es bilden sich in der Cutis zahlreiche, harte graurothe, von normaler Epidermis überzogene Knoten, welche aus einem weichen, von zahlreichen Wanderzellen durchsetzten Gewebe bestehen. Alvarez hat in ihm sehr reichliche und weite Lymphgefässe nachgewiesen. Grössere Knoten erweichen in der Mitte und werden zu flachen, mit Eiter und Borken bedeckten Geschwüren. Die Ursache dieser granulirenden Entzündung ist wahrscheinlich ein specifischer Bacillus. Wenigstens haben Frisch, später Chiari, Cornil, Alvarez u. A. zwischen den Rundzellen, besonders aber in den erwähnten Lymphgefässen, einen wohl charakterisirten Bacillus entdeckt, welchen Paltauf und v. Eiselsberg auch auf Gelatine und Agar-Agar isolirt züchten konnten.

Von *Geschwülsten* kommen in der Gegend der Nasenwurzel, ausser spärlichen Atheromen, in einzelnen Fällen Fibrome und die § 28 schon erwähnten Schweissdrüsenadenome vor. Auch muss hier die frontale Form der Enkephalocele (§ 20) noch einmal erwähnt werden, weil diese Geschwulst gerade die Grenze zwischen Nasenwurzel und Stirn einnehmen kann. Im Uebrigen drängt sich das ganze chirurgische Interesse für Geschwülste der Nasenhaut auf die Entwickelung des *Epithelial-Carcinoms* zusammen.

Dieses Carcinom tritt gewöhnlich als flaches Geschwür der äusseren Haut, und zwar, im Gegensatze zum Lupus und der Akne rosacea, selten zuerst an der Nasenspitze, sondern meist an den *Nasenflügeln* auf. Von Lupus unterscheidet sich das Epithelialcarcinom ferner dadurch, dass es erst im höheren Alter, der Lupus aber in der Jugend beginnt; auch tritt der Lupus oft in Form von mehreren Herden auf, das Carcinom in der Regel nur in einem Herd. In Betreff der Differentialdiagnose des Carcinoms und der syphilitischen Zerstörung der Nase vergl.

§ 52. Das Geschwür vergrössert sich nach oben und gegen den Nasenrücken hin, überschreitet jedoch selten die Mittellinie. Bei langem Bestande greift es über den freien Rand des Nasenflügels auf die Schleimhaut über und kann endlich zur Zerstörung des Nasenflügels führen; doch bleibt es in anderen Fällen auch lange Zeit auf diese äussere Hautdecke beschränkt, ohne die Form der Nase anders zu beeinträchtigen, als dass die narbige Schrumpfung des Geschwürsgrundes, wie sie eben der Form des Ulcus rodens (§ 28 Schluss) zukommt, den Rand des Nasenflügels langsam nach oben verzieht. Die carcinomatöse Infection der Lymphdrüsen findet erst sehr spät statt, so dass die Exstirpation des primären Carcinoms auch dann noch Aussicht auf guten Erfolg gewährt, wenn sie erst ziemlich spät ausgeführt wird.

Lupus und *Carcinom* indiciren neben den syphilitischen Zerstörungen der Nase (§ 52) besonders häufig die Operation der Rhinoplastik, so dass wir in Betreff der operativen Behandlung auf die §§ 53—58 verweisen können. Die sonstige Behandlung des Lupus vergl. im Allg. Thl. § 51.

§ 48. Die Entzündungen der Nasenschleimhaut.

Der gewöhnliche Schnupfen, die katarrhalische Flächenentzündung der Nasenschleimhaut (Rhinitis, Coryza), interessirt uns hier nur insofern, als wiederholte Anfälle von Schnupfen zu Krankheiten führen, deren Behandlung in das Gebiet der Chirurgie fällt, z. B. zur Bildung der Nasenpolypen (§ 49), zur Hypertrophie der Schleimhaut an den unteren Muscheln, endlich auch zur Bildung flacher Geschwüre. Die locale medicamentöse Behandlung der acuten Rhinitis hat unter Laien und Aerzten immer mehr Boden gewonnen. Der grosse Nutzen und die bequeme Anwendung der Terpenthininhalationen (Ol. terebinthinae auf heisses Wasser gegossen, so dass der Kranke über die Schüssel gebeugt die Mischung von Wasser- und Terpenthindämpfen einathmet), die Inhalationen zerstäubter Lösungen von Tannin, Alaun, Kali chloricum, die mit Ammoniak und Carbolsäure gefüllten Riechfläschchen, endlich das Bepinseln der Schleimhaut mit einer 5—10% Cocaïnlösung, mögen hier wenigstens vorübergehend erwähnt werden. Die Entzündung des Sinus frontalis, welche aus der Fortleitung der Rhinitis nach oben entstehen kann, wurde schon § 22 besprochen; eine ähnliche Beziehung der Entzündung des Sinus maxillaris (Antrum Highmori) zu der Rhinitis wird § 72 Erwähnung finden.

Eine besondere Entzündungsform der Nasenschleimhaut stellt die unter dem Namen *Ozaena* bekannte Krankheit dar. Sie wird charakterisirt durch einen eigenthümlichen, widrigen Gestank aus der Nase, dessen Träger das dicke eiterige, oder zu flachen Borken eingetrocknete Secret ist. Die frühere Chirurgie sah das Wesen der Ozaena in Geschwüren der Schleimhaut oder nekrotischen Processen der Nasenknochen und führte den Foetor auf die faulige Zersetzung stagnirender Secrete zurück. In ätiologischer Beziehung betrachtete man das Leiden entweder als eine Folge der Syphilis oder der Scrophulose und unterschied hiernach eine Ozaena syphilitica und eine O. scrophulosa. Die verbesserte rhinoskopische Untersuchung hat die alte Lehre von der Ozaena als unhaltbar erscheinen lassen. Man hat nämlich gefunden, dass in einer grossen Anzahl der Fälle von Ozaena sowohl nekrotische Processe an den Knochen, als auch Ulcera der Schleimhaut vollkommen fehlen. Auffallend häufig zeigt sich dagegen eine *Atrophie der Schleimhaut*, besonders an den Muscheln, weshalb das Leiden auch als „Rhinitis atrophicans foetida" bezeichnet wird. Nach Entfernung der stinkenden Secrete erscheinen die Nasenhöhlen in der Regel abnorm weit, sodass die hintere Rachenwand, der Tubenwulst und die Tubenmündung

[illegible] sind. Seltener findet man bei *Ozaena* eine Hypertrophie der Mucosa [illegible] bildet vielleicht nur das Anfangsstadium der Erkrankung. Ueber die Ursach[illegible] der Leiden, der sich von dem Geruch nekrotischen Eiters, oder faulender Secre[illegible] wesentlich unterscheidet, vielmehr etwas eigenthümlich sauersüsliches hat, i[illegible] Gleichen zur Zeit noch nicht festgestellt. Nur das darf behauptet werden, da[illegible] eine Zersetzung stagnirender Secrete nicht sehr wahrscheinlich ist. Einer so[illegible] chen Annahme widerspricht sowohl die Weite und Geräumigkeit der Nasenhöhle [illegible] als auch die Erfahrung, dass oft wenige Stunden nach dem Entfernen der [illegible] Borken [illegible] Secrete der Riechr von Neuem beginnt, längst ehe von ein[illegible] Anhäufung die Secrete die Rede sein kann. Ein solch rasches Auftreten le[illegible] [illegible] den Gedanken an eine abnorme Absonderung der Schleimdrüsen nah[illegible] deren Secret an den Wänden der Nasenhöhle sehr bald abnorme Zersetzungen ei[illegible] geht. Mit einer solchen Annahme würde auch die Erfahrung in Einklang [illegible] bringen sein, dass zuweilen, bei sonst gleichen Verhältnissen in der Nase, d[illegible] widerliche Geruch periodisch auftritt (Jurasz).

Gleichzeitig mit der *Ozaena* besteht nicht selten ein chronischer Rachen[illegible] Katarrh, in Form der Pharyngitis sicca, verbunden mit Affectionen der Tuben ur[illegible] Gehörschwerhörigkeit, auch der Kehlkopf ist zuweilen von einem trockenen Katarrh m[illegible] Borkenbildung ergriffen.

Ob die geschilderte Erkrankung der Nasenschleimhaut auf dyskrasischem B[illegible] [illegible] beruht, oder ob sie ein rein locales Leiden darstellt, ist noch eine offe[illegible] Frage. Syphilis scheint übrigens in keinem Falle zu Grund zu liegen. Die a[illegible] Syphilis beruhenden Affectionen der Nase, die gummöse Infiltration der Schlein[illegible] Nase und des Periostes, die zu entstellenden Defecten führende Nekrose der Nase[illegible] Knochen (§ [illegible]), können zwar die beschriebene Ozaena compliciren, sollten ab[illegible] [illegible] allemal als „Syphilis der Nase" von dem alten Sammelnamen „Ozaena [illegible] abgetrennt werden. Anders steht es mit der Scrophulose; das relativ häufige Au[illegible] [illegible] der Ozaena bei Scrophulösen ist jedenfalls bemerkenswerth.

Die Behandlung der Ozaena ist im Wesentlichen eine locale, als deren wicl[illegible] [illegible] Mittel die *Nasendusche* und die *temporäre Tamponade der Nase* m[illegible] [illegible] und adstringirenden Stoffen bezeichnet werden müssen. Die Nase[illegible] [illegible] welche es ermöglicht, die übelriechenden Secrete aus den Nasenhöhle[illegible] [illegible] geschieht entweder mit einem Kautschukballon, mit dem man di[illegible] [illegible] Flüssigkeiten (dünne Salicyllösungen von $^1/_2$%, Kali chloricum [illegible] in die Nasenlöcher einspritzt, oder am besten so, das[illegible] [illegible] eines hochgestellten oder aufgehängten Irrigators in das ein[illegible] [illegible] wobei dann das Gaumensegel instinctiv an die Rachenwan[illegible] [illegible] wird, die Nasenhöhle gegen die Rachenhöhle abschliesst und di[illegible] [illegible] zwingt, aus dem freien Nasenloche wieder abzufliessen. Auc[illegible] [illegible] Spritze von Lennox Browne Verwendung finden, welche mit ihre[illegible] [illegible] das Gaumensegel geschoben wird und so die Flüssigkeit von hinte[illegible] [illegible] lässt (Fig. [illegible]). Das letztere Verfahren muss zwar vo[illegible] [illegible] ausgeführt werden, ist aber wirksamer als das erstere un[illegible] [illegible] dringend zu empfehlen, in welchen es sich um Entzür[illegible] [illegible] der Nasenhöhle und gleichzeitige Entzündun[illegible] [illegible] handelt. Die Nasendusche wird 2—[illegible] mal täglich a[illegible] [illegible] Verbrauch von 1—2 Liter Flüssigkeit.

[illegible] die Behandlung der Ozaena ist die von e[illegible] [illegible] Tamponade der Nasenhöhle, wie sie durch E. v. Tröltsch [illegible] [illegible] ist. Nach Entfernung der S[illegible] [illegible] Nasenhöhle Wattetampons empfeh[illegible] [illegible] mit [illegible] Lösungen. Be[illegible]

säure, Salicylsäure, Thymol u. s. w.) getränkt sind und 10—15 Minuten liegen bleiben. Das Verfahren wird täglich wiederholt, bis der widrige Geruch nachlässt, was selbst im günstigsten Falle erst nach mehreren Wochen zu erreichen ist. An Stelle der Antiseptica können mitunter auch leichte Adstringentia treten, wie Lösungen von Zinc. sulf. oder Plumb. acet. Neben der Tamponade werden Insufflationen von antiseptischen oder adstringirenden Pulvern empfohlen, Borsäure, Jodoform und in letzter Zeit Aluminium aceticotartaricum (Schäffer).

Geschwüre der Nasenschleimhaut kommen im Verlaufe der acuten, wie der chronischen Rhinitis nicht selten vor. Sie sitzen meist in der Nähe der Nasenlöcher und zeigen bei Scrophulösen oft recht wenig Tendenz zur Heilung. Aber auch bei sonst gesunden Individuen hindert das häufige Abkratzen der Borken die Vernarbung. Als Heilmittel stehen Zink- und Bleisalben, insbesondere aber die auch antiseptisch wirkende weisse Präcipitatsalbe in wohlverdientem Rufe. Oft genügt indess auch das einfache Vermeiden von Kratzinsulten.

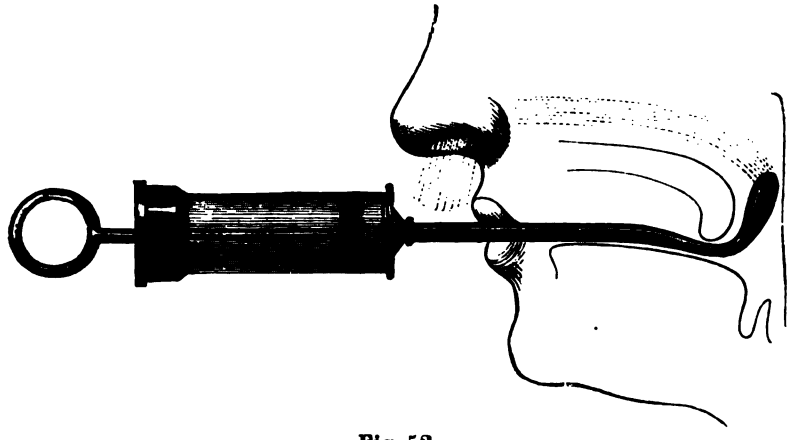

Fig. 52.
Spritze für die Ausspülung der Nase von Lennox Browne.

Aetiologisch wie therapeutisch sind von den gewöhnlichen Geschwüren die *syphilitischen* zu trennen, deren genauere Schilderung § 52 bringen wird. Hier sei nur erwähnt, dass die syphilitische Rhinitis bei Neugeborenen nicht selten mit Schleimhaut-Ulcerationen verbunden ist, welche den bei Scrophulose auftretenden Geschwüren sehr ähnlich sehen. Als einziges Unterscheidungsmerkmal lässt sich anführen, dass bei angeborener Syphilis ausser Schwellungen der Schleimhaut häufig auch noch solche des Periostes auftreten, und zwar an dem äusseren Periost des Nasenskeletes, so dass man sie durch Betastung wahrnehmen kann. Fehlt aber auch diese Erscheinung, so empfiehlt es sich bei dem Verdacht auf Syphilis, eine Quecksilberbehandlung zu versuchen, am besten unter Darreichung von kleinen oft wiederholten Dosen von Calomel (0,005—0,01 je nach dem Alter des Kindes, vier Dosen täglich und mindestens 4—5 Tage hintereinander zu geben).

Durch Uebertragung der furchtbaren Rotzkrankheit (*Malleus*) vom Pferd auf den Menschen können an der Nase *Rotzgeschwüre* entstehen, sehr häufig mit tödtlichem Ausgange. Sie treten immer multipel in beiden Nasenhälften und auf den verschiedensten Stellen der Schleimhaut auf und führen sehr frühzeitig zu Anschwellungen der Gesichts- und Kopfhaut, welche ein Mittelding von Phlegmone, Erysipelas und Lymphangioitis darstellen, sich aber vor den gewöhnlichen Erysipelen der Gesichts- und Kopfhaut durch die bedeutende Infiltration des Binde-

gewebes auszeichnen. Sobald man solche Anschwellungen unter hohem Fieber und ohne gleichzeitiges Bestehen einer eiternden Wunde sich entwickeln sieht, so muss man an die Möglichkeit einer Rotzinfection denken, besonders wenn man weiss, dass zu gleicher Zeit und am gleichen Orte die Krankheit unter den Pferden verbreitet ist. Ob es möglich wäre, bei frühzeitiger Erkenntniss der Rotzinfection durch operative Eröffnung der Nasenhöhle, etwa durch die in § 51 erwähnten Methoden, und durch Ausglühen der Geschwüre einer Verbreitung der Infection wirksam entgegen zu treten, muss erst durch die Erfahrung entschieden werden. Versuche dieser Art würden immerhin nicht irrationell erscheinen.

§ 49. Die Geschwulstbildungen der Nasenschleimhaut.

Die Beziehung der Nasenhöhle zu geschwulstbildenden Processen ist ausserordentlich mannigfach, wenn man das Einwuchern von Geschwülsten von den Nachbartheilen her berücksichtigt. So werden wir Geschwülste des Oberkiefers kennen lernen (§§ 75 und 76), die in die Nasenhöhle hineinwachsen, ferner Geschwülste der Fossa pterygo-palatina und der Schädelbasis, von welcher einzelne Abschnitte die Nasenhöhle erreichen und sogar ziemlich vollständig ausfüllen können (§ 116). Sehen wir aber vorläufig von den Geschwülsten der Nachbartheile ab, so bleiben nur diejenigen übrig, welche ausschliesslich der Schleimhaut der Nasenhöhlen angehören. Von diesen sind hier zu erwähnen die *Schleimpolypen*, die *Papillome* und die sehr selten vorkommenden *Epitheliome* und *Fibrosarkome*.

Am häufigsten werden die Schleimpolypen beobachtet. Sie stellen eine geschwulstartige Hyperplasie der Schleimhaut dar, welche sich in den meisten Fällen durch den Reiz chronischer oder oft wiederholter acuter Schleimhautentzündung entwickelt; sie treten daher meist in grösserer Anzahl auf. Selten führen andere Reize zu der gleichen Bildung, doch ist es bemerkenswerth, dass bei dem Vordringen der oben erwähnten Oberkiefer- und Schädelbasisgeschwülste die Schleimhaut der Nase Schleimpolypen producirt.

Die *Schleimpolypen* haben eine blasse, graugelbe Farbe und sind von weicher Consistenz. Ihr Gewebe enthält sehr viel Gewebsflüssigkeit, so dass die Substanz halb durchscheinend wird. Hierdurch entsteht eine gewisse Aehnlichkeit mit den Meerespolypen, besonders mit den hellgrauen Quallen. Bei der anatomischen Untersuchung findet man in dem Gewebe eine bedeutende Entwickelung der Schleimdrüsen und das submucöse Bindegewebe in der Anordnung des Schleimgewebes, die spärlichen Zellen eingelagert in eine fast homogene Grundsubstanz. Will man den Nasenpolyp in die gewöhnliche Nomenclatur der Geschwülste einreihen, so müsste man ihn als gutartiges Adenomyxom der Schleimhaut bezeichnen.

Abgesehen von den Schleimpolypen, welche vom hinteren freien Rande der Nasenscheidewand zwischen den Choanen entspringen und als die einzigen gutartigen Geschwülste des Septum an der Hinterfläche des Gaumensegels herabhängen (§ 116), *gehen diese Polypen fast immer von dem Schleimhautüberzuge der Muscheln und der Nasengänge aus.* Die überwiegende Mehrzahl (Fig. 53 P) sitzt am unteren Rande der mittleren Muschel; manche mögen auch der oberen Muschel entstammen, die ja der mittleren sehr nahe liegt, und zweifellos gibt es auch Polypen, welche noch über der oberen Muschel in dem Schleimhautüberzuge der Siebbeinzellen wurzeln.

In den meisten Fällen wachsen die Schleimpolypen nach vorn gegen das Nasenloch zu, so dass man, mit oder ohne Zuhülfenahme künstlicher Beleuchtung, den Nasengang mit einer stumpfspitzigen, glatten, hellgrauen Gewebsmasse ausgefüllt findet. Später wuchern sie auch gegen die Choane hin, und können sich derartig in die Pharynxhöhle vorschieben, dass sie nicht nur durch die Rhino-

scopia posterior (§ 45) deutlich gesehen, sondern auch für den tastenden Finger fühlbar werden, welchen man hakenförmig gekrümmt an der hinteren Fläche des Gaumensegels in die Höhe führt. Diese letztere Untersuchung sollte nicht versäumt werden, damit man sich über die Ausdehnung der Polypen orientirt und unter Umständen vom Pharynx her ihre Entfernung unterstützen kann (§ 50). Je weiter der Schleimpolyp nach vorn hin zum Nasenloche vorrückt, desto leichter entstehen auf seiner Oberfläche flache Geschwüre, so dass Polypen, welche das Niveau der Nasenlöcher erreichen, oft eine breite ulcerirende Fläche zeigen. Der chronisch-entzündliche Reiz führt dann nicht selten zu einer fibrösen Induration des Gewebes, die Consistenz der Polypen wird fester. Unter solchen Umständen treten auch oft Blutungen an der Oberfläche ein, was sonst an den gewöhnlichen Schleimpolypen kaum beobachtet wird.

Neben diesen Erscheinungen ist eine der gewöhnlichsten *die Verengerung der Nasengänge, und selbst ihr Verschluss durch den Polypen.* Schon der Verschluss eines Nasenganges stört beträchtlich die Athmung, weil durch einen einzigen Nasengang für längere Zeit nicht genug Luft inspirirt werden kann und der Kranke gezwungen wird, *mit offenem Munde zu athmen.* Noch nothwendiger wird diese Art der Athmung, wenn sich die Schleimpolypen, was sehr häufig geschieht, *auf beiden Seiten* entwickelt haben und beide Nasengänge verengen oder verschliessen. Das Athmen mit offenem Munde disponirt, ähnlich wie bei den Hasenscharten, zu entzündlichen Erkrankungen des Kehlkopfes, der Bronchien und Lungen, es führt aber auch zu dem für die Umgebung des Kranken so unangenehmen *Schnarchen* im Schlafe, welches darin seinen Grund hat, dass das Gaumensegel bei dem Nachlassen der Muskelcontractionen von dem respiratorischen Luftstrome hin- und hergetrieben wird.

Fig. 53.
Schleimhautpolyp (P) von dem unteren Rande der mittleren Muschel ausgehend.

Sogar asthmatische Beschwerden können durch Schleimpolypen der Nase bedingt werden. Ferner leidet Geruch und Sprache, die letztere besonders dadurch, dass das Gaumensegel bei dem Vordringen des Polypen in die Rachenhöhle diese nicht mehr von der Nasenhöhle abschliessen kann. Dann tönt bei jeder Lautbildung die Luft in der Nasenhöhle mit; *die Sprache erhält einen nasalen Beiklang.* Endlich können doppelseitige, grosse und zahlreiche Nasenpolypen das Skelet der Nase auseinanderdrängen und zu einer Formstörung der äusseren Nase und einer Entstellung des Gesichtes führen.

Weniger häufig als Schleimpolypen kommen *Papillome* der Nasenschleimhaut vor. Sie sitzen ausschliesslich an den *unteren* Muscheln (Hopmann) und zwar meist in Form von breitbasigen, diffusen Geschwülsten, die einen papillären Bau und eine ziemlich derbe Consistenz zeigen. Die einzelnen Papillen stehen bald locker, bald dicht gedrängt nebeneinander. Grosse Papillome können die gleichen Beschwerden verursachen, wie die Schleimpolypen; zuweilen findet man sie gleichzeitig mit diesen vor.

Bei der *Diagnose* der geschilderten Geschwülste, insbesondere der *Schleimpolypen*, sind zunächst zwei Veränderungen der Nasenschleimhaut, eine entzündliche und eine traumatische, in Rechnung zu ziehen, deren Unkenntniss schon

zu manchem Irrthume geführt hat. In Folge chronischer Katarrhe entsteht nicht selten eine Schleimhauthyperplasie der Muscheln, die, wenn sie gerade den vorderen Rand der unteren Muschel einnimmt, in der That einen Polypen vortäuschen kann. Aber der verdickte Muschelrand ist intensiv geröthet, der Schleimpolyp dagegen grau und durchscheinend; die Polypen sind in der Regel gestielt, während die hypertrophische Schleimhaut breit mit der Muschel verbunden ist. Endlich kann auch mitunter die Prüfung der Sensibilität einen Entscheid liefern, da die Polypen fast gänzlich ohne Nerven sind.

Die zweite, traumatische Veränderung der Nasenschleimhaut, welche hier in Frage kommen kann, ist das *subperichondrale Hämatom* der knorpeligen Nasenscheidewand. Diese Hämatome entstehen durch Quetschen und Verbiegen der Nasenspitze, liegen fast immer paarig zu beiden Seiten der Scheidewand und haben die Farbe der bedeckenden Schleimhaut.

Mit anderen Geschwülsten der Nasenhöhle können Schleimpolypen kaum verwechselt werden; denn die vom Oberkiefer, der Fossa pterygo-palatina und der Schädelbasis nach der Nase zu wachsenden Tumoren zeichnen sich alle durch ihr derbes Gefüge und den Mangel der Transparenz aus. Höchstens könnten in dem oben erwähnten Falle, wenn sich nämlich vor einer solchen in die Nasenhöhle eindringenden Geschwulst ein Schleimpolyp entwickelt, anfangs Zweifel entstehen, welche indessen durch die späteren Symptome (§§ 75 und 76 sowie § 116) sehr bald zerstreut werden müssten.

§ 50. Die operative Entfernung der Schleimpolypen der Nase. Extraction, Ligatur, Drahtschlinge.

Die medicamentöse Behandlung der Schleimpolypen, z. B. das Einschnupfen von Tannin- oder Alaunpulver, das Einziehen von Kochsalzlösungen, das Bepinseln mit Jodtinctur u. s. w. gehört der Geschichte an. Hier schafft nur ein chirurgisches Eingreifen Hülfe, *die operative Entfernung.*

Althergebracht ist das *Herausziehen der Nasenpolypen mit der Kornzange oder mit besonderen Polypenzangen*, kornzangenähnlichen Instrumenten, deren oberster, zum Fassen bestimmter Theil länger ist, als bei gewöhnlichen Kornzangen. Sie werden in der Weise eingeführt, dass die eine Branche an der Nasenscheidewand, die andere an der seitlichen Wand der Nase zwischen unterer und mittlerer Muschel, im sog. mittleren Nasengange, nach hinten vordringt. Nun schliesst man die Branchen mit festem Drucke der Hand, dreht unter Pro- und Supinationsbewegungen das Instrument um seine eigene Achse hin und her und quetscht auf diese Weise den Stiel ab. Wird jetzt die Zange herausgezogen, so liegt der Stiel fest eingeklemmt zwischen den Branchen, und an ihm hängt der ganze Polyp. Ragt der hintere Theil des Polypen durch die Choane in die Rachenhöhle hinein, so führt man den Zeigefinger der linken Hand hinter das Gaumensegel und drängt den Polypen den Branchen der Zange von hinten nach vorn entgegen. Die Blutung ist in den ersten Augenblicken ziemlich profus, steht indessen, sobald der aufgeregte Kranke anfängt, wieder ruhig zu athmen. Selten bedarf man zur Blutstillung eines anderen Mittels, als des Einspritzens von Eiswasser; im Nothfalle müsste die Tamponade der Nasenhöhle (§ 44) zur Anwendung kommen.

Dem Ausreissen der Nasenpolypen wird mit Recht der Vorwurf gemacht, es sei ein rohes, verletzendes und im Erfolge sehr unsicheres Verfahren. Roh ist das Verfahren, weil man im Dunkeln ohne sichere Controle arbeitet und dabei oft mit starker Kraftanstrengung an den erfassten Polypen drehen und ziehen muss. Die Verletzung ist daher oft nicht unbedeutend. Sehr häufig wird der untere Rand der mittleren Muschel mit abgerissen, zuweilen aber auch die ganze

Muschel herausgebrochen und das Gefüge des Siebbeins verletzt. Bekannt sind einige Fälle von tödtlich verlaufener Meningitis, die dadurch zur Entwickelung kam, dass bei dem Ausreissen von Nasenpolypen die oberen Siebbeintheile in der Nähe der Lamina cribrosa stark verletzt wurden und eine hier anhebende Entzündung sich auf die Hirnhäute fortpflanzte. Die Hauptschattenseite der Polypenextraction dürfte aber die sein, dass nur die grossen Geschwülste mit der Zange erfasst und herausgedreht werden können. Dem Kranken wird auf diese Weise nur eine vorübergehende Erleichterung verschafft. Sehr bald wachsen die kleineren Schleimpolypen nach, die in den oberen Abschnitten der Nasengänge verborgen lagen; sie konnten unmöglich von den breiten Branchen der Polypenzangen erreicht werden, da der Raum für die geschlossene, geschweige denn für eine geöffnete Zange viel zu eng ist. Selbst bei der grössten Uebung und Geschicklichkeit im Ausführen dieser Operation wird man also nur auf einen unvollständigen und vorübergehenden Erfolg rechnen dürfen.

Weniger verletzend, aber noch unzuverlässiger ist das Verfahren von Hamond. Dieser führte, wie bei der Tamponade der Nasenhöhle (§ 44), einen Schwamm an einem Faden in die Choane ein und zog ihn von hinten nach vorn durch, um den Polypen abzureissen.

Den beschriebenen und als roh und unzureichend erklärten Verfahren der Extraction stehen die Methoden der *Ligatur* gegenüber. Die alte Fadenligatur, welche man früher aus Furcht vor der Blutung unter Anwendung von allerlei Schlingenführern und Schlingenschnürern anlegte, auch in der Form der Ricordschen Schlinge (vgl. bei *Varicocele* § 354) mittelst des Bellocq'schen Röhrchens zu schürzen empfahl, ist für die Nasenpolypen nicht vortheilhaft, weil die Nekrose und Fäulniss des Polypen nicht nur örtlich eine Entzündung der Wundflächen, sondern auch bei Aspiration der Spaltpilzkeime in die Luftwege eine solche der Bronchialschleimhäute nach sich ziehen kann. An ihre Stelle ist das hauptsächlich in neuerer Zeit sehr vervollkommnete *Abschnüren mit einer galvanisch erhitzten oder mit einer kalten Drahtschlinge getreten*, Verfahren, welche heutzutage als die rationellsten erklärt werden müssen.

Die *galvanokaustische Schlinge*, deren Handhabung besonders von Voltolini ausgebildet worden ist, besteht aus Platin- oder Eisendraht (Claviersaite). Die Drahtenden stecken in einer kupfernen Doppelröhre, welche in einem Schlingenschnürer befestigt wird, wie er von Voltolini, V. v. Bruns u. A. zweckmässig construirt wurde. Sehr zierlich und handlich ist der Schlingenschnürer von Schech. Die Drahtschlinge wird in kaltem Zustande in die Nasenhöhle eingeführt, um den Polypen gelegt und so weit es geht, zugezogen. Nun schliesst man durch Druck auf einen Knopf oder Fortsatz am Schlingenschnürer die mit einer elektrischen Batterie in Verbindung stehende Leitung und bringt die Schlinge zum Glühen. Der galvanokaustisch abgetrennte Polyp wird mit der Schlinge herausgezogen. Die Feinheit des Drahtes gestattet es, die Schlinge selbst in die engsten Abschnitte der Nasenhöhle einzubringen und auch die kleinen Polypen zu erreichen, die Blutung ist in Folge der hämostatischen Wirkung der Glühhitze minimal oder fehlt ganz, endlich verschorft der heisse Draht auch den Boden der Geschwülste in vortheilhafter Weise — alles Vorzüge der galvanokaustischen Entfernung der Polypen vor deren Extraction. Um Recidive ganz sicher zu verhüten, kann man die Polypenreste oder den Mutterboden auch noch mit einem Galvanokauter touchiren.

Für die von V. v. Bruns empfohlene *„kalte Schlinge"* lässt sich derselbe Draht und der gleiche Schlingenschnürer verwenden; doch sind hierzu auch noch besondere, feinere Instrumente construirt worden. Die Handhabung ist dieselbe wie bei der galvanokaustischen Schlinge, nur wird statt des Stromschliessens und

Abglühens ein leichter Zug an der zugeschnürten Schlinge geübt, welcher den zerquetschten Stiel vollends abtrennt. Eine Blutung tritt nach Anwendung der kalten Schlinge fast immer ein und erfordert die nachträgliche Kauterisation.

§ 51. Die osteoplastischen Resectionen des Nasenskeletes zur Entfernung der Nasenpolypen.

Bei zahlreichen Polypen und öfteren Recidiven ist in Erwägung zu ziehen, ob man sich nicht die Nasenhöhle operativ freilegen soll, um eine gründliche Entfernung der Polypen unter deutlichem Erkennen ihrer Stiele vornehmen zu können. Die einfachste Art, diese Aufgabe zu erfüllen, ist die mediane Spaltung des Nasenrückens, vom Nasenloche in der Mittellinie aufwärts bis zu dem Knochenrande der Ossa nasi. Handelt es sich um Polypen in den beiden Nasenhöhlen, rechts und links, so ist es deshalb nicht nöthig, zwei getrennte Schnitte am Nasenrücken zu führen; man kann, wenn man rechts die erste Incision machte, vom linken Nasenloche aus die Incision in die schon vorhandene Schnittlinie der äusseren Haut eintreten lassen. So entsteht *eine* äussere Wunde, in welche die Incisionen beider Nasenhöhlen von unten her ausmünden. Die Narbe, welche genau der Mittellinie entspricht, ist nicht wesentlich entstellend; doch gewährt leider diese einfache Operation nur freien Raum für das Gebiet des vorderen Abschnittes der Nasenmuscheln. Soll der hintere Abschnitt der Muscheln oder gar das Labyrinth des Siebbeines freigelegt werden, so muss man sich zu *osteoplastischen* oder *temporären* Resectionen des Nasenskeletes entschliessen.

Die älteste Methode dieser Resection hat v. Langenbeck (1859) angegeben; sie stellt sich die Freilegung *einer* Nasenhöhle zur Aufgabe. Zu diesem Zwecke führt man von der Spitze des betreffenden Nasenloches bis zur Nasenwurzel einen Schnitt, welcher genau dem Nasenrücken entspricht und im vorderen Theile auch den Nasenknorpel trennt. Ein zweiter Schnitt verläuft vom Winkel des Nasenflügels ebenfalls nach oben zur Nasenwurzel, und zwar in der Linie, in welcher sich die Nase von der Wange abgrenzt. Auch dieser Schnitt trennt mit den Weichtheilen zugleich den Nasenknorpel bis zum Rande des knöchernen Nasenskeletes. Man kann auch, wie es von v. Langenbeck in späteren Operationen dieser Art geschehen ist, die Umsäumung des Nasenloches unversehrt lassen, indem man beide Schnitte erst einige Linien hinter dem Rande des Nasenflügels beginnt und diese Punkte mit einem Querschnitte verbindet. Nun wird im Nasenskelete die Trennung der Weichtheile dadurch ergänzt, dass man mit der Stichsäge median die beiden Ossa nasi trennt und an der Seite, wieder entsprechend dem Schnitte durch die äussere Haut, den Proc. nasalis des Oberkiefers bis zum Thränenbeine abtrennt. Mit einem starken Elevatorium wird jetzt der Lappen, welcher von den beiden Schnitten eingegrenzt ist, nach oben gegen die Stirn emporgehebelt, wobei sich das Os nasi und der Proc. nasalis des Oberkiefers in ihrer Nahtverbindung mit dem Stirnbeine lockern und der Abhebelung folgen. So wird der Knochen-, Knorpel- und Weichtheildeckel, welcher die betreffende Nasenhöhle zudeckt, *temporär* entfernt. Man übersieht nun deutlich die Muscheln und das Labyrinth des Siebbeines, kann die Polypen entfernen und klappt endlich den Deckel nach unten zurück, um ihn durch genaues Vernähen der beiden Hautschnittwunden in seiner normalen Stellung zu befestigen. Die Heilung der äusseren Wunden, auch der Knochenwundflächen erfolgt ohne Störung. Die Narben sind wenig entstellend, weil die eine Narbe genau auf den Nasenrücken, die andere genau in die Grenzlinie zwischen Nase und Wange fällt.

Da oft Polypen aus *beiden* Nasenhöhlen zu entfernen sind, so wurden von Ollier und von v. Bruns Methoden zur temporären Resection des ganzen Nasen-

skeletes angegeben. Ollier führt einen Schnitt durch die Weichtheile, welcher, wie der zweite Schnitt v. Langenbeck's, vom Winkel des einen Nasenflügels zur Nasenwurzel verläuft, dann aber quer über den Nasenrücken geht und nun an der Grenze zwischen Nase und Wange bis zum anderen Nasenflügel zurückläuft, also die ganze Hautdecke der Nase von beiden Wangen und von der Stirnhaut ablöst. Dann setzt er eine Stichsäge an der Nasenwurzel ein und sägt das Nasenskelet einschliesslich der Nasenscheidewand im Niveau des Hautschnittes ab; nach unten kann die Trennung der Knorpel mit dem Messer vorgenommen werden. Nun wird das Nasenskelet *nach unten* geschlagen, wobei die Hautdecke der Nasenscheidewand die wesentlichste Ernährungsbrücke für die dislocirten Theile darstellt. Nach Entfernung der Polypen wird das Nasenskelet nach oben zur normalen Stellung zurückgeführt und durch Hautnähte befestigt. v. Bruns endlich führt nur die eine Hälfte des Ollierschen Schnittes aus, fügt die Trennung der Nasenscheidewand hinzu und klappt die *Nase nach der entgegengesetzten Seite* um (Fig. 54). Die breite Ernährungsbrücke gestattet, wie v. Bruns zeigte, die Nase Tage und Wochen (bis über drei Wochen) hindurch in ihrer dislocirten Stellung zu lassen, damit man anfänglich die Blutung, später die Recidivbildung überwachen kann; erst spät, eventuell unter neuer Anfrischung der Wundränder, wird die Nase in ihre normale Stellung zurückgeführt.

Fig. 54.
Temporäre Resection der Nase nach v. Bruns.

Ob nun die eine oder die andere dieser Methoden den Vorzug erhält, in jedem Falle wird man an die Gefahr denken müssen, dass bei tiefer Narkose Blut aus den Choanen in die Rachenhöhle und von hier in den Larynx, die Trachea und die Bronchien einfliessen und Erstickung bewirken kann (§ 77). Dieser Gefahr wird dadurch begegnet, dass man vor dem Beginne der Operation durch das Verfahren Bellocq's (§ 44) die beiden Choanen mit Tampons gegen den Pharynx abschliesst. Eventuell kann man auch nach Edm. Rose am hängenden Kopfe operiren oder nach vorausgeschickter Tracheotomie die Tampon-Canüle einlegen (§ 77).

§ 52. Die Krankheiten des knorpeligen und knöchernen Nasenskeletes.

Mit Ausnahme kleiner knorpeliger Nekrosen, welche den oben (§ 49) erwähnten subperichondralen Hämatomen nicht selten folgen, kommt es an dem knorpeligen und knöchernen Nasengerüste sehr selten zu traumatischer Nekrose; auch die traumatische eitrige Periostitis wird nicht häufig beobachtet. Dagegen zeigen Knochen und Knorpel der Nase für *syphilitische Erkrankungen* eine ganz besondere Neigung.

Von geringem Belange sind die syphilitischen Zerstörungen der Nasenflügel und des vorderen Randes der Nasenscheidewand, wenngleich auch sie schon recht unangenehme Entstellungen veranlassen. Die Erkrankung beginnt hier gewöhnlich nicht von der Haut aus, wie bei Lupus und Epithelialcarcinom (§ 47), sondern meist als perichondrale Infiltration, welche zur eiterigen Schmelzung gelangt und

so zu Substanzverlusten führt. Ein Lieblingssitz syphilitischer Erkrankung im Innern der Nase ist das *Periost der Nasenscheidewand.* Partielle Schmelzung solcher Herde führt nicht selten zur Bildung von Lücken in der Scheidewand, welche man freilich erst bei genauer Inspection, die hinteren erst mit Hülfe der Rhinoskopie erkennt. Solche Löcher kommen nach Casabianca allerdings auch bei Arbeitern vor, welche Kali bichromaticum herstellen oder mit Arsen und Sublimat arbeiten; in der Regel aber darf man auf Syphilis schliessen. Sobald die syphilitische Zerstörung an der Nasenscheidewand weiter um sich greift, *sinkt das ganze Nasengerüst ein.* Man kann das in verschiedenen Graden beobachten, von einer geringen Abflachung der Nasenprominenz an, bis zu dem vollständigen Einsinken der Nase auf das Niveau der Oberkiefer. Im weiteren Fortschreiten der syphilitischen Zerstörung kann endlich auch die Hautdecke der Nase erreicht werden, doch geschieht dies in der Regel sehr spät, und meist ist das Nasenskelet sammt der Schleimhaut längst zerstört, ehe man an der äusseren Haut etwas bemerkt. Es liegt hierin ein wesentlicher Unterschied zwischen Syphilis einer-, Lupus und Epithelialcarcinom anderseits. Die letztgenannten Krankheiten sind primäre Krankheiten der Hautdecke und dringen erst nach Vernichtung derselben in das Skelet vor; *die syphilitische Ulceration dagegen beginnt meist im Innern der Nase und greift erst nach Zerstörung des Skeletes auf die Hautdecke über; besonders gilt das von jenen Fällen, welche von der Nasenscheidewand ausgehen.* Nach Heilung des syphilitischen Geschwüres ist daher die Hautdecke oft nicht wesentlich zerstört, sondern nur narbig nach der Nasenhöhle hin verzogen. Wir werden sehen, dass man bei der operativen Behandlung derartiger Nasendefecte von diesem Verhalten der äusseren Haut einen grossen Nutzen ziehen kann (§ 54).

Zu den gleichen Zerstörungen des Nasenskeletes kann auch die angeborene Syphilis führen; doch kommen an scrophulösen Kindern auch *subperichondrale Abscesse der Nasenscheidewand* vor, welche mit Syphilis nichts zu thun haben. Diese Abscesse machen dadurch einen eigenthümlichen Eindruck, dass sie *jederseits eine Schwellung bilden* und wie eine Geschwulst der Nasenscheidewand beide Nasengänge verschliessen. In der Regel reicht die Abscessbildung soweit nach vorn, dass man durch Betastung mit beiden Zeigefingern die Fluctuation nachweisen kann. Ein einfacher Einstich auf *einer* Seite genügt zur Entleerung des Eiters, ein Beweis, dass der Knorpel von der Eiterung bereits durchbrochen wurde. Dann aber legt sich das Perichondrium wieder an, und es entsteht keine dauernde Oeffnung in der Nasenscheidewand, wie bei der eiterigen Schmelzung syphilitischer Indurationen. Mitunter enthalten die beiderseitigen Schwellungen statt des Eiters eine helle, viscide Flüssigkeit (Velpeau, Jurasz).

Bei Erwachsenen sind *tuberkulöse Geschwüre* und tuberkelhaltige Granulationswucherungen am Septum von Laverau, Riedel, Trendelenburg u. A. beobachtet worden.

Die Syphilis der Nase erheischt zunächst keine chirurgisch-operative Behandlung; man sucht durch eine eingreifende antisyphilitische Kur so viel von der Nase zu erhalten, als sich erhalten lässt und unterstützt die allgemeine Behandlung durch eine örtliche, wie sie bereits für Ozaena (§ 48) angegeben wurde. Die Entstellungen, welche die Vernarbung der syphilitischen Geschwüre zurücklässt, sucht man durch plastische Operationen zu beseitigen (§§ 53—59).

Nicht-syphilitische Geschwulstbildungen gehören am Nasenskelete zu den grössten Seltenheiten. Es ist dies um so auffälliger, als das Skelet der Oberkiefer, die sich seitlich an die Nase anschliessen, so sehr zu Geschwulstbildungen neigt. Doch hat man einzelne Fälle von Chondrom, Myxom, Sarkom und Osteom am Septum beobachtet, welche mit den oben erwähnten subperichondralen Absces-

sen nicht verwechselt werden dürfen. Im Uebrigen werden Knochen und Knorpel des Nasenskeletes häufig von den Geschwülsten, welche sich in die Nasenhöhle hinein entwickeln, auseinander gedrängt, z. B. von den grossen Nasenpolypen (§ 49), von den Geschwülsten der Oberkiefer (§§ 74 u. 75) und von den sog. Nasenrachenpolypen (§ 116). Die bösartigen Geschwülste der Oberkiefer, Sarkome und Carcinome, wachsen derart in die Nasenknochen hinein, dass diese in der Geschwulstmasse verschwinden; auch die Osteome der Oberkiefer können sich in die Nasenknochen hinein erstrecken. Den übrigen Geschwülsten gegenüber verhält sich das Nasenskelet mehr passiv.

§ 53. Indicationen zur Rhinoplastik. Allgemeine Methoden derselben.

Die Krankheiten, welche Anlass zu rhinoplastischen Operationen geben, wurden sämmtlich schon in den vorhergehenden Paragraphen erwähnt. Ganz besonders häufig sind es Zerstörungen der Nase durch *Lupus, Hautcarcinom* und *Syphilis*, welche die Rhinoplastik indiciren. Aber auch traumatische Defecte, Entstellungen durch Verletzung des Skeletes, endlich Geschwülste der Nasenhaut u. s. w. geben gelegentlich Anlass zum plastischen Ersatze. Bei der Vielseitigkeit der Indicationen ist es nicht thunlich, diese Operationen nach den einzelnen Erkrankungen zu trennen und die Schilderung der Verfahren jeweils an diese anzuknüpfen, wie es bei der Cheiloplastik geschah. Vielmehr trennen wir einfach die *totale Rhinoplastik* von der *partiellen* und werden bei der Beschreibung beider den wichtigsten Indicationen Rechnung tragen, soweit sie die Ausführung der Operation beeinflussen.

Die Methoden der Rhinoplastik lassen sich auch nach dem Orte unterscheiden, von welchem aus die Substanz zur neuen Nase entnommen wird. Der wichtigste Ort ist die *Stirn*, aus deren Haut bei dem Volke der Inder von uralten Zeiten her die Nasendefecte gedeckt wurden. Diese Methode heisst danach die *indische Methode*. Die Entwickelung der Operation in Indien beruhte darauf, dass das Abschneiden der Nase dort eine sehr übliche Strafe war und die Mitglieder einer niederen Priesterkaste, die Koomas, sich bemühten, diese Verstümmelungen zu beseitigen. Englische Zeitungen brachten am Ende des vorigen Jahrhunderts (1793) die Nachricht von diesen indischen Operationen nach Europa, und einzelne englische Chirurgen, wie Lucas, Carpue u. A., ahmten die indische Methode nach. Aber erst unter den Händen des deutschen Altmeisters der plastischen Chirurgie, Dieffenbach's, ist die Methode der Inder zu einer gedeihlichen Entwickelung gelangt (1822—47). Noch heute ist sie die wichtigste Methode der Rhinoplastik, und immer noch ist man bemüht, in Verfolgung der Bestrebungen Dieffenbach's, ihre Mängel thunlichst zu beseitigen (§ 54).

Etwas jünger als die indische Methode ist die *italienische Methode*, welche die Substanz für die Nasenbildung aus der Armhaut entnimmt. Sie wurde von Kaspar Tagliacozza in Bologna 1547 genau beschrieben, nachdem sich schon um das Jahr 1400 der Sicilianer Branca durch die Ausführung solcher Operationen grossen Ruf erworben hatte. Lange Zeit hielt man diese Operation für ein Märchen; die Pariser Facultät entschied sich sogar 1742 dafür, dass ein solcher Ersatz ganz unmöglich sei. Aber v. Gräfe d. Ä. nahm im Beginne dieses Jahrhunderts (1816) die Operation wieder auf und führte sie mit Erfolg aus. Die Gründe, weshalb diese Methode zu keiner besonderen Entwickelung gelangen konnte, werden wir § 57 noch genauer kennen lernen. Dort wird auch die Modification, welche v. Gräfe bei dieser Operation einführte und welche gelegentlich auch als *deutsche Methode* bezeichnet worden ist, ihre kurze Erwähnung finden.

Ausser Stirnhaut und Armhaut hat man später noch die *Nasenhaut* selbst und die *Wangenhaut* zur Rhinoplastik benutzt. Bei Verwendung der Nasenhaut

muss vorausgesetzt werden, dass nur ein kleiner Theil der Nase fehlt und die übrige gesunde Haut der Nase zur Deckung ausreicht. Es ist das grosse Verdienst v. Langenbeck's, gezeigt zu haben, dass man einen Nasenflügel aus der Hautdecke des andern ergänzen kann (vgl. über diese Operation § 58). Wollte man die nationalen Prädicate, welche die rhinoplastischen Methoden erhalten haben, fortsetzen, so könnte diese Methode am passendsten als *deutsche* bezeichnet werden, während die früher so genannte Methode nur eine unwesentliche und nicht einmal sehr passende Modification der italienischen Methode darstellt (§ 57). Was endlich die Benutzung der Wangenhaut betrifft, so hat zwar schon Dieffenbach Versuche in dieser Richtung angestellt, aber erst Nélaton hat die Methode des Ersatzes der Nase aus der Wangenhaut entwickelt; diese Methode könnte mithin als *französische* betrachtet werden.

Das beste Material zur Bildung von Nasentheilen ist ohne Zweifel die Nasenhaut selbst, und es ist zu bedauern, dass sie eben nur für kleinere Aufgaben der partiellen Rhinoplastik (§§ 58 und 59) benutzt werden kann. Im Uebrigen steht die Stirnhaut in ihrer anatomischen Zusammensetzung der Nasenhaut am nächsten. Dass die Stirnhaut dicker ist als die Nasenhaut, muss als ein Vortheil gelten, weil ja in den meisten Fällen nicht nur die Haut der Nase, sondern auch das Knorpel- und Knochenskelet zu ergänzen ist. Armhaut und Wangenhaut sind dagegen in der Structur so sehr von der Nasenhaut verschieden, dass sie, abgesehen von ganz besonderen Fällen, welche wir § 57 noch kennen lernen, kaum verdienen, für die Rhinoplastik benutzt zu werden.

§ 54. Die totale Rhinoplastik aus der Stirnhaut. Indische Methode.

Der Begriff der totalen Rhinoplastik im eigentlichen Sinne des Wortes setzt voraus, dass von der Nase nichts mehr existirt und deshalb Alles ersetzt werden muss. Diese Voraussetzung trifft aber fast in keinem Falle zu; denn irgendwo sind in der Regel noch Nasenreste irgend welcher Art vorhanden und verdienen dann auch erhalten oder sogar zur Rhinoplastik mit benutzt zu werden. *In der Regel nennt man diejenige Operation eine totale Rhinoplastik, welche die beiden Nasenflügel, die Nasenspitze und das Septum bis rückwärts zu dem vorderen Rande des knöchernen Nasenskeletes ersetzen soll.* Nach schwerer lupöser Zerstörung ist dieser Fall gerade ziemlich häufig, und wir wollen bei der Beschreibung der Operation von diesem typischen Falle ausgehen.

Man beginnt die Rhinoplastik mit dem Anlegen der Wundlinien und Wundflächen, in welche der Stirnlappen später eingefügt werden soll — erster Act. Bei Exstirpation von Cancroiden oder Lupus, welcher sofort der plastische Ersatz folgen soll, fällt diese Anfrischung mit dem Umschneiden des kranken Gewebes zusammen. Handelt es sich dagegen um einen narbigen Defect, so wird der Contour der ursprünglichen Nase in der Breite mindestens eines Centimeter wund gemacht und an der Stelle, wo ehemals das Septum stand, ein kleiner Querschnitt für die Einpflanzung des neuen Septum hinzugefügt. Nach der von Bardeleben (1867) zuerst angegebenen, dann von R. v. Volkmann (1872) und C. Hueter (1874) weiter ausgebildeten Methode, welche eine Duplicirung der vorderen Theile der Nase anstrebt, erfolgt nun *die Bildung eines Nasenwurzellappens* aus der Haut, welche die Nasenwurzel bedeckt. Die hufeisenförmigen Schnittlinien zur Begrenzung dieses Lappens sind aus Fig. 55 bei N zu erkennen. Fast in jedem Falle findet man hier noch brauchbare Haut, wenngleich sie narbig verändert ist. Der Nasenwurzellappen wird bis nahe zu der Defectgrenze vom Perioste der Ossa nasi abgelöst und dann nach unten geschlagen. Die schmalen Ernährungsbrücken an der Seite sind vollständig genügend, um ihn nicht absterben zu lassen.

Die Vortheile, welche die Bildung dieses Nasenwurzellappens bietet, sind folgende: 1) die Duplicirung der Haut, welche den Defect ergänzt; 2) das Emporfedern des Lappens nach seiner alten Stellung hin, wodurch die Gegend der neuen Nasenspitze erhoben wird; 3) die Bildung einer grossen Wundfläche und einer breiten Wundrinne an der Nasenwurzel, in welche sich die Lappenbrücke des Stirnlappens einfügt. Es kommt dann fast der ganze Stirnlappen mit seiner Wundfläche nicht etwa hohl, sondern auf eine andere breite Wundfläche zu liegen, wodurch seine spätere narbige Schrumpfung erheblich vermindert wird. Diese Vortheile sind so schwerwiegend, dass *die Bildung des Nasenwurzellappens als eine wesentliche Ergänzung der indischen Methode bezeichnet werden darf.*

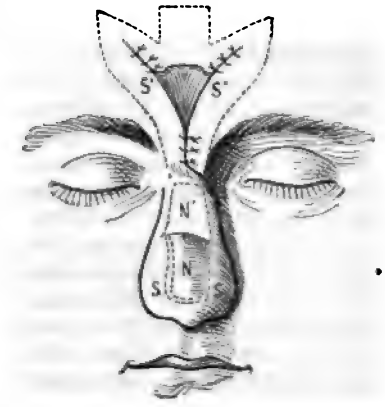

Fig. 55.
Bildung des Nasenwurzellappens (N) und des Stirnlappens (SS). N' und S'S' sind die Defecte, welche den verlagerten Lappen entsprechen.

Nun erfolgt als zweiter Act die Bildung des Stirnlappens. Man hat empfohlen, zur Sicherung einer guten Grösse und Form des Stirnlappens Modelle aus Wachs zu bilden, oder aus Heftpflaster oder Papier auszuschneiden und diese Modelle auf die Stirnhaut zu legen. Besser ist es, an der Leiche sich so einzuüben, dass man freihändig den Stirnlappen ausschneiden kann. Die Inder gaben dem Lappen die Form eines Dreieckes, welchem später das Septum angefügt wurde; so entstand die Form von Fig. 56a. In der That kann man an einem in dieser

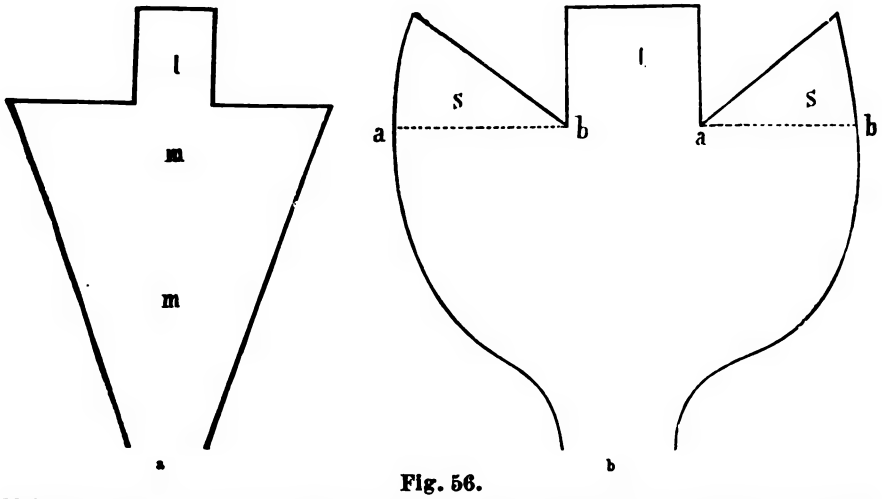

Fig. 56.
Modelle der Stirnlappen. a Aelteres Modell nach Dieffenbach. b Neueres Modell nach v. Langenbeck.

Form ausgeschnittenen Papierstück durch Zurückbiegen des Septalstückes l und durch Zusammenbiegen beider Hälften in der Mittellinie m m die Form einer Nase erhalten. Die Inder hatten aber dabei keine Rücksicht auf die spätere Schrumpfung der Theile und auch nicht auf den bogenförmigen Verlauf der Nasencontouren genommen. Diesen Fehler vermeidet das Modell von Fig. 56b, wie es

v. Langenbeck für die totale Rhinoplastik benutzt. Die eigenthümliche Form des oberen Abschnittes bedarf einer besonderen Erklärung. Die beiden Spitzen ss sollen in den Linien a b a b umgeschlagen werden, um auf diese Weise eine Umsäumung für den Rand der Nasenflügel zu gewinnen. Der Lappen für das neue Septum l hat die doppelte Breite des gewöhnlichen; er wird von links nach rechts zusammengefaltet und liefert so ein Septum, welches beiderseits vollständig überhäutet ist. Eine ähnliche Duplicirung der Lappen für Nasenflügel und Septum hat Delpech zuerst ausgeführt.

Die Ablösung des Stirnlappens soll so geschehen, dass das Pericranium frei gelegt wird; sie erfolgt demnach in dem lockeren, parostealen Gewebe, welches die Galea mit dem Schädelperioste verbindet. Dabei sei die Messerschneide stets gegen das Pericranium gerichtet, damit nicht etwa die ernährenden Gefässe, Aeste der A. A. supraorbitales und frontales von der Schneide getroffen werden. Die Höhe des Lappens bringt es mit sich, dass das Septalstück bei etwas niedriger Stirn oben bis in die Haargrenze reicht. Unten wird der Lappen, um bei dem Herunterschlagen die Torsion zu vermeiden, gegen ein Augenlid verlängert, in der Regel gegen das linke, weil dies für die Führung des Messers in der rechten Hand bequemer ist. Den abgeschälten Lappen lässt man nach unten hängen und beschäftigt sich, während er ausblutet, zunächst mit der Naht, welche den Stirndefect verkleinert und zugleich die Blutung stillt. Die Defectform von Fig. 56 b gewährt den Vortheil, dass man nicht nur an der Lappenbrücke die Supraorbitalhaut mit Nähten zusammenziehen, sondern auch die kleinen Dreiecke (vgl. die Nahtlinien bei S′S′ Fig. 55) durch die Naht schliessen kann. Es bleibt somit nur die Hälfte des ganzen Defectes zur Heilung durch Granulationsbildung und Vernarbung übrig.

Nunmehr faltet man erst, wie oben erwähnt wurde, die Nasenflügel und das Septum zusammen, und zwar durch Catgutnähte, welche nur durch das Unterhautbindegewebe angelegt werden. Endlich wird das Werk gekrönt durch Einnähen des Stirnlappens in die Wundränder des Nasendefectes, wobei man dafür sorgt, dass der Nasenwurzellappen in die richtige Lage kommt und den Stirnlappen tragen hilft. Als Nahtmaterial dient feine Seide, weil die Suturen mindestens 8 Tage liegen müssen, Catgut aber zu früh sich auflösen könnte. Das Septum erhält zur Befestigung an der Oberlippe 2 bis 3 Nähte; an jeder Seite der Nase sind etwa 6 Nähte nothwendig. Das Nähen soll mit grosser Sorgfalt geschehen, damit auf der ganzen Länge der Wundlinie die Heilung prima intentione gesichert werde.

§ 55. Nachbehandlung der Wunde nach totaler Rhinoplastik aus der Stirnhaut.

Obgleich der Blutverlust bei dieser Operation ziemlich bedeutend ist und die Verletzung eine grosse Fläche betrifft, so ist doch die Prognose quoad vitam günstig zu stellen. Der tödtliche Ausgang nach dieser Operation ist wohl kaum beobachtet worden. Die Stirnwunde bedarf, wie jede schwerere Wunde der Galea, eines entsprechend sorgfältigen Wundverbandes; die neue Nase kann unbedeckt bleiben. Das freigelegte Periost des Stirnbeines entwickelt entweder nach wenigen Tagen Granulationen, oder es wird nekrotisch, so dass die Knochenfläche frei liegt. Nur sehr selten kommt es aber zu einer nekrotischen Abstossung der Lamina ext. des Stirnbeines; gewöhnlich wird der Knochen durch Vascularisation von der Diploë aus rosenroth, dann brechen kleine Granulationsknöpfchen durch die Lamina ext. durch, bedecken allmälig die ganze Knochenfläche und überhäuten sich langsam. Die Narbe ist nicht besonders entstellend, doch immerhin sehr sichtbar, zumal in den ersten Monaten nach der Heilung, so lange sie noch roth ist.

Mehr Aufmerksamkeit, als auf den Stirndefect, hat man auf die neue Nase zu verwenden. Dass der ganze Lappen oder ein Theil desselben abstirbt, kann nur etwa einem Anfänger bei mangelhafter Ausführung begegnen. Schon nach 24 Stunden hat die neue Nase gewöhnlich die rosige Färbung der übrigen Gesichtshaut gewonnen. Bei der Prüfung der Sensibilität ergibt sich, dass in den ersten Tagen die Kranken die Berührung der neuen Nase noch auf die mittlere Stirngegend beziehen; hierfür sorgen die Nervenäste, welche in der Lappenbrücke erhalten blieben. Dann aber ändert sich die Empfindung um, sei es, dass in den Gehirncentren die Localisation umgebildet wird, sei es, dass neue Verbindungen der überpflanzten Nervenäste mit den Nerven der Umgebung entstehen. Schon nach 8 Tagen ist die Localisation richtig, und endlich entwickelt sich eine recht gute Sensibilität in der neuen Nase.

Die wichtigste Sorge ist nicht die für die Ernährung der neuen Nase, sondern die für ihre spätere Form und Function. Von den ersten Tagen ab muss man schon zusehen, *dass die Nasenlöcher offen bleiben.* Trotz ihrer Umsäumung macht sich eine beträchtliche Neigung zur narbigen Verengerung und endlich zum narbigen Verschlusse geltend. In den ersten Wochen führt man am besten cylindrische Tampons ein, welche bequem aus zusammengerollter und angefeuchteter Verbandgaze hergestellt werden. Später werden diese durch Zinkröhren ersetzt, welche sich die Geheilten selbst in die Nasenlöcher einführen können. Bei der Entlassung präge man ihnen ein, dass sie sich anfänglich jeden Tag mindestens zweimal, später mindestens einmal die Zinkröhren einschieben und stundenlang, am besten auch die Nacht hindurch, liegen lassen. Noch nach Monaten kann die Vernachlässigung dieser Regel, auch nur um einen einzigen Tag, eine so schnelle narbige Verengerung der Nasenlöcher zu Stande kommen lassen, dass am anderen Tage die Röhrchen schon nicht mehr einzuführen sind. Nur diese Art der Nachbehandlung kann das Athmen durch die neue Nase dauernd erhalten und mit ihm die Riechempfindung, welche in der Regel nicht vollständig erloschen ist, weil in dem Siebbeinlabyrinth immer einzelne Theile der Schleimhaut normal geblieben sind.

Früher galt als Regel, man solle einige Wochen nach der Operation, sobald der Stirnlappen von allen Seiten her neue Ernährungsquellen gewonnen hatte, die gedrehte Lappenbrücke exstirpiren, weil sie hässlich aussehe. Nach Bildung des Nasenwurzellappens wird aber die Lappenbrücke so breit eingefügt, dass sie kaum torquirt ist; eine typische Exstirpation der Lappenbrücke erscheint deshalb nicht mehr nöthig, wohl aber kann man kleine Unregelmässigkeiten in der Gegend der Nasenwurzel, z. B. die asymmetrische Lage der Lappenbrücke, durch kleine Excisionen und Nahtverziehung corrigiren.

§ 56. Methoden zur Hebung der Nasenspitze bei totaler Rhinoplastik aus der Stirnhaut.

Obwohl die soeben beschriebene Methode ziemlich befriedigende Formen neuer Nasen lieferte, wurde dennoch der früher kaum beachtete Missstand immer mehr empfunden, dass die neuen Nasen keine gut erhobene und gut geformte Spitze besitzen. v. Langenbeck hat die ersten Versuche angestellt, diesem Missstande abzuhelfen. Seine Methode beruht auf der schon erwähnten Thatsache, dass das knöcherne Skelet der Nase zwar oft eingesunken und dislocirt, aber doch noch erhalten ist. v. Langenbeck legte nun die Apertura pyriformis frei und sägte mit der Stichsäge in der Mitte ihres Seitenrandes horizontal ein. Indem er dann die Stichsäge erst nach oben und dann nach unten führte, konnte er beiderseits zwei Knochenstreifen abgrenzen, von welchen der obere durch eine obere, der

untere durch eine untere Brücke mit dem übrigen Knochen in Zusammenhang stand. In diesen Brücken bog er nun die Knochenstreifen so nach vorn, dass sie sich wie *Dachsparren* aufrichteten und ein Knochengerüst von zwei Knochenbalken für den Stirnlappen bildeten (Fig. 57). In diesen letzteren empfahl v. Langenbeck das Periost mit aufzunehmen, so dass Lappenperiost mit Balkenperiost verschmelzen könne. Die Operation gibt, wo sie ausgeführt werden kann, vorzügliche Resultate. Leider lehrt aber die Erfahrung, dass sie nur in wenigen Fällen möglich ist. Die Methode v. Langenbeck's setzt eine grosse Biegsamkeit der Knochen am Rande der Apertura pyriformis voraus, eine Biegsamkeit, die aber fast immer durch die Sklerose verloren geht, welche der Knochen bei der Narbenbildung erleidet. Die Sparren lassen sich dann nicht biegen, sie brechen bei dem Versuche ab. Hiermit wird die Aufrichtung unmöglich, oder es tritt leicht Nekrose der Knochenstreifen ein.

In der grossen Mehrzahl der Fälle ist man also auf die Unterfütterung mit Weichtheillappen angewiesen. Hier muss neben der Bildung des nach oben federnden Nasenwurzellappens, welche im Beginne des § 54 empfohlen wurde, auf ein Verfahren von Thiersch aufmerksam gemacht werden. Dieser bildete in einem Falle durch zwei den beiden Wangen entnommene und in der Mitte vereinigte Lappen eine neue Nasenscheidewand, über welche er dann den Stirnlappen legte. Es ist nicht zu verkennen, dass auf diese Weise die neue Nase ganz beträchtlich über das Niveau der Wangen erhoben werden kann, aber die Nasenspitze erscheint doch immer nur flach, ihr fehlt die normale spitze Form. Wood empfahl daher, durch Unterfütterung eines Hautstreifens, welcher der Substanz der Oberlippe entnommen wird, die Nasenspitze zu erheben und Hueter hat den Versuch gemacht, in die flache Kuppe der Nase unter Benutzung des Reverdin'schen Verfahrens eine besondere Nasenspitze einzupflanzen. Man führt in der Gegend, wo die Nasenspitze sein müsste, eine ziemlich tiefe, quere Incision durch die neue Nase, so dass der klaffende Schnitt im Profil ein V bildet. Sodann werden durch die Wundränder und unter das Niveau des Wundwinkels zwei Catgutfäden gelegt. Nun exstirpirt man *von der Hautkuppe an der Plantarfläche der Vorderphalange der kleinen Zehe* durch elliptischen Längsschnitt ein grosses keilförmiges Stück, wie es sich bequem der Quere nach in die Nasenwunde einfügen lässt. Die beiden locker geknüpften Catgutfäden halten das Hautstück an seiner Stelle fest. Die Wunde an der Zehe wird selbstverständlich vernäht. Sollte die Spitze der neuen Nase durch die eine Zehenkuppe nicht genügend gross und spitz werden, so kann man nach einigen Wochen durch dasselbe Verfahren von dem anderen Fusse die Kuppe zu der ersten hinzugesellen.

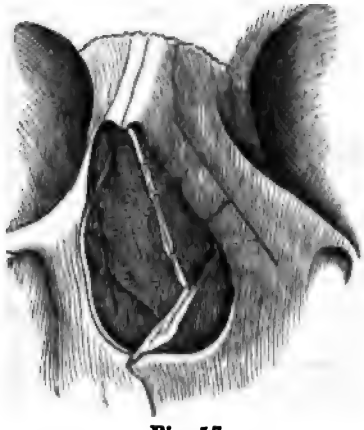

Fig. 57.
Dachsparrenaufrichtung (v. Langenbeck). Die gestrichelten Linien entsprechen der aufgerichteten Stellung der Sparren.

Es seien endlich noch die Versuche kurz erwähnt, die eingesunkene Nase durch Gerüste von todtem Stoff zu erheben. Klein und Rust wollten Gerüste von Goldblech, Galenzowsky ein solches von Blei, Tyrrel ein Platingestell einheilen lassen. Alle diese Prothesen mussten, weil sie alsbald reizten, wieder entfernt werden. In neuerer Zeit nun hat Leisrink mit einem *Bernsteingestelle* bessere Erfahrungen gemacht. Er hatte in einem Falle von total eingesunkener

Nase die Nasenhaut in zwei Lappen abgelöst, diese über dem leichten Bernsteingerüste vereinigt und sah nach 5 Monaten noch keinerlei Beschwerden eintreten. Sauer construirte eine Nasenstütze mit Septum aus Kautschuck, welche oben zwischen den Augenhöhlenrändern, unten am Oberkiefer Halt findet.

§ 57. Die totale Rhinoplastik aus der Oberarmhaut, die italienische Methode und die aus der Wangenhaut, französische Methode.

Tagliacozza bildete die neue Nase derart aus der Haut des Oberarmes vor, dass er an der Vorderfläche, entsprechend der Mitte des M. biceps durch die Haut zwei Incisionen führte, welche einen rhomboiden Hautlappen mit oberer und unterer Brücke einschlossen. Nach Ablösung des Lappens von der Fascie wurden Verbandstoffe untergeschoben, um ein Wiederverwachsen mit der Fascie zu verhindern. Er wartete ungefähr eine Woche bis zur vollen Granulationsbildung auf der Hinterfläche des Hautlappens und trennte dann die obere Ernährungsbrücke. Nun begann der Lappen, welcher an der unteren Ernährungsbrücke hing, narbig zu schrumpfen und nahm hierdurch die ungefähre Form einer Nase an. Endlich, etwa in der dritten Woche, war die Zeit zur Einpflanzung in den Defect gekommen. Zu diesem Zwecke stellte er den Oberarm in die Stellung, welche Fig. 58 zeigt, dem Gesichte gegenüber, machte die Ränder der neuen Nase wund und nähte sie in die Defecträndер, welche ebenfalls angefrischt wurden, genau ein. Eine sehr complicirte Bandage hielt den Arm für 8 Tage in dieser Stellung fest. Nun hatte die neue Nase von der Gesichtshaut aus genügende Gefässverbindungen bekommen, und die Lappenbrücke konnte am Arme getrennt werden.

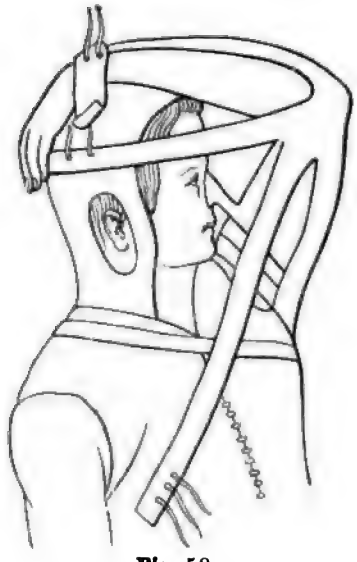

Fig. 58.
Italienische Methode der Rhinoplastik.

Diese Methode ist schon insofern fehlerhaft, als an eine genaue Nachbildung der Nasenflügel und des Septum kaum gedacht werden kann; von einer Elevation der Nasenspitze ist noch weniger die Rede. Im besten Falle gelingt es eben, einen narbig geschrumpften, unregelmässigen Hautklumpen in die Nasengegend zu pflanzen, an dem man auch durch Nachoperationen nicht viel wird bessern können. Die lange Zeitdauer ist durch v. Gräfe dadurch abgekürzt worden, dass er dem Hautlappen am Arme nur eine Brücke liess und ihn sofort in den Nasendefect einpflanzte (sog. deutsche Methode); doch ist hierbei die Ernährung des Lappens sehr gefährdet, und die spätere narbige Schrumpfung wird von dem Lappen nicht viel übrig lassen, während Tagliacozza einen breiten Lappen umschnitt und zur Vorbildung der Nase einen Theil der narbigen Schrumpfung sich schon am Arme vollziehen liess. Die schlimmste Seite der italienischen Methode bleibt aber, mit oder ohne v. Gräfe's Modification, die qualvolle Haltung des Oberarmes, welche von den meisten Kranken nicht ertragen werden kann. Alle diese Missstände haben dahin geführt, dass die italienische Methode der Rhinoplastik aus der Praxis ziemlich verschwunden ist und nur noch in Nothfällen Anwendung findet.

Nélaton's Methode erhellt ohne Beschreibung aus Fig. 59. Man combinirt die neue Nase aus zwei Wangenlappen, von denen einer, in Fig. 59 der rechte das Septum liefern muss. Auch diese Methode hat ihre grossen Schattenseiten. Sie liefert eine sehr flache Nase und schafft in beiden Wangen Defecte, welche entstellende Narben hinterlassen und überdies Ectropien der Oberlippe und des unteren Augenlides hervorrufen können. Die Ernährung der Wangenlappen wird dadurch sehr gefährdet, dass man die A. maxillaris ext. entweder am unteren Lappenrande durchschneidet oder doch den Lappen von den Aesten trennt, welche diese Arterie in die Haut sendet. So kommt es, dass zuweilen breite Streifen am unteren Lappenrande nekrotisch werden, was bei der Stirn-Rhinoplastik kaum beobachtet wird. Endlich ist das Fettgewebe unter der Wangenhaut sehr lästig; es gestattet nicht, den Lappen in ganz gleichmässiger Dicke abzulösen, seine narbige Schrumpfung aber führt nach dem Einheilen zu einer unregelmässigen Wulstung der Lappen.

Fig. 59.
Nélaton's Rhinoplastik aus der Wangenhaut.

Trotz dieser abfälligen Beurtheilung der italienischen und der französischen Methode ist es für den Chirurgen wichtig, dieselben zu kennen, weil es Fälle der Noth gibt, in welchen man gezwungen sein kann, von der einen oder anderen Methode Gebrauch zu machen. Lupus und Syphilis können weit über das Gebiet der zerstörten Nase hinaus auch an der Stirn einen geschwürigen Zerfall der Haut veranlassen, der mit narbiger Entartung endet Nun lässt sich zwar versuchen, unter Ablösung der narbigen Stirnhaut sammt dem Perioste (v. Langenbeck) lebensfähige Stirnlappen zu bilden. Ist aber dieser Versuch gescheitert, so bleibt nur das Material der Wangenhaut und Armhaut übrig. Hat man zwischen beiden die Wahl, so wird man der französischen Methode den Vorzug geben und erst zur italienischen Methode greifen, wenn auch die Wangenhaut narbig verändert und deshalb unbrauchbar ist.

§ 58. Die partielle Rhinoplastik.

Im eigentlichen Sinne des Wortes ist fast jede Rhinoplastik eine partielle, insofern man übrig gebliebene Theile zum Aufbau der neuen Nase mit benutzt. *Besonders wichtig ist die Erhaltung von Resten der Nasenflügel und des Septum.* Nach Syphilis der Nase, welche so häufig eine narbige Verziehung der Nasenflügel nach innen veranlasst (§ 52), ist es eine wesentliche Aufgabe des ersten Actes der Operation (§ 54), dass man diese Reste mit dem Messer ablöst, in ihre richtige Lage stellt und bei der Vereinigung mit dem einzupflanzenden Stirnlappen dauernd in dieser Stellung zu erhalten sucht. Nun fallen bei solchen Operationen von dem Modell des Stirnlappens (Fig. 56 b § 54) selbstverständlich einzelne Theile, z. B. Stücke der Nasenflügelsubstanz fort. Hier zeigt sich dann, wie wichtig es ist, dass sich der Chirurg an das freihändige Ausschneiden des Stirnlappens ohne Modell gewöhne. Gerade bei diesen partiellen Operationen kann man erst nach Vollendung des ersten Actes erkennen, welche Form der Stirnlappen haben muss, und man wird doch nicht zwischen dem ersten und zweiten Act die Zeit mit Ausschneiden von Modellen aus Papier oder Heftpflaster verlieren wollen.

Schon Dieffenbach hat ganz richtig bemerkt, dass die Operationen der Rhinoplastik um so schwieriger werden, je kleinere Theile zu ersetzen sind. Hier

bewährt sich die Meisterschaft des plastischen Künstlers in geschickter Ausnutzung der gegebenen Verhältnisse. Bei der grossen Mannigfaltigkeit der Aufgaben, welche die partielle Rhinoplastik stellt, bleibt für die theoretische Erörterung nur der eine Ausweg, dass man bestimmte typische Fälle für die Beschreibung der Methoden herausgreift. Zu diesem Zwecke mögen drei Typen genügen: 1) die Erhebung der eingesunkenen Nase, der „Sattelnase"; 2) die Herstellung eines Nasenflügels; 3) die Herstellung des Nasenseptum.

Für den ersten Fall, welcher nach syphilitischer Zerstörung der Nasenscheidewand nicht selten ist, hat Dieffenbach folgende Methode aufgestellt. Man spaltet die Haut der eingesunkenen Nase in der Mittellinie und pflanzt einen länglichen Stirnlappen zwischen die Wundränder ein. Nach vollendeter Einheilung trennt man mit dem Scalpell die beiden Nasenhauthälften wieder von dem Stirnlappen ab, unterminirt sie und näht sie über der angefrischten Oberfläche des Stirnlappens in der Mittellinie zusammen. So wird der Stirnlappen zu einem Unterfutter für die Haut der alten Nase. Es versteht sich von selbst, dass je nach der Art der Einsenkung verschiedene Modificationen dieser Methode nothwendig werden können, z. B. auch die, dass nur ein Theil des Stirnlappens als Unterlage, ein anderer aber zur Ergänzung etwa fehlender Abschnitte der alten Nasenhaut benutzt wird.

F. König empfiehlt bei Sattelnase, die knorpelige Nase von der knöchernen durch einen queren Schnitt zu trennen und in den klaffenden Spalt, welcher nach dem Geraderichten der Nasenspitze entsteht, einen etwa $^3/_4$ Cm. breiten Stirnlappen einzupflanzen, der seine Basis an der Nasenwurzel hat und senkrecht nach der Glabella aufsteigt. Durch flache Meisselschläge soll ausser der Haut und dem Periost auch eine dünne Knochenlamelle abgelöst werden. Der Lappen wird dann, ganz wie der in § 54 beschriebene Nasenwurzellappen, nach unten geschlagen, wobei der Knochen einknickt, und kommt mit der äusseren Haut in die Nasenhöhle, mit der Knochenwundfläche nach aussen zu liegen. Seinen unteren Rand schiebt man ein wenig unter den Wundrand der Nasenspitze und vernäht ihn hier. Ein zweiter Stirnlappen, nur aus Haut bestehend und mit seitlicher Basis deckt den Knochenlappen. Das Endresultat dieser Plastik, die allerdings, wie alle derartige Operationen, noch corrigirender Nachoperationen bedarf, soll ein recht günstiges sein.

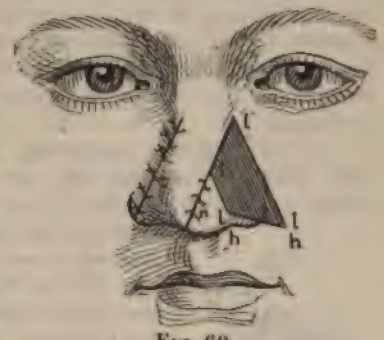

Fig. 60.
v. Langenbeck's Methode der Bildung eines Nasenflügels aus der Hautdecke des anderen.

Der zweite Fall, die Herstellung eines Nasenflügels, wird dadurch typisch, dass das Carcinom der Nase gewöhnlich zur Zerstörung eines Nasenflügels führt (§ 47). Hier kommt dann am besten die Methode v. Langenbeck's, welche schon § 53 erwähnt wurde, nach folgenden Regeln zur Ausführung. Unter der Annahme, dass die gründliche Exstirpation des carcinomatösen rechten Nasenflügels einen viereckigen Defect hinterlassen hat, führt man von dem obersten Punkte der Exstirpationswunde aus einen Längsschnitt (Fig. 60 ll), welcher auf der linken Seite, jenseits der Nasenspitze, den Rand des gesunden Nasenflügels erreicht. Diesem ersten Schnitte parallel wird ein zweiter an der Grenze zwischen der gesunden Nasenhälfte und der Wange bis zum untersten Winkel des Nasenflügels geführt (l'l'). Beide Schnitte werden durch einen horizontalen (hh) verbunden, welcher dicht am freien Rande des Nasenloches verläuft. So ist ein rhomboider

Lappen mit oberer Brücke begrenzt, den man nun von dem Perichondrium des gesunden Nasenflügels ablösen muss. Dies wird dadurch etwas schwierig, dass die Verbindung der Nasenhaut mit dem Perichondrium aus kurzfaserigem Bindegewebe besteht. Man hat einerseits die Verletzung der Nasenknorpel zu vermeiden, darf aber auch anderseits die dünne Lappensubstanz nicht durchschneiden. Der Lappen wird nach oben, wo übrigens seine Ablösung durch das mehr langfaserige Bindegewebe der Haut des Nasenrückens erleichtert ist, so weit beweglich gemacht, dass man ihn zu der Defectstelle hinüberheben kann. An das kleine Hautdreieck, welches von der Nasenspitze nach oben stehen blieb, wird nun der Hautlappen in der Mittellinie festgenäht; eine zweite Reihe von Nähten vereinigt ihn mit der Wangenhaut. So ist der defecte Nasenflügel aus der Hautdecke des gesunden ergänzt. An dem letzteren bleibt eine perichondrale Wundfläche zurück, welche durch Granulationsbildung heilen muss und zu einer Narbe führt. Das endliche Ergebniss der Operation kann als ein vorzügliches bezeichnet werden; ausser einer kleinen Verziehung des gesunden Nasenflügels nach oben ist weder auf der Defectseite, noch auf der Seite, welcher die Haut entnommen wurde, eine wesentliche Entstellung zu bemerken.

Ueber den dritten typischen Fall der partiellen Rhinoplastik vgl. den folgenden Paragraphen.

§ 59. Plastische Operationen am Nasenseptum.

Eine vollständige Zerstörung der Haut des Septum und seiner vordersten Theile kommt durch Syphilis zu Stande. Wenn gleichzeitig auch die Nasenflügel fehlen, und das ist der häufigere Fall, so handelt es sich bei dem plastischen Ersatze um eine partielle Rhinoplastik mit Benutzung der Stirnhaut (§ 58, im Anfang); in den selteneren Fällen dagegen, in welchen nur das Septum bis zur Nasenspitze zerstört ist, kommen folgende Operationsmethoden in Betracht:

1) Die Bildung des Septum aus der Haut der Vola manus, nach italienischer Methode. Die Fixirung der Hand vor der Nasenspitze ist nicht ganz so lästig, als die des ganzen Armes bei der totalen Rhinoplastik (Fig. 58, § 57), immerhin ist sie recht unbequem. Die Methode wird deshalb in neuerer Zeit nicht mehr geübt.

Fig. 61.
Methoden zur Bildung des Septum.

2) Die Bildung des Septum aus der Oberlippe nach der Methode Dieffenbach's. Man schneidet aus dem Philtrum der Oberlippe einen Längsstreifen (Fig. 61 1a) aus und hat hierbei die Wahl, ihn so nach oben zu schlagen, dass die Schleimhaut der Lippe an die Stelle der äusseren Haut tritt, oder aber den Lappen in seiner Längsaxe um 180° zu drehen, so dass die äussere Haut nach aussen, die Schleimhaut gegen die Nasenhöhle hin zu stehen kommt. Auch kann man den Lappen mehr aus den Seitentheilen der Lippe entnehmen, wodurch dann die Drehung nach oben einen kleineren Bogen beschreibt (Fig. 61 1a'). Alle diese Lappenbildungen bringen eine Entstellung der Oberlippe mit sich und liefern, wie die Erfahrung lehrt, nur ungenügende Substanz, weil die Lappen mit der Zeit atrophiren. An Stelle des anfänglich gut gebildeten Septum bleibt schliesslich nur ein dünner Hautfaden übrig, welcher schlechter aussieht, als wenn das Septum ganz fehlen würde. Will man trotzdem Oberlippensubstanz verwenden, so kann man sich wenigstens jene Drehung des Lappens um seine Längsaxe sparen und die Schleimhaut der Lippe nach aussen stehen lassen. Diese nimmt unter dauern-

der Berührung mit der äusseren Luft bald einen epidermischen Charakter an; sie wird blass, fest und trocken.

3) Die Bildung des Septum aus der Haut der Nase selbst, nach C. Hueter, eine Methode, welche sich im Princip an den von v. Langenbeck angegebenen Ersatz eines Nasenflügels aus der Haut des anderen anschliesst (§ 58). Der aus dem Nasenrücken gebildete Lappen verläuft von der Nasenspitze aus etwas schräg gegen die Nasenwand hin (Fig. 61 ss). Die schräge Lage erleichtert die Drehung, welche man dem Lappen geben muss, um ihn in die Stellung des Septum zu bringen. An den oberen Theilen des Lappens, welche zu den unteren des neuen Septum werden, kann man das Periost des Proc. frontalis des Oberkiefers mitnehmen. Dieses bildet bei jugendlichen Individuen einen Streifen Knochensubstanz und liefert hierdurch dem neuen Septum eine feste Stütze, so dass secundäre Atrophie, die nach Benutzung von Lippenlappen beobachtet wird, bei dieser Methode nicht zu befürchten ist. Die Drehung des Stieles gerade an der Nasenspitze gibt dieser Spitze, welche meist durch den Verlust des Septum etwas abgeflacht wurde, ihre normale Form wieder.

VIERTES CAPITEL.

Die Verletzungen und Krankheiten der Kiefer.[1])

§ 60. Die Fracturen des Oberkiefers.

Die Wandungen des Oberkieferkörpers sind so dünn, dass sie ausserordentlich oft einbrechen müssten, wenn sie nicht durch die aus fester Knochenmasse construirten Ränder und Fortsätze vor der Gewalt geschützt würden. Alle stumpfen Gegenstände, welche den Oberkiefer treffen, ein geschleuderter Stein, der Huf eines Pferdes, der Knüppel beim Kampfe u. s. w., werden entweder vom Proc. alveolaris, oder vom Margo infraorbitalis, oder vor allem von der festen Wölbung des Jochbeines aufgenommen. Es sind daher nur beträchtliche Gewalten, welche zu einer Fractur des Oberkiefers führen, und die Fracturen der Fortsätze sind häufiger als die des Kieferkörpers. Die Verletzungen des letzteren beschränken sich meist auf bedeutungslose Fissuren in den Wandungen des Antrum Highmori; der begleitende Bluterguss im Antrum pflegt erscheinungslos zu verlaufen, und nur in einzelnen Fällen wurde das Eindringen von Luft von dem Antrum aus in das Bindegewebe der Wange (Emphysem) beobachtet. Eine typische, aber recht seltene Verletzung ist die *Querfractur beider Oberkieferkörper* unterhalb der Tubera zygomatica. A. Guérin zeigte, dass diese Brüche experimentell durch einen Hammerschlag auf die Vorderfläche des Oberkiefers unterhalb der Nase herzustellen sind und wies auch auf die klinischen Erscheinungen dieser Querfractur hin. Man kann nämlich von der Mundhöhle aus die innere Platte des Proc. pterygoides betasten, welcher immer mit gebrochen ist, und constatirt an diesem Processus entweder die abnorme Mobilität oder doch wenigstens den Bruchschmerz. Auch wird zuweilen durch den Quer- oder Schrägbruch des Oberkiefers und Jochbeines der N. infraorbitalis zerrissen, was sich durch die Lähmung im Gebiete dieses Nerven, nämlich in der äusseren Wangenhaut und den vorderen Zähnen des Oberkiefers, nachweisen lässt. Cloquet

1) Wir sondern die Krankheiten des Gaumens, mithin auch die des Proc. palatinus des Oberkiefers für ein besonderes Capitel (Cap. VI) von den Krankheiten des Oberkiefers ab. Dagegen betrachten wir das Os palatinum und das Os zygomaticum, welche mit dem Oberkiefer fest verschmolzen sind, als zugehörig zu der chirurgisch-anatomischen Einheit des Oberkiefers.

und Lannelongue beobachteten bei Stoss gegen das Kinn *senkrechte Fracturen* zwischen beiden Oberkiefern, die mediane Naht am Gaumen durchsetzend. Sie nehmen an, dass die Zahnreihe des Unterkiefers das Gaumengewölbe keilartig auseinander treibt. Alle diese Fracturen sind übrigens nicht sehr bedenklich, nur bei complicirten und Splitter-Brüchen ist eine Verjauchung des Blutextravasates zu befürchten; man hat dann die operativen Mittel in Anwendung zu bringen, welche wir für die Behandlung der eiterigen Entzündung im Antrum § 73 kennen lernen werden. Bei Schussverletzungen des Oberkiefers und anderen complicirten Brüchen ähnlicher Art kann die A. maxill. int. hinter dem Oberkiefer zerrissen werden und den Anlass zu lebensgefährlichen Blutungen geben. In solchen Fällen ist selbst die Unterbindung der Carotis comm. ausgeführt worden, ohne dass man in jedem Falle der Blutung Herr wurde, weil eben die Anastomosen der A. maxillaris int. mit den Schädelarterien, welche auch von den A. A. vertebrales gespeist werden, zu bedeutend sind. Sicherer und ungefährlicher wäre das Aufsuchen der verletzten Stelle der Arterie durch partielle Resection des Oberkiefers, um durch Ligatur, Thermokauter oder Tamponade die Blutung an Ort und Stelle zu stillen.

Die häufigste und wichtigste Form der Fractur des Oberkiefers ist die *Fractur des Processus alveolaris.* Die Bruchstücke werden meist gegen die Mundhöhle hin dislocirt, seltener nach oben gegen das Antrum oder nach aussen. Die Verschiebung ist sehr leicht zu erkennen und zu beseitigen, schwieriger ist es, die herausgebrochenen Stücke so in ihrer normalen Lage zu befestigen, dass sie ohne Dislocation einheilen. Besonders handelt es sich um die Bewegungen der Zunge, durch welche die Bruchstücke während der Fracturheilung sehr leicht verschoben werden.

Fig. 62.
v. Gräfe's Apparat zur Behandlung der Brüche des Alveolarfortsatzes des Oberkiefers.

Trotz dieser Schwierigkeit *vermeide man es, herausgebrochene Stücke des Alveolarfortsatzes zu entfernen,* auch wenn sie nur noch an einer schmalen Brücke des Zahnfleisches festhängen, da dem Kranken auch die dazu gehörigen Zähne verloren gehen. Die Erfahrung lehrt, dass solche Stücke fast niemals nekrotisch werden; eine kleine Zahnfleischbrücke genügt für die Ernährung. *Auch soll man die gelockerten Zähne nicht herausziehen*, sondern sie in ihren Alveolus wieder fest eindrücken. Da selbst ausgezogene Zähne wieder zum Einwachsen gebracht werden können (Greffe dentale § 70), so darf man ziemlich sicher sein, dass der gelockerte Zahn wieder seine festen Verbindungen mit dem Alveolus erhalten werde.

Der Erfolg dieser conservativen Massregeln muss durch eine sorgfältige Retention des herausgebrochenen Stückes gesichert werden. Das beste Mittel hierfür ist *das Zusammenbinden der den Bruchrändern entsprechenden Zähne mit feinem Gold- oder Silberdraht.* Will man noch etwas mehr thun, so kann man Guttaperchastreifen, welche in kochendem Wasser erweicht wurden, an die Zähne fest andrücken und so eine Art von Schiene bilden (Morel-Lavallé).

Den besonderen Nutzen solcher Schienen für die Behandlung der Unterkieferbrüche werden wir noch kennen lernen. Bei Brüchen des Oberkiefers ist es leider viel schwieriger, eine Befestigung für die Schienen zu gewinnen. Der Apparat v. Gräfe's (Fig. 62) leistet in dieser Beziehung nicht sehr viel; der Stirnring liegt nicht fest, und die Stahlspangen SS, welche von ihm aus über den Rand der Oberlippe verlaufen, können die Schienen nicht sicher fixiren. v. Gräfe selbst befestigte mit seinem Apparate einfache Metallrinnen, welche über die Zähne gelegt wurden. Diese Rinnen lagen noch viel unsicherer als die modernen Guttapercharinnen, welche wir nach Art der Contentivverbände für jeden Fall genau formen. Bei allen diesen Mängeln des v. Gräfe'schen Apparates ist er doch unentbehrlich für alle Fälle, in welchen die Zähne am Rande des Bruches so gelockert sind, dass ein Zusammenbinden nicht möglich. In Betreff der sehr zweckmässigen Interdentalschienen vgl. § 62.

Durch sehr bedeutende Gewalten kann das Jochbein aus allen seinen Nahtverbindungen mit dem Oberkiefer, Stirnbeine und Schläfenbeine ausgelöst werden. Französische Autoren haben diese Verletzung als *Luxation des Jochbeines* bezeichnet, doch fehlt jede Aehnlichkeit mit einer wirklichen Luxation. Die Reposition unterliegt meist keinen Schwierigkeiten.

Bruchlinien, welche den Infraorbitalrand durchsetzen, verlaufen zuweilen durch den Canalis infraorbitalis. Dann wird der Nerv. infraorbitalis entweder durch die brechende Gewalt zerrissen, so dass die Sensibilität in der Haut der Wange und der Lippen erlischt, oder es kann die Entwickelung des Callus zu neuralgischen Zuständen im Gebiete des N. infraorbitalis führen.

§ 61. Die Fracturen des Unterkiefers.

Auch am Unterkiefer unterscheidet man Fracturen der einzelnen Fortsätze und Fracturen des Körpers oder Bogens. Die Brüche des Proc. alveolaris bieten durchaus die gleichen Verhältnisse, wie am Oberkiefer (§ 60); nur sind die oben erwähnten Schienchen von Guttapercha viel besser zu befestigen und zwar nach denselben Methoden, welche wir auch zur Retention der totalen Brüche des Kieferbogens benutzen und § 62 kennen lernen werden.

Am aufsteigenden Aste des Unterkiefers kommen Querfracturen des ganzen Astes, dann Fracturen des Collum und des Proc. coronoides mandibulae vor. Sie sind alle sehr selten, da das weiche Polster der Parotis und des M. masseter die betreffenden Knochentheile vor directen Gewalteinwirkungen schützt. Indirecte Gewalten können nur durch den Bogen des Unterkiefers auf den aufsteigenden Ast übertragen werden, aber der Bogen ist zerbrechlicher als dieser. Dass der Stoss von dem Kieferköpfchen auf die Schädelbasis fortgeleitet werden kann, wurde schon § 7 erwähnt. Am Proc. coronoides hat man Fracturen durch Muskelzug und zwar durch Contraction des M. temporalis beobachtet, dessen Sehne den Knochenfortsatz scheidenartig umfasst. Dieser Rissbruch heilt erfahrungsgemäss nur mit bindegewebiger Narbe, weil das Periost durch die gefässlose Sehne des M. temporalis vertreten ist, welche keinen Callus producirt. In dieser Beziehung schliessen sich die Fracturen des Proc. coronoides an die des Olecranon und der Patella (IV. und V. Abth.) an. Im Uebrigen kommt diesen Fracturen ein klinisches Interesse nicht zu. Schmerz bei Betastung von der Mundhöhle aus, von wo der Proc. coronoides viel freier zugänglich ist als von aussen her, ferner Schmerzen bei ausgiebigen Bewegungen des Unterkiefers, und zwar sowohl bei dem Oeffnen des Mundes, wodurch die Bruchstücke passiv, als bei dem festen Schliessen, wodurch sie activ auseinandergezogen werden — das sind die Erscheinungen, nach welchen man eine Fractur des Proc. coronoides vermuthen kann.

Ungleich zahlreicher und klinisch viel wichtiger sind die Fracturen des Kieferbogens, welche bald in querer, bald in mehr schräger Richtung die Continuität des Bogens trennen und den ganzen Kiefer in zwei grosse Fragmente spalten. Diese Fracturen entstehen theils durch directe Gewalt, durch Schussverletzungen, Hufschlag u. s. w., theils durch indirecte, indem z. B. der Kieferbogen durch Sturz auf das Kinn eingedrückt oder durch gleichzeitigen Druck auf beide Kieferwinkel bis zum Brechen gespannt wird. In dem letzteren Falle sollte man annehmen, die Trennungslinie müsse genau in der Mitte des Bogens, also in der Linie verlaufen, welche man sich von dem Interstitium der mittleren Schneidezähne zum Kinnrande gezogen denkt. Aber gerade diese medianen Unterkieferfracturen sind ziemlich selten, weil der Knochen durch die Protuberantia mentalis und die Spina menti hier einen viel grösseren Querschnitt besitzt, als an den mehr seitlich gelegenen Partien. Dieses Verhalten schützt die Mitte des Unterkiefers gegen Fracturen, sowohl directe als indirecte. Die meisten Totalfracturen des Kieferbogens verlaufen vielmehr in der Gegend des Eckzahnes oder des ersten Backenzahnes. Es liegt auf der Hand, dass bei diesen Brüchen immer die A. mandibularis und der gleichnamige Nerv im Knochencanale zerreissen müssen. Gleichwohl hat man gefährliche Blutungen aus der Unterkieferarterie selten beobachtet, wahrscheinlich weil das Gefäss bei dem Einreissen torquirt und so die Lichtung verschlossen wird. Dagegen constatirt man die Durchreissung des Nerven an dem Verluste der Sensibilität in den Zähnen und an der Kinnhaut (N. mentalis).

Der Umstand, dass die Bruchlinie meist seitwärts verläuft, führt zu einer eigenthümlichen Dislocation bei den Fracturen des Kieferbogens. Dieser ist durch den Bruch in zwei ungleich lange Stücke getrennt worden, z. B. bei dem Bruche am rechten Eckzahne in ein kürzeres rechtes und ein längeres linkes Stück. An dem kurzen Stücke bleiben die Insertionen aller wichtigen Kaumuskeln, des M. temporalis, M. masseter, der M. M. pterygoidei zurück, welche die Schliessbewegung des Unterkiefers ausführen; dagegen gehören die Ansätze der Muskeln, welche die Oeffnungsbewegung besorgen, wie der M. M. mylo-hyoidei und der M. M. geniohyoidei ausschliesslich dem langen Bruchstücke an. So geschieht es, *dass das kurze*, wie wir annahmen, das rechte *Bruchstück durch die Kaumuskeln aufwärts an den Oberkiefer bis zur Berührung der Zahnreihen gezogen wird, das lange Bruchstück* dagegen, hier das linke, *nach unten sinkt.* Es entsteht so eine beträchtliche *Dislocatio ad latus.* Dabei kann das kurze Bruchstück durch die Wirkung des M. pterygoideus int. mit seinem unteren Rande auch noch nach innen gegen die Zunge hin dislocirt werden, natürlich nur so weit, als es die Mechanik des Kiefergelenkes gestattet.

Sehr selten bricht der Bogen des Unterkiefers an zwei Stellen, so dass das mittlere Stück von den Aesten isolirt und dann von den M. M. mylo-hyoidei nach unten gezogen wird. Bei Splitterbrüchen können, neben der typischen Dislocation der grossen Bruchstücke ad latus, auch die einzelnen Splitter noch mancherlei Verschiebungen erleiden.

Die Dislocation der Kieferfragmente bringt nun besondere Functionsstörungen mit sich. Der Mund steht offen, der Speichel fliesst aus dem Munde ab; die Kaubewegung ist unmöglich, die Schluckbewegung gestört; die Sprache wird undeutlich, weil die Lippenlaute nicht mehr richtig gebildet und die Zahnreihen zur Bildung der Zischlaute nicht mehr genähert werden können. Zu diesen Functionsstörungen gesellt sich aber noch eine nicht zu unterschätzende *Lebensgefahr.* Fast alle Fracturen des Kieferbogens sind *complicirte,* nicht allein durch die häufige Mitverletzung der Kinnhaut und der Unterlippe, sondern auch schon durch die fast unvermeidliche *Zerreissung des Zahnfleisches.* Da es nun in der Mundhöhle nie an Spaltpilzkeimen fehlt, so ist zur septischen Entzündung des Knochen-

1) Das Verfahren von Rütenik. Man legte unter den Kiefer in der Unterkinngegend eine hölzerne, mit einem flachen Polster bedeckte Platte (Fig. 64 a a), welche mit Fadenbändchen an ein Kopfnetz, die sogenannte Köhler'sche Mütze (Fig. 64 m m) befestigt wurde. Auf die Zahnreihe kam eine Metallrinne zu liegen, die durch zwei eiserne Spangen (s s) gegen die hölzerne Platte angezogen und festgeschraubt wurde.

2) Das Verfahren von Boyer. Ein keilförmig zugeschnittener Kork wird entsprechend dem nach oben gezogenen kurzen Bruchstücke zwischen die Backenzahnreihen geschoben und drängt das Fragment so weit nach unten, dass es mit dem nach abwärts gesunkenen langen Bruchstücke genau im Niveau steht. Die Fixation wird durch ein cravattenartig gefaltetes Kinntuch erreicht, welches man auf dem Scheitel fest knotet.

3) Das Verfahren von Szymanowski. Man führt einen Holzstab entsprechend den hinteren Backenzähnen quer durch den Mund. Dieser Stab soll, ebenso wie der Kork Boyer's, das kurze Bruchstück nach unten drängen und wird, sobald dies erreicht ist, mittelst zweier seitlicher starker Fäden in Gypsbindentouren befestigt, welche von der Unterkinngegend zum Scheitel und dann auch über die Convexität des Kinnes angelegt werden.

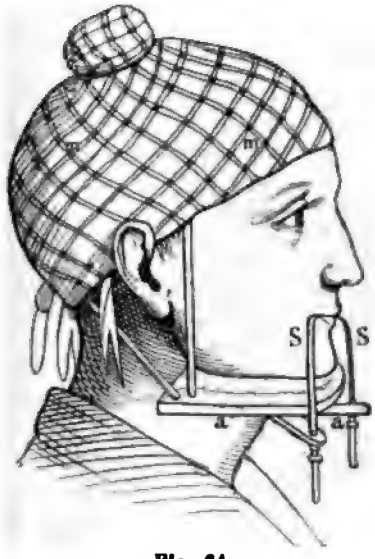

Fig. 64.
Rütenik's Apparat für Unterkieferbrüche.

4) Das Verfahren von Morel-Lavallé. Die hölzerne Platte und die Metallrinnen des Rütenik'schen Verbandes sind hier durch *Platten* und *Streifen* aus Guttapercha ersetzt. Diese werden in heissem Wasser weich, modelliren sich bei dem Anlegen nach dem Kinne und der Zahnreihe und bilden so genau umgreifende Schienen, welche man wieder mit eisernen Spangen an einander befestigt. Hohl und Süersen haben die Benutzung von *interdentalen Guttaperchaschienen* zur Behandlung der Kieferfracturen ausgebildet. Sie empfahlen, Gypsabdrücke von den Zahnreihen beider Fragmente zu nehmen, um die gewonnenen Modelle genau umfassende Schienen zu formen und diese an den Zähnen, wie künstliche Gebisse zu befestigen.

5) Das Verfahren von Sauer. Die Kieferbruchstücke werden an der Zungen- und Wangenseite mit Gold- oder Eisendrähten versehen, deren hintere Enden man jederseits um einen Molarzahn schlingt und zusammendreht, deren vordere an der Bruchstelle in der Weise befestigt werden, dass man die überstehenden Drahtenden des längeren Bruchstückes durch kleine, an die anderen Drahtenden angelöthete Röhrchen gleiten lässt und dann ebenfalls zusammendreht. In ihrem Verlaufe müssen die Drahtschienchen mehrfach durch feinen Draht an den Zähnen fixirt werden.

6) Das Verfahren der *Knochennaht*. Unter Benutzung einer etwa schon vorhandenen Wunde am Kinn, oder nach vorausgeschickter Incision, bohrt man mit dem Drillbohrer durch jeden Bruchrand eine Oeffnung, führt einen Silberdraht in die Bohrcanäle ein und befestigt, durch Zusammendrehen der Enden, die Bruchflächen auf einander (über Technik der Knochennaht vgl. Allg. Thl. Cap. 28). Bei starker Neigung zur Dislocation können zwei Knochennähte nothwendig werden,

von welchen eine nahe am Kinnrande, die zweite dicht unterhalb der Alveolen durch den Kieferbogen hindurch geführt wird.

7) Das Verfahren von Robert. Man formt, wie bei dem Verfahren von Morel-Lavallé, eine Dentalschiene aus Guttapercha und befestigt sie auf der Zahnreihe mit einer oder zwei Silberdrahtschlingen, deren Enden mittelst einer Nadel an der vorderen und hinteren Fläche des Unterkieferbogens durch die Weichtheile geführt und nahe dem Kinnrande über eine Heftpflasterrolle, oder einem Stücke Drainrohr geknotet werden. Rolle oder Rohr schützen die Haut vor dem Drucke der Drahtschlinge, welche ihrerseits die Rinnen viel genauer auf die Zahnreihen befestigt, als dies die Spangen des Rütenik'schen Apparates leisten können.

Die beiden letzteren Verfahren sind ohne Zweifel den übrigen vorzuziehen. Bei äusserer Hautwunde, welche die Bruchflächen freilegt, ist die Knochennaht so leicht, dass man wohl kaum ein anderes Verfahren wählen wird; fehlt eine solche Wunde, so muss man der Methode Robert's den Vorzug geben.

Die Callusbildung ist bei den Brüchen des Unterkieferbogens meist reichlich. Schon von der dritten Woche an gewinnen die Bruchstücke eine festere Verbindung, so dass man in der vierten die Drähte, welche bei dem 5. und 6. Verfahren eingelegt werden, entfernen kann. Pseudarthrosen scheinen kaum vorzukommen. Selbst wenn sich mehrere Knochensplitter nekrotisch abstossen, so genügt die Sequesterlade zur festen Vereinigung. Etwa verloren gegangene Zähne können vom Zahnarzte durch künstliche ersetzt werden. Eine eigenthümliche Folge der Callusentwickelung hat Wernher beschrieben. Der Callus comprimirte und verschloss die Dentalarterien und führte so zur Atrophie des Alveolarfortsatzes und dem Ausfallen der Zähne.

Bei dislocirt geheilten Fracturen hat Süersen gezeigt, dass man mit Hülfe genau gearbeiteter *interdentaler Schienen*, welche man den beiden Fragmenten anpasst und dann durch Holzkeile langsam auseinander drängt, den Callus dehnen und so eine allmälige Geraderichtung der Fragmente erzielen kann.

§ 63. Die Luxationen des Unterkiefers.

Das Kiefergelenk, durch welches das Köpfchen des Unterkiefers mit der Schädelbasis in Verbindung steht, ist ein *Doppelgelenk*, d. h. ein Meniscus trennt die beiden Gelenkflächen von einander. Das Köpfchen des Unterkiefers hat eine elliptische Gestalt und bewegt sich um eine Axe, welche durch beide Kieferköpfchen von links nach rechts verläuft. Um diese Axe erfolgen die beiden Hauptbewegungen des Unterkiefers, seine Oeffnungsbewegung, wobei sich der untere Rand des Kieferbogens der vorderen Fläche des Halses nähert und die Mundspalte weit geöffnet wird und seine Schliessbewegung, welche die Zahnreihen beider Kiefer zusammenführt. Ausser diesen zwei Hauptbewegungen finden noch seitliche Verschiebungen statt, wobei das eine Kieferköpfchen nach vorn, das andere nach hinten tritt. Die zerreibende Mahlbewegung der Zähne hängt von diesen Verschiebungen ab. Die Schliessbewegung des Unterkiefers wird durch die Berührung beider Zahnreihen so früh gehemmt, dass sie zu einer Luxation nicht führen kann. Auch liegt nach hinten von der Cavitas glenoidalis des Os temporum die feste Knochenplatte des Tegmen tympani, welche erst zertrümmert werden müsste, wenn eine Luxation des Kieferköpfchens nach hinten, wie sie etwa bei übertriebener Schliessbewegung des Kiefers denkbar wäre, stattfinden sollte. Wir haben es deshalb nur mit der *Luxation der Kieferköpfchen nach vorn durch übertriebene Oeffnungsbewegungen des Kiefers* zu thun.

Die Oeffnungsbewegung führt das Kieferköpfchen mit dem Meniscus auf das *Tuberculum articulare*. Reisst nun die hintere Kapselwand ein, so kann sich

das Köpfchen sammt dem Meniscus vor das Tuberculum stellen. Die Kaumuskeln sind dann unfähig, die Schliessbewegung des Kiefers einzuleiten, bei welcher der Meniscus mit dem Köpfchen von dem Tuberculum articulare nach der Cavitas glenoidalis zurückgleiten sollte. Vgl. Fig. 65, wo m die Richtung der Fasern des M. masseter und die Zugrichtung dieses Muskels, der mit × bezeichnete Pfeil die Richtung des M. temporalis bezeichnet. Mathieu meint, die Luxation entstehe mehr in dem Gelenke zwischen Meniscus und Kieferköpfchen, und Maisonneuve beschuldigt weniger die Insufficienz der Muskeln als vielmehr die Spannung der Bänder, durch welche der Kiefer in luxirter Stellung verbleibe.

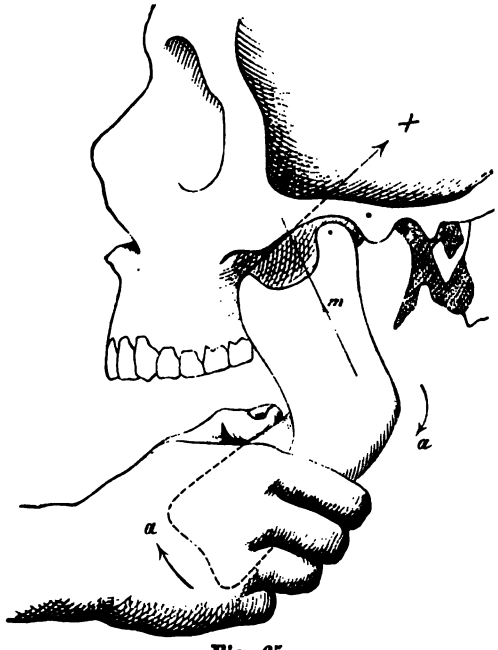

Fig. 65.
Handgriff zur Reposition der Unterkieferluxation.

Früher hat man irrthümlicherweise das Anhaken oder mindestens Anstemmen des Processus coronoides an den vorderen Rand des Arcus zygomaticus (Nélaton) als Haupthinderniss für die Reposition des luxirten Kiefers angenommen. Die beiden Proc. coronoides stehen aber gar nicht so weit auseinander, dass sich beide zugleich in dieser Weise anhaken könnten; auch erreicht bei der grössten Oeffnungsbewegung die Spitze des Proc. coronoides keineswegs den Arcus zygomaticus, dessen vordere Fläche auch noch durch den M. masseter von dem Proc. coronoides des luxirten Kiefers getrennt ist. Ueberdies haben die Versuche Mathieu's an der Leiche gezeigt, dass diese angenommene Anhakung, welche am skeletirten Schädel ganz plausibel erscheint, in der That nicht stattfindet.

Eine häufige Ursache der Luxation beider Kieferköpfchen ist das Einführen eines zu grossen Bissens, eine andere das übertriebene Gähnen. Man darf im letzteren Falle wohl eine gewisse prädisponirende Schlaffheit der Kapsel annehmen, welche entweder angeboren oder die Folge mangelhafter Ernährung ist und sich in der häufigen Wiederkehr von Subluxationen kundgibt. Auch äussere Gewalten, z. B. der Schlag auf die Zahnreihe des geöffneten Unterkiefers kann die Luxation veranlassen. Zuweilen wird die Verrenkung *habituell*, d. i. sie kehrt bei den geringsten Anlässen wieder. In solchen Fällen ist wahrscheinlich die erste Luxation unter Bildung einer allzubreiten Kapselnarbe, also mit Verlängerung der hinteren Kapselwand geheilt. Im frühen kindlichen Alter kommen Luxationen des Unterkiefers nicht vor. Man hat als Grund hierfür irrthümlich den stumpfen Winkel bezeichnet, in welchem sich bei Kindern der aufsteigende Ast des Unterkiefers mit dem Bogen vereinigt, während er bei Erwachsenen beinahe einen rechten Winkel bildet. Der wahre Grund liegt in dem von C. Hueter aufgefundenen Mangel eines Tuberculum articulare im frühen kindlichen Alter. Dieses Tuberculum entwickelt sich erst während des Knochenwachsthumes, und dann erst ist

die Luxation möglich, indem das Tuberculum das Zurückgleiten des Meniscus nach hinten verhindert.

Das klinische Bild der Luxation beider Kieferköpfchen nach vorn ist nicht zu verkennen. Der Mund steht weit offen, der Speichel fliesst frei über die Unterlippe ab; die Schneidezähne des Unterkiefers stehen nach unten, weit ab von den Schneidezähnen des Oberkiefers und sind, wie bei den Bulldoggen, vor deren Niveau gerückt. Dicht vor der Ohrmuschel und bei dem Einführen der Fingerspitze in den äusseren Gehörgang fühlt man auf beiden Seiten wohl die Vertiefung, die auch bei der normalen Oeffnungsbewegung des Unterkiefers deutlich wahrzunehmen ist, aber die Prominenz des Kieferköpfchens liegt beiderseits weiter nach vorn, man fühlt sie unter der Mitte des Jochbogens.

Die rohen Methoden, durch einen Schlag gegen das Kinn oder auf die Wange die Reposition des luxirten Kiefers herbeizuführen, haben nur historischen Werth. Unsere Aufgabe ist die, unter Herabdrängen der beiden Kieferköpfchen unter die Prominenz der Tubercula articularia eine Schliessbewegung des Unterkiefers herbeizuführen. Dies geschieht am besten mit folgendem Handgriffe: Man legt die Daumen beider Hände auf die beiden Backenzahnreihen des Unterkiefers, wobei die Spitze der Zeige- und der anderen Finger an den unteren Rand des Kieferbogens, die beiden kleinen Finger an den Kinnrand zu liegen kommen, und drückt nun die hintersten Backenzähne nach unten, während man mit den beiden kleinen Fingern das Kinn in die Höhe hebt (Fig. 65, die Pfeile aa). An frischen Luxationen führt dieser Handgriff fast immer bei dem ersten Versuche schon zum Ziel. Nélaton empfahl einen Druck auf den Proc. coronoides vom Munde aus, wodurch man das Repositionsverfahren allerdings unterstützen kann. Monteggia und Hey geben den Rath, erst das eine, dann das andere Köpfchen zu reponiren, also die doppelseitige Luxation erst in eine einseitige zu verwandeln.

Aeltere Luxationen können grosse Schwierigkeiten machen. Für solche Fälle hat Stromeyer eine Zange construirt, deren Platten einerseits auf die Zahnreihen, anderseits auf die Unterkinngegend angelegt werden. Es lässt sich mit ihr dieselbe Bewegung, wie bei jenem Handgriffe, aber mit langem Hebelarme und deshalb kraftvoller ausführen. Besteht die Luxation schon sehr lange und sind die gewöhnlichen Versuche der Reposition fruchtlos geblieben, so könnte man beide Kieferköpfchen durch Incisionen bloslegen und das Hinderniss der Reposition zu beseitigen suchen, oder die Resection (Tamburini § 83) ausführen.

Einseitige Luxationen des Unterkiefers, wobei nur ein Köpfchen durch die Mahlbewegung des Unterkiefers nach vorn zu stehen kommt und das Kinn sich gegen die andere Seite dreht, sind viel seltener als die doppelseitigen. Ihre Reposition gelingt ohne Schwierigkeit bei einseitiger Benutzung des erwähnten Handgriffes.

§ 64. Die Caries der Zähne in ihren chirurgischen Beziehungen.

Die Entzündungen an den Kiefern, besonders die Periostitis, stehen in so zahlreichen Fällen in ätiologischem Zusammenhange mit der Caries der Zähne, dass eine Erörterung dieser Zahnkrankheit der Schilderung der Kieferperiostitis vorausgeschickt werden muss. Aber auch sonst bietet die Zahncaries so manches Interessante für den Chirurgen, dass sie hier nicht übergangen werden kann, wenn auch ihre Behandlung meist den Zahnärzten überlassen wird. Wir verzichten dabei selbstverständlich auf eine erschöpfende Schilderung, wie sie in einem Handbuche der Zahnheilkunde nothwendig wäre, vielmehr handelt es sich nur um eine kurze Skizze dieser Krankheit, soweit sie das Verständniss der chirurgischen Massnahmen erheischt, welche sich an die Caries der Zähne anknüpfen.

Die Bezeichnung „Caries" ist offenbar darin begründet, dass zwischen der Caries der Knochen (Allg. Thl. Cap. 11) und der der Zähne gewisse äussere Aehnlichkeiten vorliegen; bei beiden Krankheiten handelt es sich um die Schmelzung eines sehr festen Gewebes, in dem einen Falle der Knochen-, in dem anderen Falle der Zahnsubstanz. In dieser äusseren Aehnlichkeit sind aber auch alle Beziehungen zwischen Zahncaries und Knochencaries erschöpft, und die ätiologischen Betrachtungen, welche wir bei der Caries der Knochen über das Entstehen der granulirenden Markentzündung und über ihr Verhältniss zur Tuberkulose anstellten (Allg. Thl. Cap. 11), fallen für die Caries der Zähne gänzlich weg. *Die Zahncaries ist im Gegensatze zur Knochencaries eine ganz locale Krankheit. Ihre Ursachen sind in dem Säuregehalt der Mundflüssigkeiten zu suchen, wie zuerst von* Leber *und* Rottenstein *überzeugend nachgewiesen wurde.* Dieser Gehalt an Säure, vorwiegend an Milchsäure, ist theils auf Fäulnissvorgänge in Speiseresten zurückzuführen, theils auf Anomalien des sonst alkalischen Speichels und Mundschleimes. Wo nun die faulenden und gährenden Speisereste oder der saure Mundschleim längere Zeit am Zahne haften können, da vollzieht sich ganz allmälig eine Entkalkung zuerst des Schmelzes, dann des Zahnbeines. Wir finden daher als Lieblingssitze beginnender Caries an allen Zähnen die Furche zwischen dem Zahnfleische und dem Zahne. An den Schneide- und Eckzähnen sind es ausserdem die einander zugekehrten Seitenränder, an den Backenzähnen die zugekehrten Seitenflächen oder die Grübchen inmitten der Kaufläche. Seltener tritt die Caries an den freien Flächen der Zähne auf, und immer lassen sich dann kleine Rinnen oder Grübchen nachweisen, in welchen der Mundschleim haften konnte.

Neben dieser allgemeinen Ursache der Caries können individuelle Dispositionen nicht von der Hand gewiesen werden. So ist es bekannt, dass blau- oder grauweisse Zähne mit matter Glasur sehr viel häufiger und schneller der Caries anheimfallen, als gelblichweisse mit glattem, glänzendem Schmelz. Die erst genannten Zähne besitzen von Haus aus einen weniger festen Schmelz und ein weniger compactes Zahnbein als die letzteren (v. Wedl). Hiermit wäre die erbliche Disposition zur Zahncaries, welche selbst dem Laien nicht fremd ist, auch wissenschaftlich begründet. Nicht minder als die angeborene Constitution des Zahnes müssen kleine Risse und Sprünge im Schmelz, wie sie durch Verletzungen der Zähne mit harten Gegenständen vorkommen, als prädisponirende Ursachen der Zahncaries angesehen werden. Endlich ist es eine oft gemachte Beobachtung, dass Kranke, welche an lange dauernden, fieberhaften Krankheiten leiden, sowie dass Schwangere zur Caries der Zähne neigen. Hier kann nun ebensowohl eine mangelhafte Ernährung des Zahnbeines und Schmelzes die Ursache sein, als eine gesteigerte Säurebildung in den Mundflüssigkeiten, die, bei fieberhaften Krankheiten wenigstens, um so leichter an den Zähnen haften, als sie hier meist zähe sind und weniger häufig durch Bewegungen der Zunge und Lippen entfernt werden.

Der Beginn der Zahncaries kennzeichnet sich durch das Auftreten kleiner, opaker, zuweilen auch braungrauer Flecken an der Oberfläche des Schmelzes. Es sind das die Stellen, an welchen die Schmelzprismen ihres Kalkes schon beraubt sind und weniger dicht aneinander liegen. Zwischen sie schieben sich nunmehr fremde Gebilde ein, welche regelmässige Begleiter der Zahncaries sind und von einigen Autoren sogar als die eigentlichen Urheber der Zerstörung angesehen wurden, die Fäden des *Leptothrix buccalis,* — ein Sammelname für eine ganze Reihe von Fäden bildenden Bacillen — ausser ihnen noch einige *Kokkenarten* (Miller). Mit der fortschreitenden Entkalkung lagern sich diese Spaltpilze mehr und mehr zwischen und unter die Schmelzprismen ein, bis endlich nach gänzlichem Zerfalle der letzteren ein circumscripter Schmelzdefect entstanden ist. Das

blosliegende, weniger widerstandsfähige Zahnbein ist nun der weiteren Einwirkung der Säuren anheimgegeben, welche es weit rascher als den Schmelz entkalken. Während bis dahin der cariöse Process ohne subjective Empfindungen seitens des Kranken verlief, treten nun, seitdem das sehr empfindliche Zahnbein entblösst ist, zeitweise heftige Zahnschmerzen auf. Besonders sind es thermische und chemische Reize, die Berührung von heissen oder kalten, süssen oder sauren Speisen und Getränken, welche intensiven Schmerz auslösen.

Mit Ausnahme der ebengenannten Schmerzempfindungen sind bis hierher vitale Vorgänge am Zahne nicht zu beobachten. Die Entkalkung erfolgt durch ausserhalb liegende Ursachen, und die Zerstörung der entkalkten Zahnsubstanzen, an welchen sich die Spaltpilze wesentlich betheiligen, schreitet bald rascher bald langsamer von aussen nach innen fort. Auf diesem Wege (Fig. 66) trifft sie schliesslich auf die gefäss- und nervenreiche Pulpa dentis, und hier ist es, wo die eigentliche Entzündung anhebt. Dass auch hier Spaltpilze die Entzündungserreger sind, ist mehr als wahrscheinlich, denn von dem Zeitpunkte an, in welchem der Zahn defect wurde, war dem Eindringen von faulenden Stoffen keine Schranke mehr gesetzt. Diese Entzündung nun, die *Pulpitis* ist mit sehr heftigen Schmerzen verbunden, wie sich das leicht daraus erklärt, dass die entzündlich anschwellende Pulpa unfähig ist, sich nach irgend einer Seite auszudehnen. Deshalb ist auch der erste Anfall der Pulpitis der schmerzhafteste; hat später einmal die Zerstörung der Zahnsubstanz einen grösseren Umfang erreicht, so gibt es Oeffnungen, in welche die anschwellende Pulpa eintreten kann, und die Einschnürung der Pulpanerven lässt nach. Bei wiederholten Schüben der Pulpitis beobachtet man an sehr hohlen Zähnen zuweilen, dass die Pulpa einen förmlichen Granulationsknopf bildet, welcher aus der Höhle des Zahnes hervorragt.

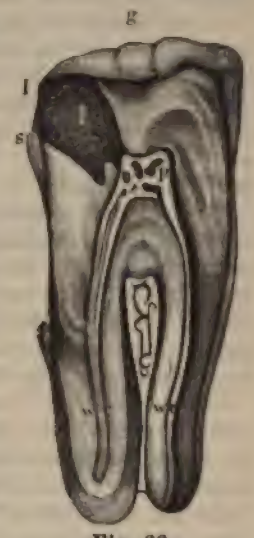

Fig. 66.
Cariöse Stelle l. P Pulpa. wc wc Wurzelcanäle. (Nach Leber und Rottenstein.)

Indessen macht die Entzündung selten an der Pulpa Halt; sie dringt vielmehr durch die Wurzelcanäle (Fig. 66 wc wc) zum Periost des Alveolarfortsatzes vor und erscheint hier als *Wurzelperiostitis* des cariösen Zahnes. Bevor wir die Geschichte der Wurzelperiostitis weiter verfolgen (§ 66), bedarf es noch einiger therapeutischer Bemerkungen für die Behandlung der beginnenden Zahncaries.

§ 65. Zur Behandlung der Zahncaries.

Eine gewisse Prophylaxe gegen die Zahncaries liegt in dem Reinhalten der Zähne durch regelmässiges Putzen mit den verschiedenen von Zahnärzten angegebenen Zahnpulvern, sowie in dem öfteren Ausspülen des Mundes mit antiseptischen Lösungen, z. B. mit dünnen Lösungen von Kali chloricum. Dass hiermit nicht jede Caries vermieden wird, geht aus der Aetiologie hervor. Zeigen sich am Schmelz kleine opake Stellen, so sollte schon der Zahnarzt zu Rathe gezogen werden, denn hier beginnt bereits sein wirksames mechanisches Eingreifen.

Meist freilich kommen die Kranken erst, wenn sie Zahnschmerz empfinden. Handelt es sich dann nur um einen kleinen Schmelzdefect, so genügt es oft, die Stelle mit einer Rundfeile, dem „Fraiser" auszugraben und zu poliren. Sollte sie noch etwas empfindlich bleiben, so wird sie mit einer starken, 10% Carbol- oder 10% Chlorzinklösung betupft.

Tiefere cariöse Höhlen im Zahnbeine müssen mit kleinen Raspatorien und Feilen ausgeräumt und geglättet, mit antiseptischen Lösungen, Carbolsäure, Chlorzink u. s. w. ausgerieben und schliesslich mit einer fest adhärirenden aseptischen Masse gefüllt, „plombirt" werden. Hierzu verwendeten die Zahnärzte früher ausschliesslich weiche Metalle, Blei — daher „Plombiren" — oder Gold. Neuerdings werden auch Plomben aus Silber-, Palladium-, Aluminium-, Cadmium-, Nickelamalgamen angefertigt. Für kleine Defecte bleibt die beste, freilich auch theuerste Plombe die aus reinem Blattgold. Grössere cariöse Höhlen werden auch wohl mit Guttapercha oder Hills Stopping (zwei Theile ungelöschter Kalk, je einen Theil Quarz oder Feldspath fein gepulvert mit weichem Guttapercha gemischt) gefüllt und mit Blattgold bedeckt.

Ist bereits *Pulpitis* eingetreten, so sucht man durch Einbringen antiseptischer Mittel die Entzündung zu bekämpfen und schreitet dann erst zur Plombirung. Hier empfiehlt es sich, vor dem Eindrücken der Kittmasse ein Antisepticum, 10% Carbolsäure, 10% Chlorzinklösung oder etwas Jodoformpulver in die Höhle einzubringen. Bei eiteriger und gangränöser Pulpitis wird die Pulpahöhle ebenfalls ausgeräumt, desinficirt und, nachdem die Schmerzhaftigkeit erloschen, mit Plombe gefüllt.

Wenn bei heftigen Zahnschmerzen die Hülfe des Zahnarztes nicht sofort zu erreichen ist, so kann man vorläufig Mittel anwenden, welche wenigstens die Schmerzen mindern. Man formt einen Wattetampon, ungefähr von Erbsengrösse, träufelt etwas Opiumtinctur oder Chloroform darauf und schiebt ihn in die Höhle des cariösen Zahnes ein. Zu dem gleichen Zwecke kann man auch sehr wohl 5% Carbolsäure benutzen und hat dann nicht nur eine schmerzstillende, sondern auch eine echt antiphlogistische Wirkung auf die floride Pulpitis zu erwarten.

Die *Wurzelperiostitis* galt früher als unbedingte Indication zur Extraction des cariösen Zahnes. Die Fortschritte in der Zahnheilkunde ermöglichen es heute, die Herausnahme des Zahnes, dessen Krone noch nicht vollständig zerstört ist, auf seltene Fälle zu beschränken. Zunächst wird man von der ausgeräumten cariösen Stelle aus antiseptische Lösungen durch den Wurzelcanal einzuspritzen suchen und diese Behandlung durch Bepinselung des Zahnfleisches mit Jodtinctur unterstützen. Ist aber Eiter in der Alveole, so lässt sich dieser, nachdem die abgestorbene Pulpe sammt dem Wurzelnerv herausgezogen wurde, mit einer kleinen Pumpe auspumpen, welche mittelst Kautschukkappe über den Zahn gelegt wird. Erst wenn diese conservativen Versuche fehlschlagen, ist man berechtigt, den Zahn zu opfern.

Der subperiostale Abscess kann aus dem Innern der Alveole auch nach aussen unter das Zahnfleisch fortschreiten. Durch Eröffnen eines solchen Abscesses leisten wir dem Kranken ohne Zweifel einen Dienst, indem Entzündung und Schmerzen rückgängig werden; auch kann sich die Incisionswunde nach einigen Tagen schliessen und eine scheinbare Heilung eintreten. Man darf aber nicht vergessen, dass diese Incisionen in das Zahnfleisch den eigentlichen Entzündungsherd an der Zahnwurzel und am Grunde des Alveolus nicht eröffnen. Entweder bleibt eine eiternde Oeffnung, eine Fistel zurück, oder es entwickeln sich später von dem Alveolus aus neue Schübe der Entzündung, jene Heilung aber war nur eine vorübergehende. Führt die gleichzeitige antiseptische Behandlung des Wurzelabscesses vom cariösen Zahne aus nicht zum Ziel, so ist das radicale Mittel die Extraction des schuldigen Zahnes.

§ 66. Zahnfisteln. Andere Formen der Zahnfleischentzündung.

Die eiterige Wurzelperiostitis nimmt in günstigen Fällen einen solchen Verlauf, dass der Eiter das äussere Periost des Alveolus durchbricht und einen Zahnfleischabscess bildet, welcher entweder durch das Messer geöffnet wird oder von

selbst in die Mundhöhle perforirt. In beiden Fällen tritt entweder spontaner Schluss der Abscessöffnung und vorläufige Heilung ein, oder es bleibt eine eiternde Oeffnung zurück, welche aus der Tiefe des Alveolus fortdauernd kleine Eitermengen in die Mundhöhle entleert. Diesen Zustand bezeichnet man als *Zahnfleischfistel.* Die Oeffnungen sind oft so fein, dass man Mühe hat, sie zu erkennen; zuweilen füllt sie auch ein kleines Knöpfchen von Granulationen aus.

Wenn nun aber der Eiter, welcher sich zwischen Periost und Knochenfläche des Alveolus verbreitet, das Periost und Zahnfleisch nahe dem schuldigen Zahne nicht perforirt, sondern weiter fortschreitet, so entstehen ausgedehnte entzündliche Anschwellungen am Zahnfleische und längs des Alveolarfortsatzes, welche die alte Chirurgie als *Parulis* (*παρὰ τὸ οὖλον*) bezeichnete. (Ueber den Gegensatz von Parulis und Epulis § 75.) Der Ausgang der Parulis kann wieder eine Zahnfleischfistel sein, nur öffnet sich dann der eiternde Gang oft in weiter Entfernung von demjenigen Alveolus, an welchem die Eiterung ihren Anfang nahm. Diese langen Gänge haben wegen der unvollkommenen Entleerung des Eiters durchaus keine Neigung zur Spontanheilung und bestehen meist bis zu der Extraction des schuldigen Zahnes dauernd fort. Der Verlauf der Parulis kann aber auch der sein, dass der Eiter nicht nur längs des Zahnfleisches zwischen Periost und Knochen fortschreitet, sondern auch nach anderen Richtungen, am Unterkiefer gegen den Rand des Kieferbogens, am Oberkiefer auf der äusseren Fläche gegen den Infraorbitalrand, seltener nach dem harten Gaumen seinen Weg nimmt. So entstehen endlich Abscesse an der äusseren Haut, nach deren Spaltung oder spontaner Eröffnung wieder eiternde Fistelgänge zurückbleiben. Die meisten Oeffnungen dieser *äusseren Zahnfisteln* liegen am unteren Rande des Unterkiefers, oder, wenn der Process von einem Zahne des Oberkiefers ausging, in der Mitte und oberen Hälfte der Wange. Die Vereiterung des Antrum Highmori, welche sich während dieses schlimmen Verlaufes einer Zahnwurzelperiostitis des Oberkiefers entwickeln kann, wird in § 72 noch besondere Berücksichtigung finden.

Diese Steigerung der Parulis zu einer ausgedehnten *eiterigen Periostitis* am Kiefer ist immer mit bedeutender Anschwellung der äusseren Haut, heftigen Schmerzen und zuweilen mit hohem Fieber verbunden. Sogar das Leben kann gefährdet werden durch eiterige Periostitis am Oberkiefer, wenn diese längs der Nerven bis zur Schädelbasis vordringt, an beiden Kiefern aber durch die Entwickelung einer *Pyaemia multiplex.* In der grossen Mehrzahl der Fälle freilich ist der Verlauf gutartig. Nach Eröffnung des Abscesses an der Wange oder am Rande des Unterkiefers sinkt das Fieber, die Schwellung geht zurück, und man hat es endlich nur noch mit der Fistel zu thun. Eine solche aber ist so entstellend und lästig, dass sich selbst operationsscheue Kranke, wenn sie eine Zeit lang eine Zahnfistel, die Folge ihrer Unentschlossenheit, mit sich herumgetragen haben, willig der nothwendigen Operation unterziehen. Diese muss immer in der Extraction des schuldigen Zahnes, resp. seiner Wurzeln bestehen. Zuweilen aber hat man noch die Spaltung des Fistelganges und die Extraction von Corticalsequestern der Kiefer hinzuzufügen, wenn der stürmische Verlauf der eiterigen Periostitis zu einer superficiellen Nekrose geführt hatte. In einzelnen Fällen entstehen auch ausgedehnte Partial- oder Totalsequester, bei welchen eine förmliche Sequestrotomie nothwendig wird.

Diesen schlimmsten, mit eiteriger Kieferperiostitis complicirten Formen der Zahnfleischentzündung stehen nun sehr unschuldige gegenüber. Die Reizung des Zahnfleisches, welche durch das erste Durchbrechen der Zähne verursacht wird, kann zwar nicht eigentlich als Entzündung gelten, muss aber doch hier erwähnt werden, weil die Spaltung des Zahnfleisches mit dem Messer öfters nothwendig wird, theils, um das Durchbrechen der Zähne zu erleichtern, theils wegen der

Schmerzen. Bei dem ersten Zahnen der Kinder leitet man von diesen Schmerzen, welche reflectorisch auf die Gehirncentren einwirken sollen, sogar krampfartige Erscheinungen ab. Indessen dürfte schwerlich alles das, was Publikum und Aerzte zu den „Zahnkrämpfen" rechnen, auf dieser Reizung beruhen. Auch der Durchbruch der hintersten Backenzähne, der sog. Weisheitszähne, bei Erwachsenen kann noch so schmerzhaft sein, dass man zu der kleinen Operation der Zahnfleischspaltung gezwungen wird. Besonderer Regeln bedarf es für diesen einfachen Schnitt nicht; das Zahnfleisch ist so empfindungslos, dass er nicht einmal mit einem nennenswerthen Schmerz verbunden ist.

Die *Gingivitis*, so nennen wir die Entzündung des Zahnfleisches für sich, tritt zuweilen in der eigenthümlichen Form einer *Gingivitis circularis* (Roser) auf, d. h. es entzündet sich der Rand des Zahnfleisches, welcher die Zähne umfasst, der Länge nach, und so können langgestreckte Geschwüre am Zahnfleischrande entstehen. Offenbar gehen diese Entzündungen von einer septischen Zersetzung der Speisetheile und Mundflüssigkeiten aus. Sie treten epidemisch und endemisch auf, d. h. zu gewissen Zeiten und an gewissen Orten in zahlreichen Fällen. So können mehrere Kinder einer Familie erkranken, wie denn überhaupt das zarte Zahnfleisch der Kinder der G. circularis häufiger unterworfen ist, als das feste der Erwachsenen. Man reibt die entzündeten Flächen mit feuchter Carbolwatte ab und lässt als Mundwasser dünne Lösungen von Kali hypermanganicum oder Kali chloricum gebrauchen. Mit dieser Behandlung erzielt man sehr schnell die Heilung.

Bei *Scorbut* treten ähnliche Geschwüre am Zahnfleische auf, nur in grösserer Ausdehnung. Da der Scorbut vielfach auf einer Ernährung mit schlechten Speisen beruht, so wäre vielleicht auch hier an eine septische Infection des Zahnfleisches zu denken. Im Uebrigen sind über Scorbut die Lehrbücher der Pathologie zu vergleichen.

Nach *Bleivergiftung* zeigt sich eine eigenthümlich *blassgraue Verfärbung des Zahnfleischrandes*, welche der Chirurg kennen muss, um keine diagnostischen Missgriffe zu begehen. Im Uebrigen verweisen wir in Betreff der Bleivergiftung auf die Lehrbücher der Toxicologie. Nach Quecksilbergebrauch kann bei *Stomatitis mercurialis* ebenfalls ein geschwüriger Zerfall des Zahnfleisches eintreten.

Wir fügen hier noch wenige Worte über den *Zahnstein* an, jene Ablagerung an den Seitentheilen der Zähne, welche aus einem Gemisch von Fadenpilzlagern (Leptothrix buccalis) mit anorganischen Abscheidungen aus den Mundflüssigkeiten, besonders mit Kalksalzen besteht. Ausser der Unzierde, die er den Zähnen bringt, kann der Zahnstein auch jederzeit Gingivitis und Geschwürsbildung am Zahnfleische hervorrufen. Die Entfernung grosser Zahnsteinmassen, welche unter allen Umständen geboten erscheint, geschieht am besten dadurch, dass man sie zwischen den Branchen einer anatomischen Pincette zerdrückt (Roser); dann springen die Stücke vom Zahne ab. Kleinere Massen müssen mit stumpfen Häkchen herausgenommen werden.

§ 67. Allgemeines über die Technik der Zahnextraction.

Das Wesen der Zahnextraction besteht nicht etwa in dem Herausziehen, noch weniger in dem Herausreissen des Zahnes; dies ist vielmehr nur der Schlussact der Operation, welcher erst dadurch ermöglicht wird, dass man *durch Auseinanderhebeln der Alveolarwände* die Verbindung zwischen Alveolus und Zahn lockert. In diesem Auseinanderhebeln der Alveolarwände liegt der eigentliche Schwerpunkt der Zahnextraction. Man muss den Zahn so bewegen, dass sich die *freien* Alveolenwände, d. h. diejenigen lockern, welche nicht etwa gegen einen Nachbarzahn,

sondern gegen die Mundhöhle und gegen Lippen und Wangen hin gerichtet sind. Für die Schneidezähne sind die vordere und hintere Wand die freien Alveolenwände, für die Backenzähne sind es die linke und rechte, während die vordere und hintere Wand gegen den Nachbarzahn sehen. Man kann sich an jedem Schädel überzeugen, dass *die freien Alveolenwände die dünneren sind.*

Die geeignetsten Instrumente für die Extraction sind *Zangen*, welche die betreffenden Flächen der Zähne genau umfassen. Sie sind nach amerikanisch-englischen Modellen gearbeitet, berücksichtigen in ihren Fassbranchen die Form der einzelnen Zähne und sind ohne Zweifel diejenigen Instrumente, welche mit möglichst geringer Verletzung der Weichtheile die Zahnextration bewirken. Bevor wir die einzelnen Modelle kennen lernen, bedarf es noch einiger allgemeiner Regeln für die Handhabung.

Die Fassbranchen der Zahnzangen sollen an den freien Flächen der Zähne zwischen dem Zahnfleische und dem Zahne möglichst weit gegen die Wurzel hin geschoben werden, damit sie einen möglichst grossen Theil des Zahnes umfassen. Zu diesem Zwecke muss der vordere Rand der Branche etwas scharf gekantet sein. Dadurch werden die kleinen Raspatorien überflüssig, mit welchen man früher vor dem Anlegen des extrahirenden Instrumentes die Ablösung des Zahnfleisches vornahm. Liegen die Zangen nicht bis zu den Wurzeln hin dem Zahne an, umfassen sie nur die Krone, so folgt der Zahn den Bewegungen der Zange nicht, und die Krone bricht von den Wurzeln ab.

Die Zangenbranchen dürfen nicht allzu fest zusammengepresst werden, eine Vorschrift, welche die meisten Anfänger ausser Acht lassen; es wird sonst der umfasste Theil des Zahnes von dem nicht umfassten Wurzeltheile abgekniffen. Man kann nun schon durch die Construction des Instrumentes hiergegen Vorkehr treffen, indem man an den Fassbranchen eine Hemmung anbringt; doch schützt auch diese Art der Construction nicht sicher vor dem Unfalle. Für den Anfänger empfiehlt es sich deshalb, immer den kleinen Finger zwischen die Zangengriffe zu legen und mit ihm dem Drucke der übrigen etwas entgegen zu arbeiten. Vor Allem aber vergesse er nie, dass die Zange nur so fest liegen muss, dass sie dem Zahne ihre Bewegungen mittheilen kann, dass sie mithin nur ein hebelndes, kein kneifendes Instrument ist. Die richtige Beachtung dieser Regel gibt am leichtesten und schnellsten Gewandtheit und Sicherheit in der Handhabung der Zangen.

Nach dem oben aufgestellten Grundsatze, dass es bei der Zahnextraction gilt, *die freien Alveolenwände auseinander zu hebeln*, ist nun der Gebrauch der Zangen an den verschiedenen Zähnen ein verschiedener. Die Schneidezähne müssen abwechselnd nach vorn und hinten, die Backenzähne dagegen von einer Seite zur anderen bewegt werden. Unterstützt werden diese Bewegungen durch Rotationen um die Längsaxe des Zahnes, deren Excursionen indessen je nach der Form des Zahnes verschiedengradig sein müssen. Sehr vorsichtig muss man sie bei Backenzähnen ausführen, da hier jede gewaltsame Rotation die Wände der Nachbaralveolen einbricht und die nebenstehenden Zähne ebenfalls lockert; obere Schneide- und besonders obere Eckzähne dagegen gestatten bei ihrer einzigen, conischen Wurzel kräftigere Drehungen. Sind die Wände der Alveole einmal auseinandergedrängt, so genügt ein einfaches Anziehen des Zahnes in seiner Längsaxe, um ihn aus der Alveole herauszuheben.

§ 68. Die wichtigsten Formen der Zahnzangen und die Technik der Zahnextraction.

Die Zangen für die oberen Backenzähne sind von denjenigen für die unteren dadurch verschieden, dass bei den ersteren die Fassbranchen und Zangengriffe in einer Axe liegen, während bei den letzteren die Griffe rechtwinkelig zu den fassen-

den Branchen stehen (Fig. 67 und 68). Die Benutzung einer Zange von Fig. 67 für untere Zähne würde auf die Schwierigkeit stossen, dass die Zangengriffe hoch nach oben zu stehen kämen und auch die Hände des Chirurgen so hoch gestellt werden müssten, dass eine volle Kraftentfaltung nicht mehr möglich wäre. Umgekehrt würde bei Verwendung der Zangen von Fig. 68 für obere Zähne die Hand, welche die Zange bewegen soll, in eine unvortheilhafte Stellung kommen.

Für die oberen und unteren Zähne braucht man nun *mindestens* sieben verschiedene Zangen, welche sich durch die Form der Fassbranchen unterscheiden: je eine für die Schneidezähne, je eine für die beiden vorderen Backenzähne, zwei für die hinteren oberen, eine für die hinteren unteren Backenzähne. Die Eckzähne können theils mit der für die Schneidezähne, theils mit der für die vorderen Backenzähne bestimmten Zange entfernt werden. Die vier Modelle für die oberen Zähne sind in Fig. 67 a—d abgebildet. Modell a eignet sich vermöge der schmalen Branchen, deren vordere Enden ziemlich nahe zusammentreten, für die Schneide-

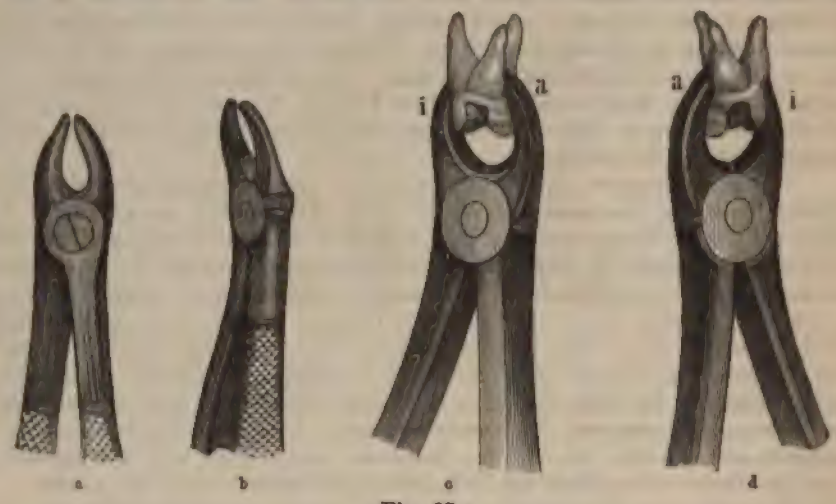

Fig. 67.

Englische Zahnzangen für obere Zähne. a Für Schneidezähne. b Für vordere Backenzähne. c Für hintere Backenzähne links. d Für hintere Backenzähne rechts. — Bei c und d bedeutet i die innere, a die äussere Branche.

zähne. Die vorderen Backenzähne erfordern etwas breitere Branchen, welche nicht so nahe zusammentreten (b). Die hinteren Backenzähne, welche ihrer Lage und Grösse wegen immer am schwierigsten zu extrahiren sind, haben das Eigenthümliche, dass an ihrer äusseren Fläche zwei Wurzeln auseinander weichen, während sich an der inneren eine breitere Wurzel findet. Dieser Eigenthümlichkeit muss die Zange Rechnung tragen; sie besitzt eine Branche mit einfach concavem Rande, welche die innere breite Wurzel umfassen soll (Fig. 67 c und d, i), an ihrer äusseren Branche dagegen eine Spitze in der Mitte des Randes (a), welche sich zwischen die beiden divergirenden äusseren Wurzeln legen soll. Nun erfordert die Lage dieser Zähne hinten im Munde, dass das Zangenende an dem Griffe etwas abgebogen sein muss. Deshalb kann man das Modell von Fig. 67 c nicht etwa durch einfaches Umdrehen für links und rechts verwendbar machen; man muss vielmehr für jede Seite eine eigene Zange haben; wie das Modell Fig. 67 c nur für die linke Seite dienen kann, so ist das Modell von Fig. 67 d nur für die rechte Seite verwendbar. An den unteren Zähnen fällt diese Nothwendigkeit zweier

Zangen fort. Die Wurzeln der hinteren unteren Backenzähne sind in eine vordere und hintere verschmolzen; es müssen daher beide Branchen eine Spitze haben (Fig. 68 b), welche zwischen die Wurzeln eingreift, und die Zange lässt sich ebensowohl für die rechte wie für die linke Seite verwenden.

Alle diese Zangen erfordern für das Auseinanderhebeln der freien Alveolenwände einfache Pro- und Supinationsbewegungen der Hand, deren Kraft für die meisten Zähne vollkommen ausreicht. Nur die hinteren unteren Backenzähne leisten zuweilen Widerstand. Man hat deshalb für diese letzteren noch die sog. Rabenschnabelzangen construirt, welche mit ihren Branchen nicht von vorn, sondern von der Seite der Mundspalte her (Fig. 68 c) über den Zahn greifen und eine kraftvollere Bewegung gestatten. Bei dieser grösseren Kraftentwickelung darf man nicht vergessen, dass sie auch eine grössere Gefahr des Abkneifens mit sich bringt und muss in dieser Beziehung die in § 67 gegebenen Vorsichtsmassregeln doppelt beachten.

Fig. 68.
Englische Zahnzangen für untere Zähne. a Für Schneidezähne. b Für Backenzähne. c Rabenschnabelzange. (In allen Figuren sind die unteren Griffenden weggelassen.)

Fig. 69.
Ueberwurfzange (de la Fons).

Um die hintersten Backenzähne von vorn her bequemer fassen zu können, hat man den Fassbranchen der betreffenden Zahnzangen eine Bajonettknickung gegeben. Diese Form der Zange erleichtert ganz besonders das Ausziehen der „Weisheitszähne", wenn diese, wie so häufig, schief nach hinten gerichtet sind, oder wenn vor einem cariösen Weisheitszahne alle anderen Backenzähne intact gefunden werden.

Zuweilen hat die Caries die eine Seite eines Backenzahnes bis in die Wurzeln hinein zerstört, so dass nur eine Hälfte, etwa die äussere übrig geblieben ist. Dann kann man mit Vortheil eine Zange nach dem Modell von Fig. 69 benutzen, wie sie von de la Fons angegeben wurde. Die kornzangenförmige Branche dient zum Widerlegen gegen die Alveolenwand; die Haken der anderen Branche umgreifen die Seitenfläche des Zahnes. Eine einzige kraftvolle Hebelbewegung um den fixen Punkt der kornzangenförmigen Branche muss den Zahn herauswerfen. Die Handhabung dieser Zangen ist recht schwierig.

§ 69. Andere Verfahren zur Extraction der Zähne und Zahnwurzeln.

Bevor die zweckmässige Construction der Zangen deren vorwiegenden Gebrauch sicherte, war der *Zahnschlüssel* das beliebteste Extractionsinstrument. Ein Haken (Fig. 70 h) wird über den Zahn geworfen, der Bart des Schlüssels kommt an die seitliche Alveolenwand zu liegen, und eine kräftige Drehbewegung, ähnlich der

bei dem Aufschliessen eines Schlosses, wirft den Zahn aus der Alveole heraus. Die Hebelbewegung findet um das Hypomochlion des Bartes (Fletsche) statt, oder vielmehr der Alveolenwand, an welcher er anliegt. Die Kraft des Instrumentes ist sehr gross, auch die Handhabung einfach, aber die Quetschung der Alveolenwände bedeutend. Oft kommt es zum Einbrechen der Alveolenwand, welche den Stützpunkt für den Schlüsselbart abgab. Der Anwendung des Schlüssels konnte man mit Recht die Bezeichnung des „Zahnausbrechens" geben. Dem Schlüssel gegenüber stellt die Zange das feinere Instrument dar, dessen Handhabung zwar ein grösseres Geschick erfordert, aber dafür die geringere Verletzung mit sich bringt. Der Zahnschlüssel wird bald zu den nur noch geschichtlich bemerkenswerthen Instrumenten zählen.

Fig. 70.
Zahnschlüssel. ½ d. nat. Gr.

Einem anderen alten Instrumente kann dagegen auch heute noch eine gewisse Bedeutung nicht abgesprochen werden, nämlich dem *Geisfusse* (Fig. 71). Dieser stellt einen einarmigen Hebel dar, mit welchem man Zahnwurzeln aus ihren Alveolen herausheben kann. Solche Wurzeln, sog. Stifte, bleiben entweder nach gänzlicher Zerstörung der Krone zurück, oder sind die Reste einer mangelhaften Extraction, bei welcher der Zahn abbrach. Die Anwendung des Geisfusses und ähnlicher hebelartiger Instrumente, wie sie die Zahnärzte heutzutage gebrauchen, setzt freilich voraus, dass der Alveolarrand weich genug ist, um die Spitze des Hebels eindringen zu lassen; auch muss man auf die Handhabung des Instrumentes gut eingeübt sein. Für die Extraction der Weisheitszähne hat Lecluse einen dem Geisfusse nachgebildeten, stärkeren Hebel mit querstehendem Handgriffe angegeben, welcher besonders bei gleichzeitiger entzündlicher Kieferklemme gute Dienste leistet.

Fig. 71.
Geisfuss.

Mit dem Geisfusse concurriren die spitzen *Wurzelzangen,* ähnlich den in Fig. 67a und 68a abgebildeten. Ihre Branchen werden in die Alveole eingestossen und müssen die Wurzel umgreifen. Gelingt dies nicht, weil die Wurzel mit der Alveolarwand allseitig verwachsen ist, so bleibt nichts übrig, als den Alveolus mit der Zange zu umfassen und durch kräftigen Druck zu sprengen. Die Wurzeln fallen dann entweder von selbst in den Mund oder sind doch locker genug, um nun einfach herausgezogen zu werden.

An Stelle dieses Zersprengens des Alveolus kann man auch nach Roser das Durchschneiden mit der Liston'schen Knochenzange (Allg. Thl. Cap. 28) setzen. Für die unteren Backenzähne hat Roser der Zange eine Biegung gegeben, so dass, wie bei den betreffenden Zahnzangen (Fig. 68a und b) die fassenden, so hier die schneidenden Branchen rechtwinkelig von den Griffenden abstehen. Auch die Lüer'sche Hohlmeisselzange lässt sich zum Herausschneiden solcher Wurzeln zweckmässig verwenden. Ist die Alveole sehr dick und fest, wie man dies zuweilen bei jugendlichen Individuen findet, so kann selbst Meissel und Hammer zur Entfernung der Zahnwurzeln sammt der Alveole nothwendig werden.

Bei dem Zahnwechsel der Kinder werden die alten Zähne von den hervordrängenden neuen oft so gelockert, dass sie entweder von selbst in den Mund fallen, oder dass man die Finger benutzen kann, um den Zahn durch eine leichte Hebelbewegung aus seinen Verbindungen zu lösen. Bei alten Leuten tritt eine

senile Lockerung zwischen Zahn und Alveolus ein, welche ähnliche Verhältnisse schafft. Hier ist es in der Regel die Zahnsteinbildung, welche, vom Zahnfleischrande ausgehend, sich in den Alveolus fortschiebt und zusammen mit der senilen Atrophie der Alveolen zu dieser Lockerung der Zähne führt. Wo die Finger zur Extraction der gelockerten Zähne ausreichen, ist ihre Benutzung sehr zu empfehlen, weil man die Kranken, zumal die Kinder damit überraschen kann und ihnen den Schreck erspart, den die Einführung eines Instrumentes in die Mundhöhle mit sich bringt.

§ 70. Zur Nachbehandlung der Zahnextraction. Reimplantation des extrahirten Zahnes.

Die *Blutung nach der Zahnextraction* ist in der Regel bedeutender, als man bei dem kleinen Querschnitte der getrennten Rami dentales erwarten sollte. Es liegt das eben daran, dass die Arterien in Knochencanälen verlaufen und deshalb eine spontane Stillung der Blutung nur schwer erfolgt. Sowohl im Interesse der schnelleren Wundheilung, wie in dem der rascheren Blutstillung sollte man nach der Extraction den leeren Alveolus, dessen freie Wände auseinandergebogen wurden, wieder mit den Fingern zusammendrücken. In einer allerdings kleinen Zahl von Fällen genügt aber dieses Verfahren nicht zur Blutstillung, die Blutung dauert vielmehr fort und zwar nicht nur bei Hämophilen, sondern zuweilen auch bei ganz gesunden Menschen. Hier ist wahrscheinlich der Ramus dentalis sehr nahe der Hauptarterie abgerissen, wodurch die Bildung eines obturirenden Thrombus sehr erschwert wird. Halten diese Blutungen länger als 24 Stunden an, so können sie selbst das Leben gefährden. Das sicherste Mittel für ihre Stillung ist *das Einführen eines kleinen Glüheisens in die Tiefe des Alveolus*. Scheuen die Kranken das Glüheisen, so kann man kleine Tampons von Eisenchloridwatte oder von aseptischem Filz in den Alveolus einpressen, muss aber dann womöglich eine Guttaperchakappe darüber legen und diese an den Nachbarzähnen befestigen; der Tampon wird sonst leicht wieder herausgedrückt.

Wundkrankheiten gehen von den kleinen Wunden, welche die Zahnextraction hinterlässt, in der Regel nicht aus. Selbst in Fällen, in welchen wegen einer eiterigen Wurzelperiostitis die Extraction ausgeführt und hierbei eine grössere Menge Eiter entleert wurde, legt sich in der Regel das Periost wieder an den Alveolus an, und die Entzündung bildet sich sehr schnell zurück. Nur bei starker Quetschung der Alveolenwände, wie früher nach dem Gebrauche des Schlüssels, kommen periostale Eiterungen vor, welche zur nekrotischen Abstossung eines Theiles der Alveolenwand führen.

Unter Umständen kann man der Zahnextraction unmittelbar die *Reimplantation* des extrahirten Zahnes (Mitscherlich) folgen lassen. Man drückt dann den Zahn wieder fest in den Alveolus ein, wo er unter Herstellung seiner Ernährung von neuem einwachsen, oder ohne das, durch periostale Auflagerung an der Innenwand der Alveole, wieder so fest werden kann, dass er wie ein gut eingesetzter, künstlicher Zahn fungirt. Unbedingt ist die Reimplantation indicirt, wenn man irrthümlich einen gesunden Zahn extrahirt hat, was bei ungenauen Angaben des Kranken über die Schmerzempfindungen und bei heftigen Bewegungen in dem Augenblicke des Anlegens der Zange geschehen kann. Für solche Fälle ist sie ein sehr angenehmes Verfahren, mit dem man das geschehene Unglück sofort wieder gut macht.

Auch bei eiteriger Wurzelperiostitis kann man den extrahirten Zahn reimplantiren, nur muss vorher der Eiter entleert und die Alveole antiseptisch gereinigt worden sein. Kleine cariöse Stellen contraindiciren das Verfahren nicht.

sie werden vor der Reimplantation sorgfältig ausgefeilt und plombirt. Um einer wiederkehrenden Eiteransammlung in der Alveole vorzubeugen, hat man selbst den wieder eingepflanzten Zahn vorher drainirt, indem man entweder vor dem Plombiren eine feine Röhre von der Krone bis zur Wurzelspitze einlegte, oder den Zahn nach dem Plombiren durchbohrte. Es haben diese auf antiseptischen Grundsätzen basirten Versuche, den Zahn zu erhalten, durchaus ihre Berechtigung, doch scheitert die Behandlung leider oft an den heftigen Schmerzen, welche der reimplantirte Zahn verursacht. Sie treiben den Patienten zum Zahnarzte mit der dringenden Bitte, den reimplantirten Zahn wieder zu entfernen.

§ 71. Die Nekrose der Kiefer.

Die häufigste Ursache der Kiefernekrose haben wir schon in der eiterigen Wurzelperiostitis, der Folge der Zahncaries, kennen gelernt. Dabei handelt es sich aber gewöhnlich nur um kleine Sequester des Alveolarfortsatzes, selten um Corticalsequester des Kieferkörpers, fast niemals um eine Totalnekrose. Die seltenen Anlässe, welche sonst noch eine eiterige Periostitis der Kiefer bedingen, führen gewöhnlich auch zur Bildung sehr ausgedehnter Sequester; es sind: 1) die Phosphornekrose; 2) die acute infectiöse Osteomyelitis.

Die *Phosphornekrose,* früher sehr häufig, ist durch die gesundheitspolizeilichen Massregeln, welche in den Zündholzfabriken gegenwärtig durchgeführt werden, zu einer seltenen Krankheit geworden. Das Wesentliche dieser Prophylaxe besteht in einer guten Ventilation der Fabrikräume und in dem Verbote, Arbeiter mit cariösen Zähnen in die Fabriken zuzulassen. In Deutschland scheinen nur noch in einzelnen Gegenden von Thüringen zahlreichere Fälle von Phosphornekrose vorzukommen, weil sich hier die Herstellung der Zündhölzer als Hausindustrie erhalten hat und diese bis jetzt noch nicht unter gesundheitspolizeiliche Controle genommen wurde (Ried).

Wenn man nun nicht bezweifeln kann, dass die Phosphordämpfe, welchen cariöse Zähne den Weg zum Alveolarperiost bahnen, die eiterige Periostitis bedingen, so fehlt uns doch für den eigentlichen Zusammenhang noch das Verständniss. Die Entzündung selbst weicht in ihren Symptomen von den Entzündungen gewöhnlicher Entstehung nicht wesentlich ab; der starke Fäulnissgeruch des eiterigen Secretes zeigt deutlich, wie auch hier die fäulnisserregenden Spaltpilze eine bedeutende Rolle spielen. Ob nun aber die Phosphordämpfe an sich reizend wirken und den Spaltpilzen vorarbeiten, oder ob sie die Fäulnissvorgänge in der Mundhöhle beeinflussen und eventuell die entzündungserregenden Eigenschaften der Spaltpilze steigern, bleibt noch zu untersuchen. G. Wegner hat übrigens experimentell an Kaninchen, welche er Phosphordämpfen aussetzte, nachgewiesen, dass sich regelmässig die Kieferperiostitis entwickelt, wenn man ein Stück Zahnfleisch und Periost von dem Alveolarfortsatze entfernt.

Eine besondere Eigenthümlichkeit der Phosphornekrose besteht darin, dass sich die Sequester langsam und spät vom lebendigen Knochen demarkiren; es zeigen sogar die Sequesterladen, welche zuweilen ziemlich dick sind, unter der fortdauernden Einwirkung der Phosphordämpfe Neigung zu weiterem eiterigen Zerfall oder zu neuer Nekrose (Roser).

Die septische Infection des gesammten Körpers, unterhalten von den intensiven Fäulnissvorgängen im Eiter, findet eine Steigerung durch das Einathmen der Luft, welche über die Fäulnissherde hinweg geht und leicht zu Bronchitis und Pneumonien septischen Charakters führt. Es ist daher schon früh ein antiseptisches Einschreiten nothwendig, ein Einschränken des Entzündungsherdes, ehe noch der Sequester abgegrenzt und eine stärkere Sequesterlade gebildet ist. Dieser

Eingriff besteht in der Entfernung der abgestorbenen Partien des Knochens, einer Operation, die hier, wo der nekrotische Theil erst künstlich von den lebendigen getrennt werden muss und die Sequesterlade keine wesentliche Rolle spielt, mehr den Charakter der Kieferresection als den der Sequestrotomie erhält. Wir werden deshalb unter den Indicationen zur Resection der Kiefer auch der Phosphornekrose begegnen (§ 77 u. f.) und in der Methodik und Technik dieser Operation den Verhältnissen der Phosphornekrose besonders Rechnung tragen müssen. Gestatten es die Eiterung und das Allgemeinbefinden, die Entwickelung der Sequesterlade abzuwarten, so hat man den Vortheil, diese erhalten zu können und sichert so die Reproduction des Kiefers. Dann sieht man nach der Sequesterextraction, welche *intrabuccal*, d. h. ohne äussere Schnitte, vom offenen Munde aus vorgenommen werden kann, zuweilen eine Wiederbildung des ganzen Ober- oder Unterkiefers.

Die *acute infectiöse Osteomyelitis* kommt nur am Unterkiefer vor, da nur dieser eine eigentliche Markhöhle enthält. Sie tritt sehr selten auf, muss aber immer als eine lebensgefährliche Krankheit betrachtet werden. Salter hat das Vorkommen dieser Form von Osteomyelitis bei acuten Exanthemen der Kinder, Scharlach u. s. w., hervorgehoben. Sie erfordert frühzeitige und grosse Incisionen, da die Schwellung der Weichtheile meist eine sehr beträchtliche ist und durch Ausbreitung bis zum Kehlkopfeingange selbst Erstickungserscheinungen hervorrufen kann. Gewöhnlich bleiben grosse Sequester des Unterkieferbogens zurück, mit deren Extraction man zögern muss, bis sich eine kräftige Sequesterlade gebildet hat, welche dann die Continuität des Kieferbogens wieder herstellt. Die Sequestrotomie kann oft so ausgeführt werden, dass man das Zahnfleisch vom Munde aus ablöst, den Sequester frei legt und ihn aus dem Munde herauszieht. Bei einer solchen *intrabuccalen* Sequestrotomie werden äussere Incisionen mit ihren entstellenden Narben vermieden. Doch darf man im Nothfalle nicht zögern, durch Einschnitte am unteren Rande des Kieferbogens, wenn es sein muss, sogar unter Durchschneidung der am vorderen Rande des M. masseter gelegenen A. maxillaris ext., die Sequestrotomie zu unterstützen und ihren Erfolg zu sichern.

Eine Art von Myelitis granulosa (Caries) auf tuberkulöser Basis kann sich in dem spärlichen Markgewebe des Infraorbitalrandes am Oberkiefer und Jochbeine entwickeln, zuweilen auch in der Form einer Caries necrotica. Die Fisteln heilen, eventuell nach Auslöffelung des Herdes oder nach Entfernung des kleinen Sequesters mit tief eingezogener Narbe. Die bedeutende narbige Schrumpfung führt nicht selten zu einem *narbigen Ectropium des unteren Augenlides*, zu dessen Beseitigung eine Blepharoplastik (§ 42) nothwendig werden kann.

§ 72. Die Entzündung des Antrum Highmori, des Sinus maxillaris.

Das Antrum Highmori wird durch die unmittelbare Nachbarschaft der Nasenhöhle leicht in entzündliche Processe hineingezogen. Schon die katarrhalische Rhinitis greift zuweilen durch die Oeffnung, welche das Antrum mit dem unteren Nasengange verbindet, auf die Schleimhaut des Sinus maxillaris über; aber auch jede andere Entzündung der Nasenschleimhaut, soweit sie sich in den unteren Nasengang erstreckt, kann denselben Verlauf nehmen. Dass dieses Uebergreifen nicht allzu häufig stattfindet, lässt sich durch den Befund Wernher's erklären, welcher bei der anatomischen Untersuchung die Communication zwischen Antrum und Nase in vielen Fällen geschlossen fand. Aber auch von anderer Seite her setzen sich benachbarte Entzündungen auf die Oberkieferhöhle fort. Die Zahnwurzeln, besonders diejenigen der hinteren Backenzähne, reichen so nahe an die Schleimhaut des Antrum heran, dass jede Wurzelperiostitis auch diese Schleimhaut in Mitleidenschaft ziehen kann; ebenso bringt jede eiterige Periostitis der

Wandungen des Oberkiefers die Gefahr einer Eiterung im Antrum. Nur im frühen kindlichen Alter ist von einer Entzündung des Antrum keine Rede, denn es besteht bei Neugeborenen noch gar nicht, entwickelt sich vielmehr erst im Verlaufe des Höhenwachsthumes des Oberkiefers.

Die *seröse Form* der Schleimhautentzündung der Kieferhöhle ist ziemlich häufig und wird in ihrem Ausgange in der Regel als *Hydrops antri Highmori* bezeichnet. Die gewöhnlichste Ursache mag wohl eine katarrhalische Rhinitis sein, welche auf die Schleimhaut der Kieferhöhle fortschreitet. Da die Oeffnung, welche Kieferhöhle mit Nasenhöhle verbindet, sehr eng ist, so genügt eine geringe entzündliche Schwellung der Schleimhaut an dieser Stelle, sie zu schliessen, und es sammelt sich dann das entzündliche Secret in der Kieferhöhle an und treibt durch allmälig ansteigenden Druck die knöchernen Wandungen auseinander. So entsteht eine Anschwellung der ganzen Gesichtshälfte, welche mit der bei Entwickelung von Sarkomen und Carcinomen im Oberkiefer (§ 75 u. 76) die grösste Aehnlichkeit hat. Auch darin stimmen beide Arten der Anschwellung überein, dass gerade diejenige Stelle der Kieferwand, welche unter normalen Verhältnissen am tiefsten liegt, nämlich die Fossa canina unter dem Infraorbitalrande, am meisten prominent wird. Während aber die bösartigen Geschwülste durch den harten Gaumen und in die Nasenhöhle hinein wachsen, verändert der Hydrops gerade diese Wandungen der Kieferhöhle am wenigsten, weil der feste Knochen dem Drucke der Flüssigkeit Widerstand leistet. Auch wird die Knochenwand der Fossa canina, nicht wie bei der Entwickelung jener Geschwülste, in eine weiche Masse umgewandelt, wohl aber so verdünnt, dass man bei ihrer Betastung das sogenannte Pergamentknittern wahrnimmt. Die Knochenwand lässt sich nämlich eindrücken, federt aber bei dem Nachlassen des Fingerdruckes wieder zurück, wobei ein knitterndes Geräusch entsteht, ähnlich wie bei dem Eindrücken von Pergamentpapier. In manchen Fällen von Hydrops der Kieferhöhle fehlt aber auch das Pergamentknittern; der Knochen behält hier entweder seine normale Consistenz, oder verdickt sich sogar unter dem entzündlichen Reize. So kann es sehr schwer werden, den Hydrops von festen Geschwülsten des Oberkiefers, z. B. von dem Osteom zu unterscheiden. Die operative Behandlung (§ 73) muss auf diese Schwierigkeit Rücksicht nehmen.

Andere Ursachen des Hydrops der Kieferhöhle werden in der Entwickelung von *polypösen Wucherungen der Schleimhaut* und in *dem fehlerhaften Wachsthume des hintersten Backenzahnes* gesucht. Von den ersteren ist es schwer zu bestimmen, ob sie den Hydrops bedingen oder nur einfache Begleiterscheinungen desselben sind. Diese Polypen der Kieferhöhle sind nämlich denjenigen der Nasenhöhle durchaus analog und können sich also, wie der Hydrops selbst, auf der Grundlage einer chronischen Entzündung der Schleimhaut entwickeln. Bei der Resection gesunder Kiefer an der Leiche hat Hueter häufig Polypen in der Kieferhöhle gefunden, ohne dass eine Spur von Hydrops vorhanden war. Eine cystöse Entartung der Schleimhaut fanden Adams und Giraldès, und Wernher ist der Ansicht, dass alle Fälle von Hydrops antri aus solchen Schleimhautcysten hervorgehen. Was das fehlerhafte Wachsthum des letzten Backenzahnes, des sog. Weisheitszahnes, betrifft, so ist die Thatsache selbst unzweifelhaft, dass es Fälle gibt, in welchen dieser Zahn, indem sich sein Keim aus dem Zahnkeime des vierten Zahnes abschnürt, mit der Krone gegen die Schleimhaut der Kieferhöhle wächst. Ob aber die Reizung der Schleimhaut durch die andrängende Zahnkrone genügt, einen Hydrops zu erzeugen, mag dahin gestellt sein. Einen abnormen Zahn, welcher sich von dem Proc. nasalis des Oberkiefers aus in das Antrum Highmori entwickelt hatte, fand M'Coy, als er wegen Hydrops das Antrum eröffnete.

Die eiterige Form der Entzündung in der Oberkieferhälfte ist vielfach durch eine Wurzelperiostitis der hinteren Backenzähne bedingt; doch geht sie auch ohne Zweifel nicht selten aus einem einfachen Hydrops hervor, dessen schleimiges Secret durch zahlreich ausgewanderte weisse Blutkörperchen eine allmälige Trübung erfährt. Mit dem Eintritte der Eiterung sind lebhafte Schmerzen, Fieberbewegungen und ödematöse Anschwellungen der Wangenhaut verbunden. Im weiteren Verlaufe durchbricht sie dann entweder die Knochenwand der Kieferhöhle, und zwar besonders früh *die Wand am innersten Abschnitte des Infraorbitalrandes* und bildet hier einen Abscess, oder sie greift auf das Periost der Kieferhöhle über und führt als eiterige Periostitis zur Bildung von Sequestern, welche man bei Eröffnung des Eiterherdes nicht selten in halbgelöstem Zustande vorfindet.

§ 73. Die operative Behandlung der entzündlichen Ergüsse in der Kieferhöhle.

Die serösen wie die eiterigen Formen der Entzündung der Kieferhöhle bedingen häufig ein operatives Eingreifen; bei den serösen Ergüssen ist es die Dauer der Krankheit, bei den eiterigen die Gefahr, welche zur Operation drängt.

Ist der Knochen in der Fossa canina so verdünnt, dass er wie Pergament knittert, so liegt es am nächsten, an dieser dünnen Stelle zu incidiren. Dies kann selbst ohne jede äussere Verletzung geschehen, indem man mit dem Finger Lippenrand und Wangenhaut nach oben hebt und ein starkes Scalpell, eventuell ein Resectionsmesser (Allg. Thl. Cap. 28) vom Zahnfleische aus in die Kieferhöhle durchstösst. Bei cariösen Zähnen, besonders dann, wenn man zu der Annahme Grund hat, dass die Erkrankung der Kieferhöhle durch eine Wurzelperiostitis bedingt sei, ist der gegebene Weg zur Eröffnung der Kieferhöhle die Extraction des Zahnes oder der Zahnwurzeln. Sodann wird ein schmales Elevatorium (Allg. Thl. Cap. 28) vom Grunde der Alveole aus durch den in der Regel erweichten Knochen nach oben gestossen, die Kieferhöhle eröffnet und ihr Inhalt entleert. In zweifelhaften Fällen, in welchen es sich um die Differentialdiagnose zwischen einer Flüssigkeitsansammlung in der Kieferhöhle oder einem Tumor handelt, kann diese Perforation des Alveolus auch als diagnostisches Mittel gelten. Die Nachbehandlung erfordert die Drainage der Kieferhöhle, denn ohne Einlegen eines Drain würde sich die Oeffnung in wenigen Tagen schliessen und die Flüssigkeit wieder in der Kieferhöhle ansammeln. Elastische Drainröhren sind hier nicht gut zu gebrauchen, sie werden von der Wangenhaut oder von der Knochenwand des Alveolus zusammengepresst; dagegen leisten silberne oder neusilberne Drains etwa von der Form und Grösse der Fig. 72 gute Dienste. In der Regel bleibt das Drainrohr, eingeklemmt zwischen den Knochen, fest liegen; immerhin ist es zweckmässig, an das äussere Ende einen seidenen Faden zu knüpfen, an welchem man es herausziehen kann, wenn es vielleicht in die Kieferhöhle gleiten sollte. Die Kranken müssen dieses Rohr, durch welches auch antiseptische oder adstringirende Injectionen gemacht werden können, lange Zeit tragen, weil sonst gewöhnlich ein Recidiv eintritt.

Fig. 72. Drainrohr für das Antrum Highmori.

Bei Eiterungen im Antrum empfiehlt es sich, was übrigens auch für die Behandlung des einfachen Hydrops nicht unzweckmässig ist, die Oeffnung im Knochen so gross zu machen, dass man den Finger in die Kieferhöhle einführen, die Wandungen auf etwaige Complicationen, Polypen, falsch gewachsene Weis-

heitszähne und ganz besonders auf die bei Eiterungen so häufigen Sequester untersuchen kann. Sind diese letzteren bereits gelöst, so entferne man sie sofort, was meist keine Schwierigkeit hat. Polypen sind mit der Kornzange abzudrehen, ein fehlerhaft gewachsener Weisheitszahn mit dem Elevatorium herauszuhebeln.

Hat die Eiterung den Knochen unter dem Infraorbitalrande nach aussen durchbrochen, so verbindet man mit der Incision in dieser Gegend die Eröffnung des Antrum von der Mundhöhle aus und legt das Drainrohr durch beide Oeffnungen. Unter allmäliger Kürzung des Drains lässt man dann die obere Oeffnung zuheilen und hält die untere offen. Die Eiterung der Kieferhöhle braucht lange Zeit zum Heilen, und erst spät, nachdem das Secret längst einen schleimigen Charakter angenommen hat, darf man die Entfernung des Drainrohres versuchen. Ist dann die Verbindung der Kieferhöhle mit der Nasenhöhle frei geworden, so wird der Versuch gelingen, im anderen Falle sammelt sich das Secret wieder in der Kieferhöhle an, es entsteht ein Recidiv. Man hat wohl auch daran gedacht, an Stelle der normalen engen Verbindung zwischen Kiefer- und Nasenhöhle, eine breite Oeffnung zu schaffen, damit die Bildung von Recidiven verhütet werde (Hunter); doch ist leider diese Gegend der Nasenhöhle schwer zugängig, und es würde schon einer temporären Resection des Nasenskeletes (§ 51) bedürfen, um sie frei zu legen. Mikulicz (1886) empfiehlt, vom unteren Nasengange aus in der Höhe der unteren Muschel eine bleibende Communicationsöffnung anzulegen. Das letzte Mittel bei fortdauernden Recidiven ist *die definitive Resection der äusseren Knochenwand der Kieferhöhle.* Hierzu muss man die Wangenhaut durch einen Querschnitt trennen, die Knochenwand freilegen und mit der schneidenden Knochenzange oder mit Meissel und Hammer abtragen. Die äussere Haut legt sich dann freilich in das Antrum hinein, es bleibt eine entstellende Narbe und eine Depression der Wange zurück, aber trotz der Folgen gibt es schwere Fälle, in welchen auf diese radicale Behandlung nicht verzichtet werden kann.

§ 74. Die gutartigen Geschwülste der Kiefer.

Kein Knochentheil des ganzen Skeletes ist so geneigt zur Geschwulstbildung, wie die Kiefer. Die eigenthümlichen Entwickelungsvorgänge der Kiefer, das Zahnen, die Bildung des Antrum, die Reize, welche von der Mundhöhle aus auf die Kiefer einwirken: alle diese Momente und gewiss noch andere unbekannte mögen die Neigung zur Geschwulstbildung bedingen.

In der Mitte zwischen den entzündlichen und geschwulstbildenden Vorgängen steht die Entwickelung der *subperiostealen Cysten der Alveolarfortsätze,* welche besonders von Magitot aufgeklärt wurde. Sie entstehen aus uneröffneten subperiostealen Abscessen, und entsprechen deshalb in der Regel cariösen Zähnen oder Zahnwurzeln (Parulis, § 66). Das abgelöste Periost bildet eine neue Knochenschicht, welche die oben erwähnte Erscheinung des Pergamentknitterns darbieten, aber auch so fest werden kann, dass man glauben könnte, ein Osteom vor sich zu haben. Der Eiter erfährt eine eigenthümliche Umwandlung zu einer klaren, schleimigen, mit Cholestearin-Krystallen gemischten Flüssigkeit. Die Cysten, welche selten über die Grösse einer Haselnuss hinauswachsen, scheinen zuweilen gegen das Antrum hin zu bersten und entleeren dann ihren Inhalt in die Höhle; so deutet man vereinzelte Beobachtungen von Cysten mit butterähnlichem Inhalte, welcher sich bei der Punction aus dem Antrum entleerte (Kyste butireux von Maisonneuve). Magitot, welchem wir eine sehr sorgfältige Arbeit über die Cysten der Kiefer verdanken, bezeichnet [illegible] subperiostealen Cysten als Kystes néogènes und stellt [illegible] in strengen [illegible] Kystes progènes, welche durch die

von dem äusseren Periost der Alveolen aus, mit welchem das Zahnfleisch genau zusammenhängt. Die Geschwulst macht ganz den Eindruck, als ob sie ausschliesslich dem Zahnfleische angehöre und hat deshalb auch früher die Bezeichnung *Epulis* (ἐπὶ τὸ οὖλον = auf dem Zahnfleische) erhalten. Man wusste damals nicht, welche Geschwulstform hier vorlag und stellte einfach nach der äusseren Erscheinung die Epulis mit den entzündlichen Anschwellungen des Zahnfleisches, der *Parulis* zusammen. Die beginnende Geschwulst ist schon im klinischen Bilde durch eine eigenthümliche Farbe ausgezeichnet, welche durch die dünne Schleimhaut des Zahnfleisches durchschimmert. Diese Farbe ist eine Mischung von Blau, Roth und Braun, und wird in den Lehrbüchern als *Weinhefenfarbe* bezeichnet. Im Mikroskope erkennt man als Ursache der Färbung ein bräunliches körniges Pigment, welches durch die ganze als Sarkom sich darstellende Geschwulstmasse zerstreut ist. Wir haben es demnach mit einem *pigmentirten Sarkom* zu thun; doch nimmt die Epulis unter den Pigmentsarkomen insofern eine Ausnahmestellung ein, als sie als *gutartig* bezeichnet werden muss, während alle übrigen Pigmentsarkome zu den bösartigsten Geschwülsten zu rechnen sind.

Bei der mikroskopischen Untersuchung entdeckt man ausser jenem Pigment noch eine zweite Eigenthümlichkeit der Epulis, nämlich eine auffällig grosse Zahl von Riesenzellen. Nun sind zwar die Riesenzellen schon als normaler Bestandtheil des Knochenmarkes bekannt und kommen auch in anderen Knochensarkomen vor, in der Epulis aber ist die Riesenzelle so vorwiegend, dass Virchow mit gutem Rechte den alten klinischen Namen der Epulis durch den Ausdruck „Sarkoma gigantocellulare" ersetzt hat. In der That gibt es Epuliden, welche im Wesentlichen aus nichts Anderem als aus Riesenzellen bestehen, während sonst nur einzelne dieser Zellen oder Gruppen derselben zwischen die runden und spindelförmigen Sarkomzellen eingestreut sind.

Die Farbe der Epulis lässt die Geschwulst schon in den ersten Anfängen von den kleinen *Fibromen des Zahnfleisches* unterscheiden. Es sind das kleine feste Anhängsel des Zahnfleisches, welche ganz dessen normale rothe Farbe zeigen; sie haben eine sehr untergeordnete Bedeutung und werden mit einem Scherenschlage leicht beseitigt. Dies Verfahren genügt für die Epulis leider nicht; das einfache Abtragen des Tumors im Niveau des Zahnfleisches lässt im Periost Reste zurück, aus welchen sich die Geschwulst rasch wieder entwickelt. Will man die Epulis radical entfernen, so ist *die partielle Resection des Alveolarfortsatzes nothwendig* (§ 78); *man darf dann sicher sein, dass kein Recidiv eintritt.* Wird die Epulis ihrem Verlaufe überlassen, so verbreitet sie sich längs des Alveolarfortsatzes, lockert erst einen, dann auch die Nachbarzähne und dringt nach oben oder unten in den Knochen vor, am Oberkiefer gegen das Antrum, am Unterkiefer gegen den freien Rand des Kieferbogens hin. So kann endlich die Epulis eigrosse Geschwulstmassen bilden. Auch jetzt ist durch partielle Resection am Ober- oder Unterkiefer eine vollständige Heilung möglich.

Durchaus verschieden von der Epulis ist *das Sarkom des Kieferkörpers.* Ihm fehlt das Pigment und der Gehalt an Riesenzellen, ihm fehlt leider auch die Gutartigkeit. Im Knochen des Oberkieferkörpers entwickeln sich schnell wachsende, weiche Geschwülste, meist aus kleinen runden Zellen mit spärlicher Intercellularsubstanz zusammengesetzt. Sie durchwachsen rasch die Wandungen der Kieferhöhle und dringen in die Nachbarhöhlen vor, durch den harten Gaumen zur Mundhöhle, durch die innere Wand des Antrum zur Nasenhöhle, durch die Infraorbitalplatte zur Orbita und zum Bulbus. Auch können sie sich durch das Siebbein [illegible] basis verb[illegible]en, diese in grosser Ausdehnung zerstören und gegen die [illegible] s[illegible]andrängen. Nach aussen hin wachsen diese Sarkome [illegible]den, nachdem sie dieselbe eine Zeit lang vor sich

ber getrieben haben, in der gespannten und gerötheten Hautdecke grosse Geschwüre, in welchen die verjauchende Geschwulstmasse frei liegt. Eine gleiche, rasch nach allen Richtungen fortschreitende Entwickelung zeigen die selteneren *Sarkome des Unterkiefers*. Durch Bildung von Schleimgewebe innerhalb des festeren Sarkomgewebes können cystische Räume entstehen, welche der Geschwulst das Gepräge eines *Cystosarkomes* geben. Alle diese Sarkome, sowohl die des Oberkieferkörpers wie die des Unterkieferbogens entwickeln sich selten bei jugendlichen Individuen, meist erst vom 40. und 50. Jahre an aufwärts. Sie haben einen durchaus *bösartigen* Charakter. Auch nach der sorgfältigsten Entfernung der Geschwulst durch Resection des Ober- und Unterkiefers (§§ 79—83) treten in der Regel Recidive ein, und zwar in der Narbe der geheilten Resectionswunde oder in unmittelbarer Nähe derselben.

§ 76. Die Carcinome der Kiefer.

Das *Epithelial-Carcinom* kommt an beiden Kiefern im Bereiche der *Alveolarfortsätze* vor und zwar am Unterkiefer viel häufiger als am Oberkiefer. Es entsteht entweder primär am Zahnfleische und nimmt dann ungefähr die gleichen Standorte ein, wie die Epulis, oder secundär, als Folge eines Lippen- oder Wangencarcinomes.

Wenn Epulis und Epithelialcarcinom auch an demselben Orte entstehen, so fällt es im Uebrigen doch nicht schwer, die Differentialdiagnose zwischen diesen beiden Geschwülsten zu stellen. Das Epithelialcarcinom entwickelt sich niemals, die Epulis sehr häufig bei jugendlichen Individuen; von den ersten Phasen der Entwickelung an hat das Epithelialcarcinom eine besondere Neigung zum geschwürigen Zerfalle, die Zähne fallen früh aus, die ganze Geschwulst tritt sehr bald als grosses, jauchendes, von harten Rändern umgebenes Geschwür auf. Die Epulis dagegen ulcerirt sehr spät, meist erst dann, wenn sie nach ihrer Erhebung über die Zahnkronen durch das Kauen verletzt wird, und auch jetzt ist der geschwürige Zerfall immer nur ein partieller. Endlich werden bei der Epulis die Lymphdrüsen am Kieferwinkel niemals, bei dem Epithelialcarcinom aber sehr regelmässig befallen. Ist das Carcinom von der Lippe oder Wange auf den Alveolarfortsatz übergegangen, so unterliegt die Diagnose von vornherein keinem Zweifel. Im Beginne des Leidens ist die partielle Resection des Alveolarfortsatzes, in vorgeschrittenen Fällen aber die Resection des Unterkieferbogens indicirt, freilich ohne die Sicherheit gegen Recidive.

Am *Körper* des Ober- und Unterkiefers sind *primäre Carcinome* äusserst selten. Was von derartigen Geschwülsten beschrieben ist, gehört wohl ausnahmslos den kleinzelligen Sarkomen an. Die Differentialdiagnose ist freilich meist erst mit dem Mikroskope zu stellen, denn klinisch fliessen die Bilder beider Geschwulstformen in einander. Hält man indessen an der ziemlich allgemein gültigen Erfahrung fest, dass die Sarkome die Lymphdrüsen nicht, oder doch erst spät in Mitleidenschaft ziehen, so wären auch klinisch die meisten bösartigen Tumoren des Oberkiefers und Unterkiefers zu den Sarkomen zu stellen, weil in den meisten Fällen die Halslymphdrüsen frei bleiben.

Die bösartigen Geschwülste des Ober- und Unterkieferkörpers verlaufen anfangs so erscheinungslos, dass sie fast niemals Gegenstand einer frühzeitigen Behandlung werden. Wir müssen demnach die Hoffnung beinahe aufgeben, den Verlauf der bösartigen Krankheit unterbrechen zu können. Meist treten die Kranken mit mächtig entwickelten Geschwülsten in die chirurgische Behandlung, die dann nicht viel mehr zu leisten vermag. Man entschliesst sich auch dann noch meist zu einem Exstirpationsversuche durch Kieferresection (§ 77 u. f.), aber Recidive

bilden hier die Regel unter den Ergebnissen der kunstvollen und lebensgefährlichen Operation. In der That wäre es begreiflich, wenn der Chirurg den bösartigen Geschwülsten des Oberkiefers gegenüber die operative Behandlung ablehnen und den Kranken ohne Operation sterben lassen würde. Nur sehr vereinzelte Erfolge, welche zeigen, dass die Bildung des Recidives sich verzögern oder auch einmal ganz ausbleiben kann, lassen die Operation noch als eine berechtigte erscheinen, zu welcher man ohnehin von den verzweifelnden Kranken nicht selten gedrängt wird.

§ 77. Allgemeine Methodik der Kieferresectionen. Die Erstickungsgefahr bei ihrer Ausführung.

Bei der Beschreibung der Kieferresectionen empfiehlt es sich im Allgemeinen, die *partielle Resection,* d. i. die Resection der Fortsätze und einzelner Stücke aus dem Kieferkörper, zu trennen von der *totalen* d. i. der Entfernung des ganzen Unterkiefers, oder aber einer Oberkieferhälfte sammt dem mit ihr fest verschmolzenen Gaumen- und Jochbeine. Da indessen gewisse partielle Resectionen des Oberkiefers, z. B. solche, bei welchen das Jochbein oder die Infraorbital- oder die Gaumenplatte erhalten werden kann, die gleichen Weichtheilschnitte erheischen wie die totale Resection, so werden wir sie mit dieser zugleich abhandeln.

Am Unterkiefer kommen totale Resectionen in dem Sinne, dass der ganze Knochen entfernt wird, nur selten vor; dagegen ist die Entfernung einer Hälfte eine häufige und typische Operation, von welcher die Schilderung der totalen Unterkieferresection ausgehen kann, zumal da auch bei Entfernung des ganzen Unterkiefers derselbe am besten in zwei Hälften resecirt wird.

Die Weichtheilschnitte, welche die Kiefer für die Knochentrennung freilegen, sind immer so auszuführen, dass einerseits die Entstellung durch die späteren Narben nicht zu bedeutend, anderseits aber auch die Ausführung der Operation nicht zu sehr erschwert wird. Bei den verschiedenen Methoden der Schnittführung (§ 79) ist bald die eine, bald die andere Rücksicht mehr beachtet worden.

Die Blutung bei Kieferresectionen ist immer bedeutend, so dass die ersten derartigen Operationen zu der Erwägung Anlass gaben, ob man nicht der Resection die Unterbindung der A. carotis communis am Halse vorausschicken solle. Ist nun auch diese Frage entschieden zu verneinen, so bildet doch die Blutstillung stets ein wichtiges Moment in der Methodik der Operation. Sie ist um so mehr zu beachten, als bei tiefer Narkose die unempfindlichen Stimmbänder die Luftwege nicht mehr abschliessen und das *Eindringen des Blutes* gestatten, welches bei der Operation in den Kehlkopf fliesst, oder durch die aspiratorischen Bewegungen des Thorax aus der Mund- und Rachenhöhle angesaugt wird. Nachdem es bekannt wurde, dass in den Fällen, in welchen der Tod während der Kieferresection eingetreten war, eine Erstickung vorlag, und zwar in Folge der Füllung der Bronchien durch heruntergeflossenes und aspirirtes Blut, hat man verschiedene Methoden empfohlen, um dieser Gefahr entgegenzutreten. Bei Eintritt der Erstickung sollte man sofort die Tracheotomie ausführen, einen elastischen Catheter von der Wunde aus bis zur Bifurcation der Trachea vorschieben und durch ihn das Blut aus den Bronchien aussaugen; derselbe Catheter könnte dann nachher zur künstlichen Respiration dienen. Ferner versuchte man, dem Eintritt der Erstickungsgefahr durch folgende Verfahren vorzubeugen:

1) *Ausführung der Operation in halber Narkose,* so dass die Reizbarkeit der Stimmbänder das Einfliessen von Blut in die Luftwege verhüten kann. Bei der grossen Schmerzhaftigkeit der Kieferresectionen, bei deren Ausführung fast in jedem Augenblicke sensibele Nervenäste getrennt werden, ist das Verfahren

etwas grausam; doch kann man sich bei der Resection der Alveolarfortsätze immerhin desselben bedienen, da hier die Schmerzen noch am ersten zu ertragen sind.

2) *Die präliminare Tracheotomie* (§ 142). Der Kranke athmet hierbei durch eine Trachealcanüle, während die Verbindung zwischen der Mund- und Rachenhöhle einerseits und den Luftwegen anderseits künstlich unterbrochen wird. Diese Unterbrechung kann geschehen: a) nach v. Nussbaum durch eine achtfach zusammengelegte, geölte Leinwandcompresse, welche man vom Munde her auf den Kehlkopfeingang legt und an die Wandungen des Pharynx so genau andrückt, dass kein Blut zum Kehlkopfe fliessen kann; b) nach Trendelenburg durch Einlegen einer Tamponcanüle (Fig. 117, § 143). Diese Canüle trägt am unteren Ende eine elastische Umhüllung, die man von aussen mit Luft aufblasen kann, so dass ein lufthaltiger Tampon entsteht, welcher die unteren Theile der Trachea gegen die oberen hermetisch abschliesst. Die Respiration findet durch die Lichtung der Canüle statt. Die Tamponcanüle bleibt in den ersten Tagen nach der Operation am besten noch liegen, damit der respiratorische Luftstrom nicht über die Wunde gehen kann und so die Gefahr der septischen Bronchitis und Pneumonie verhütet wird.

Die Tamponcanüle Trendelenburg's gibt zwar einen genaueren Abschluss, als die Compresse v. Nussbaum's, aber der ganze Apparat ist etwas complicirt und besonders dadurch unzuverlässig, dass die eingeblasene Luft zuweilen aus dem Tampon entweicht und die abschliessende Wirkung, ohne dass man es weiss, aufhört. Verbesserungsvorschläge in dieser Hinsicht siehe § 143. Nach Ausführung der Tracheotomie und Einlegen der Canüle wird der Kranke in der Weise chloroformirt, dass man den Chloroformkorb auf die vordere Halsgegend über die äussere Oeffnung der Canüle legt.

3) *Die Ausführung der Operation am hängenden Kopfe* nach Rose. Man dreht den Kranken auf dem Operationstische um, so dass der Kopf nach unten zu liegen kommt, schiebt dann hart am Tischrande ein festes Rollkissen unter den Hals und lässt den Kopf über den Rand herabhängen, so dass das Kinn direct nach oben, der Scheitel nach unten zu stehen kommt. Der Larynx liegt nun höher als die Rachen- und Mundhöhle, und das Blut kann nicht in die Luftwege herab, sondern muss aus dem Munde herausfliessen. Der Operateur, welcher nunmehr hinter dem Kopfe des Kranken steht, muss sich an die sonderbare Lage des Operationsfeldes gewöhnen. Während bei der Lage mit erhobenem Kopfe die linke Gesichtsseite der rechten Hand des Chirurgen gegenübersteht, entspricht am hängenden Kopfe die rechte Seite des Kranken der rechten Hand des Chirurgen. Der Kopf wird durch die Hemmung des venösen Rückstromes blauroth und ödematös, er nimmt nach Rose selbst um 3 Cm. an Umfang zu, die Bulbi treten aus den Orbitae etwas hervor, doch verläuft die Narkose ohne Störung. Dagegen sind in einigen Fällen bei dem Verfahren schwere venöse Blutungen als Folge der venösen Stauung beobachtet worden; einmal wurde die Transfusion nöthig, um das Leben zu retten. Solche Ereignisse sprechen nicht gerade für die Methode, doch wird die weitere Erfahrung erst entscheiden müssen, ob die Operation am hängenden Kopfe der präliminaren Tracheotomie vorzuziehen ist.

§ 78. Die Resection der Alveolarfortsätze.

Die meisten gutartigen Geschwülste (§ 74), einschliesslich der gutartigen Sarkomform, welche wir unter dem Namen der *Epulis* (§ 75) kennen lernten, können durch Resection des Alveolarfortsatzes entfernt werden, wobei die Mund-

spalte genügenden Raum bietet, um wenigstens an die vorderen Partien zu gelangen. Nur bei Resectionen, welche sich in das Gebiet der hinteren Backenzähne erstrecken, sind Schnitte durch die äusseren Theile nothwendig, um den Alveolarfortsatz für die Instrumente zugängig zu machen. Am Oberkiefer hat Fergusson eine sehr practische Schnittführung angegeben, welche unter Benutzung der Mund- und Nasenhöhle die Bloslegung des gesammten Alveolarfortsatzes und selbst des untersten Theiles des Oberkieferkörpers gestattet. *Man trennt nämlich nach* Fergusson *die Operlippe durch einen um den Nasenflügel herum und dann gerade nach abwärts zur Mundspalte geführten Schnitt in der Mitte von oben nach unten durch* (Fig. 73, § 79) und kann nun unter Verziehung des Nasenloches und des Mundwinkels die Weichtheile vom Oberkiefer weithin ablösen. Wenn es sich um den Alveolarfortsatz des Unterkiefers handelt, so spaltet man entweder die Unterlippe von oben nach unten oder führt, wenn der Lippensaum geschont werden soll, einen Längsschnitt in der Kinnfalte. Mit schräg nach oben gestellter Messerschneide werden die Weichtheile vom vorderen Rande des Kiefers abgelöst; dann trennt man die Lippenschleimhaut und verzieht nun mit den hakenförmig gekrümmten Fingern oder mit stumpfen Haken die ganze Unterlippe so nach oben, dass der Unterkiefer und sein Alveolarfortsatz frei wird. Soll der hintere Theil des Alveolarfortsatzes blosgelegt werden, so fällt am Kinnrande die A. maxillaris ext. eventuell in den Schnitt; die beiden Schnittenden werden sofort unterbunden. Schliesslich kann man zur Operation an den hinteren Abschnitten der Alveolarfortsätze auch Raum schaffen, indem man den betreffenden Mundwinkel ein Stück weit einschneidet und die Lippen durch Haken auseinander halten lässt.

Der Trennung des Knochens muss die Extraction derjenigen beiden Zähne vorausgehen, zwischen welchen der Alveolarfortsatz entfernt werden soll. Oft sind diese Zähne schon gelockert, oder an ihrer Stelle nur noch Wurzeln oder Reste von Wurzeln vorhanden, welche dann ebenfalls beseitigt sein müssen, ehe man die Knochentrennung vornimmt.

Die besten Instrumente für die Trennung der Knochen bei Resectionen des Alveolarfortsatzes sind ohne Zweifel die *schneidende Knochenzange* und die *Stichsäge* (Allg. Thl. Cap. 28). Die Liston'sche Zange, welche vielfach für diese Operation verwendet wird, arbeitet schneller als die Stichsäge; sollen indess Theile des Oberkieferkörpers oder des Unterkieferbogens mit fortgenommen werden, eine Aufgabe, welche gerade bei Epulis häufig zu stellen ist, so versagt die Liston'sche Zange an dem compacten Knochen, wenn sie nicht vorzüglich gearbeitet ist. Im Ganzen wird man daher der Stichsäge doch den Vorzug geben; sie bietet für das Ausschneiden von Stücken aus dem Alveolarfortsatze noch den grossen Vortheil, dass man nach Belieben in den verschiedensten Richtungen sägen und den Schnitt der Ausbreitung der Geschwulst durchaus anpassen kann. Der Gebrauch des Meissels und Hammers ist weniger zu empfehlen, weil hier leicht Stücke absplittern und die ganze Operation sehr unregelmässig wird. Die Knochenblutung ist bei Resectionen der Alveolarfortsätze in der Regel gering. Nur wenn sich am Unterkiefer die Resection soweit in die Substanz des Bogens erstreckt, dass die A. mandibularis getrennt wird, muss man nach den Regeln, welche § 82 mittheilt, die Blutung stillen.

Während bei den Epuliden die keil- oder bogenförmige Resection des Alveolarfortsatzes genügt, um die letzten Keime der Geschwulst zu beseitigen, erfordert das *Epithelialcarcinom* immer die Mitentfernung eines grösseren Stückes des Kieferkörpers. Am Unterkiefer sollte man trotz der functionellen Nachtheile (§ 83) niemals [illegible] ganzen Dicke des Knochens zu nehmen und wird [illegible] Unterkieferhälfte entschliessen müssen, wenn

das Carcinom sich seitwärts ausgedehnt hat. Man erreicht dabei auch leicht und sicher die etwa carcinomatös infiltrirten Lymphdrüsen der Submaxillargegend. Die Ausführung dieser Resectionen vgl. §§ 79—82.

Die Wunden der äusseren Theile werden am Schlusse der Operation durch die Naht geschlossen. Die aseptische Behandlung ist die gleiche wie bei den Knochenbrüchen der Kiefer (§ 62).

§ 79. Die totale Resection einer Oberkieferhälfte. Trennung der Weichtheile.

Die Freilegung des Oberkiefers für die Resection erfordert grosse Schnitte durch die Wangenhaut. Von den Methoden der Schnittführung sind folgende die wichtigsten:

1) Der *H-Schnitt* von Gensoul (Fig. 73 ....), welcher zuerst 1827 die Resection einer Oberkieferhälfte auszuführen wagte. Man begreift bei der Schwierigkeit des Unternehmens, dass Gensoul durch ausgiebige Trennung der Weichtheile die Operation sich erleichtern wollte. Die Schnittführung ist verlassen worden, weil sie ohne Noth die Weichtheile in zu grosser Ausdehnung verletzt.

2) Der *Bogenschnitt* von Velpeau (Fig. 73 ------), von der Höhe des Jochbogens in der Richtung nach innen und unten zum Mundwinkel verlaufend; ein Schnitt von einfacher Form, welcher durch seinen Uebergang in die Mundspalte sehr viel Raum gewährt, aber insofern schwere Functionsstörungen bedingt, als er den Ductus Stenonianus und zahlreiche Aeste des N. facialis trennt. Aus der Verletzung des Ductus Stenonianus kann eine Speichelfistel hervorgehen; die Durchschneidung der Aeste des N. facialis aber bedingt Lähmung der Gesichtsmuskeln, und zwar in diesem Falle auch des M. orbicularis palpebrarum, so dass der Lidschluss unmöglich wird und die Thränen an der Wange herabträufeln. Auch der M. orbicularis oris wird in seiner oberen Hälfte gelähmt und hierdurch die Form des Mundes entstellt. Hierzu kommt die narbige Schrumpfung in der Richtung des Schnittes, welche den Mundwinkel nach oben und aussen verzieht.

Fig. 73.
Schnittlinie durch die Weichtheile bei Resection einer Oberkieferhälfte.
... Gensoul. ----- Velpeau.
---- Dieffenbach. —— v. Langenbeck.
— (an der Oberlippe) Fergusson (§ 78).

3) Der *rechtwinkelige Schnitt* nach Dieffenbach. Die ursprüngliche Dieffenbach'sche Schnittführung spaltete Oberlippe und knorpelige Nase in der Mittellinie, doch so, dass der Schnitt immer an der dem kranken Oberkiefer zugewandten Seite der Nasenscheidewand verlief. Nach oben trennte der Schnitt dann die Haut der knöchernen Nase bis in die Höhe des inneren Augenwinkels und endete rechtwinkelig umbiegend in diesem. Der viereckige in Mund- und Augenspalte reichende Lappen wurde nach aussen abpräparirt. Sollte das Jochbein noch blosgelegt werden, so wurde der horizontale Rand des Lappens durch Spaltung des äusseren Augenwinkels verlängert. Eine spätere Veränderung und

entschiedene Verbesserung dieser Schnittführung stellt die Linie - - - - Fig. 73 dar. Der Schnitt geht vom seitlichen Rande der Oberlippe zum Rande des Nasenflügels, von hier aufwärts an der Grenze zwischen Nase und Wange zum inneren Augenlidwinkel, biegt hier rechtwinkelig zum Infraorbitalrande um und endigt auf dem Jochbeine. Noch zweckmässiger ist die von Fergusson angegebene Modification (§ 78), nach welcher ein Schnitt, wie bei Dieffenbach's erster Methode, die Mitte der Oberlippe trennt, dann den Nasenflügel umgeht, in der Nasenwangenfalte nach dem inneren Augenwinkel zieht und hier rechtwinkelig in den Infraorbitalschnitt umbiegt. Von diesem Schnitte aus kann man die Wange in Form eines dreieckigen Lappens mit äusserer-unterer Basis vom Oberkiefer abpräpariren. Der Ductus Stenonianus, der Stamm der A. maxill. ext., und sämmtliche Aeste des N. facialis bleiben unberührt. Die beiden Schnitte, welche sich am Augenlidwinkel rechtwinkelig treffen, verlaufen in den natürlichen Falten des Gesichtes und sind daher nach der Vernarbung wenig sichtbar.

4) Der *Lappenschnitt* nach v. Langenbeck (Fig. 73 ——). Er beginnt an der Grenze zwischen knorpeliger und knöcherner Nase und geht nach unten bis zur Falte zwischen Lippe und Wange, um von hier bogenförmig zu dem Jochbeine aufzusteigen. Er umschreibt auf diese Weise einen rundlichen Lappen mit oberer Basis, welchen man von der Aussenfläche des Oberkiefers ablöst. Hierbei werden allerdings der Ductus Stenonianus, der Stamm der A. maxillaris ext. und mehrere Aeste des N. facialis durchschnitten, aber die Nervenäste für den M. orbicularis oris und, wenn man das äussere Schnittende nicht zu weit nach oben führt, auch die Nervenäste für den M. orbicularis palpebrarum bleiben erhalten. Der Lappen legt sich, weil er seine Basis oben hat, wie ein Vorhang vor die Knochenwundhöhle und gibt die beste Aussicht auf ein Anheilen prima intentione. Die Narbe der inneren Hälfte des Schnittes wird wenig entstellend, weil sie in die Nasolabialfalte fällt; die Form des Mundes bleibt ungestört. Der Dieffenbach'sche und der v. Langenbeck'sche Schnitt zeichnen sich vor den verletzenden Schnittführungen Gensoul's und Velpeau's vortheilhaft aus und sind gegenwärtig vorwiegend im Gebrauche. Welchen von ihnen man im gegebenen Falle am besten wählt, das hängt von dem Sitze der Erkrankung ab, wegen welcher die Resection ausgeführt werden soll. Für die der Nase und Orbita zunächst liegenden Theile des Oberkiefers ist zweifellos der Dieffenbach'sche Schnitt mit seinen Modificationen am passendsten; sitzt dagegen die Geschwulst mehr gegen das Jochbein hin, oder ist dieses schon mit ergriffen, so schafft der v. Langenbeck'sche Bogenschnitt entschieden mehr Raum.

Bei dem Abpräpariren der Hautlappen ist darauf zu achten, dass der Knochen überall da vollkommen freigelegt wird, wo er durchtrennt werden soll. Dies gilt auch von dem Boden der Orbita. Man muss demnach an der hinteren Fläche des v. Langenbeck'schen Lappens, welcher ganz zur Stirne emporgezogen wird, die Membrana tarsea inferior von dem Knochenrande abtrennen und das Orbitalbindegewebe mit dem Finger oder dem Elevatorium vom Boden der Orbita abheben. Nun lässt sich der Bulbus sammt dem Fettgewebe der Orbita auf den Löffel legen, welchen Wagner für die Operation der Neurektomie des Infraorbitalnerven (§ 85) zu dem gleichen Zwecke bestimmte (Fig. 76); oder aber man benutzt zu dem Emporhalten des Bulbus breite Augenlidhalter oder den Finger eines Assistenten. Ein solcher Schutz ist bei dem Durchsägen der Infraorbitalplatte nothwendig, damit die Säge die Gewebe des Bulbus und der Orbita nicht quetscht. Wird das Jochbein mit entfernt, so gehört zur Freilegung der Sägelinie am Proc. frontalis des Jochbeines auch noch die Ablösung der Insertion des Masseter.

Will man wegen der Gefahr der Erstickung durch herabfliessendes Blut in halber Narkose operiren, so sollte man in tiefer Narkose wenigstens *den Stamm*

des N. infraorbitalis subcutan in der Fissura orbitalis inf. durchschneiden, und zwar durch die Schnittführung, welche wir in § 85 kennen lernen werden. Man erspart hierdurch dem Kranken die Schmerzen der Durchtrennung der einzelnen Aeste und der Durchsägung des Stammes in der Infraorbitalplatte.

§ 80. Die Trennung der Knochen bei der totalen Resection einer Oberkieferhälfte.

Die weitere Beschreibung der Operation bezieht sich auf den Lappenschnitt v. Langenbeck's; die geringen Aenderungen, welche bei der Benutzung eines anderen Weichtheilschnittes eintreten müssen, ergeben sich von selbst. Ferner berücksichtigt die nachfolgende Schilderung in erster Linie den Gebrauch der Stichsäge für die Trennung des Knochens. Ueber die Anwendung anderer Instrumente vergleiche den Schluss des Paragraphen.

Während der Lappen von einem Assistenten nach oben gehalten wird, dringt das Messer am vorderen Rande der Apertura pyriformis durch den Nasenknorpel ein und schafft eine Oeffnung, durch welche die Stichsäge in die Nasenhöhle eingeschoben wird. Die Säge muss nun so geführt werden, dass sie in ziemlich senkrechter Richtung den Proc. frontalis des Oberkiefers trennt, dann aber in der Gegend des Thränenbeines einen leichten Bogen beschreibt (Fig. 74 aa) und nunmehr in horizontaler Richtung den Boden der Orbita durchschneidet. In der Tiefe trennt die Säge die Verbindungen des Oberkiefers mit dem Siebbeine. Die Sägelinie läuft jetzt leicht sich erhebend am äusseren Ende des Orbitalbodens in der Richtung der Linie b b durch den Processus frontalis des Jochbeines durch. Dann wird die Stichsäge mit ihrer Schneide nach unten gestellt und trennt den Jochbogen in der Linie c c. Soll das Jochbein erhalten werden, so muss die Säge schon von der Mitte der Orbita aus die Richtung nach unten bekommen, um am unteren Rande des Jochbeines herauszutreten. Sobald sie sich in das Jochbein selbst verirrt, wird das Sägen bei der Härte des Knochens sehr mühsam und zeitraubend.

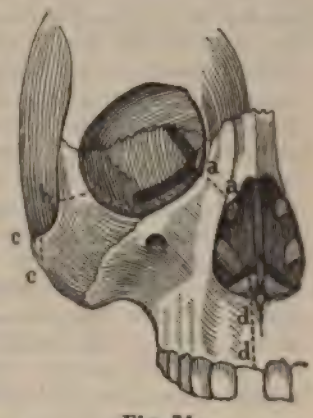

Fig. 74.
Schnittlinien für die Stichsäge bei Resection einer Oberkieferhälfte.

Nachdem der Oberkiefer aus seinen Verbindungen mit dem Siebbein, Stirnbein und Schläfenbein getrennt ist, bleibt noch die Aufgabe, ihn aus den Verbindungen mit dem anderen Oberkiefer und dem Keilbeine herauszulösen. Hierzu bedarf es noch einer ergänzenden Ablösung der Weichtheile. Man fasst die Oberlippe mit den Fingern der linken Hand, zieht sie vom Oberkiefer ab und trennt mit einem spitzen Scalpell die Schleimhaut der Oberlippe da, wo sie sich an den Oberkiefer inserirt. Entsprechend dem Nasenloche muss das Scalpell bis in die Nasenhöhle eindringen, damit man unter der nach oben verzogenen Oberlippe die Stichsäge in die Nasenhöhle einführen kann. Die Schneide der Stichsäge kommt nach unten zu stehen, und in der Linie d d wird der harte Gaumen nahe der Insertion der Nasenscheidewand durchgesägt. Da, wo die Stichsäge den Proc. alveolaris trennen soll, muss vorher der betreffende Schneidezahn extrahirt worden sein.

Wenn es möglich ist, die Weichtheile des Gaumens zu erhalten, was bei geringer Ausdehnung bösartiger Geschwülste zuweilen geschehen kann, so hat

v. Langenbeck folgende Methode zur *Erhaltung des mucös-periostealen Ueberzuges des harten Gaumens* angegeben. Man führt am Innenrande des Alveolarfortsatzes, von den mittleren Schneidezähnen bis zum letzten Backenzahne einen Schnitt durch Zahnfleisch und Periost und hebelt von diesem Schnitte aus mit einem Elevatorium das Periost sammt der Schleimhaut von der Knochenplatte des Palatum durum bis über die Mittellinie ab. Mit einem lanzenförmigen Messer (Fig. 99) muss nun die Insertion des Gaumensegels am Knochenrande von der Seite nach der Mitte hin getrennt werden. Dann erst führt man den oben erwähnten Sägeschnitt dd. Es hängt nun der Ueberzug des harten Gaumens mit dem Velum palatinum wie ein Vorhang an der Mittellinie des Gaumens herab. Durch die Naht kann man diesen an die Wangenschleimhaut befestigen und hierdurch schwere functionelle Schädigungen verhüten, welche sonst mit der Oberkieferresection verbunden sind (§ 81).

Noch besteht die Verbindung des Oberkiefers mit dem Keilbeine und zwar in der Verschmelzung des Os palatinum mit dem Proc. pterygoides des Keilbeines. Auf ein kunstgerechtes Trennen dieser Verbindung muss bei ihrer tiefen Lage verzichtet werden; dazu ist gerade in diesem Augenblicke die Blutung aus allen Sägeflächen so stark, dass man sich beeilen muss, den Oberkiefer herauszuschaffen, um zur Blutstillung übergehen zu können. Wollte man jene Verbindung zwischen Os palatinum und Proc. pterygoides durchsägen, so würden sowohl die venösen Plexus, welche in der Fissura pterygo-palatina die Nerven dieser Gegend (das Ganglion spheno-palatinum) umhüllen, als auch die Aeste der A. maxillaris int. zu einer neuen Quelle der Blutung. Man bricht deshalb die Verbindung am besten entzwei. Zu diesem Zwecke wird ein Elevatorium in die Linie bb (Fig. 74) zwischen Stirn- und Jochbein eingesetzt und sein Griff gegen das Kinn bewegt. Man arbeitet auf diese Weise mit einem langen Hebelarme, und in der That ist das Abbrechen des Oberkiefers vom Keilbeine das Werk eines Augenblickes. Nun fasst man den vollkommen gelockerten Kiefer mit der vollen Faust und dreht ihn aus seinen letzten Verbindungen mit den Weichtheilen heraus. Es erscheint dieses Verfahren zwar etwas roh und schmerzhaft, aber die Torsion der Gefässe wirkt günstig auf die Blutstillung, so dass man z. B. an den Aesten der A. maxill. int. keine Unterbindungen vorzunehmen hat; überdies erfordert die Blutung eine schnelle Entfernung des Kiefers.

In dem Augenblicke, in welchem der Kiefer herausgezogen wird, ist die Blutung allerdings beängstigend, und zwar besonders aus der Tiefe der Fissura orbit. inf. und der Fossa pterygo-palatina. Man presst sofort einen grossen Ballen Carbolgaze gegen die blutende Fläche und lässt diesen Druck ungefähr eine Minute wirken. Vorsichtig ist es, den Thermokauter neben dem Operationstische zu haben, um eine etwa fortdauernde Blutung auf thermischem Wege zu stillen. Von dem Anlegen von Ligaturen ist in dieser Tiefe und in den zerrissenen Geweben nicht die Rede, das Glüheisen aber kann auch durch die Zerstörung etwaiger Geschwulstreste, besonders gegen die Schädelbasis hin, noch von gutem Nutzen sein. Erst nach vollständiger Blutstillung, eventuell unter Zurücklassen von Eisenchloridtampons, welche auf die Wundflächen gepresst werden, schreitet man zur Naht (§ 81).

Der Gebrauch *schneidender Knochenzangen* zur Oberkieferresection bedarf keiner besonderen Erläuterung; sie müssen bei der Knochentrennung dieselben Linien einhalten, welche oben für die Stichsäge angegeben wurden. Soll die *Kettensäge* benutzt werden, so muss sie mittelst stark gekrümmter Nadeln um die betreffenden Knochen herumgeführt werden. Man beginnt damit, die Nadeln von der Nasenhöhle aus durch das Thränenbein durchzustechen, um die Trennungslinie aa herzustellen. Dann führt man die Nadel durch die Fissura orbitalis inf., um den Proc. frontalis des Jochbeines herum, damit die Kettensäge in der Richtung von

bb wirke. Endlich führt man mit der Bellocq'schen Röhre (§ 44) die Kettensäge um den harten Gaumen und trennt in der Linie dd. Die Verbindung in der Linie cc ist ebenfalls leicht mit der Kettensäge zu durchsägen; doch bleibt das Verfahren immer sehr zeitraubend. Die Anwendung des *Meissels und Hammers* kann nur bei der Auslösung sehr fester Osteome in Frage kommen, weil hier die Knochen für die Stichsäge zu fest sind. Im Uebrigen ist bei der Entwickelung bösartiger Geschwülste der Knochen des Oberkiefers und seiner Fortsätze so weich, dass die Stichsäge schnell arbeitet. Hat man an der Leiche den Gebrauch der Stichsäge für die Resection des Oberkiefers eingeübt, so staunt man bei der Operation am Lebenden über die grössere Schnelligkeit ihrer Wirkung. Der trockene todte Knochen erschwert freilich auch das Arbeiten mit der Stichsäge.

§ 81. Die Nachbehandlung der Wunde nach Resection einer Oberkieferhälfte.

Bei der breiten Communication der Wunde mit der Mundhöhle ist zu erwarten, dass die Wundsecrete zum grössten Theil in die letztere abfliessen; man kann deshalb den ganzen Lappen durch Nähte wieder in seine normale Lage einfügen. Nur an der tiefsten Stelle des Lappens empfiehlt es sich, ein Drainrohr einzulegen, welches die Wundsecrete auch nach aussen auf die Wange ableitet. Die Tampons, welche man etwa zur Blutstillung in der Tiefe der Wunde zurücklassen musste, sollen angefädelt sein; ihre Fäden werden zur Mundhöhle herausgeführt, damit man die Tampons, sobald sie durch Eiterung gelockert wurden, herausziehen kann. Etwas andere Massregeln müssen getroffen werden, wenn in der im § 80 beschriebenen Weise der Ueberzug des harten Gaumens erhalten werden konnte. Man beginnt dann mit den Nähten, welche den Wundrand der Gaumendecke mit dem der Wangenschleimhaut vereinigen, wodurch die Mundhöhle von der Wunde abgeschlossen wird. Die Wundsecrete müssten nunmehr ihren Weg nach der Pharynxhöhle suchen, wenn sie nicht durch Drainröhren nach aussen geleitet würden. Man legt daher mindestens zwei Drains so ein, dass sie der tiefsten Stelle des Hautlappens entsprechen und kann dieselbe Oeffnung auch für die Tamponfäden und das spätere Herausziehen der Tampons benutzen.

Obwohl wegen der offenen Communication mit den Luftwegen eine vollständige Asepsis der Wundhöhle kaum erreicht werden kann, so ist doch alle Sorge darauf zu verwenden, dass die Zersetzung der Wundsecrete in engen Schranken bleibe. Die Gefahr einer Aspiration septischer Keime für die Bronchien wurde bereits mehrfach erwähnt. Es empfiehlt sich daher, die Wunde mit Chlorzink in 5—10% Lösung auszureiben. Auch wechsele man den Verband öfters und irrigire die Wundhöhle mit antiseptischen Lösungen. Den ersten Verband, der natürlich Nasen- und Mundhöhle freilassen muss, lege man so an, dass auf den Hautlappen und hierdurch auf die Wunde ein leichter Druck ausgeübt werde, um die Blutstillung zu unterstützen. Ueber die Technik des Verbandes § 91. Hatte man der Operation die Tracheotomie vorausgeschickt, so kann die Canüle in den ersten Tagen liegen bleiben, damit der Operirte durch dieselbe eine Luft athmet, welche nicht über die aseptisch inficirte Wunde hinstreicht.

Der Tod tritt nach dieser Operation zuweilen ziemlich schnell ein, und zwar unter den Erscheinungen des Shoks. Blutverlust und übermässige Reizung der sensibelen Nerven gesellen sich zusammen, um den tödtlichen Ausgang vorzubereiten. Septische Entzündungen der Luftwege, septische Bronchitis und Pneumonie bedingen eine weitere Lebensgefahr, welche sich besonders in den ersten 8 Tagen nach der Operation geltend machen kann. Die Gefahr der Oberkieferresection erhellt auch aus der Statistik von Rabe, welcher auf 606 Operationen 112 Todes-

fälle zählt, wobei die partiellen und oft sehr harmlosen Resectionen des Oberkiefers sogar noch mitgezählt sind. Für die Totalresection des Oberkiefers wegen Geschwulstbildung berechnet Rabe die Mortalität auf mehr als 25 %. Die gewissenhafte Durchführung der Aseptik wird diese Zahlen jedenfalls herabsetzen; immerhin gehört die Resection des Oberkiefers nicht zu den ungefährlichen Operationen. Sind die ersten Wochen glücklich überstanden, so naht schon, wenn wegen bösartiger Geschwülste operirt wurde, die Zeit, in welcher sich die Recidive entwickeln, und es ist keineswegs ungewöhnlich, dass sich schon vor vollendeter Vernarbung der Wunde das Recidiv zeigt.

Hat man wegen gutartiger Geschwülste resecirt, so sind nach Heilung der Operationswunde die Functionsstörungen, welche diese verstümmelnde Operation hinterlässt, von besonderem Interesse; bei bösartigen Neubildungen freilich lässt das Recidiv diese Sorge meist überflüssig erscheinen. Die äussere Entstellung des Gesichtes ist in der Regel nicht so schlimm, als man sich vorstellen möchte, wenn man bedenkt, dass ein so grosser Theil des Gesichtsskeletes entfernt wurde. Die Wundhöhle füllt sich mit üppigen Granulationen aus, welche die Lücke im Skelete etwas ergänzen; darüber liegt die Wangenhaut ausgespannt, getragen vom Jochbeine und der Nase. Durch Einsetzen eines künstlichen Gebisses an Stelle der verloren gegangenen Zähne kann man den Defect noch weiter ausgleichen und der Oberlippe und unteren Wangengegend die richtige Stellung geben. Verbindet man mit dem Gebisse einen Obturator (§ 108), so ist auch der harte Gaumen ersetzt. Besser freilich als der künstliche Ersatz ist die oben beschriebene Erhaltung des mucös-periostalen Ueberzuges des harten Gaumens. Hierdurch wird von vornherein die Wundhöhle vom Munde abgeschlossen, so dass schon in den ersten Tagen nach der Operation die Sprache normal und das Einnehmen der Speisen ungehindert ist. Lässt sich dieser Abschluss nicht erreichen, so muss die Ernährung durch die Kanne (Fig. 63) stattfinden; anderenfalls würden die Speisen in die Wundhöhle eindringen und sich zersetzen. Oft tritt in den ersten Tagen nach der Operation eine so starke entzündliche Schwellung der Pharynxschleimhaut ein, dass die Speisung mittelst der Schlundsonde, oder die Anwendung ernährender Klysmata nothwendig wird.

Auch der Bulbus ist zuweilen in seinen Functionen gefährdet, weniger durch die Quetschung, welche er bei der Operation erleiden kann, als vielmehr dadurch, dass zuweilen Theile des Orbitalbindegewebes bis zur Sklera hin entfernt werden müssen, weil die bösartigen Geschwülste den Boden der Orbita durchwachsen haben und in die Umgebung des Bulbus eingedrungen sind. Unter diesen Umständen muss man darauf gefasst sein, dass der Bulbus vereitert oder doch hinter dem Wangenlappen in die Wundhöhle hinein sinkt; in beiden Fällen geht die Sehfähigkeit verloren. Leichte narbige Verziehungen des Bulbus sind von geringerem Belang; sie führen gewöhnlich zu der Entstehung von Doppelbildern. Wenn es möglich ist, die Orbitalplatte bei der Resection zurückzulassen, so wird die Function des Bulbus in keiner Weise gestört, aber nur bei gutartigen Geschwülsten ist diese Erhaltung zulässig.

Die gleichzeitige Resection beider Oberkieferhälften bedarf nur einer kurzen Erwähnung. Die Operation wurde zuerst von Heyfelder sen. ausgeführt und ist nach ihm nur in ungefähr 15 Fällen wiederholt worden. Sie wird meist durch schnellwachsende Sarkome indicirt, welche sich von einem Oberkiefer auf den anderen fortsetzen. Die Prognose quoad recidivum ist auch hier immer sehr schlecht. Zur Ausführung dieser Doppelresection bedient man sich am besten jederseits des Bogenschnittes von Velpeau (§ 79) und präparirt die ganze Gesichtsmaske mit der Oberlippe nach oben ab. Der Sägeschnitt verläuft, von dem Proc. frontalis des einen Jochbeines anfangend, durch die entsprechende Orbita und die Nasenwurzel,

dann durch die andere Orbita und trennt schliesslich den Proc. frontalis des anderen Jochbeines. Da ein Durchsägen des Palatum durum erspart wird, so verläuft die Operation ziemlich schnell. Auch bei Phosphornekrose kann es zur Entfernung beider Oberkieferhälften kommen, meist jedoch in der Weise, dass zuerst die am schwersten erkrankte Hälfte resecirt wird, welcher dann später, oft nach Monaten erst, die andere folgt. Ueber die osteoplastische oder temporäre Resection einer Oberkieferhälfte vgl. § 118.

§ 82. Die Resection einer Unterkieferhälfte.

Nach Extraction des entsprechenden mittleren Schneidezahnes sticht man ein spitzes Scalpell derart am Kinnrande ein, dass die Schneide des Messers an der vorderen Fläche des Unterkiefers vordringt und die Spitze an dem Frenulum labii inferioris zum Vorschein kommt. Sodann wird das Scalpell von demselben Einstichspunkte am Kinnrande an der hinteren Seite des Kiefers in die Höhe geführt und hinter dem Alveolarfortsatze am Frenulum linguae ausgestochen. Beide Stichwunden schaffen um den Kiefer herum einen Wundcanal, welcher für das Einführen der Stichsäge genügenden Raum gewährt. Man gewinnt hierdurch den bedeutenden Vortheil, dass der langwierige Act der Durchsägung des Unterkiefers ohne weitere Verletzung der Weichtheile, also fast ohne Blutung ausgeführt werden kann. Die Stichsäge wirkt bei niedrig gelagertem Kopfe am besten von vorn nach hinten. Auch die Kettensäge kann benutzt werden, nachdem sie mittelst einer Nadel hinter dem Kiefer durchgeführt wurde. Für schneidende Zangen, welche indessen bei dem festen Knochen den Dienst versagen können, muss durch breitere Incision erst Raum geschafft werden.

Nachdem die Trennung des Kieferbogens mit Stich- oder Kettensäge fast unblutig erfolgt ist, bleibt nun die blutige Aufgabe, die kranke Kieferhälfte aus den bedeckenden Weichtheilen herauszulösen. Zu diesem Zwecke führt man mit einem kräftigen Resectionsmesser von dem Einstichspunkte am Kinn aus auf dem freien unteren Rande des Kieferbogens einen Schnitt, der bis zum Kieferwinkel zieht. Dieser trennt am vorderen Rande des M. masseter die A. maxillaris ext., deren beide Enden sofort durch die Ligatur gesichert werden müssen. Der Schnitt wird darauf von dem Kieferwinkel aus längs des hinteren Randes des aufsteigenden Unterkieferastes fortgesetzt, jedoch nur bis 1 Cm. unterhalb der Insertion des Ohrläppchens. Früher pflegte man ihn bis zu dem Köpfchen des Unterkiefers unter dem Jochbogen zu verlängern, wobei jedoch alle Aeste des N. facialis, die A. transversa faciei und die Glandula Parotis in ihrer ganzen Höhe durchschnitten wurden. Endigt dagegen der Schnitt unter dem Ohre, so trifft er nur den unteren Rand der Parotis und die unteren Aeste des N. facialis, welche zur Kinngegend verlaufen, während die wichtigen oberen Aeste für Wangen- und Augenlidmuskeln unberührt bleiben.

Von dem bezeichneten Schnitte aus trennt man nun, während die Finger der linken Hand die Unterlippe nach oben anspannen, die Weichtheile zuerst von der vorderen Fläche des Kieferbogens. In grossen Zügen löst das Scalpell die Wangen- und Lippenschleimhaut von dem Alveolarfortsatze ab; ebenso wird der M. masseter von dem Unterkiefer getrennt. Jetzt drückt man den Unterkiefer nach unten, so dass die Sägefläche in dem inneren Mundwinkel zum Vorschein kommt und zieht ihn zugleich etwas nach aussen. Hierdurch werden die Weichtheile an der Innenfläche des Kieferbogens gespannt und lassen sich leichter ablösen. Es handelt sich dabei um die Insertion des M. mylo-hyoideus und M. genio-hyoideus, um die innere Schleimhaut, welche das Zahnfleisch mit der Schleimhaut der Zunge verbindet, ferner um die Glandula submaxillaris und endlich um den M. pterygoideu

int. am Kieferwinkel. Nachdem alle diese Theile von dem Unterkiefer abgetrennt wurden, lässt sich die betreffende Hälfte nunmehr so weit nach unten dislociren, dass der Proc. coronoides zu Gesicht kommt. Die Ablösung der Sehne des M. temporalis, welche den Proc. coronoides völlig einschliesst, ist bei ihrer Festigkeit ziemlich schwer; Chassaignac hat daher empfohlen, mit der schneidenden Knochenzange den Proc. coronoides unterhalb der Sehne vom aufsteigenden Kieferaste abzukneifen.

Nachdem so die wichtigsten Muskelinsertionen vom Unterkiefer abgelöst sind, drängt man mit dem Elevatorium die Glandula parotis und den M. masseter von dem aufsteigenden Kieferaste ab. Die ganze Unterkieferhälfte hängt jetzt nur noch an der Kapsel des Kiefergelenkes, den Gelenkbändern und der Insertion des M. pterygoideus ext. am Collum mandibulae. Zur Trennung dieser Theile das Messer zu gebrauchen, ist nicht rathsam, weil die A. maxillaris int. mit ihrem Stamme dicht hinter dem Collum mandibulae verläuft. Man fasst den Kieferbogen in die volle Faust und dreht das Kieferköpfchen aus der Cavitas glenoidalis gewaltsam heraus. In der Regel löst sich dabei das Periost vom Collum mandibulae rings herum ab, so dass die A. maxillaris int. unversehrt bleibt. Auch wird gewöhnlich die A. mandibularis mit dem gleichnamigen Nerven aus dem Kiefercanale herausgerissen und hierbei so torquirt, dass zuweilen das Anlegen einer Ligatur überflüssig ist.

Eine sorgfältige Blutstillung hat auch die A. mandibularis der anderen Seite zu beachten, welche an der Sägefläche des zurückgelassenen Kieferbogens spritzt. In der Mitte ist freilich diese Arterie sehr klein, aber, wie alle Knochenarterien, nicht besonders geneigt zur spontanen Blutstillung. Man presst entweder eine Wachskugel oder ein zugespitztes desinficirtes Holzstückchen in den Knochencanal hinein, oder berührt den Arterienstumpf mit einem glühenden Drahte oder einem spitzen Thermokauter.

Durch eine Reihe von Nähten, welche die Schnittfläche der Schleimhaut am Boden der Mundhöhle mit der Schnittfläche der Wangenschleimhaut vereinigt, lässt sich die Mundhöhle gegen die Wunde abschliessen, so dass den Wundsecreten der Weg nach aussen zur Wange gewiesen wird. In jedem Falle muss man zwischen den äusseren Nähten, welche die Hautwunde vereinigen, kleine Lücken für die Drainage lassen; auch empfiehlt es sich, am unteren Wundwinkel ein Drainrohr bis zum Boden der Mundhöhle zu legen, weil deren Abschluss durch die eben erwähnten Schleimhautnähte doch nicht so ganz sicher ist. Ueber das Anlegen des Verbandes vgl. §§ 23 und 91. Die antiseptische Reinigung der Mundhöhle ist auch hier nicht zu unterlassen, weil auch nach Resection des Unterkiefers eine Aspiration septischer Stoffe in die Luftwege und in der Folge septische Bronchitis und Pneumonie eintreten kann.

Der Eingriff dieser Operation ist bei weitem nicht so bedeutend, als der einer Resection der Oberkieferhälfte, die Mortalität viel geringer. Auch die Gefahr der Blutaspiration ist nicht so gross, wie bei der Oberkieferresection, aber doch beachtenswerth, so dass man eines der im § 77 zusammengestellten Schutzverfahren wohl benutzen sollte.

§ 83. Varianten der Unterkieferresection. Functionsstörungen

Eine wichtige Varian [illegible] wird durch eine mehr mediane Entwickelung von [illegible] irt: *die Resection eines Stückes* [illegible] Tumoren ihren Ausgang von den [illegible] nmen doch auch Aus-

nahmen vor, und besonders ist es nicht ungewöhnlich, dass eine Geschwulst von der einen Hälfte über die Mittellinie hinaus auf die andere übergeht. *Sobald es nothwendig wird, das Mittelstück des Kieferbogens mit zu reseciren, so erinnere man sich an die bedeutende Lebensgefahr, welche mit der Entfernung des Insertionspunktes beider M. M. genio-glossi verbunden ist.* Diese Muskeln haben allein die Fähigkeit, die Zunge nach vorn zu ziehen; wird ihnen der feste Punkt der Knocheninsertion genommen, so kann *die Zungenwurzel gegen die Pharynxwand zurücksinken und der Tod durch Erstickung* eintreten. Bégin hat dies zuerst hervorgehoben und erzählt, dass Lallemand wegen eines solchen Erstickungsanfalles die Tracheotomie ausführen musste. Die Gefahr macht sich nicht nur während der Operation, sondern auch noch in den ersten Tagen nachher geltend. Man führe deshalb vor Beginn der Operation mit einer krummen Nadel einen starken Seidefaden hinter dem Frenulum linguae durch die Zungenbasis und knote ihn vor der Mundöffnung, so dass ein Assistent nach Abtrennung der M. M. genio-glossi die Fadenschlinge nach vorn anziehen kann. Nach der Operation befestigt man die leicht angezogene Schlinge mit Heftpflasterstreifen sorgfältig auf der Wange, lässt den Kranken dauernd in halbsitzender Stellung, d. h. mit nach vorn gestelltem Kopfe, verharren und gibt ihm und dem Wärter die Weisung, die Schlinge nach vorn anzuziehen, sobald das Athmen erschwert wird. Gegen den vierten Tag hin kann die Schlinge entfernt werden. Delpech nähte die Zungenbasis an die Halshaut fest. Die M. M. genio-glossi erhalten in der Narbe ein neues Punctum fixum für ihre Wirkung.

Die Entfernung auch eines schmalen Stückes aus der ganzen Dicke des Kieferbogens stört den Parallelismus der Zahnreihen, weil die beiden zurückgebliebenen Kieferäste gegen die Mundhöhle hin zusammenfedern; das Kauen wird hierdurch nicht unwesentlich beeinträchtigt. Hat man freilich, wie bei Phosphornekrose, Fibromen, Odontomen u. s. w. subperiosteal reseciren können, so wird die Knochenreproduction von Seiten des erhaltenen Periostes einer späteren Steigerung der Dislocation entgegenwirken. Doch ist die subperiosteale Resection nur in wenigen Fällen möglich, da bei Sarkomen und Carcinomen das Periost weder erhalten werden kann, noch darf. In solchen Fällen lassen sich die beiden Kieferstücke durch ein passendes Gestell von Silber- oder Golddraht soweit auseinander halten, dass die Kauflächen der Zähne wieder einander berühren. Dieses Gestell trägt zugleich das künstliche Gebiss. Eine junge Frau, der ich im December 1882 wegen Sarkom das Mittelstück und einen Theil des rechten horizontalen Unterkieferastes reseciren musste, trägt seit dieser Zeit eine solche von Zahnarzt Dr. Middelkamp (Heidelberg) angefertigte Prothese mit grossem Vortheile. Wichtig für den Erfolg ist, dass die Drahtspange möglichst frühzeitig, also sehr bald nach Vernarbung der äusseren Wunde eingefügt werde.

Bei Phosphornekrose kann es nothwendig werden, beide Unterkieferhälften nach einander zu entfernen. Dann wird man immer nicht nur *subperiosteal*, sondern auch, soweit dies möglich, *intrabuccal*, d. h. ohne Verletzung der äusseren Weichtheile, von der Mundhöhle aus operiren. Liegen einige Monate zwischen der Resection beider Kieferhälften, so hat das Periost der zuerst operirten Hälfte Zeit gehabt, einen Knochenbogen von solcher Festigkeit zu erzeugen, dass er dem Periost der zuletzt resecirten Hälfte einen festen Stützpunkt abgibt und während der Knochenproduction das narbige Einsinken verhindert. So kann eine *reproduction des ganzen Unterkiefers nach subperiostealer Resection* ein-
m, wie ein von J. R. Wood (New-York) gewonnenes Präparat zweifellos
zeigt. Nur bei alten Leuten findet eine solche Reproduction nicht statt.
erzählt von einem alten Manne, bei welchem G. Simon und er wegen

Phosphornekrose successive beide Oberkiefer und beide Unterkieferhälften resecirt hatten, ohne dass eine Reproduction des Knochens eintrat. Bei diesem „kieferlosen" Menschen fiel die Gesichtslarve von der Stirn aus gegen die Pharynxwand zurück; er musste mit flüssigen Speisen ernährt werden.

Die Resection des Kiefergelenkes, zuerst von Bottini, dann von König u. A. ausgeführt, ist selten durch cariöse Zerstörung oder Ankylose des Gelenkes indicirt; viel eher geben die Veranlassung ankylotische Zustände, welche von einer Entzündung der Nachbartheile, der Parotis u. s. w. abhängen. Wir werden deshalb bei den Verfahren zur Beseitigung der Kieferklemme der Operation noch einmal begegnen (§ 90). Tamburini fand in der doppel- und einseitigen irreponibelen Luxation des Unterkiefers (§ 63), welche anderen Einrichtungsmethoden trotzt, einen Anlass zur Resection des Processus condyloides. Ein von ihm 1877 operirter Fall hatte vollständigen Erfolg. Der Schnitt zur Freilegung des Kieferköpfchens wird vom unteren Rande des Jochbogens aus nach abwärts geführt und zwar 1,5 Cm. vom vorderen Rande der Ohrmuschel entfernt. Legt man den Schnitt näher an die Ohrmuschel, so verletzt man den Stamm der A. temporalis. Die A. transversa faciei wird nur dann, und zwar nahe an ihrem Ursprunge durchschnitten, wenn man den Schnitt weit nach unten verlängert. Nachdem die Weichtheile mit dem Elevatorium vom Collum mandibulae abgedrängt sind, kann man mit einem Meisselschlage das Collum trennen und das Köpfchen herausziehen. Bei dem Gebrauche der Stichsäge oder der schneidenden Knochenzange würde der Stamm der A. maxillaris int., welcher der inneren Fläche des Collum sehr nahe liegt, gefährdet sein. Während der Nachbehandlung muss durch frühzeitiges und methodisches Bewegen des Unterkiefers dafür gesorgt werden, dass sich an der Resectionsstelle eine bewegliche Verbindung ausbildet.

§ 84. Die Neuralgien und Neuroparalysen der Gesichtsnerven.

Die *krankhaften Störungen der Gesichtsnerven*, der sensibelen wie der motorischen, stehen in so naher Beziehung zu Krankheiten und Operationen an den Gesichtsknochen, insbesondere den Kiefern, dass die *Neuralgien* und *Neuroparalysen* der Gesichtsnerven hier wohl eingereiht zu werden verdienen.

Die *Neuralgien der Gesichtshaut* haben ihre allgemeine Schilderung schon im Allg. Thl. Cap. 9 gefunden. Hier sei nur noch erwähnt, dass in der Häufigkeit die Neuralgien des N. infraorbitalis und des N. mandibularis s. inframaxillaris an der Spitze stehen. Sodann folgen N. supraorbitalis, N. frontalis, N. zygomaticus malae, N. naso-ciliaris und endlich N. lingualis. Die *Neurotomie*, d. i. die einfache Durchtrennung der Nervenzweige, welche früher meist so ausgeführt wurde, dass man ein Tenotom an der Austrittsstelle der Nervenäste aus den Knochencanälen, z. B. an der Austrittsstelle des N. mandibularis am Foramen mentale, oder des N. infraorbitalis am gleichnamigen Foramen, einstach und die Verzweigungen quer durchschnitt, ist von geringem oder gar keinem Nutzen, wie aus der im Allg. Thl. § 68 gegebenen Auseinandersetzung hinlänglich erhellt. Die zutreffenden Operationen sind die *Neurektomie* und die *Nervendehnung* in und jenseits der Knochencanäle, welche durch Ober- und Unterkiefer verlaufen. Die Schilderung dieser Operationen vgl. §§ 85, 86, 87.

Bei der *Lähmung des N. facialis*, welcher fast alle kleinen Gesichtshautmuskeln mit motorischen Aesten versieht, unterscheidet die Nervenpathologie die Fälle *centralen* und *peripheren* Ursprunges. Die ersteren dürften kaum in das Gebiet der chirurgischen Therapie zu ziehen sein; denn wenn auch an manchen Nerven [illegible] ation der *Nervendehnung* (Allg. Thl. Cap. 9) eine [illegible] den Centralnervenapparaten gestattet, so ist es

gerade bei dem N. facialis, welcher durch den winkeligen Knochencanal an der Basis der Felsenbeinpyramide verläuft, kaum denkbar, dass eine Dehnung, welche doch immer nur vor dem Foramen stylo-mastoideum vorgenommen werden könnte, rückwärts bis zu dem Kerne des Facialis in der Medulla oblongata einwirke.

Die peripheren Lähmungen des N. facialis gehen, sofern es sich nicht um Ernährungsstörungen der Nervensubstanz selbst handelt, von den Erkrankungen des Felsenbeines (§ 123) und der Parotis (Cap. 9) aus, oder sie sind die Folge der Durchschneidung des Nerven oder seiner Aeste bei Resectionen des Oberkiefers und des Unterkiefers (§§ 79 und 82). Indem wir in Betreff dieser Fälle auf die citirten Paragraphen verweisen, bleibt nur noch die sogenannte *rheumatische Lähmung des N. facialis* zu erwähnen. Diese räthselhafte Krankheit wird in der Regel von den Kranken auf eine rasche Abkühlung der Haut, eine sogenannte Erkältung, zurückgeführt und tritt ganz plötzlich ein. Ueber ihre Symptome, Aufhören der mimischen Bewegungen der Gesichtsmuskeln, mangelhafter Lidschluss, Verziehung des Mundwinkels der gesunden Seite nach unten u. s. w., muss auf die Handbücher der Nervenpathologie verwiesen werden. Die Behandlung besteht in der Anwendung des elektrischen Stromes, und zwar besonders des constanten. Der Erfolg ist in der Regel ein guter, die Leitung stellt sich in einigen Wochen wieder her, und so bedarf auch diese Form der Lähmung des N. facialis keiner besonderen chirurgischen Behandlung. Wenn jedoch einmal nach mehreren Wochen die elektrische Behandlung fruchtlos bliebe, so könnte wohl, um die Ernährung des Nerven zu heben, die Dehnung des N. facialis versucht werden (§ 88). In ganz vereinzelten Fällen geht die Lähmung des N. facialis von entzündlichen Schwellungen der Wange aus. Hueter sah eine Parese des N. facialis bei periostealer Zahnfleischeiterung (§ 66) mit starker Schwellung der Wange; sie bildete sich nach Extraction des schuldigen Zahnes zurück.

Die *Reizung des N. facialis, der mimische Gesichtskrampf*, erkennbar an den fortdauernden Zuckungen der Gesichtsmuskeln einer Seite, besonders des M. orbicularis palpebrarum, dessen krampfartige Contractionen die Augenlidspalte schliessen und als *Nystagmus* bezeichnet werden, kann in doppelter Richtung eine operativ-chirurgische Behandlung erfordern. In einem Theile dieser Fälle sind nämlich die Krämpfe der Gesichtsmuskeln nur *reflectorisch angeregt und beruhen auf einer gesteigerten Empfindlichkeit der sensibelen Zweige des N. trigeminus.* Man erkennt diesen Charakter einmal an der Schmerzhaftigkeit der Trigeminuszweige, besonders aber daran, dass man durch *einen festen Fingerdruck auf die Austrittsstelle der sensibelen Zweige die Krämpfe der Gesichtsmuskeln sofort unterbrechen kann.* Die zutreffende Behandlung besteht dann entweder in *Neurektomie der betreffenden sensibelen Aeste* oder auch in dem Versuche ihrer Dehnung.

In anderen Fällen ist *die Reizung des N. facialis eine essentielle*, d. h. sie besteht für sich und ist auf Ernährungsstörungen der Nervensubstanz zu beziehen. Während man nun in früheren Zeiten nichts anderes zu thun wusste, als die Neurotomie oder Neurektomie des N. facialis auszuführen, so hat man in neuerer Zeit bei solchen Fällen Versuche mit der *Dehnung des N. facialis* gemacht. Die Methodik der Operation, welche besonders von C. Hueter ausgebildet wurde, soll in § 88 ihre Schilderung finden.

§ 85. Die Neurektomie des N. infraorbitalis.

Bei der *Neurektomie des Nervus infraorbitalis* wird der Nerv entweder an seiner Austrittsstelle an dem Canalis infraorbitalis, oder im Canale selbst, oder in der Fossa sphenomaxillaris am Foramen rotundum aufgesucht. Der erste Punkt,

das Foram. infraorbitale, entspricht der oberen Grenze der Fossa canina und liegt in einer Linie, welche man sich von der Spalte zwischen dem ersten und zweiten oberen Backenzahne senkrecht nach oben gezogen denkt. Der Hautschnitt verläuft einige Millimeter unterhalb des Margo infraorbitalis und parallel demselben, also in einer nach unten leicht convexen Linie und durchtrennt den in der Schnittrichtung ziehenden M. orbicularis palpebrarum. Nun gelangt man in eine tiefere Muskelschicht, welche die Fossa canina ausfüllt; ihre Fasern (M. levator anguli oris u. s. w.) verlaufen senkrecht, so dass die Messerschneide in senkrechter Richtung zwischen diesen Fasern nach unten vordringen muss. Gewährt der erste Hautschnitt hierfür keinen genügenden Raum, so kann auf den ersten horizontalen ein kleiner senkrechter Schnitt aufgesetzt werden, der nach der Fossa canina zieht. Am unteren Ende dieser Grube zwischen den Muskelfasern und dicht auf dem Periost findet man die ausstrahlenden Fasern des N. infraorbitalis und kann sie leicht nach oben zum Foramen infraorbitale verfolgen. Hier führt man ein Nervenhäkchen (Fig. 75) um den Nerven herum und schlingt ihn mit einer Fadenschlinge an. Soll nur die *Dehnung des N. infraorbitalis* ausgeführt werden, so kann diese unter Benutzung des Häkchens geschehen. (Allg. Thl. Cap. 26.)

Fig. 75. Nervenhäkchen. ⅓ d. nat. Gr.



Fig. 76. Spiegelnder Hohlhebel nach Wagner für die Neurektomie des N. infraorbitalis. ⅓ d. nat. Gr.

Für die *Neurektomie* bedarf es noch des Aufsuchens des Nerven an einer anderen, mehr central gelegenen Stelle. Malgaigne wählte hierzu die Mitte des Bodens der Orbita. Man verzieht den horizontalen Hautschnitt ein wenig nach oben, trennt die Membrana tarsea inf., hebt das Orbitalbindegewebe nach oben und setzt nun, indem man sich an den schräg nach hinten und aussen zur Fissura orbitalis infer. gerichteten Verlauf des Nerven erinnert, einen Meissel auf den Boden der Orbita auf. Ein einziger Meisselschlag trennt den Nerven mit der Knochenplatte; der Meissel dringt hierbei in das Antrum Highmori ein. Jetzt fasst man das periphere Ende des Nerven am Foramen infraorbitale mit einer Kornzange, zieht kräftig an und dreht oder wickelt das abgetrennte Stück aus dem Canale heraus.

Diese älteste Methode der Neurektomie des N. infraorbitalis hat den Nachtheil: 1) dass ein Stück des Nerven im Knochencanale zurückgelassen wird, also der einklemmenden Wirkung des engen Canales noch ausgesetzt bleibt; 2) dass das excidirte Stück des Nerven kurz ist, mithin leicht reproducirt werden kann; 3) dass das Antrum Highmori verletzt wird und eine Eiterung desselben (§ 72) der Operation folgen kann.

Bei den mangelhaften Erfolgen dieser Operationsmethode begann man den Nerven centralwärts in der Fissura orbitalis inf. aufzusuchen. Zu dem Zwecke empfahl A. Wagner, mit einem löffelartigen Instrumente, dessen convexe Seite spiegelglatt polirt ist (Fig. 76), das ganze Orbitalgewebe bis zur Fissura orbit. inf. aufzuheben, unter der Beleuchtung *des spiegelnden Hohlhebels* den Nerven auf ein Häkchen zu nehmen und zu durchschneiden. Auch kann man mit einem besonders geformten Meissel die *obere* Platte des Knochencanales absprengen und so den Nerven mühelos und sicher herausbefördern.

Das Wagner'sche Verfahren ist mit einer bedeutenden Verletzung in der Orbita verbunden; C. Hueter räth daher, die *Trennung des Nerven in der Fissura orbitalis inf. subcutan* und zwar nach folgenden Regeln auszuführen. Man sticht an der Grenze zwischen der äusseren und unteren Orbitalwand ein feines Scalpell ein, führt in die Stichwunde ein schmales Elevatorium und lässt dasselbe auf dem Boden der Orbita in horizontaler Richtung bis in die Fissura infer. fortgleiten. Die Fissur ist erreicht, sobald sich der Griff des Elevatorium gegen die Stirn aufrichten lässt, wobei seine Spitze an die hintere Wand des Oberkieferkörpers tritt. Auf demselben Wege, welchen das Elevatorium bahnte, führt man nun ein geknöpftes concaves Scalpell ein, welches eine sehr feste Klinge besitzen muss, um nicht etwa abzubrechen. Bei dem Aufrichten des Scalpells in der Fissura orbitalis inf. wird die Schneide nach innen gerichtet, und nun durchtrennt man unter kräftigem Andrängen nach innen alle in der Fissur liegenden Weichtheile. Der Nerv zieht am innersten Rande durch die Fissur und wird mit der gleichnamigen Arterie zusammen durchschnitten; man fühlt den Widerstand, welchen er dem Messer leistet und das Aufhören desselben im Augenblicke der Durchschneidung. Das Orbitalbindegewebe füllt sich sofort mit einem ziemlich bedeutenden Blutextravasate an, welches jedoch unter einem leichten Druckverbande nach wenigen Tagen verschwindet.

Endlich hat man Resectionen des oberen Theiles des Oberkiefers ausgeführt, um das Foramen rotundum freizulegen und so den ganzen zweiten Ast des N. trigeminus an seiner Austrittsstelle aus der Schädelbasis zu erreichen. Carnochan empfahl zu diesem Zwecke die Anwendung der Trepankrone, mit welcher man die vordere Wand des Oberkiefers, einschliesslich des Canalis infraorbitalis, und sodann die hintere Wand bis zum Foramen rotundum ausbohrt. Billroth, v. Nussbaum u. A. führten zu gleichem Zwecke sogar die temporäre Oberkieferresection (§ 118) aus. V. v. Bruns zeigte dann an der Leiche, dass man nach Resection des Jochbeines von der Schläfengrube aus das hintere Ende der Fissura orbit. inf. erreichen und von da den Nerven bis zur Schädelbasis verfolgen könne, eine Operation, welche von M. Schuppert zum ersten Male am Lebenden ausgeführt worden ist.

Alle diese mehr oder weniger eingreifenden Resectionen sind ziemlich verlassen, seit Lücke uns gelehrt hat, das Jochbein *temporär* zu reseciren. Nach Lücke führt man mit einem starken Resectionsmesser von der Mitte des äusseren Orbitalrandes und 2—3 Mm. von ihm entfernt einen bis auf den Knochen dringenden Schnitt nach vorn und unten und lässt ihn in der Gegend des dritten Backenzahnes enden. In der Tiefe wird das Jochbein an seiner vorderen und hinteren Seite vom Perioste befreit. Dann wird mittelst einer Aneurysmanadel die Kettensäge herumgeführt und der Knochen in der Richtung von hinten-aussen nach vorn-innen durchsägt. Diese Schnittrichtung gibt mehr Raum und gestattet zugleich ein besseres Reimplantiren des Knochens. Es folgt ein zweiter Schnitt, welcher im unteren Winkel des ersten beginnt, am unteren Rande des Jochbeines herzieht und an der Vereinigung des Jochbogens mit dem Schläfenbeine endet. Der Jochbogen wird mit dem Meissel oder der schneidenden Knochenzange getrennt. Löst man nun an dem Jochbeine die Insertion des Masseter ab, so kann der ganze, den Knochen enthaltende Weichtheillappen nach oben geklappt und hier mit Haken fixirt werden. Wird jetzt der M. temporalis nach aussen verzogen, so erreicht man die Fissura orb. inf., um den Nerven zu finden und möglichst weit centralwärts zu durchschneiden. Schliesslich wird der Lappen in seine normale Stellung zurückgeführt und durch Nähte vereinigt. Die Operation bringt durch die Ablösung des Masseter den Nachtheil mit sich, dass nach vollendeter Heilung der Mund nicht bis zur normalen Weite geöffnet werden kann. Es ist daher zweck-

mässiger, den horizontalen Schnitt Lücke's statt unterhalb des Jochbeines oberhalb desselben, und zwar vom oberen Ende des verticalen Schnittes nach aussen zum Jochbogen zu führen (Lossen, Braun). Der Weichtheilknochenlappen wird dann mit der Masseterinsertion nach unten geklappt. Braun empfiehlt ausserdem, den am Foramen rotundum durchschnittenen Nerven von vorn aus dem blosgelegten Foramen infraorbitale herauszudrehen, damit ein möglichst grosses Stück des Nerven entfernt werde.

§ 86. Die Neurektomie des N. mandibularis.

Auch hier gilt es, den Nerven centralwärts von seinem Eintritte in den Knochencanal zu erreichen. Aeltere Operationsmethoden, welche den Nerven an seiner Austrittsstelle am Foramen mentale aufsuchten, verdienen keine Beachtung mehr.

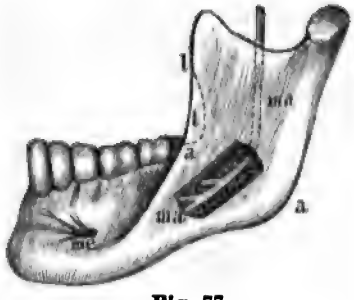

Fig. 77.
Der N. mandibularis, freigelegt durch Wegmeisseln der Corticallamellen des Unterkiefers, ma N. mandibularis, me N. mentalis. ll Meisselinie für die Aufsuchung des N. lingualis (§ 87).

Der Nerv verläuft in seinem Canale ziemlich gleich weit entfernt vom unteren wie vom oberen Kieferrande. Eine Linie, welche man vom äusseren Kieferwinkel schräg nach dem inneren einspringenden Winkel zieht (Fig. 77 aa), kreuzt den Nerven ca. 1 Cm. unterhalb seiner Eintrittsstelle. An diesem Punkte lässt sich der Nerv in dem Canale freilegen und aufwärts bis zur Eintrittsstelle verfolgen. Bei sehr alten Leuten muss man beachten, dass, abgesehen von den schrumpfenden Alveolen die senile Atrophie des Unterkieferbogens mehr den unteren, als den oberen Rand betrifft, mithin der Nerv nicht in der Linie der Fig. 77, sondern etwas näher dem unteren Rande des Kiefers liegt.

Zu diesem Zwecke bildet man einen Lappen mit oberer Basis, dessen Seiten dem vorderen und hinteren Rande des aufsteigenden Astes, dessen unterer Rand dem des Kieferbogens, vom Winkel bis zur vorderen Grenze des M. masseter, entspricht. Die Schnitte werden überall bis auf den Knochen geführt. Dann trennt man den Masseter ab und löst den Lappen sammt dem Perioste von der Knochenfläche des Kiefers. Da der Nerv ziemlich genau in der Mittellinie des Kiefers verläuft, so werden in dieser Linie die Schichten der äusseren Knochenplatte abgemeisselt, bis das spärliche Markgewebe erscheint. Hier findet man den Nerven von der gleichnamigen Arterie begleitet und verfolgt ihn nach oben, indem man die deckenden Knochenschichten immer weiter ausmeisselt. Liegt hinter dem Nerven keine Knochenlamelle mehr, so hat man die Lingula, unter welcher der Nerv in den Canal eintritt, überschritten und kann nun das freigelegte Stück ausschneiden. Nerv und gleichnamige Arterie liegen so dicht zusammen, dass eine Isolirung beider kaum ausführbar ist und deshalb die gleichzeitige Excision der Arterie nicht wohl vermieden werden kann. Aus beiden Schnittenden erfolgt eine nicht unbedeutende Blutung; am peripheren Ende kann man diese durch eine in den Canal eingepresste Wachskugel stillen, am centralen wäre die Blutstillung durch die Ligatur zu erreichen, doch begegnet das Umführen des Fadens erheblichen Schwierigkeiten. Man muss sich hier durch Tamponade zu helfen suchen. Recht zweckmässig ist die Durchtrennung des Nerven und der Arterie mit dem Thermokauter; die Blutung wird dann durchaus vermieden (C. Hueter). Nach der Neurektomie wird der Hautmuskellappen an seine normale Stelle zurückgeführt und durch Nähte mit der Umgebung vereinigt. Eine Drainöffnung am

unteren Lappenrande dient auch zum Herausleiten der Fäden, welche an den Tampons hängen.

Roser empfiehlt zur Entfernung der äusseren Platte des Kieferbogens die Trepankrone oder Trephine, und v. Linhart führte die Resection eines viereckigen Kieferstückes, welches den Winkel sammt dem Nerven enthielt, mit Heine's Osteotom (Allg. Thl. Cap. 28) aus. Der Meissel ist jedoch diesen Instrumenten vorzuziehen.

Von Paravicini, später von Meusel, Menzel u. A. ist der N. mandibularis *intrabuccal* an seiner Eintrittsstelle unter der Lingula aufgesucht und ausgeschnitten worden. Bei weitgeöffnetem Munde markirt man mit dem Finger den scharfen vorderen Rand des Proc. coronoides am aufsteigenden Kieferaste und schneidet die Schleimhaut auf diesem Rande von oben nach unten ein. Nun drängt man mit dem Elevatorium die Weichtheile, besonders den M. pterygoideus intern. von der Innenfläche des aufsteigenden Kieferastes ab und kann, indem man die Lingula mit der Spitze des Zeigefingers fühlt, den Nerven mit einem Häkchen umgehen und ein Stück herausschneiden. Ein längeres Stück als höchstens eines von 10 Linien lässt sich auf diesem Wege freilich nicht entfernen, auch ist die Operation schwer und unsicher, weil sie gewissermassen im Dunkeln stattfindet. Der schwerste Vorwurf aber, welchen man dieser, scheinbar so wenig verletzenden und den Knochen schonenden Methode machen muss, ist die Gefahr der Eitersenkung zwischen Kiefer und M. pterygoideus int. Nachdem durch Eitersenkungen einige Todesfälle vorgekommen sind, wäre es besser, auf diese Methode gänzlich zu verzichten. Prognostisch günstiger ist das Verfahren, welches von Lücke nach den Leichenversuchen Sonnenburg's angewendet wurde. Dieser ging, indem er einen grossen bogenförmigen Schnitt am Unterkieferwinkel durch die Weichtheile führte, von hier aus auf die Lingula ein und vermied so die Knochenverletzung. Die Methode hat bereits in mehreren Fällen Erfolg gehabt; es konnten über 2 Cm. lange Stücke des Nerven excidirt werden (Sonnenburg).

§ 87. Die Neurektomie des N. lingualis, des N. supraorbitalis und des N. zygomaticus malae.

Während die Neurektomien des N. infraorbitalis und des N. mandibularis theils wegen ihrer relativen Häufigkeit, theils wegen der Schwierigkeit der Operation eine eingehendere Besprechung forderten, genügen für die Neurektomien der anderen Aeste des N. trigeminus einige kurze Bemerkungen.

Der *N. lingualis* erkrankt nicht häufig an Neuralgien und indicirt deshalb nur selten die Ausschneidung; doch hat man in den leider ziemlich zahlreichen Fällen von inexstirpabelen Zungencarcinomen (§ 98) die Neurotomie und Neurektomie des Nerven centralwärts von dem Krankheitsherde empfohlen. Sehr leicht ist der N. lingualis am Seitenrande der Zunge aufzufinden; hier genügt ein einfacher Schnitt durch die Schleimhaut, ungefähr an der Uebergangsstelle der Zungenschleimhaut auf den Boden der Mundhöhle (Fig. 78 nn), um den Nerven frei zu legen. Da aber gerade diese Theile zuerst von Carcinom befallen werden (§ 97) und auch die sonstigen Neuralgien mehr centralen Ursprunges sind, so ist man gewöhnlich genöthigt, den Nerven weiter oben aufzusuchen. Die einfache Durchschneidung des Nerven

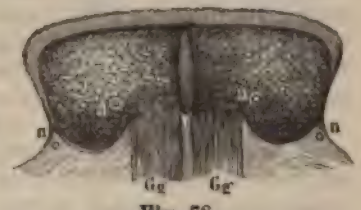

Fig. 78.
Frontaler Durchschnitt durch die Zunge entsprechend dem letzten Backenzahne. aa Art. lingualis. nn Nerv. lingualis. Gg Gg M. M. genio-glossi.

bei unheilbarem Zungencarcinom kann intrabuccal so ausgeführt werden, dass man an der Innenfläche des aufsteigenden Kieferastes vor der Lingula ein Tenotom einsticht und alle Theile bis zum freien Knochenrande durchschneidet. Der N. lingualis liegt hier zwischen M. pterygoideus int. und dem Perioste des Unterkiefers. Eine solche Durchschneidung hebt freilich die Nervenleitung nur für kurze Zeit auf. Für die Neurektomie bei Neuralgien des N. lingualis ist es besser, den Nerven von aussen her frei zu legen. Dies geschieht durch eine Operation, welche der Neurektomie des N. mandibularis (§ 86 erste Methode) sehr ähnlich ist. Man meisselt den vorderen Rand des aufsteigenden Kieferastes in der Linie 11 (Fig. 77) ab und findet hier den Nerven auf der Aussenfläche des M. pterygoideus int. aufliegen. Bei Neuralgien, welche gleichzeitig den N. mandibularis und den N. lingualis betreffen, kann man von derselben Wunde aus mit dem Meissel beide Nerven freilegen und aus beiden ein längeres Stück ausschneiden. In einem im Juli 1886 operirten Falle von recidiver Neuralgie des Mandibularis und gleichzeitiger Schmerzhaftigkeit des Lingualis fand ich bei dem Zurückpräpariren des Weichtheillappens den von anderer Hand aufgemeisselten Unterkiefercanal bis auf eine kleine Lücke geschlossen und aus dieser den kolbig verdickten centralen Nervenstumpf hervorragen, welcher mit breiter Basis an die Weichtheile implantirt war. Die mikroskopische Untersuchung des excidirten, 8 Mm. langen Stückes ergab ein *echtes Neurom*, dessen Entwickelung also das Recidiv der Neuralgie verschuldet hatte. Nachdem durch Abmeisseln des vorderen Kieferrandes auch der Lingualis aufgesucht und in der Länge von 1 1/2 Cm. ausgeschnitten worden war, verschwand die Neuralgie aus beiden Nervengebieten.

Die Neuralgien des *N. supraorbitalis* sind etwas häufiger als die des N. lingualis. Zuweilen gelingt es, durch Palpation eine entzündliche Anschwellung des Periostes am Stirnbeine nachzuweisen, so dass die Compression des Nerven in dem kurzen Canalis oder Semicanalis am Supraorbitalrande als Ursache der Neuralgie angenommen werden kann. Die Neurektomie des Nerven muss dann centralwärts von jenem Canale in der Orbita vorgenommen werden. Zu diesem Zwecke trennt man die Haut und den M. orbicularis palpebrarum auf dem Supraorbitalbogen durch einen Schnitt, welcher der Linie dieses Bogens folgt. Es wird dann die Membrana tarsea sup. in ihrer äusseren Hälfte einige Centimeter breit von dem Supraorbitalbogen abgelöst und nun das fettreiche Bindegewebe vom Knochendache der Orbita nach unten gedrängt. Hierbei erkennt man den N. supraorbitalis, welcher auf dem Orbitalbindegewebe aufliegt und sich bei dem Abwärtsdrängen isolirt nach dem Canale hin ausspannt. Man löst den Nerven bis zum Grunde der Orbita von dem Fettgewebe los und kann ein Stück von 4 Cm. Länge bequem ausschneiden. Die Wunde wird vernäht und pflegt bei genauer Beachtung der aseptischen Massregeln prima intentione zu heilen.

Die Neurektomie des *N. zygomaticus malae* kommt sehr selten zur Ausführung. Man schneidet auf den *äusseren* Orbitalrand, und zwar bis auf den Knochen ein, hebt mit einem Elevatorium das Periost von der äusseren Orbitalwand vorsichtig ab und erkennt hierbei die Stelle, an welcher sich der Nerv von dem Orbitalbindegewebe aus in den Knochencanal des Jochbeines einsenkt. Der feine Nervenfaden wird vom Canal gegen das Orbitalbindegewebe hin isolirt und ein Stück ausgeschnitten. v. Gräfe hat an diesem Nerven gezeigt, dass seine sensibele Reizung auf reflectorischem Wege einen mimischen Gesichtskrampf bedingen kann (§ 84). Ein fester Druck auf die Temporalgrube hinter dem äusseren Orbitalrande bringt in solchen Fällen den Gesichtskrampf sofort zum Stillstande. Trifft dies immer zu, so ist Aussicht vorhanden, durch Neurektomie des N. zygomaticus malae den Gesichtskrampf zu heilen.

Die Neurektomien des *N. frontalis*, des *N. supra-* und *infratrochlearis* und des *N. nasociliaris* kommen so selten in Betracht, dass auf die Aufstellung besonderer Operationsmethoden wohl verzichtet werden kann. Erwähnt sei nur, dass Mosetig empfiehlt, den N. nasociliaris an der Innenwand der Orbita aufzusuchen, da wo der Nerv am Foramen ethmoid. ant. in die Siebbeinplatte eindringt.

§ 88. Die Neurektomie und die Dehnung des N. facialis bei mimischem Gesichtskrampf.

Wenn alle anderen Mittel zur Heilung des mimischen Gesichtskrampfes fehlschlugen, hat man sich wohl zur Excision eines Stückes aus dem N. facialis entschlossen, worauf natürlich totale Lähmung der Gesichtshälfte eintrat. Bei diesen Operationen (Klein, M. Schuppert) wurde der Nerv am Foramen stylo-mastoideum durch einen Schnitt aufgesucht, welcher am vorderen Rande der Insertion des M. sterno-kleido-mastoid. in die Tiefe ging. Man zog den Körper der Parotis mit stumpfen Haken nach vorn und benutzte den Griffelfortsatz zur Leitung. Als dann später die Operation der *Nervendehnung* bekannt wurde, lag es nahe, ihre Wirksamkeit auch an dem N. facialis zu erproben. Die erste derartige Operation unternahm 1878 Baum jun. und bediente sich dabei der gleichen Schnittführung, wie bei der Neurektomie. Ihm folgten Hahn und Schüssler, während C. Hueter, in Anbetracht der Tiefe und Enge der Wunde am Foramen stylo-mastoideum vorschlug, den Facialis etwas weiter nach vorn aufzusuchen. Wir beschreiben die Methode, wie sie sich in dem von C. Hueter operirten Falle, der vierten Operation dieser Art, als zweckmässig herausgestellt hat.

Man führt einen Schnitt, welcher das Ohrläppchen von der Gesichtshaut abtrennt und in senkrechter Richtung nach unten, ungefähr in der Länge von 5 Cm., am hinteren Rande des aufsteigenden Kieferastes verläuft. Die Fascia parotidea wird der Länge nach durchschnitten. Nun trennt man das vorliegende Parotisgewebe, hütet sich aber, hinter dem aufsteigenden Kieferaste vorzudringen, wo man die A. carotis ext. finden würde, geht vielmehr immer vorsichtig präparirend senkrecht in die Tiefe. Jede Schicht des Parotisgewebes, welche getrennt wird, muss einer sorgfältigen Prüfung unterworfen werden, ob sie nicht einen Nervenfaden enthält. So stösst man zuerst auf den Ramus infer. (Ri, Fig. 79) des N. facialis, trotz seiner Feinheit erkennbar an dem geschwungenen Verlaufe, welcher einen nach vorn concaven Bogen macht. Wird dieser Faden nach oben verfolgt, so entdeckt man den oberen Ast (Rs, Fig. 79), welcher sich durch nahezu horizontalen Verlauf auszeichnet. Der spitze Winkel, in welchem beide Aeste zusammenstossen, ist sehr charakteristisch. Nunmehr hat es keine Schwierigkeit, unter Zurückstreifen des Parotisgewebes nach hinten, den Stamm bis zum Foramen stylo-mastoideum zu verfolgen. Der Nerv liegt hier in einer eigenen bindegewebigen Scheide.

Fig. 79.
N. facialis zum Zwecke der Dehnung freigelegt. Ri Ramus inferior. Rs Ramus superior.

Ist der Stamm des Nerven aufgefunden, so nimmt man ihn dicht hinter der Stelle, wo er in seine Aeste auseinanderfasert, auf ein Nervenhäkchen (Fig. 75, § 85) und zieht ihn nach der im Allg. Thl. Cap. 26 gegebenen Regel einigemal in centri-

petaler und einigemal in centrifugaler Richtung an. Ein Abreissen des Nerven ist trotz seines geringen Querschnittes nicht zu fürchten; wohl aber können Lähmungen des N. facialis durch die Quetschungen entstehen, welche der Nerv durch das Häkchen erfährt. Indessen ist für das Unterführen des Fingers kein Raum vorhanden. In dem von C. Hueter operirten Falle gingen erst nach sechs Wochen die Lähmungserscheinungen zurück, und es trat nun, ohne dass die Krämpfe wiederkehrten, Heilung ein.

Das Aufsuchen der Facialisäste in der Substanz der Parotis kann natürlich nur mit Durchschneidung des Parotisgewebes geschehen; doch ist dieser Nachtheil gering, weil unter aseptischem Verlaufe Speicheldrüsenfisteln nicht zurückbleiben oder doch so geringfügig sind, dass man mit ein oder zwei Aetzungen den Verschluss erzielen kann (§ 127). Der Nachtheil der Parotisverletzung wird reichlich aufgewogen durch den Vortheil des oberflächlichen Verlaufes des Nerven an der Stelle, wo man ihn zuerst auffinden soll. Kaufmann (1885) räth, dem Längsschnitte C. Hueter's einen Schrägschnitt in der Richtung nach dem Foramen stylo-mastoideum hinzuzufügen.

Die seitherigen Resultate der Facialisdehnung theilen leider das Schicksal der meisten Nervendehnungen: der Erfolg ist in der Regel ein vorübergehender, in kürzerer oder längerer Zeit erscheint das Recidiv (Bernhardt).

§ 89. Die Kieferklemme. Die Contracturen des Unterkiefers.

Unter Kieferklemme versteht man die Unfähigkeit, die Oeffnungsbewegung des Unterkiefers auszuführen. Die Zahnreihen des Ober- und Unterkiefers können nur wenig von einander entfernt werden, so dass die Einnahme der Nahrung, besonders das Kauen fester Speisen erheblich gestört oder bei hohen Graden der Kieferklemme ganz unmöglich wird. Man würde den Zustand geradezu als Contractur des Unterkiefers, und zwar im Sinne der Schliessungsstellung beider Zahnreihen, definiren können, wenn man nicht bei der Bezeichnung „Contractur" von den Extremitäten her gewöhnt wäre, in erster Linie an Störungen des Gelenkapparates zu denken. Für die Kieferklemme trifft es aber durchaus nicht zu, dass sie wesentlich durch Erkrankungen des Kiefergelenkes bedingt wäre; vielmehr ist die *arthrogene* Form der Kieferklemme ziemlich selten. Die Störungen der Bewegung liegen häufiger im Gebiete des Kieferbogens und in den unteren Theilen des aufsteigenden Astes, als in dem Kiefergelenke und am Proc. coronoides.

Besonders zahlreich sind *die Fälle von Kieferklemme, welche durch eine entzündliche Anschwellung des parostealen Bindegewebes in der Gegend des Kieferbogens und an dem aufsteigenden Aste bedingt werden.* Wenn nämlich das lockere Bindegewebe, welches den Unterkiefer umgibt, durch entzündliche Anschwellung seine Dehnbarkeit verliert, so werden die Bewegungen des Unterkiefers nicht nur sehr schmerzhaft, sondern auch bei höheren Graden der entzündlichen Anschwellung mechanisch unmöglich, weil das starre Gewebe den Bewegungen nicht folgen kann. Die Entzündungen, welche diese Art der Kieferklemme bedingen, sind: 1) die Periostitis am Kieferbogen, wenn die entzündliche Schwellung auf das parosteale Bindegewebe übergreift; 2) die Entzündungen der Lymphdrüsen in der Submental- und Submaxillargegend, sobald sie sich zur Paraadenitis steigern; 3) die Entzündung der Submaxillarspeicheldrüse; 4) die Parotitis; 5) die acuten Formen des Tonsillitis, welche mit einer Paratonsillitis verbunden sind. Die Entzündung der Zunge, die Glossitis, führt an sich zwar nicht zur Kieferklemme, weil die Zunge im Ganzen der Bewegung des Unterkiefers folgt; doch können höhere Grade der Glossitis, welche auf das parosteale Gewebe des Unterkiefers übergreifen, ebenfalls Kieferklemme bedingen. Auch

Schwellungen der Wange bei Entzündungen des Oberkiefers setzen sich zuweilen so weit nach unten fort, dass die Bewegungen des Unterkiefers gestört werden. Es bedarf kaum der Erwähnung, dass Geschwülste in unmittelbarer Nähe des Unterkiefers durch Veränderungen des parostealen Gewebes, z. B. durch starres Oedem in Folge venöser Stauung, oder durch Umbildung des Gewebes in unnachgiebige Geschwulstmasse, zu denselben mechanischen Störungen der Kieferbewegung führen können, wie die entzündlichen Vorgänge.

Seltener als diese entzündliche ist *die narbige Form der Kieferklemme.* Alle Eiterungen im parostealen Gewebe, welche aus den oben genannten Entzündungen hervorgehen, können durch Bildung grosser Massen von Granulationsgewebe und narbiges Schrumpfen desselben eine narbige Kieferklemme erzeugen. Die acuten phlegmonösen Eiterungen, welche sich über grosse Strecken verbreiten, sind in dieser Beziehung besonders gefährlich. Keine Entzündung aber führt zu so schweren Formen der narbigen Kieferklemme, wie die *Noma* (§ 26). Die gangränöse Zerstörung der Gewebe greift hier oft auf die Muskeln und das Periost des Ober- und Unterkiefers über, und so entstehen fingerdicke harte Narbenstränge im parostealen Gewebe und selbst verknöchernde Periostwucherungen, welche sich vom Ober- auf den Unterkiefer herüberschieben und schliesslich eine *knöcherne Verwachsung beider Kiefer*, die schwerste Form der Kieferklemme hervorrufen.

Die Seltenheit einer *arthrogenen Kieferklemme* wurde schon oben erwähnt. Doch kommen alle Formen der Contractur und Ankylose, welche von Entzündungen der Gelenke ausgehen, auch am Kiefergelenke vor. Insbesondere hat man auch die schwerste Form der Ankylose, *die Synostose des Kiefergelenkes* beobachtet.

Endlich können *Erkrankungen des Proc. coronoides* zur Kieferklemme führen, wenn auch Verletzungen und Entzündungen an diesem Knochenfortsatze im Ganzen recht selten vorkommen. In einem Falle wurde die Verwachsung des Proc. coronoides mit dem Oberkiefer beobachtet (v. Langenbeck). Der Unterkiefer war im Wachsthume zurückgeblieben, so dass der Kiefer des erwachsenen Kranken in seiner Grösse dem eines Neugeborenen entsprach, und auf jeder Seite befanden sich nur je zwei Backenzähne. v. Langenbeck heilte die Kieferklemme durch Trennung der knöchernen Verwachsungen.

§ 90. Zur Behandlung der Kieferklemme.

So mannigfaltig die Ursachen, so verschiedenartig ist auch die Behandlung der Kieferklemme. Bei allen Fällen, welche von entzündlicher Anschwellung des parostealen Bindegewebes abhängig sind, liegt selbstverständlich der Schwerpunkt in der Antiphlogose, und wir verweisen in dieser Beziehung auf die Behandlung der Periostitis des Kiefers § 71, der Lymphadenitis § 175, der Entzündung der Submaxillarspeicheldrüse § 128, der Parotitis § 128, der Tonsillitis § 105. Doch lässt sich auch in solchen Fällen unmittelbar gegen die Kieferklemme ein sehr bequemes Mittel anwenden. Man schneidet einen gewöhnlichen Flaschenkork keilartig zu und führt die scharfe Kante des Korkkeiles zwischen die Schneidezähne. Der Kork quillt nach einigen Minuten im Speichel auf und presst die Schneidezähne etwas auseinander. Nun schiebt man den Kork tiefer ein, und zwar zwischen die Eckzähne oder bei geringen Graden der Kieferklemme zwischen die vorderen Backenzähne. Die Kranken lernen schnell den einfachen Apparat selbst zu gebrauchen und sind im Stande, durch immer tieferes Einschieben des Korkkeiles die Kieferklemme zuweilen schon in wenigen Stunden, zuweilen auch erst in einigen Tagen eigenhändig und ohne Schmerzen zu beseitigen.

Das gleiche Verfahren empfiehlt sich beim Beginne der *narbigen* Kieferklemme. Ja selbst bei ausgebildeter Narbe, wenn diese nicht schon zu alt und zu starr ist, kann man die Wirkung des Korkkeiles versuchen; sie ist oft besser, als die Ergebnisse der *operativen Behandlung*. Was diese letztere betrifft, so hat man in tiefer Narkose die Narben gewaltsam gedehnt, indem man Holzkeile zwischen die Zahnreihen schob. Auch wurde empfohlen, die Narben mit dem Tenotom oder mit dem Scalpell subcutan oder intrabuccal zu trennen. Aber weder die Dehnung, noch die Durchschneidung der Narben ergibt selten mehr als eine schnell vorübergehende Besserung; an den Riss- und Schnittstellen entsteht neues Granulationsgewebe, welches sich wieder narbig verdichtet und die Kieferklemme von Neuem entstehen lässt. Etwas sicherer in der Wirkung ist *die Excision des narbigen Gewebes*, eventuell unter plastischer Einpflanzung dehnbarer Hautlappen. Besonders bei den Zerstörungen durch Noma kommt neben der Narbenexcision der plastische Ersatz der Wangenhaut in Betracht, die ja durch die Gangrän vernichtet wurde. Es können hier recht complicirte Operationen nothwendig werden. So ergänzte Gussenbauer die narbigen Theile beiderseits durch gedoppelte Hautlappen, von welchen die unteren mit der Epidermis gegen die Mundhöhle zu liegen kamen und die Schleimhaut ersetzten (§ 41). Bestimmte Regeln lassen sich über diese Operationen nicht aufstellen, weil jeder einzelne Fall besondere Verhältnisse zeigt, welchen man Rechnung tragen muss.

Knöcherne Verwachsungen werden mit Meissel und Hammer getrennt, doch treten gerade hier nicht selten Recidive ein. In solchen, wie auch in besonders complicirten Fällen von narbiger Kieferklemme, wird man sich entschliessen müssen, *vor der narbigen oder knöchernen Verwachsung ein künstliches Gelenk im Kieferbogen anzulegen.* Die Operation ist (1854) von Esmarch geplant, von Wilms (1858) zuerst ausgeführt worden. Das Verfahren besteht darin, dass man ein kurzes Stück des Kieferbogens, 2—3 Cm. breit, durch Resection entfernt und durch passive Bewegungen der gesunden Kieferhälfte an der Resectionsstelle eine bewegliche Verbindung, eine Nearthrose entstehen lässt. Die Kaubewegung findet dann nur in dem Kiefergelenke der gesunden Seite statt, das Gelenk der kranken Seite aber, sammt dem narbig verwachsenen Theile des Kiefers, bleibt ausser Function. Die Operation liefert recht gute functionelle Ergebnisse. Rizzoli (1857) schlug an Stelle der Resection die einfache Durchsägung vor. Sein Verfahren ist zwar weniger eingreifend und lässt sich, mit Vermeidung einer äusseren Wunde, auch von der Schleimhautseite her ausführen; aber das knöcherne Wiederverwachsen der Sägeflächen ist schwer zu verhindern, der Erfolg daher sehr viel unsicherer als nach der Methode Esmarch's.

Bei krampfartiger Kieferklemme hat man früher die subcutane Myo- und Tenotomie der Kaumuskeln ausgeführt (Allg. Thl. Cap. 27). Abgesehen von der schwierigen Durchschneidung der breiten und zum Theil tief gelegenen Kaumuskeln ist zu erwägen, dass die Wirkung der Myotomie mit der Heilung der Schnittwunde wieder verschwinden wird. Zweckmässiger ist es, hier auf eine chirurgische Behandlung zu verzichten und mit Rücksicht auf die meist zu Grund liegenden Nervenleiden eine elektro-therapeutische oder medicamentöse Behandlung zu versuchen. Ueber die Kieferklemme bei Tetanus, den sog. *Trismus*, vgl. den Allg. Thl. Cap. 17.

Contracturen und Ankylosen des Kiefergelenkes erfordern die *Resection des Kieferköpfchens.* Hierbei kann es nach Trennung des Collum mandibulae (§ 83 Schluss) recht schwierig sein, das Köpfchen aus der Cavitas glenoidalis herauszuschaffen, mit welcher es durch fibröse oder knöcherne Adhäsionen verbunden ist. Was endlich *die Verwachsungen des Proc. coronoides mit dem Oberkiefer*

betrifft, so muss die Trennung, eventuell die Beseitigung der verbindenden Knochenmassen bald mit der Stichsäge, bald mit Meissel und Hammer ausgeführt werden. Bestimmte Regeln lassen sich für solche Operationen nicht aufstellen.

§ 91. Die Verbände an den Kiefern und in der Gesichtsgegend.

Wir führen zunächst die alten Verbände auf, welche uns die Verbandlehre überliefert hat. Es sind dies:

1) Die *Funda maxillae infer.*, von welcher schon im Allg. Thl. (VI. Abth.) eine Abbildung gegeben wurde und welche mithin einer weiteren Beschreibung nicht bedarf.

2) Das *Capistrum duplex* (Fig. 80). Die erste Tour steigt vor dem vorderen Rande des linken Ohres vom Scheitel nach abwärts, schlingt sich in der Unterkinngegend um den Unterkiefer herum und kehrt vor dem vorderen Rande des rechten Ohres auf den Scheitel zurück, wo sich die Binde mit der ersten Tour kreuzt. Nun verläuft die zweite Tour zur linken Seite des Hinterhauptes in den Nacken, dann um den Hals herum und deckt als *aufsteigende* Tour den absteigenden Schenkel der ersten Tour am linken Ohre so zu, dass sie ein Stück derselben frei lässt. Die dritte Tour läuft vom Scheitel zur rechten Seite des Hinterhauptes in den Nacken, von links um den Hals herum und bildet die zweite aufsteigende Tour vor dem rechten Ohre, wobei wieder der Rand der ersten Tour um etwas frei bleibt. Die vierte Tour beginnt am Scheitel wie die zweite und läuft wie diese von rechts her um den Hals; statt aber, wie diese, von der Unterkinngegend zum Rande des linken Ohres zu laufen, geht sie *über die Vorderfläche des Kinnes* und läuft nun circulär um den Hals herum, um zur fünften Tour überzugehen, welche die dritte aufsteigende Tour am linken Ohre bildet. Die sechste Tour ist der dritten wieder ganz analog und bildet die dritte aufsteigende Tour am rechten Ohre. Die siebente (Schluss-) Tour verläuft von der linken Seite des Hinterhauptes, nicht wie die vorhergehenden zum Nacken, sondern circulär um Hinterhaupt und Stirn, so dass sie alle übrigen Touren bedeckt und befestigt. Das Endresultat ist nun, dass vor jedem Ohre drei Bindentouren liegen, welche mit Ausnahme des absteigenden Schenkels der ersten Tour, sämmtlich in aufsteigender Richtung angelegt wurden, um den Unterkiefer gegen den Oberkiefer anzuziehen. Die vierte Tour zieht das Kinn nach hinten.

Fig. 80.
Capistrum duplex.

3) Das *Capistrum simplex* zeigt ähnliche Touren wie das C. duplex, liegt aber viel weniger fest. Das Endergebniss ist hier, dass vor einem Ohre drei, vor dem anderen nur eine aufsteigende Tour liegen.

Beide Capistra, auch Halfterbinden benannt, sind zur Behandlung der Kieferverletzungen, besonders der Brüche des Unterkiefers bestimmt, doch reichen sie

für diese Zwecke selten aus. Ihre Kenntniss wäre mithin überflüssig, wenn man nicht oft die Aufgabe hätte, nach Verletzungen und Operationen Verbandstücke, besonders auch die Bestandtheile des aseptischen Verbandes an der Kinn- und Unterkiefergegend zu befestigen. Man benutzt dann einzelne Touren der Capistra, besonders des Capistrum duplex, welche dadurch noch mehr Festigkeit gewinnen, dass die an den Schläfen auf- und absteigenden Touren nicht alle vor, sondern auch einige hinter dem Ohre hergeführt werden.

Wir reihen den Verbänden, welche die alte Verbandlehre für die Kiefer bestimmte, eine kurze Erwähnung des *Monoculus* und des *Binoculus* an. Gehören auch diese Verbände mehr in die Ophthalmiatrik, so hat doch auch der Chirurg oft die Aufgabe, Verbandstücke am Auge zu befestigen. Vor Allem soll man sich bei dem Anlegen der aseptischen Verbände an Stirn- und Wangengegend nicht scheuen, auch ein Auge mit dem Verbande zuzuschliessen, wenn es gilt, die Luft wirksam abzusperren.

Bei dem *Monoculus* (Fig. 81) läuft die erste Bindentour von der seitlichen Halsgegend unterhalb des Ohres schräg über die Wange und das Auge zum entgegengesetzten Tuber parietale und kehrt von hier um den Nacken zum Ausgangs-



Fig. 81.
Monoculus.

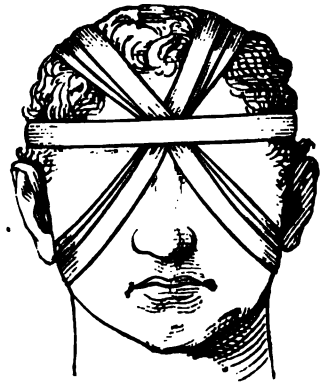

Fig. 82.
Binoculus.

punkte unter dem Ohre zurück. Die beiden folgenden Bindentouren verlaufen wie die erste, nur kreuzen sie sich mit derselben auf dem Auge. Den Schluss macht eine circuläre vierte Tour um Hinterhaupt und Stirn.

Bei dem *Binoculus* (Fig. 82) läuft die erste Tour, welche wie bei dem Monoculus beginnt, vom Tuber parietale um das Hinterhaupt zum anderen Tuber parietale, um nun in absteigender Richtung das zweite Auge zuzudecken. Die Binde wird dann um den Nacken herumgeführt und kehrt zu ihrem Ausgangspunkte zurück. Die beiden folgenden Touren verlaufen genau wie die erste; nur findet auf jedem Auge die analoge Kreuzung statt, wie bei dem Monoculus.

Oft combinirt der Chirurg bei seinen vielfachen Aufgaben Touren des Monoculus und Binoculus mit Touren des Capistrum, um bei ausgedehnten Verletzungen und Operationswunden der Gesichtsgegenden grosse aseptische Verbände zu befestigen. Auch die Nase kann durch einen Verband gedeckt werden, welcher dem Binoculus ähnlich sieht; nur kreuzen sich die Touren nicht auf der Stirn, sondern auf der Nasengegend. Fügt man dann Touren hinzu, welche circulär über die Oberlippe und theils über, theils unter dem Ohre verlaufen, so erhält der Verband

Aehnlichkeit mit der alten Sperberbinde, dem *Accipiter nasi,* deren Details besser den alten Handbüchern der Verbandlehre überlassen bleiben.

Benutzt man zu den oben erwähnten Touren Gazebinden, so lassen sich nach Vollendung des Verbandes diejenigen Bestandtheile mit der Schere wieder entfernen, welche besonders störend sind, z. B. die, welche ein Auge, die Nasenlöcher oder die Mundöffnung verschliessen.

FÜNFTES CAPITEL.

Die Verletzungen und Krankheiten der Zunge.

§ 92. Die Untersuchung der Mundhöhle.

Von den Organen, welche die Mundhöhle begrenzen, wurden in Cap. II die Wangenschleimhaut, in Cap. IV die Alveolarfortsätze des Kiefers mit ihrem Schleimhautüberzuge und den in ihnen wurzelnden Zähnen bereits erörtert. Für die Diagnose der Krankheiten dieser Theile gelingt es ohne Mühe, durch Verziehen der Lippen eine Einsicht zu gewinnen. Die Schwierigkeit der Untersuchung beginnt erst an den Organen, welche von den Zahnreihen eingeschlossen werden und hinter ihnen liegen, besonders an der Zunge, dem harten und weichen Gaumen und den von den Bogen des weichen Gaumens eingeschlossenen Tonsillen. Das Gleiche gilt für die Untersuchung der Pharynxhöhle. Die Inspection und Palpation ist für die letztgenannten Theile nur bei offenem Munde möglich. Wenn nun auch verständige Kranke durch freiwilliges Oeffnen des Mundes die Untersuchung sehr erleichtern, so können doch auch schon bei ihnen Apparate nothwendig werden, um den Mund für längere Zeit offen zu erhalten, besonders dann, wenn der Untersuchung operative Eingriffe folgen. Bei Kindern und willensschwachen Erwachsenen ist meist schon für die erste flüchtige Untersuchung die Anwendung solcher Apparate unentbehrlich. Man hat ihnen die Bezeichnung der *Mundspecula* gegeben, obgleich von spiegelartigen Vorrichtungen dabei keine Rede ist.

Der Mundspecula sollte man sich nur bedienen, wenn die richtige Anwendung der Finger nicht zum Ziele führt. Wie bei krampfhafter Contraction der Kaumuskeln der Zeigefinger hinter die hintersten Backenzähne eingehen und den Kiefer aufklemmen soll, wurde schon bei Gelegenheit der Chloroform-Asphyxie (Allg. Thl. Cap. 20) erwähnt. Bei schreienden Kindern kann man noch einfacher das gelegentliche Oeffnen des Mundes bei dem Schreien benutzen, um mit dem Zeigefinger zwischen die Reihen der Schneidezähne einzudringen. Nur muss man sich gegen die Gefahr schützen, in den Finger gebissen zu werden. Es sind zu diesem Zwecke handschuhfingerartige Metallhülsen construirt worden, deren Anwendung jedoch nicht angenehm ist, weil der Finger darin seine Beweglichkeit verliert und auch die Sensibilität in der Fingerspitze herabgesetzt wird. Für eine kurzdauernde Palpation der Mund- und Rachenhöhle bei Kindern dient folgender Kunstgriff: *Man streife mit dem eingeführten Finger zugleich die Unterlippe so zwischen die Reihen der Schneidezähne, dass sie unter dem Finger und auf der Kante der unteren Zähne liegen bleibt* (C. Hueter). Beisst nun das Kind, so beisst es nicht nur auf den Finger des Untersuchenden, sondern auch auf die eigene Unterlippe und hütet sich allzu fest zuzubeissen.

Bei geöffneten Zahnreihen benutzt man nicht selten den hakenförmig gekrümmten Finger, um *die Zunge nach unten zu drücken* und so eine Inspection des Gaumensegels und des Pharynx vornehmen zu können. Statt des Fingers lässt sich auch eine dünne Metallplatte, *der Spatel* (Fig. 83), oder der Stiel eines Löffels verwenden. Um zu verhindern, dass hierbei die Hand die Mundhöhle versperrt

und beschattet, wurde der Spatel mit einem rechtwinkelig abgebogenen Griffe versehen, wie ihn Fig. 84 an dem Fränkel'schen Instrumente zeigt. Selbstverständlich kann man, wie bei der Rhinoskopie, auch bei der Untersuchung der Mund- und Rachenhöhle durch einen central durchbohrten Spiegel reflectirtes Licht in diese Höhle werfen (§ 15).

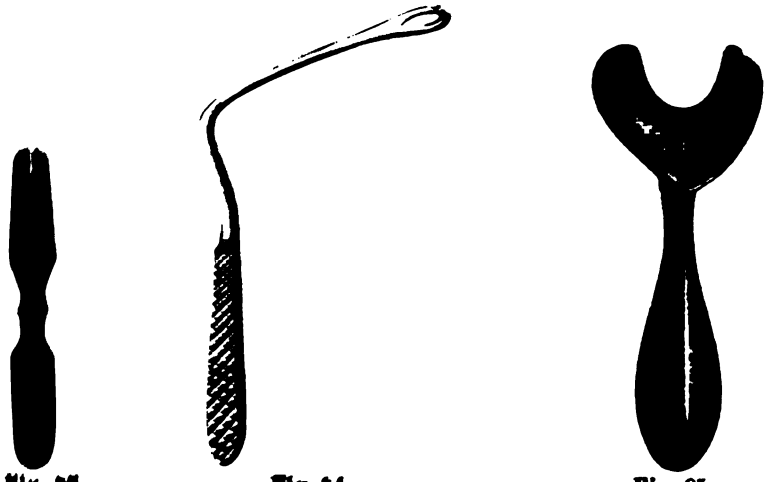

Fig. 83. Zungenspatel. 1/4 d. nat. Gr.

Fig. 84. Stumpfer Haken zum Herabdrücken der Zunge (nach Fränkel.

Fig. 85. Mundwinkelhalter von Lüer. 1/2 d. nat. Gr.

Zum Auseinanderhalten der Mundwinkel dienen die aus Holz gearbeiteten Mundwinkelhalter von Lüer (Fig. 85).

§ 93. Die Mundspecula.

Die erste Gruppe der Mundspecula umfasst diejenigen Apparate, welche zum gewaltsamen Aufbrechen der geschlossenen Zahnreihen bestimmt sind. Das einfachste und zugleich recht brauchbare Instrument für diese Zwecke ist ein Holzkeil (Fig. 86). Man schiebt das zugeschärfte Ende von der Seite zwischen die Zahnreihen und stellt dann durch eine rotatorische Bewegung am Griffe die keilförmige Platte auf die hohe Kante. Diese Keile werden aus ziemlich weichem Holze hergestellt, damit die Zahnkronen keine Gefahr laufen, abzubrechen. Sind die Zahnreihen geöffnet, so kann man auch einen dicken Korkkeil einschieben.

Grössere Kraft und eine ganz allmälige Steigerung derselben gestattet das bekannte und mit Recht viel gebrauchte Mundspeculum von Heister (Fig. 87). Die Kante k wird zwischen die vorderen Backenzähne so weit eingeschoben, dass die Rinnen r r die betreffenden Zahnkronen oben und unten aufnehmen. Die Bewegung der Schraube S treibt die beiden Branchen langsam auseinander.

Eine andere Vorrichtung, welche denselben Zweck verfolgt, ist die sogenannte Diebesschraube, ein Conus, um welchen von der Spitze aus ein Schraubengang in schnell aufsteigender Windung zur Basis verläuft. Die Spitze wird zwischen die Zähne eingesetzt, und die Drehung der Schraube drängt die Zahnreihen auseinander.

Die zweite Gruppe der Mundspecula umfasst diejenigen Instrumente, welche bei schon geöffneten Zahnreihen eingelegt werden sollen, um sie für längere Dauer auseinander zu halten. Diese Instrumente sind sehr zahlreich, so dass wir uns

beschränken müssen, die wichtigsten Typen hier anzuführen. Die meisten von ihnen besitzen besondere Vorrichtungen zur Depression der Zunge und sind dann wesentlich dazu bestimmt, die Ausführung von Operationen am Gaumen und in der Rachenhöhle zu ermöglichen. Wir nennen hier:

1) Das Mundspeculum von König, nur für das Auseinanderhalten der Zahnreihen bestimmt. Zwei gerinnte Platten, welche auf die Zahnreihen gelegt werden,

Fig. 86.
Holzkeil zum Auseinanderdrängen der Zahnreihen. 1/4 d. nat. Gr.

Fig. 87.
Heister's Mundspeculum. Das Instrument ist halb geöffnet. 1/2 d. nat. Gr.

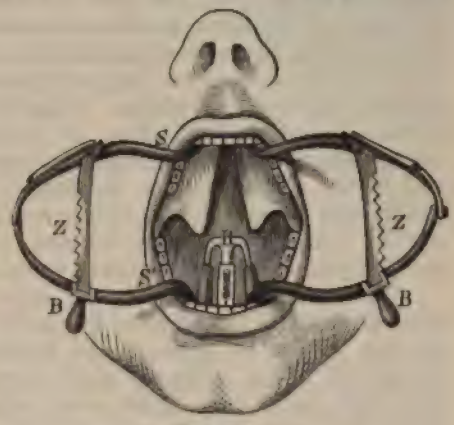

Fig. 88.
Mundspeculum von Whitehead. 1/2 d. nat. Gr.

sind durch den Druck auf die Griffe von einander zu entfernen und werden durch einen Stellhaken in dilatirter Stellung fixirt, bis ein Druck die Stange mit dem Stellhaken zur Seite schiebt und die Platten wieder aufeinander fallen lässt.

2) Das Mundspeculum von Chassaignac. Eine breite Platte deckt die Zunge nach unten zu; durch Druck auf eine Feder richtet sich ein Ring senkrecht zur Platte auf und stützt sich gegen den hinteren Rand des harten Gaumens. Hierdurch werden indirect auch die Zahnreihen von einander entfernt.

3) Das Mundspeculum von Whitehead (Fig. 88), eine Verbesserung des Instrumentes von Thomas Smith. Die Stahlstangen SS' kommen auf die Schneidezähne zu liegen; der Rahmen R ist zur Depression der Zunge bestimmt, er kann nach Belieben durch Ausziehen nach hinten verlängert und überdies in jeden gewünschten Winkel zu der unteren Stange S' gestellt werden. Die Oeffnungsstellung wird durch das Einfedern der gezahnten Stangen ZZ in die Bügel BB von selbst erhalten. Drückt man jedoch diese gezahnten Stangen gegen die Mittellinie etwas zusammen, so lassen die Zähne los, die Stangen SS' fallen zusammen, und das Instrument kann wieder entfernt werden. Auf den ersten Blick erscheint das Instrument etwas complicirt, doch lässt es sich leicht einführen, und seine Theile schliessen sich sehr genau an die entsprechenden Partien der Mundhöhle an. Für die Ausführung von Operationen am Gaumen und in der Pharynxhöhle gibt es kaum ein besseres Speculum.

§ 94. Die Verletzungen und traumatischen Entzündungen der Zunge.

Die Zunge, eingeschlossen vom „Zaun der Zähne", ist in ihrer Lage so geschützt, dass schwere Verwundungen derselben im Ganzen selten vorkommen; ins-

besondere dient der Bogen des Unterkiefers als Schutzwall gegen äussere Gewalten. *Schussverletzungen* der Zunge sind in der Regel begleitet von Fractur des Unter- oder Oberkiefers. Nur wenn der Kopf weit zum Nacken zurückgebeugt ist, kann von der Unterkinngegend aus eine Kugel oder eine Stichwaffe durch den Boden der Mundhöhle ohne Knochenverletzung in die Zunge eindringen. *Bisswunden* der Zunge entstehen entweder bei unvorsichtigem Kauen, oder wenn die herausgestreckte Zunge durch eine unwillkürliche Schliessbewegung des Kiefers, oder ein Auffallen auf das Kinn, gewaltsam zwischen die Reihen der Schneidezähne gepresst wird. Schwere Bissverletzungen der Zungenspitze kommen nicht selten bei epileptischen Anfällen vor, wenn bei aufgehobenem Bewusstsein unwillkürliche Muskelcontractionen ausgeführt werden. Kleine *Riss-* und *Stichwunden* der Zunge werden zuweilen veranlasst durch Glas- und Knochensplitter, auch durch Nadeln, welche unglücklicherweise in die Speisen gerathen sind. Sehr häufig, doch ohne Belang, sind leichte *Verbrennungen* der Zunge; dagegen werden erhebliche Brand- und Aetzwunden relativ selten beobachtet, weil heisse und ätzende Flüssigkeiten, welche mit der Zunge in Berührung kommen, entweder schnell ausgespieen oder rasch zur Pharynxhöhle weiter befördert werden.

Eine besondere Gefahr ist mit diesen Verletzungen der Zunge in der Regel nicht verbunden. Bedeutendere Blutungen kommen meist nur bei tiefen Risswunden vor, wie sie bei Selbstmördern beobachtet werden, welche die Mündung der Schusswaffe in den geöffneten Mund führten. Aber auch diese Blutungen lassen sich durch tiefgreifende Nähte leicht stillen. Die Schmerzen der Zungenwunden sind in den ersten Stunden recht bedeutend; man kann sie dadurch mässigen, dass man kleine Eisstückchen in der Mundhöhle schmelzen lässt. In einem Falle sah C. Hueter von einer Gabelstichverletzung, welche das vordere Ende des N. lingualis betroffen hatte, eine Neuralgie des N. lingualis sich entwickeln und war genöthigt, die Neurektomie dieses Nerven auszuführen (§ 87).



Fig. 89. Zungenzange (nach Houzé). 1/2 d. nat. Gr.

Die Entzündungen, welche den Traumen der Zunge folgen, sind geringfügig, obgleich ein rein aseptischer Verlauf wohl nicht erzielt werden kann. Die musculöse Substanz der Zunge ist ebenso wenig zu heftigeren Entzündungen geneigt, wie ein Muskelbauch, und eine phlegmonöse Verbreitung der Entzündung ist in den durcheinander gewebten Fasern der Zungenmuskeln, welche ein Gitter- und Maschenwerk von Muskelbündeln bilden, nicht möglich. So beschränkt sich in der Regel die traumatische Entzündung auf die seröse Form, welche bei schwereren Verletzungen der Zunge als ödematöse Anschwellung des ganzen Zungenkörpers auftritt, während sich auf den Wundflächen selbst nur geringe Mengen Eiters bilden. Dieses entzündliche Zungenödem ist eine mehr lästige, als bedenkliche Erscheinung. Die Zunge wird starr und schwer, das Schlucken und Sprechen schmerzhaft, für eine kurze Zeit wohl auch ganz unmöglich; vom dritten oder vierten Tage ab pflegt aber diese Schwellung rückgängig zu werden. Selten erfordert die traumatische Glossitis eine andere Therapie als ein antiseptisches Mundwasser, z. B. dünne Lösungen von übermangansaurem Kali oder Kali chloricum und das Einlegen von kleinen Eisstückchen; doch werden für die schwersten Fälle entzündlicher Anschwellung Scarificationen empfohlen, d. h. das mehrfache Einstechen eines spitzen Scalpells, um Blut und Ernährungsflüssigkeit zu entleeren. Sollte die Respiration durch die Anschwellung der Zunge bedeutend erschwert werden, so darf man gewiss nicht zögern, mit Scarificationen vorzugehen. Man wird dabei den Seitenrand der Zunge, wo die grossen Aeste des N. lingualis

liegen (Fig. 78, § 87), vermeiden und das Scalpell etwas langsam einstechen, damit grössere Aeste der A. lingualis vor der Messerspitze ausweichen können. Das Ansetzen von Blutegeln an die Zunge, welches vormals üblich war, ist überflüssig und weit unangenehmer, als die Scarification.

In Folge der reichlichen Blutversorgung der Zunge heilen selbst unregelmässig gerissene und an den Rändern gequetschte Wunden prima intentione, wenn sie gleich anfangs gut desinficirt und durch Nähte geschlossen wurden. Legt man an Stellen, wo Arterienäste spritzen, tiefgreifende Nähte, so gewähren diese zugleich den Vortheil der raschen Blutstillung. Zum Hervorziehen und Fixiren der Zunge während der Naht dienen entweder Lüer'sche Zangen (Allg. Thl. V. Abth.) oder die Zungenzange von Houzé, welche mit den eigenthümlich geformten federnden Branchen die Zunge in ganzer Länge und Breite fasst und durch einen einspringenden Haken am Griffe fest geschlossen werden kann (Fig. 89). Auch lassen sich die Fadenenden der zuerst angelegten Naht oder eine eigens durch die Zungenspitze eingelegte Fadenschlinge zum Herausziehen und Fixiren der Zunge benutzen.

§ 95. Die nichttraumatischen Entzündungen der Zunge.

Die mehrfachen Epithelschichten, welche auf dem Rücken der Zunge die Papillen bedecken, bilden einen wirksamen Schutz gegenüber den acut entzündlichen Processen. Anders an den Seitenrändern, da, wo sich die Schleimhaut der Zunge vom Zungenrücken zum Boden der Mundhöhle herabsenkt und die Epithelschicht dünner wird. Acute Schleimhautentzündungen sind an diesen Stellen nicht selten. Sie gehen zuweilen von kleinen Verletzungen aus, welche durch die Berührung der Zunge mit dem scharfen Rande cariöser Zähne entstehen. Es kann dabei sogar zur Bildung kleiner Geschwüre kommen, welche erst dann heilen, wenn man die Ursache, den cariösen Zahn, durch Extraction entfernt hat. Auch die Diphtheritis kriecht zuweilen von den Tonsillen und der Rachenhöhle her an dem Boden der Mundhöhle fort, während der Rücken der Zunge fast stets frei bleibt (§ 114). Eine eigenthümliche Geschwürsbildung am Boden der Mundhöhle zu beiden Seiten des Frenulum linguae wird noch bei dem Anchyloglosson (§ 96) Erwähnung finden.

Als *Psoriasis der Zunge* bezeichnet man eine Schleimhaut-Hyperplasie auf dem Rücken der Zunge, welche in der Mitte zwischen Entzündung und Geschwulstbildung steht. Sie ist charakterisirt durch das Auftreten breiter, weisslich gefärbter Herde wuchernden Epithels und durch die starre Infiltration der Schleimhaut. Sie findet sich vielfach bei starken Rauchern; doch kommen bei allgemeiner *Syphilis*, neben Bildung gefässreicher Papillome, der bekannten Plaques muqueuses (§ 37 Schluss) ähnliche Wucherungen und Verdichtungen des Epithels vor. Auch als Vorläufer des Zungencarcinomes tritt die Psoriasis zuweilen auf (Billroth). *Lupus* an der Zungenschleimhaut ist selten.

Das *tuberkulöse Geschwür* der Zunge sitzt in der Regel nahe der Spitze am Seitenrande, oder an der unteren Seite und wurde besonders häufig bei Männern beobachtet. Oft ist es nur die Begleiterscheinung einer schon deutlich entwickelten Lungentuberkulose; zuweilen tritt es aber auch primär auf und kann dann mit dem carcinomatösen Geschwüre (§ 97) verwechselt werden. Dies liegt um so näher, als beide Geschwürsarten sehr schmerzhaft sind. Oft lässt sich nur durch mikroskopische Untersuchung eines zur Diagnose excidirten Stückes der Entscheid treffen. Uebrigens geschieht dem Kranken durch eine Verwechselung kein Schaden; denn auch das tuberkulöse Geschwür wird am sichersten durch Exstirpation geheilt (§ 98 u. f.).

Abscesse der Zunge entstehen in der Mehrzahl der Fälle aus einer Schmelzung von Gummaknoten, von *Syphilomen*, welche *fast regelmässig in der Mittellinie der Zunge liegen*. Ihr Entstehen ist ein langsames und die Vereiterung nimmt in der Regel Wochen und Monate in Anspruch; selten legt ein kürzerer Verlauf von 2—3 Wochen die Verwechselung mit nichtsyphilitischer Glossitis nahe. Die Behandlung, welche in innerer Darreichung von Kalium jodatum (5 Grm. auf 200 Gr. H_2O, 4 Mal tägl. 1 Esslöffel v. z. n.) besteht, bringt zuweilen auch solche Syphilome noch zur Rückbildung, die schon ziemlich gross geworden sind und im Centrum weich zu werden beginnen. Schreitet aber die eiterige Schmelzung trotz Jodkalium fort und wird schliesslich die ganze Schwellung fluctuirend, so ist die antisyphilitische Behandlung durch Incision zu unterstützen und durch das Auskratzen der Abscesshöhle mit dem scharfen Löffel.

Die nicht-syphilitische Glossitis, die *Phlegmone der Zunge*, ist eine relativ seltene Erkrankung. Kleine, unmerkliche Risse der Schleimhaut mögen die Pforten sein, durch welche die Entzündungserreger in die Tiefe der Zungensubstanz eindringen. Die erste Entwickelung der Krankheit, die in einzelnen Fällen von Schüttelfrost und Erbrechen begleitet ist, erinnert an den Beginn des Erysipelas der äusseren Haut und legt die Annahme eines *Erysipelas der Zunge* (Virchow) nahe. Ganz wie bei der traumatischen Glossitis (§ 94) schwillt die Zunge erheblich an, wird schwer beweglich und schmerzhaft. Nach einigen Tagen bildet sich die seröse Entzündung entweder zurück, oder steigert sich in der Tiefe zur Bildung eines Abscesses. Ausspülen des Mundes mit antiseptischen Mundwässern, Einschieben kleiner Eisstückchen in den Mund ist im Anfange von Vortheil. Zeigen sich Abscesse, so eröffne man diese frühzeitig; sie heilen in der Regel ziemlich schnell. Bei hochgradiger entzündlicher Schwellung ohne Abscess kann man, wie bei den analogen traumatischen Schwellungen, Scarificationen anwenden.

§ 96. Angeborene Missbildungen der Zunge.

Fälle von angeborenem Mangel der Zunge (Louis), sowie von medianer Spaltung bei gleichzeitiger Gaumenspalte sind mehr als Curiositäten zu betrachten und haben bei ihrer grossen Seltenheit kaum eine klinische Bedeutung.

Die wichtigste angeborene Missbildung der Zunge ist der Riesenwuchs, die *Makroglossa*, von welcher zwei Formen zu unterscheiden sind. Bei der einen wiegt die Entwickelung der Muskelfasern und des Bindegewebes vor, so dass die Hyperplasie der Zunge mit einem *Fibro-Myom* verglichen werden kann, bei der anderen handelt es sich vorwiegend um eine *Lymphangiektasie*, oder besser *Lymphangiom* und seine Uebergänge zum Haematangiom, wobei die Blutgefässe in die Lymphräume hinein wuchern (G. Wegener). Im letzteren Falle fühlt sich die Zunge teigig an; im ersteren ist die Consistenz fest. Nicht selten treten die eigentlichen Symptome der Makroglossie erst innerhalb der ersten Lebensjahre auf, während die Keime der Missbildung offenbar angeboren waren. Man sieht dann die Zunge, welche während des allmäligen Wachsthumes im Munde keinen Raum mehr findet, zwischen den Zähnen und Lippen hervortreten, als ein fleischiger Wulst, bedeckt mit vertrockneter, rissiger, leicht blutender Schleimhaut. In exquisiten Fällen hängt die Makroglossa als dicker Klumpen, vielfach von Geschwüren durchfurcht, bis zum Kinn herab. Unter der andauernden Druckwirkung der Zunge erhalten die Schneidezähne eine fehlerhafte Stellung; ihre Flächen rücken aus der senkrechten in eine horizontale Ebene, so dass die Kanten, statt nach oben und unten, nach vorn sehen. Neben dieser angeborenen muss noch eine erworbene Form der Makroglossie unterschieden werden, welche allerdings ebenfalls dem kindlichen Alter angehört. Es ist nicht unwahrscheinlich, dass die Glossitis, be-

Gegend des Frenulum schrumpft und an die Stelle der zarten Schleimhautfalte eine kurze fibröse Platte tritt. Zwischen dem angeborenen Anchyloglosson und dem Decubitusgeschwüre besteht insofern eine Beziehung, als geringe Grade des ersteren die Reibebewegung der Zunge an den hervorbrechenden unteren Schneidezähnen begünstigen und durch jene fibröse Induration eine Verschlimmerung erleiden. Die Behandlung beider Formen ist die gleiche.

Die „Lösung des Zungenbändchens" wird am besten so vollzogen, dass man mit der Spitze des Zeigefingers der linken Hand die Zungenspitze nach oben drängt, um das Bändchen zu spannen und nun mit der rechten Hand *das Frenulum nicht etwa an seiner Insertion an die Zunge, sondern in der Mitte* oder noch besser *an seiner Insertion am Boden der Mundhöhle mittelst einer* Cooperschen *Schere einschneidet* (Fig. 90, Linie – – –). Es gilt nämlich, die *Verletzung der A. ranina* (rr) *zu vermeiden.* Dieser Ast der A. lingualis verläuft, begleitet von der gleichnamigen Vene, paarig zu beiden Seiten des Frenulum linguae dicht unter der Schleimhaut zur Zungenspitze hin. Man kann die eigenen A. A. raninae im Spiegelbilde pulsiren sehen, wenn man bei geöffnetem Munde die Spitze der Zunge hinter die Schneidezähne an den harten Gaumen anlegt. Blutungen aus diesen kleinen Arterien können recht bedenklich, selbst lebensgefährlich werden. Wurde unglücklicher Weise das Frenulum in der falschen Linie getrennt, so säume man nicht, die verletzte Arterie *durch Umstechung zu schliessen;* bei einfacher Unterbindung würde der Faden leicht von der Schleimhautfläche abgleiten.

Das genaue Befolgen der oben gegebenen Regel macht es überflüssig, die A. ranina durch Instrumente zu schützen. Früher hielt man dies für nothwendig und gab deshalb den Hohlsonden den eigenthümlichen plattenartigen Ansatz mit mittlerem Spalt, wie er im Allg. Thl. (V. Abth.) schon abgebildet wurde. Der Spalt war für die Aufnahme des Frenulum bestimmt; die Platte sollte die Zungenspitze nach oben heben, unter der Platte aber sollte incidirt werden. Sogar eigene Incisionsinstrumente hat man construirt, welche indess ganz unnöthig sind.

§ 97. Die Geschwülste der Zunge. Das Zungencarcinom.

Sehen wir von den häufigen Syphilomen der Zunge, den Plaques muqueuses, und den Gummaknoten, sowie der Makroglossie ab, so sind gutartige Geschwülste in der Zunge ziemlich selten. Von *Angiomen* kommen sowohl capillare, wie venöse in der Zunge vor. Ferner hat man vereinzelte Fälle von *Lipom* (Follin), *Fibrom* und *Adenom* beobachtet, ebenso von *Cysticercen* und *Echinococcen.* C. Hueter sah einmal ein *Schwangerschaftssarkom* der Zunge. Die häufigeren *Cysten*, die sog. *Ranulae* und die Dermoide dieser Gegend sind nicht eigentlich Zungengeschwülste, sondern *sublinguale* Tumoren und stehen mit den Glandulae sublinguales in so genauem Zusammenhange, dass sie am besten mit den Geschwulstbildungen in den Speicheldrüsen (§ 131) ihre Erörterung finden. Cysten, ausgehend von den Schleimdrüsen des Zungenrückens, sind selten. Die Exstirpation der bis hierher genannten Geschwülste erfordert keine besonderen Regeln; die Verfahren sind leicht aus den Methoden abzuleiten, welche wir detaillirt zur Entfernung der bösartigen Geschwülste angeben werden (§ 98 bis 101).

Sehr viel häufiger, als gutartige, befallen bösartige Geschwülste die Zunge, in erster Linie das *Epithelialcarcinom.* Vielleicht legen die vielfachen mechanischen, thermischen und chemischen Reize, welchen die Zunge bei der Aufnahme der Speisen ausgesetzt ist, den Grund zu der relativ häufigen Entwickelung des *Carcinomes.*

Es gibt kaum eine Körperregion, an welcher die Epithelialcarcinome so früh auftreten, wie an der Zunge. Man hat ganz ausgeprägte Fälle schon bei Kranken unter 30 Jahren beobachtet, doch fällt die Mehrzahl der Zungenkrebse, wie dies ja auch für Carcinome anderer Körpergegenden gilt, in die Jahre vom 40. an aufwärts. Frauen erkranken seltener als Männer; v. Winiwarter zählt auf 43 Fälle von Zungencarcinom 40 Männer und nur 3 Frauen. Aus diesem Verhältnisse erhellt, dass das Tabakrauchen, welches wie für das Lippencarcinom, so auch für das Zungencarcinom als Ursache angegeben wurde, doch einige Bedeutung haben mag. Dass die Psoriasis der Zunge der Ausgangspunkt des Carcinomes sein kann, wurde schon § 95 erwähnt. Auch cariöse Zähne sollen durch den mechanischen Reiz ihrer Kanten Geschwüre bilden, die anfangs zwar unschuldig sind, mit der Zeit aber einen bösartigen Charakter annehmen. In der That beobachtet man nicht selten, dass dem einen oder anderen cariösen Backenzahne ein kleines Geschwürchen am Zungenrande entspricht; doch sieht man auch Carcinome bei intacten Zähnen, und die Zahncaries ist zu häufig, als dass sich ein genauer Zusammenhang zwischen dem Carcinom und einer solchen mechanischen Reizung nachweisen liesse. Merkwürdig bleibt es immerhin, dass die ersten Anfänge des Zungencarcinomes am häufigsten am *Seitenrande der Zunge*, viel seltener am Frenulum linguae, noch seltener an der Zungenspitze oder in der Mitte des Zungenrückens liegen. Man wird daher dennoch auf diese kleinen Druckgeschwüre zu achten haben und den cariösen Zahn frühzeitig entfernen.

Das Zungencarcinom tritt in zwei verschiedenen Formen auf, welche allerdings im weiteren Verlaufe in einander übergehen. Die eine ist die *geschwürige*; sie führt schon sehr frühzeitig zu ausgedehnten Zerstörungen, so dass die Zunge manchmal eher von ihrem Volumen einbüsst, als eine Vergrösserung zeigt. Die andere ist die *infiltrirte*; sie bildet am Zungenrande erbsen- bis haselnussgrosse derbe Knoten, die sich tief in die Muskelsubstanz einsenken und erst allmälig durch äussere Insulte geschwürig zerfallen. Von da ab nehmen sie meist einen äusserst rapiden Verlauf. In wenigen Wochen oder Monaten verbreitet sich das Carcinom vom Seitenrande der Zunge weithin nach allen Richtungen, nach der Spitze, nach der Basis, gegen den Arcus palato-glossus hin und gegen die Mittellinie der Zunge, welche bald überschritten wird. Bei allen Fällen von Zungencarcinom kommt es sehr bald zur Entwickelung von Secundärknoten in den submaxillar und submental gelegenen Lymphdrüsen, später auch in den tiefen Lymphdrüsen, welche auf der Halswirbelsäule aufliegen.

Der Schmerz ist eine hervorragende Erscheinung des Zungencarcinomes, so hervorragend, dass darüber der unglückliche Kranke die übrigen Functionsstörungen, das Abfliessen des Speichels, welchen die reflectorisch angeregten Speicheldrüsen massenhaft secerniren, die Abnahme der Beweglichkeit der Zunge, die Behinderung des Schlingens und Sprechens, beinahe vergisst. *Der Schmerz ist insofern eigenthümlich, als er sich ziemlich früh von dem Krankheitsherde aus durch Irradiation über die sensibelen Bahnen des dritten Astes des N. trigeminus verbreitet.* Der N. lingualis, der vorwiegend sensibele Zungennerv, während der N. hypoglossus die Bewegungen und der N. glosso-pharyngeus die Geschmacksempfindungen vermittelt, verläuft mit seinem Stamme gerade da, wo am Seitenrande der Zunge in den meisten Fällen das Carcinom beginnt (Fig. 78, § 87), und wird deshalb schnell von der Geschwulst umwachsen. Nun scheint sich ein Reizzustand des Nerven sehr bald in centripetaler Richtung zum Stamme des dritten Astes des Trigeminus zu verbreiten und die sensibelen Zweige desselben, den *N. auriculo-temporalis* und *N. mandibularis* in Mitleidenschaft zu ziehen, während der motorische Zweig, der Ramus crotaphitico-buccinatorius, welcher die Kaumuskeln versorgt, frei bleibt. Die Kranken klagen bei Zungencar-

einem über *heftige Schmerzen im äusseren Gehörgange, welche zur Schläfengegend heraufziehen,* und über *heftige Schmerzen in der Unterkieferhälfte, welche der Seite des Carcinomes entspricht.* Diese Schmerzen sind so charakteristisch, dass sie bei der Diagnose volle Beachtung verdienen.

Was die differentielle Diagnose betrifft, so ist es nur in einer Minderzahl von Fällen schwierig, die syphilitische Erkrankung von der carcinomatösen zu unterscheiden. Die Schleimhautsyphilis, welche meist papilläre Wucherungen, ohne harte Infiltration der Zungensubstanz, liefert, wird nur ein Anfänger mit den carcinomatösen Geschwüren verwechseln. Etwas schwieriger ist die Unterscheidung des Gummaknotens der Zunge von dem infiltrirten Carcinome. Die mediane Lage der meisten Gummaknoten, der Mangel jener Schmerzen und der damit verbundenen Irradiation der Empfindungen, stellen in vielen Fällen die Diagnose zu Gunsten der syphilitischen Erkrankung fest. Im zweifelhaften Falle ist man berechtigt, den Versuch einer antisyphilitischen Behandlung anzustellen. Wenn die Darreichung von Jodkalium (§ 95) oder eine Inunctionscur mit Ugt. hydr. ciner. in 14 Tagen keinen deutlichen Erfolg zeigt, so ist ein Carcinom zu diagnosticiren und demgemäss zu handeln (§§ 98—101). Uebrigens hat man angenommen, dass die syphilitischen Erkrankungen der Zunge, besonders auch die § 95 erwähnte syphilitische Psoriasis der Schleimhaut, die Grundlage für die Entwickelung des Carcinomes sein können. Die Unterscheidung des tuberkulösen Geschwürs von dem carcinomatösen basirt auf dem Nachweise sonstiger tuberkulöser Herde und in der mikroskopischen Untersuchung.

§ 98. Die Exstirpation des Zungencarcinomes.

Der Schwerpunkt der Behandlung des Zungencarcinomes liegt in der *frühzeitigen Exstirpation der ersten Anfänge;* die nothwendige Voraussetzung hierfür ist *frühe Erkenntniss des Carcinomes.* Auch hier wird, ganz wie bei dem Lippencarcinom, von vielen Aerzten insofern gesündigt, als sie die Bedeutung der ersten Ulceration unterschätzen, nur sind die Folgen einer solchen diagnostischen Unterlassungssünde hier noch viel schwerer als bei dem Lippencarcinom; denn der Krebs der Zunge verbreitet sich viel schneller in die Tiefe, verläuft viel bösartiger und inficirt die tiefen Lymphdrüsen früher, als das Lippencarcinom. Auch sind die Operationen, welche der Fachchirurg später bei grossen Carcinomen der Zunge unternehmen muss, weit lebensgefährlicher als die Operationen bei grossen Lippencarcinomen. Auf der anderen Seite *könnte jeder Arzt ein kleines Zungencarcinom ohne Schwierigkeit exstirpiren.* Leider aber wird die kostbare Zeit der ersten Wochen, welche allein einige Sicherheit gegen Recidivbildung gibt, in den meisten Fällen dadurch vergeudet, dass man einen cariösen Zahn ausziehen lässt, dem Kranken ein Mundwasser verordnet und gelegentlich die Geschwürsfläche mit Höllenstein betupft. *Vor den Aetzungen des beginnenden Zungencarcinomes mit Höllenstein,* welche so sehr beliebt sind, *muss auf das Bestimmteste gewarnt werden.* Sie sind nicht nur unnütz, weil sie niemals bei ihrer oberflächlichen Wirkung ein Zungencarcinom heilen können, sie sind auch schädlich, da bei diesen Aetzungen die beste Zeit für die Exstirpation versäumt und durch den Reiz das Wachsthum des Carcinomes noch beschleunigt wird.

Bei der Exstirpation auch des kleinsten Carcinomes der Zunge muss man seiner herdweisen Verbreitung in der Peripherie, welche bei der klinischen Untersuchung oft ganz unverändert erscheint, besonders Rechnung tragen. Man wird deshalb selten mit der Excision eines Randstückes ausreichen, sondern, wie es schon Dieffenbach empfohlen hat, der *keilförmigen Excision* den Vorzug geben.

Hierbei ist wohl zu beachten, dass die Grenzen des Keiles ziemlich weit, mindestens 1 Cm. in jeder Richtung von der scheinbaren Grenze des Krankheitsherdes entfernt sein müssen. Dadurch werden freilich die Keile gross, aber es verringert sich doch auch die Gefahr, dass in der Peripherie kleine Herde des Carcinomes zurückbleiben. Die Keilform gewährt ausserdem den Vortheil, dass die beiden Wundränder bei der Naht ohne Spannung genau aufeinander passen. Um sowohl Schnittführung, als Naht zu erleichtern, zieht man mit Lüer'schen Zangen die Zunge nach vorn zwischen den Zahnreihen hervor. Die Blutung lässt sich meist durch eine sorgfältige Naht vollkommen und dauernd stillen. Handelt es sich um die Excision eines grösseren Keiles, so empfiehlt es sich nach Dieffenbach, die Fäden vorher durch die Zunge zu legen und dann sofort nach der Excision die Fadenenden zusammenzuknoten. Bei Excisionen aus der Zungenspitze, welche übrigens nicht häufig vorkommen, weil sich die Carcinome hier selten entwickeln, empfiehlt B. Schmidt, die beiden A. A. raninae, welche die Zungenspitze versorgen, am Frenulum linguae vorher zu umstechen, damit man die Operation gewissermassen unblutig ausführen könne; nach Vollendung der Naht soll dann der Umstechungsfaden entfernt werden. Man wird hierauf um so eher verzichten können, weil gerade an der Zungenspitze die Blutung relativ unbedeutend und das Anlegen der Naht sehr leicht ist. Langenbuch hat am Boden der Mundhöhle mittelst langer Nadeln Massenligaturen quer durch die Zungenbasis geführt, um die ganze Zungenbasis mit ihren Gefässen zusammenschnüren und so auch an den hinteren Theilen der Zunge ohne Blutung Exstirpationen ausführen zu können. Dieses Verfahren ist keineswegs einfach und gewährt zudem keine absolute Sicherheit für den völligen Verschluss der Arterien.

Je grösser die Keile, welche man aus den Seitentheilen der Zunge excidiren muss, desto bedeutender wird die Blutung, desto schwieriger das Anlegen der Nähte. Es nähern sich solche Operationen allmälig der *Exstirpation der Zungenhälfte*, einer Aufgabe, welche dem Fachchirurgen häufiger gestellt wird, weil leider die Zeit für jene leichteren Keilexcisionen versäumt wurde. Wollte man nun ohne besondere Vorsichtsmassregeln versuchen, einfach bei geöffnetem Munde mit Messer oder Schere die Hälfte der Zunge wegzuschneiden, so würde man sich einer Blutung gegenüber befinden, welche kaum zu stillen wäre und den Kranken in die grösste Lebensgefahr bringen könnte. Eine derartige Operation erfordert vielmehr ebensowohl eine breite Zugänglichkeit der Zunge, als sichere Vorkehrungen zur prophylaktischen und definitiven Blutstillung. Die verschiedenen *Methoden zur Exstirpation einer Zungenhälfte*, von welchen wir hier der Reihe nach die wichtigsten zusammenstellen, suchen in verschiedener Weise der einen oder anderen Forderung gerecht zu werden. Diese Methoden sind:

1) Die Spaltung der Wange vom Mundwinkel aus (Jäger, Collis, Rizzoli), ein Verfahren, welches keiner weiteren Beschreibung bedarf. Die Methode ist ziemlich verletzend, führt mit der Durchschneidung der A. maxillaris ext. zu einer Blutung aus der breiten Wangenwunde, welche freilich leicht controlirt werden kann, und hinterlässt eine entstellende Narbe. Trotzdem würde sie bei der Wichtigkeit der Aufgabe zulässig sein, wenn sie eine grosse Bequemlichkeit gewährte; doch ist für die Unterbindung der Zungenarterien der Kieferbogen mit den Zähnen viel hinderlicher, als die Wange und deshalb der Vortheil, welchen die Wangenspaltung gewährt, ziemlich gering.

2) Die vorgängige Unterbindung des Stammes der A. lingualis in der Submentalgegend, zuerst von Mirault 1835 (vielleicht schon vorher, 1833 von Flaubert) ausgeführt (§§ 99 und 100).

3) Die Benutzung des Ecraseurs oder der galvanokaustischen Schlinge (§ 101).

4) Die Durchsägung des Unterkiefers, um nach dem Auseinanderziehen der beiden Hälften einen freien Zugang zu der Zunge zu gewinnen. Sie wurde in der Mittellinie zuerst von Roux, dann von Sédillot und Syme, an der Seite des Kieferbogens von B. v. Langenbeck ausgeführt (§ 101).

5) Die Bildung zweier submentaler Lappen nach Regnoli, um die Zunge am unteren Rande des Kieferbogens herauszuziehen (§ 101).

Bei Zungencarcinomen, welche so ausgedehnt sind, dass an eine Exstirpation überhaupt nicht mehr zu denken ist, hat man empfohlen, entweder zur Beseitigung der Schmerzen den N. lingualis centralwärts von dem Carcinom an der Innenfläche des aufsteigenden Kieferastes zu trennen (Neurotomie des N. lingualis, § 87), oder zur Hemmung des Wachsthumes die zuführende Arteria lingualis zu unterbinden (Demarquay, § 99). Beide Verfahren haben leider eine nur sehr vorübergehende Wirkung. Der durchschnittene Nerv wächst bald wieder zusammen, und nach der Unterbindung der Arterie stellt sich der Kreislauf durch die Collateralbahnen wieder her.

§ 99. Die Continuitäts-Unterbindung der A. lingualis in der Submentalgegend.

Die Schwierigkeit der Unterbindung der A. lingualis oberhalb des Zungenbeines ist in der relativen Kleinheit der Arterie, in ihrer tiefen Lage und in den etwas complicirten anatomischen Verhältnissen der sie bedeckenden Theile begründet. Mirault und die Chirurgen, welche ihm zunächst in dieser Operation nachfolgten, suchten die Arterie nahe an ihrem Ursprunge aus der Carotis ext. auf, unterhalb des N. hypoglossus, welcher über die Carotis ext. und weiter nach innen auch über die A. maxillaris ext. quer hinwegzieht. Guérin war der erste, welcher die Unterbindung ziemlich weit nach innen, einwärts von dem äusseren Bauche des M. digastricus auszuführen empfohlen hat. Diese Methode, welche von C. Hueter genauer festgestellt und in 25 Fällen am Lebenden erprobt wurde, ist folgende:

Der Kranke wird so gelagert, dass der Kopf über ein in den Nacken gelegtes Rollkissen nach hinten sinkt und zugleich gegen die Schulter der gesunden Seite geneigt ist. Auf diese Weise wird die Unterkinngegend der Operation frei zugängig. Man führt nun einen Hautschnitt, welcher einige Linien (5 Mm.) oberhalb des Zungenbeinkörpers nahe der Mittellinie beginnt und dem grossen Zungenbeinhorne parallel bis zu dessen Ende verläuft. In derselben Linie werden die Fasern des Platysma myoides quer getrennt. Nun trifft man nach Durchschneidung der oberflächlichen Halsfascie auf die Glandula submaxillaris. Die Entwickelung dieser Speicheldrüse nach unten ist sehr verschieden; der untere Rand der Drüse kann in der Höhe des Zungenbeinhornes liegen, kann sich aber auch mit einem spitzen Fortsatze bis zum oberen Rande des Schildknorpels und noch weiter nach unten erstrecken. In jedem Falle gelingt es von jenem Schnitte aus, eventuell mit Verziehung des unteren Schnittrandes nach unten und der Drüse nach oben, ihren unteren Rand zu erreichen und von dem umliegenden Bindegewebe abzupräpariren. Die Isolation der Speicheldrüse aus ihrer Umgebung muss allseitig so weit erfolgen, dass sie ganz beweglich wird; dann drängt man die Drüse nach oben und unter den Kieferbogen, wo sie während der weiteren Operation mit einem stumpfen Haken zurückgehalten wird.

Man braucht nun das Bindegewebe hinter der Glandula submaxillaris nur ein wenig zurückzulagern, um nachstehendes Bild (Fig. 91) vor sich zu sehen. Als innere und äussere Begrenzung der Gegend, aus welcher die Drüse herausgehoben wurde, treten die beiden Bäuche (di di) des M. digastricus (biventer)

hervor, der senkrechte Bauch, welcher vom Unterkiefer herabkommt, am inneren Rande des Operationsfeldes, der schräge, welcher vom Felsenbeine entspringt, am äusseren Rande. Wo beide spitzwinkelig gegen das Zungenbein convergiren, erkennt man den schräg aufsteigenden N. hypoglossus (N h), welcher mit jenen beiden Muskelbäuchen ein spitzwinkeliges Dreieck einschliesst, das *Trigonum linguale*, wie C. Hueter diesen Raum bezeichnete. In Wirklichkeit handelt es sich um kein reines Dreieck, indem der obere innere Winkel durch den Aussenrand des M. mylo-hyoideus (m h) abgestutzt wird und so ein rhomboider Raum entsteht. Bei langem Halse ist das Trigonum gross, bei kurzem klein, zuweilen so klein, dass der N. hypoglossus dem äusseren Bauche des Digastricus dicht anliegt. Dann muss man den Nerven, ohne ihn zu trennen, von seiner Unterlage ablösen und nach oben ziehen. Hierbei hüte man sich vor einem starken venösen Aste, einer Vena lingualis, welche den Nerven begleitet; sie kann angeschnitten das Operationsfeld recht unangenehm verdunkeln, aber auch leicht für die Arterie gehalten und statt ihrer unterbunden werden.

Fig. 91.

Das Trigonum linguale. di di M. digastricus. mh M. mylo-hyoideus. hg M. hyoglossus. Oh Os hyoideum. Gs Gland. submaxillaris. C Carotis. li li A. lingualis. Nh N. hypoglossus. Vl V. lingualis.

Nachdem das Trigonum linguale gefunden oder durch Verziehen des N. hypoglossus nach oben construirt ist, bedarf es in diesem Dreiecke nur noch der queren Trennung des dünnen M. hyoglossus (h g), um die Arterie aufzufinden. Diese geht gerade hier von der horizontalen Richtung in einem Bogen zur senkrechten über, um in die Zunge einzutreten; sie wird von einer kleinen Vene begleitet, welche kaum sichtbar ist und mit unterbunden werden kann. Mit einem stark gekrümmten, aber kleinen Arterienhaken (Allg. Thl. Cap. 25) führt man einen feinen Seide- oder einen dicken Catgutfaden unter die Arterie, unterbindet sie doppelt und schneidet zwischen den Ligaturen durch. An der klaffenden Lichtung des Querschnittes überzeugt man sich, dass auch wirklich die Arterie unterbunden ist. Würde man seitwärts an der Arterie vorbei weiter in die Tiefe dringen, so könnte man die Pharynxhöhle eröffnen.

Der Werth der Methode liegt darin, dass man zunächst nicht nach der kleinen Arterie, sondern nach dem grösseren Trigonum linguale sucht. Die Beziehungen der Arterie zu diesem Dreieck sind sehr regelmässig, und man darf bei allen individuellen Schwankungen in der Entwickelung des Halses doch sicher darauf rechnen, in dem Trigonum unter dem M. hyoglossus die Arterie zu finden. Die älteren Methoden, welche die A. lingualis zwischen ihrem Ursprunge und dem Aussenrande des M. hyoglossus auffinden wollten, haben nur den einzigen Vortheil, dass die Spaltung jenes Muskels vermieden wird. Dieser Vortheil wird aber mehr als aufgewogen durch den Nachtheil, dass man die Arterie in der Nähe der Kreuzung des N. hypoglossus suchen muss, und dass eine ähnliche Orientirung fehlt, wie sie das Trigonum linguale bietet. Die Schwierigkeit der Unterbindung nach den älteren Methoden, deren genaue Beschreibung hier übergangen werden kann, erhellt auch daraus, dass Mirault selbst in einem Falle vergeblich nach der Arterie

suchte und viele Chirurgen die Operation wegen ihrer Schwierigkeit verworfen haben. Mit der oben beschriebenen Methode kann der Operateur, welcher sich an der Leiche gut einübte, die Operation in wenigen Minuten vollenden und sicher sein, in jedem Falle die Arterie zu finden.

Andere Indicationen als die Sicherung der Blutstillung bei Exstirpation des Zungencarcinomes führen nur sehr selten zu der Ligatur der A. lingualis. Demarquay's Versuche, durch die Ligatur das Wachsthum der Carcinome zu hemmen, wurde schon § 98 erwähnt. In einem Falle unterband C. Hueter die A. lingualis wegen einer chronischen Schwellung der einen Zungenhälfte, welche als eine Art Elephantiasis aufgefasst werden konnte, mit bestem Erfolge.

§ 100. Die Exstirpation einer Zungenhälfte nach vorhergegangener Unterbindung der A. lingualis.

Beschränkt sich die Operation genau auf eine Zungenhälfte, so ist die Unterbindung der einen A. lingualis auf derselben Seite ausreichend. Die Verbindungsäste zwischen den beiden A. A. linguales sind geringfügig, so dass man erhebliche Blutungen durch den Collateralkreislauf nicht zu fürchten hat. Muss aber bei ausgedehnteren Carcinomen die Exstirpation auf die andere Seite übergreifen, oder ist gar die ganze Zunge zu exstirpiren (§ 101), so müssen beide A. A. linguales nach einander unterbunden werden. Weichselbaum empfiehlt, in Anbetracht der Anastomosen der A. A. dorsales linguae in allen Fällen beide A. A. linguales zu unterbinden.

Während der Kranke sich für diese Voroperation in gewöhnlicher Narkose befand, entspricht es bei der Gefahr des Einfliessens von Blut in die Luftwege (§ 77) der Vorsicht, dass man nun für die Exstirpation der Zunge den Kranken etwas aus der Narkose herauskommen lässt. Mit dem Heister'schen Mundspiegel (Fig. 87) werden die Zahnreihen geöffnet, mit Lüer'schen Zangen zieht man die Zunge hervor, fasst eventuell noch mit einer Muzeux'schen Zange in das Carcinom hinein und schneidet nun mit einer kräftigen Schere nahe dem Arcus palato-glossus hinter dem Carcinom quer durch die Basis der Zunge. Dieser erste Schnitt durchtrennt hinten den Stamm des N. lingualis, so dass die weiteren Schnitte keine intensiven Schmerzen mehr verursachen. Der zweite Schnitt beginnt an der Zungenspitze und reicht bis zum Endpunkte des ersten, mit welchem er im rechten Winkel zusammentrifft. Der dritte Schnitt, welcher gewöhnlich in zwei oder drei Zügen ausgeführt werden muss, trennt die Zungenhälfte vom Boden der Mundhöhle ab, wodurch die Operation als solche vollendet ist. Dieser letzte Schnitt verursacht in der Regel einige Blutung; man comprimirt die Wundfläche mit den Fingern oder mit Wattetampons, wobei mit der linken Hand von der Unterkinngegend her ein Gegendruck geleistet werden muss, oder lässt den Operirten den Mund öfters mit Eiswasser ausspülen. In den ersten Stunden entleert sich immer viel blutig gefärbter Mundspeichel; auch sickert wohl noch Blut nach, so dass man in einzelnen Fällen wenige Stunden nach der Operation die Wundfläche noch einmal für einige Minuten mit den Fingern comprimiren muss. Gefahrdrohende Nachblutungen sind indessen bei Benutzung dieser Methode niemals beobachtet worden.

Um die definitive Blutstillung und die Heilung zu beschleunigen, ist es sehr zu empfehlen, womöglich die ganze Wunde sofort durch Nähte zu schliessen. Dabei wird die Zungenspitze in einem Bogen von 90° nach hinten gedreht und dicht am Arcus palato-glossus mit der Basis vernäht; die übrigen Nähte kommen an den Zungenrücken und an den Boden der Mundhöhle zu liegen. Man stellt auf diese Weise eine kleine neue Zunge her, welche in der Form wenigstens einer normalen entspricht.

Bei der Nachbehandlung ist auf die antiseptische Reinigung der Mundhöhle sorgfältig zu achten. Man irrigire mindestens zweimal täglich mit Carbol- oder anderen antiseptischen Lösungen und lasse den Kranken häufig den Mund mit Wasser ausspülen, welchem Kali hypermanganicum zugesetzt wird. Trendelenburg empfiehlt das Einlegen eines Drainrohres, welches in der Unterkinngegend in einer knopflochähnlichen Incision ausmündet und von dem tiefsten Punkte der Wundfläche die Secrete nach aussen ableiten soll. Die Granulationsbildung erfolgt nach diesen Operationen schnell, und es ist merkwürdig, wie der Narbenzug den Zungenrest in der Mundhöhle derart ausbreitet, dass später der Verlust der einen Zungenhälfte kaum zu bemerken ist. Demgemäss sind auch die Functionsstörungen gering. Vom zweiten bis vierten Tage nach der Operation ist freilich das Schlucken von Flüssigkeiten durch ödematöse Schwellung der Pharynxschleimhaut oft recht erschwert; aber man kann dem Kranken voraussagen, dass dies nicht lange dauern wird. Die Ernährung darf anfänglich nur mit flüssigen Nahrungsmitteln geschehen; erst gegen Abschluss der Wundheilung geht man zur Darreichung breiartiger und endlich fester Speisen über.

Die Mortalität ist bei Benutzung dieser Methode sehr gering. C. Hueter zählte auf 25 eigene Operationen einen Todesfall, bedingt durch Eitersenkungen unter der tiefen Halsfascie, welche von der Unterbindungsstelle der A. lingualis ausgegangen waren. Eine sorgfältige Drainage und die Durchführung der Aseptik werden indess gegen dieses Ereigniss ziemlich sicher stellen. Zahlreiche Operationen dieser Art sind von Roser, Thiersch, Podrazki, Billroth u. A. ausgeführt worden. Weichselbaum berechnet für die Methode 16 % Mortalität; keine andere hat eine so geringe Sterblichkeit aufzuweisen. Die schlimme Seite der Operation liegt in der Häufigkeit der Recidive, welche theils an der Zunge selbst, theils in den Lymphdrüsen auftreten. In dieser Beziehung stehen übrigens alle Methoden gleich. Vielleicht kann man gerade der Methode mit Ligatur der A. lingualis den besonderen Vorzug zuerkennen, dass die Unterbindung die submentalen und submaxillaren Lymphdrüsen freilegt und ihre Exstirpation erleichtert.

§ 101. Das Ecrasement der Zunge. Die Durchsägung des Unterkiefers zur Zungenexstirpation. Die submentale Exstirpation der Zunge.

Bei der Anwendung des Ecraseurs (Allg. Thl. Cap. 21) zur Entfernung eines Stückes aus der Zunge oder einer Zungenhälfte muss die Kette mittelst starker, gestielter krummer Nadeln, welche an der Spitze ein Oehr besitzen, hinter der Geschwulst, im Gesunden durch die Zunge gezogen werden. Dann schliesst man die Kette und schneidet entweder in zwei divergirenden Schnitten oder, bei der Exstirpation der Zungenhälfte, in einem Quer- und einem Längsschnitte die Zunge durch. Um das Abgleiten der Kette nach der Geschwulst hin zu vermeiden, sticht man am besten zu beiden Seiten des Tumor starke, gerade Stahlnadeln durch die ganze Dicke der Zunge, an welchen die Ecraseurkette bei dem fortschreitenden Durchquetschen eine feste Grenze findet. Die Befestigungen des ecrasirten Stückes am Boden der Mundhöhle können sowohl mit dem Ecraseur, als auch vorsichtig mit der Schere getrennt werden. Soll die ganze Zunge entfernt werden, so hat Nunneley empfohlen, die Ecraseurkette von der Unterkinngegend aus um die Zungenwurzel zu legen. Zu dem Zwecke wird vom Kinnrande her eine lange Nadel durch den Boden der Mundhöhle gestossen, welche die Kette an einem in ihrer Mitte befestigten Faden in Form einer Schlinge nach sich zieht. Nun lässt man die Zunge aus dem Munde heraus halten und legt die Kettenschlinge um

Als Nachtheile der Methode der medianen Kiefertrennung muss man die Grösse der Verletzung, die Schwierigkeit der Knochennaht und die Gefahr bezeichnen, dass an den Sägeflächen Nekrose eintritt. Diese Nachtheile verdoppeln sich, wenn man, wie Billroth es gethan hat, den mittleren Theil des Kieferbogens durch zwei Sägeschnitte temporär resecirt und mit der bedeckenden Haut nach oben hin zur Nase dislocirt. Auch hat Billroth's Verfahren keine Nachahmung gefunden. v. Langenbeck hat neuerdings zur Exstirpation einer Zungenhälfte den seitlichen Theil des Kieferbogens in der Gegend des ersten Backenzahnes durchsägt. Doch scheint für solche Fälle das minder verletzende Verfahren mit Unterbindung der entsprechenden A. lingualis ausreichend zu sein.

Das Verfahren Regnoli's, die submentale Zungenexstirpation, bezweckt dasselbe, wie die mediane Durchsägung des Kieferbogens und vermeidet die Verletzung des Knochens. Man führt von der Kinngegend einen senkrechten Schnitt zum Zungenbeine und setzt auf das obere Ende desselben jederseits einen Schnitt, der auf dem Kieferrande bis zum Kieferwinkel verläuft, so dass die Submentalgegend in zwei spitzwinkelige Dreiecke zerlegt wird. In diesen Schnittlinien trennt man die Weichtheile, löst die Insertionen der M. M. mylo-hyoidei, der M. M. genio-hyoidei und der M. M. genio-glossi ab, wobei natürlich die Zunge, wie bei Resection des mittleren Theiles des Kieferbogens, durch eine Schlinge gesichert werden muss, und eröffnet schliesslich die Schleimhaut am Boden der Mundhöhle. Dann erweitert man diese Oeffnung seitlich und zieht die beweglich gemachte Zunge nach unten zur Wunde heraus, so dass sie unter dem Kinn wie aus einer abnormen Mundspalte hervorkommt. Jetzt wird die nöthige Exstirpation ausgeführt, die Blutstillung besorgt und der Zungenstumpf in die Mundhöhle zurückgeschoben. Endlich legt man Drainröhren ein, welche vom Boden der Mundhöhle in den medianen Schnitt der Submentalgegend ausmünden und näht die Wunde der Weichtheile zusammen. Leider scheint die ausgedehnte Verletzung der Weichtheile gefährlicher zu sein, als selbst die Durchsägung des Knochens. Billroth hatte auf neun Operationen dieser Art vier Todesfälle und gab die Methode wieder zu Gunsten der präliminaren Unterbindung der A. lingualis auf.

SECHSTES CAPITEL.

Die Verletzungen und Krankheiten des harten und weichen Gaumens, einschliesslich der Tonsillen.

§ 102. Die Verletzungen und Entzündungen des harten Gaumens.

Die Verwundungen, welche der Schleimhautüberzug des harten Gaumens durch Fremdkörper erleidet, die mit den Speisen die Mundhöhle passiren, z. B. durch die Kanten von Knochensplittern, sind so unbedeutend, dass sie nicht Gegenstand einer chirurgischen Behandlung werden. Wichtiger sind Verletzungen, welche ausser der Schleimhaut auch die Knochenplatte treffen und diese eventuell durchtrennen. So kann das Mundstück einer Kindertrompete, mit welcher das spielende Kind hinfällt, durch den harten Gaumen hindurch getrieben werden; die Kugel des Selbstmörders nimmt nicht selten, statt von der Pharynxhöhle aus die Basis des Gehirnes und die Medulla oblongata tödtlich zu treffen, den unschädlicheren Verlauf durch den harten Gaumen und den Oberkiefer. Da diese Schüsse à bout portant fallen, so verbindet sich die Wirkung der Kugel mit der explosiven Wirkung des Schusses und führt zu einer ausgedehnten Zerreissung der Weichtheile und einer comminutiven Zertrümmerung des Knochens. Die Schussverletzungen

im Kriege, bei welchen die Kugel gewöhnlich aus weiter Entfernung kommt, zeigen dagegen mehr den Charakter eines einfachen Lochschusses im harten Gaumen.

Obwohl die Aseptik bei diesen Traumen nur schwer und unvollständig zu handhaben ist, kommt es doch selten zu ausgedehnten Entzündungen. Höchstens schliesst sich eine Eiterung des Antrum Highmori (§ 72) an. Die eiterige Periostitis schreitet in der Regel nicht über grosse Strecken fort; sie führt zwar auch hier zuweilen zur Nekrose, aber die Entfernung der Sequester ist leicht, und die Defecte im Knochen werden durch die Bildung der Sequesterlade meist wieder ausgeglichen. Ist aber durch die Kugel ein grösseres Knochenstück aus dem harten Gaumen herausgeschlagen, oder war nach der eiterigen Periostitis die Knochenreproduction eine mangelhafte, so bleiben rundliche oder unregelmässige Oeffnungen im Knochen zurück, welche bei medianer Lage in die Nasenhöhle, bei lateraler in die Kieferhöhle führen. Der Narbensaum, welcher das Loch schliesslich auskleidet, verbindet den Schleimhautüberzug der genannten Höhlen mit dem der Mundhöhle, er bildet eine lippenförmige Fistel. Ueber die Functionsstörungen, welche mit solchen Oeffnungen verbunden sind und über die Behandlung derselben ist § 108 u. f. zu vergleichen.

Die eiterige Periostitis der Alveolen, welche von der Caries der Zähne ausgeht (§ 64) und besonders die Periostitis bei Phosphorvergiftung setzen zuweilen ihren Weg auch zum harten Gaumen fort und führen zu einer Ablösung des Periostes. Drückt man in solchen Fällen auf den vorgewölbten mucös-periostealen Ueberzug des harten Gaumens, so entleert sich Eiter aus zahlreichen Fistelgängen, welche gewöhnlich am Innenrande des Zahnfleisches liegen, und die Sonde gelangt allerwärts auf nekrotischen Knochen. Die Sequester des harten Gaumens lassen sich unter Abdrängen des Periostes vom Zahnfleische her meist leicht extrahiren. Man vermeidet dabei gern eine Verletzung des Gaumenüberzuges gegen die Mittellinie hin, weil aus einer Schnittwunde eine permanente Oeffnung hervorgehen könnte. In der Regel liefert allerdings das erhaltene Periost einen vollkommenen knöchernen Ersatz für den extrahirten Sequester.

Die *Syphilis des harten Gaumens* pflegt unter dem Bilde einer gummösen Entzündung aufzutreten. Fast ausnahmslos entwickelt sich der Gummaknoten in der *Raphe* des harten Gaumens, da wo die Nasenscheidewand zwischen die beiden Processus palatini eingefügt ist, und die weitere syphilitische Infiltration hält ebenfalls in der Regel die Mittellinie ein, erscheint also in länglicher Form. Gelangt sie unter geeigneter antisyphilitischer Behandlung zur Heilung, so bildet sich durch Ossification des Syphilomgewebes ein länglicher Knochenwulst, welcher genau von vorn nach hinten verläuft. Schreitet dagegen die gummöse Infiltration weiter und kommt es zur eiterigen Schmelzung, so verfällt ihr der Knochen in seiner ganzen Dicke, es werden kleinere und allmälig grössere Partien des harten Gaumens zerstört und, wenn auch endlich durch die antisyphilitische Behandlung die Vernarbung erzielt ist, so bleiben doch kleinere oder grössere Oeffnungen im Knochen zurück. Von den Defecten, welche, wie oben erwähnt, nach Traumen entstehen, unterscheiden sich diese Oeffnungen durch ihre genau mediane Lage und längliche Form, während jene an jeder Stelle vorkommen können und gewöhnlich eine mehr rundliche Gestalt zeigen. Ueber die Behandlung der syphilitischen Perforationen des harten Gaumens ist § 110 zu vergleichen.

§ 103. Die Entzündungen des Gaumensegels und der Tonsillen.

Unbedeutende Verletzungen des Gaumensegels werden durch Knochennadeln, Gräten u. s. w. veranlasst, welche sich bei dem unvorsichtigen Schlucken im Velum festspiessen. Die Fremdkörper sind mit der Pincette meist leicht zu entfernen und

hinterlassen keinerlei Störungen. Kleingewehrprojectile u. s. w. zerreissen und quetschen das Velum; indessen wird man auch bei starker Quetschung der Wundränder die primäre Vereinigung durch die Naht (§ 109) zu erzielen suchen, damit keine narbigen Verziehungen oder Defecte im weichen Gaumen zurückbleiben und später plastische Correctionen (§ 109) nothwendig machen.

Zur Entzündung ist das Gaumensegel an sich wenig geneigt; doch nimmt es an allen Entzündungen Theil, welche in der Nachbarschaft Platz greifen, am mucös-periostealen Ueberzuge des harten Gaumens, an der Tonsille, an der Schleimhaut der Nasen- und Rachenhöhle. Der schwellungsfähigste Theil des Gaumensegels ist ohne Zweifel die Uvula; sie zeigt bei sehr verschiedenartigen Entzündungen eine solche ödematöse Schwellung, dass sie oft, bis über das Doppelte der Norm verlängert, auf die Zungenwurzel herabhängt. Phlegmonöse Entzündungen des Gaumensegels sind selten und kommen nur im Zusammenhange mit der entsprechenden Form der Tonsillitis vor; ebenso entsteht die diphtheritische Entzündung gewöhnlich nur durch die continuirliche Verbreitung dieser Krankheit von den Tonsillen oder der Rachenhöhle her (s. unten und § 114). Syphilitische Ulcerationen des Gaumensegels sind ziemlich häufig und führen oft zu narbigen Verziehungen desselben (§ 107), welche plastische Operationen (§ 110) indiciren können.

Im Gegensatze zu dem Gaumen zeigen die Tonsillen eine besondere Neigung zur entzündlichen Erkrankung. Die Ursache ist vielleicht darin zu suchen, dass die Tonsillen mit ihren zahlreichen Krypten den durch den Luftstrom und die Speisen eingeführten Spaltpilzen vielfach Gelegenheit zur Ansiedelung geben; diese finden dann in dem weichen, zellreichen Gewebe der conglobirten Drüsensubstanz einen geeigneten Nährboden. Man hat folgende Hauptformen der Tonsillitis zu unterscheiden:

1) *Die katarrhalische Tonsillitis*, eine leichte Flächenentzündung, welche in der Regel nur eine Theilerscheinung der acuten Pharyngitis catarrh. bildet. Die acutesten und heftigsten Formen dieser Schleimhautentzündung erinnern an den Verlauf eines Erysipelas der äusseren Haut (ebenso die Glossitis § 95), wie denn auch gleichzeitig mit dem echten Erysipelas faciei eine solche Schleimhautentzündung in Nasen-, Rachen- und Mundhöhle auftreten kann.

2) *Die folliculäre Tonsillitis*, gewöhnlich von chronischem Verlaufe, ist zuweilen der Rest der katarrhalischen, complicirt sich aber auch gelegentlich mit acuten Anfällen von Tonsillitis catarrh. Der ganze Körper der Tonsille kann auf das mehrfache des normalen Umfanges anschwellen und ragt dann als convexer Körper aus der Nische zwischen dem Arcus palato-glossus und A. palato-pharyngeus in den Isthmus faucium hervor. In den Krypten entstehen kleine Eiterpfröpfe, welche ausgehustet werden und dann kleine trichterförmige Narben hinterlassen. Nach der Verschiedenheit des Verlaufes variirt auch die Beschaffenheit der Pfröpfe. Bei sehr langsamem Verlaufe trocknen sie zu einer festen, zuweilen sandartigen Masse ein. Man hat diese Concretionen auch wohl als *Tonsillarsteine* bezeichnet, und Larrey fand einen Stein dieser Art von 2 Decigramm Gewicht. Aus der Entwickelung stinkender Gase ist die faulige Zersetzung der weichen Pfröpfe zu erkennen. Ihre Farbe ist bald mehr weiss, bald mehr gelb oder auch grünlich. Die bindegewebigen Bestandtheile der Tonsille erfahren bei langem Bestande eine bedeutende Hyperplasie und dann kann man

3) die Tonsillitis als *T. hypertrophica* bezeichnen. Die früher übliche Benennung dieses Zustandes war „Hypertrophie der Tonsille"; doch ist es besser, in dem Namen den entzündlichen Charakter der Hypertrophie hervorzuheben. Die T. catarrhalis und T. follicularis sind gleichmässig die Grundlage der T. hypertrophica, so dass die letzte bald aus wiederholten acuten Schüben der katarrhali-

schen Form, bald aus der langen Dauer einer T. follicularis, bald aus einer Mischung und Abwechselung beider Formen hervorgeht. Das Endresultat einer solchen entzündlichen Hypertrophie ist die Bildung von wallnuss- bis taubeneigrossen Gewebsmassen, welche schon eher den Geschwülsten angereiht werden könnten.

4) Die *Tonsillitis phlegmonosa*, besser wohl als Paratonsillitis oder als Phlegmone des paratonsillären Bindegewebes zu bezeichnen. Das kurz- und starrfaserige Bindegewebe der Tonsille selbst ist unfähig, einem phlegmonösen Fortschreiten der Entzündung zur Grundlage zu dienen; wohl aber kann eine intensive Noxe von der Tonsillenoberfläche, wo sie katarrhalische Schwellung oder folliculäre Eiterung erzeugt, bis zu dem Bindegewebe vordringen, welches die Tonsille mit den Gaumenbögen verbindet und hier eine phlegmonös-eiterige Entzündung anregen.

5) Die *diphtheritische Tonsillitis*, welche sich durch die Bildung von Häutchen auszeichnet, die fest auf der Fläche haften. Die Häutchen bestehen aus einer Mischung von Mikrococcenlagern, Fibrinfäden, Eiterkörperchen und Epithelien (Allg. Thl. Cap. 14). Ihre erste Entwickelung findet, wie die genaue klinische Untersuchung lehrt, zweifellos in der Tiefe der Krypten statt, wo die Noxe haftet und den Nährstoff für ihre Massenentwickelung findet. Das Häutchen, welches nun aus der Krypte empor wächst und sich über die Epithelflächen hinwegschiebt, entspricht dieser Massenentwickelung. Da oft mehrere Krypten zugleich inficirt werden, so wachsen sich dann die Häutchen von benachbarten Krypten entgegen. Auf die hohe Bedeutung, welche die Krypten und die in ihrem Grunde eingebetteten Follikel der conglobirten Drüsensubstanz für das Haften der Diphtheritisnoxe besitzen, werden wir bei der Pharyngitis diphtheritica zurückkommen und dort die für beide Orte, die Tonsille und den Pharynx, gleichartige Therapie, soweit sie von chirurgischem Interesse ist, erörtern (§ 114).

Endlich kommen neben den eigentlichen Entzündungen Geschwüre der Tonsillen vor, und zwar a) *carcinomatöse* (§ 112), b) *lupöse*, bei gleichzeitigem Lupus des Pharynx, c) *syphilitische*, gewöhnlich auf das Gaumensegel und die Pharynxschleimhaut übergreifend und endlich d) *tuberkulöse* (O. Weber). Die letzteren sind von den syphilitischen einmal dadurch zu unterscheiden, dass in dem einen Falle die Erscheinungen der allgemeinen Syphilis, in dem anderen die der allgemeinen Tuberkulose erkennbar werden, dann durch den mikroskopischen Nachweis des Tuberkelbacillus.

§ 104. Klinische Erscheinungen der Tonsillitis.

Die Inspection der Tonsille, bei geöffnetem Munde und unter Niederdrücken der Zunge, gibt die wesentlichen Anhaltspunkte für die Unterscheidung der im vorigen Paragraphen aufgestellten Formen der Entzündung, von welchen freilich die eine Form leicht in die andere übergehen kann. Bei katarrhalischer Entzündung erkennt man die geringe Vergrösserung der Tonsille mit gleichmässiger Röthung der Oberfläche; bei folliculärer sieht man auf dem angeschwollenen Organ, dessen Oberfläche jedoch nicht sehr geröthet erscheint, die gelbweissen Punkte in den Krypten; die T. hypertrophica zeichnet sich dadurch aus, dass, wie schon im § 103 erwähnt wurde, die angeschwollenen Tonsillen als convexe Körper in den Isthmus faucium hervorragen (Fig. 92 a). Wenn nun auch die T. phlegmonosa eine ähnlich bedeutende Anschwellung mit Verengerung des Isthmus faucium ergibt, so ist doch ein wesentlicher Unterschied dieser acut-entzündlichen Schwellung gegenüber der chronischen Hypertrophie darin zu finden, dass im ersteren Falle die Tonsille nicht zwischen den Gaumenbögen hervortritt, sondern den Arcus palato-glossus mit sich gegen die Uvula hin zerrt. So entsteht das

Eine besondere Gefahr für das Leben kommt nur der T. diphtheritica zu. Diese kann sowohl bei regionärer Weiterverbreitung der Krankheit, insbesondere über den Pharynx zum Larynx, durch Verschluss der Glottis tödtlich enden, als auch durch allgemeine diphtheritische Infection des gesammten Körpers zum Tode führen. Keineswegs so hoch ist die Lebensgefahr der T. phlegmonosa anzuschlagen, abgesehen von einigen Fällen, in welchen eiterige Corrosion der Carotis und tödtliche Blutung beobachtet wurde. Die Behinderung der Nahrungsaufnahme und des Athmens kann zwar sehr qualvoll sein, bevor aber der Tod durch Verhungern oder Ersticken zu besorgen ist, pflegt ein spontanes Bersten des Eiterherdes einzutreten, dem dann eine schnelle Abnahme aller Erscheinungen folgt. Sehr unangenehm ist bei der T. phlegmonosa die Neigung zu Recidiven, welche von einer besonderen Disposition der Krypten zur Aufnahme von Spaltpilzkeimen abhängig sein mag. Auch können narbige Verwachsungen des Arcus palato-glossus mit der Vorderfläche der Tonsille zu Taschenbildungen führen, und es mag dann die Stagnation von Mundflüssigkeiten und Speiseresten in diesen Taschen Anlass zur Wiederholung der Entzündungen sein. Zuweilen wenigstens gelingt es, durch Spaltung solcher Verwachsungen die Neigung zu ferneren Schüben der Tonsillitis zu beseitigen.

§ 105. Zur Behandlung der Tonsillitis.

Ueber die medicamentöse Behandlung der katarrhalischen Tonsillitis mögen die Handbücher der inneren Pathologie und Therapie verglichen werden. Die verschiedenen Gurgelwässer und die Lösungen, welche bald in zerstäubter, bald in Dampfform verwendet werden, haben kaum ein chirurgisches Interesse. Besonders beliebt sind wässerige Lösungen von Kali chloricum, deren Wirkung bei den antiseptischen Eigenschaften dieser Substanz sich wohl begreifen lässt. Neben den Gurgelwässern spielt in der gewöhnlichen Praxis zur Behandlung der chronischen Tonsillen-Katarrhe die Bepinselung mit dünnen (1 %) Lösungen von Argentum nitricum eine grosse Rolle. Ohne den Effect dieses Verfahrens zu bestreiten, sei nur bemerkt, dass auch Bepinselungen mit 3 % Carbellösung eine sehr gute Wirkung ausüben. Ueber die Behandlung der Tonsillitis diphtheritica ist § 114 zu vergleichen.

Die eigentliche chirurgische Behandlung bezieht sich auf die Tonsillitis phlegmonosa und die Tonsillitis hypertrophica. Bei der ersteren sollte, wie bei jeder Phlegmone, möglichst früh *eine Incision zur Entleerung des Eiters* unternommen werden. Misslich ist hier nur, dass man nicht immer genau weiss, wo der Eiter zu treffen ist, denn das Erkennen des Eiterherdes durch Palpation, der Nachweis der Fluctuation, ist in den Anfangsstadien nicht möglich; und doch leistet gerade in diesen die Entleerung des Eiters den guten Dienst, die ganze Krankheit sammt ihren qualvollen Erscheinungen mit einem Schlage zu coupiren. Man führe deshalb die Incision in Form eines explorativen Einstiches aus. Das spitze Scalpell wird durch die ausgespannte Schleimhaut des Arcus palato-glossus, welcher die anschwellende Tonsille bedeckt, gerade von vorn nach hinten eingestochen (§ 104 Fig. 92 b, e i). Fliesst aus dem Einstiche kein Eiter ab, so wiederholt man ihn in einiger Entfernung und kann so drei und mehr Einstiche machen. Sollte keiner auf Eiter treffen, so sind sie doch durchaus nicht erfolglos; sie entspannen die Gewebe, welche die Tonsille einschliessen, vermindern den Druck und nehmen hierdurch sowohl, als auch durch die örtliche Blutentziehung die Schmerzen. Nach 12 oder 24 Stunden wird dann der Einstich wiederholt und nun gewöhnlich mit besserem Erfolge. Sowie ein Tropfen Eiter neben dem Scalpell abfliesst, erweitert man den Einstich nach unten zu einem kleinen Einschnitte. Für das Offenbleiben

der Incision braucht man keine Sorge zu tragen, eine einmalige Entleerung des Eiters führt meist zur schnellen Heilung. Im Nothfalle drängt man nach 24 Stunden noch einmal mit dem Myrthenblatt die verklebten Ränder der Incisionswunde auseinander.

Die Erfolge dieser Incisionen sind so befriedigend, dass Kranke, welche einmal den Nutzen derselben an sich erprobt haben, bei den häufigen Recidiven sehr früh die Ausführung der Incision verlangen, um schnell von ihren Leiden befreit zu werden. Auch hat man allen Grund, hier die Frühincision zu bevorzugen, weil nach Eintritt der Kieferklemme die Zahnreihen oft nicht so weit entfernt werden können, dass man mit Sicherheit den Einschnitt auszuführen im Stande ist. Bei allen diesen Incisionen muss indess beachtet werden, *dass das Scalpell nicht aus der sagittalen Richtung, etwa die Spitze nach aussen, abweicht und auch nicht zu weit nach aussen,* also nicht in nächster Nähe des Arcus palato-glossus *eingestochen wird, weil sonst die Carotis int. gefährdet werden könnte.*

Die operative Behandlung der T. hypertrophica soll im folgenden Paragraphen eine genauere Darstellung finden.

§ 106. Die Tonsillotomie oder Amputation der Tonsille.

Die Operation, welche bei entzündlicher Hypertrophie der Tonsillen den in den Isthmus faucium hervorragenden Theil abträgt, ist mit den verschiedensten Namen bezeichnet worden, als *Tonsillotomie, Kiotomie* und als *Amputation,* irrthümlich wohl auch als *Exstirpation der Tonsille.* In der That handelt es sich durchaus nicht um die Entfernung der ganzen Tonsille (§ 112), auch nicht um einen einfachen Einschnitt in dieselbe, wie wir einen solchen im vorigen Paragraphen zur Behandlung der T. phlegmonosa empfahlen und wie er am ehesten noch als Tonsillotomie bezeichnet werden könnte. Der Ausdruck „Amputation der Tonsille" wäre wohl am zutreffendsten, weil eben ein Theil der Mandel weggeschnitten wird; doch kann die Bezeichnung „Tonsillotomie" für diese Operation nicht ganz beseitigt werden, denn die besonderen Instrumente, welche für sie construirt wurden, tragen nun einmal den allgemein angenommenen Namen der *Tonsillotome.*

Einer Beschreibung der Tonsillotome muss die Schilderung des einfachsten Verfahrens, ohne Anwendung besonders construirter Instrumente, vorausgeschickt werden. Bei weit geöffnetem Munde setzt man, wenn es sich um die linke Tonsille des Kranken handelt, mit der linken Hand einen scharfen Doppelhaken oder eine Muzeux'sche Zange hinten in die Tonsille ein, zieht sie nach vorn und nach der Mittellinie an und führt mit der rechten Hand mittelst eines geknöpften Scalpells den in Fig. 92a § 104 angedeuteten Schnitt (s s) von oben nach unten, wobei man möglichst genau dem vorderen Rande des Arcus palato-glossus zu folgen sucht. Es ist auch wohl empfohlen worden, nicht von oben nach unten, sondern von unten nach oben zu schneiden, damit das herabfliessende Blut die Führung des Schnittes nicht störe. Doch muss die ganze Operation so schnell unternommen werden, dass man auf das genauere Sehen wohl verzichten und die bequemere Schnittführung von oben nach unten vorziehen darf. Für die rechte Tonsille hat man die Wahl, entweder in gewöhnlicher Stellung, dem Kranken gegenüber, den Doppelhaken mit der rechten und das geknöpfte Scalpell mit der linken Hand zu führen — dies ist, wenn man sich hinlänglich ambidexter fühlt, jedenfalls vorzuziehen — oder sich hinter den Kranken zu stellen und bei starker Neigung seines Kopfes nach hinten, den Haken wieder mit der linken, das Scalpell mit der rechten Hand zu fassen (Hayes); hierbei muss man selbstverständlich vor unten nach oben schneiden.

dann ohne Hasenscharte vorkommen, oder sie betreffen den harten und weichen Gaumen und sind dann gewöhnlich mit einer Hasenscharte (§ 30) complicirt. Diese Combination von Spalten, welche die Oberlippe, den Alveolarfortsatz, den harten und den weichen Gaumen continuirlich durchsetzen, hat man auch als *Wolfsrachen* (Rictus lupinus) bezeichnet. Bei einer angeborenen Spalte des harten Gaumens fehlt niemals die Spalte in dem weichen, während umgekehrt die Spalte des weichen Gaumens für sich, ohne eine solche des harten und ohne Hasenscharte vorkommen kann.

Die Spalte des Palatum durum zeigt ein verschiedenes Verhalten. In dem einen Falle erreicht keiner der beiden Processus palatini den Rand des Vomer (Fig. 33, § 36); in einem anderen verschmilzt der Proc. palatinus der einen Seite noch mit dem Vomer, der der anderen dagegen nicht, während endlich in einem dritten Falle der Proc. palatinus der einen Seite vorn mit dem Vomer verwachsen, hinten aber durch eine Spalte von ihm getrennt ist (Fig. 95). In dem ersteren Falle bildet der untere Rand des Vomer eine vorspringende Knochenleiste, welche vorn den Zwischenkiefer trägt; in den beiden letzteren Fällen, welche mehr bei einseitiger Hasenscharte vorkommen, ist in der Regel der Vomer gegen die Spaltseite convex ausgebogen, oft auch der Zwischenkiefer aus der Mittellinie verschoben.

Fig. 95.

Spalte des harten und weichen Gaumens. Schnittführung für die Uranoplastik. (ssss' § 109). xx Eintritt der A. palatina in den Gaumenüberzug. Ueber Z Z § 109; über m m § 110. Nach v. Langenbeck.

Während hiernach die Spalte des harten Gaumens nicht selten ein asymmetrisches Verhalten zeigt, ist die im weichen Gaumen immer genau median gelegen und von symmetrischen Spalträndern eingeschlossen. Zu beiden Seiten des Spaltes hängt je eine Hälfte des Gaumensegels herab, und sogar die Uvula nimmt an der medianen Spaltbildung der Art Antheil, dass an jedem Rande des Velum eine Hälfte der Uvula anhängt. Die Muskeln sind beiderseits normal entwickelt, so dass jede Hälfte des weichen Gaumens durch einen Levator gehoben, durch einen Tensor gespannt wird. Bei der letzteren Bewegung verbreitert sich der Spalt um ein Beträchtliches. Die Spalten, welche dem weichen Gaumen allein angehören, endigen spitzwinkelig am hinteren Rande des harten Gaumens, oder reichen noch eine kurze Strecke in diesen hinein. Andere ziehen von der Spitze der Uvula nur ein kurzes Stück in die Höhe, oder beschränken sich auf die Uvula allein. Der letztere Zustand, die *Uvula bifida*, ist mit keinerlei Functionsstörung verbunden; man findet ihn gelegentlich bei der Untersuchung der Mund- und Rachenhöhle wegen anderer Krankheiten. Auf das Vorkommen kleiner, ovaler Längsspalten an den Arcus palato-glossi dicht oberhalb ihres Ueberganges zur Dorsalfläche der Zunge hat Cohen hingewiesen; auch sie bedingen keine Functionsstörung und besitzen kein practisches Interesse.

Die Ursachen der *erworbenen* Spalten des harten Gaumens, perforirende Wunden und syphilitische Zerstörungen, wurden schon in den §§ 102 und 103 erwähnt. Während bei der ersteren Form Grösse und Lage bedeutend variiren, so musste für die syphilitischen Perforationen des harten Gaumens ihre sehr regelmässige Lage in der Mittellinie und ihre meist ovale, längliche Form hervorgehoben werden. Ausserordentlich vielgestaltig sind die Veränderungen, welche die Syphilis am weichen Gaumen hervorbringen kann. Durch Schmelzung kleiner Gummaknoten, welche auch hier die Mittellinie bevorzugen, können runde Oeffnungen im Gaumen-

DIABETES.

Dr. Futterer has examined various organs of a diabetic person, finding glycogen in the medulla oblongata, spinal cord, and kidney in large quantities, and a little in the liver. A careful examination of the cerebral cortex showed that the vessels were full of glycogen. He concluded that extensive disturbances of nutrition were bound to result from this, but he is not sure if the occasional absence of the peripheral layers of cortical nerve fibres is a direct consequence of these disturbances. A large number of hyaline corpuscles was also found in the cerebral cortex and in some parts of the medullary substance of the brain. In places, where these corpuscles were collected in considerable numbers, there was marked atrophy of the nervous elements.

FOREIGN UNIVERSITY INTELLIGENCE.

Amiens.—Dr. Moulongnet has been promoted to the Professorship of External Pathology and Operative Medicine, and Dr. Peugniez to that of Clinical Surgery.

St. Petersburg (Military Medical Academy).—Dr. Tarchanoff, professor of physiology, has been appointed Secretary of the Academy. Dr. Delizyn has been recognised as *privat-docent* in Anatomy.

Warsaw.—Professor Tumas has been appointed to the chair of Special Medical Pathology.

Wurzburg.—The private lecturer, Dr. Wilhelm Kirchner, a pupil of the late Professor Freiherr von Troltsch, has been appointed to succeed him in the chair of Otiatrics in the University of Wurzburg.

in use in the Examination [illegible] also recommend the construction of passages to the new lifts, and the desirability of placing tanks in the basement for the storage of subjects.

satisfactory. The Committee

The annual meeting of the Royal Medical and Chirurgical Society will be held at the Society's house, 20, Hanover-square, on Saturday, March 1st, 1890, at 8.30 P.M. The Council will submit its annual report, and the President, Sir Edward Sieveking, M.D., LL.D., will deliver his address. The new hall will be used for the first time on this occasion, and the rooms will be lighted by the electric light and be open for the inspection of the Fellows.

The Belgian Parliament has decided to admit females to the full practice of medicine and pharmacy, but to exclude them from the legal profession. It has voted on the university question in opposition to the wishes of the medical profession, making the entry into the university a very simple matter, and refusing to institute State examinations for the licence to practise.

Although the influenza is nearly, if not quite, gone from the metropolis, it is still very prevalent in country districts, especially in Cambridgeshire, and also in Somerset and Devon.

Professor G. F. Yeo has resigned the Chair of Physiology in King's College, London, and has been appointed Emeritus Professor.

dann ohne Hasenscharte vorkommen, oder sie betreffen den harten und weichen Gaumen und sind dann gewöhnlich mit einer Hasenscharte (§ 30) complicirt. Diese Combination von Spalten, welche die Oberlippe, den Alveolarfortsatz, den harten und den weichen Gaumen continuirlich durchsetzen, hat man auch als *Wolfsrachen* (Rictus lupinus) bezeichnet. Bei einer angeborenen Spalte des harten Gaumens fehlt niemals die Spalte in dem weichen, während umgekehrt die Spalte des weichen Gaumens für sich, ohne eine solche des harten und ohne Hasenscharte vorkommen kann.

Die Spalte des Palatum durum zeigt ein verschiedenes Verhalten. In dem einen Falle erreicht keiner der beiden Processus palatini den Rand des Vomer (Fig. 33, § 36); in einem anderen verschmilzt der Proc. palatinus der einen Seite noch mit dem Vomer, der der anderen dagegen nicht, während endlich in einem dritten Falle der Proc. palatinus der einen Seite vorn mit dem Vomer verwachsen, hinten aber durch eine Spalte von ihm getrennt ist (Fig. 95). In dem ersteren Falle bildet der untere Rand des Vomer eine vorspringende Knochenleiste, welche vorn den Zwischenkiefer trägt; in den beiden letzteren Fällen, welche mehr bei einseitiger Hasenscharte vorkommen, ist in der Regel der Vomer gegen die Spaltseite convex ausgebogen, oft auch der Zwischenkiefer aus der Mittellinie verschoben.

Fig. 95.

Spalte des harten und weichen Gaumens. Schnittführung für die Uranoplastik. (s s s' s' § 109). x x Eintritt der A. palatina in den Gaumenüberzug. Ueber Z Z § 109; über m m § 110. Nach v. Langenbeck.

Während hiernach die Spalte des harten Gaumens nicht selten ein asymmetrisches Verhalten zeigt, ist die im weichen Gaumen immer genau median gelegen und von symmetrischen Spalträndern eingeschlossen. Zu beiden Seiten des Spaltes hängt je eine Hälfte des Gaumensegels herab, und sogar die Uvula nimmt an der medianen Spaltbildung der Art Antheil, dass an jedem Rande des Velum eine Hälfte der Uvula anhängt. Die Muskeln sind beiderseits normal entwickelt, so dass jede Hälfte des weichen Gaumens durch einen Levator gehoben, durch einen Tensor gespannt wird. Bei der letzteren Bewegung verbreitert sich der Spalt um ein Beträchtliches. Die Spalten, welche dem weichen Gaumen allein angehören, endigen spitzwinkelig am hinteren Rande des harten Gaumens, oder reichen noch eine kurze Strecke in diesen hinein. Andere ziehen von der Spitze der Uvula nur ein kurzes Stück in die Höhe, oder beschränken sich auf die Uvula allein. Der letztere Zustand, die *Uvula bifida*, ist mit keinerlei Functionsstörung verbunden; man findet ihn gelegentlich bei der Untersuchung der Mund- und Rachenhöhle wegen anderer Krankheiten. Auf das Vorkommen kleiner, ovaler Längsspalten an den Arcus palato-glossi dicht oberhalb ihres Ueberganges zur Dorsalfläche der Zunge hat Cohen hingewiesen; auch sie bedingen keine Functionsstörung und besitzen kein practisches Interesse.

Die Ursachen der *erworbenen* Spalten des harten Gaumens, perforirende Wunden und syphilitische Zerstörungen, wurden schon in den §§ 102 und 103 erwähnt. Während bei der ersteren Form Grösse und Lage bedeutend variiren, so musste für die syphilitischen Perforationen des harten Gaumens ihre sehr regelmässige Lage in der Mittellinie und ihre meist ovale, längliche Form hervorgehoben werden. Ausserordentlich vielgestaltig sind die Veränderungen, welche die Syphilis am weichen Gaumen hervorbringen kann. Durch Schmelzung kleiner Gummaknoten, welche auch hier die Mittellinie bevorzugen, können runde Oeffnungen im Gaumen-

segel oberhalb der Uvula entstehen. Viel häufiger aber dehnt sich der verschwärende Process von der hinteren Fläche des Gaumensegels auf die Pharynxschleimhaut aus, und nun erfolgen, neben den Zerstörungen des Gaumensegels und der Uvula in der Mittellinie, auch noch narbige Verziehungen der beiden seitlichen Reste gegen die Seitenwände und die hintere Rachenwand hin. So sieht man nicht selten an Stelle des Gaumensegels einen spitzen dreieckigen Defect, dessen narbige Ränder nach den Seitenwänden der Rachenhöhle verlaufen und endlich mit der hinteren Wand verschmelzen; sie umgeben eine grosse Oeffnung, welche die Verbindung zwischen der Nasenhöhle und dem Kehlkopfeingange bildet. Die Vernarbung kann die umgebenden Theile auch so zusammenziehen, dass diese Oeffnung sehr eng wird, ein Zustand, dessen beachtenswerthe functionelle Vortheile wir im folgenden Paragraphen darlegen werden.

§ 108. Die functionellen Störungen, welche durch Gaumenspalten bedingt werden und ihre prothetische Beseitigung.

Schlingen und *Sprechen* sind die beiden Functionen, welche im Wesentlichen durch die Gaumenspalten gestört werden. Leicht begreiflich sind die Störungen des Schlingens: die Zunge drängt die Speisen, bei dem Versuche, sie gegen den Pharynx zu bewegen, in die Nasenhöhle. Man würde jedoch irren, wenn man annähme, dass bei grossen Gaumenspalten Getränke und flüssige Speisen wieder aus den Nasenlöchern abfliessen. Die Zunge lernt allmälig die Schwierigkeit überwinden, und es ist recht bemerkenswerth, dass sich bei grossen angeborenen Gaumenspalten die Zunge ganz bedeutend in der Dicke entwickelt, ein offenbares Zeichen erschwerter Arbeit der Zungenmuskeln. Diese Entwickelung kommt übrigens auch in ruhiger Lage der Zunge dem Verschlusse der Spalte zu gut; die Zunge wächst so zu sagen in die Spalte des Gaumens ein. Bei Spalten des weichen Gaumens und bei syphilitischen Defecten desselben findet in der Regel auch eine bedeutende Verstärkung der Gaumenmuskeln und des Constrictor pharyngis statt; insbesondere sieht man die Muskelfasern der hinteren Rachenwand zu derben Bündeln anwachsen, welche die Schleimhaut streifenartig emporheben. So gelingt es den Contractionen dieser Muskeln, die Speisen von den Choanen abzusperren und ihnen den Weg zum Oesophagus zu weisen. Es leiden demnach die Kranken mit Gaumenspalten nicht gerade Hunger; gleichwohl ist das Eindringen von kleineren Speisetheilen in die Nasenhöhle recht unangenehm, weil sie sich hier zersetzen und zu Entzündungen der Nasenschleimhaut führen können. Vor allem leiden Kinder im ersten Lebensjahre unter den Zersetzungen der Milch, welche in den Recessus der Muscheln stagnirt und den Anlass zu Aphthenbildung gibt. Man muss daher bei der Auffütterung solcher Kinder — denn das natürliche Saugen ist sehr erschwert — darauf achten, dass das Ausflussrohr der Milchflasche ziemlich weit nach hinten auf die Zungenbasis zu liegen kommt.

Die Störung der Sprache besteht wesentlich in dem *nasalen Beiklang der Vocale*, welcher dadurch bedingt ist, dass die Nasenhöhle gegen die Mund- und Rachenhöhle nicht willkürlich abgeschlossen werden kann. Der Grad der Störung, welcher so bedeutend sein kann, dass die Laute ihren Charakter ganz verlieren und die Sprache fast unverständlich wird, ist direct abhängig von der Grösse und Breite der Spalte und von der geringeren oder grösseren Fähigkeit, durch Muskelcontractionen die Spalten zu verkleinern. Bei erworbener Spalte kommt es indessen durch spätere narbige Verlöthung zuweilen zu einer gewissen Correction der Sprachstörung. So gibt es hochgradige Defecte am weichen Gaumen, welche mit den geringfügigsten, kaum erkennbaren Störungen der Sprache verbunden sind, jene Fälle syphilitischer Zerstörung und Vernarbung nämlich, bei

welchen die Reste des Velum an die hintere Rachenwand angelöthet sind und eine so enge Oeffnung zwischen Nasen- und Rachenhöhle lassen, dass sie durch die umgebenden Muskelfasern verschlossen werden kann. Solche Beobachtungen besitzen für die prothetische sowohl, wie für die operative Behandlung eine ganz besondere Bedeutung.

Bei grossen Defecten des harten Gaumens wird auch die Bildung der Laute gestört, bei welchen die Zunge gegen den Gaumen angelegt werden soll, d, t, sowie die Bildung der Explosivlaute b, p, welche eine Ansammlung von Luft in der Mundhöhle erfordern. Auch andere Consonanten werden nicht ganz richtig gebildet.

Soweit die Kranken diese Störungen nicht durch Muskelanstrengungen überwinden können, versuchen sie dieselben oft durch Einlegen von allerlei Fremdkörpern in die Spalte temporär zu beseitigen. Sie schieben Watte- oder Charpiepfröpfe ein, oder verstopfen die Spalte durch Leinwandsäckchen, welche mit angefeuchteten Brotkrümeln gefüllt sind. Was hier der Laie in kunstloser Weise zu erreichen sucht, das leisten weit vollkommener die *Obturatoren* der Zahnärzte. Bei Spalten, welche nur den harten Gaumen betreffen, ist die technische Aufgabe nicht schwierig. Man nimmt mit Modellirwachs oder eigens präparirtem Guttapercha Abdrücke der Spaltränder und fertigt eine Platte aus Hartgummi an, welche sich genau dem harten Gaumen anschliesst, die Spalte ausfüllt und an den Zähnen befestigt wird. Etwa fehlende Zähne lassen sich durch künstliche ersetzen, welche ebenfalls an den Obturator befestigt werden. Schwierig wird erst die Construction solcher Obturatoren, wenn sie für den Verschluss der Spalten am weichen Gaumen dienen sollen. Kingsley construirte für diese Fälle einen Obturator mit beweglichem Gaumensegel aus Guttapercha, welches auf den Hälften des weichen Gaumens ruht und durch die Contractionen seiner Muskeln gegen die Pharynxwand emporgehoben werden soll. Diese Obturatoren zeigten indess entschiedene Mängel; erst Süersen ist es gelungen, für solche Fälle das richtige Princip aufzustellen.

Fig. 96.

Obturator nach Süersen, von der Seite gesehen.
a Platte, welche den harten Gaumen bedeckt. b Brücke.
c Guttaperchaplatte, welche den Nasenrachenraum abschliesst.

Um dieses Princip zu veranschaulichen, gehen wir von dem typischen Falle des angeborenen Wolfsrachens (Fig. 33, § 36) aus. Das Gaumensegel ist unfähig, durch seine Erhebung die Choanen gegen die Pharynxhöhle abzusperren, eine prothetische Ergänzung aber stösst auf die unüberwindliche Schwierigkeit, dass sie sich nicht an die weichen und beweglichen Spaltränder befestigen lässt. Deshalb legt Süersen in die Rachenhöhle eine horizontale Platte ein, welche den oberen Rachenraum von dem unteren, dem Kehlkopfeingange gegenüberliegenden abschliesst. Die Gaumenspalte wird nur dazu benutzt, um die Brücke b aufzunehmen, welche die Pharynxplatte c mit der gewöhnlichen Obturatorplatte des harten Gaumens a verbindet (Fig. 96). Nun darf aber der vollständige Abschluss zwischen Nasen- und Rachenhöhle kein dauernder sein, weil bei einzelnen Lauten die Luft der Nasenhöhle mittönen soll und weil auch die Respiration am besten durch die Nase stattfindet. Deshalb formt Süersen die Platte für den Pharynx

nach einem Modell, welches aus Modellirwachs in der Weise hergestellt wird, dass man die Kranken gegen das Modell hin sprechen lässt. Die contrahirten Muskelbündel prägen in das weiche Wachs kleine Gruben ein, welche an der Pharynxplatte genau nachgebildet werden. Bei ruhendem Muskel befindet sich nun ein schmaler Luftraum zwischen der Platte und der Rachenwand, welcher für das Athmen und für das eventuelle Mittönen des Nasenraumes bei der Lautbildung genügt; bei contrahirtem Muskel aber wird dieser Raum geschlossen und hierdurch der nasale Beiklang der Laute verhütet. Die Leistung dieser Obturatoren ist sehr befriedigend (§ 111). Bei erworbenen Defecten des weichen Gaumens und bei den narbigen Verwachsungen mit der Pharynxwand (§ 107 Schluss) werden zum Verschlusse der Oeffnung zwischen Nasen- und Rachenhöhle nach demselben Principe Platten von sehr verschiedenartiger Gestalt angefertigt.

§ 109. Die Staphylorrhaphie und die Uranoplastik.

Fast gleichzeitig stellten (1816) Roux und v. Gräfe d. Ä. die ersten Versuche zum operativen Verschlusse der Spalten des weichen Gaumens an. Die Operation erhielt den Namen der *Staphylorrhaphie*, weil bei ihr das Anlegen der Naht das Wesentlichste ist (ῥάφη = Naht, σταφυλή = uvula, das Zäpfchen). Dieffenbach nahm diese Operation wieder auf und empfahl, der Spannung der Nahtlinie dadurch entgegen zu wirken, dass man (Fig. 97) das Gaumensegel seitlich einschneidet. Diese Schlitze sollten dann durch Granulationsbildung heilen. In der That ist die Spannung der Art, dass bei den sehr schmalen Wundflächen, welche durch die Anfrischung, d. h. durch Abtragen der Spaltränder mittelst des Messers, erhalten werden, eine Vereinigung kaum zu hoffen ist. Zweckmässiger jedoch, als die Seitenschnitte Dieffenbach's, ist das Verfahren Fergusson's, die Durchschneidung der Gaumenmuskeln des M. petro- und des M. spheno-salpingo-staphylinus, am Hamulus pterygoideus. v. Langenbeck benutzt hierzu ein sehr spitzes Tenotom (Fig. 98), dessen Schneide den vierten Theil eines Kreisbogens bildet. Die Spitze wird über dem Rande des Hamulus pterygoideus eingestochen, während man die betreffende Gaumensegelhälfte zur Spannung der Muskeln durch eine breite Hakenpincette stark nach vorn und nach der Mittellinie anzieht. Diese Myotomie entspannt das Velum vollständig. Nach Heilung der Spalte wachsen die Muskelstümpfe wieder zusammen, und das vereinigte Gaumensegel wird wieder vollkommen beweglich. Das Anlegen der Naht und die Schwierigkeiten hierbei sollen bei der Uranoplastik berücksichtigt werden.

Fig. 97.
Staphylorrhaphie mit seitlichen Entspannungsschnitten (nach Dieffenbach).



Fig. 98.
v. Langenbeck's Tenotom für die Gaumenmuskeln.

Während die erste Hälfte unseres Jahrhunderts schon einzelne Erfolge der Staphylorrhaphie aufzuweisen hatte, blieben in diesem Zeitraume die Versuche zum Verschlusse des gespaltenen harten Gaumens ziemlich erfolglos. Baizeau, Krimer und Dieffenbach versuchten zwar die Bildung von Schleimhautlappen

und wollten durch ihre Naht die Spalten schliessen, aber diese Lappen wurden meist nekrotisch. Wutzer und Bühring nahmen einen früheren Vorschlag von Dieffenbach wieder auf, trennten seitwärts von der Spalte die Processus palatini mit dem Meissel und versuchten diese abgemeisselten Stücke gegen die Mitte zu verschieben; die Erfolge entsprachen wenig dem mühevollen Verfahren, doch wurde die Methode später wieder von G. Simon empfohlen, um der Schrumpfung der Längsnarbe im harten Gaumen entgegen zu treten (§ 111). Dass man ausser der Schleimhaut auch den periostealen Ueberzug der Gaumenreste zur Deckung der Defecte benutzen könne, war zwar bekannt, aber nur unvollkommene Versuche von Warren, Fergusson u. A. lagen vor. Erst v. Langenbeck entwickelte von 1860 ab diejenige Methode der Operation, welche erfolgreich die Spalten des harten Gaumens zu schliessen vermag und bezeichnete sie als *Uranoplastik* (*οὐρανον* = Himmelsgewölbe, mit welchem die Griechen die Wölbung des harten Gaumens verglichen). Das Wesen der Methode v. Langenbeck's besteht in *der Ablösung des mucös-periostealen Ueberzuges der Processus palatini* in Form von seitlichen Lappen, welche zur Ergänzung der Spalte gegen die Mittellinie hin zusammengeführt und durch die Naht vereinigt werden. Die Vortheile der Methode sind folgende: 1) die Ablösung des Periostes vom Knochen lässt sich leichter und regelmässiger ausführen, als die Trennung der Schleimhaut vom Periost; 2) die Ernährung der Schleimhaut wird vollkommen gesichert, weil die arteriellen Gefässe, der Stamm und die Aeste der A. palatina, zwischen Periost und Schleimhaut verlaufen, eine Durchschneidung des Stammes aber bei der Lappenbildung vermieden werden kann; 3) die Ersatzsubstanz ist mächtiger, als die dünne Schleimhaut für sich und kann unter Umständen zur Ergänzung des Knochendefectes sogar neuen Knochen aus dem Periost entwickeln. Auf diese Knochenproduction darf man freilich nicht in allen Fällen rechnen; sie kann ausbleiben, besonders bei älteren Leuten und bei vorausgegangener syphilitischer Erkrankung.

Der Ausführung der Uranoplastik in Chloroformnarkose steht die Gefahr des Einfliessens von Blut in die Luftwege und der Erstickung im Wege (§ 77); doch hat man neuerdings am hängenden Kopfe (nach Rose, § 77) unter Narkose erfolgreich operirt. An willensstarken Individuen lässt sich übrigens die Uranoplastik ganz gut auch ohne Narkose ausführen, besonders, wenn *durch Bepinseln des Gaumens, des Rachens und der Zungenwurzel mit einer* 10—20 % *Cocaïnlösung die Schleimhaut gefühllos gemacht wurde.* Es bleiben dann die für den Kranken, wie für den Operateur gleich unangenehmen Würgbewegungen aus, welche sonst durch jede Berührung mit einem Instrumente hervorgerufen werden. Früher suchte man durch häufiges Bepinseln mit einem Malerpinsel die Gaumenschleimhaut allmälig abzuhärten, oder bediente sich des öfteren Bestreichens mit einer 4—5 % Bromkaliumlösung; alle diese Mittel sind durch die Entdeckung des Cocaïns als localen Anaestheticums weit übertroffen worden. In längstens 10 Minuten lässt sich mit der oben angegebenen Cocaïnlösung die ganze Gaumen-, Zungen- und Rachenschleimhaut vollständlich unempfindlich machen. Leider wirkt das Mittel nicht in die Tiefe; die Anfrischungs- und Entspannungsschnitte und vor allem die Ablösung des mucös-periostalen Gaumenüberzuges werden empfunden. Ueber das Alter, in welchem man bei angeborenen Spalten operiren soll, vgl. § 111.

Das Messer, mit dem man bei geöffnetem Munde und auseinander gezogenen Lippenwinkeln, eventuell unter Benutzung des Mundspiegels von Smith oder von Whitehead (Fig. 88, § 93), die Schnitte zur Begrenzung der Lappen führen soll, muss nach Angabe v. Langenbeck's eine der Gaumenwölbung entsprechende, stark convexe Schneide (Fig. 99) haben. Der innere Schnitt fällt auf beiden Seiten genau an den Spaltrand (ss Fig. 95), der äussere aber an die Grenze des Zahn-

fleisches (s′ s′ Fig. 95), damit die Lappen eine gehörige Breite gewinnen. Würde man die äusseren Schnitte mehr gegen das Gewölbe des Gaumens verlegen, so wäre man in Gefahr, den Stamm der A. palatina zu verletzen. Nach vorn werden die äusseren Schnitte bis zu den äusseren Schneidezähnen, nach hinten bis zum letzten Backenzahne verlängert. Gerade am hinteren Ende darf der Schnitt nicht vom Zahnfleische nach innen abirren, weil hier die A. palatina durch das gleichnamige Foramen zur Schleimhaut tritt. Stich- und Schnittverletzungen der Arterie an dieser Stelle (Fig. 95 x x), wo die Arterie, im Knochencanale festgehalten, sich nicht contrahiren und retrahiren kann, führen zu bedenklichen Blutungen, deren Stillung oft nur mit dem Glüheisen gelingt.

Die Ablösung der von jenen Schnitten eingeschlossenen mucös-periostalen Lappen erfolgt durch hebelnde Bewegungen des Elevatorium (Allg. Thl. Cap. 28). Bei syphilitischen Perforationen ist das Periost oft mit dem Knochen innig verwachsen und hängt direct mit der bindegewebigen Narbe zusammen, so dass die Ablösung recht schwer werden kann und zuweilen den Gebrauch des Messers erfordert. Bei angeborenen Spalten ist dagegen das Ablösen gewöhnlich leicht und wird erst gegen den hinteren freien Rand des harten Gaumens schwieriger, da wo sich das Periost des Gaumens zum Perioste am Boden der Nasenhöhle herumschlägt. Hier ist nun auch gerade die Knochenspalte am breitesten, und so gilt es an dieser Stelle doppelt, die Lappen gehörig zu mobilisiren, damit sie sich, ohne allzugrosse Spannung in der Mitte, durch die Naht zusammenziehen lassen. Deshalb trennt man in der Linie Z Z (Fig. 95, § 107) mit einem zweischneidigen, leicht auf der Fläche gebogenen, vorn spitzigen Messer (Fig. 100) die Verbindung des Gaumenperiostes mit dem der Nasenhöhle. Sobald eine Oeffnung gegen die Rachenhöhle geschaffen ist, kann man das geknöpfte Messer (Fig. 101) benutzen. Nunmehr folgt die oben erwähnte Myotomie der Gaumenmuskeln, wodurch die hinteren Enden der Lappen entspannt werden und sich jetzt ohne Schwierigkeit einander nähern lassen.

Fig. 99. v. Langenbeck's Messer für Uranoplastik. ½ der nat. Gr.

Fig. 100. v. Langenbeck's Messer, spitzes, geknöpftes, zur Ablösung der Gaumen- von der Nasenschleimhaut.

Fig. 101.

Zum Anlegen der Gaumennähte sind so viele Nadelapparate erfunden worden, dass man mit ihrer Beschreibung Bogen füllen könnte. Schon Dieffenbach und Roux construirten eigene Nahtwerkzeuge für die Staphylorrhaphie, und zahlreiche neue Modelle (Depierris, Passavant u. A.) hat die Neuzeit geliefert. Keines aber übertrifft an Einfachheit und Sicherheit der Führung die gestielte Nadel v. Langenbeck's, welche schon im Allg. Theile (Cap. 22) abgebildet wurde. Sie ermöglicht es, an beiden Wundrändern von vorn nach hinten einzustechen, während bei dem Nähen mit gewöhnlicher Nadel und Nadelhalter der linke Wundrand von vorn nach hinten, der rechte aber von hinten nach vorn durchstochen werden muss. Diese letztere Nadelführung hat aber ihre grossen Schwierigkeiten, da man an die hintere Seite des Lappens schwer gelangen kann und nur undeutlich sieht, wo die Nadel eindringt. Uebrigens muss zur Ueberwindung der Schwierigkeiten beim Nähen die geschickte Hand des Chirurgen mehr leisten, als das Werkzeug.

§ 110. Variationen der Uranoplastik und der Staphylorrhaphie.

Bei angeborenem Wolfsrachen kann man jede Operation, die Uranoplastik und die Staphylorrhaphie für sich getrennt ausführen oder beide Operationen combiniren. Früher wurde wohl die Frage discutirt, ob zuerst die Staphylorrhaphie und dann die Uranoplastik unternommen werden solle. Nachdem durch die Operationen der Hasenscharte die Erfahrung gewonnen war, dass der Zug der vereinigten Lippe genügt, um die Spalte des Alveolarfortsatzes zum langsamen Schliessen zu bringen, konnte man die Hoffnung hegen, der Zug des vereinigten Gaumensegels werde die Knochenspalte des harten Gaumens verengen. Diese Hoffnung hat sich aber nicht erfüllt. Man ist deshalb, wenn man nicht beide Operationen auf einmal unternehmen wollte, dem Beispiele v. Langenbeck's gefolgt und hat in den meisten Fällen erst die Uranoplastik, später die Staphylorrhaphie ausgeführt.

Unter den Varianten der Operation sind hervorzuheben: 1) Die Methode von Lannelongue, in Fällen von halbseitiger Spalte des harten Gaumens, wie ein solcher in Fig. 95, § 107 abgebildet ist. Sie besteht darin, dass man von dem nasalen Theile des Vomer, welcher gegen die einseitige Spalte hinsieht, einen mucös-periostalen Lappen ablöst, nach unten klappt und mit dem einfach angefrischten Spaltrande des Proc. palatinus zusammennäht. 2) Die Methode von Thiersch, anwendbar in Fällen, in welchen bei traumatischer oder syphilitischer Zerstörung des ganzen harten Gaumens keine Theile mehr existiren, von denen man Periost-Schleimhautlappen entnehmen könnte. Thiersch hat dann in den Gaumendefect einen grossen Lappen der äusseren Wangenhaut eingenäht, dessen Brücke durch eine Lücke der oberen Backenzähne in die Mundhöhle geführt wurde. 3) Die Methode Passavant's, welcher die Staphylorrhaphie dadurch ersetzt, dass er beide Gaumensegelhälften an die hintere Pharynxwand annäht. 4) Die Methode Trendelenburg's, durch Schönborn zuerst ausgeführt. An Stelle der Staphylorrhaphie wird in die dreieckige Spalte des weichen Gaumens zur Ergänzung des Gaumensegels ein von der hinteren Rachenwand abgelöster, dreieckiger Schleimhautlappen eingenäht — *Staphyloplastik.* Die beiden letzten Methoden haben eine mehr principielle Bedeutung, welche aber erst bei Gelegenheit der Kritik über die functionellen Erfolge der Uranoplastik und Staphylorrhaphie (§ 111) gewürdigt werden kann. Die Methoden von Lannelongue und Thiersch gelten selbstverständlich nur für besondere Fälle.

v. Langenbeck selbst bezeichnet es als wichtige Modification der in § 109 geschilderten Methode der Uranoplastik, dass man, wenn es die Spannung der Nähte erlaubt, an den äusseren Seitenschnitten in der Mitte (bei mm, Fig. 95, § 107) eine Brücke stehen lässt. Diese Brücke soll die Lappen nach oben anhalten, damit sie sich nicht zu tief gegen die Zunge herabsenken. Bei kleinen rundlichen Oeffnungen, wie sie durch syphilitische Defecte entstehen und auch nach der Uranoplastik angeborener Spalten durch mangelhafte Vereinigung der Wundränder übrig bleiben können, empfiehlt v. Langenbeck die Bildung eines gestielten Lappens, welchen man je nach der Grösse und Form der Oeffnung ausschneidet und in den angefrischten Defect einstülpt oder einnäht. Die Schliessung dieser kleinen übriggebliebenen Oeffnungen ist oft schwieriger, als die der grossen Spalten, weil der mucös-periostale Ueberzug des Gaumens schon bis an seine Grenze gedehnt wurde. Besonders gilt das für die kleinen Löcher, welche hoch oben, dicht hinter den Schneidezähnen auch nach sorgfältig ausgeführten Operationen zurückbleiben. Hier kann man indessen auch Kauterisationen mit Säuren oder mit einer glühenden Nadel versuchen.

Die syphilitischen Zerstörungen des Gaumensegels mit narbiger Verziehung der Gaumenbogen gegen die Rachenwand (§ 107) erfordern natürlich ganz an-

dere Operationen, als die gewöhnliche Staphylorrhaphie und Uranoplastik. Vergeblich würde man von Anfrischung und Naht der Narbenstränge einen Erfolg erwarten. Hier kann es sich nur darum handeln, die Oeffnung zwischen Nasen- und Rachenhöhle so weit zu verkleinern, dass, den Fällen entsprechend, welche § 108 erwähnt wurden, ein musculöser Schluss ermöglicht und dadurch der nasale Beiklang der Sprache beseitigt wird. Hierzu ist das oben erwähnte Verfahren Trendelenburg's, die Einpflanzung eines dreieckigen Pharyngeallappens am besten geeignet. Bei dieser Methode können die Oeffnungen, welche später die nasale Respiration ermöglichen, seitwärts stehen bleiben. Freilich muss man hierbei auch darauf gefasst sein, dass die narbigen Defecträndер, welche angefrischt und mit dem Lappen der Rachenschleimhaut durch die Naht vereinigt wurden, der Nekrose verfallen und das Ergebniss der Operation sehr unvollkommen werden lassen.

§ 111. Nachbehandlung und functionelle Ergebnisse der plastischen Operationen am Gaumen.

Die Blutung erfordert, insbesondere bei der Uranoplastik, wo sie bedeutender ist, als bei der Staphylorrhaphie, das Irrigiren der Wunde mit Eiswasser; ebenso lässt man zur Beherrschung der Nachblutung den Kranken in den ersten Stunden nach der Operation den Mund mit Eiswasser ausspülen. Die Schleim- und Speichelsecretion ist anfangs recht bedeutend und belästigt den Kranken um so mehr, als ihm jedes Räuspern und Husten strengstens untersagt werden muss. Auch das Kauen ist zu vermeiden und bei dem Schlucken der ausschliesslich flüssigen Nahrung die grösste Vorsicht anzuempfehlen. Schwere entzündliche Processe sind nicht zu befürchten, da die Wundsecrete nirgends stagniren können, sondern direct in die Mundhöhle fliessen. Immerhin gebietet es die Sorge für einen möglichst aseptischen Verlauf, dass der Operirte öfters den Mund mit einer 1 % Carbol- oder einer dünnen Lösung von Kali hypermanganicum ausspült. Nekrose der Proc. palatini kommt trotz der Ablösung des Periostes nicht vor; es legen sich vielmehr die Lappen wieder zum Theil an die Knochenfläche an, und wo ein klaffender Spalt bleibt, da füllt er sich schnell mit Granulationen aus. Die Suturen entfernt man nicht gern vor dem siebenten Tage. Früher wurde, um die Nähte länger liegen lassen zu können, ein besonderes Gewicht auf die Verwendung von Metallfäden gelegt; Dieffenbach benutzte Bleidraht für die Staphylorrhaphie, und v. Langenbeck nahm für die Nähte bei der Uranoplastik zum Theil Silberdraht. Wir wissen heute, dass gute aseptische Seidefäden dasselbe leisten. Misslingt die Operation ganz oder theilweise durch Trennung der Nahtlinie, so muss man zur Vornahme einer neuen Operation einige Monate vergehen lassen, bis die Theile wieder ungefähr ihre normale Beschaffenheit erhalten haben.

Was die *Form* des Gaumens betrifft, so kann man den Erfolg einer gut gelungenen Staphylorrhaphie oder Uranoplastik geradezu für tadellos erklären. Nur geübten Augen verrathen die feinen Narbenlinien die ehemals ausgeführte Operation. Leider verhält es sich mit dem *functionellen* Ergebnisse nicht ebenso günstig, mit Ausnahme der einfachen Fälle von rundlichen, durch Syphilis entstandenen Defecten im harten Gaumen, deren operativer Verschluss auch in functioneller Beziehung nichts zu wünschen übrig lässt. Bei den angeborenen Spalten, mögen sich dieselben auf den weichen Gaumen beschränken oder den weichen und harten Gaumen zugleich betreffen, macht sich unglücklicherweise die narbige Schrumpfung der längsverlaufenden Nahtlinie geltend. Das Gaumensegel wird mit der Zeit zu kurz und kann trotz der ungefähr physiologischen Form

seiner physiologischen Function, dem Abschlusse der Nasenhöhle von der Rachenhöhle, nicht mehr genügen. So bleibt gewöhnlich, trotz anscheinend wohl gelungener Operation, die Sprache mehr oder weniger mit dem früheren nasalen Beiklang behaftet. Zuweilen ist eine Besserung durch die Operation kaum zu bemerken, in anderen Fällen ist freilich die Sprache ganz erheblich reiner geworden; *eine normale Sprache aber wird fast in keinem einzigen Falle durch die Operationen der Uranoplastik und Staphylorrhaphie hergestellt.* Den Grund hierfür suchte man früher irrigerweise in den Gaumenmuskeln. Man nahm an, dass bei Ausführung der Operation in späteren Jahren die Geheilten sich nicht mehr an den Gebrauch ihrer Gaumenmuskeln gewöhnen könnten, oder dass die Function dieser Muskeln durch die Operation selbst, besonders durch die Myotomie, zu sehr gelitten hätte. Deshalb operirte man nun an Säuglingen und hoffte durch frühzeitiges Ueben der Gaumenmuskeln eine reine Aussprache zu erzielen. Solche Frühoperationen sind indessen keineswegs ungefährlich — Ehrmann berichtet, dass von 13 Fällen der Uranoplastik, welche vor dem vierten Monate ausgeführt wurden, 6 tödtlich endeten — und das Wichtigste, der Erfolg für die Sprache ist kein anderer, als wenn man vom sechsten oder siebenten Lebensjahre ab die Kinder operirt. Ein geregelter Sprachunterricht nach der Operation ist nicht werthlos, aber er vermag doch nicht die normalen Verhältnisse herzustellen. Auch kann man deutlich sehen, dass nach vollendeter Heilung der Uranoplastik und Staphylorrhaphie das Gaumensegel zwar beweglich wird, aber zu kurz und starr ist, um bei der Contraction der M. M. levatores die hintere Rachenwand zu erreichen. Den Bestrebungen, diesen Abschluss zu erreichen, kommt zwar der M. constrictor pharyngis zur Hülfe, und so bilden sich jene Hyperplasien der Muskelbündel, welche schon bei der Construction der Süersen'schen Obturatoren erwähnt wurden (§ 108), aber trotzdem wird der Abschluss nur unvollkommen erreicht.

Passavant, welcher die wahre Ursache der mangelhaften Erfolge der Staphylorrhaphie in der Kürze des vereinigten Gaumensegels richtig erkannte, schlug nun die § 110 erwähnte staphyloplastische Operation vor, nämlich die Vereinigung der unteren Enden beider Gaumensegelhälften mit der hinteren Rachenwand. Er ahmte hiermit jene günstigen Fälle narbiger Verwachsung nach, in welchen das Gaumensegel an die Rachenwand fixirt ist, d. h. er wollte zwischen den Hälften des Gaumensegels eine kleine, von contractilen Rändern umgebene Oeffnung lassen, während er im Uebrigen die Nasenhöhle von der Rachenhöhle durch die Gaumensegelhälften abschloss. Das Velum kommt dabei in eine permanente Abschlussstellung hinein und erfährt statt der Verkürzung eine Verlängerung seiner Hälften. Aehnliches erstrebten Trendelenburg und Schönborn mit ihrer Staphyloplastik, indem sie die Spalte des Gaumensegels durch einen Zipfel der Pharynxschleimhaut ergänzten (§ 110). Beiden Methoden kann man die physiologische Begründung nicht absprechen, aber die Ausführung ist schwierig, und der Erfolg sehr unsicher.

Unter Berücksichtigung aller dieser Umstände muss die Chirurgie leider an diesem Punkte eingestehen, *dass die prothetische Ergänzung durch Obturatoren den Ergebnissen der plastischen Kunst überlegen ist.* Es kann nicht geleugnet werden: bei angeborener Spalte ist die Sprache der Kinder mit guten Obturatoren nach dem System von Süersen weit besser, als nach wohlgelungener Operation. Soll deshalb die Staphylorrhaphie und Uranoplastik aufgegeben werden? Keineswegs! Bei allen Vortheilen für die Reinheit der Sprache haben die Obturatoren doch immer die Schattenseiten aller Prothesen: sie werden dem Träger bei dauerndem Gebrauche oft recht unbequem, sie erzeugen aber auch an den unnachgiebigen Spalträndern des harten Gaumens zuweilen oberflächlichen Decu-

secundären Tumoren, welche von diesen Carcinomen des weichen Gaumens ausgehen, entwickeln sich in den auf der Wirbelsäule aufliegenden Drüsen und sind kaum erreichbar. Ausser den Epithelialcarcinomen kommen noch *Adenome* und *Papillome* und in seltenen Fällen auch *Sarkome* vor, und zwar ebenso in dem Gaumensegel selbst, als auch in den Nischen, welche durch die Tonsillen ausgefüllt werden.

Sarkome und Fibrosarkome entstehen zuweilen in den Tonsillen selbst. Sie erscheinen im jugendlichen Alter und bei Erwachsenen und bilden eigrosse Geschwülste, welche schnell Faustgrösse erreichen, den Isthmus faucium versperren und das Leben durch Erstickung und Verhungern bedrohen. Ist die Geschwulst klein, fest und mehr von fibröser Structur, so kann man wohl daran denken, sie wie eine hypertrophische Tonsille mit scharfen Haken aus der Nische der Gaumenbogen herauszuziehen und mit dem Messer vom Munde aus zu exstirpiren. Doch wird man bei einem solchen Versuche immer eine bedeutende Blutung aus der erweiterten Art. tonsillaris gewärtigen (§ 106). Bei weichen und grossen Geschwülsten ist an eine solche Exstirpation vom Munde aus nicht mehr zu denken; man muss alsdann die Tonsille von aussen her freilegen. Dies geschieht entweder durch einen Schnitt, welcher dem Rande des Unterkiefers am Kieferwinkel folgt und hinter dem aufsteigenden Kieferaste den Zugang zur Aussenfläche der Tonsille eröffnet (Cheever), oder *durch temporäre Resection des aufsteigenden Kieferastes*, wie v. Langenbeck zuerst gezeigt hat. Bei dem ersteren Verfahren muss die Carotis externa nach hinten verschoben werden und bleibt während der ganzen Operation gefährdet; die letztere Methode ist zwar verletzender, aber es ist auch die sicherste, um die Verwundung der Carotis int. zu vermeiden und die bösartige Geschwulst möglichst vollständig zu exstirpiren. Man bildet einen zungenförmigen Hautlappen, ähnlich dem für die Neurektomie des N. mandibularis (§ 86), dessen Seitenschnitte dem vorderen und hinteren Rande des aufsteigenden Kieferastes folgen und den Masseter in sich fassen, dessen querer Schnitt vom Kieferwinkel ab ein Stück weit am unteren Kieferrande verläuft. Entsprechend dem vorderen Schnitte wird der Kieferbogen durchsägt, worauf man unter Ablösung des Bindegewebes, aber ohne Verletzung der Kaumuskeln, den aufsteigenden Ast des Unterkiefers im Gelenk nach oben luxirt. Nun liegt die Geschwulst und nach aussen und hinten von ihr die Carotis ext. frei, so dass im Falle ihrer Verletzung die Ligatur leicht ausgeführt werden kann. Nach beendigter Exstirpation und nachdem die Blutung gestillt, klappt man den luxirten Theil des Kiefers wieder nach unten und vereinigt ihn mit dem Kieferbogen durch die Knochennaht. Mikulicz (1884) bahnte sich in einem Falle den Weg zur Tonsillengeschwulst durch einen Schnitt, der vom Proc. mast. bis zum Zungenbeinhorne reichte. In diesem wurde der Kiefer blosgelegt, vor seinem Winkel durchsägt und das Gelenkende exarticulirt. Das Fehlen des Kieferastes störte später weder Kauen noch Sprechen, da die Ansätze des Masseter und des Pterygoid. intern. unverletzt bleiben. Dies bestätigten auch drei weitere, von Mikulicz operirte Fälle (1887).

SIEBENTES CAPITEL.

Die Verletzungen und Krankheiten der Rachenhöhle.

§ 113. Die Verletzungen und traumatischen Entzündungen der Rachenwand. Fremdkörper in der Rachenhöhle.

Zerreissungen des Pharynx werden gelegentlich bei Selbstmördern beobachtet, welche die Mündung der Schusswaffe in die Mundhöhle steckten; Stichwaffen können von der Gegend des Zungenbeines her bis zur Rachenhöhle vordringen.

Allen solchen Verletzungen folgt meist eine starke ödematöse Schwellung der Schleimhaut, wie überhaupt die Schleimhaut des Pharynx mit ihrem lockeren submucösen Bindegewebe sehr geneigt zu Oedemen ist, welche bald mehr der Ausdruck einer serösen Entzündung, bald mehr die Folge von venöser Stauung sind. Diese ödematösen Schwellungen behindern das Schlingen und endlich auch das Athmen. Bei den Schlingbeschwerden kann es sich ebensowohl um eine mechanische Verengerung des Pharynxlumen, als auch um eine Herabsetzung der contractilen Thätigkeit der Schlundmuskeln handeln; in jedem Falle aber wird es zuweilen nothwendig, dass man einige Tage nach der Verletzung die Ernährung durch die Schlundsonde vornimmt (§ 157). Verengerungen der Rachenhöhle bis zu dem Grade, dass auch die Schlundsonde nicht in den Oesophagus eingeschoben werden könnte, scheinen nicht vorzukommen. Die Behinderung des Athmens ist wesentlich von der Schwellung der beiden langen Schleimhautfalten abhängig, welche seitlich den Pharynx von dem Kehlkopfeingange abgrenzen und von dem Seitenrande der Epiglottis zu der Spitze der Ary-Knorpel ziehen. Diese Falten, die *Ligamenta ary-epiglottica* bilden bei ödematöser Schwellung dicke Wülste, die während der Inspiration gegen die Glottis spuria herabgezogen werden und diese zuschliessen. Man bezeichnete früher diesen Zustand als *Glottis-Oedem*, wenn auch dabei weniger die derberen Hautfalten der falschen Stimmbänder, der Glottis spuria, als vielmehr jene Ligamenta ary-epiglottica die Hauptrolle spielen. Von einem Oedem der wahren Stimmbänder, welche aus Muskeln mit straffem Schleimhautüberzuge bestehen, kann erst recht nicht die Rede sein, weil ihnen das lockere, zum Oedem geneigte submucöse Bindegewebe fehlt. Man erkennt die ödematöse Schwellung der Ligamenta ary-epiglottica am leichtesten mit Hülfe des Kehlkopfspiegels, oder wenn man den Finger einführt und gegen den Kehlkopfeingang hakenförmig umkrümmt. Die Fingerspitze kann dann bis gegen die falschen Stimmbänder vordringen und nach hinten die Spitzen der Ary-Knorpel erreichen. Werden die Wülste der Ligamenta ary-epiglottica sehr breit, so tritt *Erstickungsnoth* ein, welche selbst die Tracheotomie indiciren kann (§ 141). Uebrigens führen auch zuweilen phlegmonöse und erysipelatöse Entzündungen der Schleimhaut, ohne vorausgehende Verletzung, zu diesem Oedeme, zu Athemnoth und zu Anfällen von Erstickung.

Phlegmonöse Vereiterungen des submucösen Bindegewebes folgen den Verletzungen der Pharynxschleimhaut selten. Es kann jedoch geschehen, dass sich eine solche Eiterung an der hinteren Pharynxwand entlang und retroösophageal nach unten bis zum Mediastinum posticum forterstreckt und tödtlich wird. Leider sind Spaltungen der hinteren Pharynxwand nach unten schwer ausführbar. Die Antiseptik ist am zweckmässigsten durch Einathmen antiseptischer Lösungen durchzuführen, welche man mit dem Dampfspray oder den bekannten Dampfinhalationsapparaten zerstäubt.

Spitzige *Fremdkörper*, wie Nadeln, feine Knochensplitter, Fischgräten u. s. w., können sich bei der Passage eines Bissens, welcher sie einschliesst, in die Wandung des Pharynx einspiessen. Die Localisirung dieser Fremdkörper durch den Schmerz ist sehr unsicher, so dass man durch die Angaben der Kranken leicht irre geleitet wird. Da die innere Betastung mit dem Finger, wie sie noch oft zur Feststellung der Diagnose angewandt wird, in der Regel nicht zum Ziele führt, so empfiehlt es sich, immer zuerst durch die Laryngoskopie (§ 138) den Kehlkopfeingang und durch die Rhinoscopia posterior (§ 45) den oberen Theil der Rachenhöhle abzusuchen. Man entgeht damit auch der Gefahr, den Fremdkörper durch die Berührung mit dem Finger weiter nach abwärts zu stossen. Zur Extraction dient eine gebogene Kornzange oder ein ähnliches Instrumen Nadeln werden durch die Bewegungen der Muskeln zuweilen gegen die Unterkiefe

winkel- und Zungenbeingegend getrieben, so dass man sie hier durch einen Einschnitt von aussen her entfernen kann. Die sogenannten Schlundzangen kommen mehr für den obersten Theil des Oesophagus, als für den Pharynx in Betracht und werden deshalb erst (§ 158) beschrieben werden.

Bei dem hastigen Schlingen grosser Bissen, bei dem Herunterwürgen erbrochener Massen, endlich auch durch die Lockerung falscher Gebisse kann eine solche Blokirung der Rachenhöhle eintreten, dass die betreffenden Individuen in einem Augenblicke blau werden und im nächsten zu ersticken drohen. Ist man bei einem solchen Unglücksfalle zugegen, so führe man sofort den Zeigefinger bis zur Basis der Zunge, drücke diese nach abwärts und suche mit dem hakenförmig gekrümmten Finger die verstopfende Masse herauszubefördern. Während der Chloroformnarkose kann sowohl das Erbrechen, wie die Lösung eines falschen Gebisses zu einem solchen lebensrettenden Eingreifen Veranlassung geben. Wurde die verstopfende Masse bereits zum Larynx und der Trachea aspirirt, so hat sofort die Tracheotomie zu folgen.

§ 114. Die Diphtheritis der Rachenschleimhaut vom chirurgischen Standpunkte betrachtet.

Während die acuten Katarrhe der Rachenschleimhaut kaum Gegenstand einer chirurgischen Behandlung werden können, so bietet, wie an der Tonsille so auch am Pharynx, die *Diphtheritis* so vieles Interessante für den Chirurgen, dass sie nicht ganz mit Stillschweigen übergangen werden kann, wenn auch auf eine ausführliche und erschöpfende Darstellung der gesammten Lehre von der Diphtheritis verzichtet werden muss. *Wie an den Tonsillen, so gehen auch an der Pharynxschleimhaut die ersten Anfänge der Dyphtheritis von den Krypten der Follikel der conglobirten Drüsensubstanz aus.* Das anatomische Verhältniss ist wieder dasselbe; in den Krypten nisten sich die Spaltpilze an und finden in dem weichen Gewebe der Follikel genügendes Nährmaterial für ihre Massenentwickelung; allmälig wachsen dann die anfänglich zarten weisslichen, später derben gelblichen Häutchen aus den Krypten hervor. Diese Krypten bedingen auch wesentlich das Festhaften der diphtheritischen Membranen an der Schleimhautfläche, ein Moment, welches man früher als wichtiges Kennzeichen der Diphtheritis überschätzte und zu einer fundamentalen Scheidung der Diphtheritis und des Croups verwerthete. Ohne auf die Frage der Identität oder Nicht-Identität beider Krankheiten näher einzugehen, mag nur soviel erwähnt werden, dass dieselbe Krankheit, welche auf der Pharynxschleimhaut festhaftende Membranen liefert, bei der absteigenden Verbreitung auf der Schleimhaut des Larynx und der Trachea, welche eben der Follikel der conglobirten Drüsensubstanz entbehrt, locker anhaftende Membranen erzeugt. Uebrigens kommt auch das Umgekehrte vor, d. h. eine Diphtheritis der Bronchien und der Trachea, welche hier locker anhaftende Membranen bildet, greift von unten nach oben steigend, auf Larynx und Pharynx über und liefert nun auf der Pharynxschleimhaut fest anhaftende Membranen, welche gewissermassen ihre Wurzeln in die Follikel hineintreiben.

Man muss sich dieses Verhaltens der diphtheritischen Membranen bewusst sein, wenn man den Versuch machen will, durch eine antiseptische Behandlung die Krankheit in ihren Anfängen zu vernichten. Antiseptisch wirkende Flüssigkeiten — wegen der Sicherheit der antiseptischen Wirkung verdienen hier 2 bis 3 % Carbollösungen immer den Vorzug — werden, als Gurgelwasser gebraucht oder einfach aufgepinselt, kaum eine durchgreifende Wirkung haben können; wohl aber entfalten sie diese Wirkung bei einer intensiven Imprägnation der Gewebe mit diesen Flüssigkeiten. Ein Wattetampon, welcher in eine solche, oder auch

stärkere, 5 % Lösung getaucht ist, wird auf einen Schwammhalter aufgesetzt und gegen die Pharynxwandungen nicht nur ausgepresst, sondern auch an denselben hin und her gerieben, so dass die Membranen aus den Follikeln herausgerissen werden und die Flüssigkeit in die Gewebe eingerieben wird. Das Verfahren ist qualvoll für die Kranken, unangenehm für den Arzt, weil ihm oft die Membranfetzen in das Gesicht entgegengeschleudert werden, aber seine Wirkung ist zuverlässiger, als die irgend eines anderen der zahllosen Mittel, welche bis jetzt zur Bekämpfung der Diphtheritis empfohlen wurden. Uebrigens ist die Wirkung durch das Experiment constatirt; denn Membranstücke, welche in 3—5 % Lösungen von Carbolsäure eingetaucht werden, verlieren ihre Infectionsfähigkeit und bringen am Versuchsthiere diejenigen Erscheinungen nicht mehr hervor, welche durch zahlreiche Versuche als Ergebniss der Einimpfung von infectionskräftigen Membranfetzen festgestellt wurden. Indessen muss bei der Werthschätzung dieses Verfahrens auch das Fortschreiten der Diphtheritis auf die benachbarten Schleimhäute, die unregelmässige Gestalt der Pharynxhöhle, die Schwierigkeit, alle Theile derselben, z. B. auch die hintere Fläche des Gaumensegels, mit dem Mittel zu erreichen, in Betracht gezogen werden. Die Anfänge der Diphtheritis, so weit sie an leicht zugängigen Stellen, z. B. an der Oberfläche der Tonsillen oder an der hinteren Pharynxwand liegen, sind sicher durch Carbolimprägnation zu beherrschen. Wenn sich aber die Krankheit durch die Choanen in die hinteren Abschnitte der Nase und nach unten in den Larynx verbreitet hat, bevor man diese Behandlung beginnen konnte, so werden auch die Wirkungen nur noch unvollkommen und unzuverlässig sein können.



Fig. 102.
Elektrode zur Einführung hinter das Gaumensegel. 1/3 der nat. Gr.

Dieses Weiterkriechen der Diphtheritis der Tonsillen und der Pharynxschleimhaut auf den Larynx und nächstdem in die Nasenhöhle ist sehr bemerkenswerth. Fast scheint es, als ob das Flimmerepithel der Verbreitung der Noxe günstig sei oder ihr wenigstens keinen Widerstand entgegensetze, während die geschichteten Platten und Cylinderepithelien der Zunge und des Oesophagus für die Weiterentwickelung keinen günstigen Boden gewähren. Besonders widerstandsfähig ist das Epithel des Oesophagus, denn die schwerste Diphtheritis schliesst, wie die Obduction lehrt, in scharfer Linie am Anfange des Oesophagus ab; dagegen kommt ein Fortschreiten der Diphtheritis nach der Mundhöhle in schweren Fällen vor, jedoch nicht auf den Zungenrücken, welcher sich durch besonders dichte Schichtung der Epithelien auszeichnet, sondern seitwärts am Zungenrande nach dem Boden der Mundhöhle hin.

Die schlimmsten Fälle der Diphtheritis der Rachenhöhle sind diejenigen, welche zu einer Gangrän der Schleimhaut, zu einem nekrotisch-fauligen Zerfall der Gewebe führen. Sie enden wohl ausnahmslos tödtlich; anderenfalls müssten dem Chirurgen Defecte des Gaumensegels zu Gesicht kommen, welche durch diphtheritische Gangrän entstanden sind.

Die diphtheritische Lähmung der Gaumen- und Schlundmuskeln bedingt Störungen im Schlingen und in der Sprache. Genossene Flüssigkeiten fliessen in die Nasenhöhle und aus den Nasenlöchern heraus, weil der M. constrictor pharyngis sie nicht zum Oesophagus befördert und das schlaff herabhängende Gaumensegel, dessen M. M. levatores gelähmt sind, die Nase gegen den Rachen nicht mehr ab-

schliessen kann. Aus dem letzteren Grunde erhält wieder die Sprache, genau so wie bei grossen Gaumenspalten, einen starken nasalen Beiklang. Zur elektrischen Behandlung dieser Muskeln kann man sich eine sehr einfache Elektrode aus einem elastischen Catheter herstellen. Die Kuppe wird abgeschnitten und der Mandrin so umgebogen, dass er ein feuchtes Schwämmchen fixirt (Fig. 102). Der Mandrin dient zur Ueberleitung des Stromes auf das Schwämmchen, welches die Pharynxhöhle ausfüllt, während ein zweiter, ebenso eingerichteter Catheter auf die Vorderfläche des Gaumensegels aufgesetzt wird (C. Hueter).

§ 115. Sonstige Entzündungen der Rachenschleimhaut und der Rachenwand.

Die Solitärfollikel, deren Bedeutung für das Entstehen der Diphtheritis und das Haften der diphtheritischen Membranen wir oben erläuterten, stehen auch zu den einfachen chronischen Katarrhen in besonderer Beziehung. Die einfache Follicularentzündung mit Bildung eiterig-käsiger Pfröpfe, welche bei Hustenstössen herausgeschleudert werden, kann sich im Pharynx ebenso entwickeln, wie in der Tonsille (§ 103) und bedarf keiner weiteren Erörterung. Am häufigsten aber findet sich an der Rachenschleimhaut eine chronische Follicularhyperplasie, welche unter dem Namen der *Pharyngitis follicularis chronica* oder *granulosa* bekannt ist. Diese Affection zeigt sich in der Form zerstreuter oder auch confluirender, stecknadelkopf- bis linsengrosser Knötchen, die in der Regel blass und halbdurchsichtig erscheinen, so dass sie Aehnlichkeit mit Sagokörnern haben. Auch die sogenannte *Pharyngitis lateralis* (Michel, Moritz Schmidt), welche dicke Wülste hinter den Gaumenbogen bildet und daher besser als *Pharyngitis retroarcualis* (Jurasz) bezeichnet wird, beruht vorwiegend auf einer diffusen Hypertrophie der hier vorhandenen Follikel. Die Behandlung dieser follicularen Schwellungen besteht in oberflächlichem Kauterisiren mit Lapis, Chromsäure oder einem feinen Galvanokauter.

Ein besonderes chirurgisches Interesse erweckt dasjenige Conglomerat von Follikeln, welches sich am Rachendach oberhalb der Choanen und in der Nähe der Tubenmündungen befindet, die *Tonsilla pharyngea* (Luschka). Die Hypertrophie dieses lymphatischen Gewebes, welches dem der Gaumentonsillen entspricht, führt zur Entwickelung von meist höckerigen, zapfenförmigen Geschwülsten, welche auf breiter Basis aufsitzend vor den Choanen herabhängen — *Rachenadenome, adenoide Vegetationen* (W. Meyer). Die Symptome dieses Leidens sind in mancher Beziehung ähnlich denjenigen bei Nasenpolypen (§ 49); auch hier ist die nasale Athmung behindert und selbst gänzlich aufgehoben, da die Geschwülste die Choanen verlegen. Ausserdem kommt nicht selten Schwerhörigkeit vor, welche durch die Blokirung der Tubeneingänge und begleitende Tubenkatarrhe zu erklären ist. Die Geschwülste sind mit dem hakenförmig gekrümmten Finger, den man hinter dem Gaumensegel nach oben führt, unschwer zu fühlen, noch besser aber mittelst der Rhinoscopia posterior zu erkennen, welche für diesen Zweck auch als Pharyngoskopie bezeichnet werden kann (Voltolini, § 45, Fig. 51). Da die sonst übliche Behandlung der chronischen Pharynxkatarrhe, der Gebrauch adstringirender Gurgelwässer und das Bepinseln mit dünnen Lösungen von Argentum nitric. gerade für diese Form keinen Nutzen bringt, so muss man sich bemühen, in durchaus chirurgischer Weise die krankhaften Gewebswucherungen mechanisch zu entfernen. Zu diesem Zwecke sind zahlreiche Instrumente, Ringmesser (W. Meyer, V. Lange), scharfe Löffel (Justi), schneidende Zangen (Michael, Schech) angegeben worden, mit welchen man vom Munde, oder von der Nase aus die adenoiden Wucherungen entfernen kann. Auch der Galvanokauter und die galvano-

kaustische Schlinge werden mit Vortheil in Anwendung gezogen. Das von einigen Autoren empfohlene Auskratzen der Geschwülste mit einem eigens dazu gepflegten Fingernagel muss dagegen aus leicht erklärlichen Gründen gänzlich von der Hand gewiesen werden.

Hier wäre auch noch zu erwähnen die *Hypersecretion* und die *Cystenbildung* der *Bursa pharyngea* (Tornwaldt), eines schon von Luschka beschriebenen und am Rachendach, in der Rachentonsille befindlichen blinden Canales oder Sackes. Die Beschwerden bei der vermehrten Schleimabsonderung dieser Bursa mucosa werden durch Einblasen von adstringirenden Pulvern — Argent. nitr., Tannin, Alaun — bekämpft, während die Cyste, welche ähnliche Störungen, wie die Rachenadenome verursacht, die Spaltung erfordert.

Von den adenoiden Wucherungen müssen die Fälle echt granulirender, d. h. *lupöser* Pharyngitis unterschieden werden, wenn auch das Auskratzen mit dem scharfen Löffel für beide Fälle zutreffend ist. Während jene hyperplastische Entzündung nur der Schleimhaut angehört, dringt die Granulationsbildung des Lupus in das submucöse Bindegewebe vor und bedingt deshalb bei dem Heilen narbige Schrumpfungen, welche in der Pharynxhöhle ähnliche Störungen erzeugen können, wie die Narbenbildung nach syphilitischer Ulceration (§ 107). Der Lupus der Pharynxschleimhaut entwickelt sich selten primär; meist tritt er bei gleichzeitigem Lupus des Gesichtes und der Nase auf und kann auch continuirlich von der äusseren Nase durch die Schleimhaut der Nasengänge zum Pharynx fortwuchern.

Unter den Begriff der submucösen Entzündung der Rachenwand ist der sogenannte *Retropharyngealabscess* zu stellen, wenn auch seine Ursache sehr selten in einer Erkrankung der Rachenwand, meist dagegen in einer solchen der Halswirbel zu suchen ist, welche von der hinteren Pharynxwand überzogen werden. Diese Erkrankung, die granulirende Osteomyelitis der Halswirbelkörper, wird erst in Cap. 14 erörtert werden. Sie tritt an der vorderen Fläche der Wirbelkörper oft über das Gebiet der Knochen hinaus und führt zu Abscessen im retropharyngealen Gewebe, zwischen Ligamentum longitud. vertebr. anterius und der Muskelschicht des Pharynx. Das Lumen des Pharynx wird dann mehr oder weniger verlegt, die Ernährung und die Athmung behindert. Die Diagnose der Retropharyngealabscesse ist dadurch sehr erschwert, dass die Kranken den Mund meist nur wenig öffnen können. Erzwingt man sich aber das Oeffnen, so stösst der tastende Finger auf eine weiche Schwellung, welche die sonst harte Rachenwand verhüllt. Die Abscesse werden mit dem Messer incidirt, doch muss man besonders bei Kindern wohl beachten, *dass bei der plötzlichen Entleerung grosser Eitermengen die Flüssigkeit in den Kehlkopf einströmen und Erstickung verursachen kann.* Man sticht deshalb zunächst ein sehr feines Scalpell ein, so dass nur eine kleine Oeffnung entsteht und der Kranke den Eiter aushusten kann; erst nach Entleerung der Hauptmasse des Eiters wird dann die Einstichwunde mit dem geknöpften Messer erweitert. Sehr zweckmässig ist auch die Eröffnung solcher Abscesse bei abhängiger Kopflage nach Rose.

§ 116. Die Geschwülste der Pharynxhöhle, die Nasenrachenpolypen.

In früherer Zeit warf man fast alle Geschwülste der Pharynxhöhle unter der Bezeichnung der „Nasenrachenpolypen" zusammen. Wir haben jetzt gelernt, die einzelnen Arten dieser Tumoren genau zu trennen und unterscheiden unter den Geschwülsten der Rachenhöhle: 1) solche, welche von benachbarten Organen in die Rachenhöhle hineinwuchern, 2) solche, welche in den Wänden der Rachenhöhle wurzeln.

Zu den ersteren gehört eine grössere Zahl von gewöhnlichen Schleimpolypen der Nase (§ 49), welche sich gegen die Choanen hin entwickeln und aus ihnen in die Rachenhöhle vordringen. Sie hängen selten so weit herab, dass sie am unteren Rande des Gaumensegels sichtbar werden, doch sind sie in der Rachenhöhle mittelst des Kehlkopfspiegels zu erkennen und immer zu fühlen, wenn man die Spitze des Zeigefingers hinter das Gaumensegel führt. Ueber ihre operative Behandlung vgl. § 50.

Es gehören ferner zur ersten Gruppe die *Schleimpolypen*, sowie die selteneren *Adenome* und *Sarkome der hinteren Fläche des Gaumensegels*, welche entweder vom Velum selbst, oder von dem hinteren, freien Rande des Nasenseptum entspringen. Die Schleimpolypen entstehen aus einer einfachen Hyperplasie der Schleimhaut nach Art der gewöhnlichen Nasenpolypen; ihre Oberfläche ist wie bei diesen glatt und graugelblich oder weisslich gefärbt, ihr Stiel dünn und gefässarm. Man erkennt zuweilen die Kuppe des Polypen, welche hinter dem Gaumensegel herabhängt, und der untersuchende Finger erreicht mit der Spitze leicht die Wurzel. Unter dem Schutze des Fingers lässt sich mit einer starken und langen Cooper'schen Schere der Stiel hinter dem Gaumensegel trennen, während der Polyp mit einer Lüer'schen Zange gefasst und nach aussen gezogen wird. Auch mit der galvanokaustischen oder der kalten Drahtschlinge gelingt die Abschnürung. Nach der Operation lässt man die Rachenhöhle mit Eiswasser ausspülen oder den Kranken damit gurgeln. Adenome und Sarkome sitzen zuweilen breitbasig auf und erfordern die galvanokaustische Zerstörung oder die Excision.

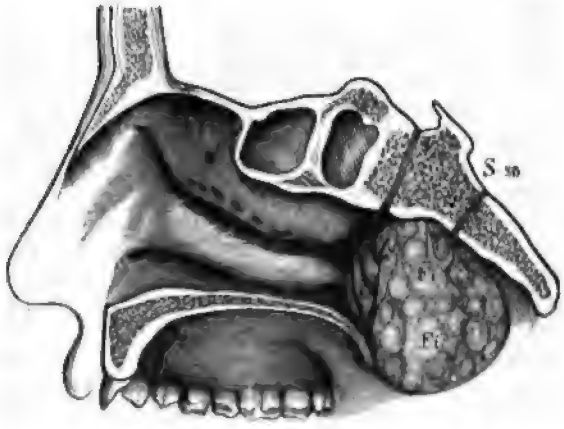

Fig. 103.
Fibrom (Fi) der Schädelbasis, von der Synchondrosis spheno-occipitalis (S so) entspringend.
Schema im sagittalen Durchschnitte.

Gegenüber den Geschwülsten der ersten Gruppe sind die der zweiten, die in den Rachenwandungen selbst wurzelnden Tumoren, fast nie gestielt. Es gehören hierher:

a) *Die Fibrome der Schädelbasis, welche von der Gegend der Synchondrosis spheno-occipitalis an der oberen Rachenwand entspringen* (Fig. 103). Sie entwickeln sich beinahe ausnahmslos im jugendlichen Alter von 12—18 Jahren und kommen fast nur bei Knaben vor. Diese Fibrome, welche oft sehr gefässreich sind und in einzelnen Partien durch das Ueberwiegen der venösen Gefässe an cavernöse Venengeschwülste erinnern, sitzen mit breiter Basis auf und zeigen halbkugelige Formen. Die Geschwulst wächst nach unten in die Rachenhöhle und erschwert mit der Zeit die Athmung ganz erheblich. Oft treten aus Erosionen, welche an der Peripherie der Geschwulst entstehen, Blutungen ein, und die Kranken können hierdurch so anämisch werden, dass die operative Entfernung als lebensrettender Eingriff nothwendig wird.

b) *Die gelappten Fibrome, welche in der Fissura pterygo-palatina wurzeln und von* v. Langenbeck *zuerst als Retromaxillar-Geschwülste beschrie-*

ben wurden (Fig. 104). Auch diese Fibrome können reichliche Venennetze enthalten und Uebergänge zu cavernösen Geschwülsten bilden, was bei ihrem Ursprunge in dem venenreichen, fast einem Schwellkörper ähnlichen Bindegewebe der Fissura pterygo-palatina leicht begreiflich ist. Im klinischen Verlaufe stimmen sie mit den unter a) beschriebenen Fibromen insofern überein, als sie ebenfalls fast ausschliesslich bei Knaben zwischen dem 12. und 18. Lebensjahre vorkommen. Ihre Form ist indessen durchaus verschieden von jenen Fibromen. Die retromaxillare Geschwulst setzt sich gewöhnlich aus vier Fibromen zusammen, welche alle an einem gemeinsamen bindegewebigen Stiele in der Fissura pterygo-palatina sitzen. Ein Theil dieses „gelappten" Fibromes erstreckt sich von der Fissur nach vorn und oben in die Fissura orbitalis infer. und durch diese in die Orbita, so dass der Bulbus nach vorn getrieben wird und *Exophthalmus* entsteht. Ein anderer Fibromlappen wächst nach oben und hinten in die Fossa temporalis ein, so dass man durch den M. temporalis hindurch eine feste Schwellung fühlen, übrigens auch mit dem Auge die grössere Füllung der Fossa temporalis erkennen kann. Nach unten wächst das Fibrom von der Fissura pterygo-palatina in die Nasenhöhle hinein und verbreitet sich hier in zwei Richtungen, nach vorn zum Nasenloche, nach hinten zur Rachenhöhle. Der vordere Theil wird wie ein Nasenpolyp im Nasenloche sichtbar, zeigt aber eine andere Färbung, erscheint rosenroth, während die Schleimpolypen immer blass aussehen; auch ist seine Consistenz fest, die Oberfläche oft erodirt und zum Bluten geneigt. Aehnlich verhält sich der hintere Abschnitt, welcher in der Rachenhöhle freien Raum zu einer bedeutenden Breitenausdehnung findet. Oft wird von diesen vier Fibromen bei oberflächlicher Untersuchung nur die eine Geschwulst im Nasenloche erkannt und für einen gewöhnlichen Polypen gehalten, bis man bei dem Versuche der Entfernung die Unmöglichkeit erkennt, an seinen vermeintlichen Stiel zu gelangen. Die Bezeichnung „Retromaxillargeschwulst" bezieht sich auf das Verhältniss zum Oberkiefer, welcher von der Geschwulst an seiner hinteren Fläche umwachsen und nach vorn geschoben wird. Bei der differentiellen Diagnose zwischen Retromaxillargeschwulst und den eigentlichen Oberkiefergeschwülsten muss man besonders das Verhalten des harten Gaumens beachten. Dieser wird durch die Retromaxillargeschwulst niemals verändert; die Oberkiefergeschwülste dagegen wachsen in den Gaumen ein oder treiben ihn nach unten, so dass das Gewölbe sich abflacht.

Fig. 104.

Retromaxillargeschwulst, nach einer im Besitze v. Langenbeck's befindlichen Originalzeichnung. Der nasale Theil der Geschwulst ist im linken Nasenloche sichtbar. Der linke Bulbus tritt hervor. Die linke Fossa temporalis ist bei t von der Geschwulst angefüllt. Ueber die Schnittführung (s s) vgl. § 118.

c) *Die Sarkome der Halswirbelsäule.* Sie bilden weiche, schnell wachsende Geschwülste, welche breit auf der Wirbelsäule aufsitzen und die hintere

enwand flach hervorwölben. Die sehr weiche Beschaffenheit des
ngt in einzelnen Fällen die Schwierigkeit, dasselbe von den Retropharyngeal-
essen (§ 115) zu unterscheiden. An die operative Entfernung solcher Tumoren
d kaum gedacht werden können (§ 119 Schluss).

d) *Die Fibrosarkome der seitlichen Pharynxwand*, eine sehr seltene Form,
elcher wir bei der im § 119 zu schildernden Operation der Pharyngotomia sub-
yoidea wieder begegnen werden.

e) Die *Ekchondrome*, welche breit aufsitzen, relativ hart sind und als höcke-
rige Geschwülste in den Rachenraum hineinragen.

§ 117. Die Operationen zur Entfernung der Fibrome der oberen Rachenwand.

Will man die blutige Exstirpation eines solchen Fibroms der Schädelbasis mit Messer und Schere vornehmen, so muss für Finger und Instrumente freier Zugang geschaffen werden. Mirault entfernte eine ganze Oberkieferhälfte, um die Rachenhöhle breit zu eröffnen und in ihr die Exstirpation der Geschwulst vorzunehmen; doch ist diese Voroperation verstümmelnd und lebensgefährlich, ohne dass ihre Nachtheile durch einen sehr freien Zugang ausgeglichen werden. Dagegen ist die Methode von Manne sehr empfehlenswerth, nach welcher man das Gaumensegel bis zum hinteren Rande des harten Gaumens median spaltet. Dann fasst man die in der klaffenden Wunde hervortretende Geschwulst mit der Muzeux'schen Zange, lässt sie von einem Assistenten nach unten und vorn anziehen und schneidet mit einer starken, über die Fläche gebogenen Schere, welche von dem Zeigefinger der linken Hand geleitet wird, die Geschwulst von der Schädelbasis ab. Nun entsteht allerdings eine bedeutende Blutung, aber die klaffende Wunde des Gaumensegels gewährt hinlänglich Raum, um bereit gehaltene Wattetampons mit den Fingern fest auf die blutende Fläche zu drücken. Da es sich im Wesentlichen um eine venöse Blutung handelt, so kommt sie unter dem Fingerdrucke in einigen Minuten zum Stehen. Bei Nachblutungen muss diese digitale Compression wiederholt werden. Die Spalte des weichen Gaumens ist daher zunächst offen zu lassen; auch ist bei starker Blutung der Zustand der Operirten nach der Geschwulstexstirpation der Art, dass man gern auf die sofortige Staphylorrhaphie verzichtet. Nur wenn die Blutung geringer war, also bei gefässarmen Fibromen, kann die Staphylorrhaphie sofort der Geschwulstexstirpation folgen. Zweimal sah C. Hueter nach dieser Operation in den ersten Wochen einen spontanen narbigen Schluss der künstlichen Gaumenspalte eintreten. Von dem spitzen Winkel am oberen Theile des Spaltrandes wuchsen Granulationen hervor, durch deren narbige Verdichtung die Ränder der Gaumensegelhälften allmälig genähert und endlich zusammengezogen wurden. In den meisten Fällen freilich ist man genöthigt, die Gaumenspalte wieder anzufrischen und wie bei dem angeborenen Wolfsrachen zu vernähen. Böckel zieht an Stelle des Manne-schen Längsschnittes durch das Velum die quere Trennung an der Basis des Gaumensegels vor, und Nélaton führt einen Quer- und Längsschnitt, also eine Art T-Schnitt, welcher jedoch sehr verletzend ist.

Gussenbauer hat in einem Falle, weil ihm die Spaltung des Gaumensegels zu wenig Raum gewährte, den harten Gaumen durch einen Längsschnitt und durch Ablösung des mucös-periostalen Ueberzuges frei gelegt und dann mit dem Meissel entfernt. Der Zugang zu dem Tumor wird allerdings hierdurch etwas breiter; aber dieser Vortheil wiegt die grössere Schwierigkeit des Voractes kaum auf.

Die schwere Zugänglichkeit der Tumoren einer-, die Gefahr der Blutung anderseits führte schon sehr frühzeitig zu Versuchen, die Geschwulst vom Munde

sucht, ohne sie entfernen zu können. v. Langenbeck erkannte die Nothwendigkeit, die Fissura pterygo-palatina, die Ursprungsstelle der Geschwulst, ebenso wie die benachbarten Gruben und Höhlen, in welche die einzelnen Fortsätze der Geschwulst eindringen, die Orbita, die Temporalgrube, die Nasen- und Rachenhöhle freizulegen. Zugleich erkannte er aber auch die Möglichkeit, den an sich gesunden und nur nach vorn gedrängten Oberkiefer in der Weise zu erhalten, dass man ihn zeitweise, für die Dauer der Exstirpation, dislocirt und nach Vollendung der Exstirpation wieder in seine normale Lage einfügt (über osteo-plastische oder temporäre Resection am Nasenskelete § 51 und am Unterkiefer § 112). So entstand folgende Operationsmethode:

Man umgrenzt mit dem Scalpell einen zungenförmigen Lappen (Fig. 104 ss). Der Schnitt beginnt unter dem inneren Augenlidwinkel, zieht längs des Infraorbitalrandes nach aussen bis nahe zur Nahtverbindung zwischen Jochbein und Stirnbein, biegt dann über den vorderen Theil des Jochbogens nach unten um und läuft nun rückwärts am unteren Jochbeinrande und quer über die Wange bis zu der Verbindung des Nasenknorpels mit dem Proc. frontalis des Oberkiefers. Die Basis dieses Lappens ist die schmale Hautbrücke, welche den Proc. frontalis des Oberkiefers bedeckt. Die Schnitte werden überall bis auf den Knochen geführt, weil in der Linie des Hautschnittes auch der Sägeschnitt zur Auslösung der oberen Hälfte des Oberkiefers verlaufen soll; besonders muss die Insertion des Masseter am unteren Rande des Jochbeines bis auf den Knochen abgelöst werden. Nun sticht man ein Elevatorium an der Verbindung des Jochbogens mit dem Jochbeine und zwar dicht unter dem Jochbogen *genau in frontaler Richtung* ein. Die Spitze des Elevatorium gleitet an der hinteren Ebene des Oberkieferkörpers in die Fissura pterygo-palatina ein, und ein fester Druck genügt, um sie durch die seitliche Wand der Nasenhöhle hindurchtreten zu lassen. Mit dem Zeigefinger, welchen man hinter dem Gaumensegel und von der Chaone aus in den Nasengang einführt, kann man die Spitze des Elevatorium fühlen. Dieses wird nun herausgezogen und die Stichsäge mit nach oben gerichteter Schneide in den vom Elevatorium geschaffenen Canal eingeführt. Es erfolgt die Durchsägung des Jochbogens, und von da ab folgt die Stichsäge genau der Linie des oberen Theiles des Hautschnittes, indem zuerst die Verbindung zwischen Stirnbein und Jochbein, dann der Boden der Orbita bis zum Thränenbeine hin durchsägt wird. Nun zieht man die Stichsäge aus dem Sägecanale heraus und führt sie wieder wie zuerst in die Fissura pterygo-palatina ein, aber jetzt mit der Schneide nach unten gerichtet. Sie bewegt sich nun am unteren Rande des Jochbeines vorbei durch die Wandungen des Antrum Highmori, indem sie genau die Richtung des Hautschnittes, nun an dem unteren Theile desselben, einhält, bis sie in der Nasenhöhle an die Grenze zwischen Knorpel und Knochen gelangt. Endlich setzt man das Elevatorium wieder in die Fissura pterygo-palatina ein und hebelt das ganze ausgesägte Knochenstück nach der Stirne empor, wobei sich die Nahtverbindung zwischen dem Stirnbeine und dem Proc. frontalis des Oberkiefers, sowie zwischen den Nasenbeinen lockert. Jetzt sieht man frei in alle vier Höhlen und Gruben, um welche es sich bei den Retromaxillargeschwülsten handelt, in die Orbita, in die Fossa temporalis, in die Nasenhöhle und von ihr aus in die Rachenhöhle. Nach Exstirpation der Theile des gelappten Fibroms aus diesen Gegenden und nach der Blutstillung, wobei die Anwendung des Thermokauters in dem gefässreichen Bindegewebe der Fissura pterygo-palatina nothwendig werden kann, klappt man das ausgesägte Kieferstück in seine normale Lage zurück und befestigt es durch genaue Vernähung der Hautränder.

Diese Operation darf zu den kunstvollsten gezählt werden, welche überhaupt zur Ausführung kommen. Sie wurde so beschrieben, wie sie an der Leiche geüb'

werden kann. Am Lebenden ist sie in einer Beziehung leichter, als an der Leiche, weil das Wachsthum der Geschwulst die Fissura pterygo-palatina erweitert und die Einführung der Instrumente erleichtert; dafür macht die nicht unbedeutende Blutung die Operation am Lebenden wieder sehr schwierig. Die Erfolge sind jedoch als glänzend zu bezeichnen. Die Mortalität ist gering, und die Operation erweist sich nicht nur als lebensrettend gegenüber den gefährlichen Blutungen, welche vorher aus den Erosionen der Schleimhaut stattfanden, sondern auch als zuverlässig betreffs der Recidive. Endlich ist sie wenig entstellend, wenn auch die Narbe des Hautschnittes erkennbar bleibt. Andere Arten der temporären Resectionen, so die des Nasenskeletes (§ 51), welche Ollier nicht allein für die Nasenpolypen, sondern auch für die Nasenrachenpolypen empfahl, geben zu wenig Raum oder sind zu verletzend, wie z. B. die Operation Cheever's, welcher den Oberkieferkörper quer durchsägte, den harten Gaumen trennte und dann die untere Oberkieferhälfte nach unten dislocirte.

§ 119. Die Pharyngotomia subhyoidea. Exstirpation des Pharynx.

Die Geschichte dieser Operation ist nicht ohne Interesse. Man kann die These aufstellen, dass sie eigentlich von Selbstmördern erfunden worden ist. Der Selbstmörder, welcher sich „den Hals abschneiden" will, setzt mit besonderer Vorliebe das Messer auf den hervorragendsten Theil der vorderen Halsgegend, auf das Pomum Adami ein; die Klinge gleitet dann nach oben in den Raum zwischen dem Zungenbeine und dem oberen Rande der Cartilagines thyreoideae und eröffnet die Rachenhöhle gerade zwischen der Epiglottis und dem Kehlkopfeingange. Solche Wunden kommen nicht so selten zur chirurgischen Behandlung und zur Heilung, weil in diesem Raume lebenswichtige Theile nicht getrennt werden. An der Seite kann zwar die A. thyreoidea super. in den Schnitt fallen, doch wird hier zur Ligatur der beiden Schnittenden immer noch Zeit bleiben. Erst wenn bei kräftiger Führung der Schnitt unter dem Kieferwinkel die A. carotis ext. erreicht, wird das Leben unmittelbar gefährdet.

Malgaigne begründete auf diese Untersuchungen diejenige Operation, welche er als *Laryngotomia subhyoidea* bezeichnete und zur Entfernung von Fremdkörpern aus der Larynxhöhle, auch wohl zur Exstirpation von Geschwülsten an den Stimmbändern empfahl. Prat benutzte sie 1859 zuerst zur Exstirpation eines fibrösen Tumor am Kehlkopfeingange. Hiernach müsste die Operation unter die Larynxoperationen (Cap. X) gestellt werden. Indessen hat v. Langenbeck hervorgehoben, dass dieser Schnitt nicht den Larynx, sondern den Pharynx eröffnet; auch benutzte er ihn zur Entfernung von Geschwülsten der seitlichen Pharynxwand und des Lig. ary-epiglotticum und gab ihm deshalb den Namen: *Pharyngotomie.* Wir nehmen diese Nomenclatur an und beschreiben die Operation an dieser Stelle. Ihre Bedeutung für Eingriffe im Larynx soll später gewürdigt werden. Bis jetzt wurden etwa 10 Operationen dieser Art mit günstigem Verlaufe veröffentlicht.

Man führt dicht am unteren Rande des Zungenbeinkörpers und der grossen Zungenbeinhörner einen Schnitt, welcher Haut und oberflächliche Fascie, an den beiden Seiten auch Fasern des Platysma myoides trennt. So gelangt man auf die Muskelschicht und zwar oberflächlich und median auf die beiden M. M. sternohyoidei, etwas tiefer und lateral auf die beiden M. M. thyreo-hyoidei. Nachdem diese Muskeln getrennt sind, liegt die Membrana hyo-thyreoidea frei und wird oben von der hinteren Fläche des Zungenbeines abgelöst, indem man die Spitze des Messers hinter dem Zungenbeine nach oben zu einsticht. Die Spitze ist hierbei die Schleimhaut dicht vor der Epiglottis, entsprechend der Fossa glos

epiglottica, durchtrennen. Man führt deshalb den Zeigefinger der linken Hand vom Munde aus auf der Dorsalfläche der Zunge an diese Stelle und fixirt hierdurch den Ausstichspunkt für die Messerspitze. Sobald die Schleimhaut in einiger Ausdehnung getrennt ist, gelingt es mit scharfen Häkchen, den freien Rand der Epiglottis anzuhaken und diese selbst nach aussen zur Hautwunde herauszuziehen. Der Epiglottis folgen bei dem Zuge nach aussen die Ligamenta ary-epiglottica, und indem man die Ablösung des Kehlkopfes von der Zunge fortsetzt, sieht man bei dem Anziehen des Larynx nach vorn die seitliche und die hintere Pharynxwand. Die Geschwülste der seitlichen Pharynxwand, meist Fibrosarkome, können nun sehr gut von der Wunde aus exstirpirt werden. Die A. pharyngea ascendens, welche an dieser Wand emporsteigt, wird bei ihrer Durchschneidung schnell unterbunden, damit sich das Blut nicht in den Larynx und die Trachea ergiesst. Aus der hinteren Pharynxwand würden sich Geschwülste exstirpiren lassen, welche etwa nur in der Schleimhaut und der Muscularis eingebettet wären; doch handelt es sich hier, wie § 116 (Schluss) erwähnt wurde, ziemlich ausschliesslich um Sarkome der Wirbelkörper, an deren radicale Entfernung wohl nicht gedacht werden kann. Uebrigens hat W. Busch einige bewegliche Geschwülste im submucösen Gewebe der hinteren Pharynxwand vom Munde aus unter Spaltung der Schleimhaut exstirpirt.

Wegen Epithelialcarcinom, welches sich vom Kehlkopfeingange auf die Pharynxwände verbreitet hatte, versuchte v. Langenbeck in drei Fällen die *Exstirpation des Pharynx* auszuführen und zwar mit einem Schnitte, der am unteren Kieferrande, zwischen Kieferwinkel und Mitte des Kieferbogens begann und in der Richtung des M. sterno-thyreoideus nach abwärts bis zur Cartilago cricoidea geführt wurde. In zwei Fällen mussten auch einzelne Theile des Larynx entfernt werden. Die vorausgeschickte totale Exstirpation des Larynx (§ 150) hätte wohl die Operation am Pharynx erleichtert. A. lingualis und A. thyreoidea erhielten eine doppelte Ligatur. Die Ausführbarkeit solcher Operationen ist nicht zu bestreiten; wohl aber bleibt es sehr fraglich, ob bei solch verbreitetem Epithelialcarcinom eine dauernde Heilung erzielt werden kann; ist doch die vollständige Entfernung alles kranken Gewebes und besonders der secundär ergriffenen, tiefen Lymphdrüsen kaum zu erreichen. Alle drei Operirten starben an den unmittelbaren Folgen des Eingriffes, einer allerdings erst nach 14 Tagen. Die Durchschneidung des N. laryngeus sup. scheint das Einfliessen von Speisetheilen in die Luftwege zu begünstigen; dann folgen lobuläre Pneumonien, welche zum Tode führen. Billroth, welcher wegen Carcinom eine ähnliche Pharynxexstirpation mit gleichzeitiger Exstirpation des Larynx ausführte, verlor seinen Kranken erst nach sechs Wochen an Mediastinitis post. Eine fünfte, von Gussenbauer ausgeführte Operation endete ebenfalls tödtlich.

ACHTES CAPITEL.

Die Verletzungen und Krankheiten des Ohres.[1])

§ 120. Die Verletzungen der Ohrmuschel und des knorpeligen Gehörganges.

Schnitt- und Hiebverletzungen der *Ohrmuschel* zeigen die Eigenthümlichkeit, dass der getrennte Ohrknorpel nicht zum Klaffen kommt, während die Hautwundränder sich zurückziehen. Es liegen daher immer die weissen Knorpelränder

1) Die Krankheiten des inneren Ohres, welche das eigentliche Gebiet der otiatrischen Specialität bilden, bleiben hier unberücksichtigt.

sichtbar in der Wunde. Die Naht kann durch den Knorpel geführt werden, vereinigt aber am besten als doppelte Naht nur die Hautwunden vor und hinter dem Knorpel. Immer ist eine recht sorgfältige Ausführung der Naht zu empfehlen, weil Verschiebungen der Ohrmuschel und Verziehungen durch Narbenzug sehr entstellend sind. Hängen abgehauene Stücke der Ohrmuschel nur noch an einer kleinen Hautbrücke, so ist die Aussicht recht günstig, durch die Naht den abgehauenen Theil am Leben zu erhalten. Sogar bei gänzlicher Abtrennung kann man den Versuch machen, wenn auch die Heilung in vielen Fällen misslingen wird.

Eine eigenthümliche, nicht so seltene Verletzung am Ohre entsteht durch das Ausreissen des Ohrringes aus dem Ohrläppchen. Auch kommt es vor, dass um das Ringloch herum eine ulcerative Zerstörung beginnt, bei welcher der Ring langsam durch das Läppchen durcheitert. In beiden Fällen kann ein Längsspalt im Ohrläppchen zurückbleiben, eine Art von *Colobom des Ohrläppchens*, für welches die Eitelkeit der jungen Mädchen bei dem Chirurgen Hülfe sucht. Anfrischung des Spaltes und Naht führen schnell zu dem gewünschten Ziele.

Erfrierungen der Ohrmuschel kommen nicht selten vor, doch entsprechen sie meist nur den beiden ersten Graden der Erfrierung (Allg. Thl. § 45) und führen selten zu grösseren Substanzverlusten. Ueber den plastischen Ersatz verloren gegangener Theile der Ohrmuschel vgl. § 126.

Eine eigenthümliche Erkrankung der Ohrmuschel, welche sich einerseits den Traumen, anderseits auch wieder den Geschwülsten (§ 126) anreihen lässt, ist das *Othämatom*. Gewöhnlich liegt es in der Nähe des freien Randes der Ohrmuschel, bald an der vorderen, bald an der hinteren Wand derselben und entsteht durch einen *subperichondralen* Bluterguss, welcher eine flachconvexe Schwellung von weicher Consistenz bildet. Das ergossene Blut hat, wie bei dem subperiostalen Blutergusse am Schädel, dem Kephalo-Hämatom (§ 19), die Eigenthümlichkeit, nicht zu gerinnen, so dass bei der Entleerung eine Flüssigkeit von rahmiger Consistenz und dunkelbräunlicher Färbung zum Vorscheine kommt. In vielen Fällen ist das Othämatom zweifellos *traumatischen Ursprunges*, es entsteht durch quetschende Verletzungen der Ohrmuschel; in anderen Fällen aber lässt sich diese Ursache nicht bestimmt nachweisen. Bei Geisteskranken kommt das Hämatom der Ohrmuschel in auffällig grosser Zahl vor. Die Erklärung hierfür hat man einerseits in den Misshandlungen der Geisteskranken durch die Wärter, anderseits aber auch in vasomotorischen Störungen, wie sie bei Geisteskranken häufiger vorkommen und in Schmelzungen des Knorpelgewebes (Virchow) gesucht. Die Behandlung besteht in Massage, oder wenn diese im Stiche lässt, in aseptischer Incision, mit nachfolgendem aseptischem Verbande. Man erkennt in der Incisionswunde den freiliegenden Knorpel. Das abgelöste Perichondrium legt sich nach der Incision wieder an die Knorpelfläche an, und so erfolgt schnelle Heilung.

§ 121. Verletzungen des knöchernen Ohres.

Isolirte Brüche des äusseren knöchernen Gehörganges kommen zuweilen durch Fall auf das Kinn zu Stande, indem sich das Kieferköpfchen gegen die Knochenplatte anstemmt (Sonrier). Andere Fracturen sind als fortgesetzte zu bezeichnen. Bei der Schilderung der Fracturen der Schädelbasis wurde schon bemerkt, dass recht häufig die Fissur der Schädelbasis durch die mittlere Schädelgrube in die Felsenbeinpyramide verläuft und von hier aus die seitliche Schädelwand erreichen kann. Bei gleichzeitigem Riss des Trommelfelles erfolgt dann die Blutung und eventuell das Abfliessen von Cerebrospinal-Flüssigkeit aus dem äusseren Gehörgange, Erscheinungen, welche wichtige Symptome der Basisfracturen darstellen (§ 7). Nun gibt es in Folge quetschender Gewalten auch einfache Risse

des Trommelfelles ohne Schädelbasisfractur, wobei ebenfalls Blut und eine geringe Menge seröser Flüssigkeit aus der Paukenhöhle abfliessen kann. Man wird deshalb nicht aus jeder Blutung der Trommelhöhle an und für sich eine Basisfractur erschliessen dürfen; erst die Berücksichtigung der übrigen Symptome, die Menge des ausfliessenden Blutes und der serösen Flüssigkeit, die Prüfung der letzteren auf Zuckergehalt (über alle diese Erscheinungen § 7) stellen die Diagnose fest. Bei complicirten Brüchen des Felsenbeines mit gleichzeitiger Zertrümmerung des Gehirnes können ziemlich bedeutende Mengen des Gehirnes aus der Wunde abfliessen, ohne dass erhebliche Functionsstörungen eintreten. Der Seitenlappen des Grosshirnes ist nicht von hervorragender functioneller Bedeutung.

Verletzungen des Felsenbeines durch directe Gewalten, z. B. durch Geschosse aller Art, bringen nicht nur die Gefahr des complicirten Schädelbruches, sondern noch die besondere der tödtlichen Blutung aus einem der grossen Gefässe, welche zu dem Felsenbeine in nahen räumlichen Beziehungen stehen, sei es nun, dass die Blutung unmittelbar oder nach eiteriger Arrosion der Gefässwand stattfindet. Zu berücksichtigen sind hier: 1) die A. carotis cerebralis, welche durch den Knochencanal an der Spitze der Felsenbeinpyramide verläuft; 2) der venöse Sinus transversus, welcher an der Grenze des hinteren Pyramidenrandes und an dem hinteren Theile der Schläfenschuppe liegt, endlich 3) die A. meningea med., deren oberes Ende dem oberen Rande der Schläfenbeinschuppe innen anliegt, so dass Fissuren dieser Schuppe zu einer Zerreissung der Arterie führen können (über diese Verletzung und die Blutstillung durch Ligatur § 8 und § 15). Was die Verletzung der beiden erstgenannten grossen Blutgefässe betrifft, so kann die Blutung so bedeutend sein, dass der Tod erfolgt, bevor chirurgische Hülfe erscheint. Würde man aber zur Stillung einer solchen Blutung noch rechtzeitig eintreffen, so müsste bei Verletzung des Sinus transversus die sorgfältige Tamponade des Wundcanales versucht werden. Bei Blutung aus der Carotis cerebralis ist mehrfach die Unterbindung der Carotis communis unternommen worden. Sie führte in zwei Fällen — Syme und Broca — zur Blutstillung, in zwei anderen aber — Baizeau und Billroth — dauerte die Blutung fort, obwohl der letztere auch noch die andere Carotis communis unterband. Solche Misserfolge sind nicht überraschend, da die Carotides cerebrales beider Seiten an der Schädelbasis im Circulus arteriosus Willisii breit mit einander in Verbindung treten und in diesen Gefässkranz auch noch die Endäste beider A. A. vertebrales einmünden. Unter diesen Verhältnissen wurde bei Arrosionsblutungen aus der A. carotis int. in Folge von Caries des Felsenbeines (§ 124, Schluss) sogar empfohlen, den Gehörgang mit Gypsbrei auszugiessen, ein Mittel von sehr zweifelhaftem Werthe. Sicherer ist jedenfalls die Tamponade des Gehörganges oder des Wundcanales mit Eisenchloridwatte. Gelingt es, der Blutung Herr zu werden, so droht dem Verwundeten immer noch die Gefahr einer tödtlich verlaufenden Meningitis und Enkephalitis.

Bei Fracturen der Felsenbeinpyramide sind ausser den grossen Blutgefässen auch die Nerven gefährdet, der N. facialis und der N. acusticus. Eine chirurgische Hülfe bei Verletzung dieser Nerven an der Basis der Felsenbeinpyramide ist bis jetzt nicht versucht worden und würde auch wohl ihre Bedenken haben.

Alle Verletzungen des knöchernen Gehörganges erfordern von vornherein die sorgfältige Durchführung der Aseptik, Ausspülungen mit aseptischen Lösungen und einen schützenden Deckverband.

§ 122. Fremdkörper im äusseren Gehörgange. Otoskopie.

Von Kindern werden nicht selten Erbsen, Bohnen, Glasperlen, Schuhknöpfe, Griffelstücke u. s. w. in den äusseren Gehörgang hineingesteckt; bei Erwachsenen handelt es sich vorwiegend um Wattepfröpfe, um Knoblauchstücke, welche in

einzelnen Gegenden bei Zahnschmerzen in das Ohr geschoben werden, um eingeflogene Insecten, abgebrochene Ohrlöffel, Knöpfe von Federhaltern u. s. w. Insbesondere führt das Watteeinstopfen in den äusseren Gehörgang, „um sich vor Erkältung zu schützen", zu dem Steckenbleiben der Wattepfropfen, ohne dass die Betreffenden nur etwas davon wissen. Das Cerumen (Ohrenschmalz) verbindet sich mit der Watte oft zu steinharten Massen, welche den Gehörgang gänzlich ausfüllen.

An die eigentlichen Fremdkörper, welche von aussen her eingeführt werden, reihen sich die *Cerumenpfröpfe* im Ohr. Für manche Fälle dieser Ansammlung des Ohrenschmalzes ist wohl die Versäumniss einer öfteren Reinigung des Gehörganges als Ursache anzunehmen; doch scheint es, dass auch eine übermässige Ausscheidung des Cerumens, etwa auf Grundlage einer chronisch-entzündlichen Reizung der Schmalzdrüsen, diese Anhäufung bedingen kann. Die braunen Massen verstopfen oft den ganzen Gehörgang und bedingen eine nicht geringe Schwerhörigkeit, der sich nicht selten ein sehr unangenehmes Rauschen und Brausen im Ohr zugesellt.

Die *Diagnose* grösserer Fremdkörper sowie der Cerumenpfröpfe ist durch die einfache Besichtigung des äusseren Gehörganges leicht zu stellen. Diese findet am besten so statt, dass man die Ohrmuschel mit zwei Fingern an ihrem oberen Rande etwas nach hinten-oben oder hinten-unten anzieht. Hierdurch öffnet sich der Eingang des äusseren Gehörganges, so dass man einige Linien weit hineinsehen kann. Kleinere Fremdkörper, welche mehr gegen das Trommelfell hin gerathen sind, erfordern die *Untersuchung mit dem Ohrenspiegel.* Da auch im Uebrigen diese Untersuchung für die chirurgische Praxis Bedeutung besitzt, so soll hier eine kurze Erwähnung der *Otoskopie* nicht unterbleiben, wobei wir jedoch auf alle Details verzichten, welche nur für otiatrische Specialisten von Interesse sind.

Der durchbohrte Concavspiegel, welcher zur Beleuchtung der Nasenhöhle und des Kehlkopfes dient, wird auch für die Untersuchung des äusseren Gehörganges und des Trommelfelles verwendet; als Lichtquelle genügt im Allgemeinen helles Tageslicht. Nachdem der Kranke sich so gesetzt hat, dass das zu untersuchende Ohr dem Fenster abgekehrt ist und dem Auge des Beobachters auf gewöhnliche Sehweite gegenübersteht, wird die Ohrmuschel nach hinten und oben, bei Kindern nach hinten und unten gezogen, wodurch das reflectirte Licht des Spiegels Zugang zum Gehörgange bekommt. Der knorpelige Abschnitt desselben kann auf die Weise ohne weiteres untersucht werden, für die Betrachtung des knöchernen Gehörganges aber und des Trommelfelles empfiehlt es sich, einen eigentlichen *Ohrenspiegel* anzuwenden. Man unterscheidet röhrenartige und zweiklappige Ohrenspiegel, wie sie in beiden Arten auch für die Nasenhöhle benutzt werden (§ 45). Da indessen die Wandungen des äusseren Gehörganges im knöchernen Theile gar nicht, im knorpeligen nur wenig dehnbar sind, so wird man den röhrenförmigen Spiegeln (Fig. 48, § 45) den unbedingten Vorzug geben. Der einfachste Spiegel dieser Form ist der von Wilde, dessen vorderes spitzes Ende Lucae abschrägen liess, damit die Beleuchtung des Trommelfelles heller werde. Sind die Spiegel von Metall, so hat man die Innenfläche polirt, um die Beleuchtung zu verstärken. Solche Spiegel blenden indessen durch ihren Glanz, zumal bei Anwendung des Reflectors und werden durch Horn- oder Hartgummispiegel entschieden übertroffen. Im Normalen ist in der Tiefe des äusseren Gehörganges die grauweisse, leicht concave, äussere Wand des Trommelfelles zu erkennen, von welcher sich im inneren und unteren Quadranten der kleinen Kreisfläche der Handgriff des Hammers als spiegelnde Hervorragung abhebt. Bei der Untersuchung auf Fremdkörper darf man sich nicht durch die bräunlichen Lagen des

Cerumens täuschen lassen, welche oft der Wand des Gehörganges anliegen. Im Uebrigen empfiehlt es sich, wenn man einen Fremdkörper erkennt, durch genaue Spiegeluntersuchung festzustellen, ob an irgend einem Punkte zwischen dem Fremdkörper und der Wand des Gehörganges eine Spalte zu entdecken ist, damit diese zur Einführung der von innen nach aussen wirkenden Extractionsinstrumente (§ 123) benutzt werden kann.

Der Gebrauch der Sonde zum Nachweise der Fremdkörper ist immer bedenklich und jedenfalls nur *unter gleichzeitiger Beleuchtung mit dem Reflector erlaubt.* Nur zu leicht wird sonst der Fremdkörper noch weiter in die Tiefe gedrängt. Ueberdies ist der Nutzen der Sondenuntersuchung für die Diagnose sehr fraglich, weil auch die Wand des Gehörganges sich fest anfühlt. Eine Täuschung ist hier um so eher möglich, wenn nach vorausgegangenen vergeblichen Extractionsversuchen die Sonde auf die harte, tönende Knochenwandung des Gehörganges stösst, von welcher Schleimhaut und Periost abgerissen wurde.

Zweifellos erkannte Fremdkörper des äusseren Gehörganges müssen unbedingt durch die in § 123 zu beschreibenden Methoden entfernt werden, wenn auch die Schwierigkeiten oft recht bedeutend sind. Denn mit seltenen Ausnahmen, in welchen glatte aseptische Fremdkörper, mit Cerumen bedeckt, reizlos im Gehörgange liegen bleiben, erzeugen die Fremdkörper Eiterungen, welche das Trommelfell zum Einschmelzen bringen und nicht nur die Gehörfunction dauernd vernichten, sondern durch Uebergreifen auf die Knochensubstanz und von hier auf die Gehirnhäute das Leben bedrohen. Immerhin darf nicht unerwähnt bleiben, dass die Gefahr des zurückgelassenen Fremdkörpers bei weitem nicht so gross ist, als die roher und ohne Beleuchtung vorgenommener Extractionsversuche.

§ 123. Die Entfernung der Fremdkörper aus dem äusseren Gehörgange.

Sehr kleine Fremdkörper, z. B. Insecten, welche den Gehörgang nicht vollständig ausfüllen, sind zwar schwer mit irgend einem Instrumente zu fassen, aber um so leichter durch einen kräftigen Flüssigkeitsstrom herauszuspülen, zumal wenn man sie durch Einführen von in Chloroform getauchter Watte zuvor getödtet hat. Zum Ausspülen dient eine grössere Spritze, welche mit der rechten Hand geführt wird, während die linke durch Anziehen der Ohrmuschel nach oben und hinten für das Eindringen des lauwarmen Wassers freien Raum schafft. Man muss sich an die exacte Ausführung dieser Manipulation um so mehr gewöhnen, als sie auch bei anderen Indicationen, z. B. zur Ausspülung des Cerumens (s. unten) und zur Reinigung des Gehörganges bei Eiterungen (§ 125) sehr oft nöthig wird. Das abfliessende Wasser wird in einer Schale aufgefangen und genau untersucht, um zu sehen, ob der Fremdkörper oder Stücke desselben, z. B. die Flügeldecken eines Insectes, darin enthalten sind. Auch überzeugt man sich noch einmal durch den Ohrenspiegel, ob die Aufgabe erfüllt ist, oder die Ausspülung noch einmal wiederholt werden muss. Bei allen Fremdkörpern, welche den Gehörgang nicht ganz ausfüllen, ist dies Verfahren ziemlich zuverlässig. Das Gleiche gilt wohl kaum von dem Vorschlage Löwenberg's, der dahin geht, einen in Leim getauchten Pinsel so lange gegen den Fremdkörper zu drücken, bis dieser angeleimt ist und dem Pinsel folgt.

Fremdkörper, welche den Gehörgang fast vollkommen ausfüllen, gestatten dieses Ausspülen nicht, weil der Wasserstrahl sie noch tiefer gegen das Trommelfell treiben kann. Noch mehr sind Extractionsversuche mit Instrumenten zu verwerfen, welche wie die Pincette und Kornzange den Fremdkörper von vorn umfassen. Nur zu oft werden oberflächlich sitzende Fremdkörper durch derartige Versuche weiter in die Tiefe hineingeschoben. Dagegen muss der Gebrauch des

Ohrlöffels (Allg. Thl. Cap. 23) und seine Improvisation durch eine gebogene Haarnadel, sowie die Anwendung des Leroy'schen Löffels (Allg. Thl. ebenda) dringend empfohlen werden. Man sucht durch den Ohrenspiegel die Stelle zu ermitteln, an welcher die Bohne oder Perle am wenigsten genau der Wand des Gehörganges anliegt, um hier das Instrument hinter den Fremdkörper zu führen und ihn von hinten nach vorn herauszuziehen. Diese Stelle entspricht gewöhnlich der unteren, oder der oberen Wand des Gehörganges. Ist der Spalt neben dem Fremdkörper sehr eng, so führt man ein kleines stumpfes Häkchen ein und gelangt so oft noch zum Ziele (Schüller). Sehr schwierig wird die Extraction, wenn der Fremdkörper den Gehörgang so ausfüllt, dass gar kein Raum bleibt für das Einführen der genannten Instrumente. Gelingt es in solchen Fällen nicht, durch kräftiges Andrücken des Instrumentes an den Boden des Gehörganges den Raum zu erzwingen, so kann man bei Körpern, wie Kirschkernen, Bohnen, Erbsen versuchen, sie mit einer feinen Schraube anzubohren, oder sie durch Galvanokaustik zu verbrennen. Gequollenen Fremdkörpern lässt sich auch durch Glycerineinträufelung Wasser entziehen, wodurch sie kleiner werden. Uebrigens bringt es keinen grossen Schaden, wenn man bei Fremdkörpern, wie Erbsen und Bohnen, welche voraussichtlich durch Wundflüssigkeiten erweicht werden, nach den ersten misslungenen Extractionsversuchen, trotz der Quellung noch einige Tage zuwartet, bis sich das Instrument durch die erweichten Rindenschichten des Fremdkörpers hindurch nach hinten führen lässt. Erweichte Bohnen zerfallen oft in zwei Längshälften und kommen so wieder zum Vorschein. Auch wurde an ihnen, wenn sie sehr lange in dem äusseren Gehörgange blieben, die seltsame Beobachtung gemacht, dass sie zu keimen anfingen. Bei steinharten Gegenständen, wie bei Glasperlen, welche den ganzen Gehörgang ausfüllen, bleibt nichts übrig, als sich *durch Ablösung der Ohrmuschel sammt dem knorpeligen Gehörgange* den Weg zur unteren Wand des Gehörganges zu bahnen. Der Schnitt, welchen nach Lucae schon Paul v. Aegina im 16. Jahrhundert empfohlen haben soll, wird von hinten her geführt, legt den Boden des knöchernen Gehörganges frei und gestattet meist, direct an den Fremdkörper zu gelangen. Es bedarf kaum der Erwähnung, dass derartige Eingriffe, bei welchen Verletzungen auch des knöchernen Gehörganges kaum zu vermeiden sind und das Trommelfell immer sehr gefährdet ist, nur unter aseptischen Massregeln, aseptischer Irrigation und Bedecken des äusseren Ohres mit einem aseptischen Verbande vorgenommen werden dürfen. Wird auf diesem Wege ein Heilen ohne Eiterung erzielt, so bedingen selbst Verletzungen des Trommelfelles meist nur geringfügige Störungen der Function, während seine Vereiterung und die eiterige Entzündung der Paukenhöhle selten ohne schwere Nachtheile für das Gehör verlaufen.

Cerumenpfröpfe werden am zweckmässigsten durch ein kräftiges Ausspritzen des Ohres mit lauwarmem Wasser entfernt. Gewöhnlich ist die Verklebung des Cerumens mit der Wand des Gehörganges so locker, dass das Wasser die Massen mit herausschwemmt; anderenfalls werden sie durch das Wasser so erweicht, dass sie sich nun mit dem Ohrlöffel herausnehmen lassen. Nur in sehr verschleppten Fällen muss man das Ausspülen oft wiederholen oder auch Oel-Einträufelungen längere Zeit vorausschicken, bis die Massen genügend weich und locker werden, um den Ohrlöffel eindringen zu lassen. Auch wird zur Lockerung des Pfropfes der Gebrauch von alkalinischen Wässern, schwachen wässerigen Lösungen von Soda mit Glycerin (Lucae) empfohlen.

§ 124. Die Entzündungen des Ohres.

An der Ohrmuschel kommen die verschiedensten Entzündungen der Hautdecke vor, wie sie auch sonst der Gesichts- und Kopfhaut angehören, *Ekzem* und

Impetigo bei Kindern und das ganze übrige Heer von chronisch-entzündlichen Hautkrankheiten, welche indessen für die chirurgische Praxis ohne vorwiegende Bedeutung sind. Die *Wundrose* erzeugt, wenn sie auf ihren Wanderungen über die Ohrmuschel zieht, in der Regel bedeutende Blasenbildungen, besonders am oberen Rande der Ohrmuschel (Erysipelas bullosum). Zu schweren phlegmonösen Entzündungen ist dagegen hier wenig Neigung; die Verbindungen zwischen der Haut und dem Perichondrium sind eben zu fest, als dass in diesem straffen Unterhautbindegewebe eine phlegmonöse Eiterung schnell fortschreiten könnte. Auch *Furunkel* der Ohrmuschel werden selten beobachtet, vielleicht, weil die Talgdrüsen und Haarscheiden hier nur wenig in die Tiefe reichen.

Der *Lupus* greift zuweilen von der Wange aus auf das Ohr über, gewöhnlich in der Form des Lupus exfoliativus. Dabei kann die Haut eine solch narbige Atrophie erfahren, dass zuletzt nur eine verkümmerte Ohrmuschel übrig bleibt. Als selbständiger Erkrankung begegnen wir dem *Lupus des Ohrläppchens*, dessen ganze Substanz er zu einem granulirenden blassrothen Gewebe umwandelt. Einem Weiterschreiten der Erkrankung ist oft nur durch Entfernung des Ohrläppchens zu steuern, doch entschliesst man sich schwer zu dieser etwas entstellenden Operation, zumal der plastische Ersatz schwer möglich (§ 126).

Häufiger und durch die Gefahr für das Gehör wichtiger sind die *Entzündungen des äusseren Gehörganges*. Das Eindringen von Luftstaub in diesen Gang, das Einnisten von Spaltpilzkeimen in das Gewebe seiner zarten Hautdecke erklärt die grosse Zahl dieser Entzündungen, welche man wohl auch unter der Bezeichnung der *Otitis externa* zusammenfasst, im Gegensatze zu derjenigen der Paukenhöhle, der *Otitis media* und der Entzündung des eigentlichen Gehörorganes, der *Otitis interna*.

Die *Otitis externa*, wenn wir diesen alten Namen beibehalten wollen, tritt vorwiegend in folgenden Formen auf:

1) Das *Ekzem* des äusseren Gehörganges, besonders häufig bei scrophulösen Kindern, sehr oft combinirt mit gleichzeitigem Ekzem der Hautdecken des äusseren Ohres. Die seröse Flüssigkeit, welche sich aus den berstenden Ekzembläschen entleert, fliesst zum Theil als solche aus dem äusseren Gehörgange ab, zum Theil trocknet sie zu festen Krusten ein, welche die Wandung des Ganges bedecken.

2) Der *Furunkel* des äusseren Gehörganges. Er beginnt mit erheblicher Schwellung der Hautdecke des äusseren Gehörganges und unter heftigen Schmerzen, verläuft, da die dünne Haut auf dem Perichondrium und Perioste des äusseren Gehörganges fest ausgespannt ist, eigentlich mehr wie eine Periostitis und kann selbst mit Fieber verbunden sein. Auch kommt es nicht zu einer deutlich erkennbaren conischen Erhebung, welche einem Haarbalge oder einer Talgdrüse entsprechen würde, vielmehr erscheint die Schwellung meist ziemlich diffus. Immerhin charakterisirt sich der Process in seinem Ausgange deutlich als Furunkel, da stets ein Stück nekrotischen, eiterig infiltrirten Bindegewebes ausgestossen wird, wenn man nicht durch sehr frühe Incision diesem Ausgange vorbeugt. Einzelne Individuen besitzen, wie es scheint, eine anatomische Prädisposition, so dass sie sehr oft von Furunkeln des äusseren Gehörganges befallen werden. Solche Kranke dringen, nachdem sie einmal die Wohlthat der frühen Incision empfunden haben, schon sehr zeitig auf die Wiederholung des Verfahrens, um von ihren heftigen Schmerzen befreit zu werden.

3) Die *traumatische Eiterung* nach Verletzungen, bei Anwesenheit von Fremdkörpern und nach verletzender Extraction derselben (§ 123).

4) Die *secundäre Eiterung*, als Folge einer eiterigen Perforation des Trommelfelles, nach eiteriger Otitis media, oder nach Eiterungen der Glandula parotis (§ 129), welche zur spontanen Perforation in den äusseren Gehörgang geführt

haben. Narbige Verwachsungen des Gehörganges sind nur selten die Folge einer solchen Eiterung.

Die *Otitis media,* welche wie die *Otitis interna* hauptsächlich dem speciellen Gebiete der Otiatrik angehört und hier nur eine gelegentliche Erwähnung finden kann, führt nicht nur leicht zur Perforation des Trommelfelles, sondern greift zuweilen auch auf die Zellen des Proc. mastoides über. Hier tritt die Eiterung unter das Periost und bildet subperiostale Abscesse hinter der Ohrmuschel, nach deren spontaner Perforation der Incision (§ 125) Fisteln zurückbleiben, welche in die eiterig-granulirende Marksubstanz des Felsenbeines führen. Solche Fälle werden wohl auch mit dem Namen der *Caries des Felsenbeines* bezeichnet. Diese „Caries" ist indessen nicht unbedingt den Fällen von Knochencaries an anderen Stellen gleichzusetzen, denn nicht immer liegt ihr eine granulirende Myelitis mit tuberkulöser Aetiologie (Allg. Thl. Cap. 11) zu Grunde. So kommen metastatische Entzündungen der Paukenhöhle bei Infectionskrankheiten vor, besonders häufig bei Masern und Scharlach, welche auf den Processus mastoides übergreifend eine ganz gewöhnliche Knocheneiterung anregen. Auf der anderen Seite aber gehört manche Eiterung der Paukenhöhle schon in die Reihe der tuberkulösen Initialentzündungen (Allg. Thl. § 20, Schluss), und es trägt die consecutive Caries des Felsenbeines selbstverständlich denselben Charakter. Endlich kann im Processus mastoides, wie in jedem anderen markhaltigen Knochen, bei tuberkulösen Individuen eine echte tuberkulöse Myelitis auch ohne jede Otitis media entstehen.

Mag nun die Caries des Felsenbeines der einen oder der anderen Ursache entspringen, immer ist sie insofern als eine gefährliche Erkrankung zu betrachten, als die Entzündung auf die Dura mater übergreifen und durch Thrombose der Sinus und eiterigen Zerfall der Thromben, oder durch directes Fortkriechen der Eiterung bis zur Arachnoidea zum Tode führen kann. Zuweilen kommt es auch zu Lähmungen des N. acusticus und des N. facialis (§ 84), indem die Entzündung vom Knochencanale auf den Nerven übergeht. Endlich hat man Arrosionen der Carotis int. durch granulirende Erweichung der Arterienwand gesehen, natürlich mit tödtlichem Ausgange. Seltener sind Perforationen des Sinus transversus, des Sinus petrosus und der Vena jugular. int. Eine Arrosion der A. meningea med. ist bis jetzt einmal von Ward beobachtet worden. Ueber Behandlung der Arrosionsblutungen vgl. § 121. In vereinzelten Fällen soll sich aus den eiternden Fisteln des Proc. mast. heraus ein Carcinom entwickelt haben (Dalby).

§ 125. Die chirurgische Behandlung der Entzündungen des Ohres.

Mit Uebergehung der sonstigen Therapie, wie sie bei Ekzemen und einfachen Eiterungen des äusseren Gehörganges mit Salben und Ohrwässern (Solut. Zinci sulfurici, Tanninlösungen, Höllensteinlösungen, Glycerin u. s. w.) betrieben und in den Handbüchern der Otiatrik dargestellt wird, wenden wir uns der eigentlichen chirurgischen Antiphlogose der Otitis zu. Obenan steht hier die Antiseptik, und zwar für Eiterungen aller Art, mögen sie nun dem äusseren Gehörgange angehören, oder aus der Paukenhöhle stammen, die Ausspülung mit antiseptischen Lösungen und der Abschluss des Ohres durch den antiseptischen Deckverband. Die faulige Zersetzung des Eiters in der Paukenhöhle und in den tiefsten Theilen des äusseren Gehörganges findet unter dem Zutritte der atmosphärischen Luft hier so günstige Bedingungen, dass bei vielen Ohrkranken der eiterige Ausfluss einen entsetzlichen Geruch verbreitet. Man kann sich bei der Höhe dieser Fäulnissvorgänge wohl vorstellen, wie wirkungslos jede antiphlogistische Behandlung bleiben muss, welche nicht in erster Linie diese Fäulnissvorgänge beseitigt. So darf auch im Allgemeinen der Werth jener Ohrwässer, welche die ehemalige Therapie anpries, nach der antiseptischen Wirkung der in ihnen enthaltenen Stoffe abgemessen werden.

Von der eigentlich chirurgischen Therapie wurde im § 124 schon die Frühincision der Furunkel erwähnt. Man führt sie oft bequemer mit dem Tenotome (Allg. Thl. Cap. 27), als mit dem Scalpell aus, weil man neben der feinen und gekrümmten Spitze deutlicher sieht. Die noch feinere Spitze einer Staarnadel dient dazu, unter otoskopischer Beleuchtung das Trommelfell zu pungiren, sei es nun, dass ein interlamellöser Abscess des Trommelfelles eröffnet, oder der Eiter aus der Paukenhöhle entleert werden soll. Die Diagnose dieser Eiterungen ist mit Hülfe des Ohrenspiegels gut zu stellen. In beiden Fällen sieht man den Eiter durch das Trommelfell durchschimmern; während sich aber in dem ersten Falle nur eine circumscripte Stelle vorwölbt, springt das in der Norm concave Trommelfell durch den Druck des Eiters in der Paukenhöhle im Ganzen convex hervor. Durch die frühe Punction des Trommelfelles wird nicht nur seiner eiterigen Einschmelzung, sondern auch dem Fortkriechen der Eiterung auf das Felsenbein vorgebeugt. So schützt man nach beiden Richtungen die Gehörfunction und sichert überdies eine schnelle Heilung, während bei langsamer eiteriger Schmelzung des Trommelfelles jene fauligen Zersetzungen des Eiters einzutreten pflegen, welche den eiterigen Ohrenfluss zu einem dauernden machen. Auch kann sich die Oeffnung, welche die Staarnadel im Trommelfelle anlegt, leichter schliessen, als eine durch ausgedehnte eiterige Zerstörung entstandene. Nach abgelaufener Eiterung erscheinen oft die Kranken mit narbigen Perforationen des Trommelfelles und wünschen Hülfe bei der schweren Functionsstörung, welche sie erlitten haben. Diese Perforationen des Trommelfelles, gegen welche es nun kein Mittel mehr gibt, sind theils durch den Spiegel, theils durch das Ergebniss des bekannten Valsalva'schen Versuches zu erkennen. Wenn der Kranke nämlich bei verschlossener Nase und bei verschlossenem Munde eine kräftige Exspirationsbewegung macht, so dringt durch beide Tuben die Luft in beide Paukenhöhlen ein; auf der Seite, wo die Oeffnung im Trommelfelle besteht, strömt die Luft meist unter zischendem Geräusche nach aussen. Uebrigens gibt es auch kleine Perforationen des Trommelfelles, welche weder die Schallleitung noch die Gehörsempfindung irgendwie stören.

Subperiostale Abscesse, die hinter der Ohrmuschel am Processus mastoides liegen und der Ausdruck der beginnenden Caries des Felsenbeines sind, sollten möglichst früh incidirt und drainirt werden. Entspricht die frühe Incision schon überhaupt den allgemeinen Grundsätzen der Antiphlogose, so kommt ihr an dieser Stelle noch die besondere Bedeutung zu, dass sie in vielen Fällen ein langwieriges und lebensgefährliches Knochenleiden verhütet. Das Periost legt sich nach früher Incision oft sofort wieder an den Knochen an, und der Abscess heilt wie ein subcutaner in kurzer Zeit. Bei später Incision und in Fällen von Caries, welche auf tuberkulöser Grundlage entstehen, bilden sich eiternde Fistelgänge, die einer um so grösseren Aufmerksamkeit bedürfen, als die Eiterung leicht auf die Gehirnhäute übergreifen kann. Hier ist nicht selten ein energisches Einschreiten nothwendig. In der Regel bietet das Evidement des granulirenden Entzündungsherdes im Knochenmark keine Schwierigkeit. Zuweilen freilich muss mit dem Meissel die corticale Lamelle des Processus mastoides erst entfernt werden, um den Herd für den scharfen Löffel oder für den Thermokauter zugängig zu machen. Unter diesen Umständen hat man der Operation den etwas hochtrabenden Namen der *Trepanation des Felsenbeines* gegeben. Man kann allerdings auch eine Trepankrone zum Aussägen eines Stückes der Corticallamelle verwenden, doch ist der Hohlmeissel viel bequemer. Auch um die Entfernung eines Sequesters des Felsenbeines handelt es sich in manchen Fällen. Zur Sicherung des aseptischen Verlaufes muss bei allen diesen Operationen noch während der Narkose die Paukenhöhle durch Irrigation antiseptisch gemacht werden, weil von hier aus durch die Zer-

setzung des in ihr enthaltenen Eiters die Wunde immer wieder inficirt werden kann. Mit verdoppelter Genauigkeit sind die Massregeln der Antiseptik zu handhaben, wenn man bei der Ausräumung oder Aetzung der granulirenden Gewebsmassen bis in die Nähe der Dura mater vorzugehen gezwungen wurde.

§ 126. Die Geschwülste des Ohres und der Ohrgegend. Missbildungen der Ohrmuschel.

Unter dem Namen *Polypen des äusseren Gehörganges* werden kleine Geschwülste bindegewebiger Natur beschrieben, welche in der grossen Mehrzahl der Fälle nichts anderes sind, als *Granulationen.* Sie füllen den Gehörgang mehr oder weniger aus und stammen bei Otitis ext. von den eiternden Flächen des äusseren Gehörganges her, oder sind bei Otitis media von der Schleimhaut der Paukenhöhle aus, durch grosse Oeffnungen des eiterig geschmolzenen Trommelfelles in den Gehörgang hineingewuchert. Oft findet noch neben und hinter den Granulationsknöpfen oder auch von ihrer Oberfläche aus eine Eiterung statt. Diese „Polypen" sind einfach in die Reihe der entzündlichen Krankheiten zu stellen. Nun entwickeln sich aber aus diesen Granulationswucherungen nicht selten wirkliche *Granulome,* d. h. ihre Oberfläche überzieht sich mit Epidermis, ohne dass das Granulationsgewebe narbig schrumpft. Dann findet man nach längst erloschener Eiterung den Gehörgang mit einer Geschwulst ausgefüllt. Auch kann die Basis des Granuloms stielartig werden, so dass nun in der That die Bezeichnung „Polyp" etwas zutreffender wird. In einigen Fällen hat man selbst Angiosarkome aus diesen Granulationszapfen hervorgehen sehen (Moos, Steinbrügge).

Während jene Granulationsknöpfe durch Aetzung und Auslöffelung zu behandeln sind, muss bei den ausgebildeten Granulomen und Sarkomen eine förmliche Operation vorgenommen werden und zwar, wenn das Gewebe noch weich ist, die Extraction mit der Kornzange, bei festerer Structur und bei Stielbildung aber die Excision mit der Schere oder die Unterbindung und Abschnürung mit Hülfe eines Ligaturstäbchens. Wilde hat für die Polypen einen eigenen Schlingenschnürer angegeben. Wenn man übrigens von der Entfernung der Ohrpolypen die Wiederherstellung der Gehörfunction hofft, so wird diese Erwartung oft getäuscht, weil hinter den Polypen die vorausgegangene Eiterung des Trommelfelles die Gehörknöchelchen und die ganze Paukenhöhle längst zerstört und zur narbigen Schrumpfung gebracht hat.

Eine Geschwulst, welche aus rundlichen Anhäufungen von Epithelzellen besteht und in der Tiefe des äusseren Gehörganges, in der Paukenhöhle sowie in dem Proc. mastoides vorkommt, bezeichnete J. Müller mit dem sonderbaren Namen des *Cholesteatoms;* Virchow nennt sie *Perlgeschwulst.* Neuere Otiatriker (Wendt, v. Tröltsch, Urbantschitsch) betrachten diese Epithelialanhäufungen nur als Ergebnisse einer chronischen, desquamativen Entzündung.

Sehr viel häufiger als der Gehörgang sind die Ohrmuschel und ihre nächste Umgebung der Sitz von Geschwülsten und zwar von gutartigen wie bösartigen. In erster Linie sind hier die congenitalen *Dermoide* zu nennen. Sie liegen meist dicht vor, oder dicht hinter dem äusseren Gehörgange, selten am oberen oder unteren Umfange der Ohrmuschel. Der erste Kiemengang, welcher in den frühesten Fötalstadien von der Mundspalte her an das Ohr heranreicht, scheint die Grundlage für diese Dermoidbildungen abzugeben. Die Geschwülste variiren von der Grösse einer Haselnuss bis zu der eines Hühnereies. Die grösseren erstrecken sich gewöhnlich bis nahe an die Wandung des äusseren Gehörganges, scheinen sogar manchmal in der Tiefe des Ohres zu wurzeln und bieten dann für die Exstirpation ziemlich grosse Schwierigkeiten dar. Kleinere Dermoide, besonders die vor der Ohrmuschel, sind dagegen oft so oberflächlich gelagert, dass man sie leicht für ein

Atherom halten könnte, wenn nicht die feinen Wollhaare im Inhalte des Sackes die Diagnose sicherten.

Die *Auricularanhänge* stellen gestielte Hauthyperplasien dar, welche ebenfalls angeboren sind und mit den Entwickelungsvorgängen an der ersten Kiemenspalte im Zusammenhange stehen. Dies lässt sich schon aus dem gleichzeitigen Vorkommen des Makrostoma congenitum (§ 29, Fig. 23) ableiten. Regelmässig liegen diese Anhänge an dem vorderen Rande des Tragus. Während die grösseren Exemplare sehr seltene Vorkommen sind, kann man kleine Anhängsel der Art häufiger beobachten. Zuweilen enthalten sie einen kleinen Knorpelkern, oder auch manchmal eine kleine rundliche Oeffnung, welche einer Einstülpung der Epidermis entspricht (Roser). Ganz ähnliche linsen- bis erbsengrosse Hautanhänge mit Knorpelstiel kommen auch gelegentlich an der *seitlichen Halsgegend* vor, wo sie wahrscheinlich Reste der Halskiemenknorpel darstellen. Bei einem 4jährigen Knaben fand ich einen solchen überhäuteten, 1 Cm. langen Knorpelrest, der über dem linken Sterno-cleido-mastoideus, ungefähr in dessen Mitte gelegen war und hatte Gelegenheit, ihn zu exstirpiren (Lossen 1886). Einen anderen Fall, in welchem jederseits und zwar symmetrisch ein 2 Cm. langer, 1 Cm. breiter Knorpelrest am Halse und dazu noch links am Tragus ein erbsengrosser Auricularanhang gefunden wurde, beschreibt Buttersack (1886) und erwähnt einen ähnlichen, von Duplay mitgetheilten Fall. In allen drei Beobachtungen erwies die mikroskopische Untersuchung der exstirpirten Stücke Netzknorpel. Der operativen Entfernung dieser Geschwülste steht kein Bedenken entgegen. Am Ohr muss die Lage der A. temporalis dicht vor dem Tragus berücksichtigt werden; ihre Verletzung erfordert die Ligatur beider Gefässenden.

Capillar-Angiome (Telangiektasien) kommen als angeborene Geschwülste ebenfalls an der Ohrmuschel und der Ohrgegend vor, doch sind sie hier nicht häufiger, als an irgend welchen anderen Theilen der Gesichtshaut. Ueber ihre Behandlung vergl. das im Allg. Thl. (Cap. 19) Gesagte. An die congenitalen Geschwülste reihen sich von *gutartigen* Tumoren späteren Auftretens *die Atherome, Chondrome, Fibrome.* Sie sind alle nicht sehr häufig und erreichen selten eine bedeutende Grösse. Fibrome und elephantiasisartige Wucherungen werden besonders am Ohrläppchen beobachtet. Die operative Entfernung dieser Geschwülste bedarf keiner besonderen Bemerkungen. In Betreff der *Pneumatocele,* welche sich vom Proc. mastoides aus entwickelt, vgl. § 19.

Unter den *bösartigen* Geschwülsten ist das *Hautcarcinom* als eine nicht allzu seltene Krankheit zu nennen, während andere Arten der Carcinome und Sarkome am Ohre kaum beobachtet werden. Das Hautcarcinom entwickelt sich als flaches Geschwür, dessen Fortschreiten allmälig die Ohrmuschel zerstört. Der Verlauf ist langsam, die Prognose nach vollständiger Entfernung quoad recidivum etwas besser, als bei den Lippencarcinomen. Der Krebs der Ohrmuschel steht in dieser Beziehung dem flachen Hautkrebs der Gesichtshaut, dem Ulcus rodens gleich. Metastasen können sowohl in den Lymphdrüsen entstehen, welche an und auf der Parotis liegen, wie auch in den Paqueten am Kieferwinkel und am vorderen Rande des M. sterno-cleido-mast. Findet man solche Lymphdrüsenanschwellungen, so genügt natürlich nicht mehr die einfache Entfernung des kranken Theiles der Ohrmuschel, es muss dann diese Operation durch Herausnahme der kranken Lymphdrüsen ergänzt werden.

Nach Exstirpation des Hautkrebses am Ohr, welche man auch als *Amputation der Ohrmuschel* (Bouisson) bezeichnet hat, aber auch bei traumatischen Substanzverlusten der Ohrmuschel und angeborenen Defecten verschiedener Art kommt die plastische Ergänzung in Frage. Die *Otoplastik* ist indessen nicht sehr leistungsfähig. Am leichtesten gelingt es noch, das Ohrläppchen oder Theile desselben durch

Hautlappen aus der benachbarten Gegend zu ergänzen. Versucht man aber Stücke der Ohrmuschel zu ersetzen, so macht man die Erfahrung, dass die normale Form auch nicht annähernd hergestellt werden kann. Ein Blick auf die Einrollung des Muschelrandes und auf die sonstige complicirte Gestaltung genügt, um die mangelhaften Erfolge der Otoplastik zu begreifen. Trotzdem wird man otoplastische Operationen ausführen müssen, weil der gänzliche Mangel der Ohrmuschel oder eines grösseren Theiles derselben sehr entstellend ist. Ein mangelhafter Ersatz ist besser, als das vollständige Fehlen.

Das angeborene, unschöne *Abstehen der Ohrmuschel* lässt sich durch eine einfache und leichte Plastik corrigiren. Man schneidet je nach Bedürfniss ein schmales oder breiteres, elliptisches Stück aus der Ohrmuschel aus und vereinigt die Schnittränder aussen mit einer Naht, welche Haut und Knorpel, innen mit einer, welche nur die Haut umgreift.

NEUNTES CAPITEL.

Die Verletzungen und Krankheiten der Speicheldrüsen. (Parotis, Glandula submaxillaris, Glandula sublingualis.)

§ 127. Verletzungen der Speicheldrüsen, besonders des Ductus Stenonianus.

Verletzungen der Sublingual- und Submaxillarspeicheldrüsen sind so selten, dass über ihre klinischen Folgen nichts Besonderes bekannt ist. Der Kieferbogen schützt beide Drüsen gegen die Einwirkung äusserer Gewalten. Die Glandula submaxillaris wird bei einzelnen Operationen gefährdet, auch wohl verletzt, z. B. bei der Unterbindung der A. lingualis, bei der Exstirpation angeschwollener Lymphdrüsen, doch scheint diese Verletzung nicht zu den unangenehmen Folgezuständen zu führen, welche wir nach Wunden der Parotis kennen lernen werden.

Wird das Parotisgewebe verletzt, sei es zufällig, z. B. durch Hiebwunden, sei es operativ, z. B. bei Unterkieferresectionen u. s. w., so macht sich zwar anfangs kein Speichelabfluss geltend, er kann auch vollständig ausbleiben, wenn die Heilung prima intentione erfolgt; kommt es aber zur Eiterung, oder ist die prima intentio nicht ganz vollständig, so bemerkt man schliesslich, dass aus den Granulationen Speichel hervordringt, und nach Abschluss der Vernarbung bleibt eine kleine Oeffnung übrig, welche fortdauernd einen feinen Strom Speichel hervorquellen lässt. Man bezeichnet diesen Zustand als *Speichel-Drüsenfistel.* Sie wird dadurch bedingt, dass der Druck des fortdauernd secernirten Speichels die Vernarbung hindert, indem er die Granulationen so lange auseinander drängt, bis das Epithel der Drüsengänge mit der Epidermis zu einer lippenförmigen Fistel verschmolzen ist. Ueber die Entstehung dieser Fisteln durch Vereiterung des Parotisgewebes vgl. § 129.

Einzelne Fälle von Speicheldrüsenfisteln sind nur vorübergehend und heilen von selbst nach einigen Wochen oder Monaten. In anderen ätzt man die Oeffnung mit einem zugespitzten Höllensteinstifte oder mit einem spitz geschnittenen, in Monobrom-Essigsäure eingetauchten Zündholze, am besten aber mit einer Nadel, die an der Spiritusflamme glühend gemacht wurde. Die so erzeugten Eiweissgerinnungen halten den Speichel so lange zurück, bis die Granulationsbildung und Vernarbung die Fistel geschlossen hat. Diese Aetzungen müssen zwar manchmal wiederholt werden, erweisen sich aber doch im Ganzen als wirksam. Ihren Effect hat man durch den Druck von Bleiplatten zu unterstützen gesucht, welche mittelst Binden fest auf die Parotis gepresst wurden, um auf diese Weise die Speichelsecretion zu beschränken. Plastische Operationen, z. B. spindelförmige

Excision der Speicheldrüsenfistel mit genauer Naht, werden selten nothwendig, sind auch in ihrer Wirkung nicht sehr sicher, denn der Speichel drängt die vernähten Wundränder oft wieder vollständig auseinander, so dass eine noch grössere Fistel entsteht. Das Ergebniss des Thierversuches, welcher nach Unterbindung des Duct. Stenonianus eine Atrophie der Parotis ergibt (Viborg), wird man wohl nicht so ohne weiteres auf die Behandlung der Speicheldrüsenfisteln bei dem Menschen übertragen können.

Häufiger und wichtiger als die Speicheldrüsenfisteln sind die *Speichelgangfisteln, die Fisteln des Ductus Stenonianus.* Dieser Gang ist bei Stich-, Hieb- und Schnittwunden der mittleren Wangengegend, auch bei Operationen in dieser Region (Oberkieferresection § 79) gefährdet. Während der Heilung solcher Wunden unter Eiterung und Granulationsbildung entsteht zuweilen eine lippenförmige Fistel des Ganges, eine Oeffnung bis zur Grösse einiger Millimeter, aus welcher der gesammte Speichel der Parotis in dicken Tropfen oder in continuirlichem Strome hervorquillt. Die Entstehungsursache ist die gleiche wie bei der Drüsenfistel, doch wird selbstverständlich die Menge des Speichels, welche den Gang passirt, noch viel leichter die Granulationen auseinander drängen, als die geringe Quantität des Speichels einiger verletzter Drüsenläppchen. Der Kranke mit Speichelgangfistel leidet nicht nur durch das sehr lästige Abfliessen des Speichels über die Wange, sondern auch dadurch, dass seine Verdauung wegen der mangelhaften Einspeichelung der Speisen etwas gestört wird.

Wir dürfen schliesslich nicht unerwähnt lassen, dass ausser den Verletzungen auch Vereiterungen der Wange, gangränescirende Zerstörungen derselben (§ 26), Abscessbildungen, welche von Fremdkörpern im Ductus Stenonianus (s. unten), oder von Steinen in demselben (§ 130) ausgehen, die Ursache der Fistelbildung sein können.

Die Heilung der Speichelgangfistel kann mit Hülfe derselben Mittel erreicht werden, welche bei der Speicheldrüsenfistel Anwendung finden: Aetzung, Compression der Drüse und Excision der Fistel; doch ist es nothwendige Voraussetzung, *dass der Ductus Stenonianus zwischen der Fistel und seiner Ausmündung in die Mundhöhle nicht narbig verengt oder gar obliterirt ist,* wie dies bei der Vernarbung jener Wunden und nach Vereiterung und brandiger Zerstörung der Wange nur zu leicht geschehen kann. Man muss also zunächst von der Mundhöhle aus die Gangmündung in der Wangenschleimhaut, *gegenüber dem zweiten oberen Backenzahne,* aufsuchen und von hier *den Gang sondiren* Hierzu dienen die allerfeinsten Metall- oder Fischbeinsonden. Zeigt sich der Gang nur verengt, so kann man Fäden, am besten carbolisirte Seide oder Catgut, durch Gangmündung und Fistel legen und so den Gang erweitern (Methode von Louis und Morand). Ist aber der Gang obliterirt, so muss dem Verschlusse der äusseren Wangenfistel eine Operation vorausgeschickt werden, welche den Speichelgang durch eine Oeffnung in die Mundhöhle leitet. Zu diesem Zwecke schnürt man entweder nach de Guise (Fig. 105) das zwischen Mundhöhle und Fistel liegende Wangenstück durch eine Ligatur ab, oder man schneidet es aus und schliesst die angefrischte äussere Fistel durch eine sorgfältige Naht. Oft genügt das Durchstossen eines Troicart (Desault) oder eines feinen Glüheisens (Deroy), um diese neue Oeffnung anzulegen. Endlich kann man auch den centralen Theil des Ductus auslösen, in eine neue Oeffnung der Wangenschleimhaut stecken und hier durch Naht plastisch

Fig. 105.
Schema der Speichelfisteloperation nach de Guise. P Stück der Parotis, aus welchem sich der D. Stenonianus entwickelt. f Fistel. ws Wangenschleimhaut. l Ligatur.

einpflanzen (Langenbeck d. Ä., Delore). Der Speichel stört diese Naht nicht und lässt durch sein fortwährendes Ausfliessen die neue Mündung auf der Wangenschleimhaut offen bleiben.

Eine eigenthümliche Verletzung der Speichelgänge wird durch das Eindringen feiner *Fremdkörper* von der Mundhöhle aus verursacht. So hat man Aehrengrannen, dünne Fischgräten und ähnliche feinspitzige Fremdkörper im Ductus Stenonianus und Ductus Whartonianus gefunden. Gelingt es nicht, sie sofort zu entdecken, so bilden sich um diese Fremdkörper Concremente, oder es kommt zu Abscessen, deren Inhalt eine Mischung von Speichel und Eiter ist. Bei Erörterung der Speichelsteine (§ 130) werden wir auf diese Fälle zurückkommen.

§ 128. Die Entzündungen der Speicheldrüsen.

Die traumatischen Entzündungen der Speicheldrüsen, der Parotis wie der Submaxillaris, sind von keiner erheblichen Bedeutung. Selten kommt es zu phlegmonösen Eiterungen oder gar zur Nekrose der Gewebe; in der Regel vielmehr beschränkt sich die Entzündung nach partiellen Verletzungen auf eine ödematöse Schwellung in den ersten Tagen, welche sich ohne weiteres rasch zurückbildet.

Von grösserem Interesse sind die nicht-traumatischen Entzündungen der Speicheldrüsen. Der Weg, auf welchem Spaltpilze ohne Verletzung der Speicheldrüsen als Entzündungserreger einwirken können, ist ein doppelter: *entweder treten sie von dem strömenden Blute aus in das Drüsengewebe ein, oder die Einwanderung erfolgt von der Mundhöhle aus durch die Gewebe der Ausführungsgänge.*

Den ersten Vorgang beweisen die prägnanten Beispiele der metastasirenden Parotitis bei Pyaemia multiplex. Ihnen reihen sich die Fälle von *Parotitis metastatica* bei Typhus an. Es ist dabei sehr bemerkenswerth, dass nur einzelne Epidemien ein häufiges Auftreten dieser Metastase zeigen, bei anderen ihr Vorkommen selten ist; man könnte hier an Variationen in dem Charakter der Noxe denken. Nun gibt es aber ohne gleichzeitige Pyämie, ohne Typhus oder ein sonstiges Infectionsfieber eine *Parotitis epidemica*, mit welcher sich die Lehrbücher der inneren Pathologie eingehender beschäftigen und welche hier nur insoweit erörtert werden soll, als sie chirurgisches Interesse erregt. Die sonderbaren populären Namen, welche diese Krankheit erhalten hat, *Mumps*, *Ziegenpeter*, *Bauernwetzel* u. s. w. werden in den Büchern um so gewissenhafter notirt, als sich über die Ursachen und das Wesen der Krankheit nichts Bestimmtes sagen lässt. Man kann sich vorstellen, dass die Spaltpilze in solchen Fällen von der Schleimhaut der Respirationsapparate aus der Luft, von der Darmschleimhaut aus den Nahrungsmitteln in die Blutbahn aufgenommen und von dem strömenden Blute in den Speicheldrüsen deponirt werden. Dann wären die Fälle von Parotitis epidemica eben Metastasen aus einem unbekannten primären Entzündungsherde, an welchem sich vielleicht die Entzündung sehr schnell zurückbildet. Man kann aber auch an die zweite Möglichkeit denken, an eine Einwanderung der Spaltpilze vom Munde aus. Zu Gunsten dieser Annahme ist das häufige coincidirende Vorkommen einer localen Stomatitis an der Gangmündung der erkrankten Speicheldrüse hervorgehoben worden. Bei der Deutung jener Coincidenz darf indessen nicht ausser Acht gelassen werden, dass nach Beginn der Parotitis der Speichel sofort Entzündungserreger zur Mundhöhle tragen und hier eine Stomatitis erzeugen wird. So wäre die Parotitis die primäre, die Stomatitis die secundäre Entzündung. Eine Entscheidung zu Gunsten der einen oder der anderen Hypothese lässt sich bislang nicht geben.

z. B. eine Aehrengranne, welche den Weg von der Mundhöhle in den Speichelgang nahm. Für die Entstehung aller anderen Fälle fehlt uns jede Erklärung, wenn man sich nicht auf die unbegründbaren Hypothesen von den Umänderungen des Speichelsecretes, seinem Uebermasse an Salzen oder der Bildung zäher Schleimmassen beziehen will, welche den Grundstock für das Concrement bilden sollen.

Die Speichelsteine sind von spindelartiger Form, einige Millimeter, zuweilen 1 Cm., in vereinzelten Fällen bis zu 4 Cm. lang und haben eine meist höckerige Oberfläche. Selten bedingen sie den vollständigen Verschluss des Speichelganges, denn auch an der Oberfläche grösserer Steine finden sich noch spiralig verlaufende Rinnen, welche dem Speichel zum Abfluss dienen. Immerhin aber behindern die Steine die Entleerung des Secretes in so weit, dass eine grössere oder geringere Speichelstauung und hierdurch die § 128 berührte Schwellung der Drüse eintritt. Ein häufiges, schmerzloses Anschwellen der Drüse, dem ein baldiges Abschwellen folgt, muss den Arzt bestimmen, die Speichelgänge auf Steinbildung zu untersuchen. Die Steine des Ductus Whartonianus scheinen etwas häufiger vorzukommen, als die des Ductus Stenonianus. Man betastet zunächst mit beiden Zeigefingern von innen und aussen her den Verlauf des Ductus Stenonianus in der Wange, oder den des Ductus Whartonianus am Boden der Mundhöhle. Auf diese Weise wird man den Stein als harten, etwas verschiebbaren Körper unschwer entdecken. Die Untersuchung mit einer feinen Sonde kann die Diagnose vervollständigen. Ueber Sondirung des Ductus Stenonianus vgl. § 127. Die Mündung des Ductus Whartonianus ist zu beiden Seiten des Frenulum linguae auf der Höhe der beiden betreffenden Schleimhautfalten leicht zu erkennen. Die feine Metallsonde muss schief nach hinten und aussen eingeschoben werden. So einfach wie die Diagnose der Speichelsteine, ist auch ihre Entfernung. Man schlitzt den Speichelgang bis zu dem Steine auf oder schneidet durch die Schleimhaut auf den Stein, um ihn dann mit dem Elevatorium herauszuheben oder mit der Pincette herauszuziehen. Um die Heilung der kleinen Wunden braucht man sich nicht zu kümmern; der andrängende Speichel schützt gegen narbige Stenose des Ganges. Kommt die Mündung durch den Schnitt weiter nach hinten zu liegen, so ist das für den Kranken kein Schaden.

Als Bestandtheile der Speichelsteine sind alle Salze gefunden worden, welche der normale Speichel enthält, besonders aber phosphorsaurer und kohlensaurer Kalk, ausserdem geringe Mengen organischer Substanz und zwar *Ptyalin*, sowie Bacillen, welche von den Kalksalzen eingeschlossen waren (Maas).

Die Ansicht, ein Speichelstein müsse zu einer *cystischen Ausweitung der Speichelgänge* hinter dem Steine führen, ging von der irrigen Voraussetzung aus, dass der Gang durch den Stein vollständig verschlossen sei, was, wie erwähnt, gewöhnlich nicht zutrifft. Die Aufstauung des Speichels geschieht, wie wir hörten, in der Drüse, nicht im Ausführungsgange. Manche Beobachtungen der früheren Zeit, so auch die Annahme einer *Ranula* durch cystische Erweiterung des Ductus Whartonianus bei Verschluss seines Ausführungsganges (§ 131), beruhen offenbar auf irrigen Diagnosen. Jedenfalls gehören cystische Erweiterungen des Ductus Stenonianus und Whartonianus, welche man als *Speichelgangcysten* zu bezeichnen hätte, zu den grössten Seltenheiten. Auch einfache Cysten im Gewebe der Parotis und der Glandula submaxillaris sind sehr selten, wenn auch nicht ganz so selten, wie die Speichelgangcysten; sie werden im Gegensatz zu diesen am besten als *Speicheldrüsencysten* bezeichnet. Sie bilden in der Parotisgegend, beziehungsweise in der Gegend der G. submaxillaris haselnuss- bis taubeneigrosse, fluctuirende Geschwülste, welche in das unveränderte Gewebe der übrigen Drüse eingebettet und aus demselben herauszuschälen sind. Ueber ihre Ursachen ist nichts bekannt. Sie dürfen nicht mit den multiplen, kleinen Cysten verwechselt werden,

beweisen, welche an der Aussenseite der Cystenwand den Ductus Whartonianus passirt und hiermit sowohl seine Durchgängigkeit als seine Unabhängigkeit von der Ranula constatirt. Eine andere Hypothese, welche in früherer Zeit viel von sich reden machte, war die, manche Ranula sei nichts anderes, als die cystische Ausweitung eines zwischen den beiden M. M. genioglossi gelegenen Schleimbeutels. Es scheint, dass dieser Schleimbeutel zur Erklärung der damals noch räthselhaften Ranula von Fleischmann erst erfunden wurde; denn spätere Autoren konnten seine Anwesenheit nicht sicher bestätigen. Auch hat der Inhalt der Ranula viel mehr Aehnlichkeit mit dem Speichel, als mit der Synovia der Schleimbeutel. Man hat freilich bei der chemischen Analyse des Ranulainhaltes die charakteristischen Bestandtheile des Speichels, Ptyalin und Rhodankalium, nicht aufgefunden. Doch spricht diese Erfahrung durchaus nicht gegen die Auffassung, dass die Ranula eine Retentionsgeschwulst der Gl. Gl. sublinguales ist; denn wir wissen von diesen Speicheldrüsen nicht, dass sie jene im Parotisspeichel enthaltenen Substanzen ebenfalls produciren.

Trotz alledem lässt sich nicht mit Sicherheit behaupten, dass *alle* Ranulae auf cystischer Degeneration einer Abtheilung der G. sublingualis beruhen müssen. Auch Schleimdrüsen würden durch Retention und cystische Dilatation die Grundlage der Ranula bilden können. v. Recklinghausen (1881) untersuchte in einem Falle die Ranula an der Leiche und fand eine mehrfächerige, zwischen die Zungenmusculatur reichende Cyste, welche nach Lage, Inhalt und Beschaffenheit der Wandung aus der Dilatation eines Hauptdrüsenganges der Blandin-Nuhn-schen Zungenspitzendrüse entstanden zu sein schien. Ein ähnlichen Fall beschreibt Sonnenburg (1883) aus der Berliner Klinik. Neumann weist auf die Möglichkeit hin, dass die Ranula mit Ausläufern des Foramen coecum zusammenhängen könne, welche von der Zungenbasis durch die Musculatur nach vorn zum Boden der Mundhöhle verlaufen. Dem gegenüber lehrt die chirurgische Erfahrung bei dem Eröffnen der Ranulageschwülste (§ 132), dass fast regelmässig die Cysten einfach runde Hohlräume sind, die sich selten und dann nicht tief in die Musculatur der Zunge erstrecken.

Mit der Ranula darf das angeborene *Dermoid am Boden der Mundhöhle* nicht verwechselt werden. Dieses sitzt genau an der gleichen Stelle, wie die Ranula und bildet Geschwülste von derselben Grösse. Auch die Anamnese liefert kein Unterscheidungsmoment, weil, wie es scheint, die Dermoide lange Jahre klein und unbemerkt bleiben, bis sie mit einem Male wachsen und nun erst vom Kranken wahrgenommen werden. *Ein wichtiger Unterschied zwischen Ranula und Dermoid liegt aber darin, dass bei der ersteren die Flüssigkeit gewöhnlich durch die verdünnte Schleimhaut auf der Höhe der Geschwulst hindurch schimmert, während das Dermoid von einer dickeren, undurchsichtigen Schleimhautschicht bedeckt ist.* Wird diese Erscheinung freilich nicht beachtet, so kann es geschehen, dass man das Scalpell in die vermeintliche Ranula einstösst und statt der erwarteten speichelartigen Flüssigkeit einen dicken mit Haaren gemischten Epidermisbrei entleert. Ueber die Operation des Dermoides § 132 Schluss.

§ 132. Die Behandlung der Ranula.

Kleine Ranulae sind so wenig lästig, dass die Kranken kaum chirurgische Hülfe suchen; grössere erschweren das Sprechen und die Beförderung der Speisen zur Rachenhöhle. Die grössten Ranulae, zumal die, deren Inhalt, wie es bisweilen geschieht, in wenigen Tagen rasch zunimmt, und bei welchen die umgebenden Theile sich dem Drucke nicht anpassen, können sogar die Athmung behindern und erfordern ein schnelles Einschreiten.

werden streckenweise schon durch das scharfe Anziehen gelöst. Man muss sich hüten, ein Stück der Wand zurückzulassen, weil von ihm ein Recidiv ausgehen könnte. Die Verletzung der A. lingualis im Stamme oder in einem ihrer grösseren Aeste kann nur bei sehr unvorsichtiger Schnittführung erfolgen. Die Blutung ist nicht bedeutend und erfordert höchstens einige Umstechungen.

Die Dermoide am Boden der Mundhöhle, welche § 131 (Schluss) erwähnt wurden, können nicht anders als durch die Exstirpation entfernt werden; Aetzen der Wandungen würde hier zu keiner Heilung führen. Die Excision der Dermoide ist etwas schwieriger als die der Ranulacysten, weil die Wandungen den benachbarten Geweben fester anliegen. Sie erfolgt übrigens nach denselben Regeln.

§ 133. Die Geschwülste der Parotis und der Glandula submaxillaris.

Ausser den Speicheldrüsencysten, welche schon § 130 erwähnt wurden, kommen in den beiden grossen Speicheldrüsen *Chondrome, Adenome* und *Sarkome* sowie Mischgeschwülste vor, welche aus dem Gewebe der genannten Tumoren combinirt sind. Die Geschwülste der Glandula submaxillaris sind viel seltener, als die der Parotis, zeigen aber den analogen Charakter. Die nachfolgende Schilderung bezieht sich in erster Linie auf die Geschwülste der Parotis, kann aber auch für die der G. submaxillaris als zutreffend gelten.

Sehr merkwürdig ist das relativ häufige Auftreten von *Chondromen* in der Parotis, während doch das normale Gewebe der Drüse keine Spur von Knorpel enthält. Dieses scheinbar so heterologe Auftreten des Chondromes verliert indessen sehr an seinem Charakter, wenn man sich daran erinnert, dass der Knorpel des ehemaligen ersten Kiemenbogens da liegt, wo sich später die Parotis entwickelt. Es ist deshalb sehr wohl denkbar, dass fötale Knorpelreste von der Parotis eingeschlossen werden und später die Grundlage für Chondrome bilden (Lücke, Cohnheim). Bei den Chondromen der G. submaxillaris würde es sich um Reste des zweiten Kiemenbogens handeln. Uebrigens treten diese Chondrome nicht in früher Kindheit, sondern meist erst nach Vollendung des Wachsthumes und noch später hervor. Sie bilden feste Geschwülste von kugeliger Form, jedoch etwas höckeriger Oberfläche. Ihr Wachsthum ist ein sehr langsames und zieht sich durch Jahre hin, so dass etwa eine bohnengrosse Geschwulst im Verlaufe eines Jahrzehntes nur bis zum Umfange einer Wallnuss anwächst.

Die absolute Schmerzlosigkeit und die geringe Entstellung veranlassen nur selten die Kranken, sich der operativen Entfernung zu dieser Zeit schon zu unterziehen. Dennoch sollte man allen Kranken mit solchen scheinbar so unschuldigen Chondromen dringend die Exstirpation anrathen, weil die Erfahrung lehrt, dass ziemlich häufig das *Chondrom der Parotis sich in ein Adenosarkom umwandelt.* Diese Umwandlung kommt im vorgerückteren Alter vor und kennzeichnet sich durch eine plötzliche, intensive Zunahme des Wachsthumes. Dabei wird das Gewebe der Geschwulst weich, und es treten schmerzhafte Empfindungen ein, welche sich zu lebhaften Schmerzen steigern können. Die Haut wird von der schnell wuchernden Geschwulst hervorgetrieben, verdünnt und färbt sich unter starker Dilatation der feinen Hautgefässe, besonders unter Füllung der Venen dunkel blauroth. Endlich entstehen auf der gespannten Hautdecke Geschwüre, aus deren Grund die weiche Geschwulstmasse hervorwächst. Das Gewebe fängt nun an, zu jauchen und neigt zu profusen Blutungen, die Geschwulst aber wuchert nach allen Seiten durch das Parotisgewebe und kann in wenigen Monaten von Eigrösse zu Faustgrösse anwachsen. Die Aeste des N. facialis werden von den Geschwulstmassen umwuchert und ausser Function gesetzt, so dass Lähmung aller Gesichtsmuskeln eintritt, das Auge wegen Lähmung des M. orbicularis palpebrarum nicht

mehr geschlossen werden kann und der Mund nach der gesunden Seite verzogen wird. Der gewöhnliche Abschluss ist der Tod, bedingt theils durch den Blutverlust, theils durch die Septikämie, welche der Verjauchung der Geschwulstgewebe folgt.

Nicht alle Adenome und Adenosarkome entstehen aus Chondromen; sie können sich vielmehr auch selbständig aus dem Drüsengewebe entwickeln, wobei es dann nicht immer möglich ist, eine genaue Differentialdiagnose zwischen *Adenom* und *Sarkom* zu stellen. Im Allgemeinen zeigen die Sarkome eine mehr rundliche, gleichmässige, die Adenome eine mehr höckerige Fläche; auch sind die Adenome im Ganzen reicher an Blutgefässen, als die Sarkome. Bei der anatomischen Untersuchung sehr schnell gewachsener Parotisgeschwülste hat man oft das überraschend wechselvolle Bild eines Mischtumors, welcher an der einen Stelle ein Sarkom, an der anderen ein Adenom, wieder an einer anderen ein Myxom oder auch ein Chondrom darstellt. Zwischen diesen Geweben können noch kleine Cysten zerstreut liegen, die aus abgeschnürten Drüsengängen entstanden sind. Die meisten dieser Mischgeschwülste wurden früher als *Carcinome der Parotis* aufgefasst.

Alle Parotisgeschwülste entwickeln sich vorwiegend in der Mitte der Drüse, nach vorn vom hinteren Rande des aufsteigenden Astes des Unterkiefers; seltener entstehen sie am vorderen Rande oder in den Theilen der Drüse, welche unterhalb der Ohrmuschel liegen.

Die analogen Geschwülste der G. submaxillaris sind viel seltener und können leicht mit Schwellungen und Geschwülsten der Lymphdrüsen verwechselt werden, welche vor der Drüse liegen. Secundär-Carcinome dieser Lymphdrüsen umwachsen zuweilen die Speicheldrüse, welche dann bei der Exstirpation mit entfernt werden muss. Die zahlreichen scrophulösen Lymphdrüsenschwellungen der Submaxillargegend sind von den Geschwülsten der G. submaxillaris dadurch zu unterscheiden, dass man bei der Betastung der ersteren die einzelnen Lymphdrüsen, aus welchen sie zusammengesetzt sind, zu erkennen vermag, während die Geschwülste der G. submaxillaris in sich geschlossene, einheitliche Massen darstellen.

§ 134. Die Exstirpation der Parotis und der G. submaxillaris.

Die Auslösung der Chondrome aus dem übrigen Parotisgewebe ist eine verhältnissmässig leichte Aufgabe, wenn auch einige arterielle Rami parotidei dabei verletzt werden müssen. Bei den grossen Geschwülsten der Parotis dagegen, den Adenomen und Sarkomen, welchen überdies ein bösartiger Charakter zukommt, handelt es sich mehr oder weniger um die Exstirpation der ganzen Parotis. Einerseits wird das Zurücklassen eines Stückes der Drüse die Gefahr des Recidives vermehren, anderseits aber ist die Auslösung der Parotis aus ihrer Umgebung viel eher möglich, als das Herausschälen der Geschwulst aus den Drüsenresten, weil eben diese Geschwülste in die Parotis gewissermassen infiltrirt sind und sich auch an vielen Stellen bis zum Rande der Drüse erstrecken. Die totale Exstirpation der Parotis ist indessen nicht so zu definiren, dass dabei auch das letzte Stückchen der Drüse entfernt werden muss. Ein Theil taucht hinter der Ohrmuschel an der Fissura Glaseri so in die Tiefe bis zur Schädelbasis, dass die Exstirpation dieses Drüsenabschnittes fast unmöglich ist. Wenn demnach die Geschwulst nicht gerade bis hierher vorgedrungen ist, so wird man diesen Theil gern zurücklassen. Die früher zuweilen aufgestellte Frage: „ob überhaupt die ganze Parotis exstirpirt werden kann?“ lässt sich also in der That discutiren und auch wohl verneinen. Doch ist es von geringem practischen Interesse, ob man die „totale“ Exstirpation so streng definiren will oder nicht.

Die *Exstirpation der Parotis* wurde früher für so schwierig gehalten, dass man glaubte, zur Sicherheit gegen die Blutung die Continuitätsunterbindung der A. Carotis comm. der übrigen Operation vorausschicken zu sollen. Diese Vorsicht ist überflüssig, wenn wir auch zugeben müssen, dass bei der Parotisexstirpation beide Aeste der Carotis comm., die Carotis ext. und die Carotis int. gefährdet werden können. In erster Linie steht jedoch die Gefahr für die Carotis ext. Vor Beginn der Operation soll man daher durch Verschieben der Geschwulst zu ermitteln suchen, ob die Arterie mit den Geweben hinter dem aufsteigenden Kieferaste verwachsen ist, so dass ihre Verletzung kaum vermieden werden kann. Dann ist es der Vorsicht entsprechend, dass man zuerst am unteren Rande der Geschwulst den Stamm der Arterie aufsucht, einen Faden hinter ihn schiebt und nun erst die Exstirpation unternimmt (Bardeleben). Stellt sich im Verlaufe der Operation die Nothwendigkeit einer Durchschneidung der Arterie heraus oder wird die Arterie so verletzt, dass man sie nicht in loco unterbinden kann, so knüpft man den Continuitätsligaturfaden zu. Ein geübter Operateur wird aber auch diese Vorsichtsmassregel unterlassen dürfen, weil er wohl immer in der Lage ist, sofort an der verletzten Stelle die Unterbindung auszuführen.

Von kleineren Arterien werden bei der Exstirpation der Parotis durchtrennt: die A. transversa faciei, die A. temporalis und die A. auricularis post., ausserdem die Rami parotidei. Bei partiellen Exstirpationen kann selbstverständlich auch wieder der eine oder andere der genannten Aeste unverletzt bleiben. Die A. occipitalis verläuft zwar ziemlich tief, dem unteren Rande des Proc. mastoides entsprechend, doch ist auch sie zuweilen bei der Auslösung der Parotis unter der Ohrmuschel gefährdet. Besonderer Vorsicht bedarf es bei der Ausschälung des hinteren Theiles der Drüse, welcher auf der Carotis interna und der Vena jugularis comm. aufliegt. Es kann hier nöthig sein, bis gegen das Foramen lacerum vorzugehen, doch gelingt es bei sorgfältiger Messerführung in der Regel, diese Gefässe unberührt zu lassen. Unrettbar ist bei der Exstirpation der ganzen Parotis der N. facialis; an ein Herauspräpariren seiner Aeste aus der Geschwulst ist nicht zu denken. Die nothwendige und sehr unangenehme Folge der Operation ist mithin die dauernde Lähmung der betreffenden Gesichtshälfte.

Viel leichter und von wesentlichen functionellen Störungen frei ist die *Exstirpation der G. submaxillaris.* Nur muss die A. maxillaris ext. unterhalb und oberhalb der Drüse unterbunden werden. Bei der Nähe der Vena facialis, welche übrigens unverletzt bleiben kann, gebietet die Vorsicht, einen möglichst aseptischen Wundverlauf anzustreben, damit die Thrombose dieser Vene und der eiterige Zerfall ihrer Thromben vermieden werde.

Besondere Schnitte für beide Operationen anzugeben, ist überflüssig; die Ausdehnung der Geschwulst, die Nothwendigkeit, geschwürige Hauttheile auf der Höhe der Geschwulst mit zu entfernen und andere Eigenthümlichkeiten des einzelnen Falles schreiben die Führung der Schnitte vor. Auch lassen sich Regeln über die Reihenfolge der einzelnen Acte der Operation, ob man die Exstirpation vorn oder hinten, unten oder oben beginnen soll u. s. w., im Allgemeinen nicht aufstellen. Die wichtigste Regel ist die, dass man das Messer an keinem Punkte arbeiten lässt, an welchem die getrennten Gewebe nicht so frei liegen, dass sofort jedes spritzende Gefäss unterbunden werden kann. Man soll also deutlich sehen, wo sich die Messerspitze bewegt. Aus dieser Regel ergibt sich, dass man bald oben, bald unten, bald hinten, bald vorn an der Auslösung der Theile arbeitet und den Ort der Präparation häufig wechselt, je nachdem der allmälig beweglich werdende Tumor bald hier, bald dort die umgebenden Gewebe anspannt.

Druck von J. B. Hirschfeld in Leipzig.

HUETER-LOSSEN'S GRUNDRISS

DER

CHIRURGIE.

BEARBEITET

VON

PROF. DR. HERMANN LOSSEN

IN HEIDELBERG.

II. BAND.

SPECIELLER THEIL.

2. UND 3. ABTHEILUNG.

Die chirurgischen Krankheiten des Halses und Rumpfes.

SECHSTE AUFLAGE.

MIT 150 ABBILDUNGEN.

LEIPZIG,

VERLAG VON F. C. W. VOGEL.

1890.

Inhaltsverzeichniss.

ZWEITE ABTHEILUNG.

Die chirurgischen Krankheiten des Halses, der Brust, der Wirbelsäule.

Zehntes Capitel.

Verletzungen und Krankheiten des Kehlkopfes und der Luftröhre.

Elftes Capitel.

Die Verletzungen und Krankheiten der Schilddrüse.

Zwölftes Capitel.

Die Verletzungen und Krankheiten der Speiseröhre.

Dreizehntes Capitel.

Die Verletzungen und Krankheiten der seitlichen Halsgegend.

Vierzehntes Capitel.

Die Verletzungen und Erkrankungen der Halswirbelsäule.

Fünfzehntes Capitel.

Die Verletzungen und Krankheiten der Weichtheile, welche den Brustkorb umgeben, besonders der Brustdrüse.

Sechszehntes Capitel.

Die Verletzungen und Krankheiten des Brustkorbes und die Operationen an Pleura, Lungen und Pericardium.

Siebenzehntes Capitel.

Die Verletzungen und Krankheiten der Brust- und Lendenwirbelsäule.

DRITTE ABTHEILUNG.

Die chirurgischen Krankheiten der Bauch- und Beckengegend.

Achtzehntes Capitel.

Die Verletzungen und chirurgischen Krankheiten der Bauchdecken.

Neunzehntes Capitel.

Die Verletzungen und chirurgischen Krankheiten der Bauchhöhle und ihrer Binnenorgane.

Zwanzigstes Capitel.

Die Verletzungen und chirurgischen Krankheiten des Magens und des Darmcanales.

Einundzwanzigstes Capitel.

Die Unterleibsbrüche — Hernien.

Zweiundzwanzigstes Capitel.

Die Verletzungen und chirurgischen Krankheiten des Penis un

Dreiundzwanzigstes Capitel.

Die Verletzungen und chirurgischen Krankheiten der Blase und der Prostata.

Vierundzwanzigstes Capitel.

Die Verletzungen und chirurgischen Krankheiten des Scrotum, des Samenstranges, des Hodens und seiner Hüllen.

Fünfundzwanzigstes Capitel.

Die Verletzungen und Krankheiten der Beckenknochen und der sie bedeckenden Weichtheile.

SPECIELLER THEIL.

ZWEITE UND DRITTE ABTHEILUNG.

SECHSTE AUFLAGE.

ZWEITE ABTHEILUNG.

Die chirurgischen Krankheiten des Halses, der Brust, der Wirbelsäule.

ZEHNTES CAPITEL.

Verletzungen und Krankheiten des Kehlkopfes und der Luftröhre.

§ 135. Brüche des Kehlkopfes, der Trachea, des Zungenbeines.

Subcutane Verletzungen der Luftwege durch stumpfe Gewalten, insbesondere Verbiegungen und Continuitätstrennungen, sind bei der elastischen Beschaffenheit der knorpelig-ligamentösen Wände im jugendlichen Alter nicht häufig. Erst wenn, ungefähr vom 40. Jahre ab, durch theilweise *Verkalkung* und *Verknöcherung* der Knorpel die Wände starrer und unnachgiebiger werden, mehren sich die subcutanen Brüche. Sie sind in der grossen Mehrzahl die Folge eines kräftigen Faustgriffes, welcher den vorderen Abschnitt des Halses von einer zur anderen Seite zusammenpresst. Die Cartilago thyreoidea ist am häufigsten der Sitz solcher Brüche, weil sie der einwirkenden Gewalt die grösste Fläche darbietet. Viel weniger gefährdet ist die Cartilago cricoidea und hier eher der vordere Ring, als die hintere, der Speiseröhre zugekehrte Platte. Die Statistik G. Fischer's zählt im Ganzen 105 Fälle auf von Brüchen im Gebiete des Larynx und der Trachea, von welchen nur 27 auf Individuen unter 30 Jahren und nur 4 auf Kinder fallen; 11 betrafen den Ringknorpel allein, 9 den Schild- und Ringknorpel, 2 den Ringknorpel und die Trachea, alle übrigen entweder den Schildknorpel allein oder diesen und andere Knorpel. Von den Fracturen der Trachea sind nur 14 Fälle beschrieben worden. Die kleinen, sehr beweglichen Giessbeckenknorpel entziehen sich durch ihre tiefe Lage den brechenden Gewalten; doch sind Verschiebungen derselben, Luxationen, mehrfach beobachtet worden (Hunt).

Die Fractur der Cartilago thyreoidea betrifft bald nur die eine, bald beide Knorpelplatten und durchsetzt sie meist in schräger Richtung. Eine Verschiebung der Fragmente mit Verschluss der Glottis besteht gewöhnlich nur so lange, als die Faust den Kehlkopf umfasst; sobald sie loslässt, federn die Bruchstücke in die normale Lage zurück, und die Athmung wird wieder frei. Splitterbildung und dauernde Dislocation mehrerer Fragmente gehört zu den grössten Seltenheiten. Dagegen ist das *Emphysem,* die Infiltration des Bindegewebes mit exspirirter Luft, eine häufige Erscheinung; besonders stark tritt es auf bei ausgedehnten Zerreissungen der Schleimhaut. Fehlt es, so findet man selten andere Kennzeichen des erfolgten Bruches, als ein Blutextravasat entsprechend der verletzten Schildknorpelplatte und eine bedeutende Empfindlichkeit derselben bei Betastung. Crepitation der Bruchflächen darf man nicht erwarten und *muss sich wohl hüten, das Crepitationsgeräusch, welches bei vielen Individuen durch Bewegungen des unverletzten*

Kehlkopfes an der Wirbelsäule zu erzeugen hat, für Fracturcrepitation zu halten. Zur Sicherung der Diagnose sollte eine Untersuchung des Kehlkopfinnern mit dem Spiegel (§ 138) niemals unterlassen werden. Nähert sich die Trennungslinie der vorderen Insertion der Stimmbänder, so kann zuweilen aus der veränderten Form der Glottis der Bruch des Schildknorpels unmittelbar erkannt werden. Hat aber auch der Bruch an der Form der Stimmritze nichts geändert, so lassen sich doch immer mit dem Kehlkopfspiegel *submucöse Blutergüsse,* sogenannte Schleimhauthämatome erkennen, wodurch die Diagnose des Bruches an Wahrscheinlichkeit gewinnt.

Diese submucösen Blutergüsse bringen durch ihr Anwachsen nicht selten ernste Gefahren für das Leben, und jeder Verletzte mit Bruch des Schildknorpels kann in den ersten Tagen plötzlich ersticken, weil entweder der submucöse Bluterguss oder die secundäre ödematöse Schwellung der Larynxschleimhaut die Passage verlegt. Man darf sich nicht darauf verlassen, dass diese Erscheinungen langsam genug ansteigen, um noch während ihres Zunehmens Hülfe zu ermöglichen; vielmehr zeigt die Erfahrung, dass von dem ersten Eintritte der erschwerten Athmung bis zum Erstickungstode oft nur wenige Minuten verlaufen und die herbeigerufene ärztliche Hülfe meist zu spät kommt. Unter diesen Umständen ist man berechtigt und verpflichtet, *bei Kehlkopfbruch prophylaktisch den Luftröhrenschnitt, die Tracheotomie* (§ 141), *auszuführen* (Gurlt, Hunt, Durham). Ist die Diagnose nicht ganz sicher, so wird man in den ersten Tagen den Verlauf sorgfältig überwachen, bei dem ersten Eintreten erschwerter Athmung aber sofort die Luftröhre eröffnen. Handelt es sich um Dislocation der Bruchstücke, welche die Form der Stimmritze ändern und deshalb die Stimmbildung stören, so lässt man dem Luftröhrenschnitte den Kehlkopfschnitt, die *Thyreotomie,* folgen, um die Dislocation von der Larynxhöhle aus zu beseitigen. Von 36 Thyreotomien dieser Art führten 32 zur Heilung (G. Fischer).

Auch die im Ganzen seltenen Brand- und Aetzwunden des Larynx und der Trachea, die Folge der Aspiration von heissen oder ätzenden Flüssigkeiten erfordern die Tracheotomie.

Wir fügen hier noch kurz einige Worte über die *Brüche des Zungenbeines* an. Sie sind sehr selten. In den bekannt gewordenen 29 Fällen waren 6 mal die Schildknorpel mitgebrochen, 23 mal war die Fractur isolirt (G. Fischer). Die Fracturen des Zungenbeines können durch Verschiebung eines grossen Hornes unter die Pharynxschleimhaut bedeutende Schlingbeschwerden erzeugen. Man hat diesen Zustand als *Dysphagia Valsalvae* bezeichnet, weil Valsalva ihn zuerst beobachtete. Zum Zwecke der Reposition wird das Einführen der Schlundsonde empfohlen. Uebrigens könnte man auch von einer Incision aus das abgebrochene grosse Horn mit dem scharfen Haken richtig stellen oder im Nothfalle exstirpiren.

§ 136. Wunden der Luftwege.

Schussverletzungen des Kehlkopfes und der Luftröhre sind im Kriege nicht allzuhäufig. Die grosse Statistik des amerikanischen Krieges zeigt auf 4895 Schusswunden der Halsgegend nur 75 Fälle und ausserdem 7, in welchen Luftwege und Speiseröhre zugleich verletzt wurden. Viele, welche von solchen Wunden betroffen werden, bleiben todt auf dem Schlachtfelde liegen und werden in der Statistik nicht mitgezählt. Witte hat 124 Fälle aus der Literatur zusammengestellt, von welchen 53 (= 42 %) starben; 70 betrafen den Larynx, 54 die Trachea; die letzteren zeigten eine etwas höhere Sterblichkeit.

Die Schusswunden des Larynx bringen ähnliche Erstickungsgefahr, wie die subcutanen Brüche. Nur wenn das ergossene Blut aus dem Schusscanale frei

zu einer Infiltration von Luft in das Bindegewebe des Halses führten. Dieses *Emphysem* kann sich längs der Trachea in das Bindegewebe um die Bronchen und ihre Verzweigungen fortsetzen; in einzelnen Fällen aber bildet es einen sackartigen Hohlraum neben oder vor der Luftröhre, der sich topographisch wie eine Schilddrüsenanschwellung, ein Kropf (§ 152) verhält, durch seinen tympanitischen Percussionsschall aber sofort die Diagnose von einer Struma ablenkt. Nach Larrey's Mittheilung soll diese *Struma aerea, der Luftkropf,* wie ihn die Alten nannten, bei den Muhamedanern vorkommen, welche von den Minarets die Stunden ausrufen und durch den starken Exspirationsdruck bedingt sein. Im Uebrigen gehört er zu den grössten Seltenheiten. Bei einem acht Monate alten Kinde beobachtete ihn Leriche, und in einem von Devalz beschriebenen Falle konnte man die Oeffnung, aus welcher die Luft in das Bindegewebe eindrang, zwischen den Trachealknorpeln fühlen.

§ 137. Fremdkörper in den Luftwegen.

Sehr häufig gerathen Speisetheile durch fehlerhafte Wirkung der Schlingmuskeln, besonders des Constrictor pharyngis, in die Luftwege, am leichtesten Flüssigkeiten. Ihre Berührung mit der empfindlichen Glottis löst Hustenbewegungen aus, durch welche sich der Kehlkopf sofort wieder der Flüssigkeit entledigt. Es sind jedoch Fälle beobachtet, in welchen bei dem Versuche, erbrochene, noch im Munde befindliche Massen wieder gewaltsam herabzuwürgen, Erstickung eintrat. Ganz besonders muss man die Brechbewegungen bei *Chloroformirten* beachten, weil bei ihnen die Glottis unempfindlich ist und sowohl Speisetheile als Magensaft ohne Hustenreiz in die Luftwege gelangen können. Grosse Mengen solcher Stoffe erzeugen Erstickungserscheinungen und erfordern den Luftröhrenschnitt (§ 141). Die gleiche Vorsicht erfordern Chloroformirte wegen eventueller künstlicher Zähne oder ganzer Gebisse. Man entferne diese jedesmal vor der Narkose, damit sie nicht etwa vom Gaumen auf den Kehlkopfeingang fallen und aspirirt werden.

Spitze und kantige Fremdkörper, wie Nadeln, Blasrohrbolzen, Gräten und Knochenstücke, bleiben in der Regel oberhalb der Glottis in dem Hohlraume zwischen den wahren und falschen Stimmbändern, den sogenannten Morgagni'schen Taschen hängen und sind dann unter laryngoskopischer Beleuchtung vom Munde her mit gebogenen Zangen zu extrahiren. Werden sie tiefer aspirirt, so spiessen sie sich entweder in der Trachea fest, oder gerathen in den einen oder anderen Bronchus, meist den rechten, weil dieser die fast geradlinige Fortsetzung der Trachea darstellt und eine grössere Lichtung hat (Hyrtl).

Am häufigsten werden kleine, glattwandige Fremdkörper, wie Bohnen, Fruchtkerne, Perlen, Münzen, Knöpfe, welche Kinder spielenderweise in den Mund führen, oder Nussschalenstücke bei dem Aufbeissen von Nüssen, durch eine kräftige Aspiration in den Kehlkopf angesaugt. Sobald sie in die Glottis gerathen, entsteht ein Erstickungsanfall, welcher aber in der Regel schnell vorübergeht. Es treiben nämlich die Muskeln der Glottis den Fremdkörper entweder nach oben in eine der Morgagnischen Taschen oder nach unten in die Trachea. Wird der Arzt zu einem solchen Unglücksfalle gerufen, so findet er häufig das Kind frei athmend und kann im Zweifel sein, ob ein Fremdkörper vorliege, oder ob sich die Mutter oder Wärterin, welche den ersten Erstickungsanfall beobachtete, getäuscht habe. In der That kommen solche Täuschungen vor; aber das scheinbare Wohlbefinden kann auch davon abhängig sein, dass der Fremdkörper bei seiner Einlagerung in eine der Morgagni'schen Taschen oder unterhalb der Stimmbänder die Respiration augenblicklich nicht stört. Hier entscheidet nur eine genaue Untersuchung und zwar zunächst die *laryngoskopische* (§ 138). Mit dem Kehlkopfspiegel kann jeder in den

welchen der Fremdkörper vom Munde aus extrahirt worden war, so neigte sich unter den 1674 Fällen die Wage wiederum zu Gunsten der Tracheotomie, denn es kam bei 955 Nichtoperirten und je 3,5 ein Todesfall, während bei den 719 Tracheotomirten erst von je 4,0 einer zu Grund ging. Die Statistik bleibt uns also hier die Antwort schuldig, und sie muss es, weil sich eine ganze Reihe von Factoren der Berechnung entziehen, vor allem die grössere oder geringere aseptische Beschaffenheit des Fremdkörpers und die Umstände, unter welchen in jedem Falle tracheotomirt wurde. Eine aseptisch ausgeführte und aseptisch nachbehandelte Tracheotomie ist keine lebensgefährliche Operation, sie wird den Zustand des Kranken in keinem Falle verschlimmern, sie bringt dagegen die folgenden unleugbaren Vortheile mit sich: 1) werden lockere Fremdkörper, welche sich mit dem Luftstrome in der Trachea hin- und herbewegten, nach Eröffnung der Trachea in der Regel mit der exspirirten Luft aus der Wunde herausgeschleudert; 2) kann nach dem Einlegen der Canüle durch Einklemmung des Fremdkörpers in der Glottis keine plötzliche Erstickung mehr eintreten; 3) können wir bei Fremdkörpern in der Larynxhöhle, unbekümmert um die Erstickungsgefahr, vom Munde her auf laryngoskopischem Wege versuchen, den Fremdkörper herauszuziehen oder, wie es bei aspirirten Knochenstücken erfolgreich geschehen ist, von der Trachealwunde aus einen elastischen Catheter durch die Stimmbänder einführen und den Fremdkörper nach oben in die Mundhöhle schieben (Rigal de Gaillac); auch liesse sich, während die Canüle die Trachea nach unten abschliesst, der Larynx spalten (Thyreotomie § 149) und der eingekeilte Fremdkörper direct aus der Morgagnischen Tasche herausnehmen; 4) kann man bei Einklemmung des Fremdkörpers in einen Bronchus durch die Trachealwunde gebogene Kornzangen bis zur Bifurcation und weiter hinab einführen, oder wie dies Lucas bei einem im linken Bronchus eingekeilten Canülenstücke mit Erfolg unternahm, einen hakenförmig gebogenen Eisen- oder Kupferdraht einschieben; auch wäre ein elastischer Catheter bis zur Bifurcation zu führen, mit welchem man durch kräftige Saugbewegungen des eigenen Mundes den Fremdkörper aus seiner Einklemmung zu lösen versuchte; 5) wird, wenn es während und nach der Tracheotomie nicht gelungen ist, den Fremdkörper herauszubefördern, die Trachealöffnung weit besser als die enge und reizbare Glottis es ermöglichen, dass er später, etwa nach seiner eiterigen Lösung, ausgehustet wird. So bessert der Luftröhrenschnitt nach jeder Richtung hin die Aussichten auf einen guten Verlauf. In der Regel wird man die Tracheotomie dicht unter dem Kehlkopfe als Cricotracheotomie ausführen (§ 142); sitzt aber der Fremdkörper gerade im oberen Abschnitte der Trachea eingeklemmt, so empfiehlt es sich, unterhalb desselben zu eröffnen, damit er sich nicht etwa während der Operation löse und nach abwärts falle.

Gelingt es nicht, den Fremdkörper herauszuschaffen, so entwickeln sich in den Abschnitten der Lunge, welche dem eingeklemmten Fremdkörper entsprechen, nicht selten lebensgefährliche septische Pneumonien. Sehr spitze Fremdkörper, wie Gräten, Nadeln, Blasrohrbolzen, können den Bronchus durchbohren und eine eiterige, zum Tode führende Mediastinitis hervorrufen. Selbst Perforationen der Aorta und der A. pulmonalis mit tödtlicher Blutung hat man beobachtet, endlich auch Eröffnung des Oesophagus mit Eindringen der Speisen in die Luftwege und tödtlicher Pleuropneumonie.

§ 138. Die Laryngoskopie.

Für die Erkenntniss der Fremdkörper in den Luftwegen, wie für die Diagnose der Entzündungen des Kehlkopfes und der Trachea, der Geschwülste des Larynx, der Larynxstenosen ist die Untersuchung mit dem Kehlkopfspiegel so unentbehr-

lich, dass jeder Arzt in der Handhabung des Laryngoskops geübt sein muss. Hier mag es genügen, die einfachste und gewöhnlichste Art der laryngoskopischen Untersuchung zu erörtern.

Der Kehlkopf lässt sich unter Benutzung von hellem Lampenlichte mit demselben einfachen Reflexspiegel (Fig 108 r) untersuchen, welcher für die meisten Zwecke der rhino- und otoskopischen Untersuchung ebenfalls ausreicht. Besser

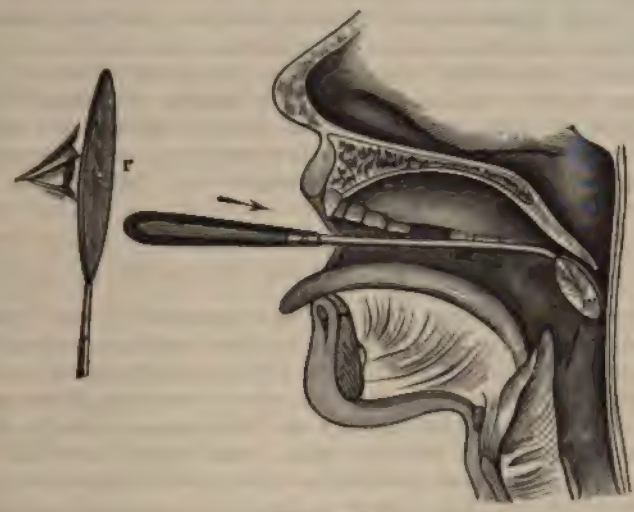

Fig. 107.
Schematische Darstellung der einfachen laryngoskopischen Untersuchung. Die Pfeile bedeuten den Gang der Lichtstrahlen. ½ d. nat. Gr.

aber sind Reflexspiegel, die eine bestimmte Focaldistanz (15—20 Cm.) und einen entsprechend grossen Durchmesser (10—11 Cm.) haben. Sie werden, damit sie die Hand nicht zu halten hat, entweder an einem Brillengestelle (Semeleder) oder an einer um den Kopf befestigten Binde (Kramer) angebracht. Der gebräuchlichste und beliebteste Reflexspiegel zur laryngoskopischen Untersuchung ist der von Türck construirte. Der Kranke zieht mit seinen Fingern die mit einem Taschentuche umwickelte Zungenspitze nach aussen. Hierdurch rückt die Epiglottis nach vorn, so dass nun der kleine Kehlkopfspiegel (r'), welchen die linke Hand des Untersuchenden an das Gaumensegel andrückt, die von r reflectirten Lichtstrahlen in senkrechter Richtung nach unten zum Kehlkopfe wirft. Der kleine Spiegel muss an der Flamme vorgewärmt sein, damit er sich nicht in der warmen Mundhöhle mit Wasserdampf beschlägt. Das Spiegelbild ist ein umgekehrtes; deshalb erkennt man in demselben die Kuppen der Giessbeckenknorpel unten, den sehr spitzen Winkel des vorderen Endes der Glottisspalte oben. Lässt man den Kranken tief einathmen, so öffnet sich die Glottis so weit, dass man oft eine grosse Anzahl von Trachealringen zählen, im günstigen Falle

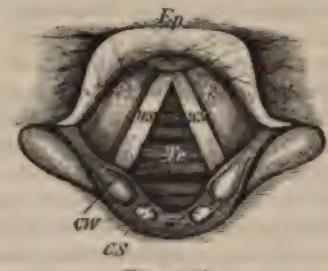

Fig. 108.
Spiegelbild des Kehlkopfes nach E. Burow. Ep Epiglottis. fs fs Falsche Stimmbänder. ws ws Wahre Stimmbänder. Tr Trachealknorpel. CS Santorinischer Knorpel. CW Wrisberg'scher Knorpel. Nat. Gr.

selbst die Bifurcation der Trachea besichtigen kann. Diese einfachste Art der laryngoskopischen Untersuchung reicht fast immer für die Zwecke der chirurgischen Diagnostik aus. Besondere Schwierigkeiten stellen sich ihr nicht entgegen, seit man bei grosser Reizbarkeit der Rachenschleimhaut und Neigung zum Würgen in dem Bepinseln der Gaumenbögen und des Rachens mit *10—20 % Cocaïnlösung ein zuverlässiges local-anästhetisches Mittel* kennen gelernt hat (Allg. Thl. § 161, Schluss). Unter Anwendung des Cocaïns ist selbst bei Kindern die Laryngoskopie zu einem relativ leichten Verfahren geworden. Die Kehlkopfbeleuchtung mit complicirten Apparaten, besseren Lichtquellen u. s. w., wie sie in den Werken der Laryngoskopie beschrieben werden, ist zwar von grossem Vortheile, doch kann man sie, wenn es sich nur um die Diagnostik handelt, vollständig entbehren.

Schliesslich soll nicht unerwähnt bleiben, dass Czermak nach dem Vorschlage Neudörfer's von einer schon bestehenden Trachealöffnung aus die laryngoskopische Untersuchung mit kleinen in die Trachea eingeführten Reflexspiegeln ausführte.

§ 139. Die Entzündungen des Kehlkopfes und der Luftröhre in chirurgischer Beziehung. Entzündliche Laryngostenose.

Von speciell chirurgischem Interesse sind hauptsächlich die Entzündungen, welche durch Verengerung der Luftwege Dyspnoë erzeugen und eventuell die Indication zur Tracheotomie liefern. Von diesem Gesichtspunkte aus sollen die verschiedenen Entzündungsformen der Schleimhaut hier kurze Erwähnung finden.

1) Die *katarrhalische Entzündung* der Schleimhaut. Sie ist nur insofern von operativem Interesse, als schwere Formen derselben zu seröser Infiltration des submucösen Bindegewebes und hierdurch zu einer gefährlichen Verengerung der Luftwege führen können. Das submucöse Gewebe der wahren Stimmbänder ist so straff und kurzfaserig, dass in ihm keine bedeutenderen ödematösen Infiltrationen vorkommen. Die falschen Stimmbänder sind dieser Infiltration schon mehr zugängig; ganz besonders aber neigen hierzu die langen Schleimhautfalten der beiden Ligamenta ary-epiglottica, welche gewissermassen ein drittes oberes Paar von Stimmbändern darstellen. Sie bilden in diesem Zustande zwei längliche Wülste, welche man mit dem tastenden Finger vom Munde her deutlich erkennen kann. Diese werden bei der Inspiration gegen die Mitte des Kehlkopfeinganges angesaugt und verengen denselben so sehr, dass Dyspnoë entsteht. In der Regel ist die Inspiration allein behindert, die Exspiration dagegen ziemlich frei. Man hat diese Störung früher unter dem Namen des *Oedema glottidis* zusammengefasst, bevor man wusste, dass sie sich viel weniger auf die Glottis vera, als vielmehr auf die Glottis spuria und noch mehr auf die Ligam. ary-epiglottica bezieht. Uebrigens greifen auch traumatische seröse Entzündungen der Pharynxschleimhaut zuweilen auf die Kehlkopfschleimhaut über und erzeugen ein Oedema glottidis (§ 113). Bei starker Dyspnoë hat Lisfranc gerathen, die ödematösen Gewebe zu scarificiren; doch ist die Wirkung unsicher, und von den Schnitten könnte Blut in die Luftwege einfliessen. Die Hülfe durch Tracheotomie ist sicherer und gefahrloser.

2) Die *croupös-diphtheritische* Entzündung der Schleimhaut. Sie beginnt, besonders in ihrer minder bösartigen Form, zuweilen in den Bronchen und steigt dann aufwärts zur Trachea und dem Larynx (Croup ascendant der franz. Autoren). In solchen Fällen sind die membranösen Auflagerungen auf die Schleimhäute oft sehr dick, haften aber nicht fest. Sie bestehen zum grossen Theile aus epithelialen Massen, welche, durch Fibrinfäden verschmolzen, Eiterkörperchen und Spaltpilze in sich einschliessen. Die schwere Form steigt meist von den Tonsillen und dem Pharynx zum Larynx herab (§ 114). Die Membranen sind hier dünner, haften aber fester in dem Gewebe der Schleimhaut. Bei der mikroskopischen Untersuchung

ergibt sich ein überwiegender Gehalt von Fibrinfäden und Spaltpilzlagern; dagegen treten die Eiterkörperchen und noch mehr die epithelialen Elemente zurück. Während man früher die erstere Form als getrenntes Krankheitsbild mit der Bezeichnung des *Croups* von der letzteren, der *Diphtheritis*, abschied, so betrachten jetzt die meisten Autoren beide Formen als verschiedene Grade einer und derselben Erkrankung. Auch ist es wahrscheinlich, dass allmälige Uebergänge von der croupös-diphtheritischen Erkrankung zu scheinbar einfachen Katarrhen vorkommen und die bedingende Noxe für alle diese Entzündungen weniger ihrem Wesen nach, als vielmehr nur in der Intensität ihrer Wirkung verschieden ist. Die Dyspnoë, welche bei croupös-diphtheritischen Entzündungen eintritt, beruht in den meisten Fällen auf einer wahren *Glottisstenose*, d. h. die Glottis vera, die engste Spalte der Luftwege, wird durch die auf den wahren Stimmbändern aufgelagerten Membranen so verengt, dass der für die Athmung nothwendige Luftwechsel nicht mehr stattfinden kann. Bei sehr kleinen Kindern mit enger Luftröhre behindert aber auch zuweilen die Auflagerung dicker Membranen das Athmen durch *Tracheostenose*. Endlich kommt durch membranöse Verengerung vieler kleiner Bronchen auch eine *Bronchostenose* zu Stande, und zwar bei den aufsteigenden Entzündungen in den ersten Stadien der Erkrankung, bei den absteigenden in den letzten. Wir werden sehen, dass die mechanische Hülfe, welche die Tracheotomie bringt, auch auf diese Tracheo- und Bronchostenose Rücksicht nehmen muss (§§ 142 und 145).

3) Die *tuberkulöse Laryngitis*. Sie nimmt meist ihren Ausgang von der Plica interarytaenoidea oder von der Insertion der wahren Stimmbänder an der Basis der Giessbeckenknorpel. Hier bilden sich zuerst tuberkulöse Geschwüre mit gelblichem Grunde. Später werden dann auch die übrigen Theile der Kehlkopfschleimhaut von der tuberkulösen Entzündung befallen. Selten führen die tuberkulösen Infiltrationen an sich oder die einfachen ulcerösen Processe mit Granulationsbildung oder Loslösung der Schleimhaut zu einer Kehlkopfstenose; diese ist vielmehr am häufigsten die Folge von perichondritischen Entzündungen, namentlich an den Giessbeckenknorpeln, welche sehr stark anschwellen und ausser heftigen Schmerzen beim Schlucken auch eine Verengerung des Kehlkopflumens bedingen. Die Stenose wird um so grösser sein, je mehr sich zu der Perichondritis eine entzündliche Infiltration der aryepiglottischen Falten hinzugesellt.

4) Die *syphilitische Laryngitis*. Sie tritt entweder in Form von Ulcerationen oder von gummöser Infiltration und Perichondritis auf. Letztere befällt besonders häufig den Ringknorpel. Durch Vereiterung der gummösen Infiltration kommt es zur Knorpelnekrose und narbiger Schrumpfung.

5) Die *variolöse und typhöse Laryngitis*, metastatische Entzündungen bei Variola und Typhus, welche zu einer geschwürigen Zerstörung der Schleimhaut führen. Bei variolöser Laryngitis liegt die Hauptgefahr in der Höhe der entzündlichen Schleimhautschwellung. Doch hat man auch Fälle von variolöser Laryngitis beobachtet, welche mehr in Form einer Perichondritis, ähnlich der syphilitischen Perichondritis, verlaufen und dann auch noch in der Reconvalescenz der Pockenkrankheit gefährlich werden können. Bei typhöser Laryngitis ist nicht immer die Geschwürsbildung, sondern zuweilen erst die narbige Schrumpfung des heilenden Geschwüres in der Reconvalescenz oder auch die Perichondritis die Ursache der Laryngostenose. Uebrigens treten nur bei einer sehr kleinen Zahl von Pocken- und Typhusfällen die Erscheinungen einer schweren Laryngitis mit Laryngostenose ein.

6) Die *Chorditis vocalis inf. hypertrophica*, wie von den Laryngoskopikern die schwielige Schleimhautverdickung der wahren Stimmbänder bezeichnet wird, welche in Folge von chronischem Katarrh auftritt. Auch diese allerdings nicht sehr häufige Erkrankung hat schon mehrfach Anlass zur Tracheotomie gegeben.

§ 140. Die Methoden der operativen Eröffnung der Luftwege.

Die operative Eröffnung der Luftwege ist eine sehr alte Operation. Sie ist schon von Asklepiades (1. Jahrh. v. Ch.), dann von Antyllus (2. Jahrh. n. Ch.) geübt und empfohlen worden. Im Mittelalter verschollen, wurde sie erst wieder im 16. Jahrh. von Benevieni und Fabricius ab Aquapendente, dann im 17. Jahrh. von dem Pariser Chirurgen Habicot in einigen Fällen ausgeführt (Schüller). Für die moderne Entwickelung der Operation ist es entscheidend gewesen, dass Bretonneau (1818) sie bei Croup und Diphtheritis methodisch auszuüben anfing. Ihm folgten andere Pariser Kliniker, besonders Trousseau.

Der alte Ausdruck „Bronchotomie", welcher alle einzelnen, die Luftwege eröffnenden Operationen zusammenfasste, ist als ungenau aufgegeben worden. Auch die in neuerer Zeit übliche Trennung in Laryngotomie und Tracheotomie ist nicht erschöpfend, weil eine Operationsmethode, die Cricotomie, so genau zwischen der Laryngotomie und Tracheotomie in der Mitte steht, dass sie sowohl als Laryngotomie wie als Tracheotomie bezeichnet werden könnte. Wir unterscheiden demnach nach den einzelnen Punkten der Eröffnung:

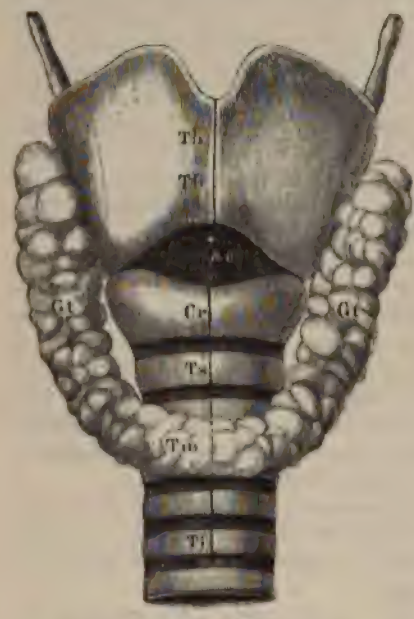

Fig. 109.
Vordere Ansicht des Kehlkopfes und der Luftröhre mit den Schnitten für die operative Eröffnung. a c Arteria cricoidea. G t Glandula thyreoidea.

1) Die *Tracheotomie* und zwar a) die untere Tracheotomie (T. inferior, Ti Fig. 109) unterhalb des Isthmus der Schilddrüse, b) die mittlere Tracheotomie (T. media, Tm Fig. 109) mit Durchschneidung des Isthmus der Schilddrüse, c) die obere Tracheotomie (T. superior, Ts Fig. 109) oberhalb des Isthmus der Schilddrüse.

2) Die *Cricotomie*, die Durchschneidung des Ringknorpels (Cr Fig. 109), und zwar als a) reine Cricotomie, wenn nur der Ringknorpel durchschnitten wird, b) Crico-Tracheotomie, wenn ausser dem Ringknorpel auch der obere oder die beiden oberen Trachealringe durchschnitten werden (Boyer), c) die Crico-Thyreotomie, wenn das Ligam. crico-thyreoideum (L. conoides) durchschnitten wird (Vicq d'Azyr).

3) Die *Thyreotomie*, die Längstrennung des Schildknorpels in der Mittellinie (Th Th Fig. 109).

An diese Operationen könnte noch als 4) die *Hyo-Thyreotomie*, d. h. die Trennung des Ligam. hyo-thyreoideum angereiht werden, welche früher in der That als Laryngotomia subhyoidea bezeichnet wurde. Da jedoch diese Operation meistens zum Eindringen in den Pharynxraum dient, so wird sie besser als Pharyngotomia subhyoidea bezeichnet und ist als solche schon § 119 beschrieben worden.

Die Erhaltung der wichtigen Functionen des Kehlkopfes und besonders der Stimmbänder erfordert natürlich, dass eine Eröffnung des eigentlichen Kehlkopfes nicht ohne Noth ausgeführt wird. Deshalb beschränkt sich auch die Thyreotomie

auf einzelne wenige Indicationen. Mit der Crico-Thyreotomie steht es ähnlich. Man nähert sich mit derselben ebenfalls den Insertionen der Stimmbänder, und im kindlichen Alter, in welchem die meisten Operationen der Eröffnung der Luftwege vorgenommen werden müssen, gewährt das kurze Ligam. crico-thyreoideum keinen genügenden Raum für die Ausführung der Operation. Auch tritt die unpaarige A. cricoidea durch eine Oeffnung in der Mittellinie des Bandes (Fig. 109 a c), so dass eine mediane Spaltung zu Blutungen führen könnte. Handelt es sich also nur um die Regelung der Respiration, so hat man zu wählen zwischen der Tracheotomie und der Cricotomie.

Von den drei Formen der *Tracheotomie* sind die beiden zuerstgenannten, die *Tracheotomia inferior* und *media*, oft nur unter grossen Schwierigkeiten ausführbar. Unterhalb des Isthmus der Schilddrüse ist die Trachea von zahlreichen Venen bedeckt, welche bei dyspnoëtischen Zuständen, wegen deren gerade die meisten Tracheotomien unternommen werden müssen, stark mit Blut gefüllt sind. Ausser diesen Venen findet sich noch in manchen Fällen eine kleine, median gelegene Arterie, welche vom Bogen der Aorta entspringt und zum Isthmus der Schilddrüse verläuft, die A. thyreoidea ima Neubaueri. Auch kann die Glandula Thymus nach oben bis zur Schilddrüse reichen. Am bedenklichsten jedoch ist ein abweichender Verlauf der A. anonyma, welcher allerdings nicht sehr häufig — unter 591 Fällen 2 mal (Burns, Lücke) — beobachtet wurde, indessen schon Unglücksfälle bei der Tracheotomie herbeigeführt hat. Es kommt nämlich vor, dass die A. anonyma, statt auf der rechten Seite der Trachea zu verlaufen und sich schon tief unten in A. subclavia dextra und Carotis dextra zu theilen, senkrecht nach oben bis zum Isthmus der Schilddrüse zieht und erst hier in die beiden genannten Arterien zerfällt. Die unvermuthete Schnittverletzung der A. anonyma dürfte wohl ausnahmlos eine tödtliche Blutung veranlassen. Man wird daher die Tracheotomia inf. nur unter Umständen ausführen, welche die Eröffnung der Luftröhre an anderer Stelle verbieten, so insbesondere bei Fremdkörpern, welche im oberen Abschnitte der Trachea eingekeilt liegen und bei der Exstirpatio laryngis (§ 150).

Die *Tracheotomia media* erfordert die Durchschneidung des Isthmus der Schilddrüse, dessen Breite und Höhe bedeutenden, individuellen sowohl, als endemischen Schwankungen unterliegt. Von den ersteren kann man sich allerwärts unterrichten, wenn man bei einer Reihe von Leichen den Isthmus präparirt. In einzelnen Fällen fehlt er vollständig, in der Mehrzahl aber ist er in verschiedener Breite ausgebildet. Das Alter scheint hier bestimmend einzuwirken. So ist von C. Hueter nachgewiesen worden, dass in den ersten Lebensjahren bei den meisten Individuen der Isthmus der Schilddrüse sich sehr eng an den unteren Rand des Ringknorpels anschliesst, während bei vielen Erwachsenen die obersten Trachealringe frei liegen. Eine sehr wechselnde Entwicklelung zeigt ein kleines mittleres Läppchen, der sogenannte *Processus pyramidalis* der Schilddrüse, welcher bald mitten vom oberen Rande des Isthmus entspringt, bald mit diesem nur durch Bindegewebe zusammenhängt und dann eine Art Nebenschilddrüse darstellt. Ueber die Bedeutung dieses mittleren Läppchens für die Ausführung des Cricotracheotomie vgl. § 142. In Gegenden, welche sich durch endemisches Auftreten des Kropfes (§ 152) auszeichnen, hat man festgestellt, dass bei fast allen Individuen, auch im kindlichen Alter, in welchem wirkliche Kropfbildung noch kaum vorkommt, der Isthmus der Schilddrüse ziemlich stark entwickelt ist (Billroth, E. Rose). Mag nun aber der Isthmus schmal oder breit sein, immer muss man sich bei seiner Durchschneidung auf eine ziemlich starke Blutung gefasst machen, denn selbst ein nur mässig entwickelter Isthmus enthält immer die communicirenden Endäste der vier A. A. thyreoideae. Zur Beherrschung der Blutung hat man

empfohlen, zwei starke Seidenfäden von oben nach unten hinter dem Isthmus durchzuführen und zu Massenligaturen zu knoten, zwischen welchen man ihn dann durchschneiden kann (Roser). Doch ist es besser, den Isthmus überhaupt zu vermeiden.

Die *Tracheotomia superior* ist von allen diesen Einwürfen frei. Bei Erwachsenen mit normaler Schilddrüse bietet die Trachea zwischen unterem Rande des Ringknorpels und oberem des Isthmus gland. thyreoid. hinreichenden Raum zur Eröffnung dar. Ist freilich die Schilddrüse vergrössert, oder handelt es sich um Kinder bis zum 6. Jahre, so erscheint die Operation ohne Verletzung des Isthmus kaum ausführbar. Hier kann man sich Raum schaffen, indem man die Fascie, welche die Schilddrüse an den Larynx befestigt, die Fascia laryngothyreoidea (C. Hueter), auf dem Ringknorpel quer einschneidet und nun den Isthmus stumpf präparirend nach abwärts schiebt (Bose, Max Müller).

C. Hueter hat für die Eröffnung der Luftwege bei Kindern auf die hohe Bedeutung der *Cricotomie* hingewiesen, wie sie schon früher von Boyer empfohlen wurde und stellte der Tracheotomia superior die *Cricotracheotomie* gegenüber, bei welcher ausser der Cartilago cricoidea noch die beiden obersten Trachealringe durchschnitten werden. Es ist nicht zu leugnen, dass die Cricotracheotomie gerade bei Kindern, aber auch bei Erwachsenen mit weit emporragendem Isthmus der Schilddrüse, gewisse Vortheile bietet, insbesondere rascher und unblutiger auszuführen ist. Im Uebrigen steht ihr die Tracheotomia superior ebenbürtig zur Seite.

Als *Crico-Ektomie* hat Nélaton eine Operation beschrieben, in welcher er aus dem verkalkten Ringknorpel mit einer schneidenden Zange ein Stück herausschnitt. Das Verfahren hat selbstverständlich keinen Anspruch auf die Bezeichnung „Methode".

§ 141. Die wichtigsten Indicationen zur Tracheotomie.

In *prophylaktischem* Sinne wird die Tracheotomie unternommen, um bei Operationen im Gebiete der Mund- und Rachenhöhle (§ 77) oder auch im Gebiete des Kehlkopfes (Thyreotomie § 149, Exstirpatio laryngis § 150) die Kranken während der Narkose gegen das Einfliessen von Blut in die Bronchen und gegen Erstickung zu sichern. Um diesen Zweck vollständig zu erreichen, müssen noch besondere Apparate in die Trachea eingeschoben werden, welche wir in § 143 kennen lernen werden. Eine andere Indication zur prophylaktischen Tracheotomie, die Brüche der Schildknorpel, wurde schon § 135 erwähnt; ebenso wurde bereits in § 137 die Anwesenheit von Fremdkörpern in den Luftwegen als Indication zur Eröffnung der Trachea begründet.

Die meisten Tracheotomien oder Crico-Tracheotomien werden ausgeführt, um bestehende Hindernisse der Athmung zu beseitigen und zwar besonders solche, welche durch Erkrankungen des Kehlkopfes gegeben sind. Man kann mithin die *Laryngostenose* als häufigste und allgemein gültige Indication für die Tracheotomie bezeichnen.

Unter allen Ursachen der Laryngostenosen überwiegen an Zahl die entzündlichen Krankheiten der Schleimhaut und unter ihnen wieder die *croupös-diphtheritischen* (§ 139) so sehr, dass nur eine kleine Summe von Operationen auf andere Indicationen fällt. Hier stellt sich nun die wichtige Frage: *Wann soll die Tracheotomie in den Verlauf dieser Krankheit eingreifen?* Es ist nicht richtig, die Ausführung der Operation auf die letzten Augenblicke des Lebens zu verschieben. Gelingt es auch selbst dann noch, das Athmen durch Eröffnung der Trachea wieder herzustellen und gewissermassen das fliehende Leben zurückzurufen, so sind doch die Kinder, theils durch das Fieber der Diphtheritis, theils

mige Ergüsse bei Bronchitis serosa. Hier kann man freilich auch den elastischen Catheter, statt durch eine Trachealwunde, vom Munde her durch die Glottis bis zur Bifurcation der Bronchen einführen, ein Verfahren, welches französische Autoren (Desault, Bouchut) als *Tubage du larynx* bezeichnet haben. Dieser Catheterismus der Luftwege, welcher bei Asphyxie der Neugeborenen von Geburtshelfern (V. Hueter) angewendet wird, um das durch vorzeitige Athembewegungen aspirirte Fruchtwasser wieder auszusaugen, stösst aber bei älteren Kindern und bei Erwachsenen auf Schwierigkeiten, besonders wenn man den Catheter bei zähen Flüssigkeiten, wie Blut und Schleim, häufiger einführen und wieder herausziehen muss. Hier bietet der Catheterismus der Trachea durch die Wunde hindurch entschiedene Vortheile.

Endlich kann die Tracheotomie auch zur Einleitung *der künstlichen Athmung der Scheintodten dienen.* Kein Verfahren der künstlichen Respiration gibt für die Füllung der Alveolen mit Luft so sichere Gewähr, wie das Einblasen der Luft durch einen elastischen Catheter in die Bronchen. Bei *Scheintod durch irrespirabele Gase* genügt manchmal schon die Eröffnung der Trachea, weil hier zuweilen ein einfacher Krampf der Stimmbänder vorliegt; doch ist auch in solchen Fällen die rasche Einleitung der künstlichen Respiration am Platze (Schüller). Ehe man die Luft in die Alveolen einbläst, wird man sich selbstverständlich durch Ansaugen mit dem Munde überzeugen, ob nicht etwa Blut oder Wasser oder sonstige Flüssigkeiten in den Bronchen enthalten sind und den Scheintod bedingen.

§ 142. Die Crico-Tracheotomie und die Tracheotomia sup. bei croupös-diphtheritischer Laryngostenose der Kinder.

Man darf die Tracheotomie bei diphtheritischen Kindern unter Chloroformnarkose ausführen, doch macht man oft die Erfahrung, dass die ersten Züge von Chloroform die Athemnoth steigern und dann die Narkose nicht wohl durchführbar erscheint. Auch ist durch mangelhafte Oxydation des Blutes und Anhäufung von Kohlensäure in demselben oft eine Art von Anästhesie gegeben, welche den Schmerz der Operation wenig empfinden lässt. Die Kinder werden flach gelagert und erhalten ein Rollkissen in die Nackengegend; der Kopf wird durch die Hände eines Assistenten nach hinten angezogen und fixirt, so dass die vordere Halsgegend besser hervortritt. Ehe man das Messer ansetzt, betaste man die Theile genau von aussen, den Schildknorpel und den Ringknorpel; denn bei der Kleinheit des kindlichen Kehlkopfes, dem sehr geringen Hervorragen des Pomum Adami und der relativen Dicke der Haut, welche durch venöse Stauung und seröse Infiltration noch gesteigert sein kann, sind die Theile, die sich ohnehin bei der ängstlichen Athmung rasch auf und ab bewegen, oft schwer zu erkennen.

Der Hautschnitt verläuft, während Zeigefinger und Daumen der linken Hand die Haut von rechts nach links anspannen, vom unteren Rande des Schildknorpels beginnend, etwa 5 Cm. lang genau senkrecht in der Mittellinie des Ringknorpels und des oberen Theiles der Trachea. Man sucht nun das schmale, genau in der Mitte liegende Interstitium zwischen beiden M. M. sterno-hyoidei auf und spaltet das dünne Bindegewebe. Jetzt lässt man die Muskeln mit stumpfen Haken auseinanderziehen und erkennt nach oben das Ligamentum crico-thyreoideum (L. conoides), in der Mitte die vordere Fläche der Cartilago cricoidea und ziemlich dicht unter derselben den Isthmus der Schilddrüse. Sollen nach dem Vorschlage Bose's (§ 140 Schluss) die oberen Trachealringe für die Tracheotomia super. freigelegt werden, so folgt nunmehr dicht oberhalb des Isthmus ein Querschnitt durch die Fascia laryngothyreoidea. Zieht man die Cricotracheotomie vor, so kann dieser Act der Operation gespart werden; doch muss man sich in dem einen

anderen Falle umsehen, ob nicht *ein mittleres Läppchen der Schilddrüse* den Zugang zu den oberen Trachealringen und zur Cartilago cricoidea versperrt. Dieses Läppchen (Fig. 111 m l) ist eine unregelmässige Bildung, welche oft fehlt, sich zuweilen aber auch nach oben bis zum Zungenbeine erstreckt. Gewöhnlich liegt das Läppchen nicht genau in der Mittellinie, so dass es sich in der Regel ohne Schwierigkeit mit einigen flachen Schnitten, besser noch durch stumpfes Trennen mittelst zweier anatomischer Pincetten, zur Seite schieben lässt. Nur bei ausnahmsweise breiter Entwickelung des Läppchens ist seine Exstirpation geboten, wobei dann freilich zur Blutstillung mehrere Umstechungen nöthig werden.

In den meisten Fällen bedarf es bis zur Freilegung des Ringknorpels nicht einer einzigen Umstechung, und die ganze Operation verläuft beinahe unblutig. Doch kommen bei sehr erschwertem Athmen und venöser Stauung venöse Blutungen vor, die *vor Eröffnung der Luftwege*, sei es durch Torsion, sei es durch Umstechung gestillt werden müssen. Ist dies besorgt, so setzt man einen scharfen Haken (Fig. 110) am oberen Rande des Ringknorpels ein, zieht diesen in das Niveau der Hautwunde und trennt ihn, sowie den obersten oder die beiden obersten Trachealringe durch einen Längsschnitt (Fig. 111). Während der Operateur den scharfen Haken, den er mit der linken Hand hält, sofort in den einen Knorpelschnittrand einschlägt, hält der Assistent einen zweiten Haken bereit, um den anderen Rand anzuhaken. Mit beiden Häkchen werden nun die Ränder der Knorpelwunde auseinander gezogen. Ist in dem Augenblicke der Knorpeltrennung, etwa dadurch, dass das Messer bei der Durchschneidung der obersten Trachealringe den Isthmus der Schilddrüse verletzte, eine Blutung entstanden und ist Blut in die Trachea geflossen, so führe man sofort einen bereitgehaltenen elastischen Catheter durch die klaffende Knorpelwunde in die Trachea bis auf ihre Bifurcation und sauge das Blut aus den Bronchen aus. Dieses Verfahren bedarf keiner Wiederholung, denn mit dem Freiwerden des Athmens hört die venöse Stauung und damit auch die Blutung auf. Im Vertrauen auf die hämostatische Wirkung, welche das Eröffnen der Luftwege auf die venöse Blutung ausübt, haben französische Autoren empfohlen, man solle, unbekümmert um die Blutung, die Trachea eröffnen, jene werde dann von selbst zum Stillstande kommen. Das Befolgen dieses Rathes gefährdet das Leben der Kinder in hohem Grade, und in früherer Zeit, als man die Tracheotomia infer. noch öfter ausführte und mit den Venennetzen in Conflict kam, welche unterhalb des Isthmus auf der Trachea liegen, ereignete es sich nicht so selten, dass die Kinder unmittelbar nach Spaltung der Trachealringe an dem in die Luftröhre einströmenden Blute erstickten.

Fig. 110.
Scharfes Häkchen für die Tracheotomie. Nat. Gr.

Fig. 111.
Cricotomie. Cc Cartilago cricoidea. m l Mittleres Läppchen der Schilddrüse.

Bei croupös-diphtheritischer Larynxstenose erfordern unmittelbar nach Eröffnung der Luftwege die *Membranen* die volle Aufmerksamkeit. Hier sind im Augenblicke der Knorpeltrennung zwei unglückliche Zufälle möglich: 1) kann die Messerspitze die locker aufsitzende Membran so ablösen, dass sie gegen die hintere Trachealwand gedrängt wird und hierdurch den Weg für die Luft vollständig verlegt; 2) kann die Membran quer abreissen und nach unten auf die Bifurcation

der Trachea fallen, so dass beide Bronchen blockirt werden. Beides Mal tritt unmittelbar nach der Durchschneidung der Knorpel ein Erstickungsanfall ein, welcher tödtlich endet, wenn man diese Ereignisse nicht kennt und auf sie nicht vorbereitet ist. Auch für diese Fälle muss der elastische Catheter bereit sein. Man führt ihn rasch durch die Trachealwunde nach unten und saugt mit dem Munde daran; dann hängen sich die Membranfetzen in das Auge des Catheters und werden mit herausgezogen. In anderen Fällen bedarf es dieses Mittels nicht. Man kann entweder mit der Pincette die Membranen aus der Knorpelwunde hervorziehen, oder das operirte Kind schleudert durch kräftige Hustenstösse die Membranen heraus. Die Wunde der Crico-Tracheotomie, welche den Stimmbändern nicht fern liegt, gestattet zuweilen, mit der nach oben gerichteten Pincette die Membranen von den Stimmbändern abzuziehen und so unmittelbar die Larynxstenose zu beseitigen.

Sobald die Membranen entfernt sind, erfolgt das *Einlegen der Canüle* (Fig. 114, § 143). Auch bei Tracheotomien wegen anderer Indicationen ist die Canüle meist nicht zu entbehren, weil durch sie die Athmung für die nächste Zeit sicher gestellt werden muss. Nur in seltenen Fällen, z. B. nach der glücklichen Entfernung von Fremdkörpern aus der Trachea, darf man die Wunde der unmittelbaren Heilung überlassen, wird sie aber nicht nähen, weil bei der Exspiration die Luft in das Bindegewebe unter der Nahtlinie eindringen und Emphysem veranlassen würde.

§ 143. Die Trachealcanülen.

Im vorhergehenden Paragraphen wurde die Operation so geschildert, wie sie mit Hülfe von Messer, Pincette und zwei scharfen Häkchen, also zur Noth mit den Instrumenten des Taschenbesteckes ausgeführt werden kann. Hierzu kommt als unentbehrlich die *Canüle*. Sie bildet mit jenen Instrumenten zusammen, welchen man noch ein Paar stumpfe Haken zum Auseinanderhalten der Wundränder, einen Nadelhalter und einige Nadeln, zwei Arterienpincetten für Unterbindung und Umstechung und einen elastischen Catheter hinzufügt, das *tracheotomische Besteck*. Für die verschiedenen Alter bedarf die Canüle eine verschieden weite Lichtung; für Kinder bis zum 2. Jahre eine von 5 Mm., für 6—8 jährige eine von 8 Mm., endlich für Erwachsene eine von 12 Mm. Diese Masse sind von Cook bestimmt worden. Während man früher den Canülen die Form eines Viertelkreises von etwa 4 Cm. Radius gab, sind sie jetzt dahin abgeändert, dass der untere Theil, welcher in die gerade nach abwärts ziehende Trachea zu liegen kommt, eine Krümmung von etwas grösserem (etwa 5 Cm.) Radius hat. Für die Tracheotomia inf. liess Hasse, um den Decubitus an der vorderen Trachealschleimhaut (§ 146) zu verhüten, die Canüle so formen, dass die beiden oberen Drittel dem Sechstel eines Kreisumfanges entsprechen, das untere Drittel aber geradlinig in der Richtung der Tangente verläuft. Parker lässt die Canüle unten stumpf enden, und Durham gibt dem Trachealende seiner Canüle eine gegliederte Construction, so dass die einzelnen Abschnitte wie die Glieder eines Hummerschwanzes aneinander beweglich sind, *Hummerschwanzcanüle* (Lobster-tail canula, Fig. 112).



Fig. 112.
Durham's Hummerschwanz-Canüle (inneres Rohr). Nat. Gr.

Der Versuch, die Canüle durch Haken zu ersetzen, welche mit einem um den Nacken geführten elastischen Bande auseinandergezogen werden (Dümreicher), ist nicht sehr zu empfehlen. Die Haken drücken schmerzhaft und bewirken keine

sichere Dilatation der Trachealwundränder. In Fällen der Noth kann übrigens die Canüle auch improvisirt werden. Fernire und Roser benutzten hierzu einen Gänsefederkiel, durch dessen vorderes Ende zwei Fäden durchgeführt waren. Das abgeschnittene Ende eines elastischen Catheters, den man als nothwendig zur Tracheotomie immer im Taschenbesteck mitführen sollte, ist am meisten zu empfehlen. Howard, ein amerikanischer Arzt, welcher auf einer Jagdpartie die Tracheotomie ausführen musste, hämmerte eine Bleikugel zur Platte aus, formte diese um einen Bleistift zur Röhre (Fig. 113a), schnitt an einer Seite ein queres Bleistück aus und bog hier die Röhre so ein, dass sie die Krümmung einer gewöhnlichen Canüle erhielt. Am vorderen Ende wurde die Röhre in Streifen auseinandergeschnitten und durch Umknicken eine Platte gebildet, an welche die Haftbändchen befestigt werden konnten.

Fig. 113.
Improvisirte Canüle aus Blei nach Howard. a ½ d. nat. Gr. b Nat. Gr.

Fig. 114.
Tracheotomische Canüle nach Lüer, modificirt von Hagedorn. ½ d. nat. Gr.

Nachdem Martyn schon 1730 die erste *Doppelcanüle* angegeben hatte, werden diese jetzt allgemein verwendet. Die gebräuchlichsten sind die von Lüer construirten (Fig. 114). Sie werden aus Silber, Neusilber oder Hartgummi hergestellt. Die Doppelcanüle gewährt den Vortheil, dass man bei der Nachbehandlung, wenn die Canüle durch Tracheal- oder Bronchialsecret verstopft wird, das innere Rohr herausnehmen und reinigen kann, ohne das äussere in seiner Lage zu stören. Die Befestigung der inneren Canüle in der äusseren geschieht durch Drehung des kleinen Flügels (Fig. 114 F), welcher über den Einschnitt (E) hinausgeschoben wird. Von Hagedorn ist dieser Flügel zur leichteren Handhabung von der Mitte zur Seite verlegt worden, wie es auch Fig. 114 zeigt. Beide Canülen sind in beweglicher Verbindung mit dem Metallschild (M), damit sie den respiratorischen Bewegungen der Trachea folgen können, während der Schild durch ein Fadenbändchen festgehalten wird. Dieses Fadenbändchen umgibt als Schlinge den Nacken, seine beiden Enden aber werden jederseits durch die Halbringe SS gezogen und an der Seite des Halses in eine Schleife gebunden.

Das Einführen der Canüle soll durch eine leicht drehende Bewegung geschehen, wobei die Knorpelwunde durch scharfe Häkchen auseinandergehalten wird. Um das Röhrchen bildet sich schon nach einigen Tagen ein Wundcanal, welcher bequem in die zu einer rundlichen Oeffnung umgewandelte Trachealwunde führt.

Soll die Canüle längere Zeit in der Trachea liegen bleiben (§ 146), so benutzt man eigens construirte *Nachbehandlungscanülen*. Die einen haben an der Convexität der Krümmung eine Oeffnung (Fig. 116 o), so dass die Luft auch



Fig. 115.
Lissard's Nachbehandlungscanüle. Nat. Gr.

Fig. 116.
Ventilcanüle nach Bérard. v Ventil. o Oeffnung für den exspiratorischen Luftstrom. Nat. Gr.

nach oben gegen die Glottis und in die Mundhöhle gelangen kann; andere besitzen ein stumpfes gefenstertes Ende (Lissard, Fig. 115), damit der untere Rand der Canüle keinen Druck auf die Trachealschleimhaut ausübe; wieder andere tragen an der äusseren Oeffnung ein Klappenventil, welches das Einathmen durch die Canüle gestattet, durch den Druck der ausgeathmeten Luft aber geschlossen wird und dann die Luft nach oben durch die Glottis zur Mundhöhle passiren lässt (Bérard, Fig. 116).

Canülen, welche, wie bei unheilbarer Larynxstenose, für die Lebensdauer getragen werden sollen, wird man besser aus Hartgummi, als aus Metall



Fig. 117.
Trendelenburg's Tampencanüle. Nat. Gr.

Fig. 118.
Lange Canüle für strumöse Tracheostenose (nach König). ½ d. nat. Gr.

anfertigen lassen. Die Metallcanülen unterliegen dem Rosten, es können Stücke von ihnen abbrechen und auf die Bifurcation der Trachea herabfallen (§ 137 Schluss). Die Hartgummicanülen kann man mit schwingenden Metallzungen ver-

sehen und hierdurch, wie bei dem künstlichen Kehlkopfe (§ 150), eine Stimmbildung in der Canüle ermöglichen.

Die *Tamponcanüle* Trendelenburg's (Fig. 117) soll das Einfliessen von Flüssigkeiten von oben her in Trachea und Bronchen verhüten. Man benutzt sie bei der *prophylaktischen Tracheotomie*, welche der Resection des Oberkiefers (§ 77) und anderen, in der Rachenhöhle auszuführenden Operationen (§ 117), sowie auch der Thyreotomie (§ 149) und Exstirpatio laryngis (§ 150) vorausgeschickt wird, um das Einfliessen von Blut zu verhüten. Zu diesem Zwecke wird das elastische Häutchen (H), welches die Mitte der Canüle umgibt, mit Luft aufgeblasen und dann die zuführende Röhre (R) mit einem Klemmer (K) abgeschlossen. Wie man nach v. Nussbaum die Tamponcanüle durch Auflegen einer Compresse auf den Kehlkopfeingang ersetzen kann, wurde § 77 erwähnt. Leider ist der Verschluss durch die Tamponcanüle nicht immer zuverlässig, weil die Luft aus dem Tampon zuweilen entweicht. Michael hat daher empfohlen, zwischen Canüle und elastisches Häutchen ein Schwammstück einzufügen und dieses mit Wasser oder Glycerin zu füllen. In einem Falle, in welchem nach Exstirpatio laryngis der Oesophagus mit der Trachea communicirte und fortwährend Speichel in die Luftwege floss, erreichte er Monate hindurch eine permanente Tamponade, indem er einfach die gewöhnliche Trachealcanüle mit einem entsprechend dicken Drainrohre überzog. E. Hahn verwendet zur Tamponade der Trachea 2 Mm. dicken, jodoformirten Pressschwamm, welcher um die äussere Canüle gelegt, an der concaven Seite zusammengenäht und ausserdem oben und unten mit einem Seidefaden umbunden wird. Die innere Canüle, an welche bei dem Chloroformiren der Gummischlauch befestigt wird, ist zuerst ein Stück nach abwärts, dann nach vorn gebogen; sie lässt somit das Operationsfeld am Kehlkopfe vollkommen frei.

Eine eigenthümliche Canüle (Fig. 118) hat König für den Fall construirt, dass wegen Tracheostenose durch Struma (Kropf) die Tracheotomie ausgeführt werden muss. Bei breitem Isthmus der Schilddrüse ist unterhalb desselben die Trachea gar nicht zu erreichen; dann muss man sie oberhalb, also auch oberhalb des die Luftröhre beengenden Hindernisses eröffnen. Eine kurze Canüle reicht nicht durch die ganze Länge des comprimirten Abschnittes; man verwendet deshalb sehr lange Canülen und gibt ihnen durch spiralig gewundenen Silberdraht eine solche Biegsamkeit, dass sie durch die verbogene und zusammengedrückte Trachea ihren Weg bis unterhalb des Isthmus der Schilddrüse finden. Zur Noth kann man diese Canülen auch durch das abgeschnittene untere Stück einer elastischen Schlundsonde (§ 157) ersetzen; doch sind die Spiralcanülen König's für diesen bestimmten Zweck kaum entbehrlich.

Fig. 119.
Richter's Tracheotom. ½ d. nat. Gr.

§ 144. Modificationen der Tracheotomie. Tracheotome. Tracheotomie durch Galvano- und Thermokaustik.

Früher glaubte man, die Tracheotomie durch Erfindung besonderer Instrumente, der sogenannten *Tracheotome* oder *Bronchotome* erleichtern zu sollen: man wollte die Sicherheit der Hand durch das Instrument ersetzen. Die ältesten Tracheotome sind troicartähnliche Instrumente, z. B. die von Dekkers (1675), von Richter (Fig. 119) u. A.; sie wurden direct in die Trachea eingestossen, das Rohr sollte nach Herausziehen des Stachels als Canüle liegen bleiben. Die weite

Trachea eines Erwachsenen würde vielleicht ein solches Verfahren ermöglichen, wobei freilich immer die Gefahr der Blutung aus einem angestochenen Gefässe wohl zu berücksichtigen bleibt. Die dünne und bewegliche Trachea eines Kindes, welche nicht einmal mit den Fingern fixirt werden kann, ist hierfür ganz ungeeignet. Man würde bei Kindern die Trachea entweder gar nicht treffen oder durch ihre hintere Wand bis in den Oesophagus einstechen. Nun ist aber gerade bei Erwachsenen die Tracheotomie sehr leicht, und nur bei Kindern wäre es zu wünschen, dass die Ausführung der Operation, insofern dies ohne Beeinträchtigung der Sicherheit möglich, erleichtert und vereinfacht würde.

Dieselben Einwendungen lassen sich gegen die schneidenden Tracheotome erheben, welche in den letzten Jahrzehnten in mehrfachen Modificationen erfunden worden sind. Am bekanntesten unter ihnen ist das Tracheotom von Garin (Fig. 120). Die beiden vorderen Branchen laufen in ein Doppelmesser aus, welches mit der Spitze in die Trachea eingesetzt werden soll; mit der concaven Schneide wird die Stichöffnung erweitert. Dann sollen die beiden Branchen geöffnet und die Wunden von links nach rechts auseinandergespannt werden, um Raum für das Einführen der Canüle zu gewinnen. Aehnliche Tracheotome sind von Thompson, v. Pitha, Bardeleben u. A. angegeben worden. Die complicirte Construction des Instrumentes kommt der Sicherheit seiner Handhabung keineswegs zu statten. Der Anfänger, welcher glaubt, mit Tracheotomen sich die Operation erleichtern zu können, irrt und muss vor der Anwendung solcher Instrumente dringend gewarnt werden. Ihre Führung erfordert, wenn der Erfolg sicher sein soll, kein geringeres Geschick, als es zur Operation mit Messer und Pincette nöthig ist. Man denke auch daran, dass mit dem ersten Einstechen des Instrumentes die Trachea zwar geöffnet werden, dass es aber misslingen kann, die Canüle in die enge und tief gelegene Oeffnung einzuführen. Dann tritt aus der Stichwunde der Trachea bei jeder Exspiration Luft in das Halsbindegewebe ein, und es entsteht in wenigen Minuten eine emphysematöse Schwellung der vorderen Halsgegend, welche das Athmen noch mehr behindert und die Ausführung der Operation, die nun mit dem Messer nach den Regeln des § 142 geschehen muss, bedeutend erschwert.

Fig. 120.
Garin's Tracheotom.
½ d. nat. Gr.

Fig. 121.
Rizzoli's Tracheotom.
Nat. Gr.

Eine Combination von stechendem und schneidendem Tracheotom ist von Rizzoli angegeben worden. Die Construction desselben erhellt wohl hinlänglich aus der beistehenden Zeichnung (Fig. 121). Auch für dieses Instrument gelten die angeführten Bedenken. Befolgt man genau die Regeln, welche für die Tracheotomie in § 142 aufgestellt wurden, so ist die Operation mit solcher Sicherheit und Leichtigkeit auszuführen, dass man auf alle Tracheotome verzichten kann.

Den Tracheotomen nahe steht ein Instrument v. Langenbeck's, ein scharfer Doppelhaken (Fig. 122), dessen Zinken durch eine Schraube so weit gestellt werden können, dass zwischen ihnen die Trachea mit dem Messer leicht zu eröffnen ist. Durch Druck auf den Griff treten dann die Branchen auseinander, die Knorpelwunde wird zum Klaffen gebracht und für das Einführen der Canüle vorbereitet. Dieses Instrument leistet also die Dienste, welche wir in § 142 den beiden einzelnen scharfen Häkchen zugewiesen haben. Seine Anwendung beginnt erst nach Freilegung der Trachea durch das Messer, es darf somit auch nicht zu den eigentlichen Tracheotomen gerechnet werden. Einen Vorzug vor der Benutzung der zwei einzelnen scharfen Häkchen besitzt es wohl nicht.

Fig. 122.
v. Langenbeck's Doppelhaken für Tracheotomie. $^2/_3$ d. nat. Gr.

Die Besorgniss vor Blutung bei der Tracheotomie durch das Messer gab Veranlassung, die Operation unter Anwendung der Galvanokaustik oder mit dem Thermokauter auszuführen (Allg. Theil § 169). v. Bruns unternahm zuerst (1867) die galvanokaustische Tracheotomie, verliess sie aber wieder nach einigen Fällen als unzweckmässig. Dann wurde das Verfahren von Voltolini und besonders dringlich von Verneuil empfohlen. Die Benutzung des Thermokauters für die Tracheotomie fand in Paris so viel Anklang, dass schon wenige Jahre nach Erfindung dieses Instrumentes (1876) aus den Pariser Hospitälern 31 Fälle von Thermotracheotomie (Chavoix) zusammengestellt werden konnten. Da die Tracheotomie häufig improvisirt werden muss, so ist schon aus diesem Grunde die Anwendung des schwer transportabeln und umständlichen galvanokaustischen Apparates nicht zu empfehlen. Dem Thermokauter muss man nun freilich die compendiöse Anordnung, die leichtere Transportfähigkeit, die grössere Einfachheit und Sicherheit nachrühmen, doch verdient auch er für die Tracheotomie keine Empfehlung. Insbesondere läuft man bei der Eröffnung der Trachea, deren Wand in den verbrannten Geweben nicht genau zu unterscheiden ist, Gefahr, die Schleimhaut weithin, eventuell selbst die hintere Trachealwand zu verbrennen. Es ist deshalb empfohlen worden, nur die Weichtheile mit dem Thermokauter zu trennen, die Trachea aber mit dem Messer in gewöhnlicher Weise zu spalten. Diese Spaltung in verbrannten Geweben ist gewiss recht schwierig. Ueberdies entbehrt die Besorgniss vor gefahrdrohender Blutung jeden Grundes, wenn man die Tracheotomie nach den in § 142 gegebenen Regeln ausführt.

§ 145. Die Behandlung der Diphtheritis nach Tracheotomie.

Die Tracheotomie bei croupös-diphtheritischer Stenose der Luftwege *ist eine geradezu lebensrettende Operation.* Sie beseitigt zunächst die Gefahr der Erstickung und müsste auch dann unternommen werden, wenn sie nur dieses leistete. Doch ist es unbestreitbar, dass die Eröffnung der Luftwege uns auch den eigentlichen Krankheitsherd erschliesst und es ermöglicht, von der Trachealwunde aus örtliche Mittel gegen die Krankheit selbst anzuwenden. Zu diesen ist schon die gründliche Entfernung der diphtheritischen Membranen bei der Operation zu rechnen; denn in ihnen beseitigen wir Haufen von Infectionsstoffen, welche den gesammten Körper bedrohen und durch die ausgesandten Kokkencolonien auch die

örtliche Verbreitung der Krankheit unterstützt haben würden. Leider ist bei der Operation die Entfernung der Membranen wohl niemals in dem Umfange möglich, dass nicht an verschiedenen Stellen, besonders im Larynx und in den Bronchialverzweigungen, gelegentlich auch in der Trachea selbst, Reste der diphtheritischen Membranen zurückbleiben. Deshalb nimmt die Krankheit trotz der Tracheotomie in der Regel ihren weiteren Verlauf, und es fragt sich, was wir zu dessen Hemmung und Besserung thun können.

Viel ist schon dadurch gewonnen, dass die Kinder die später sich bildenden Membranen durch die Trachealöffnung leichter aushusten können, als durch die enge Glottis. Doch hängt die Möglichkeit des Aushustens auch von der lockeren Adhärenz der Membranen ab. Zu ihrer Lösung von der Schleimhaut gibt es nun kein zweckmässigeres Mittel als *das Einathmen von Wasserdämpfen* (Oertel). Man stellt neben dem Bette des operirten Kindes einen Siegle'schen Dampfzerstäubungsapparat oder einen Lister'schen Dampfspray so auf, dass der Dampfkegel gegen die Oeffnung der Canüle gerichtet ist. Dem Wasser im Zerstäubungsapparate kann bis zur Hälfte Glycerin zugesetzt werden, welches eine seröse Transsudation von der Schleimhaut aus bewirkt und hierdurch die Lösung der Membranen erleichtert (Stehberger, P. Vogt). Zur Bekämpfung des diphtheritischen Processes selbst ist es sehr zu empfehlen, dass man der Zerstäubungsflüssigkeit kleine Mengen von Carbolsäure, höchstens bis zu 2 %, zufüge; doch muss hierbei der Urin sorgfältig beobachtet werden, weil bei andauerndem Gebrauche solcher Einathmungen die Gefahr der Carbolvergiftung eintritt. Nimmt der Urin eine olivengrüne oder schwärzliche Färbung an, so ist sofort die Carbolsäure wegzulassen. Auch Einathmen und Einträufeln von Aqua calcis, Chlorwasser (Krönlein), Sublimatlösung (1 : 1000), Milchsäure ist empfohlen worden.

Trotz der sorgfältigsten Inhalationsbehandlung lässt sich indessen in manchen Fällen das Eintrocknen der Tracheal- und Bronchialsecrete nicht verhüten. Auch können in den feineren Bronchen die Membranen so fest haften, dass das Kind, dessen Kräfte durch die diphtheritische Infection des Gesammtkörpers sinken, unfähig wird, die Membranen auszuhusten. *Dann soll man versuchen, die verstopfenden Massen mittelst des elastischen Catheters aus der Trachea und den Bronchen auszusaugen* (C. Hueter). Es lassen sich zu diesem Verfahren keine Aspirationsapparate, z. B. Saugspritzen, am allerwenigsten die von Chassaignac empfohlene Luftpumpe anwenden; man muss eben während des Saugens mit dem Munde die Widerstände beurtheilen und die Saugkraft so weit steigern, bis der Widerstand überwunden wird. Bei einigem Geschicke kann der Arzt hierbei sehr wohl vermeiden, dass die Secrete in den eigenen Mund gerissen werden, indem er in dem Augenblicke, wo er das Aufhören des Widerstandes fühlt, das Saugen unterlässt und den halbgefüllten Catheter herauszieht. Auch ist ein nachträgliches Ausspülen des Mundes und Gurgeln mit 3 % Carbolsäure anzurathen. Immerhin bleibt das Verfahren zweifellos mit einiger Gefahr für den Arzt verbunden; wer sich dieser Gefahr nicht aussetzen will, der mag die tracheotomirten Kinder ersticken lassen. Wegen der Behandlung der gleichzeitigen Pharynxdiphtheritis durch Carbolimprägnation, welche auch nach der Tracheotomie nicht zu unterlassen ist, vgl. § 114.

Wenn bei dieser wesentlich chirurgischen Behandlung immer noch ein nicht unbeträchtlicher Procentsatz von Kindern an der Diphtheritis stirbt, so ist die Ursache theils in der diphtheritischen Infection des gesammten Körpers, theils in dem Fortschreiten des krankhaften Processes auf die Bronchen und die Lungenalveolen zu suchen. Je nach der geringeren oder grösseren Bösartigkeit der Epidemien schwankt die Sterblichkeit in ziemlich weiten Grenzen. Es sind daher die Heilungsziffern der einzelnen Statistiken keineswegs übereinstimmend. So berechnet beispielsweise Krönlein, welcher aus v. Langenbeck's Klinik über 504 Tracheo-

tomien wegen Diphtheritis (1870—1876) berichtet, einen Heilungsprocentsatz von 29,2; eine Statistik von Settegast über 754 Operationen aus dem Krankenhause Bethanien in Berlin (1861—1877) ergibt 31,16% Heilungen; Lüning findet unter 238 Tracheotomien der Züricher Klinik (1868—1882) 39% Heilungen. Als Durchschnittszahl aus allen veröffentlichten Statistiken, d. i. aus einer Summe von 12736 Fällen, berechnet Monti einen Heilungsprocentsatz von 26,7. Wie die Diphtheritis aus naheliegenden Gründen im zarten Kindesalter die meisten Opfer fordert, so sind auch für die Tracheotomie wegen Diphtheritis die Chancen der Heilung bei Kindern unter 2 Jahren erheblich schlechter, als bei älteren. Immerhin berechtigen die Resultate keineswegs dazu, die Operation hier zu verwerfen. Chaym stellte 977 Fälle von Tracheotomien zusammen, welche wegen Diphtheritis bei Kindern von 0—2 Jahren unternommen wurden und berechnete immer noch 15% Heilung.

§ 146. Behandlung und Heilung der tracheotomischen Wunde. Nachkrankheiten der Tracheotomie.

Die Wundbehandlung muss nach Tracheotomie eine fast offene sein; an einen aseptischen Abschluss der Wunde ist nicht zu denken, da die Canüle für die Athmung unbedeckt bleiben muss. Doch kann man ein Stück aseptischer Gaze, welches für die Canüle einen Schlitz hat, zwischen Wundfläche und Metallschild der Canüle einlegen oder Jodoform aufstreuen. Wurde nicht wegen Diphtheritis operirt, so pflegt der Wundverlauf sehr einfach zu sein, wenn auch eine leichte Eiterung der Wunde nicht ausbleibt. Dagegen birgt die Diphtheritis der Trachea entschiedene Gefahren für die Wunde, die wir bei den Nachkrankheiten der Tracheotomie noch näher kennen lernen werden.

Nach Tracheotomie wegen Diphtheritis darf auch im günstigsten Falle die Canüle nicht vor dem fünften Tage entfernt werden, weil in den ersten Tagen immer noch ein Rückfall der Krankheit und dann auch wieder eine Larynxstenose eintreten kann. Waren die Krankheitserscheinungen in den ersten Tagen noch schwere, so sei man mit der Entfernung der Canüle doppelt vorsichtig und warte ab, bis einerseits der Weg durch die Glottis ganz frei, anderseits das Secret der Trachea und der Bronchen rein schleimig und dünnflüssig geworden ist. Das Freiwerden der Glottis lässt sich erkennen, wenn man die Canüle versuchsweise entfernt, die Wunde mit einem Wattebausch verschliesst und nun das Kind durch den Kehlkopf athmen lässt. Man versucht z. B., ob das Kind ein Licht ausblasen kann oder hält eine Flaumfeder vor den Mund und sieht, ob sie sich bewegt. Sehr beachtenswerth für das vorzeitige Entfernen der Canüle ist der schnelle Schluss der Wunde, sobald die Canüle herausgenommen wurde. Wenige Stunden genügen, um eine solche Schrumpfung eintreten zu lassen, dass das Wiedereinführen der Canüle nur noch schwer gelingt. Man muss dann, um die Blutung der Granulationen zu vermeiden, zuerst einen elastischen Catheter durch die Granulationen in die Trachea drängen, bevor die Canüle mit ihrem scharfen Rande eingeschoben wird, oder aber eine Parker-sche oder Lissard'sche Canüle (Fig. 115) verwenden.

Wurde die Tracheotomie wegen anderer Indicationen, nicht wegen Diphtheritis ausgeführt, so ist der Termin für die Entfernung der Canüle ein sehr verschiedener. Bei Fremdkörpern in den Luftwegen kann man, falls überhaupt eine Canüle nothwendig war (§ 137), diese 1—2 Tage nach Entfernung des Fremdkörpers herausnehmen, vorausgesetzt, dass sich in dieser Zeit keine bedeutende Laryngitis oder Bronchitis einstellte. Larynxstenosen und Trachealstenosen durch Geschwülste oder durch Narben erfordern selbstverständlich das Tragen der Canüle so lange, bis das Hinderniss durch anderweitige Operationen dauernd beseitigt ist.

In manchen Fällen misslingt dies, und die Canüle muss lebenslänglich getragen werden (§ 145). Dann umsäumt sich die Trachealwunde allmälig mit Schleimhaut, welcher von aussen her die Epidermis entgegenwächst; es entsteht eine sogenannte lippenförmige Trachealfistel, in welcher die Canüle ohne jeden Reiz dauernd liegen kann, die sich aber in kürzester Zeit verengt, wenn die Trachealcanüle entfernt wurde. Nach einer prophylaktischen Tracheotomie darf die Canüle herausgenommen werden, sobald die Operation, während welcher Blut nach abwärts in die Luftwege floss, beendet ist. In der Regel wartet man aber noch einige Tage, damit auch das erste, meist blutig-jauchige Wundsecret von den Bronchen fern gehalten werde.

Ist die Canüle herausgenommen, so bedarf es zur Heilung der Wunde, ausser dem aseptischen Schutze, wie er jeder Wunde zukommt, keiner besonderen Massregeln. Die Heilung vollzieht sich in den tiefen Schichten sehr schnell, gewöhnlich in wenigen Tagen; etwas länger dauert es bis zur Ueberhäutung des Granulationsknöpfchens, welches der Hautwunde entspricht. Die Narbe ist nach einiger Zeit kaum mehr sichtbar. Durch Versuche an Thieren wurde festgestellt, dass die Knorpelwunde durch einen feinen Bindegewebsstreif ausgefüllt wird, welchen man nach der Crico-Tracheotomie oft später noch als Längsfurche im Ringknorpel deutlich fühlen kann.

Nicht immer bleibt der geschilderte Heilungsverlauf ein ungestörter. Gerade nach Tracheotomie wegen Diphtheritis treten nicht selten Erscheinungen auf, welche die Heilung nicht nur in die Länge ziehen, sondern auch noch später ernste Lebensgefahr bedingen können. Wir nennen hier:

1) *Das Bindegewebsemphysem.* Es ist zuweilen eine Folge der Tracheotomie, wenn die Trachea seitlich zu weit entblösst wurde und nun, nach oberflächlicher Naht der Wunde, die neben der Canüle ausströmende Luft die Bindegewebsspalten anfüllt. Dieses gutartige Emphysem verschwindet, sobald die Nähte entfernt werden. Ebenso gefahrlos ist das von v. Dusch erwähnte Emphysem, welches bei Tracheotomia infer. (§ 140) zuweilen *vor* Eröffnung der Luftröhre eintritt und durch Aspiration von Luft in das tiefe Halsbindegewebe erklärt werden muss. Eine recht gefährliche Erscheinung dagegen ist das bei schwerer Diphtheritis auftretende Emphysem. Dieses kann sich vom Halse aus auf weite Körperstrecken fortpflanzen und hat wahrscheinlich seinen Ursprung im interlobulären Bindegewebe der Lungen (Virchow, P. Güterbock).

2) *Die Diphtheritis der tracheotomischen Wunde.* Sie ist ziemlich häufig und beweist den engen Zusammenhang zwischen Schleimhaut- und Wunddiphtheritis. Auch kann sich an die Wunddiphtheritis eine Wundrose anschliessen. So unangenehm diese Complicationen von Seiten der Wunde sind, so ergeben sie doch keineswegs eine ganz schlechte Prognose. Vielmehr hört zuweilen mit der Wanderung der Diphtheritis auf die Wundfläche die Verbreitung in der Trachea auf, die Bronchen bleiben frei. Die Behandlung der Wunddiphtheritis muss sich hier darauf beschränken, dass man die Wundflächen täglich einigemale mit Wattebäuschchen auswischt, welche in 5% Carbol- oder Chlorzinklösung eingetaucht sind. (Ueber Wunddiphtheritis vgl. allg. Thl. § 120—123.)

3) *Die diphtheritische Verschwärung der vorderen Trachealwand*, eine Folge schwerer Schleimhaut- und Wunddiphtheritis. Sie kann zu Defecten von der Länge mehrerer Centimeter führen, welche zwar nach Erlöschen der Diphtheritis meist durch kräftige Granulationsbildung ausheilen, aber die Gefahr einer narbigen Kingstenose der Trachea mit sich bringen. Unter solchen Umständen wird vor Abschluss der Wundheilung das Wiedereinführen der Canüle oder sogar die Wiederholung der Tracheotomie nöthig. Der Gefahr narbiger Schrumpfung nach Ulceration der vorderen Trachealwand steht eine andere gegenüber, die nämlich eines permanenten Offenbleibens der Trachea. Dauert die Heilung eines grossen Defectes der vorderen Trachealwand sehr lange, so bilden sich eine *lippenförmige Trachea-*

zu sehen, und man versucht dann, dieselbe zu fassen und herauszuziehen. Sehr zweckmässig sind Aetzungen mit Lapis oder mit Chromsäure (W. Koch), durch welche die um die Canüle sich anlagernden Granulationen kurz gehalten und zur narbigen Schrumpfung gebracht werden. Nach 8—10 Tagen wechselt man die Canüle vorsichtig und legt eine engere an, die dann meist nach Ablauf weiterer 8 Tage dauernd entfernt werden kann. Selten wird man genöthigt sein, zur Entfernung solcher Granulome die Tracheotomia infer. auszuführen, um nach Einlegen einer Tamponcanüle in die neue Trachealöffnung die alte zu spalten und das Granulom an seiner Basis abzutragen.

8) In einzelnen Fällen stösst nach Herausnahme der Canüle das Athmen auf Schwierigkeiten, welche weder durch eine ringförmige Strictur der Trachea, noch durch Granulome zu erklären sind. Auch die laryngoskopische Untersuchung zeigt nirgends ein Hinderniss für die Respiration. Gleichwohl folgt dem Entfernen der Canüle sofort oder nach kurzer Zeit ein Erstickungsanfall, der das rasche Wiedereinführen erfordert. Es sind gewöhnlich sehr ängstliche Kinder, welchen die Athemnoth vor der Tracheotomie noch lebhaft im Gedächtnisse ist, und die nun, sobald die Canüle entfernt wird, zu ersticken fürchten. Beruhigende Worte, Ermahnungen, tief zu inspiriren, können zuweilen den Anfall verhindern; ebenso treten die Anfälle höchst selten auf, wenn die Kinder durch Spiel und sonstige Unterhaltung geistig abgelenkt sind. Sobald sie aber an ihren Zustand denken, tritt der Erstickungsanfall ein. Bei dem gänzlichen Fehlen objectiver Ursachen für die plötzliche Behinderung des Athmens ist man geneigt, eine sogenannte *Gewohnheitsparese der Glottiserweiterer* anzunehmen, so zwar, dass diese Muskeln, die Mm. crico-arytaenoidei postici, durch das lange Athmen durch die Canüle entwöhnt, dem Willensimpulse nicht immer gehorchen. Die Heilung solcher Zustände kann oft allein durch moralische Einwirkung auf die kleinen Patienten erzielt werden; doch wird man auch manchmal die elektrische Behandlung heranziehen müssen.

§ 147. Die Geschwülste des Kehlkopfes und der Trachea.

Mit Ausnahme der seltenen *Enchondrome* der Cartilago thyreoidea und cricoidea gehen sämmtliche Geschwülste des Kehlkopfes von dessen Schleimhaut aus, sind also ausschliesslich endolaryngeal. Am häufigsten trifft man bindegewebige Neubildungen, *Fibrome* an, deren breite Basis und zerklüftete Oberfläche sie als *Papillome* charakterisiren. Sie sitzen als kleine warzige oder zottige Geschwülste bald zerstreut, bald in Gruppen am freien Rande und an der vorderen Commissur der Stimmbänder. Grössere trauben- und blumenkohlähnliche Papillome von röthlicher Farbe nehmen mit Vorliebe die Ligamenta ary-epiglottica, auch wohl die hintere Fläche der Epiglottis ein, sind meist multipel und kommen vorwiegend bei Kindern vor. In den meisten Fällen leiden die Kranken nur an Heiserkeit und mangelhafter Stimmbildung, doch können ausgedehntere Wucherungen auch Stenose des Larynx bedingen und selbst zur Erstickung führen. Seltener als Papillome sind *gestielte Fibrome*. Sie gehen vom freien Rande oder von der unteren Fläche der Stimmbänder aus und können, durch den Respirationsluftstrom in die Glottis geworfen, heftige Erstickungsanfälle hervorrufen. Ausnahmsweise werden von gutartigen Neubildungen im Larynx *Myxome*, *Angiome* und *Adenome* beobachtet. Unter den bösartigen nimmt das *Epithelialcarcinom* die erste Stelle ein. Meist von der Gegend der Giessbeckenknorpel beginnend, schreitet es gegen die Stimmbänder gleichzeitig aber auch nach hinten gegen das untere Pharynxende hin fort und nimmt endlich als flache Wucherung den ganzen Kehlkopf ein. Sehr bald werden, wie bei allen Carcinomen, die benachbarten Lymphdrüsen ergriffen, so dass selbst ein mühsames operatives Einschreiten sehr selten radicale Heilung zu

welche bei der primären, entzündlichen Stenose eine so hervorragende Rolle spielt, nur selten zu Narbenstenose Anlass gibt.

Weniger häufig, als ulcerative Processe führen Traumen zu Verengerungen des Kehlkopfes. Nur nach dislocirt geheilter Kehlkopffractur, oder wenn klaffende Schnittwunden auf dem Wege profuser Eiterung und üppiger Granulation zur Heilung gelangen, endlich wenn kantige Fremdkörper durch längeres Verweilen im Kehlkopfe Druckgeschwüre verursacht haben, beobachtet man traumatische Narbenstenosen.

Ueber den Sitz und den Grad der Stenose, welche sich durch Behinderung des Athmens selbst dem Laien kund gibt, entscheidet die laryngoskopische Untersuchung. Uebrigens lässt sich auch schon durch den äusseren Anblick constatiren, ob die Verengerung, welche die Respiration hemmt und dieses eigenthümlich schlürfende Athmungsgeräusch erzeugt, im Kehlkopf oder in der Trachea liegt. Im ersteren Falle bewegt sich der Kehlkopf mit der In- und Exspiration ab und auf, im zweiten bleibt er regungslos (Gerhardt).

In der Behandlung narbiger Stenosen hat die endolaryngeale Technik in letzter Zeit grosse Fortschritte gemacht. Unter laryngoskopischer Beleuchtung kann man mit geeigneten Instrumenten die straffen Narbenstränge durchschneiden oder wenigstens scarificiren. Dann werden Bougies, Zinnbolzen (Trendelenburg, Schrötter), elastische, mit Luft zu füllende Gummiröhren (Pieniazek) oder andere dilatirende Instrumente in steigendem Kaliber eingelegt, bis die normale Weite erreicht ist. Da in den meisten Fällen von narbiger Larynxstenose vorher die Tracheotomie ausgeführt werden musste, um die anfängliche Erstickungsgefahr zu beseitigen, so lassen sich auch von der vorhandenen Trachealwunde aus Erweiterungsinstrumente in die Höhle des Kehlkopfes einführen.

Um einigermassen die Stimmbildung zu ermöglichen, hat man in die Trachealwunde eine Klappenventilcanüle (Bérard, Fig. 116, v. Bruns) eingelegt, welche die Inspiration durch die Canüle gestattet, während das Klappenventil den exspirirten Luftstrom nach oben zur Mundhöhle weist. Besitzt die Glottis auch nur noch eine kleine Oeffnung, so kann der Kranke sprechen. Dupuis construirte eine T-Canüle (Fig. 124), welche in zwei Hälften (oh, uh) eingeführt und dann durch die Schraube (S) vereinigt wird. Sie dilatirt oben und sichert dem Luftstrome nach oben den Weg. Richet und Baum brachten an der convexen Seite der Trachealcanüle ein schornsteinartiges Rohr an, welches von unten her durch die Glottis, beziehungsweise die Stenose geschoben wird.



Fig. 124.
Dupuis' Canüle. oh Obere Hälfte. uh Untere Hälfte. s Vereinigende Schraube. T Trachea. Nat. Gr.

Gelingt es auf endolaryngealem Wege nicht, die Luftpassage wieder frei zu machen, so ist in der Spaltung des Kehlkopfes, in der *Laryngotomie* und der *Thyreotomie*, das Mittel gegeben, die stenosirten Theile freizulegen und das narbig veränderte Gewebe auszuschneiden. Die Verletzung des Kehlkopfes zieht freilich wieder vernarbende Vorgänge nach sich und es folgen der Laryngotomie sehr häufig Recidive der Stenose. Diese sind aber auch bei der Dilatation nicht ganz zu vermeiden, wie denn überhaupt bei narbiger Larynxstenose die Ergebnisse beider Arten der Behandlung, der endolaryngealen und der laryngotomischen viel zu wünschen übrig lassen. Sowohl bei Dehnung wie bei Trennung der narbigen

fast nur die schweren Fälle von Fremdkörpern und gutartigen Geschwülsten im Kehlkopfe der Thyreotomie zugewiesen werden. Stellt man freilich Thyreotomie und endolaryngeales Verfahren in freie Concurrenz, so mag es wohl Fälle geben, in welchen man ohne vorhergehende Tracheotomie auskommt, wie dies Ephr. Cutter (1871) und nach ihm mehreren Anderen thatsächlich gelungen ist. Wenn die Verhältnisse nicht drängen, so empfiehlt es sich, die prophylaktische Tracheotomie 3—4 Wochen vorher auszuführen, damit sich der Kranke an das Athmen durch eine Trachealcanüle gewöhnt. Oft freilich ist schon längst, bevor man sich zur Thyreotomie entschliesst, die Eröffnung der Trachea wegen Erstickungsgefahr nothwendig geworden.

Man beginnt die Thyreotomie mit einem Längsschnitt, welcher die Haut vom Pomum Adami abwärts bis zum Ligamentum conoides spaltet. Im unteren Wundwinkel dringt dann das Messer, unter Abtrennung des Ligam. conoides von dem unteren Rande des Schildknorpels, in die Höhle des Larynx ein. Am besten trennt man das Band an seiner oberen Insertion in querer Richtung, wobei die beiden M. M. sterno-hyoidei ebenfalls durchschnitten werden, vermeidet jedoch thunlichst die kleinen M. M. crico-thyreoidei. Ein medianer Schnitt durch das Ligam. conoides würde die A. cricoidea gefährden, welche durch die Mitte des Bandes nach innen tritt (Fig. 109ac, § 140). Nun schiebt man das stumpfe Blatt einer langen Schere von unten her zwischen den Stimmbändern nach oben und trennt mit einem Scherenschlag den Schildknorpel in der Mittellinie durch. Dieses Verfahren mit der Schere sichert weit besser gegen eine Verletzung der vorderen Stimmbandinsertionen, als das präparirende Vorgehen mit dem Messer von aussen her. Sehr jugendliche Knorpel lassen sich auch von innen nach aussen mit einem geknöpften Messer trennen, dessen Knopf durch die Glottis nach oben geschoben wurde. Sollte bei älteren Leuten wegen Verkalkung oder Verknöcherung der Knorpel die Schere den Dienst versagen, so muss man zu Liston's schneidender Knochenzange oder zur Stichsäge greifen. Die letztere wird durch die Glottis hindurch an die Innenwand der Knorpel geführt und wirkt von innen nach aussen; das Sägen von aussen nach innen würde wieder die vorderen Insertionen der Stimmbänder gefährden.

Bei biegsamen Knorpeln kann man versuchen, ob der durch die Thyreotomie erstrebte Zweck auch ohne Trennung des obersten Randes der Cartilago thyreoidea erzielt werden kann (Coates). Die Erhaltung dieses Randes ist nämlich wichtig, sie sichert die gegenseitige Lagerung der beiden Kehlkopfhälften zu einander. Wenn jedoch der Raum zu eng ist, so kann man immerhin auch den oberen Rand trennen, um so mehr, als der Ringknorpel ebenfalls eine gewisse Sicherheit für die normale Stellung der beiden Schildknorpelplatten gibt. Bedarf man grösseren Raum, so ist es sogar gestattet, auch noch das Ligamentum hyo-thyreoideum medium von dem Rande des Schildknorpels quer abzutrennen, damit sich die beiden Hälften mit scharfen Haken weit auseinander ziehen lassen. Es kommt eben ganz auf den Zweck an, welchen man mit der Thyreotomie verfolgt. Für die Entfernung eines Fremdkörpers genügt beispielsweise ein kleiner Raum; für die Exstirpation eines breit gestielten Papillomes aber ist es zuweilen nothwendig, die beiden Schildknorpelhälften wie die Flügel einer Thüre aufzusperren, um an jeden Punkt des Kehlkopfinnern gelangen zu können. Mit der queren Trennung des Ligam. hyo-thyreoideum wird freilich die gegenseitige Stellung der beiden Kehlkopfhälften sehr gefährdet. Man muss dann durch sorgfältige Nähte, welche auch den Knorpel mit fassen dürfen, die richtige Stellung beider Hälften möglichst sichern und dafür sorgen, dass die Stimmbänder in die gleiche horizontale Ebene zu stehen kommen. Durch die eingelegte Canüle in der Trachea, welche in den ersten Tagen nach der Thyreotomie noch nicht entfernt werden darf, ist der Luftstrom vom Kehlkopfe

abgeleitet, und es ist deshalb eine emphysematöse Infiltration des Bindegewebes von der Nahtlinie aus nicht zu besorgen.

Im Gegensatze zu den Längsspaltungen des Larynx hat man das Innere des Kehlkopfes auch durch Querspaltungen zugängig zu machen versucht. Dahin gehört die Laryngotomia subhyoidea, welche wir schon als Pharyngotomia subhyoidea (§ 119) kennen lernten und *die quere Spaltung des Ligamentum conoides* (Burow), welche neuerdings auch als partielle Laryngotomie bezeichnet worden ist. Doch gewähren diese Querspaltungen einen so unvollkommenen Zugang zum Kehlkopfinnern, dass sie für die meisten Zwecke unzureichend sind.

§ 150. Die Exstirpatio laryngis. Der künstliche Kehlkopf.

Als einzige Indication für die Exstirpatio laryngis kann heutzutage nur die maligne Neubildung, das *Epithelialcarcinom* und das sehr viel seltenere *Sarkom* des Kehlkopfes gelten. Andere, früher wohl aufgestellte Indicationen, wie ausgedehnte, recidivirende Papillome und narbige Stenosen müssen wegfallen; hier reicht entweder die endolaryngeale Behandlung aus, oder es führen die Thyreotomie und die Resectio laryngis zum Ziel (§§ 147, 148, 149).

Nach einem Berichte von Foulis hat P. H. Watson in Edinburg (1866) die erste Totalexstirpation des Kehlkopfes unternommen, und zwar wegen syphilitischer Stenose. Der Fall, welcher 3 Wochen später an Pneumonie tödtlich endete, wurde indessen nicht veröffentlicht und blieb daher ohne jeden Einfluss auf die Ausbildung der Exstirpatio laryngis. Diese begann vielmehr erst, nachdem Czerny (1870) durch seine Versuche an Hunden festgestellt hatte, dass nach Wegfall des Kehlkopfes und der Epiglottis das Schlingen möglich sei und durch späteres Einsetzen einer eigens construirten T-förmigen Canüle mit Metallzunge selbst eine Art Stimmbildung erreicht werden könne. Gestützt auf diese Versuche führte dann Billroth (1873) am Menschen die erste derartige Operation wegen Carcinom des Larynx aus.

Der Exstirpation geht immer die Tracheotomie und zwar für diesen Fall die Tracheotomia inferior voraus, um wie bei der Thyreotomie (§ 149) während der Operation eine Tamponcanüle einsetzen zu können. Auch hier erscheint es von Vortheil, die Eröffnung der Luftröhre 3—4 Wochen vorauszuschicken, damit der Kranke an das Tragen der Canüle schon mehr gewöhnt ist.

Zur Freilegung des Kehlkopfes spaltet man die Haut in der Medianlinie des Halses vom Zungenbeine bis zum unteren Rande des Ringknorpels, setzt auf beide Enden dieses Schnittes Querschnitte, welche gegen den vorderen Rand des M. sterno-kleido-mastoides gerichtet sind, und präparirt so in Form zweier viereckiger Lappen die Hautdecke des Kehlkopfes nach den Seiten hin zurück. v. Langenbeck empfiehlt die Auslösung des Kehlkopfes von oben her vorzunehmen, während Billroth von unten her beginnt. Der Unterschied ist wohl nicht von grosser Bedeutung. Der folgenden Beschreibung liegt der Plan zu Grunde, von unten nach oben zu operiren; es müssen dann also bei der von oben nach unten ausgeführten Operation die einzelnen Acte in umgekehrter Reihe folgen. Man trennt die Trachea von dem Ringknorpel quer ab, setzt einen scharfen Haken in die Lichtung ein und zieht den Larynx kräftig nach vorn und oben an. Auf diese Weise wird die hintere Wand des Larynx dem Messer zugängig, und es lässt sich nun die Wand des Oesophagus von der hinteren Platte des Ringknorpels ablösen. Das Carcinom, welches gewöhnlich die Gegend der Giessbeckenknorpel einnimmt, wird von unten und hinten in Angriff genommen und seiner Ausdehnung entsprechend so getrennt, dass der ganze Krankheitsherd am Kehlkopfe hängen bleibt. Ist die Pharynxwand ebenfalls erkrankt, so muss dieses Stück mit dem Larynx zusammen

abgelöst werden. Um die hinteren Seitenränder des Schildknorpels frei zu bekommen, werden diese aus ihren Verbindungen mit den Seitenlappen der Schilddrüse herauspräparirt. Hierbei halte man sich immer möglichst nahe an den Rand der Schildknorpelplatten; denn das gegen die Schilddrüse gerichtete Messer gefährdet den Stamm der A. thyreoidea sup., welcher von oben her an den Innenrand der Schilddrüsenlappen tritt. Zuweilen ist gerade an den hinteren Rändern des Schildknorpels der Larynx mit der Umgebung fester verwachsen; es empfiehlt sich dann, die Ablösung der Schilddrüsenlappen von vorn her vorzunehmen und sie gleich anfangs dem Abpräpariren der Haut folgen zu lassen. Bei der Auslösung der hinteren Larynxwand hat man dann viel einfachere Arbeit. In letzter Linie erfolgt die Trennung des nun schon weit heraus und nach oben gezogenen Kehlkopfes in seinen Verbindungen gegen die Zunge hin. Die Trennungslinie wird auch hier je nach der Grenze des Carcinoms verschieden fallen müssen. Bei kleinen Carcinomen ist es am besten, im Gebiete des Ligam. hyo-thyreoideum durchzuschneiden und die Epiglottis ganz unberührt zurückzulassen. Fällt die Epiglottis mit weg, so muss sie von der tiefen Musculatur der Zunge losgelöst werden. Die M. M. sterno-hyoidei, ferner die M. M. sterno-thyreoidei und die M. M. thyreo-hyoidei werden, soweit sie den Kehlkopf bedecken, mit demselben entfernt. Unvermeidlich ist die Durchschneidung der A. A. laryngeae und zwar der beiden superiores und der beiden inferiores; doch ist die Blutung aus diesen Arterien nicht beängstigend, ihre Unterbindung unmittelbar nach der Durchschneidung leicht zu bewerkstelligen. Erst in den complicirten Fällen, welche wegen Ausdehnung des Carcinomes erfordern, dass Theile der Schilddrüse oder der Pharynxwand mit entfernt werden, kann die Blutung durch Verletzung der A. A. thyreoideae und der A. A. palatinae ascendentes bedeutender, auch die Blutstillung schwieriger werden.

In Fällen, in welchen das Carcinom nur eine Seite des Kehlkopfes befallen hat, z. B. nur das eine Stimmband einnimmt, kann die *Exstirpation auf die kranke Hälfte beschränkt werden* (Billroth, E. Hahn, M. Schede). Es wird dann, ganz wie bei der Thyreotomie (§ 149), nach Bloslegung des Kehlkopfes und querer Trennung des Lig. conoides die Cartilago thyreoidea in der Mittellinie durchschnitten und nun die eine Hälfte aus den seitlich anliegenden Weichtheilen herauspräparirt. Die Epiglottis kann in solchen Fällen immer geschont werden, was für den Schlingact von ausserordentlichem Belange ist, das Einlegen eines künstlichen Kehlkopfes allerdings etwas erschwert.

In der ersten Zeit nach der Exstirpatio laryngis muss in jedem Falle die Ernährung künstlich besorgt werden, und zwar mit der Schlundsonde (§ 157). Man führt eine weiche Gummisonde von der Wunde oder dem Munde aus ein und lässt sie am besten in den ersten Tagen permanent liegen. Eine vollkommen aseptische Heilung ist aus nahe liegenden Gründen niemals zu erreichen, doch gelingt es in der Regel durch Ausreiben der frischen Wunde mit 5 % Chlorzinklösung, durch Ausspülen mit Sublimatsolution (1 : 1000) oder durch Einstäuben von Jodoformpulver und durch Jodoformtamponade die Entzündung auf ein Minimum zu beschränken. Tiefe Eitersenkungen bis in das Mediastinum und septikämische Zustände sind selbst nach ausgedehnten Exstirpationen selten beobachtet worden. Dagegen spielen Bronchitis und Pneumonie eine nicht unbedeutende Rolle. Es ist daher sehr zu empfehlen, die Absperrung der Trachea durch die Tamponcanüle, oder aber durch Schwamm- oder Listergazestückchen noch 8—10 Tage nach der Operation fortzusetzen, damit die ersten, meist zersetzten Wundsecrete nicht in die Luftwege gelangen können.

Nach der totalen Kehlkopfexstirpation zieht sich die Wunde allmälig zu einer engen rundlichen Oeffnung zusammen, welche von der vorderen Halsgegend einestheils in die Trachea, anderentheils in den Pharynx führt. Man sucht diese

durch Einlegen einer Canüle hinreichend offen zu erhalten und für die Stimmbildung zu verwerthen. Schon Czerny hatte bei seinen Experimenten an Hunden eine T-förmige Canüle construirt, deren unterer Abschnitt in die Trachea, deren oberer in den Pharynx zu liegen kam. Es wurde auf diese Weise der exspiratorische Luftstrom in die Rachen-, Nasen- und Mundhöhle geleitet. Durch Einfügen einer Metallzunge in die obere Canüle und durch ein Kugelventil am Halsende des T-Rohres versuchte er auch eine Stimmbildung. Gestützt auf diese Experimente hat dann später Gussenbauer (1873) für den ersten Operirten Billroth's einen sinnreichen Stimmbildungsapparat erdacht, den sog. „künstlichen Kehlkopf". In die nach der Exstirpation zurückbleibende granulirende Oeffnung wird eine der gewöhnlichen ähnliche Trachealcanüle aus Hartgummi geschoben, welche an der convexen Seite ein nach dem Pharynx führendes rundes Loch besitzt. Dieses dient zum Durchtritt einer kürzeren, inneren Canüle von entgegengesetzter Krümmung, in welche eine feine, leicht anzusprechende Metallzunge eingefügt werden kann (Fig. 125). Für Männer nimmt man eine längere, für Frauen eine kürzere Metallzunge, um die Tiefe und Höhe des Tones nachzuahmen. Die Sprache, welche hierdurch erzielt wird, ist zwar auffallend eintönig, sie gestattet keine Modulation in verschiedenen Tonhöhen, aber sie ist doch verständlich. Da die Athmung durch den phonetischen Apparat etwas erschwert wird, da ferner durch Ansetzen von Schleim auf die Metallzunge die Stimme heiser werden kann, so ist es durchaus nothwendig, dass der Kranke sich den Stimmapparat selbst herauszunehmen im Stande ist. Er spricht dann noch immer ziemlich verständlich, da zur Bildung der Consonanten die einfache Durchleitung des exspiratorischen Luftstromes durch Rachen-, Mund- und Nasenhöhle vollkommen ausreicht, aber er spricht mit Flüsterstimme.

Fig. 125.
Gussenbauer's phonetische Canüle. a Die schwingende Metallzunge isolirt. ½ d. nat. Gr.

Foulis und V. v. Bruns haben die obere, sog. *phonetische* oder *Larynxcanüle* länger, gerade und unten kurz abgebogen construiren lassen. Sie entspricht dann mehr dem geraden, vor dem Pharynx liegenden Wundcanale und verhindert dessen narbige Schrumpfung. Aber sie drückt auf die Dauer, besonders bei Schlingbewegungen; auch lässt sie sich bei ihrer Länge und bei ihrer kurzen Krümmung nicht in die Trachealcanüle einführen; diese muss vielmehr in die Larynxcanüle geschoben werden, was wieder dem Kranken die Herausnahme des phonetischen Apparates sehr erschwert. P. Bruns hat daher das lange, gerade Larynxrohr *gegliedert* und hierdurch sowohl den Druck bei Schlingbewegungen beseitigt, als auch sein Einführen in das Trachealrohr ermöglicht. Diese Aenderung ist eine recht glückliche, und in der That wird der aus Neusilber oder Silber angefertigte künstliche Kehlkopf von P. Bruns (Fig. 126 a) auf die Dauer von den Kranken recht gut vertragen. Um die Stimme der menschlichen etwas ähnlicher zu machen, hat Bruns, nach dem Vorgange seines Vaters, die Metallzunge durch ein dünnes Gummiplättchen ersetzt. Dieses ist an zwei queren Stäbchen in einer besonderen kurzen Phonationscanüle befestigt, welche in das Larynxrohr eingeschoben wird (Fig. 126 b).

Soll der künstliche Kehlkopf gut liegen und gut fungiren, so muss er zeitig genug in die Wundhöhle eingelegt werden, damit sich die Weichtheile der Canüle accommodiren und keine störende Schrumpfung eintritt. Der Zeitpunkt ist gekommen, wenn die Wunde gleichmässig granulirt und sich allseitig zu verengern beginnt. Der Operirte muss sich dann gewöhnen, auch bei mangelnder Epiglottis,

durch zweckmässige Bewegungen der Zungen- und Schlundmuskeln die Speisen und Getränke über die Pharynxöffnung der Canüle hinweg zum Oesophagus zu leiten, in ähnlicher Weise, wie unter normalen Verhältnissen der Kehlkopfeingang gegen die vorbeipassirenden Speisen abgeschlossen wird. Die meisten Operirten lernen dies bald; indessen hat P. Bruns auch einen Obturator angegeben, welcher während des Essens und Trinkens die Larynxcanüle verschliesst, das Athmen durch die Trachealcanüle aber gestattet (Fig. 126 c).

Wurde bei der Exstirpation einer Kehlkopfhälfte nur das eine Stimmband entfernt, so stellt sich die Stimme zuweilen fast vollständig wieder her, so dass von dem Einlegen eines künstlichen Kehlkopfes abgesehen werden kann. M. Schede berichtete über einen solchen Operirten, der mit lauter, nur etwas belegter Stimme sprach. Die laryngoskopische Untersuchung zeigte, dass sich gegenüber dem erhaltenen Stimmbande eine straffe, horizontal vorspringende Schleimhautfalte befand, welche, obgleich unbeweglich, zum Theil die Function des verloren gegangenen Stimmbandes übernommen hatte.

Ueber den Werth der Exstirpatio laryngis zur Heilung maligner Tumoren ist viel hin- und hergestritten worden, und heute noch sind die Ansichten darüber

Fig. 126.
a Künstlicher Kehlkopf von P. Bruns, b Phonetische Canüle c Obturator.

sehr getheilt. Wir lassen zunächst die Statistik sprechen. Sie hat bewiesen, dass in der That einzelne Radicalheilungen vorkommen, sie hat aber auch gezeigt, dass die Mortalität der Operation an sich eine recht hohe ist. Von 76 totalen Kehlkopfexstirpationen, welche Eug. Hahn (1885) zusammengestellt, starben 32 = 42,1 % an den Folgen der Operation und zwar 26 in den ersten 14 Tagen, 6 in der 3.—6. Woche. Betrachten wir hier nur die wegen maligner Tumoren unternommenen Exstirpationen, so starben von den 65 wegen *Carcinom* Operirten nicht weniger als 30—46,1 % an Pneumonie und jauchiger Bronchitis, 25 in den ersten 14 Tagen, 5 in der 3.—7. Woche, ohne ein Recidiv entstanden war. Verbesserungen in der Operationstechnik und in der Nachbehandlung, vielleicht auch eine sorgfältigere Auswahl der Fälle haben die Mortalität zwar etwas gemindert, [illegible] die ersten 62 Fälle kommen [illegible] 58,[illegible] % auf die späteren 42 [illegible] 40,[illegible] % Todesfälle. Immerhin muss auch jetzt noch die totale Exstirpation des Kehlkopfes als eine recht lebensgefährliche Operation bezeichnet werden. Wie stehen es nun mit den Recidiven des Carcinoms? Von den 65 Geheilten starben an Recidiv 9 in den ersten 6 Monaten, 2 [illegible] zwar 1 in den ersten 6 Monaten, [illegible] 6 Monate [illegible] dass zur Zeit, als [illegible] Statistik [illegible] noch [illegible] Operirte

lebten. Von diesen waren recidivfrei: einer 4 Jahre lang, sechs 14—19 Monate, drei 4—11 Monate, zwei „mehrere" Monate; von einem war es nicht bekannt, ob er zur Zeit noch recidivfrei war, bei zweien bestand schon das Recidiv oder der Verdacht auf dasselbe. Nach Abzug der 3 letzten Fälle bleiben 12 recidivfreie Operirte, von welchen indess nur die ersten 7 als radical Geheilte gelten können; und auch sie lassen, mit einziger Ausnahme des ersten, den Verdacht eines noch später eingetretenen Recidives zu, da E. Hahn in einem Falle von halbseitiger Kehlkopfexstirpation selbst nach 17 Monaten noch ein regionäres Recidiv auftreten sah.

Wegen *Sarkom* wurde die totale Exstirpation des Kehlkopfes 6 mal vorgenommen. Alle Operirten genasen, 2 gingen an Recidiven, 1 an Lungentuberkulose zu Grund, 2 sind seit Jahren ohne Recidiv, 1 ist erst kürzlich operirt (Eug. Hahn).

Eine sehr viel geringere Mortalität als die totale ergibt die *partielle* in der Regel *halbseitige Kehlkopfexstirpation*. Eug. Hahn stellt 15 Fälle zusammen, von welchen nur 2 = 13,7 % in den ersten 14 Tagen an den Folgen der Operation starben. 7 halbseitige Exstirpationen wurden wegen Carcinom ausgeführt; von den Operirten gingen 1 nach 14 Tagen, 3 an Recidiven nach 3, 6 und 17 Monaten zu Grund, 3 waren nach 11—19 Monaten noch recidivfrei. 2 wegen Sarkom unternommene Operationen lieferten 2 Heilungen, 1 wegen Enchondrom endete tödtlich am 2. Tage.

Nach Allem dem ist die totale, wie die partielle Kehlkopfexstirpation eine durchaus berechtigte Operation, deren frühzeitige Vornahme zur radicalen Heilung führen kann, deren unmittelbare Lebensgefahren indess dem Chirurgen die ernste Pflicht auferlegen, den Kranken über Erfolg und Misserfolg, sowie über die mit der Operation verbundene Verstümmelung genau zu unterrichten.

ELFTES CAPITEL.

Die Verletzungen und Krankheiten der Schilddrüse.

§ 151. Verletzungen und Entzündungen der Schilddrüse.

Zufällige Verletzungen der Schilddrüse sind sehr selten und kommen fast nur bei Selbstmordversuchen vor, durch Schnitte, welche den Kehlkopf oder die Luftröhre treffen; in solchen Fällen ist freilich die Verletzung der Luftwege viel wichtiger, als die der Schilddrüse. Ihr Reichthum an Blutgefässen erklärt die heftige Blutung, besonders wenn die Seitenlappen getroffen werden, in welchen sich die Hauptstämme der A. A. thyreoideae verzweigen. Glücklicherweise treten diese Seitenlappen so weit gegen den hervorragenden Kehlkopf zurück, dass sie der Schnitt des Selbstmörders selten mehr erreicht.

Die Tracheotomia media (§ 140) hat wohl am häufigsten Gelegenheit gegeben, die Wunden der Schilddrüse kennen zu lernen. Handelt es sich hierbei auch nur um die Durchschneidung des Isthmus, also des Theiles, an welchem nur noch die Endäste der A. A. thyreoideae von beiden Seiten her miteinander communiciren, so ist doch die Blutung zuweilen recht beträchtlich, zumal da die Venen durch die Dyspnoë, welche ja gerade die Tracheotomie indicirt, strotzend gefüllt sind. In den ersten Tagen zeigt sich meist eine ziemlich beträchtliche Anschwellung, zuweilen auch ein ausgedehnter jauchiger Zerfall des Schilddrüsengewebes. Diese Beobachtung spricht für die Neigung der Drüse zu traumatischen Entzündungen, wobei freilich auch die Einwirkung der diphtheritischen Noxe zu berücksichtigen ist.

Fälle von nichttraumatischer Entzündung des Schilddrüsengewebes, von *Thyreoiditis,* kommen, soweit es sich um sonst gesunde Schilddrüsen handelt, sehr selten vor. Die Entzündung beginnt unter fieberhaften Erscheinungen und führt sehr bald zu mehr oder weniger circumscripter Schwellung der Drüse. Der gewöhnlichste Ausgang ist der in Eiterung. Auch metastatische Entzündungen bei Pyaemia multiplex und anderen allgemeinen Infectionsfiebern, besonders bei Typhus, werden an gesunden Schilddrüsen kaum beobachtet, wohl aber bei Kröpfen als Strumitis metastatica (§ 154). Die Behandlung ist die gleiche wie bei Strumitis.

§ 152. Die Kropfbildung. Aetiologie der Struma.

Unter der Bezeichnung *Kropf, Struma, Bronchocele* versteht man Schwellungen der Schilddrüse und zwar besonders die hyperplastischen Formen derselben, während das Carcinom und Sarkom der Schilddrüse (§ 153 Schluss) als eigentliche Geschwülste der Glandula thyreoidea abgesondert werden. Die grössere Mehrzahl der Strumen entwickelt sich unter dem Einflusse endemischer Verhältnisse, so dass in ätiologischer Beziehung eine *Struma endemica* zu unterscheiden ist. Die Orte, welche eine solche endemische Entwickelung der Struma zeigen, gehören mit Ausnahme einiger Flussniederungen sämmtlich dem Gebirgslande an. Man beschuldigte daher auch wohl das Bergsteigen, welches durch Unregelmässigkeiten bei der Respiration venöse Stauungen erzeuge. Doch kommt der endemische Kropf keineswegs über ein ganzes Gebirgsland verbreitet vor, ist vielmehr meist nur auf einzelne Flussthäler beschränkt. Hierdurch wurde man auf das Trinkwasser und auf die geologische Beschaffenheit des Bodens aufmerksam, dem es entspringt. Die ausführlichsten Untersuchungen in dieser Richtung verdanken wir Grange. Nach ihnen kommt der Kropf auf Urgestein, Gneiss und Granit endemisch nicht vor, selten auf Kohlengebirge, häufiger dagegen auf Lias, sehr gewöhnlich auf Keuper, Muschelkalk, Bundsandstein, Zechstein und ebenso auf dem Alluvium, welches den letztgenannten Bodenbildungen entstammt. Die Wasser nun, welche diesen kropferzeugenden Terrains entspringen oder sie auswaschen, haben als gemeinsame Eigenschaft einen mehr oder weniger hohen Gehalt an *Magnesia,* und gerade hierin finden mit Grange eine ganze Anzahl Autoren die Ursache der Struma. Da indessen auch zahlreiche Fälle vorliegen, in welchen der dauernde Genuss von Magnesia-haltigem Wasser keine Spur von Kropf erzeugte, so suchte man nach einem anderen, im Wasser oder auch in der Luft enthaltenen Agens, man nahm ein *Kropf-Miasma* an. Diese Theorie, an welcher viele französische Autoren, unter den deutschen besonders Virchow und Lücke festhalten, hat vieles Bestechende. Während unsere heutigen Anschauungen von dem Wesen der Krankheitserreger es schwer fassen lassen, dass ein anorganischer Stoff die Schwellungen und Hypertrophien der Schilddrüse bedingen soll, liegen die Analogien der Milzschwellung bei Malaria und bei Typhus ausserordentlich nahe. Hier aber wurden schon lange besondere Miasmen angenommen, wie sie ja nunmehr in Form specifischer Mikrokokken gefunden sind. Bei der Struma müsste man sich das bis jetzt unbekannte Miasma vorwiegend an Magnesia-haltiges Wasser gebunden denken, ohne hierin den einzigen Factor seiner Entwickelung zu finden. Vielmehr würde es auch, aber nur sporadisch, unter weniger günstigen Verhältnissen vorkommen, wie anderseits seiner Proliferation in Magnesia-haltigem Wasser Hindernisse entgegen treten können (Lücke). Auf diese Weise wäre neben dem *endemischen* Auftreten der Struma auch das *sporadische* erklärt.

Zu der Infection mit dem specifischen Kropfmiasma kämen nun noch, wie bei jeder anderen Infectionskrankheit, Gelegenheitsursachen und gewisse individuelle

Schilddrüse bläschenartige Bildungen mit zäher, leimartiger Flüssigkeit gefüllt. Bei Strumen tritt aber diese Bildung mehr in den Vordergrund. Dann werden die Kröpfe sehr weich (S. follicularis, Virchow), und es fliessen endlich die kleinen Blasen zu grösseren, mit Colloidmasse gefüllten Hohlräumen zusammen (S. colloides). In grossen Kröpfen wachsen colloide Partien oft üppig zwischen anderen, einfach hyperplasirenden und geben dadurch der ganzen Schwellung eine sehr unregelmässige Form.

c) *Struma cystica,* das Ergebniss einer weiteren Verflüssigung colloider Massen, so zwar, dass an einer oder an einigen Stellen aus den colloiden Blasen unregelmässige cystische Räume werden, welche von einer weingelben, fadenziehenden Flüssigkeit angefüllt sind. Von der Innenwand der Cyste her wuchert nun in papillomatöser Form junges, blutgefässreiches Gewebe empor, aus welchem zeitweise Blutungen in den Cystenraum stattfinden. Dann tritt an die Stelle des weingelben, klaren Inhalts eine dünnere, dunkelbraun gefärbte Flüssigkeit. Solche cystische Partien heben sich in der Regel aus dem übrigen Kropfgewebe kugelig hervor. Die genaue Betastung ergibt Fluctuation, welche indessen durch dicke, starre Cystenwandungen und jene den Cystenraum zum Theil ausfüllenden Gewebswucherungen etwas undeutlich werden kann.

d) *Struma vasculosa,* eine Kropfform, welche wesentlich auf der Erweiterung der Gefässe und zwar besonders der Arterien beruht. Die Dilatation der Arterien kann so bedeutend sein, dass man das Pulsiren der erweiterten und geschlängelten Stämme durch die Haut hindurch sieht und das pulsatorische Schwirren des Blutstromes mit dem aufgelegten Finger erkennt. Das ganze Krankheitsbild erinnert dann an das Aneurysma cirsoides der Kopfhaut (§ 18). Man hat diese Art der Struma auch als S. aneurysmatica bezeichnet. Eine pulsirende Form der Struma ohne deutliche Erweiterung der Gefässe hat Lücke bei Kindern beobachtet und im Gegensatze zur S. vasculosa als *S. pulsans* bezeichnet.

Ausser diesen Formen unterscheidet man noch eine *S. fibrosa,* eine *S. calcificans* und *S. ossificans.* Die erste Form entsteht durch fibröse Indurationen, welche einer Art von Vernarbung entsprechen, die zweite und dritte durch Ablagerungen von Kalksalzen oder dünnen Knochenlamellen in den Wandungen lang bestehender Cysten. Die beiden letzten sind recht seltene Vorkommnisse. Bei Struma cystica calcificans fand ich einmal den Inhalt milchweiss durch aufgeschlemmten Kalk, welcher durch das Reiben der Cystenwände allmälig abgescheuert worden war (Lossen).

Ausser den verschiedenen Formen der Struma kommen *maligne* Geschwulstbildungen in der Schilddrüse vor. Sie entwickeln sich theils in normalen Schilddrüsen, theils in alten Strumen, so dass das Kropfgewebe als Grundlage der Geschwülste betrachtet werden muss. Man unterscheidet *Sarkome* und *Carcinome.* Die ersteren, von welchen Kaufmann 7 Fälle aus der Literatur zusammenstellte, bilden enorm grosse Geschwülste, deren schnelles Wachsthum die Diagnose nicht lange zweifelhaft bleiben lässt. Das Carcinom, welches er durch 23 Fälle vertreten fand, kommt in der Schilddrüse bald als *medullares* vor, unter Entwickelung grosser, weicher Knoten, bald in der Form des *Scirrhus.* Die narbige Schrumpfung des Bindegewebsgerüstes, welche dem Scirrhus eigenthümlich ist, kann zwar zur allmäligen Verkleinerung des Tumors führen, doch zeigt der schnelle Verfall der Kräfte, dass diese Abnahme der Schwellung keineswegs eine Heilung bedeutet. Relativ häufig kommen bei Krebs der Schilddrüse Schlingbeschwerden vor; E. Rose, welcher sie unter 18 Fällen nur 2 mal vermisste, findet darin ein pathognomonisches Merkmal gegenüber der gewöhnlichen Struma (vgl. § 154).

Zu dem bösartigen Verlaufe der Strumen muss auch das seltene, von verschiedenen Autoren (W. Müller, Lücke, Cohnheim, Neumann) beobachtete

Vorkommen einer *embolischen Verschleppung* der Strumaknoten in entfernte Körpertheile, besonders in das Markgewebe der Extremitätenknochen, gerechnet werden. Die weichen Knoten wuchern in die Lichtung der V. V. thyreoideae ein, Stücke von ihnen werden weggeschwemmt und erzeugen Geschwulstmetastasen, deren mit Cylinderepithel ausgekleidete Hohlräume den Charakter der Secundärgeschwülste erkennen lassen.

§ 154. Diagnose der Struma. Kropfbeschwerden. Kropftod. Strumitis.

Die *Diagnose* der Struma unterliegt im Allgemeinen keinerlei Schwierigkeit. Von den Geschwülsten der vorderen und seitlichen Halsgegend (§§ 167, 168 u. 169) unterscheidet sie sich wesentlich dadurch, dass sie mit den Schlingbewegungen auf- und abgeht. (Ueber den Hydrops bursae mucosae hyothyreoid., welcher das gleiche Symptom zeigt, vgl. § 167.) Welche Form des Kropfes aber gerade vorliegt, das zu bestimmen wird keinem schwer fallen, der die soeben geschilderten Kropfarten kennt. Grosse, schnell wachsende Kröpfe sind in der Regel bösartig.

Die Beschwerden, welche mit dem Kropfe verbunden sind, schwanken bedeutend und gehen keineswegs mit seiner Grösse parallel. Es gibt grosse, die eine Seite des Halses ausfüllende, oder bis auf die Brust hängende Kröpfe, welche fast erscheinungslos ertragen werden und kleine, welche die heftigsten Beschwerden verursachen. Selten leidet der Schlingact, sofern es sich nicht um den sog. *Retropharyngealkropf* oder Retroösophagealkropf (Czerny, Kocher) handelt; diese seltene Struma in einem abgeirrten Schilddrüsenläppchen kann selbstverständlich das Schlingen durch Beengung des Einganges zur Speiseröhre stören. Fast alle Beschwerden betreffen die Athmung. Ihre Höhe ist vorwiegend von den Beziehungen der strumösen Schwellung zur Trachea abhängig. Am deutlichsten beweisen dies die kleinen *substernalen* Kröpfe — Goitre plongeant der französischen Autoren, „tauchender Kropf". Es handelt sich hier um kleine, median gelegene, sehr bewegliche Strumen, welche von einem irregulären unteren Lappen oder auch wohl vom Isthmus der Schilddrüse ausgehen. Sie tauchen bei der Inspirationsbewegung nach unten hinter den oberen Sternalrand und pressen hier die Trachea zusammen. Betastet man einen solchen Kropf, so lässt sich sein Verschwinden bei der Inspiration, sein Auftauchen bei der Exspiration deutlich verfolgen. Da die Knorpelringe die Trachea hinten in der Ausdehnung von $^1/_5$—$^1/_3$ der Peripherie frei lassen, so ist es klar, dass ein nach hinten wachsender Kropf besonders früh die Respiration behindern wird. Aber auch die knorpeligen Abschnitte der Luftröhre können mit der Zeit dem Drucke der wachsenden Struma nicht widerstehen. So drängen zuweilen die seitlichen Lappen der strumösen Schilddrüse die Trachea zu einem platten Rohre von der Form

Fig. 127.
Trachea durch Struma seitlich comprimirt, nach Lücke. Der Isthmus der Schilddrüse ist nicht entwickelt.

einer Säbelscheide (Demme) zusammen (Fig. 127). Bei solcher Compression sind selbstverständlich die Athembeschwerden recht bedeutend, sie steigern sich manchmal zur Asphyxie und können selbst mit dem Tode durch Erstickung enden. E. Rose, welcher zuerst mehrere solcher Fälle beschrieb, suchte die Ursache in einer Erweichung der comprimirten Knorpelringe. Diese sollten durch „bindegewebige Atrophie" so nachgiebig werden, dass nunmehr eine rasche Seitwärtsbeugung des Kopfes oder das Anziehen der Struma bei der Exstirpation genüge, um die Trachea umknicken zu lassen und Erstickung zu erzeugen. Rose nannte dies den *Kropftod*. Gegen eine solche Deutung der Thatsache haben sich in neuerer Zeit gewichtige Stimmen erhoben. Kocher und P. Bruns halten die Abplattung der Trachea für vollkommen hinreichend, um ein seitliches Umknicken zu ermöglichen, wie man das allerdings an jedem dickwandigen Kautschukrohre demonstriren kann. Hätten die Knorpelringe ihre Elasticität eingebüsst, so liesse sich nicht erklären, warum man durch Druck auf die vorderen Einknickungswinkel das Lumen der Trachea wieder herstellen kann, wie dies Kocher mehrfach während der Exstirpation der Struma beobachtete. Auch wäre der Effect der Naht unerklärt, mit welcher Kocher in einem Falle, nach Herausnahme des Kropfes, von aussen her den Knickungswinkel der Trachea umspannte und die zusammengedrängte Luftröhre dauernd offen hielt. Zudem hat E. Müller 21 der Tübinger Klinik entstammende Präparate von hochgradiger Compressionsstenose mikroskopisch untersucht und kein einziges gefunden, an welchem die eingedrückten Knorpelringe irgendwelche histologische Veränderung zeigten. Es ist übrigens sehr wahrscheinlich, dass bei solch plötzlichem Tode, der selten durch eine Tracheotomie aufzuhalten war, auch noch andere Momente eine Rolle spielen, so besonders die Lähmung der Glottiserweiterer, der Mm. crico-arytaenoidei postici, durch Druck der Struma auf den Nervus recurrens vagi (Seitz, P. Bruns) oder auch geballte Schleimmassen, welche an der verengten Stelle hängen blieben (Maas).

Sobald die Stenose der Trachea zur wirklichen Dyspnoë Anlass gibt, wächst die Struma rapid durch die Aufstauung des venösen Blutes. Wieviel diese dispnoëtische Blutüberfüllung zur Vergrösserung beiträgt, lässt sich am besten aus dem Erfolge erkennen, welchen die zur Beseitigung der Dyspnoë unternommene Tracheotomie und das Einführen der langen Canüle (§ 143, Fig. 118) hat. Oft genügen dann wenige Stunden ruhigen Athmens, um die Schwellung auf die Hälfte zurückgehen zu lassen. Früher hat man zur Hebung der Dyspnoë bei Struma statt der Tracheotomie die Durchschneidung der die Struma bedeckenden Muskeln, besonders der M. M. sterno-thyreoidei und der M. M. sterno-hyoidei, empfohlen (Hayes).

Acute, schmerzhafte, von Fieber begleitete Anschwellungen einer Struma müssen immer den Verdacht erwecken, dass der Kropf der Sitz einer metastatischen Entzündung geworden ist. Kocher hat durch genaue klinische Beobachtung das Wesen dieser *Strumitis* aufgeklärt, welche von der Thyreoiditis (§ 151) wohl zu unterscheiden ist. Sie tritt bei allerlei Intestinalkrankheiten, auch bei Septikämie und Pyämie als Metastase auf; aber auch in Fällen, in welchen sie sich selbstständig entwickelt zu haben scheint, kann doch in der Regel ein vorausgegangener [illegible] Katarrh der Schleimhäute, eine Bronchitis, Gastritis oder Enteritis [illegible] werden. Gelingt es nicht durch frühe und [illegible] antiphlogistische [illegible] durch die von Kocher empfohlenen [illegible] Carbolinjectionen, [illegible] der Vereiterung zu kommen, so kommt es zu ausgedehnten Eiterungen, [illegible] des Gewebes. Selbstverständlich kann eine solche entzündliche Schwellung der Struma [illegible] zu Trachealstenose und bedenklicher Dyspnoë [illegible]

§ 155. Die Behandlung des Kropfes.

In den meisten Fällen von Kropf wird in erster Linie die *Jodbehandlung* versucht, und zwar in den verschiedensten Arten der Anwendung. Ziemlich wirkungslos ist das Einreiben des Ugt. kalii jodati in die Halshaut und das Aufpinseln von Tinctura jodi, wirksamer die innere Darreichung der wässerigen Jodkalilösung (Kalii jodat. 5,0 Grm. auf Aq. dest 200.0, 3—4 mal 1 Esslöffel v. z. n.), welche man wochenlang fortsetzt und nur bei Eintritt von Jodschnupfen oder Jodexanthem unterbricht, um sie dann später wieder aufzunehmen. In einer nicht kleinen Zahl von Fällen bleibt indess dieser innerliche Gebrauch des Jods erfolglos. Dann greift man zu den von Luton und Lücke eingeführten Injectionen von Jodtinctur, d. h. man spritzt mit der Pravaz'schen Nadel täglich, oder nach 2 bis 3tägigen Pausen ½—1 Grm. Tinct. jodi in das Kropfgewebe ein.

In einigen Fällen hat man nach den Injectionen der Jodtinctur Schwindel- und Ohnmachtsanfälle von bedrohlichem Charakter beobachtet, in anderen folgte der Einspritzung acute Entzündung des Gewebes, also Strumitis (§ 154), zuweilen mit Ausgang in Eiterung und Jauchung. In den ersteren war wahrscheinlich die Jodtinctur direct in ein erweitertes Blutgefäss eingespritzt worden, in den letzteren hatte man die Injection nicht vollkommen aseptisch ausgeführt. Um beiden übelen Ereignissen vorzubeugen, wird am besten in der Weise verfahren, dass man nach aseptischer Reinigung der Punctionsstelle zunächst nur die sorgfältig gereinigte Nadel der Pravaz'schen Spritze einsticht. Nun lässt man den Kranken Schlingbewegungen machen und überzeugt sich, dass die Nadel mit dem Kehlkopfe auf- und abbewegt wird, also in der Schilddrüse steckt. Fliesst während dieser Zeit kein Blut aus der Canüle, so kann die Spritze aufgesetzt und langsam entleert werden; dringt aber Blut in rasch folgenden Tropfen hervor, so ist ein grösseres Gefäss, eine Vene oder Arterie angestochen, die Canüle wird herausgezogen und an anderer Stelle eingestochen. Befolgt man diese Vorsichtsmassregeln, so wird sich kaum jemals ein unangenehmer Zwischenfall ereignen.

Die Wirkung dieses Verfahrens ist verschieden je nach der Art der Struma. Das eigentliche Gebiet für Jodinjectionen sind die Fälle von Struma hyperplast. simplex mittlerer Grösse. Hier genügen zuweilen 2—3 Einspritzungen, um eine merkliche Verkleinerung zu erzielen. Bei fester Consistenz, besonders bei Struma fibrosa bringt die Jodinjection keinen Nutzen. Colloide Erweichung der Struma, auch partielle, contraindicirt die Injection, weil sie hier leicht zum Zerfall grösserer Gewebsstücke und zu Strumitis führt. Bei Struma vasculosa verbieten sich die Jodeinspritzungen wegen der Gefahr der Embolie.

Schwalbe meint, nur der Alkohol, welcher in der Tinct. jodi enthalten ist, nicht aber das Jod wirke bei den Injectionen und will von reinen Alkoholinjectionen denselben Erfolg beobachtet haben, d. h. Reizung des Bindegewebes mit narbiger Schrumpfung und Schwinden des Kropfdrüsengewebes. Allerdings kann man mittelst Alkoholinjectionen Kröpfe zum Schwinden bringen; aber der Alkohol wirkt, wie Controlversuche beweisen, viel langsamer und unsicherer als die Jodtinctur. Auch die in neuerer Zeit von Grunmach empfohlenen Arsenikinjectionen (Liquor kalii arsenicos. 1 Thl., Aq. dest. 3 Thl.) haben vor den Jodeinspritzungen nichts voraus. Handelt es sich um Morbus Basedowii, bei welchem eine vasomotorische Störung angenommen werden muss, oder um S. vasculosa, so verdienen die subcutanen Injectionen von Ergotin (Extr. secal. cornut. — Wernich's Präparat — 1,0 Grm., Aq. dest. 10 Grm., Acid. carbol. pur. 0,1 Grm.) versucht zu werden; doch injicire man immer nur in das subcutane Bindegewebe der vorderen Halsgegend, niemals in das Kropfgewebe selbst. Einzelne Erfolge dieser Behandlung sind von Coghill berichtet worden.

Bei *Cystenkropf* haben einfache Jodinjectionen gar keinen Erfolg. Wurde dagegen durch Punction mit dem Troicart die Flüssigkeit zuerst entfernt und nun Jodtinctur (1—2 Grm.) eingespritzt, so lassen sich einkammerige Cysten mit glatter Wand in vielen Fällen vollständig zur Heilung führen. Indessen bringt das Verfahren ebenso, wie die von Morel-Mackenzie empfohlene Eisenchloridinjection, immer die Gefahr einer acuten Vereiterung mit sich und muss dann durch die *Incision* oder *Exstirpation* ersetzt werden.

Die *operative* Behandlung des Kropfes besteht in der *Incision* und der *Exstirpation*. Die Incision ist indicirt bei Strumitis und bei S. cystica (Beck u. A.). Bei jedem Schnitt durch Kropfgewebe darf man auf bedeutende Blutungen gefasst sein und muss ihrer durch Umstechung, Thermokauter u. s. w. Herr zu werden suchen. Handelt es sich um grössere Cysten, so kann die Blutung aus dem weichen gefässreichen Gewebe, welches von der Wand aus in den Cystenraum wuchert, so stürmisch sein, dass die gewöhnlichen Mittel nicht ausreichen und man gezwungen wird, lange Insectennadeln durch die Basis der Cyste hindurch zu stechen und nach Art der umschlungenen Naht Cyste und blutendes Gewebe zusammen zu schnüren (Hecker). Der Eröffnung der Cyste mit dem Messer folgte früher meist eine ausgedehnte Verjauchung des Kropfgewebes, gegen welche erst in der aseptischen Wundbehandlung ein Schutz gegeben worden ist. Vor allem muss man für gute Drainirung sorgen, die sehr erleichtert wird, wenn man die Incisionsränder der Cystenwand mit den Rändern des Hautschnittes vernäht (F. v. Chelius) und so den ganzen Cystensack nach aussen zieht und verflacht. Eine Aetzung der Gewebe mit dem Thermokauter oder mit Chlorzink beseitigt die Jauchung nicht selten sehr rasch, verweist sie mindestens in engere Grenzen und vermindert die Gefahr einer tödtlichen Septikämie und Pyämie.

Verlassene Methoden zur Behandlung der S. cystica sind das Durchziehen eines Haarseiles, ferner die Elektrolyse (Lamm), bei welcher zwei Nadeln eingestochen und der elektrische Strom durch die Flüssigkeit geleitet wurde, um sie in H und O zu zerlegen. Beide Verfahren sind gefährlich, weil leicht Verjauchung eintritt und der freie Abfluss der Secrete fehlt. Auch die von Dumolard empfohlene Eröffnung der Cyste durch Aufätzen mit Chlorzinkpaste ist zu den historischen Methoden zu rechnen.

Die *Exstirpation* des Kropfes, die Thyreoidectomie oder *Strumectomie*, früher als höchst blutige und lebensgefährliche Operation nur selten ausgeführt, wird heutzutage in Kropfgegenden häufig unternommen und hat durch die verbesserte Technik der Blutstillung, vor allem aber durch die aseptische Wundbehandlung sehr viel günstigere Resultate aufzuweisen. Relativ leicht ist die Exstirpation einzelner strumöser Lappen und isolirter Cysten; sie tritt an Stelle der Jodinjection, wenn diese versagt und concurrirt mit der Incision bei Cystenkropf. Die halbseitige und die totale Strumectomie aber gehören immer noch zu den schwierigen und gefahrvollen Operationen, zu welchen man sich nur durch hochgradige Beschwerden bestimmen lassen sollte. Wir werden zudem unten einer Nachkrankheit der totalen Strumectomie gedenken, welche diese Operation aus physiologischen Gründen verbietet.

Die Exstirpation, während welcher der Kranke narkotisirt wird, beginnt mit der Bloslegung der Struma. Dies geschieht durch einen T- oder V-Schnitt (E. Rose), besser aber durch einfache Schnittführungen. Billroth empfiehlt, die Haut in der Medianlinie, oder je nach der Länge des Kropfes am Innenrande des einen oder anderen Sternocleidomastoides zu spalten und Kocher, dessen Operationsverfahren wir im Folgenden wiedergeben, bevorzugt bei *einseitiger* Entwickelung der Struma einen Winkelschnitt, der mit seinem unteren Schenkel von der Mitte

des Manubrium sterni bis zum Ringknorpel reicht, mit seinem oberen von da bis zum Innenrande des Sternocleidomast. zieht. Mit der Haut durchtrennt man die Fascia superficialis und das Platysma myoides, unterbindet alle Venen, welche in den Schnitt fallen, doppelt und spaltet endlich im oberen Theile des Winkelschnittes die Mm. sternohyoideus, sternothyreoideus und omohyoideus. Die ganze Kropfgeschwulst liegt jetzt vorn frei. Es folgt das Aufsuchen und Unterbinden der grossen, die Schilddrüse versorgenden Arterien sammt den begleitenden Venen. Zunächst geschieht dies am oberen Ende der Struma, wo die Arteria und Vena thyreoidea superior unschwer zu entdecken sind, wenn man den Gefässen an der Vorderfläche und am medialen Rande nach oben nachgeht. Beide werden auf einer dreirinnigen Hohlsonde, einer „Knopfsonde", doppelt unterbunden und durchschnitten. Das gleiche geschieht am äusseren und medialen Rande der Struma bis zum Isthmus herab mit den hier austretenden grösseren und kleineren Venen. Nun wendet man sich zum unteren Ende des Kropfes, sucht ihn hier mit dem Finger zu umgehen und hebt ihn nach vorn und oben. Es spannen sich dann die Vena thyreoidea ima, die inferior und noch einige andere unregelmässige Aeste und werden ebenfalls doppelt ligirt und durchtrennt. Die Geschwulst haftet jetzt nur noch am Isthmus fest und lässt sich nach der Mitte hin umwälzen. Man nimmt sie in die Hand, spaltet nun erst ihre bindegewebige Kapsel und löst sie aus derselben theils stumpf, theils mit kleinen, immer gegen die Geschwulst gerichteten Schnitten heraus. Auf dem Boden der Wundhöhle erscheint nun der Stamm der Art. thyreoidea inferior, welchen man meist sieht, immer aber deutlich fühlen kann. Er muss möglichst weit nach aussen, gegen die Carotis hin isolirt und unterbunden werden. Auf diese Weise wird eine Verletzung oder ein Miteinbinden des Nervus recurrens sicher vermieden. Dieser zieht in der seitlichen Furche zwischen Trachea und Oesophagus empor und liegt da, wo die quer verlaufende Art. thyreoid. inf. sich vor dem Eintritt in die Schilddrüse in einen aufsteigenden und absteigenden Ast theilt, *vor* der Arterie und kreuzt sie rechtwinklig. Nach der Unterbindung trennt man die beiden Aeste der Thyreoidea inf. hart an der Drüse und löst nunmehr die Struma vorsichtig von der Trachea ab. Schliesslich wird der Isthmus durchschnitten, wobei die einzelnen spritzenden Gefässe sofort mit Schieberpincetten gefasst und dann unterbunden werden.

Das Billroth'sche Verfahren bei der Strumectomie weicht von dem Kocher-schen insofern ab, als gleich anfangs nach Bloslegung der Struma deren bindegewebige Kapsel auf der Hohlsonde ausgiebig gespalten wird. Nun sucht man die Geschwulst womöglich stumpf mit Finger und Scalpellstiel herauszulösen, wobei alle Venen, aber auch alle festeren Stränge zwischen zwei Ligaturen durchschnitten werden. Die Art. thyreoidea inf. wird wegen des Nervus recurrens möglichst isolirt unterbunden. E. Rose schlitzt, nachdem die Struma freigelegt ist, den Isthmus von unten nach oben durch und löst nach Unterbindung der einzelnen, mit der Hohlsonde isolirten Gefässstämme jede Hälfte für sich heraus. Zur Sicherung der Respiration empfiehlt Rose, immer die Tracheotomie und zwar nach Schlitzung des Isthmus die media „die substrumöse" auszuführen. Nachher soll man dann eine lange König'sche Canüle (Fig. 118) einlegen, welche die weich gewordene Trachea auseinander hält. Den Werth des Verfahrens werden wir sogleich noch zu besprechen haben. Für weiche Kropfformen, Colloidkröpfe, ist früher das *intracapsuläre Ausräumen* mit dem Finger oder dem scharfen Löffel empfohlen worden (Greene, Kocher). Das Verfahren, welches eine ausgiebige Spaltung der Kapsel voraussetzt, ist wohl rascher auszuführen, als die oben erwähnten, aber es ist sehr blutig und erfordert, um der Blutung Herr zu werden, meist die Tamponade der grossen Höhle. Mit den Grundsätzen der Aseptik lässt es sich zudem schwer vereinigen und ist daher mehr und mehr verlassen worden.

Die *Tracheotomia media,* von E. Rose als integrirender Act jeder Kropfexstirpation empfohlen, ist jetzt von der grossen Mehrzahl der Autoren als *unnöthig* und selbst *gefährlich* verworfen worden. Geschieht das Ablösen der Struma von der Trachea mit der nöthigen Vorsicht, so werden selbst bei ausgesprochener Säbelscheidenform keine asphyktischen Zufälle eintreten; zur Noth kann auch dann noch die Trachea rasch eröffnet werden. Auf der anderen Seite aber complicirt eine Trachealcanüle die Wunde der Strumectomie in ganz erheblicher Weise. Es lässt sich kein aseptischer Occlusivverband anlegen, der das Eindringen von exspirirter Luft in die Wunde sicher verhindert; es wird sich daher das Wundsecret leicht zersetzen und wiederum die Luftwege inficiren. Von 43 Operirten Billroth's, bei welchen keine Tracheotomie ausgeführt worden war, starb kein einziger, von 5 Tracheotomirten starben 3. Die gleichen Resultate hatte Kocher: 39 Fälle, bei welchen die Tracheotomie unterblieb, heilten sämmtlich; von 4 Tracheotomirten starben 3. Solchen Zahlen gegenüber wird man *die Eröffnung der Luftröhre nur bei drohender Erstickung für indicirt erachten können.*

Die *Nachbehandlung* nach Kropfexstirpation muss eine äusserst sorgfältige sein, da die tiefe blutige Wunde, zumal wenn noch Reste von strumösem Gewebe zurückgeblieben sind, ausserordentlich zur Verjauchung neigt, die dann meist eine tödtliche Phlegmone des tiefen Halsbindegewebes und Mediastinitis zur Folge hat. Am besten reibt man die Wundhöhle mit 5 % Chlorzinklösung aus, legt 3—4 kurze Drains ein und bedeckt die durch einige Nähte verkleinerte Wunde mit dem aseptischen Occlusivverbande.

Die *Mortalität* der Kropfexstirpation hat in den letzten Decennien, Dank der verbesserten Technik und Wundbehandlung, stetig abgenommen. Von 44 bis zum Jahre 1850 bekannt gewordenen Fällen von Strumectomie starben 41 %, und zwar die meisten in Folge der enormen Blutung (Süsskind, P. Bruns); 146 von 1850—1877 veröffentlichte Fälle zeigten eine Mortalität von 21,2 % (Süsskind, Kocher); von 240 in den Jahren 1877—1883 wegen nicht-maligner Struma Operirten erlagen nur 11,6 %. Dabei scheint die totale Exstirpation keine grössere Lebensgefahr mit sich zu bringen als die partielle; denn 115 Fälle von Totalexcision ergaben auch nur eine Mortalität von 12,1 % (Kocher).

So erfreulich solche Resultate sind, sie berechtigen doch keineswegs dazu, die oben angeführten Indicationen zu erweitern und etwa die kosmetische noch aufzunehmen. Dies verbietet sich auch schon durch sehr merkwürdige Erfahrungen, welche die schweizer Chirurgen Reverdin, Julliard und Kocher an einer Anzahl von Operirten gemacht haben. An manchen Kranken nämlich, welche die totale Strumectomie gut überstanden hatten, traten nach drei und mehr Monaten eigenthümliche Störungen des Allgemeinbefindens ein, welche Kocher unter dem Gesammtbilde der *Cachexia strumipriva* zusammenfasst. Die Krankheit beginnt mit dem Gefühl allgemeiner Mattigkeit, Abgeschlagenheit und Schwere in den Gliedern, mit Kälte und Taubsein der Arme und Beine; die Körperbewegungen werden langsam und unbeholfen, die Sprache schwerfällig. Dabei fällt eine gewisse Gedunsenheit der Haut auf, besonders im Gesicht, welches durch seine wachsbleiche Farbe und das schwerfällige Mienenspiel einen förmlich idiotischen Ausdruck erhält. Der Vergleich mit Idiotismus liegt um so näher, als auch die geistige Regsamkeit, die Willensenergie mehr und mehr abnimmt, so dass Kinder aus der Schule, Erwachsene aus dem Dienst treten mussten, weil sie mit ihrer Langsamkeit im Denken das Frühere nicht mehr leisten konnten. Jugendliche Individuen bleiben augenscheinlich im Wachsthume zurück, wie dies besonders auffallend bei einem von P. Bruns constatirten Falle war. Der jetzt 28jährige Mann war als gesunder Knabe von 10 Jahren operirt worden; man hatte die ganze strumöse Schilddrüse entfernt. Heute ist er ein zwerghafter Cretin, von der Grösse eines

seitig), in 6 Fällen eine rein respiratorische (doppelseitige). Als Ursache solcher Lähmungen musste die Verletzung des Nervus recurrens laryng., seine Durchschneidung oder seine Zerrung und Quetschung angesehen werden. Diese wird um so weniger vermieden, je mehr bei der Strumectomie die Umstechung und Massenligatur zur Blutstillung dient. Isolirt man dagegen, wie oben beschrieben, die Art. thyreoid. inf. sorgfältig, unterbindet man, soweit wie es geht, nach aussen von der Struma und trennt diese mit kleinen, gegen die Geschwulst gerichteten Schnitten vorsichtig von der Trachea ab, so ist ein Mitfassen des Nerven in die Ligatur oder ein Durchschneiden kaum möglich, die selteneren Fälle ausgenommen, in welchen die wachsende Struma den Nerven vollständig verlagert hatte. Es darf indessen nicht unerwähnt bleiben, dass auch *vor* der Strumectomie zuweilen Heiserkeit durch einseitige Stimmbandlähmung besteht; unter 114 Fällen von Struma konnte dies Meyer 6mal nachweisen. Die Heiserkeit nach Strumectomie ist gewöhnlich keine dauernde; nach einigen Monaten bekommt die Stimme wieder etwas Ton, obwohl die laryngoskopische Untersuchung das Fortbestehen der Lähmung constatirt.

ZWÖLFTES CAPITEL.

Die Verletzungen und Krankheiten der Speiseröhre.

§ 156. Wunden der Speiseröhre.

Eine vollständige Statistik *aller* in der Literatur befindlichen Oesophaguswunden verdanken wir Wolzendorff. Es sind 145 Fälle, darunter 80 Schnittwunden, 13 Stichwunden, 52 Schussverletzungen mit insgesammt 48 Todesfällen; die Mortalität betrug bei Schnittwunden 22 %, bei Schusswunden 41 %. Von gleichzeitiger Durchschneidung der Luft- und Speiseröhre sind im Ganzen 48 Fälle veröffentlicht worden und zwar 5 von vollständiger Trennung mit 3 Todesfällen, 35 von unvollständiger mit nur 4 Todesfällen, 8 Fälle von Schussverletzung mit einem Todesfalle (Schüller).

Wie an den Luftwegen, so sind auch an der Speiseröhre die Schnittwunden fast ausschliesslich durch Selbstmordversuche erzeugt. Der die Speiseröhre bedeckende Kehlkopf oder die Luftröhre ist dann natürlich vorher durchtrennt worden. Bei frischen, glatten Schnittwunden dieser Art ist immer die genaue Naht, eventuell unter Vorausschickung der Tracheotomie, geboten, wobei die Wunde der Speiseröhre eine eigene Reihe eng schliessender Catgutnähte erhält. Die Ernährung muss gleich anfangs durch die Schlundsonde (§ 157) stattfinden, damit bei den Schlingbewegungen die Nähte nicht gezerrt werden. Auch könnten nach dem Durchschneiden einzelner Fäden Speisetheile in die Luftwege gerathen und eine septische Bronchitis und Pneumonie erzeugen.

Bleibt nach querer Durchschneidung des Kehlkopfes und der Speiseröhre die Vereinigung der Wunde aus, so können die beiden Theile des Kehlkopfes derartig klaffen, dass sich die Wundränder der Speiseröhre zwischendurch mit der äusseren Halshaut vereinigen und eine lippenförmige Speiseröhrenfistel bilden. In einem solchen Falle (Fig. 128) gelang es C. Hueter, durch eine plastische Operation und Doppelnaht (vgl. Operationen der lippenförmigen Fisteln an der Urethra § 308) die Fistel zu schliessen. Schüller hat vier ähnliche Fälle in der Literatur erwähnt gefunden.

Isolirte Stich- und Schusswunden der Speiseröhre entstehen, wenn der Oesophagus von der Seite her getroffen wird. Sie sind jedenfalls sehr selten, denn in der grossen Statistik des amerikanischen Krieges finden sich nur 10 Fälle. Auch scheinen sie nicht allzu gefährlich zu sein, da in den beobachteten Fällen

viel haltbarer und weniger brüchig, und man läuft nicht Gefahr, dass die Sonde abbricht und das untere Ende stecken bleibt.

Vor dem Einführen der Schlundsonde markire man zunächst durch Abmessen der Distanz zwischen Mundöffnung und Hypochondrium die Stelle, bis zu welcher die Sonde hinabgeschoben werden muss, um mit der Spitze den Magen zu erreichen; wird das Instrument weiter eingeführt und gewaltsam gegen die grosse Curvatur angedrückt, so empfindet dies der Kranke und klagt über lebhaften Schmerz in der Magengegend. In der normalen Speiseröhre findet die Schlundsonde nur einen einzigen Widerstand, und zwar am Eingange in die Speiseröhre, da wo der Kehlkopf mit der hinteren Platte des Ringknorpels an der Halswirbelsäule ziemlich dicht anliegt. Dieser Widerstand wird dadurch beseitigt, dass man den Kehlkopf nach vorn zieht. Man legt zu dem Zwecke den Zeigefinger der linken Hand an die Basis der Zunge, setzt die Fingerspitze in die Vertiefung zwischen Epiglottis und Zunge, neben der als Ligam. glosso-epiglotticum bezeichneten Schleimhautfalte ein und zieht durch eine Beugebewegung des hakenförmig gekrümmten Fingers die Zunge gegen den Bogen des Unterkiefers an; die Epiglottis und mit ihr der ganze Kehlkopf muss der Bewegung der Zunge folgen (Fig. 130). Wenn man nun in demselben Augenblicke mit der rechten Hand das untere Ende der Schlundsonde gegen die Pharynxwand andrängt, so gleitet die Sonde ohne Widerstand in die Speiseröhre hinein. Ein Verirren der Schlundsonde in den Kehlkopf und die Luftröhre, welches durch Berühren der Glottis sofort einen heftigen Husten- und Erstickungsanfall auslösen würde, ist kaum möglich; denn durch das Anziehen der Zunge nach vorn und das Andrängen der Schlundsonde an die Pharynxwand ist der Eingang zum Kehlkopf ganz ausser den Bereich der Sondenspitze gerückt. Hatte man die *künstliche Ernährung* beabsichtigt, so wird nunmehr auf das äussere Ende der Sonde, welches vor den Zahnreihen steht, ein Glastrichter aufgesetzt und die Nährflüssigkeit langsam eingegossen. Bei schnellem Giessen entstehen Contractionen der Magenwand, wie bei Erbrechen, so dass die Flüssigkeit wieder in den Glastrichter emporsteigt. In manchen Fällen, z. B. nach Exstirpation des Larynx und nach Verletzungen des Pharynx und Oesophagus, ist es rathsam, die Schlundsonde zum Zwecke der Ernährung längere Zeit liegen zu lassen, weil das öftere Einführen schmerzt und die Wunde reizt. Solche Verweilsonden (Sondes à demeure) sind, wie die an der Urethra gebräuchlichen, aus elastischem Gummi gearbeitet und bedürfen zur Einführung eines Leitungsstabes, eines Mandrin, der nachher entfernt wird.

Fig. 129.
Das untere Ende der gewöhnlichen Schlundsonde. oo Oeffnungen. Nat. Gr.

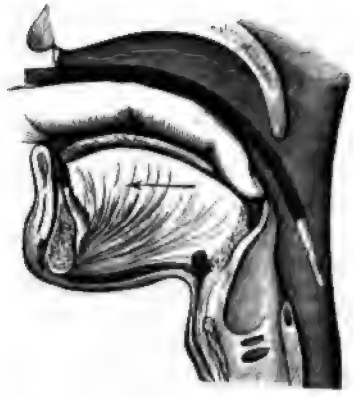

Fig. 130.
Schematische Darstellung der Einführung der Schlundsonde mit Anziehen der Zunge nach vorn. ½ d. nat. Gr.

Auch zur *Entleerung des Mageninhaltes* lässt sich die Schlundsonde benutzen, z. B. bei Vergiftungen. Eine sehr einfache Vorrichtung, die man jederzeit improvisiren kann, ist die von Jürgensen. An das äussere Ende der

lichen Durchtritte in das paraösophageale Gewebe so feine Stichcanäle, dass ein Eindringen der Speisen in die Oeffnung nicht zu befürchten ist. Aber die Nadeln, welche an jeder beliebigen Stelle des Oesophagus stecken bleiben, wandern durch die Bewegungen der Halsmuskeln und können, wie dies nach Adelmann in 40 Fällen 18 mal beobachtet wurde, in grössere Blutgefässe, die Aorta, die Carotis eindringen und tödtliche Blutungen hervorrufen. Die Gefahr wächst, wenn tiefere Theile der Speiseröhre verletzt wurden und die Wanderungen in den Mediastinalraum stattfinden. Man hat selbst beobachtet, dass Nadeln sich in das Herz einbohrten oder in einen Bronchus eindrangen. In anderen Fällen wieder gelangen sie, ohne lebensgefährliche Verletzungen zu verursachen, bis unter die Haut des Halses und können hier durch einen kleinen Einschnitt leicht entfernt werden. Grössere scharfkantige und spitzige Fremdkörper, wie Glasscherben, spitze Knochenstücke, Fischgräten, grössere Fruchtkerne u. s. w., schneiden oder reissen bei dem Hinabgleiten die Oesophaguswand ein, oder spiessen sich irgendwo fest und erzeugen in der Wand einen Eiterherd, nach dessen Durchbruch dann Speisetheile in das paraösophageale Bindegewebe gelangen. In einzelnen Fällen ist der Durchbruch des Fremdkörpers in die Trachea beobachtet worden, ein Vorgang, der durch Ueberfliessen der Speisen in die Luftwege meist zum Tode führt.

Fig. 131. Das untere Ende der Fischbeinsonde mit Metallknopf. ⅓ d. nat. Gr.

Mag es sich nun um Perforationen durch den Fremdkörper selbst oder um geschwürige Schmelzung der Wand um den steckengebliebenen Fremdkörper herum handeln, immer ist das Eindringen verschluckter Flüssigkeiten in das paraösophageale Bindegewebe als ein sehr lebensgefährliches, ja oft als ein direct tödtliches Ereigniss zu bezeichnen. Die jauchige Entzündung des Mediastinum genügt vollkommen für sich, um den Tod herbeizuführen; sie kann aber auch auf eine der benachbarten Pleurahöhlen übergreifen und so unter den Erscheinungen eines jauchigen Pleura-Ergusses zum Tode führen. Nur in einem von F. Busch aus v. Langenbeck's Klinik mitgetheilten Falle gelang es durch Incision der Pleurahöhle und Entleerung des jauchigen Exsudates das Leben zu erhalten.

Die *Diagnose* eines im Oesophagus steckenden Fremdkörpers ist bei Erwachsenen und intelligenten Kindern schon aus der Anamnese und den Schlingbeschwerden mit Wahrscheinlichkeit zu stellen. Sicherheit gewährt aber erst eine genaue Untersuchung mit der Sonde, wodurch man auch über den Sitz des verschluckten Körpers ins Klare kommt. Man bedient sich hierzu entweder der oben beschriebenen Schlundsonde oder besser einer *Fischbeinsonde* mit Metallknopf am Ende (Fig. 131). Nicht selten zeigt es sich dann freilich, dass der Fremdkörper längst im Magen liegt und dass der an einer bestimmten Stelle fortdauernde Schmerz nur von der Verletzung herrührt, welche der vorbeipassirende, spitze Körper erzeugte.

Ist der Fremdkörper constatirt, so fragt man sich nunmehr: Soll er in den Magen hinabgestossen oder extrahirt werden? Am einfachsten ist das Verfahren bei grossen Bissen, welche unzerkleinert hinabgeschlungen wurden und dabei in der Speiseröhre hängen geblieben sind, z. B. bei grossen Fleischballen. Man stösst sie einfach in den Magen hinunter. Es kann hierzu die eben erwähnte Fischbeinsonde mit Metallknopf dienen oder der sog. *Schlundstösser,* d. h. eine Fischbeinsonde, an deren unterem Ende ein Schwammstück festgebunden ist. Uebrigens hat Trendelenburg mit einer langen Leroy'schen Curette (Allg. Thl. § 181) Fleischklumpen auch nach oben herausbefördert und bei dieser Gelegenheit den Beweis geliefert, dass gerade, feste Sonden sehr wohl in den Oesophagus eingeführt

werden können, wenn der Kopf stark zurückgebeugt und der Mund auf diese Weise mit dem Oesophagus in eine Linie gebracht wird. Ausser Fleischbissen dürfen auch andere rundliche Körper in den Magen hinabgestossen werden, sofern sie nicht scharfe Kanten besitzen; alle kantigen und spitzigen Körper aber soll man nach oben zu befördern suchen, denn abgesehen von einer weiteren Verletzung des Oesophagus, können sie auf der Passage vom Magen durch den Darm doch noch irgendwo hängen bleiben und Unheil anstiften. Dahin gehören besonders Knochenstücke, Glassplitter, Pflaumenkerne, Nadeln. Bei Fischgräten ist es kein besonderes Unheil, wenn sie durch Extractionsversuche flott werden und nun, statt nach oben, in den Magen gelangen; der Magensaft sorgt schon für ihre Abglättung und Erweichung. Nur bei sehr grossen und scharfkantigen Gräten, welche Aehnlichkeit mit Knochensplittern haben, ist die Extraction ebenfalls indicirt. Die Besorgniss, dass Kupfermünzen auf ihrem Wege vom Magen zum Anus zu einer Kupfervergiftung führen könnten, ist unbegründet, denn die meisten Münzen, welche in den Magen gelangt sind, passiren den Darmcanal, ohne besondere Erscheinungen zu veranlassen und werden fast unverändert, höchstens etwas oxydirt in den Fäcalmassen gefunden. Doch ist es auch bei Münzen besser, sie nach oben zu befördern.

Das zweckmässigste Extractionsinstrument für die Fremdkörper der Speiseröhre ist der Münzenfänger v. Gräfe's. An dem unteren Ende einer Fischbeinsonde ist ein durchbrochenes Körbchen aus Stahl oder Neusilber angebracht, dessen flache Platten bei der Einführung des Instrumentes der vorderen und hinteren Wand der Speiseröhre entsprechen. Die Form des Körbchens erhellt aus Fig. 132 (a und b). An einzelnen Modellen ist das Körbchen am Fischbeinstabe von vorn nach hinten etwas beweglich, an anderen ist es unbeweglich mit dem Stabe verbunden. Vor dem Einführen prüfe man das Instrument auf seine Widerstandsfähigkeit, besonders an der Verbindung zwischen Körbchen und Fischbein. Während nun der Münzenfänger nach abwärts gleitet, liegen die beiden Platten des Körbchens dem Stiele an und passiren an dem Fremdkörper vorbei; erst bei dem Zurückziehen soll sich der obere Rand des Körbchens an den Fremdkörper anstemmen und ihn nun vor sich her mit nach oben nehmen. Es ist also in der That ein Fangen, wie mit dem Angelhaken. Wenn nun auch das Instrument ursprünglich zum Fangen von Münzen construirt wurde, so fängt man mit ihm nicht minder gut auch Knochenstücke, Pflaumenkerne, Fischgräten und Nadeln. Das Körbchen muss ziemlich der Breite des Oesophagus entsprechen, damit es sich um so sicherer an den Fremdkörper anstemmt. Deshalb sollte man zwei Instrumente von verschiedenem Kaliber besitzen, eines für Erwachsene, das andere für Kinder. Carletto hat eine gegliederte Oesophagussonde angegeben, deren unteres Glied nach Belieben aufgerichtet werden kann, ein Instrument, welches neben dem Münzenfänger ebenfalls Beachtung verdient.

Fig. 132. Das untere Ende des Münzenfängers (v. Gräfe) ½ d. nat. Gr.

Bemerkenswerth bei dem Gebrauche des Münzenfängers ist die Möglichkeit, dass der fremde Körper in dem Augenblicke, in welchem er aus dem engen Oesophagus in die geräumige Rachenhöhle tritt, vom Korbe des Münzenfängers herab auf die Glottis fällt und einen Erstickungsanfall veranlast. Man nehme daher mit dem Zeigefinger der linken Hand, welcher von dem Augenblicke der Einführung des Instrumentes ab an der Zungenbasis liegen bleibt, den Fremdkörper in Empfang und zwar so, dass der Finger ihn an das Körbchen festdrückt, bis Instrument und Fremdkörper die Mundhöhle verlassen haben.

Neben dem Münzenfänger muss der *Grätenfänger* von Weiss Erwähnung finden. Ueber den Fischbeinstab, welcher in einen olivenartigen Knopf endet,

ist ein elastischer Catheter gezogen, zwischen dessen Ende (c) und dem Knopfe (k) eine grosse Zahl Schweinsborsten eingeschaltet ist. Nachdem der untere Theil des Instrumentes an dem Fremdkörper vorbeipassirt ist, drückt man den Catheter gegen den Olivenknopf an, und es springen nun die Schweinsborsten zu einer halbstarren, runden Platte auf. Zieht man in diesem Zustande das Instrument nach oben zurück, so putzt die borstige Platte die Wand der Speiseröhre so ab, dass dünne Fremdkörper, wie Fischgräten, auf den Schweinsborsten nach oben geführt, oder doch durch die streifenden Bewegungen der Borsten in den Längsdurchmesser der Speiseröhre gestellt werden. Die letztere Wirkung ist bei Fischgräten schon genügend, weil sie in dieser Stellung durch die peristaltische Bewegung der Speiseröhre in den Magen gelangen.

Mit *Schlundzangen* lassen sich nur solche Fremdkörper herausziehen, welche zwischen dem Ringknorpel und der Wirbelsäule am obersten Ende der Speiseröhre festgeklemmt sind. Der Griff muss abgebogen sein, damit man mit dem vorderen Ende des Instrumentes hinter dem Kehlkopfeingange nach unten greifen kann (Fig. 134). Bei älteren Schlundzangen gleiten die beiden greifenden Enden in schiebender Bewegung von vorn nach hinten übereinander; bei neueren findet die Bewegung der Zangenbranchen bei dem Oeffnen und Schliessen von links nach rechts statt, was dem grösseren Durchmesser der Speiseröhre in dieser Richtung entspricht.

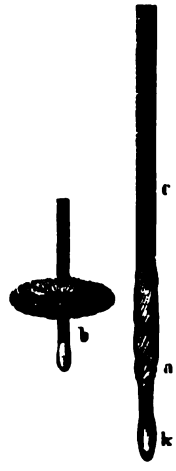

Fig. 133. Der Grätenfänger von Weiss. a im geschlossenen, b im aufgespannten Zustande. ½ d. nat. Gr.

Fig. 134. Schlundzange, deren Branchen nach links und rechts sich öffnen (amerikanisches Modell). ½ d. nat. Gr.

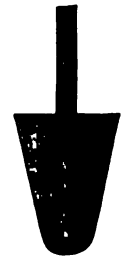

Fig. 135. Unteres Ende der Fischbeinsonde mit konisch geformtem Pressschwamm (Rice). Längsschnitt. Nat. Gr.

Nach dem Vorschlage von Rice kann man sich ein Instrument zur Extraction von Fremdkörpern improvisiren, indem man an einen gewöhnlichen Fischbeinstab, wie er im Kaufladen zu finden ist, ein kegelförmiges Stück trockenen Pressschwammes, die Basis des Kegels nach oben gerichtet, mit Seidenfäden gut befestigt. Der Pressschwamm wird bis unterhalb des Fremdkörpers geführt und hier einige Zeit liegen gelassen. Er quillt nun auf, was durch verschlucktes Wasser beschleunigt werden kann, und nimmt, wenn man den Fischbeinstab langsam nach oben zieht, den Fremdkörper mit.

Die übrigen Instrumente zur Extraction der Fremdkörper aus der Speiseröhre sind von so geringer practischer Bedeutung, dass sie übergangen werden können. Interessant ist nur die improvisirte Vorrichtung, mit welcher Leroy einer Verletzten Hülfe brachte, die einen Angelhaken in der Speiseröhre stecken hatte. Er durchbohrte eine Bleikugel und führte sie über die Angelschnur in die Speiseröhre. Dann wurde ein Schilfrohr über die Angelschnur eingeschoben, und mit demselben die Kugel abwärts gedrängt, so dass der Angelhaken sich aushakte und mit der Spitze in das Blei einbohrte; endlich wurden alle drei Körper nach oben herausgezogen (Bardeleben).

Ueber die Indicationen, welche Fremdkörper zur Oesophagotomie darbieten, ist § 162 zu vergleichen.

§ 159. Die Verengerungen der Speiseröhre durch Narben. Geschwülste und Divertikel. Spastische Stricturen.

Narbige Stricturen entstehen vorwiegend durch Verschlucken ätzender Flüssigkeiten, Laugen und starker Säuren. Die ersten Erscheinungen nach solchen Unglücksfällen sind ausser dem Schmerz meist nicht bedeutend, da weder Schleimhaut noch Muscularis der Speiseröhre zu hohen entzündlichen Vorgängen neigen. An den geätzten Stellen aber stösst sich das mortificirte Gewebe ab, es wuchern Granulationen, welche sich allmälig verdichten und im Verlaufe der nächsten Wochen und Monate zu narbiger Verengerung der Speiseröhre führen. Diese Verengerung kann so hochgradig werden, dass schliesslich sogar Flüssigkeiten ihren Weg nicht mehr zum Magen finden und die feinsten Instrumente durch die verengte Stelle nicht mehr durchgeführt werden können.

Narbenstricturen nach *Syphilis* sind zwar mehrfach beschrieben, aber nur in einzelnen Sectionsfällen (Virchow, West) mit Sicherheit nachgewiesen worden. Sie kommen jedenfalls sehr selten vor. Das Gleiche gilt von narbigen Verengerungen nach *tuberkulösen* Ulcerationen. Andere entzündliche Processe hinterlassen keine Stricturen, weil sie meist zu geringfügig sind; eine eigentliche *Oesophagitis* gibt es kaum. Die Diphtheritis dringt nicht in den Oesophagus ein (§ 114) und der Soor, diese epiphytische Fadenpilzkrankheit, führt nur zu einer starken Epidermisabschuppung; doch können die dicken Pilzlager an sich die Passage verengen.

Den weitaus häufigsten Anlass zur Verengerung des Oesophagus gibt das in seiner Wand wuchernde *Epithelialcarcinom*. Der Sitz ist mit Vorliebe entweder das obere oder das untere Drittel der Speiseröhre, dicht oberhalb der Cardia; das mittlere Drittel wird seltener von Carcinom befallen. Indessen stimmen mit diesen Angaben nicht alle Schriftsteller überein. So findet Zenker die Carcinome des mittleren Drittels häufiger als die des oberen, und Mackenzie zählt umgekehrt die grösste Zahl der Fälle im oberen, die kleinste im unteren Drittel. Wenn vom 35. Jahre an aufwärts Schlingbeschwerden langsam und ohne äussere Ursache entstehen, so darf man nicht unterlassen, die Untersuchung mit der Schlundsonde, am besten wieder mit der geknöpften Fischbeinsonde (Fig. 131, § 158) vorzunehmen. Da das Carcinom in der Mitte meist geschwürig zerfällt, die Ränder dagegen durch jüngere carcinomatöse Infiltration verdickt sind und wallartig gegen das Lumen der Speiseröhre vorspringen, so trifft der Sondenknopf zunächst auf eine enge Stelle, gelangt dann in einen freieren Raum und endlich in eine zweite enge Stelle, welche dem unteren Rande des Carcinoms entspricht. *Es finden sich also bei Carcinomen von längerem Bestande meist zwei Stricturen.* Aus ihrer Distanz kann man einen Schluss auf die Längenausdehnung des Carcinomes machen. Ein weiteres diagnostisches Zeichen ist *der faulige Geruch des Sonden-*

knopfes, entsprechend den faulig zerfallenden Geweben, mit welchen er in Berührung gekommen ist. Nach diesen Erscheinungen ist es meist nicht schwierig, die Diagnose auf Carcinom der Speiseröhre zu stellen. Neben der Sondenuntersuchung haben die etwas schwerfälligen *Oesophagoskope*, welche von Störck u. A. construirt und von Nitze und Leiter durch galvanisch erhitzten Platindraht auch mit innerer Beleuchtung versehen wurden, kaum eine grosse practische Bedeutung.

Als eine ziemlich seltene Geschwulst des oberen Abschnittes des Oesophagus müssen die *gelappten Fibrome* und *Myxome* bezeichnet werden, welche sich in der Regel von der Schleimhaut in der Höhe des Ringknorpels entwickeln. Durch Zerrung bei den Schlingbewegungen erhalten sie mit der Zeit einen Stiel und hängen als *Polypen des Oesophagus* in das Lumen herein. Das Schlingen kann jetzt erheblich erschwert werden und ist vom häufigem Würgen begleitet. Aber auch spontan treten in Folge des Reizes des Polypen Würgebewegungen auf, wobei die langgestielte Geschwulst nach oben in den Pharynx geschleudert werden und sich so lagern kann, dass sie die Glottis theilweise verlegt. Bei der Entfernung solcher Polypen verfährt man am besten nach Middeldorpf, welcher die durch ein Emeticum nach oben beförderte Geschwulst mit der Muzeux'schen Zange fasste, in den einen Mundwinkel zog und am Stiele mittelst der galvanokaustischen Schlinge abtrug. Will man sich hierzu des Messers oder der Schere bedienen, so muss der Stiel vorher ligirt sein.

Eine *Compression der Speiseröhre durch Geschwülste*, welche von den Nachbarorganen ausgehen, wird im Ganzen viel seltener beobachtet, als wir dies an der Trachea kennen gelernt haben. Der weiche, elastische Schlauch, welcher von sehr lockerem Bindegewebe umgeben ist, vermag eher, als die starre Luftröhre dem Drucke auszuweichen. Nur von carcinomatösen Strumen ist es bekannt, dass sie relativ häufig Schlingbeschwerden verursachen (§ 153). In seltenen Fällen können Aneurysmen der Aorta, der Anonyma, der Subclavia oder der Carotis Raumbeengungen des Oesophagus bedingen; dagegen scheint die sogenannte *Dysphagia lusoria* eher am Secirtische entstanden zu sein, als einer genauen klinischen Beobachtung zu entsprechen. Es soll nämlich die rechte Subclavia, wenn sie auf der linken Seite aus dem Aortenbogen entspringt und nun, um nach rechts zu gelangen, zwischen Trachea und Oesophagus oder zwischen diesem und der Wirbelsäule herzieht, Schlingbeschwerden veranlassen. Es ist schwer zu begreifen, wie der Puls der Subclavia die Speiseröhre verengen soll, welche, wie eben erwähnt, den meisten nicht mit ihr verwachsenen Tumoren auszuweichen im Stande ist. Hierzu kommt, dass sich in der neueren Literatur kein einziger derartiger Fall verzeichnet findet.

Bei der Verengerung der Speiseröhre durch *Divertikelbildung* handelt es sich zum Theil um angeborene, zum Theil um später entstandene Divertikel. Bardeleben betont die Erblichkeit der Divertikelbildung in einzelnen Familien und vermuthet bei ihrer Entwickelung einen Zusammenhang mit der Fistula colli congen. (§ 167). Die Wandung des Divertikels kann aus Schleimhaut und Muscularis oder auch nur aus Schleimhaut bestehen: im letzteren Falle stülpt sich die Schleimhaut taschenförmig durch einen Spalt der Muscularis hindurch. Von den Divertikeln sind die *Ektasien* des Oesophagus zu unterscheiden, welche sich oberhalb narbiger oder carcinomatöser Stricturen, zuweilen aber auch unabhängig von diesen entwickeln. Diese Ektasien sind spindelartige Erweiterungen der Speiseröhre, welche den Schlingact nicht stören, während die Divertikel Appendicularsäcke darstellen. Soweit die Divertikel nicht angeboren sind, nimmt man an, dass sie entweder durch Zug von aussen her, z. B. durch anschwellende Lymphdrüsen, oder durch Druck von innen her entstehen: die ersteren nennt Ziemssen Tractions-,

die letzteren Pulsionsdivertikel. Kleine Divertikel können lange Zeit hindurch ziemlich erscheinungslos bestehen, bis allmälig durch das wiederholte Anfüllen mit Speisetheilen eine Erweiterung der Tasche eintritt. Nun wird das Divertikel nicht nur dadurch beschwerlich, dass die eingedrungenen Speisen einige Zeit nach dem Essen wieder zur Mundhöhle regurgitiren, sondern auch, indem es im gefüllten Zustande von der Seite her die Speiseröhre zusammendrückt. Schliesslich kommt von den Speisen wenig mehr in den Magen, das Meiste gelangt in das Divertikel, es droht der Hungertod.

Unter den *spastischen Stricturen*, zu welchen auch die bei Lyssa zählen, ist die gewöhnlichste die *hysterische Dysphagie*. Sie tritt meist in dem Complexe der nervösen, hysterischen Erscheinungen auf, welche auf allerlei chronischen Erkrankungen des Uterus und seiner Annexe beruhen, Retroflexio uteri, chronische Oophoritis u. s. w. (vgl. die Lehrbücher der Gynäkologie und der Nervenkrankheiten). In der Regel haben die Kranken die Empfindung, als steige eine Kugel in der Speiseröhre auf — der Globus hystericus —, seltener tritt das Gefühl des Verschlusses in den Vordergrund. Vom chirurgischen Standpunkte aus verdient die hysterische Dysphagie deshalb eine kurze Erwähnung, weil man sich durch sie bestimmen lassen kann, die Untersuchung mit der Schlundsonde vorzunehmen. Das negative Ergebniss, dass das etwa befürchtete Carcinom der Speiseröhre nicht vorliegt, hat immer schon einigen Werth; doch verfehlt das Einführen einer dicknöpfigen Schlundsonde bis in den Magen zuweilen auch nicht die psychische Wirkung auf die hysterisch Kranken, welche nun von dem Offensein der Speiseröhre überzeugt werden.

§ 160. Die Behandlung der narbigen Stricturen der Speiseröhre.

Eine *prophylaktische* Dilatation der Speiseröhre in der Zeit, in welcher die Granulationen narbig schrumpfen, würde sicherlich manche Strictur verhindern, sie mindestens zu keinem so hohen Grade ansteigen lassen. Man müsste etwa vom 14. Tage ab nach dem Herabschlucken der ätzenden Flüssigkeiten mit dem Einführen dicker Schlundsonden beginnen und dies anfangs täglich, später zweitägig, endlich nach Monaten nur noch probeweise in längeren Zwischenräumen betreiben, um sofort, wenn sich, auch noch nach Monaten, eine Neigung zur Verengerung kund gibt, zu einer öfteren Sondirung zurückzukehren. Vielleicht wäre auch das längere Liegenlassen einer Gummisonde von Vortheil. Mit einer solchen Behandlung kann man freilich bei den Kranken selten durchdringen, weil die Speiseröhre anfänglich gegen die Sondirung sehr empfindlich und das Schlucken noch wenig gehindert ist. So treten die meisten Fälle erst dann in chirurgische Behandlung, wenn die narbige Stenose so weit fortgeschritten ist, dass die Ernährung schwer leidet und nur noch Flüssigkeiten die Strictur passiren können. Die Ernährung solcher Stricturkranker ist übrigens genau zu überwachen, damit nicht etwa grössere Körner oder Kerne, Kirschkerne, Citronenkerne u. s. w., verschluckt werden. Der kleinste feste Körper kann oberhalb einer engen Strictur hängen bleiben und ist dann sehr schwer wieder herauszuholen. Erzeugt er ein Geschwür um sich herum, so wird er gerade so gefährlich, wie ein grosser Fremdkörper und kann sogar die Oesophagotomie (§ 162) veranlassen.

Das wichtigste Verfahren zur Behandlung narbiger Stricturen der Speiseröhre ist die allmälige Dilatation. Trousseau hat zu diesem Zwecke eine sehr brauchbare Sonde angegeben (Fig. 136). Sie besteht aus Fischbein und trägt am Ende einen Elfenbeinknopf, der durch eine enggewundene Schraube sehr sicher befestigt ist. Zu einer Sonde gehören Knöpfe verschiedenen Kalibers. Man führt nun von Tag zu Tag, oder bei grosser Reizbarkeit in Zwischenräumen von

einigen Tagen, immer dickere Knöpfe durch die Strictur hindurch. Eine leichte, vorsichtige Führung des Instrumentes ist sehr zu empfehlen; man verhütet dann Zerreisungen, welche zu eiterigem Zerfall der Narbe und lebensgefährlicher Eiterung im paraösophagealen Bindegewebe (§ 156) führen können. Ist es endlich, oft nach langer Zeit, gelungen, die stärksten Nummern, bis zu 12 Mm. Durchmesser, durch die Strictur zu führen und so die Lichtung der Speiseröhre auf die Norm zu erweitern, so darf man für später die gelegentliche Sondirung mit dem stärksten Knopfe nicht versäumen; denn alle narbigen Stricturen haben die dauernde Neigung zum weiteren Schrumpfen, und Recidive sind deshalb keine Seltenheiten. Weniger bequem, als die Trousseau'schen Knopfsonden sind elastische Schlundsonden, deren man für diesen Zweck eine ganze Reihe von verschiedenstem Durchmesser benutzen muss. Nur wenn es sich neben der Dilatation auch um die künstliche Ernährung handelt, ist die Schlundsonde der Knopfsonde vorzuziehen.

Fig. 186.
Trousseau's Dilatationssonde mit olivenförmigem Elfenbeinknöpfchen (o o o) zum Anschrauben. s Schraube Nat. Grösse.

Andere, weniger gebräuchliche Dilatationsinstrumente sind von Jameson, V. v. Bruns, Verneuil u. A. angegeben worden. Die v. Bruns'sche Dilatationssonde trägt über dem Sondenknopf einen Elfenbeinconus, welcher durch eine besondere Triebstange in die Strictur eingerammt werden und beliebig lange liegen bleiben soll.

Führte die Dilatation mit Sonden überhaupt nicht oder nicht rasch genug zum Ziel, so hat man nach Analogie der Stricturen in anderen häutigen Canälen, insbesondere in der Urethra, die Narbenstränge durch Aetzmittel zu zerstören, oder mit dem Messer zu durchtrennen gesucht. Die Behandlung narbiger Stricturen durch *Aetzmittel,* sei es nun durch chemische, sei es durch die *Galvanokaustik* (Bardeleben), ist als unzweckmässig zu verwerfen, weil nach dem Abstossen der Aetzschorfe neue Granulationsbildung und neue narbige Schrumpfung erfolgen muss. Für die *blutige Durchtrennung der Narbe* wird die Wahl der Methode durch die Lage der Strictur im Halstheile oder im Brusttheile des Oesophagus wesentlich beeinflusst. Liegt die Verengerung in dem von aussen her zugänglichen Halstheile, so gelingt es, durch die *Oesophagotomia externa* (§ 162) die Narbe *direct zu incidiren.* Es muss dann selbstverständlich eine Dilatationsbehandlung nachfolgen, welche sich auch auf die nächstanliegenden verengten Partien erstrecken kann (Gillespie). Kurze, ringförmige Stricturen lassen sich nach dem Vorschlage von Billroth auch *excidiren;* doch wird diese *Resection des Oesophagus* (§ 162) bei der grossen Mehrzahl der ausgedehnten Aetzstricturen kaum Anwendung finden können. Verengerungen im Brusttheile der Speiseröhre sind nur *indirect* dem Messer zugänglich zu machen. Nachdem Maisonneuve 1861 in einem solchen Falle von innen her die Strictur durchschnitten, die *Oesophagotomia interna* ausgeführt hatte, ist diese Operation hauptsächlich in *Frankreich* empfohlen und geübt worden. Als *Oesophagotome* dienen ganz ähnlich gebaute, nur etwas grössere Instrumente, wie wir sie bei der Urethrotomia interna (§ 306) kennen lernen werden. Im Allgemeinen sind es gedeckte Messer, welche unter Leitung eines Sondenknopfes dicht vor, oder in die Strictur gebracht, dann demaskirt werden und nun den Narbenring spalten. Maisonneuve's Oesophagotom ist seinem Urethrotom (siehe dieses) nachgebildet; andere Instrumente sind von Lanelongue, Dolbeau, Trélat angegeben. Der Durchschneidung der Narbe hat immer die

Dilatationsbehandlung zu folgen. Die innere Oesophagotomie ist eine noch keineswegs allgemein anerkannte Operation. Man wirft ihr vor, sie könne niemals sicher ausgeführt werden; man tappe im Dunkeln und könne Verletzungen verursachen, deren tödtliche Folgen unabwendbar seien. Sind nun zwar bei dem Gebrauche gedeckter Messer mit schmaler Klinge Verwundungen der benachbarten grossen Gefässe, der Aorta und der Vena cava, kaum zu befürchten, so besteht doch unzweifelhaft die Gefahr einer Durchtrennung der ganzen Oesophaguswand, welche durch die Narbe sowohl verdünnt, als auch aus ihrer Axe verschoben ist. In einem Falle ist diese Verletzung mit Sicherheit nachgewiesen worden; das 8jährige Mädchen ging unter den Erscheinungen von Emphysem des Halsbindegewebes und einer eiterig-jauchigen Mediastinitis zu Grund. Zwei andere Fälle endeten ebenfalls tödtlich und zwar durch Peritonitis, welche vielleicht durch Verletzung des Magens bedingt war. Diesen 3 Todesfällen durch die Operation selbst stehen aber 8 andere gegenüber, in welchen bei narbigen Stricturen theils Heilung, theils wesentliche Besserung erzielt wurde (H. Braun). Man wird somit die Oesophagotomia interna nicht verwerfen dürfen, sie vielmehr als ein nicht unwesentliches Hilfsmittel der Dilatation anzuerkennen haben. Als *„combinirte Oesophagotomie"* beschrieb Gussenbauer ein Verfahren, welches sich ihm in zwei Fällen tief sitzender Narbenstrictur bewährte. Während Horsey und Bryk schon früher versucht hatten, von einer tief angelegten Oesophagotomiewunde aus die im Brusttheil sitzende Strictur stumpf zu erweitern, schob Gussenbauer unter Leitung einer Hohlsonde ein langes Herniotom ein und spaltete die Narbenstränge. Auch hier folgte selbstverständlich die Sondendilatation.

Wird auf jede Erweiterung der Strictur als unmöglich verzichtet, so bleibt das Anlegen einer *Ernährungsfistel* übrig, entweder am Halstheile des Oesophagus unterhalb der hochliegenden Strictur oder am Magen. Im ersteren Falle wird nach der Oesophagotomie die Schleimhaut womöglich mit der äusseren Haut vereinigt, besser noch das ganze Schlundrohr durchschnitten und in die äussere Wunde genäht; im letzteren handelt es sich um die von Egeberg 1837 zuerst empfohlene, von Sédillot 1846 zuerst ausgeführte *Gastrostomie.* Die Operation soll später mit der *Gastrotomie* und der *Resectio pylori* (§ 240) besprochen und beschrieben werden. Hier möge nur noch der *künstliche Oesophagus* eine Stelle finden. In dem Bestreben nämlich, den normalen Gang der Verdauung nachzuahmen, hat Trendelenburg in einem Falle an dem in der Magenfistel steckenden Rohre einen Kautschukschlauch mit Mundstück befestigt. Der Geheilte kaut die Speisen und befördert sie durch den Schlauch nach abwärts in den Magen.

§ 161. Die Behandlung der carcinomatösen Stricturen der Speiseröhre.

Die carcinomatöse Strictur der Speiseröhre ist bis heute noch eine unheilbare Krankheit. Liegt es auch im Bereiche der Möglichkeit, das carcinomatös entartete Stück, wenn es sich um den Halstheil der Speiseröhre handelt, durch *Resection* (§ 162) zu entfernen, so wird das Recidiv den Erfolg dieser Operation bald wieder zerstören. So liegt der Schwerpunkt der Behandlung eines Oesophaguscarcinomes bis heute noch in der Aufgabe, die Strictur durch Dilatation so weit offen zu halten, dass der Schlingact noch ausgeführt werden kann und die Kranken vor dem entsetzlichen Hungertode geschützt sind.

Für manche Fälle ist wohl auch hier die Knopfsonde Trousseau's (Fig. 136) ein ganz geeignetes Dilatationsinstrument, doch darf das Ein- und Durchführen durch die Strictur nur unter sehr leichtem Drucke geschehen; der Knopf dringt sonst in das erweichte Krebsgewebe ein, zerdrückt es und erzeugt Blutungen, oder es folgt eine acute Verjauchung, die zur Perforation führt. Auch ist die Mög-

lichkeit nicht ausgeschlossen, dass die Sonde durch die weiche Geschwulstmasse hindurch bis zum paraösophagealen Bindegewebe dringt und eine meist tödtliche Verjauchung dieses Bindegewebes veranlasst. Die elastische Schlundsonde (Fig. 129) ist in allen diesen Beziehungen weniger gefährlich und kann gleichzeitig zur künstlichen Ernährung benutzt werden. Macht das häufige Einführen der Sonde Schwierigkeiten, so kann man sie auch als Verweilsonde liegen lassen, verwendet dann aber zweckmässiger die weichen Gummisonden. Krishaber hat, dieser alten Methode Boyer's folgend, in einem Falle von Oesophaguskrebs die Sonde 305, in einem anderen, bei abscedirender Struma, 46 Tage lang mit grossem Vortheil liegen lassen.

Die *Oesophagotomie* (§ 162) kann bei carcinomatöser Strictur in folgenden beiden Complicationen ihre Indication finden: 1) Ein Fremdkörper, etwa ein Fruchtkern, ist oberhalb der Strictur hängen geblieben und durch die gewöhnlichen Hülfsmittel nicht zu entfernen. Man eröffnet dann die Speiseröhre oberhalb der Strictur. 2) Die Strictur ist für keine Sonde durchgängig, man will aber den Versuch machen, durch Dehnung der Strictur mit dem Finger, den man durch die Wunde einführt, dem drohenden Hungertode entgegen zu treten. Selbstverständlich sind diese Indicationen, ebenso wie bei den narbigen Verengerungen, nur für Stricturen im Halstheile der Speiseröhre und im obersten Brusttheile gültig, insofern der letztere mit dem Finger noch von einer Wunde erreicht werden kann, welche tief am Halstheile angelegt wird. Mit der letzteren Indication concurrirt die *Gastrostomie,* die Anlegung einer dauernden Magenfistel. Eine solche Fistel hat noch den besonderen Werth, dass jede Reizung der Speiseröhre und demnach auch des Carcinoms durch Sonden oder Speisen vermieden werden kann. Das Carcinom wird dann einen weniger beschleunigten Verlauf nehmen. Doch darf man nie die Wirkung der einen wie der anderen Operation überschätzen. Ein Kranker, dessen Carcinom bis zum Verschlusse der Speiseröhre fortgeschritten ist, besitzt so wenig Körperkräfte mehr, dass er selbst nach einer günstig verlaufenen Oesophagotomie oder Gastrostomie gewöhnlich schnell stirbt. Die Statistik beider Operationen weist eine sehr bedeutende Sterblichkeit auf, wenn an carcinomatösen Kranken operirt wurde, wobei der tödtliche Ausgang allerdings mehr dem Carcinome, als der Operation auf Rechnung zu setzen ist. Gleichwohl darf der Chirurg sich nicht abschrecken lassen, solche Operationen auszuführen, wenn sie das einzige Mittel sind, dem Tode durch Verhungern entgegen zu treten.

§ 162. Die Oesophagotomie. Die Resection des Oesophagus.

In ihrer Methodik wurde die Operation von Guattani und Eckholdt begründet. Bardeleben bezeichnet als ersten Operateur Taranguet, während Linhart als die ersten, welche Oesophagotomien ausführten, Goursault (1738) und Rolland nennt. Die von König aufgestellte Statistik umfasst 52 Fälle mit 26 Heilungen; 33 Fälle, welche sich auf Fremdkörper beziehen, zeigen nur 6 Todesfälle (Sterblichkeit 19 %).

Die Indicationen zur Oesophagotomie wurden in den vorhergehenden Paragraphen mehrfach berührt. Die Operation kann nothwendig werden: 1) durch Fremdkörper (§ 158); 2) durch narbige Stricturen (§ 160); 3) durch carcinomatöse Stricturen (§ 161). Ihnen wäre noch die in § 159 erwähnte Divertikelbildung hinzuzufügen, wenn auch, wie es scheint, bis jetzt noch keine Oesophagotomie unter dieser Indication ausgeführt wurde. Nur Nicoladoni hat einmal oberhalb einer narbigen Strictur eine divertikelartige Ektasie eröffnet und die Wundränder mit der äusseren Haut vereinigt. Echte Divertikel empfiehlt er entweder zu exstirpiren, wie dies schon Kluge vorgeschlagen hat, oder zu eröffnen und mit der Halshaut zu vernähen.

Organe verläuft. Seine Verletzung lähmt das Stimmband der betreffenden Seite und stört erheblich die Phonation (§ 155). Die Speiseröhre, an den längsgeordneten, blassen Fasern der Muscularis unschwer zu erkennen, wird nun mit zwei scharfen Häkchen angehakt und zur Durchschneidung nach aussen gezogen. Kann man auf den Knopf des Ektropösophags oder der Schlundsonde einschneiden, so wird hierdurch die Trennung des elastischen Schlauches sehr erleichtert; er weicht sonst leicht vor der Messerspitze zurück. Die Oeffnung muss mindestens so gross sein, dass man den Zeigefinger in die Speiseröhre einführen kann. Es folgt jetzt, eventuell unter Erweiterung des Spaltes mit dem geknöpften Messer, diejenige Operation, welche die Oesophagotomie indicirte: man führt unter Leitung des Fingers die Kornzange ein, um den Fremdkörper herauszuziehen, oder man sucht die Strictur mit dem Finger auf, um sie zu dehnen oder unter seiner Führung die dilatirende Sonde durchzuschieben; bei Divertikelbildung müsste die Exstirpation des Sackes stattfinden.

Ob es zweckmässig ist, nach Oesophagotomie die Schnittwunde der Speiseröhre und die Hautwunde zu nähen, steht noch dahin. Jedenfalls muss die Naht sehr genau schliessen, damit keine Speisetheile in das paraösophageale Bindegewebe gerathen und Phlegmone erzeugen. Auch wird man dann die Ernährung mittelst der Schlundsonde vornehmen, die am besten in den ersten Tagen dauernd liegen bleibt. Wird auf die Naht verzichtet und die Wunde der Granulation überlassen, so kann sich der Kranke durch Schlucken selbst ernähren, denn nur ein geringer Theil der Speisen und Getränke fliesst durch die Wunde ab und von hier direct nach aussen. Ein Vernähen der Wundränder des Oesophagus mit denen der Haut ist nur bei Anlegen einer Ernährungsfistel am Platze.

Die Zulässigkeit der *Resection des Oesophagus*, d. i. der Exstirpation eines Längsstückes aus der Speiseröhre ist von Billroth und seinen Schülern Czerny und Menzel 1870 an Thieren geprüft worden. In der That vertragen Hunde diese Operation recht gut: auch zieht die Vernarbung der Wunde die beiden Enden des Oesophagus wieder so zusammen, dass das Schlucken später wieder in normaler Weise möglich wird. Am Menschen ist diese Operation wegen eines ringförmigen, im Halstheile des Oesophagus sitzenden Carcinoms zuerst von Czerny (1877) und zwar mit gutem Erfolge ausgeführt worden. Das untere Ende der Speiseröhre heilte in die Halswunde ein, und die Kranke, eine 51 jährige Frau, konnte sich durch diese Oesophagusfistel gut ernähren. Sie lebte noch 1¼ Jahr und ging dann an Recidiven zu Grund. Zur Resection dient der gleiche Schnitt, wie bei der Oesophagotomie; schwierig ist die Ablösung der carcinomatösen Gewebsmassen von der hinteren Fläche des Kehlkopfes und der Trachea.

DREIZEHNTES CAPITEL.

Die Verletzungen und Krankheiten der seitlichen Halsgegend.

§ 163. Die Verletzungen der seitlichen Halsgegend.

Die Schnitte der Selbstmörder richten sich meist auf den Kehlkopf, wie § 136 erwähnt wurde; bei kräftiger Schnittführung kann das Messer aber auch bis zur seitlichen Halsgegend vordringen und die Carotix ext. oder die Carotis comm. verletzen. Ueber die Behandlung dieser Verletzung vgl. § 165. Ueber die Verletzungen, welche sich bei Erhängten vorfinden, vgl. § 183.

Stichwunden und Schusswunden treffen die seitliche Halsgegend in den verschiedensten Richtungen. Ihre Gefahr beruht hauptsächlich in der eventuellen Verletzung der grossen Blutgefässe und der lebenswichtigen Nervenstämme. Denkt

man sich vom Processus mastoides zum inneren Drittel des Schlüsselbeines eine Linie gezogen, so bezeichnet diese ungefähr die Region, deren Verletzung durch Stich, Schuss, Schnitt oder Riss das Leben gefährdet; denn auf dieser Linie drängen sich in longitudinalem Verlaufe die Carotis, die Vena jugularis comm., weiter in der Tiefe die A. vertebralis, der N. vagus, der N. sympathicus und der N. phrenicus zusammen. Ferner liegt noch dicht oberhalb des Schlüsselbeines, zum Theil schon von ihm bedeckt, die A. subclavia mit der gleichnamigen Vene, nach oben von ihnen der Plexus brachialis. Bei Stich- und Schusswunden, welche in dieses Gebiet fallen, zeigen die Blutgefässe eine bemerkenswerthe Neigung, vermöge der Elasticität ihrer Wandungen den verletzenden Waffen und Geschossen auszuweichen. Man hat nicht selten im Kriege Gelegenheit, den harmlosen Verlauf eines Schusscanales zu bewundern, bei dessen Richtung es kaum möglich erscheint, dass die grossen Gefäss- und Nervenstämme unverletzt blieben. Es kommen aber auch Fälle vor, in welchen nur die ersten Tage günstig verlaufen. Die Kugel kann die Gefässwand gequetscht und eine Nekrose dieses Abschnittes bewirkt haben; dann folgt bei dem Abstossen eine meist tödtliche Nachblutung. Scheinbar gefährliche, in Wirklichkeit sehr harmlose Verletzungen sind die sog. *Contourschüsse des Halses*, bei welchen die Kugel weite Strecken unter der Haut läuft. Ihr scheinbar bogenförmiger Verlauf erklärt sich leicht durch die Drehung des Halses im Momente der Verwundung. Vergl. die Contourschüsse des Thorax § 187.

Während die Traumen der *Nerven- und Gefässstämme* einer besonderen Besprechung unterzogen werden müssen (§§ 164 und 165), genügen in Betreff der *Muskelverletzungen* einige wenige Worte. Bei Exstirpationen der Halsgeschwülste werden verschiedene Muskeln gelegentlich durchtrennt, so besonders häufig das Platysma myoides, der M. omo-hyoideus, der M. digastricus, der M. stylo-hyoideus, der M. cucullaris an seinem Aussenrande. An alle diese Muskeldurchschneidungen knüpft sich kein wesentliches Interesse. Wichtiger ist die Verletzung des Sterno-kleido-mastoides. Zufällige Verwundungen dieses vorspringenden Muskels und auch Durchschneidungen bei Geschwulstexstirpationen heilen zwar ohne nachtheilige Folgen; dagegen scheinen partielle Zerreissungen, welche während der Geburt, besonders bei nachfolgendem, zuweilen auch bei vorausgehendem Kopfe zu Stande kommen, in vielen Fällen das *Caput obstipum*, den Schiefhals (§ 184), zur Folge zu haben.

Verletzungen, welche die seitlichen Halsgegenden im unteren Abschnitte treffen, können bis zu der kuppelförmigen Vorwölbung der Pleura an der oberen Brustapertur vordringen und compliciren sich unter Umständen mit Hämo-, Pneumo- und Pyothorax (§§ 198 und 199).

Ein besonderes Interesse knüpft sich an die *Verbrennungen* der vorderen und seitlichen Halsgegend. Wenn bei dem Versuche, eine heisse Flüssigkeit an die Lippe zu setzen, die Hände das Gefäss im ersten Schrecken fallen lassen oder auch nur eine schwankende Bewegung machen, so fliesst die heisse Flüssigkeit an der Vorderfläche des Halses zur oberen Brustgegend herab. Sehr tief geht hierbei die Verschorfung in der Regel nicht, aber es entstehen doch grosse Granulationsflächen. Durch aseptische Behandlung, sowie unter Beihülfe der Reverdin-Thiersch'schen Transplantationen (Allg. Thl. § 191) mag es zuweilen gelingen, die narbige Schrumpfung, welchen diese Granulationslager unterworfen sind, etwas zu beschränken; oft aber kommt es auch heutzutage noch zu der früher ganz gewöhnlichen, ausgebreiteten *Flächennarbe, welche das Kinn mehr oder weniger tief gegen das obere Ende des Brustbeines herabzieht.* Diese starke Narbenschrumpfung in der vorderen Halsgegend wird offenbar durch das langfaserige Unterhautbindegewebe und die hierdurch bedingte Verschiebbarkeit der Haut unterstützt. Gewöhnlich wird das Platysma myoides in Mitleidenschaft gezogen; der Narbenzug reicht dann bis zu den obersten Verzweigungen dieses Muskels, näm-

lich bis zu den Mundwinkeln und erstreckt sich durch die Muskeln der Wangenhaut, welche als Fortsetzung des Platysma betrachtet werden können, zuweilen bis zum unteren Augenlide. So entstehen neben der Contractur des Halses noch Ektropien der Mundwinkel (Fig. 138), der Unterlippe und des Augenlides. In den vorspringenden Narbenbündeln lassen sich oft noch Contractionen der intact gebliebenen Fasern des Platysma myoides erkennen.

Die Behandlung der ektropirten Lippen und Augenlider wurde bereits § 40 und § 42 besprochen. Was die Narbencontractur des Halses betrifft, so mögen folgende Bemerkungen genügen. Die einfache Durchschneidung der Narbenstränge führt zu einem nur sehr vorübergehenden Erfolge. Die Wunden klaffen weit auseinander, es entstehen wieder grosse Granulationsflächen, und aus der narbigen Schrumpfung des Granulationsgewebes entwickelt sich das Recidiv. Um diesem vorzubeugen, müssen entweder nach Durchschneidung der Narbenstränge die klaffenden Wunden durch gestielte Lappen gedeckt werden, welche man der Haut der Nacken- oder der oberen Brustgegend (Péan) entnimmt, oder man trennt unterhalb der Narbenstränge, in der oberen Brustgegend, die Haut in Form eines V-Schnittes (Blasius) ab, lässt den Lappen gegen den Hals hin emporrücken und verlegt so den Defect an die Brust, wo die narbige Schrumpfung keinen Schaden anrichtet. Auch kann man Reverdinsche Läppchen, vom Oberarm oder Oberschenkel entnommen, auf die frischen Wundflächen oder auf die Granulationsflächen einpflanzen. Ein feines Scarificiren der Narbe ist von Skey empfohlen worden, führt aber selten zum Ziele. Im Uebrigen lassen sich bestimmte Regeln nicht angeben, weil die einzelnen Fälle sehr verschiedene Verhältnisse darbieten. Deshalb hat auch die grosse Casuistik in der Literatur, in welcher viele einzelne Operationen, besonders mit Einpflanzung von Hautlappen, als Methoden beschrieben sind, nur beschränkten Werth. Die Aufgabe, eine solche Contractur zu heilen, wird immer zu den schwierigsten der chirurgischen Plastik gehören; doch darf man nicht vor wiederholten Operationen zurückschrecken. Handelt es sich doch nicht nur um Beseitigung einer Deformität, sondern auch um Erlösung des Kranken aus der peinlichen Lage, dass seine Augenaxen statt nach vorn zum Horizonte, nach unten auf die Füsse gerichtet sind.

Fig. 138.
Narbencontractur am Halse mit Verziehung des Mundes (nach Merlé).

Ueber die orthopädischen Verbände, welche die operative Behandlung dieser Narbencontracturen unterstützen können, siehe § 185.

§ 164. Die Verletzungen der Halsnerven.

Während die Folgen einer Durchschneidung des *Halssympathicus* aus physiologischen Versuchen wohl bekannt sind, wissen wir darüber aus klinischen Erfahrungen sehr wenig. Stücke der Carotis und der Vena jugul. comm. nebst einem

Stück des N. vagus sind wohl schon entfernt worden, und bei ihnen würde auch die Durchschneidung oder Ausschneidung eines Stückes des N. sympathicus vorkommen können; doch ist der Verlauf solcher Operationen fast ausnahmslos tödtlich gewesen, und es fehlt deshalb an Beobachtungen über die Symptome, welche der Trennung des N. sympathicus am Halse bei dem Menschen folgen. Nur nach Schussverletzung wurde in einigen Fällen Röthung der betreffenden Gesichtshälfte und andere Erscheinungen der Sympathicuslähmung beobachtet (Seligmüller, G. Fischer; im Ganzen nur 13 Fälle).

Der *N. vagus*, welcher zwischen der A. carotis und der V. jugularis comm. verläuft, ist bei allen Operationen gefährdet, die bis zu diesen Blutgefässen vordringen, so bei der Unterbindung der Carotis oder bei der Exstirpation grosser Geschwülste, welche mit den genannten Gefässen verwachsen sind (§ 176). Während nun Versuchsthiere die Durchschneidung des einen N. vagus leicht vertragen, so ist für den Menschen seine Trennung ein sehr bedenkliches Ereigniss. Früher hielt man die Durchschneidung für absolut tödtlich; erst in neuerer Zeit sind einzelne wohl beglaubigte Fälle mitgetheilt worden, in welchen Operirte diese Verletzung überstanden haben. Eine bedeutende Vermehrung der Herzschläge ist die aus Thierversuchen bekannte Störung, welche dem Durchschneiden des N. vagus folgt; Billroth vermisste jedoch in einem Falle, in welchem er beim Menschen ein Stück des Vagus excidirt hatte, jede Störung des Pulses und der Respiration und constatirte nur Lähmung des betreffenden Stimmbandes. In anderen Fällen wurden wieder Störungen der Respiration beobachtet. Der Tod tritt nach Durchschneidung des N. vagus meist im Verlaufe des ersten oder der ersten Tage ein.

Aehnlich steht es mit der Prognose der Verletzungen des *N. phrenicus*. Die Lähmung einer Zwerchfellhälfte stellt das Leben sofort in Frage; denn wenn auch die Thätigkeit der anderen Zwerchfellhälfte und der übrigen inspiratorischen Muskeln für kurze Zeit compensirend eintritt, so wird doch der Ausfall auf die Dauer nicht ertragen werden können. Wir schliessen das nicht etwa aus den Beobachtungen über Verletzung des N. phrenicus selbst, diese kommen wegen seiner tiefen und von den grossen Blutgefässen etwas entfernteren Lage für sich kaum vor, wohl aber aus der Verletzung der Phrenicuswurzeln im Rückenmarke (§ 177), welche stets einen schnell tödtlichen Ausgang nehmen.

In der oberen seitlichen Halsgegend kann der *N. accessorius Willisii* verletzt werden, z. B. bei der Exstirpation der Lymphdrüsengeschwülste zwischen dem Aussenrande des M. sterno-kleido-mast. und dem vorderen Rande des M. cucullaris. Die Lähmung des letzteren Muskels ist die Folge; doch bleiben dabei ähnlich wirkende Muskeln, wie der M. levator anguli scapulae, welche von dem Plexus cervicalis innervirt werden, in Thätigkeit, so dass die Functionsstörung nicht sehr hervortritt.

Ohne grosse Bedeutung sind Verletzungen einzelner *Aeste des Plexus cervicalis*. Nach oben mischen sich diese mit den Zweigen aus dem Gebiete des N. trigeminus und des N. facialis, nach unten mit solchen aus dem Gebiete des Plexus brachialis, sodass der Ausfall kaum Functionsstörungen zur Folge hat.

Die Möglichkeit einer Verletzung des *N. recurrens ex vago* bei der Strumectomie wurde § 155, bei der Oesophagotomie § 162 erwähnt und auf die nachfolgende Lähmung des einen Stimmbandes und die Heiserkeit hingewiesen.

Der *N. hypoglossus* ist bei Operationen gefährdet, welche im oberen Theile der seitlichen Halsgegend, besonders unter dem Kieferwinkel, vorgenommen werden. Durchschneidung des Nerven bedingt Lähmung der betreffenden Zungenhälfte; bei dem Herausstrecken der Zunge weicht dann die Spitze nach der verletzten Seite ab, und man hat hierdurch den Eindruck, als ob gerade die unverletzte Seite gelähmt sei. Diese paradoxe Erscheinung findet ihre einfache Erklärung in der

Thätigkeit des M. genio-glossus, welcher das Herausstrecken der Zunge ausführt. Indem die fächerartig ausstrahlenden Fasern dieses Muskels sich nur einseitig verkürzen, wird die gesunde Seite der Zunge dem Ansatzpunkte des Muskels in der Mitte des Unterkiefers genähert und daher die Zungenspitze nach der gelähmten Seite hin geschoben.

Ueber Verletzung des *Ramus descendens hypoglossi* vgl. die Unterbindung der Carotis comm. (§ 170).

Die Verletzungen des *Plexus brachialis* in der unteren seitlichen Halsgegend bedingen Lähmungen im Gebiete der oberen Extremität. C. Hueter beobachtete solche Lähmungen bei Schussverletzten, bei welchen die Kugel oberhalb des Schlüsselbeines durch den Plexus brachialis gegangen war. Sie variiren selbstverständlich, je nachdem die Wurzeln des N. medianus, radialis oder ulnaris getroffen wurden.

Fälle von *Nervennaht* in der Halsgegend liegen, wie es scheint, nicht vor; doch werden auch hier die Erfolge der Sutur, welche an anderen Orten erzielt wurden, anzustreben und zu erreichen sein. — Ueber die Dehnung der Nerven der seitlichen Halsgegend § 174.

§ 165. Die Verletzungen der Halsblutgefässe.

Bei Stich-, Schnitt- und Schussverletzungen der grossen *arteriellen* Gefässstämme am Halse, der *A. anonyma,* der *A. subclavia,* der *Carotis communis,* kommt die chirurgische Hülfe meist zu spät, um die Verblutung noch zu hemmen. Trifft aber der Arzt den Verwundeten noch am Leben, so gilt der erste Griff der Hand der Compression zur *provisorischen* Blutstillung. Die Art. anonyma lässt sich nur direct in der Wunde mit dem Finger comprimiren, Carotis communis und Subclavia ausserdem noch in der Continuität. Presst man den *Stamm der A. carotis comm. gegen den Proc. transversus des 6. Halswirbels,* das Chassaignac'sche „Tuberculum carotideum", so gelingt es bei mageren Individuen, die Blutung zum Stehen zu bringen. Das durch den Blutverlust bedingte Sinken der Herzkraft verhindert meist, dass der collaterale Strom in rückläufiger Richtung Blut aus dem peripheren Ende der verletzten Arterie ausströmen lässt. Blutet es jedoch bei Compression des centralen Endes noch weiter, so muss ein zweiter Finger in die Wunde selbst oder dicht oberhalb derselben eingesetzt werden. Schwieriger als die Compression der Carotis comm. gegen das Tuberculum carotideum ist die der A. subclavia gegen die erste Rippe, und durch ein stark entwickeltes Fettpolster wird die Wirkung des Fingerdruckes vollkommen aufgehoben. Dann erinnere man sich, dass *eine extreme Adduction des Armes, wobei der Ellenbogen auf das Epigastrium, die Hand auf die Schulter der anderen Seite zu liegen kommt* (vgl. die Stellung des Armes bei Velpeau's Verband für Schlüsselbeinbruch § 370, Fig. 261), *das Schlüsselbein nach unten gegen die erste Rippe andrückt und so die A. subclavia zwischen den beiden genannten Knochen zusammenpresst.* Durch diese extreme Stellung des Armes kann die Arterie entweder verschlossen oder doch so verengt werden, dass die Blutung nachlässt.

Es bedarf kaum der Erwähnung, dass die Continuitätscompression auch bei allen Blutungen aus dem *Gebiete* der Carotis communis und der Subclavia Anwendung finden kann, insofern die verletzten Gefässe peripher von der Stelle der Compression liegen. Bei der Carotis communis, welche sich in der Höhe des oberen Schildknorpelrandes in ihre beiden grossen Aeste, die *Carotis externa* und *interna* spaltet, handelt es sich um Blutungen dieser Aeste oder in deren Gebiet. Die Compression der Subclavia hat nur Werth für Blutungen aus der *Art. transversa colli* und der *Axillaris;* die von der Schlüsselbeinader *vor* ihrem Durchtritt zwi-

schen M. scalenus anticus und medius abgehenden Aeste, die *Art. vertebralis*, die *Mammaria interna*, der *Truncus thyreocervicalis* und *costocervicalis* werden dagegen nicht mehr beeinflusst. Bei der *Art. vertebralis*, dem stärksten dieser Aeste, ist leider auch eine directe Compression unmöglich; sie wird durch die Processus transversi der Halswirbel verhindert, durch deren Löcher die Arterie verläuft. Da A. vertebralis und Carotis communis dicht hintereinander in senkrechter Richtung verlaufen, so wird man die Blutung der A. vertebralis leicht für eine Blutung der A. carotis halten. Erst der absolute Misserfolg der Compression der Carotis gegen das Tuberculum carotideum muss den Verdacht auf eine Verletzung der A. vertebralis lenken, deren tödtlicher Ausgang kaum aufgehalten werden kann.

Ist es durch Compression gelungen, die Blutung aus dem Gebiete der Carotis und der Subclavia für den Augenblick zu stillen, so hat sich nun die Aufmerksamkeit auf den Gesammtzustand des Verletzten zu richten. Bei gesunkener Herzkraft, unfühlbarem Pulse und tiefer Ohnmacht muss in erster Linie versucht werden, den Centralnervenapparaten die zur Fortdauer des Lebens nothwendige Menge Blut zuzuführen. Zu diesem Zwecke wird der Kopf tief gelagert und durch Umschnüren der Extremitäten mit elastischen Binden das Blut aus denselben zu dem Rumpfe gedrängt — Verfahren der „Autotransfusion". Hat sich der Verwundete etwas erholt, so sucht man die verletzte Arterie auf, um durch die Ligatur des peripheren wie des centralen Endes die Blutung definitiv zu stillen. Diese Unterbindung in loco ist in allen Fällen einer Continuitätsligatur vorzuziehen, wie dies schon im allg. Thl. (§ 201) auseinandergesetzt wurde. Nur wenn die blutige Durchtränkung der die Wunde umgebenden Gewebe das Aufsuchen des verletzten Gefässes, z. B. der Carotis externa, erschwert, wird man die Unterbindung in der Continuität der in loco vorziehen, mindestens vorausschicken. Ueber die Methodik der Continuitätsunterbindung der A. carotis comm. und ext. § 170 und 171, der A. subclavia § 173, der A. anonyma § 172.

Sollte nach erfolgter Unterbindung das Leben des Kranken noch durch die hochgradige Anämie bedroht erscheinen, so kann die Transfusion von Blut oder aber die Infusion von Kochsalzlösungen (Allgemeiner Theil § 211) in Erwägung gezogen werden. C. Hueter ist es einmal bei einem Selbstmörder gelungen, durch Unterbindung beider Enden der durchschnittenen Carotis ext. und durch Transfusion das Leben zu erhalten. Ueber traumatische Aneurysmen der Halsgegend § 169.

Die Schnitt-, Stich- und Schusswunden der grossen *Halsvenenstämme*, insbesondere der *V. anonyma* und *jugularis interna* sind sowohl wegen der Blutung als wegen des Lufteintrittes in das centrale Lumen (Allg. Thl. § 57) fast absolut tödtliche Verletzungen. Nur in Fällen, in welchen der lange und schräge Stich- oder Schusscanal die Venenwunde nicht klaffen lässt, gelingt es zuweilen an der Jugularis interna, durch Compression mit dem Finger die Blutung zu hemmen. Diese Digitalcompression lässt sich dann später durch einen gut comprimirenden Verband ersetzen, welcher die Blutung unter Umständen definitiv zum Stillstand bringt. Treten aber Nachblutungen ein, so muss die Wunde dilatirt und die doppelte *Ligatur* der Venen, bei seitlicher Verletzung der Venen die *seitliche Ligatur* ausgeführt werden, wie dies im allg. Thl. § 57 beschrieben wurde. Von den oberflächlichen Venen wird am leichtesten die *Vena jugul. externa* verletzt. Diese Vene, welche ihre Wurzeln hinter dem Ohre sammelt, dann ziemlich senkrecht vom oberen hinteren Rande des M. sterno-kleido-mast. zur Fossa supraclavicularis verläuft und hier in die V. subclavia einmündet, kann auch bei allen Operationen der seitlichen Halsgegend in den Schnitt fallen. Es ist daher gerathen, vor der Durchschneidung der Haut die Gegend oberhalb der Clavicula mit

dem quer liegenden Finger zu comprimiren; die V. jugularis externa schwillt dann an und lässt ihren Verlauf an dem blauen Wulste deutlich erkennen. Ist die Durchschneidung der Vene bei der Operation nicht zu vermeiden, so soll der Finger oberhalb des Schlüsselbeines so lange liegen bleiben, bis die Vene durchtrennt und jedes Ende durch eine Catgutligatur gesichert wurde. Diese Vorsichtsmassregel verhindert das tödtliche Ansaugen von Luft in das rechte Herz, welches man auch bei Verletzung dieser Vene in einzelnen Fällen beobachtet haben will.

§ 166. Die Entzündungen in der seitlichen Halsgegend.

Die lockeren, langfaserigen Bindegewebsschichten, welche die Muskeln und die anderen Organe der Halsgegend miteinander verbinden, sind sehr fähig, eiterige Entzündungen über lange Strecken fortzuleiten. Es geschieht dies ebensowohl nach Verletzungen, als auch bei Abscessen, welche von benachbarten Organen her in der Form von Eitersenkungen und Wanderabscessen in die Halsgegend eintreten, oder durch Vereiterung der Halslymphdrüsen am Orte entstehen. Da die erstgenannte Art, die traumatische Eiterung, durch correcte aseptische Behandlung der zufälligen Verletzungen und durch aseptische Ausführung der Operationen immer seltener wird, so soll hier besonders den beiden anderen Arten der Eiterung Rechnung getragen werden.

Eitersenkungen und Wanderabscesse können von verschiedenen Nachbarorganen her in die seitliche Halsgegend eintreten, so von der Parotis, der Glandula submaxillaris, ganz besonders von den Wirbelkörpern. Die frühzeitige Incision bei Parotitis suppurativa und bei der als Cynanche Ludwigii bekannten Vereiterung im Gebiete der Submaxillarspeicheldrüse (§ 128) wird freilich die Eitersenkung von hier aus verhüten können. Anders steht es mit den Wanderabscessen, welche sich von der granulirenden Myelitis der Wirbelkörper aus entwickeln. Sie liegen in der ersten Zeit so tief, dass sie kaum erkannt und noch viel weniger geöffnet werden können. Erst mit dem langsamen Fortschreiten der Erkrankung treten sie an bestimmten Stellen des Halses zu Tage und sind dann dem Messer zugänglich. Erreichen sie das mediastinale Bindegewebe, so werden sie durch eiterige Mediastinitis unmittelbar lebensgefährlich. Das Nähere in Betreff dieser Wanderabscesse der Halswirbelsäule siehe § 181 u. 182.

Die *Lymphadenitis der seitlichen Halsgegend* ist eine ausserordentlich häufige Erkrankung. Wir trennen die tuberkulöse Form mit käsiger Infiltration von der echt entzündlichen, welche von einer septischen Infection ausgeht und unmittelbar zur Eiterung führt. Beide Formen der Lymphadenitis beruhen auf einer Verschleppung der Noxen von der Peripherie her durch den Lymphstrom in die Lymphdrüsen; eine sog. „idiopathische Lymphadenitis", d. h. eine solche, welche ohne äusseren Anlass entstehen sollte, hält vor der genauen Beobachtung nicht Stand. Die Bedeutung der chronischen Entzündungen der Gesichts- und behaarten Kopfhaut, der Schleimhaut der Conjunctiva, der Nase, der Mund- und Rachenhöhle, des Kehlkopfes u. s. w. für die tuberkulöse Lymphadenitis wurde schon im allg. Thl. (§ 65) hervorgehoben; es bedarf kaum der Erwähnung, dass ebenso häufig auch septisch inficirte Verletzungen dieses Gebietes und septische Schleimhautentzündungen eine Lymphadenitis anregen können. So verschieden wie die Ursachen, ist auch der Verlauf der beiden Formen der Lymphadenitis, so dass eine gesonderte Besprechung nothwendig wird.

Die *tuberkulöse* Lymphadenitis ist durch ihren langsamen Verlauf und ausserdem dadurch charakterisirt, dass immer mehrere benachbarte Lymphdrüsen zugleich

befallen werden. Oft ist die Anschwellung doppelseitig und mehrere Drüsenpaquete werden ziemlich gleichzeitig oder auch nacheinander infiltrirt; im letzteren Falle hat man den Eindruck, als ob die Noxe durch den Lymphstrom langsam von einem peripheren zu einem mehr centralen Paquete der Lymphdrüsen fortgetragen würde. Die anfangs markige Schwellung macht entweder langsam einer käsigen Infiltration Platz, oder es kommt zur eiterigen Schmelzung und nach Durchbruch der bindegewebigen Drüsenkapsel zu eiteriger Paraadenitis. Aber auch dann ist der Verlauf ein schleppender und endet selten mit der Zerstörung der ganzen Drüse. Der Schwerpunkt dieser tuberkulösen Lymphadenitis liegt nicht etwa in der örtlichen Entzündung und deren örtlichen Folgeerscheinungen, sondern in der Gefährdung des gesammten Organismus durch tuberkulöse Infection, wobei es gleich ist, ob die verkästen Drüsen oder die mit tuberkulösen Massen ausgefüllten Fistelgänge die Noxe enthalten. Im Hinblick auf diese Gefahr muss die Exstirpation der erkrankten Lymphdrüsen, welche in § 175 genauer erörtert werden soll, in den Vordergrund gestellt werden.

Ganz anders verhält es sich mit der *septischen* Lymphadenitis. Sie befällt in der Regel nur *eine* Lymphdrüse und verläuft rasch, entweder zur Resolution der Entzündung oder zur Eiterung. Im letzteren Falle pflegt der Eiter die Drüsenkapsel schnell zu durchbrechen, es entsteht eine Paraadenitis, welche in dem lockeren Halsbindegewebe nicht selten einen phlegmonösen Verlauf nimmt. Die Bedeutung solcher Phlegmonen ist je nach der Lage der Lymphdrüse, von der sie ausgehen, sehr verschieden. Eiterungen, welche dicht unter der oberflächlichen Halsfascie verlaufen, sind ziemlich harmlos; der Eiter steht unter geringem Drucke und bedingt daher nur geringes Fieber. Dehnt sich auch die Eiterung weit in die Fläche aus, sie behält doch stets den subcutanen Charakter und ist immer der Incision, der antiseptischen Bespülung und Drainirung zugänglich. Wenn dagegen die Eiterung von tiefer gelegenen Lymphdrüsen stammt und im Gebiete der mittleren Halsfascie, also etwa unter dem M. sterno-thyreoideus, im Präviscerralraume (Henke), oder an der Innenfläche des M. sterno-kleido-mast., oder endlich in dem paravasculären Bindegewebe der grossen Halsgefässe, der Gefässscheide der Carotis comm. und der V. jugularis comm., fortschreitet, so verläuft sie mit hohem Fieber und kann, diesen Organen in der Richtung nach unten folgend, in das Mediastinum anticum gelangen. Schon hier ist sie als Mediastinitis supp. (§ 206) sehr gefährlich, weil sie sich mehr und mehr der chirurgischen Controle entzieht. Noch bedenklicher aber ist der Verlauf einer solchen Eiterung im Gebiete der tiefen Halsfascie, besonders in dem zwischen Wirbelsäule und Oesophagus gelegenen Retrovisceralraume (Henke); denn hier steht ihr der Weg in das Mediastinum posticum offen, bis zu welchem die chirurgische Hülfe nicht mehr gelangen kann. *Je tiefer die paraadenitische Phlegmone verläuft, desto nothwendiger ist daher die frühe Incision und Drainirung, um den Uebergang zur Mediastinitis zu verhindern.* Fieber, Schmerzen, Schlingbeschwerden machen ohnehin den Eingriff nothwendig. Die Eröffnung eines solchen Eiterherdes ist bei seiner tiefen Lage und der Nachbarschaft der grossen Gefäss- und Nervenstämme immer eine sehr schwere Operation. Man muss entweder den Herd sorgfältig präparirend freilegen, ganz wie wenn man eine tief gelegene Geschwulst exstirpiren wollte, oder man bahnt sich mit den Branchen der Kornzange stumpf dehnend den Weg, um gegen Verletzungen der Gefässe und Nerven sicher zu sein. In keinem Falle aber dürfen anatomische Schwierigkeiten von der Eröffnung einer tiefen Halsphlegmone abhalten, denn das Leben des Kranken steht hier auf dem Spiele.

Ueber Entzündungen der Bursa mucosa hyo-thyreoidea ist § 167 zu vergleichen. In Betreff der häufigen Carbunkel der Nackengegend und ihrer Behandlung kann auf den allg. Thl. (§ 48) verwiesen werden.

§ 167. Hydrocele und Fistula colli congenita. Die anderen cystischen Geschwülste der seitlichen Halsgegend.

Mit *Hydrocele colli congenita* bezeichnet man eine angeborene Cystenbildung, welche sich vorwiegend in dem oberen Abschnitte der seitlichen Halsgegend, zwischen Proc. mastoid. und Zungenbein vorfindet, jedoch auch in der Gegend der Carotis externa und in der Fossa supraclavicularis vorkommt. Nach Roser sind die angeborenen Cysten, welche mit zunehmendem Alter umfangreicher werden, die Producte von *offen gebliebenen Abschnitten der fötalen Kiemengänge.* Hierfür spricht sowohl die Auskleidung der Cystenwand mit geschichtetem Pflaster- oder mit Flimmerepithel (Neumann, Baumgarten), als auch der tiefe Sitz dieser Cysten. Manche lassen sich bei der Exstirpation bis zum Processus styloid., andere bis zum Zungenbein und der vorderen Pharynxwand verfolgen; wieder andere reichen von der unteren Halsgegend bis in das vordere Mediastinum (C. Hueter). Es scheint, dass die der oberen Halsgegend angehörigen Cysten dem 2., die im mittleren und unteren Abschnitte des Halses vorkommenden dem 3. und 4. Kiemengange entsprechen. Der Inhalt der Hydrocele ist bald hell, von mehr serösem Charakter, bald mehr schleimig, mit reichlichen Cholestearinkrystallen, in der Farbe von gelb bis braungrün variirend. Zur *Hydrocele colli congenita* gehören offenbar auch die unter dem Namen „Atheromcysten der Carotisscheide" beschriebenen Geschwülste. Man glaubte, weil ihre Wandung bis hierher zu verfolgen war, sie seien von der Gefässscheide ausgegangen. Auch ein von Virchow als „auriculäres Teratom am Halse" mitgetheilter Fall, in welchem sich neben dem atheromatösen Inhalte ein Stück Netzknorpel in der Wandung vorfand, scheint sich diesen Kiemengangcysten anzureihen. Ob ausser solchen congenitalen Cysten noch eigentliche, von intrauterinen Hautabschürfungen stammende Dermoide vorkommen, steht noch dahin.

Zur Heilung der Hydrocele colli congenita kann die Punction mit nachfolgender Injection von Tinct. jodi oder Lugol'scher Lösung versucht werden. Esmarch hat auf diese Weise mehrere gute Erfolge erzielt; doch mussten die Injectionen einigemale wiederholt werden. Bardeleben empfiehlt die Incision mit Drainage. Am sichersten ist immer die *Exstirpation des Cystenbalges*, eine allerdings schwierige und nicht immer ungefährliche Operation.

Fig. 189.
Fistula colli congenita (bei f Fistel).

An die Hydrocele colli congenita schliesst sich die *Fistula colli congenita*, die Halskiemenfistel Heusinger's insofern an, als auch sie wahrscheinlich einen offen gebliebenen Kiemengang darstellt. Die erste Beobachtung einer angeborenen Halsfistel wird von Hunczowski (1789) mitgetheilt. Seit jener Zeit hat G. Fischer 100 Fälle in der Literatur veröffentlicht gefunden; sie betrafen 82 Kranke und waren bei 18 doppelseitig. In mehreren Fällen ist die Erblichkeit der Missbildung nachgewiesen worden. Die Oeffnung der Fistel liegt gewöhnlich am Innenrande des M. sterno-kleido-mast., und zwar im unteren Drittel dieses

Muskels, nahe am Sternoclavicular-Gelenke. Der Fistelgang, in welchen man eine dicke Sonde einschieben kann, führt senkrecht nach oben und zugleich in die Tiefe, um hier entweder blind zu endigen oder in die Pharynxhöhle einzumünden. Das letztere liess sich in zahlreichen Fällen dadurch nachweisen, dass gefärbte Flüssigkeiten, welche der Kranke schluckte, in Tropfen aus der Fistel abflossen. Auch nehmen solche Fisteln durch vermehrte Schleimsecretion an den Katarrhen der Pharynxhöhle Theil. Die Innenwandung der Fistelgänge ist mit Flimmerepithel (Roth) ausgekleidet; Heusinger fand in einem Falle einen abnormen Knochen hinter dem Gange. Bei der erfolgreichen Excision einer solchen Fistel — der junge Kranke verlangte die Operation, um Trompeter werden zu können — verfolgte C. Hueter den Gang zwischen beiden Carotiden bis zur Pharynxhöhle. Andere Heilungen durch Excision werden von Weinlechner und Desprès mitgetheilt; Rehn und Serres heilten je einen durch Jodinjectionen; G. Fischer schlägt die galvanokaustische Behandlung vor.

Mit der Fistula colli congenita am Seitenrande des M. sterno-kleido-mast. darf die median gelegene, angeborene *Luftröhrenfistel* nicht verwechselt werden. Sie ist sehr viel seltener und soll nur bei Frauen vorkommen (Bardeleben). Der Fistelgang verläuft hier genau in der Mittellinie des Halses gegen die Luftröhre hin, ohne jedoch in diese einzutreten.

Dass sich aus abgeschnürten Theilen eines Halskiemenganges wahrscheinlich die Hydrocele colli congenita bildet, wurde soeben erwähnt. In neuerer Zeit hat R. v. Volkmann nun auch ein *Carcinom* der seitlichen Halsgegend beschrieben, welches seine epitheliale Matrix in Resten dieser Halskiemengänge haben soll. Der Krebs tritt als *primäre* Geschwulst auf, tief eingebettet in die Musculatur des oberen Halsdreiecks. v. Volkmann bezeichnet sie als *„branchiogenes Carcinom"*. Einen gleichen Fall hat P. Bruns beobachtet.

Als *Hygroma cysticum congenitum* ist eine multiloculäre Cystenbildung beschrieben worden, welche ihren ursprünglichen Sitz meist in der Submaxillargegend hat, sich von da aber mit dem Wachsthume des Kindes über die ganze Seiten- und Vorderfläche des Halses verbreiten kann. Die Geschwulst hat eine unebene, höckerige Oberfläche, entsprechend den vielfachen cystischen Räumen, die sich zu *einem* Ganzen zusammenlagern. Der Inhalt der Cysten ist serös, bald wasserhell, bald gelblich oder durch zersetztes Blut bräunlich gefärbt. C. Köster hat in einem Falle auf der Innenwand der Hohlräume einen dem *Endothel der Lymphgefässe analogen Belag* und ausserdem den directen Zusammenhang der Cysten und Canäle mit den Lymphräumen der Lymphdrüsen nachgewiesen. Er nimmt daher mit Recht an, das Hygroma colli entstehe durch die allmälige Erweiterung der Lymphgefässe. Hiermit stimmt auch sehr gut seine Verbreitung im subcutanen Bindegewebe und sein Einschieben in die intermusculären Spalten bis zur Wirbelsäule hin. Köster's Beobachtung ist von Winiwarter, Wegner u. A. bestätigt worden, und so wäre die in Rede stehende cystische Geschwulst als *Lymphangiectasia congenita* (C. Köster) oder als *Lymphangioma cysticum congenitum* (Wegner) zu bezeichnen.

Was die Behandlung betrifft, so ist die *Punction* der hervorragendsten Cysten empfohlen worden, besonders dann, wenn die Geschwulst durch Druck auf Kehlkopf und Trachea Athembeschwerden verursachte. Es ist dies natürlich nur eine Palliativbehandlung. *Jodinjectionen* werden wegen der vielen communicirenden Hohlräume widerrathen, da eine bis in die Tiefe sich ausbreitende Entzündung und Eiterung schwer zu beherrschen sei. Vielleicht hat die Jodbehandlung unter strenger Aseptik dennoch Erfolg. Die *Exstirpation* kann sich nach dem oben Gesagten selbstverständlich nur auf einzelne, besonders hervorragende und mehr

isolirte Cystenconvolute erstrecken und wird nie den Anspruch einer radicalen erheben dürfen.

Eine seltsame Form von Cystenbildung der seitlichen Halsgegend sind die *Blutcysten*, von welchen bis jetzt 16 Fälle veröffentlicht wurden. Auch ihre Entwickelung scheint auf fötale Ereignisse bezogen werden zu müssen, wenngleich die Geschwulst erst lange nach der Geburt sichtbar wird. W. Koch wies an der Leiche nach, dass eine Cyste dieser Art, die in der Fossa supraclavicularis lag, die fehlende Vena subclavia vertrat, und C. Hueter fand bei der erfolgreichen Exstirpation einer solchen Cyste, welche sich zwei Faust gross vom Ohre bis zum Schlüsselbeine erstreckte, dass sie der V. jugularis comm. entsprach. Nach der Exstirpation lag die Carotis comm. in ihrer ganzen Länge nach aussen frei präparirt da, bis über die Theilungsstelle hinaus. Der Inhalt der Cysten ist theils flüssiges, theils geronnenes Blut; von der Wandung aus kann eine „Organisation" der wandständigen Gerinnsel eintreten. Die Cysten hängen gewöhnlich mit kleineren Venen zusammen und erhalten von ihnen ihre Füllung. Bei der Exstirpation, welche man zu den schwierigsten Operationen rechnen muss, soll man sich vor einem Anstechen der Cystenwand hüten, weil die venöse Blutung bedenklich werden kann. Ausser zwei Heilungen durch Excision, welche v. Siebold und C. Hueter erzielten, liegen auch einige durch Punction und Jodinjection vor, aber auch ein Todesfall durch das letztere Verfahren, und zwar durch Verjauchung des Sackes. Die Injectionen dürfen hier schon deshalb nicht als unbedenklich betrachtet werden, weil die injicirte Flüssigkeit aus den in die Cyste einmündenden Venen leicht zum rechten Herzen gelangen könnte.

Echinokokken der seitlichen Halsgegend sind im Ganzen seltene Vorkommen. C. Hueter operirte zwei Fälle in der Fossa supraclavicularis mit Erfolg. In der vorderen Halsgegend sind 6 Fälle beobachtet worden, von welchen 4 durch Corrosion grosser Gefässe tödtlich endeten (Gurlt, E. Burow).

Der Vollständigkeit halber sollen hier die *cystischen Strumen* (§ 153) noch einmal Erwähnung finden. Sie nehmen vorwiegend die Gegend am Innenrande des Musculus sterno-kleido-mast. ein, kommen aber auch, ausgehend von dem Isthmus und dem Processus pyramidalis, in der Mittellinie vor. Zu ihnen scheint auch die von Monoir beschriebene „Hydrocele colli" zu gehören (Madelung).

Den cystischen Geschwülsten der Halsgegend reihen wir noch eine Schwellung an, welche auf dem Kehlkopfe liegt und deshalb wohl auch bei den Krankheiten des Kehlkopfes hätte erwähnt werden können, die aber der systematischen Ordnung nach besser hierher gehört: den *Hydrops der bursa mucosa hyo-thyreoidea*. In den auseinander weichenden Platten der Membrana hyo-thyreoidea findet sich ein schleimbeutelartiger Raum, genau in der Mittellinie zwischen dem Zungenbeine und dem oberen Rande des Schildknorpels gelegen. Eine Ansammlung von serös-synovialer Flüssigkeit in demselben erzeugt eine fluctuirende, flachgewölbte, rundlich begrenzte Schwellung. Als Ursache der Ansammlung muss wohl eine entzündliche Noxe betrachtet werden; dafür spricht wenigstens der Umstand, dass die Synovitis serosa zuweilen in eine Synovitis suppurativa übergeht. Die Erkrankung erhält dann durch starke Schwellung und Röthung der Haut, sowie durch derbe Infiltration des Bindegewebes eine Aehnlichkeit mit der Cynanche Ludwigii (§ 128); doch liegt bei der letzteren das Centrum des Entzündungsherdes immer seitlich am Kieferwinkel, bei der oben genannten Synovitis dagegen genau median. Während bei dem Hydrops dieses Schleimbeutels die Punction mit nachfolgender Jodinjection zur Heilung meist genügt, erfordert die Eiterung, welche durch diffuse Schwellung des Bindegewebes sogar Erstickungssymptome hervorrufen kann, ein ergiebiges Spalten mit dem Messer.

lösen Drüsen durch Verdichtung des paraadenalen Bindegewebes mehr zusammenwachsen. In letzter Linie entscheidet die mikroskopische Untersuchung des Blutes. Doch darf dabei nicht übersehen werden, dass auch bei verbreiteter tuberkulöser Lymphadenitis zuweilen eine deutliche Vermehrung der weissen Blutkörperchen angetroffen wird. Ueber *Pseudoleukämie* der Drüsen am Halse vgl. Allg. Thl. § 65.

Bei dem *Sarkom* der Lymphdrüsen in den seitlichen Halsgegenden handelt es sich selten um die Metastase eines peripher gelegenen Sarkomes, wie etwa eines solchen des Kiefers, sondern meist um eine primäre Entwickelung. Diese *Lymphosarkome* wachsen zu bedeutenden Geschwülsten an und bedrohen das Leben durch Druck auf die Luftröhre oder auch durch das Einwachsen in den N. vagus, dessen Lähmung den Tod zur Folge hat. Am häufigsten erkranken die supracarotiden Lymphdrüsen an Sarkom, bei dessen Wachsthum dann nicht selten die Carotis weit nach innen, die Vena jugul. comm. weit nach aussen gedrängt wird. In manchen Fällen zeigt die Zusammensetzung der Geschwulst aus mehreren kleineren deutlich den Ausgang des Sarkomes von den Lymphdrüsen; in anderen wieder findet sich dieser Charakter weniger scharf ausgeprägt, und es sind dann wohl die Lymphosarkome mit Sarkomen zu verwechseln, welche von dem die Muskeln und Gefässe umhüllenden Bindegewebe ausgehen. Ueber die Entwickelung der Sarkome in den Muskeln vgl. § 169, über die Sarkome der Halswirbelsäule § 186.

Eiterige Schmelzung tritt in Lymphosarkomen fast niemals ein; man wird also auf eine Incision erweichter Tumoren nicht hoffen dürfen und, wenn immer möglich, die frühzeitige Exstirpation (§ 176) vorschlagen. Stehen der letzteren solche Hindernisse im Wege, welche den Verzicht rathsam erscheinen lassen, so kann man mit Arseninjectionen und innerer Darreichung der Solut. arsenic. Fowleri einen Versuch machen (Billroth, Czerny). Innerlich werden 3mal täglich 10 Tropfen einer Lösung von 1 Grm. Solut. arsenic. in 2 Grm. Aq. dest. gegeben; zur Injection in die Geschwulst mit der Pravaz'schen Spritze nimmt man 0,5 bis 1,0 Grm. der gleichen Lösung. Durch diese Behandlung ist zuweilen eine vorübergehende Verkleinerung der Geschwülste zu erzielen; in anderen Fällen ist das Verfahren ganz erfolglos. Wirkliche Heilung wird wohl niemals erreicht. Endlich sei noch erwähnt, dass man in einzelnen Fällen nicht ganz mit Unrecht einen Zusammenhang dieser Sarkome mit Syphilis angenommen hat; dann ist natürlich die antisyphilitische Behandlung zu versuchen.

§ 169. Die übrigen Geschwülste der seitlichen Halsgegend.

Soweit die Geschwülste sich nicht unter die cystischen (§ 167) und unter die der Lymphdrüsen (§ 168) einordnen lassen, können sie als Geschwülste der *Haut*, der *Blutgefässe* und der *Muskeln* unterschieden werden.

Betreffs der im allg. Thl. (§ 192) bereits angeführten Geschwülste der Haut, der *Angiome*, der *pigmentirten Muttermäler*, der *Atherome*, der *Lipome*, *Papillome* und *Fibrome* genügt die Notiz, dass sie gelegentlich auch an der Halshaut vorkommen. Doch ist hier keineswegs der bevorzugte Sitz dieser Geschwulstformen, mit Ausnahme des Lipoms, welches da, wo der Hals in die Schulter übergeht, besonders in der Fossa supraclavicularis, nicht selten beobachtet wird. Es reicht hier oft ziemlich in die Tiefe und erstreckt sich selbst bis zum Plexus brachialis. Diese supraclavicularen Lipome schliessen sich übrigens mehr an die Lipome der Schultergegend an und sollen daher dort eine genauere Berücksichtigung finden.

Ein linsengrosses, gestieltes *Fibrom* mit deutlichem *Knorpelkern* fand ich bei einem 4jährigen Knaben. Es sass seitlich über dem linken Sterno-kleidomastoides, ungefähr in dessen Mitte, und ist wohl, ganz wie die § 126 erwähnten Auricularanhänge, auf Reste der Kiemenbogen zurückzuführen (Lossen).

An den *Muskeln* des Halses kommen Geschwulstbildungen nur selten vor. Die spindelartige Anschwellung des M. sterno-kleido-mast. nach partiellem Muskelriss, wie er bei der Geburt, coccyge praevio, entstehen und zur Bildung des Caput obstipum (§ 184) führen kann, muss man sich hüten, etwa für einen Muskeltumor zu nehmen. Sie ist das, was man wohl „Muskelcallus" genannt hat, gleicht in der Härte einem Fibrom, zuweilen einem Chondrom, verschwindet aber nach einigen Wochen spurlos, um die langsame narbige Schrumpfung des Muskels folgen zu lassen. *Sarkome der Muskeln*, ausgehend von den bindegewebigen Scheiden, kommen an der seitlichen Halsgegend sehr selten vor. In der Nackengegend hat C. Hueter solche Sarkome exstirpirt, welche mit den tiefen Nackenmuskeln in so fester Verbindung standen, dass M. levator anguli scapulae, M. splenius capitis u. s. w. mit entfernt werden mussten. *Syphilitische Gummageschwülste* im M. sterno-kleido-mast. sind in einzelnen Fällen beobachtet worden. Die gleichzeitig bestehenden Symptome allgemeiner Syphilis schützen wohl immer vor der Verwechselung mit Sarkom.

Eine merkwürdige Anschwellung oberhalb beider Claviculae, die Folge *bruchartiger Hervorstülpung der Lungenspitzen durch die obere Brustapertur*, wurde von Morel-Lavallé und Cockle beobachtet. Die betreffenden Kranken litten an Lungenemphysem und heftigem Husten.

§ 170. Die Unterbindung der A. carotis comm.

Eine grosse Statistik von Unterbindungen der Carotis comm., aufgestellt von Pilz, mitgetheilt von G. Fischer, umfasst 914 Fälle, von welchen 335 durch Blutungen, 75 durch Aneurysmen, 337 durch Geschwulstoperationen indicirt wurden. Seltsamer Weise hat man auch versucht, die Neuralgie des N. trigeminus (§ 84) und ähnliche Nervenkrankheiten durch Unterbindung der Carotis comm. zu heilen, natürlich in verzweifelten Fällen, in welchen jede andere Behandlung erfolglos geblieben war. Die Sterblichkeitsziffer dieser letzteren Gruppe (54 Fälle) ist deshalb von besonderem Interesse, weil die Operation an sonst gesunden Menschen ausgeführt wurde; sie beträgt (3 Fälle) nur 5 %. Endlich wurde bei Aneurysmen der A. anonyma nach der Brasdor'schen Methode (Allg. Thl. § 202) in 69 Fällen die Carotis comm. unterbunden. Die gesammte Sterblichkeit der Ligatur der Carotis comm. beziffert sich auf 39,8 %; doch versteht es sich von selbst, dass der Tod in den meisten Fällen nicht auf Rechnung der Unterbindung, sondern der indicirenden Erkrankung zu stellen ist. In 32 Fällen wurden nacheinander beide Carotides comm. unterbunden, überhaupt zuerst von Warner und Else (1775), zuerst mit Erfolg von Flemming (1803), dann von Astley Cooper (1808), und (1819 und 1824) von Bünger wegen A. cirsoides der Galea (G. Fischer). In diesem letzteren, ebenfalls erfolgreichen Falle lag freilich zwischen den beiden Unterbindungen ein Zeitraum von 5 Jahren. Der Geheilte lebte noch 46 Jahre, und die später vorgenommene anatomische Untersuchung (Roth) ergab, dass der collaterale Kreislauf sich weniger durch die A. A. vertebrales, als vielmehr vorwiegend durch die A. A. cervicales ascendentes entwickelt hatte. Endlich hat auch Carnochan einmal wegen Elephantiasis der Gesichtshaut (§ 28) die doppelte Carotisunterbindung unternommen und guten Erfolg erzielt. Aus der Betrachtung der 32 Fälle geht hervor, dass in den günstig verlaufenen immer ein Zeitraum von mindestens einigen Wochen zwischen den beiden Ligaturen lag. Der einzige Versuch, beide Carotiden in einer Sitzung zu unterbinden, wurde von V. Mott unternommen, und endete tödtlich (G. Fischer).

Ausser der *vitalen* ist auch eine *functionelle* Prognose der Unterbindung der Carotis comm. zu berücksichtigen; sie betrifft die Organe, welche die Carotis

jetzt ein freier Nervenfaden zum Vorschein, welcher sich durch den genau senkrechten Verlauf auszeichnet, der Ramus descendens hypoglossi. Wenn die Durchschneidung dieses Nerven auch keinen Schaden bringt, so ist es doch wichtig, ihn zu erkennen, denn genau in derselben Linie wie dieser Nervenfaden und dicht hinter ihm liegt die gesuchte Arterie. Man hebt die Gefässscheide mit einer Hakenpincette, oder besser mit einer anatomischen Pincette kegelförmig in die Höhe und eröffnet sie mit einem horizontal geführten Schnitte. Von der kleinen Oeffnung aus löst man nun mit dem Sondenknopf das Bindegewebe noch etwas von der Arterie ab und zwar besonders am Aussenrande derselben, weil der Arterienhaken von aussen nach innen hinter der Arterie herumgeschoben werden muss. Auf dem umgekehrten Wege könnte sich seine Spitze in die Vena jugularis comm. verirren, welche in stark gefülltem Zustande die Arterie von aussen her zudeckt. Uebrigens hat jedes der beiden Gefässe, die Vene wie die Arterie, ihre eigene Gefässscheide, so dass man die Arterie ohne Entblössung der Vene isoliren kann. Auch die Rücksicht auf den N. vagus gebietet das genaue Herauslösen der Arterie aus ihrer Scheide. Dieser Nerv liegt dicht hinter den beiden grossen Gefässen und zwischen ihnen; würde er mit der Arterie unterbunden, so könnte durch seine Lähmung (§ 164) der Tod eintreten.

Die Ligatur der Carotis comm. soll nicht mit Catgut, sondern mit carbolisirter Seide ausgeführt werden. Gerade bei dieser Continuitätsunterbindung ist es geschehen, dass sich der Catgutfaden zu früh auflöste und der Thrombus von der Ligaturstelle in das Gehirn fortgespült wurde, wo er zu einer tödtlichen Embolie der A. fossae Sylvii führte. Gut carbolisirte Seidenfäden können kurz abgeschnitten und zum Einheilen zurückgelassen werden. Sollte man nicht aseptisch verfahren können, so wird man nach alter Art nur ein Fadenende kurz an der Schlinge abtrennen, das andere aber zur Wunde heraushängen lassen, um an ihm die Schlinge später herauszuziehen. Die Lösung der Ligatur wird auch bei Eintritt einer Eiterung vor dem 12.—14. Tage nicht zu erwarten sein.

Die tiefe Unterbindung der Carotis comm., nahe ihrem Ursprunge, ist wegen der Lage der Arterie hinter dem M. sterno-kleido-mast. sehr schwierig. Der Vorschlag von Zang, die Arterie zwischen der Sternal- und der Clavicularportion des Muskels aufzusuchen, erleichtert das Unternehmen keineswegs. Glücklicher Weise liegt die Indication hierzu äusserst selten vor; nur Aneurysmen, welche sich sehr tief unten an der Carotis entwickelt haben, können die Veranlassung zur tiefen Unterbindung werden. Auf der linken Seite kann bei dieser Ligatur der Ductus thoracicus verletzt werden.

§ 171. Die Unterbindung der Carotis ext. und der Carotis int.

Die Statistik der *Continuitätsunterbindungen an der Carotis ext.* weist keine hohe Sterblichkeit auf: unter 60 Fällen 7 Todesfälle, 11 % Sterblichkeit (Madelung). Früher fürchtete man diese Operation wegen der Nachblutungen und machte hierfür die Kürze der Thromben verantwortlich, welche wiederum dadurch bedingt sei, dass in unmittelbarer Nähe der Ligatur mehrere grosse Arterienäste abgehen. Diese Erwägung gehört der vor-aseptischen Periode der Chirurgie an; die aseptische Ligatur rechnet nicht mehr auf die Thrombenbildung und kann demnach ohne Bedenken auch an der Carotis ext. zur Anwendung kommen. Die Zulässigkeit der Operation, welche freilich auch früher auf Grund der erwähnten geringen Sterblichkeit kaum bestritten werden konnte, ist daher heute unzweifelhaft. Immerhin werden die Indicationen zur Unterbindung der C. externa weniger zahlreich bleiben, als die zur Unterbindung der C. communis; denn Aneurysmen sind im Gebiete der C. externa selten, und Blutungen aus ihren Aesten lassen

könnte die Blutung der C. interna im Canalis caroticus bei Verletzungen und Erkrankungen der Felsenbeinpyramide erscheinen, z. B. bei Corrosion der Arterie durch die Eiterung im Knochen (§ 123). Doch darf man von der Ligatur keinen sicheren Erfolg erwarten, weil die Verbindung der C. interna mit der gleichnamigen Arterie der anderen Seite und mit den A. A. vertebrales an der Schädelbasis, der Circulus arteriosus Willisii, den Collateralkreislauf fast unmittelbar herstellen wird. Aus dem gleichen Grunde werden auch Apoplexien keinen Anlass zu der Unterbindung der C. interna geben können, selbst wenn die Nervenpathologie schärfere und sichere Diagnosen zu liefern im Stande wäre. Hierzu kommt die Schwierigkeit der Operation. So glaubte Broca, er habe die Car. interna unterbunden und fand, als der Kranke an recidiven Blutungen aus dem cariösen Felsenbeine gestorben war, dass er die Ligatur an die C. communis angelegt hatte. An der Leiche kann man zwei Arten der Unterbindung einüben. Entweder sucht man mit dem für die C. ext. angegebenen senkrechten Schnitte, der vom Kieferwinkel bis zur Unterbindungsstelle der C. comm. reicht, die Theilungsstelle der C. comm. auf und verfolgt von hier aus die C. interna nach oben, oder man schneidet in der Höhe des Zungenbeines den M. sterno-kleido-mast. quer durch und sucht die C. interna unterhalb der Musculatur auf, welche vom Felsenbeine und vom Proc. styloideus entspringt und schräg nach vorn verläuft. Sämmtliche Muskeln, der M. digastricus, der M. stylo-hyoideus, der M. stylo-glossus und M. stylo-pharyngeus bedecken die Arterie und kreuzen sie fast rechtwinkelig. Auf ihrem Verlaufe zur Schädelbasis wird sie immer von der V. jugularis comm. begleitet, welche dicht an ihrem äusseren Rande liegt.

§ 172. Die Unterbindung der A. anonyma.

Diese Operation ist nächst der Ligatur der Aorta abdominalis das kühnste Unternehmen auf dem gesammten Gebiete der Unterbindungen. Die erste Ligatur dieser Art wurde von W. Mott (Neu-York 1818) ausgeführt. Als einzige Indication

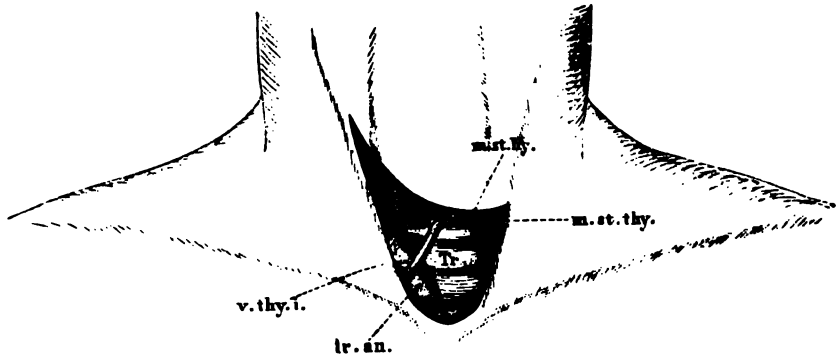

Fig. 141.

Unterbindung der A. anonyma. m. st. hy. M. sterno-hyoideus. m. st. thy. M. sterno-thyreoideus. v. thy. i. Eine Vena thyreoidea inferior. Tr. Trachea. tr. an. Truncus anonymus. ½ d. nat. Gr.

gilt das Aneurysma an der Theilungsstelle der A. anonyma in Carotis comm. dext. und Subclavia dext.; denn eine Blutung aus der Anonyma selbst führt sofort zum Tode, und bei Blutungen und Krankheiten im Gebiete des einen oder anderen der genannten Aeste ist stets die Ligatur der betreffenden Arterie, nicht aber die Unterbindung des gemeinsamen Stammes am Platze.

Im Beginne des Paragraphs wurden Fälle von ausgedehntem Aneurysma an der Theilungsstelle der A. anonyma angeführt, welche ihre Ligatur nicht zulassen. In diesen kann man nach Brasdor die Unterbindung der Carotis comm. und der Subclavia oberhalb des aneurysmatischen Sackes versuchen, wie schon im allg. Thl. § 202 erwähnt wurde. Den dort gegebenen Bemerkungen ist hier nichts hinzuzufügen. Auch über sonstige Heilversuche der Aneurysmen, welche durch Ligatur nicht zu beseitigen sind, vgl. das im allg. Thl. § 203 Gesagte.

§ 173. Die Unterbindung der A. subclavia oberhalb des Schlüsselbeines. Unterbindung der A. vertebralis.

Die Indicationen zur *Ligatur der A. subclavia* liegen in Verletzungen und Erkrankungen der oberen Extremität, welche erst in der IV. Abtheilung besprochen werden können, und zwar Geschwülste der Achselhöhle und ihre Exstirpation in Cap. 26, arterielle Blutungen in den Cap. 26—28. Die Operation selbst gehört der unteren seitlichen Halsgegend an und soll daher schon hier beschrieben werden. Ihre Prognose erhellt aus den von W. Koch zusammengestellten Ziffern: auf

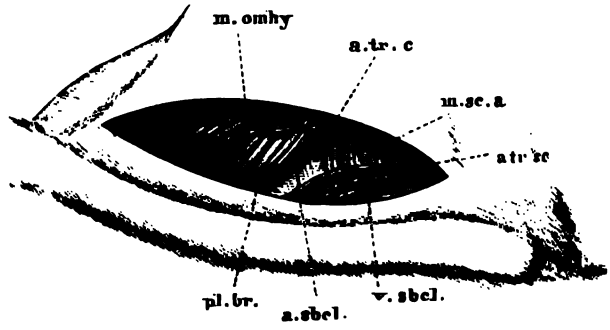

Fig. 142.

Unterbindung der A. subclavia. m. omhy. M. omo-hyoideus. m. sc. a. M. scalenus anticus. pl. br. Plexus brachialis. a. tr. c. A. transversa colli. a. sbcl. A. subclavia. v. sbcl. V. subclavia. a. tr. sc. A. transversa scapulae. 1/3 d. nat. Gr.

212 Unterbindungen 100 Todesfälle. Wie schon bei der Statistik der Carotisunterbindungen bemerkt wurde, fällt auch hier die bei weitem grössere Zahl der Todesfälle nicht der Operation als solcher, sondern den indicirenden schweren Verletzungen und Erkrankungen zur Last. Doch hat die Ligatur auch ihre besonderen Gefahren. So kann, wenn die Wunde eitert, die Pleura, welche mit ihrer Kuppel der A. subclavia sehr nahe liegt, in Mitleidenschaft gezogen werden und eine eiterige Pleuritis den Tod herbeiführen. Auch directe Verletzungen der Pleura bei der Operation, Pneumothorax u. s. w. (§ 198) sind möglich.

Die A. subclavia kann 1) zwischen Trachea und dem Eintritt in die M. M. scaleni, 2) zwischen den M. M. scaleni, 3) zwischen dem Aussenrande des M. scalenus ant. und dem Schlüsselbeine, endlich 4) unterhalb des Schlüsselbeines, an dem oberen Theile der vorderen Thoraxwand aufgesucht werden. Die unter 1) und 2) erwähnten Stellen, vor und zwischen den M. M. scaleni, bieten sehr ungünstige Verhältnisse für die Ligatur. Die Arterie liegt hier sehr tief und entsendet zahlreiche und grosse Aeste (A. vertebralis, A. mammaria int., Truncus thyreo-cervicalis mit den A. A. thyreoidea inferior, cervicalis ascend., cervic. superfic. und transversa scapulae, Truncus costo-cervicalis mit den A. A. intercostalis prima und cervicalis profunda, A. transversa colli), ohne deren Verletzung man kaum

berühmten Falle von erfolgreicher Unterbindung der A. anonyma durch Smith (§ 172); sie ist die einzige, welche günstig verlief. Aneurysmen in den höheren Abschnitten der Arterie und Verletzungen, über deren Verwechselung mit Aneurysmen und Verletzungen die Carotis comm. § 169 zu vergleichen ist, könnten als Indicationen zur Ligatur an der bezeichneten Stelle genannt werden; doch wird man bei der breiten Verbindung, welche die A. vertebralis der einen Seite mit der der anderen in der A. basilaris besitzt, immer einen mächtigen, rückläufigen Collateralstrom zu befürchten haben. Ganz scharfe Regeln sind für die Unterbindung der A. vertebralis noch nicht festgestellt worden. Chassaignac empfiehlt, am hinteren Rande des M. sterno-kleido-mast. einen Längsschnitt zu machen, den Proc. transversus des 6. Halswirbels aufzusuchen und unterhalb dieses, zwischen M. scalenus anticus und M. longus colli die Arterie zu unterbinden.

§ 174. Die Dehnung des Plexus brachialis und des Plexus cervicalis. Neurectomie des N. accessorius Willisii.

Die Zahl der Operationen, welche an den Nerven der seitlichen Halsgegend ausgeführt worden sind, ist noch ziemlich klein; bei dem Aufstreben der Neurochirurgie erhalten diese Operationen aber vielleicht noch eine allgemeine Bedeutung. Jedenfalls dürfen sie hier nicht ganz übergangen werden. Während die Neurectomie am *Plexus brachialis* wegen der unausbleiblichen dauernden Lähmung der ganzen oberen Extremität nicht zulässig erscheint und auch früher auf

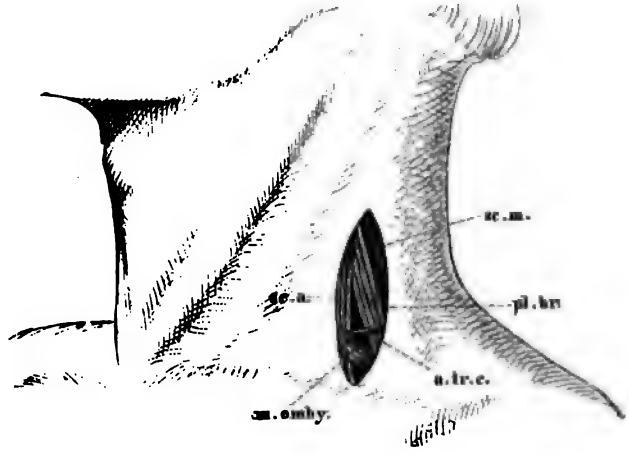

Fig. 143.
Schnitt zur Dehnung des Plexus brachialis (pl. br.). sc. a. M. scalenus ant. sc. m. M. scalenus med. m. omhy. M. omo-hyoideus. a. tr. c. Art. transversa colli. $\frac{2}{3}$ d. nat. Gr.

die Fälle von unerträglichen Neuralgien beschränkt wurde, haben wir in der *Dehnung* des Plexus ein Mittel, welches bei Neuritis im Gebiete der grossen Armnerven, da wo die sonstige Therapie im Stiche lässt, entschieden versucht zu werden verdient. Bleibt der gewünschte Erfolg auch häufig genug aus, so ist doch kein dauernder functioneller Schaden zu gewärtigen. Die Dehnung des Plexus brachialis findet [illegible] nahe an der Austrittsstelle der Stränge aus den Canales intervertebrales [illegible] so hat man hier, mehr als an irgend einer anderen Körperstelle, Gelegenheit das Anziehen der Nerven fast unmittelbar auf das Rückenmark selbst

drüsen den Kranken nicht zu einem ganz gesunden Menschen macht, liegt im Wesen der Krankheit. Man darf aber mit Recht annehmen, dass durch diese Operationen oft der drohende Ausbruch der allgemeinen Miliartuberkulose verhütet und auf diese Weise manches Menschenleben verlängert oder auch dauernd erhalten werden kann. Es sollten daher die beginnenden Erkankungen dieser Art von den Aerzten viel mehr beachtet werden, als es gewöhnlich geschieht. Bei kurzem Bestande kann man zuweilen noch durch Jod- oder Carbolinjectionen die Drüsen zu vollständiger Rückbildung bringen und die Operation vermeiden. Haben aber die Injectionen keine Wirkung, so sollte man die Operation nicht lange verschieben; denn bei frühzeitiger Ausführung ist: 1) die Schutzwirkung gegen allgemeine Tuberkulose sicherer; 2) sind die Drüsen kleiner und leichter zu entfernen als grosse; 3) fehlt noch die Eiterung und die mit ihr verbundene Verdichtung des paraadenalen Bindegewebes, wodurch die Drüsen mit wichtigen Organen, z. B. mit den grossen Halsgefässen verlöthet werden und sich dann sehr viel schwerer herauslösen lassen.

Sehr leicht ist die Entfernung der *submentalen* Paquete (über die örtlich verschiedenen Gruppen tuberkulöser Lymphdrüsen § 168). Die einzige nennenswerthe Verletzung, welche hierbei geschehen kann, ist die Durchschneidung der kleinen A. mylo-hyoidea, welche eine Ligatur erfordert.

Mehr Schwierigkeiten macht die Exstirpation der *submaxillaren* Paquete. Hier kommt es schon häufig zur Verletzung und Unterbindung der A. maxillaris ext. Oft reicht auch das Paquet nach unten bis zur A. lingualis, nach aussen bis zur Carotis ext. und ist verwachsen mit der Submaxillarspeicheldrüse, so dass Stücke derselben mit entfernt werden müssen. Speichelfisteln bleiben übrigens hiernach nie zurück.

Die *supracarotiden* Paquete erfordern zu ihrer Auslösung schon die sichere Hand eines geübten, mit guten anatomischen Kenntnissen ausgerüsteten Operateurs. Vor allem gilt es, jeden Schnitt zu vermeiden, welchen man nicht genau übersehen kann. In der Regel wird die Operation allerdings dadurch etwas erleichtert, dass an der hinteren, den Gefässen zugewandten Fläche der tuberkulösen Drüsenpaquete die Verdichtungen des paraadenalen Bindegewebes geringer sind, als an der äusseren Fläche. Deshalb ist auch fast niemals die Unterbindung der Carotis comm. oder der Carotis ext. nothwendig, obgleich die Entblössung der vorderen Carotiswand häufig genug vorkommt. Bei der Auslösung muss selbstverständlich die Schneide des Messers immer gegen die Kapsel des Drüsenpaquetes gerichtet sein; niemals darf ein Stich oder ein Schnitt gegen die Carotis geführt werden.

Die Exstirpation der *suprajugularen* Lymphdrüsenpaquete, welche sich übrigens nicht selten auch über die Carotis erstrecken, ist vor allem durch die häufigen Verwachsungen mit der vorderen Wand der Vena jugul. comm. nicht ohne Gefahr. Diese sind zuweilen so innig, dass eine Verletzung der grossen Vene mit dem besten Willen nicht vermieden werden kann. Für solche Fälle muss als Regel gelten, dass man die bedenkliche Ablösung der Geschwulst von der Vene bis auf den Augenblick verschiebt, wo die übrige Ausschälung schon allseitig vollendet ist. Wird dann die Vene im Momente der vollkommenen Abtrennung angeschnitten, so hat man wenigstens durch die Entfernung der Geschwulst freien Raum gewonnen, um sofort die Blutung durch Fingerdruck zu stillen, die Venenwunde mit ein oder zwei Schieberpincetten zu schliessen und endlich die *seitliche Ligatur* (Allg. Thl. § 57) anzulegen. Im Augenblicke der Verletzung überschwemmt ein dunkelblauschwarzer Blutstrom die Wunde, so dass diese Acte immerhin nicht leicht ausführbar sind. Billroth hat die *doppelte Ligatur* der ganzen Vene, oberhalb und unterhalb der verletzten Stelle, empfohlen. Das paravasculäre Bindegewebe der V. jugul. comm. ist indess so straff, dass die Umführung des Arterienhakens um die Vene recht schwierig wird. Auch ist der N. vagus hierbei in

solchen Fällen *soll die Operation stets mit dem Freilegen der Carotis comm. unterhalb der Geschwulst beginnen, um hinter diese Arterie einen Sicherheitsfaden umlegen zu können, den man im Falle einer Gefässverletzung anzieht und knotet.* Dann wird man im weiteren Verlaufe weder durch eine Blutung aus der Carotis comm. und ihrer Aeste, noch durch eine aus der V. jugul. comm. überrascht werden; denn auch gegenüber der Blutung aus der Vene erweist sich die Unterbindung der Carotis comm. als ein gutes Mittel zur Blutstillung (Allg. Thl. § 200). Ist die Operation vollendet, ohne dass die gefürchtete Blutung eintrat, so wird der Sicherheitsfaden jetzt, oder, wenn primäre Nachblutungen drohen, bei dem ersten Verbandwechsel herausgezogen.

Zuweilen müssen bei solchen Operationen grössere Stücke der Carotis oder der Vena jugul. comm. oder beider Gefässe mit herausgeschnitten werden. Dies erfordert selbstverständlich die vorhergehende doppelte Ligatur. Die zufällige Durchschneidung der Vena jugularis comm., in geringem Abstande von der oberen Brustapertur, bringt die Gefahr des aspiratorischen Lufteintrittes in die Vene, der meist sofort zum Tode führt (Allg. Thl. § 57). Nur selten gelingt es der raschen Digitalcompression, das Leben zu erhalten. Der Finger wird dann durch Arterienpincetten ersetzt, was womöglich in dem Zeitraume der Ausathmung erfolgen soll. Gewöhnlich gehören zwei Schieberpincetten dazu, um das breite Lumen der durchschnittenen Vene vollständig zu schliessen. Zur Ligatur diene carbolisirte Seide, nicht Catgut; der Faden soll genau und fest geknotet werden.

Das Auseinanderdrängen der Carotis comm. und der V. jugul. comm. durch die Geschwulst erschwert die Operation insofern, als man bei der Auslösung des Tumor darauf gefasst sein muss, sowohl der Carotis wie der Vena jugularis an Stellen zu begegnen, an welchen man sie nicht vermuthet. In solchen Fällen sei man doppelt vorsichtig und gehe stets sorgfältig präparirend vor. Ob man die Operation aufgeben soll, wenn sich die Nothwendigkeit herausstellt, auch aus dem N. vagus ein Stück herauszuschneiden, ist noch eine offene Frage. Die Gefahr dieser Nervenverletzung für das Leben ist gross (§ 164); nachdem aber constatirt ist, dass einzelne Individuen sie überstanden haben, ist das Aufgeben der Operation unter solchen Umständen jedenfalls keine absolute Pflicht mehr. *Das Zurücklassen von Geschwulsttheilen soll thunlichst vermieden werden;* denn wenn die Kranken dann nicht an einer Verjauchung der Geschwulstreste sterben, so wächst aus ihnen schnell wieder eine grosse Geschwulst hervor, welche zum qualvollen Tode führt. Muss die Operation vor der vollkommenen Entfernung des Carcinomes oder Sarkomes abgeschlossen werden, so wäre sie besser ganz unterblieben. Am misslichsten ist der Exstirpationsversuch grosser verjauchter Carcinome, welche durch die intercurrenten Entzündungen nach allen Seiten hin feste Verwachsungen eingegangen sind. In solch verzweifelten Fällen beschränkt man sich besser auf das Auslöffeln der jauchig erweichten Massen, auf das Kauterisiren mit dem Thermokauter oder mit Chlorzink und auf die antiseptische Behandlung mit feuchten Carbol- und Sublimatverbänden oder mit Einstreuen von Jodoform.

Leider steht hinter diesen grossen, schwierigen Operationen, auch wenn sie vorzüglich ausgeführt und die ausgedehnten Wunden aufs Vollkommenste ausgeheilt sind, immer das Gespenst des Recidivs. An dieses hat man wohl zu denken, bevor man sich zu operativen Unternehmungen entschliesst, bei welchen mehr der Muth und das Geschick des Operateurs zu bewundern ist, als dass man Ursache hätte, sich über die Endergebnisse für den Kranken zu freuen.

Lendenwirbelsäule sollen die hier in Betracht zu ziehenden Todesursachen, Decubitus, Blasenkatarrh u. s. w., noch genauer erörtert werden.

Aus den vorhandenen Lähmungen ist übrigens bei frischer Verletzung der Wirbelsäule niemals mit Sicherheit zu schliessen, ob die Medulla vollständig zerrissen oder nur gequetscht ist, ob ein Bluterguss in die Scheide des Rückenmarkes stattgefunden hat, oder ob eine Erschütterung desselben vorliegt (über Commotio und Contusio cerebri §§ 8 u. 9). Es lässt sich also auch nicht von vornherein entscheiden, ob die Rückbildung der Lähmungen möglich oder unmöglich ist. So lange demnach der Verletzte noch lebt, muss in der Hoffnung, dass die Lähmungen ganz oder theilweise verschwinden, die Behandlung unternommen werden. Oft freilich wird diese Hoffnung getäuscht, und man erkennt am Obductionstische aus der Zerreisung des Rückenmarkes, dass ein Erhalten des Lebens unmöglich war.

Neben der unmittelbaren Quetschung und Zerstörung von Nervenwurzeln und Nervensträngen droht dem Verletzten eine weitere Gefahr in der *rothen Erweichung* des Markes, welche sich fortschreitend auch auf unverletzte Theile des Rückenmarkes ausdehnen kann. Selbst scheinbar geringfügige Erschütterungen, Blutergüsse und Quetschungen, welche anfangs kaum Functionsstörungen des Rückenmarkes aufweisen, nehmen diesen schlechten Verlauf. Hohe Temperaturen kündigen ihn in der Regel an; zuweilen auch zeigt sich ein sonderbarer, oft plötzlicher Wechsel zwischen abnorm niedriger Temperatur (Heynold) und solcher bis zu 42° (Hutchinson; Fournet). Die Thermometrie bietet hier einen sehr wichtigen Anhaltspunkt für die Prognose.

Ueber die Behandlung der seltenen Fracturen der Halswirbelsäule sei kurz bemerkt, dass die Reposition mit grosser Vorsicht unternommen werden muss, damit nicht etwa das Rückenmark gezerrt werde. Ist die Reduction der Fragmente gelungen, so sichert man die Stellung durch eines der in § 185 zusammengestellten Verfahren mittelst immobilisirender Verbände und Apparate. Ueber die Behandlung der Folgezustände nach Fracturen ist § 209 zu vergleichen.

§ 178. Die Mechanik und die Arten der Halswirbelluxationen.

Die normalen Bewegungen der Halswirbel finden, wenn wir von den beiden obersten Wirbeln, dem Atlas und Epistropheus mit ihren eigenartigen Gelenkapparaten absehen, in doppelter Richtung statt: 1) Das Kinn kann dem Brustbeine und umgekehrt das Hinterhaupt der Nackengegend genähert werden; diese Bewegung findet um frontale, durch den Mittelpunkt der Zwischenwirbelbandscheibe verlaufende Axen statt und wird deshalb am besten *Beugung* und *Streckung* genannt, wobei wir die Annäherung des Kinnes an das Brustbein als Beugung, die umgekehrte Bewegung als Streckung bezeichnen. 2) Der Kopf kann durch eine Seitwärtsbewegung der einen oder anderen Schulter genähert werden. Es geschieht dies um sagittale Axen und ist demnach eine *Abductionsbewegung*. Nun liegt es aber in dem anatomischen Aufbau der Halswirbelsäule begründet, dass diese sagittalen Axen nicht rein von vorn nach hinten, sondern von vorn und unten nach hinten und oben verlaufen; denn sie müssen auf den schiefen Ebenen, in welchen die Gelenkflächen der Processus obliqui liegen, ungefähr senkrecht stehen (Fig. 144). Denkt man sich andere Linien als Axen für diese Bewegung, so würden nur sehr geringfügige Wackelbewegungen stattfinden können.

Fig. 144.
Zwei Halswirbel mit der Drehungsaxe (a) für die Proc. obliqui. Nat. Gr.

oder besser *Rotations*-Luxation (C. Hueter) bezeichnen. Wir wollen im Folgenden die Rotations- und die Beugungs-Luxationen der Halswirbel klinisch untersuchen.

§ 179. Die Rotationsluxationen.

Die gewöhnlichste Ursache der Rotationsluxation ist ein Fall auf den Kopf, wobei der nachfolgende Rumpf mit seinem Gewicht nicht in der Längsaxe des Körpers zur Wirkung kommt, sondern durch seitliches Umfallen die Halswirbelsäule abducirt. Sehr viel seltener sind willkürliche Drehbewegungen des Kopfes zu beschuldigen. Man sollte freilich meinen, der Bandapparat der Wirbel müsse gegenüber den willkürlichen Muskelcontractionen genügende Garantie bieten; indessen lässt sich das Vorkommen von Rotationsluxationen der Halswirbel durch Muskelzug nicht leugnen. Es darf wohl vorausgesetzt werden, dass in solchen Fällen eine anatomische Prädisposition, z. B. besonders lange Bänder, grosse Dehnbarkeit derselben, niedrige Proc. obliqui u. s. w., vorliegt. Damit stimmt auch die relative Häufigkeit dieser Luxationen im kindlichen Alter, vom 12. Jahre an aufwärts, in welcher Zeit die genannten Vorbedingungen zutreffen. Die grosse Mehrzahl aller Luxationen, unter welchen die durch Sturz veranlassten am meisten vertreten sind, fällt freilich auf das Alter von 20—50 Jahren. Luxationen zwischen dem 4. und 5. und dem 5. und 6. Halswirbel kommen häufiger vor, als an den obersten und untersten Halswirbeln. Die Gesammtzahl aller veröffentlichten und genauer beschriebenen Fälle geht über 100 kaum hinaus.

Der Kopf steht bei dieser Luxationsform ziemlich stark gegen eine Schulter geneigt. War die luxirende Bewegung, wie in dem Beispiel des § 178, eine Abduction des Kopfes nach der *rechten* Schulter hin, so bedingt der hohe Stand des verhakten linken Proc. obliquus des oberen Halswirbels, dass der Kopf gegen die rechte Schulter geneigt stehen bleibt. Jedoch ist dabei keineswegs das Kinn, wie es bei einer physiologischen Abductionsstellung sein muss, gegen die andere (linke) Seite gedreht; vielmehr steht der verhakte (linke) obere Proc. obliquus weiter nach vorn, als der in Diastase befindliche der anderen (rechten) Seite und bedingt hierdurch eine Rotationsstellung, welche das Kinn wieder zur Mittellinie zurückführt. Durch diese Combination erhält die Haltung des Kopfes immer etwas Auffälliges und Seltsames. In der Nackengegend sind die tiefen Muskeln der Seite, in welcher die Proc. obliqui in Diastase stehen (hier der rechten Seite), vorgewölbt. Die Proc. spinosi treten aus ihrer Linie nicht merklich heraus, im Gegensatze zu der deutlichen Abweichung, welche die Beugungsluxation (§ 180) charakterisirt; doch mag es bei mageren Individuen gelingen, die kleine Verschiebung, welche der obere Wirbel durch Rotation erleidet, auch in der Stellung des Proc. spin. abzutasten. Das Schlingen ist bei frischen Rotationsluxationen immer etwas erschwert oder doch schmerzhaft, weil die eine Hälfte des Wirbelkörpers (hier die linke des oberen Wirbels), in Folge der Drehung, an der Rachenwand etwas vorspringt. *Diese Hervorragung lässt sich mit dem in die Mundhöhle eingeführten Finger deutlich fühlen;* es sollte deshalb die Palpation vom Munde aus niemals versäumt werden. Die Nervenapparate können bei dieser Luxationsform fast vollständig unberührt bleiben; doch leiden in den meisten Fällen mindestens einige Wurzeln des Plexus brachialis durch Quetschung an ihren Austrittsstellen aus den Canales intervertebrales, und zwar häufiger an der Seite der Verhakung, als an der der Diastase der Proc. obliqui. Die bezüglichen Erscheinungen sind reissende Schmerzen, Ameisenkriechen und paretische Zustände in dem betreffenden Arme. In seltenen Fällen kann indessen auch das Rückenmark durch Zerreissung, Bluterguss, Com[illegible]schütterung (§ 177) in schwere Mitleidenschaft gezogen werden.

gungsluxation durch Muskelzug ist undenkbar; auch ein einfacher Fall auf der Treppe u. s. w. wird diese Luxation nicht bewirken. Wohl aber kann der Sturz aus bedeutender Höhe, von den oberen Stockwerken eines Hauses, von einem hochgelegenen Heuboden u. s. w. und ganz besonders eine Verschüttung des Körpers bei Erdarbeiten die Beugungsluxation zur Folge haben. Im letzteren Falle ist es nicht schwer, sich vorzustellen, wie die Erdmasse den Kopf mit grosser Kraft gegen das Brustbein andrängt und endlich alle Bänder zum Nachgeben zwingt. Viele Luxationen dieser Art endigen durch Zerreissung des Rückenmarkes und Lähmung der Athmungsnerven unmittelbar oder nach wenigen Stunden tödtlich, bevor chirurgische Hülfe eintreten kann.

Die Symptome der Beugungsluxation sind sehr scharf ausgeprägt; immerhin können quere Fracturen eines Halswirbels mit Dislocation der oberen Hälfte nach vorn ähnliche Erscheinungen ergeben. Der Kopf steht vornübergebeugt, das Kinn dem Brustbein nahe. Entsprechend dem nach vorn gewichenen oberen Wirbel bricht die Linie der Proc. spinosi plötzlich ab, so dass man die Dornfortsätze der noch höher gelegenen Wirbel zwischen den krampfartig contrahirten, beiderseitig convex vorspringenden Nackenmuskeln nicht mehr fühlen kann. Zuweilen halten die Verletzten den Kopf zwischen beiden Händen fest, um jede schmerzhafte Bewegung zu hindern. Das Schlingen ist bedeutend erschwert, manchmal kaum ausführbar, weil der Körper des luxirten Wirbels unter der Schleimhaut der hinteren Rachenwand einen scharfkantigen Vorsprung bildet, welchen man mit dem in die Mundhöhle eingeführten Finger deutlich fühlen kann. Die Störungen in den Nerven treten bei der Beugungsluxation weit mehr hervor, als bei der Rotationsluxation. Hier handelt es sich nicht nur um eine Störung in den betreffenden Aesten des Plexus brachialis, sondern auch um wichtigere im Rückenmark selbst. Die Lichtung des Wirbelcanals wird nämlich, wie Fig. 145 zeigt, so verengt, dass die Medulla kaum intact bleiben kann, und so sehen wir denn fast ausnahmslos Lähmungen an den Extremitäten und am Rumpfe auftreten, welche freilich in Grad und Ausdehnung bedeutend variiren.

Fig. 145.
Luxation des 5. Halswirbels nach vorn; bei x eine gelenkartige Höhle, welche der durchrissenen Zwischenwirbelbandscheibe entspricht. Nat. Gr.

Auch hier *muss* die Reposition ausgeführt werden; doch soll man, eingedenk der Gefahren, welche sie mit sich bringt und angesichts der Möglichkeit einer schon bestehenden Verletzung des Rückenmarks, den Angehörigen des Verletzten nicht verhehlen, dass es sich nur um einen Versuch zur Lebensrettung handelt, und zwar um einen Versuch mit geringer Aussicht auf Erfolg. Ohne diese Vorsicht kann der Chirurg, vielleicht nach ganz richtig vollzogener Reposition, gerade wegen dieser für den tödtlichen Ausgang verantwortlich gemacht werden.

Wie bei der Rotationsluxation, welche man früher nicht scharf von der Beugungsluxation zu trennen wusste, bestand das alte Verfahren in dem Emporheben des Kranken am Kopfe, welcher mit den Händen oder einem unter das Kinn geschobenen Handtuche gefasst wurde, während das Gewicht des Rumpfes die Contraextension ausübte. Sass der Kranke auf einem Stuhle, so wurde er an den

auch gelegentlich in einem seitlichen Halswirbelgelenke Platz greifen. Die Entzündung pflegt übrigens selten über die geringe Höhe der Synovitis serosa hinaus zu gehen. Die Kranken, häufiger Kinder als Erwachsene, fühlen heftige Schmerzen in der Gegend der Proc. obliqui, also etwas hinter der Linie der Proc. transversi, oder noch mehr gegen die Proc. spinosi hin, was dann wohl einer Entzündung jener schleimbeutelartigen Räume zwischen den Wirbelbogen entsprechen würde. Die Schmerzen sind immer *einseitig*, während sie bei der gleich zu erörternden Entzündung der Wirbelkörper median und doppelseitig empfunden werden; sie steigern sich meist bei Betastung der betreffenden Gegend. In heftigen Fällen fehlt niemals die Abduction des Kopfes gegen die Schulter der kranken Seite hin, *das entzündliche Caput obstipum* (§ 184). Diese Stellung entspannt offenbar die Synovialis und mässigt hierdurch den Schmerz; denn die geringfügigste Bewegung des Kopfes in seine Mittellage oder gar in die Abduction gegen die Schulter der gesunden Seite ruft heftige Schmerzen hervor. Die Prognose ist im Gegensatze zu der Entzündung der Wirbelkörper günstig, die Behandlung einfach. Man bedeckt die schmerzhafte Stelle mit Carbolcompressen und schützt den Kopf gegen die Bewegungen durch einen Pappcravattenverband (§ 185). Durch allmäliges Erhöhen des Pappestückes auf der kranken Seite kann man mit dem Nachlassen der Schmerzen den Kopf wieder in seine mittlere Stellung zurückführen. Nur im Nothfalle wäre von anderen fixirenden und corrigirenden Apparaten, wie sie in § 185 zusammengestellt sind, Gebrauch zu machen.

Die Entzündung der Halswirbelkörper gehört der grossen Krankheitsgruppe an, welche die ganze Wirbelsäule umfasst und unter dem Namen des *Malum Pottii* oder auch der *Spondylarthrocace* zusammengefasst wurde. Da diese Krankheit, deren Erscheinungen zuerst von dem englischen Chirurgen Pott genauer beschrieben wurden, viel häufiger und in schärfer charakterisirten Formen an den Brust- und Lendenwirbeln, als an den Halswirbeln auftritt, so kann auf die allgemeinen Bemerkungen des § 210 hingewiesen werden. Hier sei nur kurz erwähnt, dass die Theilnahme der gelenkartigen Zwischenwirbelbandscheiben an der Krankheit nur eine secundäre und an sich geringe ist. Es war ein Irrthum, wenn die Autoren der früheren Zeit dieser Theilnahme eine besondere Bedeutung zuschrieben, sie sogar an die Spitze des Krankheitsbildes stellten und deshalb die Krankheit als *„Arthrocace“* bezeichneten. Vielmehr handelt es sich um eine *Myelitis der Wirbelkörper*, und zwar um eine *M. granulosa*. Die granulirenden Wucherungen schmelzen die Knochenbälkchen ein, durchsetzen die Corticallamelle und dringen endlich in das periostale und parostale Gewebe vor. Wie bei der Myelitis granulosa anderer Knochen, so kommt es auch hier zur eiterigen Schmelzung der granulirenden Marksubstanz, zur Bildung von Abscessen. Da diese Abscesse von dem Orte ihrer Entstehung in der Tiefe des Wirbelkörpers bis zum Hervortreten an den äusseren Körpertheilen einen langen Weg zurückzulegen haben, so nannte man sie früher *Senkungsabscesse*, indem man sich vorstellte, der Eiter senke sich seiner Schwere nach in dem lockeren Bindegewebe nach abwärts. Die Erfahrung lehrt aber, dass solche Abscesse sich recht oft nicht in der Richtung von oben nach unten, sondern in horizontaler, zuweilen sogar in der Richtung von unten nach oben erstrecken. Offenbar wird dieses Fortschreiten weniger von dem Gewichte des Abscessinhaltes, als von der Anordnung und der Entzündungsfähigkeit des Bindegewebes vorgeschrieben. C. Hueter nennt sie daher richtiger *Wanderabscesse*.

In ätiologischer Beziehung gehört die Myelitis granulosa der Wirbelkörper zweifellos zu den tuberkulösen Knochenentzündungen (Allg. Thl. § 92), deren Entstehung wir von einer Noxe ableiteten, welche das strömende Blut enthält und in das Markgewebe, besonders das neugebildete des wachsenden Knochens, ablagert.

Bei der grossen Anzahl der Wirbel und ihrem reichen Gehalte an Markgewebe ist es nun sehr begreiflich, dass diese Krankheit an der Wirbelsäule und besonders an der der Kinder so häufig vorkommt. Indessen zeigen hierin die einzelnen Abschnitte beträchtliche Verschiedenheiten, welche wohl auf die verschiedene Grösse und das raschere oder langsamere Wachsthum der Wirbelkörper zu beziehen sind. So tritt gegenüber den Erkrankungen der grossen und mächtig wachsenden Brust- und Lendenwirbel die Myelitis granulosa der niedrigen Halswirbel, die im folgenden Paragraphen ihre nähere Erörterung finden soll, entschieden zurück.

§ 182. Klinische Erscheinungen der Myelitis granulosa der Halswirbel. Retropharyngealabscesse. Behandlung.

Diese Erkrankungsform kommt vorwiegend an den mittleren Halswirbeln vor, seltener an den unteren, am seltensten an den beiden obersten, dem Atlas und Epistropheus (§ 183).

Wie an der Brust- und Lendenwirbelsäule, so führt auch hier die Krankheit zu dauernden Verkrümmungen, und zwar fast regelmässig im Sinne der Bildung einer *Kyphose* (*κύπτω* — ich bücke mich; davon abgeleitet: *κυφόω* — ich mache einen Buckel), d. h. einer Buckelbildung mit nach hinten gerichteter Convexität. Diese Folgeerscheinung der Myelitis granulosa hängt im Allgemeinen von dem Umstande ab, dass der Wirbelkörper nach Einschmelzung seiner Markbälkchen und der festen Corticalschicht unter dem Gewichte des Kopfes, des Rumpfes und der oberen Extremitäten nach vorn einsinkt. An den Halswirbeln speciell, auf welche allein das Gewicht des Kopfes in diesem Sinne einwirkt, geht die Buckelbildung sehr langsam vor sich und führt spät und selten zu der ausgeprägten winkeligen Knickung: meist bleibt sie bei einer gleichmässig convexen Biegung stehen. Dies ist nun auch bis zu einem gewissen Grade durch die Form der Halswirbelsäule bedingt, welche in der Norm einen nach vorn convexen Bogen, eine *Lordose* bildet. Mithin bedarf es einer ziemlich bedeutenden Zerstörung der Wirbelkörper, bevor sich diese physiologische Lordose in eine pathologische Kyphose umwandelt, während derselbe Vorgang beispielsweise an den mittleren Brustwirbeln die schon physiologisch vorhandene kyphotische Krümmung schnell zu einer hochgradigen Kyphose steigert. Die Combination der entzündlichen Kyphose mit einer *Skoliose*, d. i. einer Seitwärtsbiegung, einer Abduction im physiologischen Sinne, ist an der Halswirbelsäule ziemlich selten. Doch kann bei lateralem Sitze des Krankheitsherdes, d. h. bei Zerstörung nur *einer* Hälfte des Wirbelkörpers, auch aus dieser Krankheit eine Art von entzündlichem Caput obstipum (§§ 181 und 184) hervorgehen.

Wie an allen Wirbeln, so hat auch an den Halswirbeln die Myelitis granulosa die Neigung, die vorderen Theile der Wirbelkörper vorwiegend zu befallen oder doch einen Verlauf zu nehmen, welcher mehr der vorderen Corticalis zustrebt, als der hinteren und dem Canalis vertebralis. So bleibt das Rückenmark in der Regel frei von dem granulirenden Processe; doch kann es, wenn auch seltener als an der Brust- und Lendenwirbelsäule, durch die starken kyphotischen Verkrümmungen allerlei Störungen erleiden. Die Abscesse, welche sich in den Wirbelkörpern entwickeln, erstrecken sich, und das trifft für alle Theile der Wirbelsäule zu, fast niemals in den Wirbelcanal, wo sie durch Functionsstörungen des Rückenmarks den raschen Tod herbeiführen würden, sondern wandern entweder nach der Seite, der Wurzel des Wirbelbogens entsprechend, oder noch häufiger gerade nach vorn, an die vordere Fläche der Columna. Im ersteren Falle treten sie in der Gegend

der Proc. transversi hervor, wandern zuweilen den Wurzeln des Plexus brachialis entlang und können dann in der Supraclaviculargrube oder selbst in der Achselhöhle zum Vorschein kommen (Leyden). Im letzteren, häufigeren Falle erscheint der Eiter nach Einschmelzung des Periostes in dem prävertebralen Bindegewebe und nimmt bei Myelitis der unteren Halswirbel den Weg in das Mediastinum posticum. Hier tritt er ausserhalb des Bereiches der chirurgischen Hülfe und bedingt durch eiterige Pleuritis, Perforation in die Bronchen u. s. w. den Tod. Die Abscesse der mittleren Halswirbel aber gelangen unmittelbar unter die hintere Rachenwand und wölben sie vor; sie bilden bei weitem die Mehrzahl der *retropharyngealen Abscesse*, gegen welche die wenigen Fälle von traumatischer, submuköser Phlegmone und von eiteriger Lymphadenitis, ausgehend von einer retropharyngeal gelegenen Lymphdrüse, sehr zurücktreten.

Die Vorwölbung an der hinteren Rachenwand lässt sich bei weit geöffnetem Munde recht gut sehen; auch kann man sich mit dem Finger von der ausgesprochenen Weichheit der Schwellung überzeugen. Eigentliche Fluctuation ist freilich schwer zu constatiren, da man immer nur *einen* Finger einführen kann und die meist kleinen Patienten zu unruhig sind. Unter diesen Umständen wäre eine Verwechselung mit den weichen Sarkomen der Halswirbelsäule (§ 186) wohl möglich, doch zeigen diese selten eine so gleichmässig convexe Schwellung der Rachenwand, wie sie dem retropharyngealen Abscesse zukommt. Zudem unterstützen die Beobachtung eines abendlichen fieberhaften Steigens der Körpertemperatur die Diagnose des Abscesses. Mit Zunahme der Vorwölbung, welche der Abscess in der Rachenhöhle bildet, stellen sich Schling-, endlich auch Athembeschwerden ein.

Die Eröffnung der retropharyngealen Abscesse, welche, wie die aller Wanderabscesse, möglichst frühzeitig erfolgen sollte, ist nicht ohne Gefahr. Denn einmal kann sich der aus der Incisionswunde strömende Eiter so massenhaft auf den Kehlkopfeingang ergiessen, dass Erstickung eintritt (§ 115 Schluss), oder es kommt zum jauchigen Zerfall der Abscesswände, da von einem antiseptischen Verbande, welcher sonst bei der Eröffnung der Wanderabscesse so vorzügliche Dienste leistet, hier keine Rede ist. Die erstere Gefahr ist zu umgehen, wenn man mit einem spitzen Messer zunächst einen feinen Einstich macht, aus welchem der Eiter nur in dünnem Strahle ausfliesst und dann leicht ausgehustet wird. Nach Entleerung der Hauptmasse folgt, wenn es nothwendig erscheint, eine Erweiterung des Einstiches mit dem geknöpften Messer. Doch sorgt schon die Elasticität der Abscesswand, in welcher sich die M. M. constrictores pharyngis befinden, für eine vollkommene Entleerung, und oft heilt der Abscess auffällig schnell, ohne dass eine Dilatation der Oeffnung nothwendig wird. Auch am „hängenden Kopfe" lässt sich der Einstich vornehmen und auf diese Weise das Einfliessen des Eiters in den Kehlkopf verhüten. Die zweite Gefahr erscheint nach theoretischer Erwägung grösser, als sie sich in praxi erweist. Die Schnittwunde kommt zwar dauernd mit Luft und bei dem Einnehmen der Nahrung auch mit den Speisen in Berührung, mithin wäre reichlich Gelegenheit zur septischen Infection gegeben; aber die Filtration der Luft in Nasen- und Mundhöhle, sowie die Berieselung der Rachenwand mit Schleim scheinen in günstigster Weise zu wirken. Thatsächlich heilen solche Wunden in den meisten Fällen ebenso gut, als wenn sie mit dem besten antiseptischen Verbande bedeckt worden wären.

Die übrige Behandlung der M. granulosa der Halswirbel besteht vor allem in der Feststellung des Kopfes und der Wirbelsäule durch mechanische Hülfe, wodurch auch am ehesten eine Kyphose verhütet, oder eine schon entwickelte gebessert wird. Die mechanischen Hülfsmittel sind in § 185 zusammengestellt und genauer beschrieben.

Reichthume an Markgewebe entsprechend, besonders an dem letzteren. Doch liegen die Verhältnisse insofern etwas verschieden, als hier die Entzündung von dem Knochen bald auf die benachbarten Gelenke übergreift und sich mit einer Synovitis granulosa complicirt. Auch tritt manchmal die Erkrankung zuerst an der Synovialis auf und geht später auf den Knochen über. Erwachsene und alte Leute erkranken an dieser Caries der obersten Halswirbel häufiger als Kinder. Eigenthümlich ist, dass es selten und relativ spät zur Eiterung kommt. In manchen Fällen findet man bei der Obduction eine erstaunlich ausgedehnte Zerstörung der festen Bänder und des Knochens ohne einen Tropfen Eiter.

Das erste Auftreten der Krankheiten, deren Symptome besonders genau von Rust und Leyden beschrieben wurden, ist bei der tiefen Lage der Gelenke kaum zu erkennen. Zuweilen beginnt sie in der Form einer Occipitalneuralgie; sobald aber die Gelenke ergriffen, die Bänder durch granulirende Erweichung gelockert sind, zeigt sich eine eigenthümliche, sehr charakteristische Erscheinung: die Kranken fixiren den Kopf, besonders bei dem Wechsel aus der sitzenden in die liegende Stellung und umgekehrt; sie legen dabei ihre beiden Hände an die Ohrgegenden oder fassen mit der Hand in die Haare, um gleichsam den Kopf an der Haaren emporzuziehen und festzustellen. Am Rückenmarke treten die verschiedensten Störungen auf, zuweilen ausgedehnte Lähmungen. Rust sah von 10 Fällen 6 durch eine plötzlich eintretende Destructionsluxation tödtlich enden. In anderen erfolgt der Tod durch allmäliges Verschieben der Wirbel und Druck auf das Rückenmark oder auch durch fortschreitende entzündliche Störungen an demselben. Da die Krankheit meist erst erkannt wird, wenn bereits die Zerstörung der Bänder begonnen, so ist die wichtigste therapeutische Aufgabe die, durch fixirende Verbände und Apparate (§ 185) die Wirbelsäule zu stützen und den Kranken vor der Verschiebung der Wirbel oder gar der Katastrophe einer tödtlichen Luxation zu schützen. Am sichersten wirkt hier der Cuirass von Mathieu (Fig. 148, § 185), doch könnte für beginnende Fälle auch der permanente Gewichtszug von R. v. Volkmann (Fig. 147, § 185) versucht werden. Abscesse, welche an der Nackengegend oder als retropharyngeale in der Rachenhöhle erreichbar sind, muss man frühzeitig incidiren.

In den anatomischen Museen finden sich nicht selten Präparate von knöchernen Ankylosen der oberen Halswirbel; Teissier hat 27 solcher Fälle zusammengestellt. Ob hier die Ankylose aus der Heilung einer Synovitis und Myelitis granulosa hervorgegangen ist oder sich nach Contusionen und Hämarthros entwickelt hat, mag dahingestellt bleiben. Klinisch ist über die Ankylose der Occipitalgelenke nichts Besonderes bekannt.

§ 184. Das Caput obstipum — Torticollis, Schiefkopf, Schiefhals.

Mit diesen Namen bezeichnet man die Abductionscontractur der Halswirbelsäule, bei welcher der Kopf gegen die eine Schulter gesenkt und, wie dies die Abduction durch die Schrägstellung ihrer Drehungsaxe mit sich bringt (§ 178), so rotirt steht, dass sich das Kinn der anderen Schulter nähert. Der Ursache nach unterscheiden wir 1) eine *narbige*, 2) eine *arthrogene* und 3) eine *myogene* Form des Caput obstipum. Die erste Form gehört zu den in § 163 geschilderten Narbencontracturen und weicht von ihnen nur insofern ab, als die Narbenbildung mehr auf der einen Seite liegt. Der arthrogenen Form begegneten wir bereits bei den Gelenkentzündungen der Proc. obliqui (§ 181); sie kann aber auch durch Entzündungen der Atlanto-Occipitalgelenke (§ 183) und durch einseitige cariöse Zerstörung der Halswirbelkörper entstehen. Als seltene Ursache erwähnt G. Fischer das Vorkommen eines abnormen Proc. paracondyloideus am Hinterhauptsbeine. Alle

geführt wurde. M. Eulenburg will die asymmetrische Entwickelung beider Kopfhälften auf den Druck beziehen, welchen die Gefässe und Nerven an der concaven Seite der Halskrümmung erleiden. Nach Correction der perversen Kopfstellung geht diese Asymmetrie ziemlich sicher und oft überraschend schnell wieder zurück.

Mehrere Schriftsteller erwähnen das regelmässige Vorkommen einer compensirenden Skoliose der Brustwirbel, deren Convexität derjenigen der Halswirbelsäule entgegengesetzt liegt. Bei mässigem Grade des Caput obstipum ist von dieser Skoliose nichts zu erkennen; wohl aber führt die primäre Skoliose der Brustwirbelsäule meist zu einer compensatorischen Krümmung der Halswirbelsäule (§ 216). Nach längerem Bestehen des Caput obstipum entwickeln sich wahrscheinlich bedeutende Veränderungen in den Atlanto-Occipital- und den Atlanto-Epistrophealgelenken.

Fig. 146.
Caput obstipum mit Verkürzung des rechten M. sterno-kleido-mast.; nach Stromeyer.

Entdeckt man an Neugeborenen jene spindelartige Anschwellung des M. sterno-kleido-mast., so lässt man in den ersten Lebensmonaten die Kinder eine kleine Pappcravatte (§ 185) tragen, welche den Kopf in mittlerer Stellung erhält. Dann heilt der Muskelriss, ohne eine Contractur zu hinterlassen. In den meisten Fällen aber wird die Ursache der Krankheit übersehen, und die Behandlung beginnt erst, nachdem die Muskelverkürzung bereits ausgebildet ist. Man hat dann nur die Wahl zwischen der langsamen Dehnung des Muskels durch orthopädische Apparate und seiner Durchschneidung, der subcutanen Myo-Tenotomie (Stromeyer). Im zarten Kindesalter führt die langsame Dehnung selten zum Ziel. Die orthopädischen Apparate werden meist schlecht vertragen; sie sind schwer zu fixiren und reiben da, wo der Druck oder Zug einwirkt, die zarte Haut der Kinder wund. Ist dagegen der Muskel getrennt und dieser Hauptwiderstand beseitigt, so kann man sich mit Vortheil der Apparate bedienen; sie erhalten dann die corrigirte Stellung bis die Muskelwunde verheilt ist und beseitigen noch die geringen im Bindegewebe liegenden Hindernisse. Der Schwerpunkt der Behandlung der myogenen Form des Caput

obstipum liegt also immer in der subcutanen *Myo-Tenotomie des M. sterno-kleido-mast.*, für welche folgende Regeln zu beachten sind.

Die Operation wird am unteren Ende des Muskels, nahe der Insertion seiner beiden hier schon etwas sehnig gewordenen Portionen am Brust- und Schlüsselbeine, und zwar an jeder Portion besonders ausgeführt. Höher oben wäre der Muskel zwar mit *einem* Schnitte zu trennen, aber hier ist er sehr viel breiter und liegt den grossen Halsgefässen, der Carotis und Vena jugul. comm. so innig an, dass man in Gefahr kommen würde, diese zu verletzen. Die Operation sollte, obgleich sie sehr einfach ist und nur einen Augenblick dauert, womöglich unter Narkose unternommen werden. Ohne Narkose schreit das Kind; bei der heftigen Exspiration aber blähen sich Vena jugul. comm. und Vena subclavia auf und könnten von der Spitze des Tenotoms verletzt werden. Nachdem ein Assistent den Kopf des Kindes mit voller Kraft gegen die Schulter der gesunden Seite gedrängt hat, um den Muskel möglichst zu spannen, sticht der Operateur das Tenotom hinter dem Muskel ein und trennt ihn von innen nach aussen, wobei der Daumen der Hand, welche das Tenotom führt, den Muskelbauch gegen die concave Schneide andrückt und zugleich die Haut vor Verletzung schützt. Zuerst wird die Portion durchtrennt, welche am meisten verkürzt erscheint; dann beurtheilt man nach der gewonnenen Correction der Stellung, ob auch die andere durchschnitten werden muss. In den meisten Fällen erweist sich die Trennung auch der zweiten Portion als zweckmässig. Die Stichwunden werden mit einem aseptischen Verbande bedeckt, dem man eine Pappcravatte (§ 185) hinzufügt, um den Kopf in corrigirter Stellung zu erhalten. Bei dem ersten Verbandwechsel, nach etwa 3 Tagen, sind die Wunden schon geheilt, und es fragt sich nun, ob man die Nachbehandlung mit Pappcravatten zu Ende führen kann oder ob orthopädische Apparate zu Hülfe genommen werden müssen. In leichten, erst kurz bestehenden Fällen von C. obstipum genügt die Pappcravatte, in hochgradigen und langwierigen sind orthopädische Apparate (§ 185) nicht wohl zu entbehren.

§ 185. Verbände und Apparate zur Feststellung und Correction der Halswirbelsäule.

In den vorhergehenden Paragraphen wurde vielfach der fixirenden und corrigirenden Verbände und Apparate für die Halswirbelsäule Erwähnung gethan: bei der Behandlung der Fracturen (§ 177), bei der Nachbehandlung der eingerichteten Luxationen (§ 180), bei der Behandlung der entzündlichen Kyphose (§ 181), der Caries der oberen Halswirbel (§ 182) und endlich des Caput obstipum (§ 184). Mit Ausschluss alter Bindenverbände — es gab eine Fascia pro erectione und eine pro depressione capitis —, welche nichts Genügendes leisten, stellen wir im Folgenden die verschiedenen Verbände und Apparate zusammen. An der Spitze muss, wegen der Vielseitigkeit des Gebrauches, der Leichtigkeit der Herstellung und der für viele Zwecke genügenden Wirkung, die *Pappcravatte* Dieffenbach's genannt werden. Man schneidet ein Pappstück so zurecht, dass es in der Länge dem Umfange des Halses entspricht, vorn eine Höhe erhält, welche der Distanz zwischen oberem Rande des Sternum und unterer Kinnfläche gleichkommt und sich an den Seiten des Halses und in der Nackengegend allmälig verschmälert. Die Ränder des mittleren Theiles werden dick mit Watte gepolstert, weil sie dem Kinne und der Sterno-Claviculargegend genau anliegen und die Haut wund drücken könnten; eine dünnere Lage Watte kommt zwischen die Pappcravatte und die Halshaut im ganzen Umfange. Die Befestigung geschieht mit einer Rollbinde, am besten einer feuchten Gazebinde, so dass das Pappstück mit der getrockneten Binde einen förmlichen Contentivverband darstellt. Zuweilen genügt auch die Befestigung mit

[illegible] soll die Pappcravatte zur [illegible] man das Pappstück so aus, dass [illegible] kranke Seite zu liegen kommt. [illegible] werden, so steigt die [illegible]

[illegible] erhärtenden Stoffen können ebenfalls [illegible] benutzt werden; doch muss [illegible] anliegen, damit der venöse Kreislauf [illegible] nicht [illegible] findet der Gypsverband [illegible] und an der Convexität des Hinterhauptes; [illegible] und auf die Akromialgegenden. [illegible] über die Schulter reichen und zu diesem [illegible] Achselhöhle durchkreuzen zu lassen. Sayre [illegible] Kyphose der Halswirbelsäule den Gyps- [illegible] nimmt in denselben einen besonderen Apparat

Fig. 147.
Gewichtsextraction am Kopfe, nach R. v. Volkmann.

[illegible] Emporhalten des Kopfes auf, welcher der Glisson'schen Schwebe (Fig. 149) [illegible] Auf die Gypsverbände Sayre's werden wir bei Behandlung der Kyphose der Brustwirbelsäule (§ 213) zurückkommen. Dass auch die Pappcravatte mit Gypsbinden befestigt werden kann, versteht sich von selbst.

Das Verfahren des permanenten Gewichtszuges ist zur Behandlung der Myelitis granulosa der Halswirbel zuerst von R. v. Volkmann empfohlen worden. Es soll hierdurch sowohl antiphlogistisch gewirkt, als die kyphotische Krümmung vermindert oder gebessert werden. Fig. 147 zeigt, wie der Zug des Gewichtes, dessen Schnur über eine Rolle des oberen Bettrandes läuft, durch einen Kinngürtel auf den Kopf und hierdurch auf die Halswirbel übertragen wird. Der Gegenzug kann [illegible] Gewichte bewirkt werden, deren Schnüre am unteren Bettrande über [illegible] laufen und durch den gewöhnlichen Tractionsverband (Allg. Thl. § 255) an [illegible] Beinen befestigt sind. Dass durch dieses Verfahren in der That ein wirksamer Zug auf die Halswirbel ausgeübt wird, das beweisen Fälle, in welchen Paresen der oberen Extremität während des permanenten Gewichtszuges verschwanden, aber wieder eintraten, wenn das Gewicht entfernt wurde. Misslich ist nur die dauernde Bettlage der Kranken, was um so schwerer wiegt, als die Exträr-

dungen der Wirbelsäule immer einen ausserordentlich langwierigen Verlauf nehmen. Auch bei Caput obstipum hat R. v. Volkmann die Gewichtstraction empfohlen.

Unter den orthopädischen Apparaten für die Feststellung der Halswirbelsäule ist der Eisencuirass von Mathieu (Fig. 148) der einfachste; er muss nur, um gut zu sitzen, für jeden Kranken besonders gearbeitet werden, am besten unter Benutzung eines Gypsabgusses von der Halsgegend des Kranken. Auch hierbei ist eine sorgfältige Polsterung unumgänglich nothwendig.

Fig. 148.
Mathieu's Cuirass zur Fixation der Halswirbelsäule.

Aus einer alten, von Glisson schon 1660 angegebenen Vorrichtung, durch welche mittelst eines Kinngürtels am sitzenden Kranken der Kopf nach oben gezogen werden konnte, hat sich allmälig der in Fig. 149 abgebildete, unter dem Namen der Glisson'schen Schwebe bekannte Apparat entwickelt. Der federnde Eisenstab (f), welcher am Kinngürtel den Kopf trägt, zieht das Kinn nach oben und überträgt einen Theil des Kopfgewichtes auf den Beckengurt (B) und hierdurch auf das Becken selbst. So werden die kranken Halswirbel bis zu einem

Fig. 149.
Glisson'sche Schwebe.



Fig. 150.
Taylor's Apparat zur Feststellung der Halswirbelsäule.

Fig. 151.
Weinberg's Apparat zur Behandlung des Caput obstipum.

gewissen Grade entlastet; durch seine streckende Wirkung aber arbeitet der Apparat auch der Beugungscontractur, der Kyphose, entgegen. Die Entstellung, welche das Tragen einer solchen Vorrichtung mit sich bringt, wird durch den Apparat Taylor's vermieden, eine Modification des von demselben Autor für die Behandlung der Kyphose der Brustwirbelsäule angegebenen Apparates. Auf die Mechanik der Taylor'schen Apparate werden wir § 213 zurückkommen.

Recht zweckmässig für die Behandlung des Caput obstipum und nicht zu theuer ist der Fig. 151 abgebildete Apparat von Weinberg. Zwischen dem Kinngürtel und dem unteren Gürtel, welcher sich auf die Schultergegend stützt,

sind zwei Schrauben angebracht, durch welche der Abstand zwischen dem oberen und unteren Gürtel nach Belieben verringert oder vergrössert werden kann. Bei linkseitigem Caput obstipum würde man z. B. die linke Schraube so drehen, dass der Abstand sich vergrössert, die rechte Schraube so, dass der Abstand sich verringert. Die Spiralen sorgen für eine Bewegung im Sinne der Streckung der Wirbelsäule. Solche Apparate sind bei weitem empfehlenswerther, als diejenigen, welche den Stützpunkt für ihre Wirkung in der Schläfengegend suchen. Auf weitere Beispiele der zahlreichen orthopädischen Apparate für Kopf und Hals muss hier verzichtet werden.

§ 186. Die Geschwülste der Halswirbelsäule.

Bei Kindern kommen angeborene Spalten der Halswirbelbogen vor, durch welche hindurch sich cystische Geschwülste bis unter die Haut drängen, die *Spina bifida der Nackengegend.* Diese einen wasserhellen Inhalt bergenden Cysten hängen gewöhnlich mit dem erweiterten Canalis centralis des Rückenmarkes und durch diesen mit den Gehirnventrikeln zusammen. Ist die Communication mit dem 4. Ventrikel sehr breit, so entsprechen solche Fälle einer Mischform von *Encephalocele occipitalis* (§ 20) und *Spina bifida* und zeigen den allmäligen Uebergang der einen Hemmungsbildung in die andere. Wir sehen hier ab von den Spaltungen der Wirbelbogen, welche als Fortsetzung grosser Enkephalocelen bei Neugeborenen vorkommen und von keinem klinischen Interesse sind, weil sie entweder todtgeborenen Früchten angehören oder doch bald nach der Geburt zum Tode führen. Dann bleibt nur noch die kleine Zahl von Fällen echter Spina bifida der Halswirbelsäule übrig, deren klinische Erörterung wir auf § 221 verschieben, wo sie gemeinschaftlich mit der relativ häufiger vorkommenden Spina bifida der Lendengegend abgehandelt werden sollen.

Das schon in § 169 als Ursache von Aneurysmen erwähnte Vorkommen einer abnormen 7. *Halsrippe* kann zur irrthümlichen Diagnose einer Knochengeschwulst führen (G. Fischer). Doch wurde von Holmes Coote auch eine wirkliche *Exostose* der 7. Halsrippe beobachtet und durch Resection entfernt.

In der Linie der Proc. spinosi der Halswirbel, besonders häufig über der Vertebra prominens, dem 7. Halswirbel, kommt es bei Erwachsenen zuweilen zur Bildung von accidentellen *Schleimbeuteln.* Sie stellen rundliche, flach convexe Schwellungen dar, deren geringe Menge serosynovialer Flüssigkeit meist von derben, fibrös verdickten Wandungen umgeben ist. Diese Schleimbeutel entstehen in der grossen Mehrzahl durch das continuirliche Reiben und den Druck von Lasten, welche auf dem Nacken getragen werden. Unter fortdauernder mechanischer Reizung entstehen papilläre Wucherungen der Wand, die schliesslich zum Auftreten von Reiskörnern führen. In solchen Fällen ist die Heilung kaum anders, als durch Exstirpation zu erreichen. Bei Schleimbeuteln von kurzem Bestande kann man mit Punction und Injection von Tinct. jodi oder mit Incision und Drainage ausreichen.

Den Halswirbelkörpern ist die Neigung zur Entwickelung von *Sarkomen* eigenthümlich. Sie entstehen in jedem Lebensalter, jedoch seltener bei Kindern, als bei Erwachsenen. Die meisten von ihnen gehören der myelogenen Form an, wachsen jedoch schon früh durch die corticalen Lamellen in das periostale und das parostale Gewebe hinaus, und zwar viel häufiger in der Richtung nach vorn gegen die Rachenwand, als nach den Seiten oder gar nach hinten gegen den Canalis vertebralis und das Rückenmark. Neben der myelogenen gibt es noch periostale, vielleicht auch parostale Formen, welche sich in breiter Fläche hinter der Muscularis des Pharynx und Oesophagus entwickeln. Sehr gewöhnlich sind es

Schlingbeschwerden, welche zuerst die Aufmerksamkeit auf die Krankheit lenken. Man entdeckt bei Inspection und Palpation der Rachenwand die Schwellung, welche oft so weich ist, dass man sie mit einem retropharyngealen Abscesse verwechseln kann. Indessen ist, wie schon (§ 182) erwähnt wurde, die Schwellung des Sarkomes in der Regel weniger gleichmässig, als die des retropharyngealen Abscesses. Solche Geschwülste wachsen gewöhnlich sehr schnell und führen unaufhaltsam zum Hunger- oder Erstickungstode. Entwickeln sie sich mehr nach der Seite hin, so dringen sie in die Gefässscheide der Carotis ein, umwachsen den N. vagus und können durch Vaguslähmung den Tod bedingen. Da an eine Exstirpation dieser Tumoren nicht zu denken ist, so bleibt die von Billroth empfohlene Arsenbehandlung (§ 168) der einzige und in der Regel erfolglose, therapeutische Versuch.

Mit den Sarkomen der Halswirbelsäule dürfen die sarkomatösen und carcinomatösen Lymphdrüsengeschwülste der seitlichen Halsgegend nicht verwechselt werden (§ 168); sie gehen mit dem Perioste der Wirbel wohl Verwachsungen ein, pflegen aber doch nicht in den Knochen einzudringen. In Betreff der Prognose und Therapie ist es allerdings ziemlich einerlei, ob das Sarkom von den tiefen Halslymphdrüsen zu den Wirbeln heran, oder aus den Wirbeln heraus in das tiefe Halsbindegewebe hineinwächst. In beiden Fällen ist der tödtliche Ausgang sicher und jeder Versuch chirurgischer Hülfe erfolglos.

FÜNFZEHNTES CAPITEL.

Die Verletzungen und Krankheiten der Weichtheile, welche den Brustkorb umgeben, besonders der Brustdrüse.

§ 187. Die Verletzungen und Entzündungen der Weichtheile, welche den Brustkorb umgeben.

Die Hautdecke und die dem Brustkorbe anliegenden breiten Muskeln — an der vorderen Brustwand der M. pectoralis major und minor und die Ursprungszacken des M. obliquus abdom., an der seitlichen die Insertionszacken des M. serratus ant. maj., an der hinteren der M. cucullaris, M. latissimus dorsi, unter diesen die M. M. rhomboidei, der M. serrat. post. u. s. w. — zeigen in Betreff ihrer Verletzungen nichts besonders Interessantes. Stumpfe Gewalten, selbst bedeutende, wie z. B. das Ueberfahren des Brustkorbes durch einen Wagen, führen selten zur Zerreissung der Haut. Die elastischen Rippen lassen Haut und Muskeln nach innen ausweichen, und ihre geringe Widerstandsfähigkeit führt längst, bevor die Haut einreisst, zu einem Rippenbruche, so dass nun wieder die Weichtheile durch Einbiegen der Fragmente Platz gewinnen und der quetschenden Gewalt entgehen. Deshalb sind Quetschwunden an der Brust, soweit es sich nicht um Schussverletzungen handelt, ziemlich seltene Vorkommnisse. Unter den Schussverletzungen sind wieder die unschuldigsten Formen an Zahl vorwiegend, die sogenannten *Haarseilschüsse*. Die Kugel verläuft hierbei eine kurze Strecke unter der Haut und erzeugt einen oberflächlichen Schusscanal, ähnlich wie die Wunde eines Haarseiles, welches in früherer Zeit als „ableitendes Mittel" unter der Haut durchgezogen wurde.

Durch die Elasticität des Brustkorbes werden Kugeln, welche in tangentialer Richtung auftreffen, gewissermassen von den Rippen und den Intercostalmuskeln nach aussen abgewiesen und treten nach kurzem Verlaufe unter der Haut wieder aus oder bleiben, matt geworden, liegen. Will man einen solchen Schuss *Contourschuss* nennen, so ist dagegen nichts einzuwenden. Wenn aber von Contourschüssen berichtet wird, bei welchen die Kugel etwa in der Nähe des Brustbeines

tangential aufgetroffen und nun um den halben Brustkorb herum bis zur Wirbelsäule gelaufen sein soll, so liegt hier eine sehr grobe Täuschung vor. Weil man es für unmöglich hielt, dass Schusswunden, welche die ganze Lunge durchsetzten, trotzdem ohne besonders gefährliche Erscheinungen in kürzester Frist zum Heilen kommen könnten, entstand die Fabel von den halbkreisförmigen Contourschüssen, welche auf ganz unphysikalischen Prämissen beruht. Oder gibt es etwa eine Kraft, welche die von der elastischen Rippe abgestossene Kugel zwingt, am convexen Thorax eine Strecke entlang zu laufen? Und die Kraft angenommen, müsste das Geschoss bei dem Uebersetzen über die einzelnen Rippen, die bekanntlich den Thorax keineswegs in horizontalen Ebenen umspannen, nicht rasch erlahmen und matt liegen bleiben? Zu diesen Bedenken treten die Resultate interessanter Versuche, welche G. Simon 1871 an Lebenden und an Leichen angestellt hat. Sie ergaben, dass ein scheinbar bogenförmig am Thorax verlaufender Schusscanal, der nicht mehr, als ungefähr $^1/_5$ des Umfanges beträgt, äusserst leicht durch Drehung der Wirbelsäule und der Rippen, sowie durch Erheben des Armes in einen geradlinigen, ausserhalb des Thorax liegenden zu verwandeln ist. Befinden sich freilich Ein- und Ausgangsöffnung beinahe diametral gegenüber, so muss die Kugel stets den Brustraum durchsetzt haben.

Blutungen aus Weichtheilwunden am Brustkorbe pflegen im Allgemeinen nicht erheblich zu sein. Eine einzige Arterie ersten Ranges, die A. subclavia, liegt der Brustwand an, berührt sie aber nur auf einer kurzen Strecke, zwischen der Mitte des Schlüsselbeines und der Achselhöhle. Bei den sehr seltenen Verletzungen dieses Stückes der Arterie müsste die provisorische Blutstillung durch Compression oberhalb des Schlüsselbeines geschehen, die definitive entweder durch Ligatur der Arterie an Ort und Stelle oder in ihrer Continuität oberhalb des Schlüsselbeines (§ 173). Von den Aesten, welche die A. subclavia an die Weichtheile der Brustwand abgibt, gehen die A. A. thoracicae zu den Muskeln an der Vorder- und Seitenfläche des Thorax, einige, welche nur bei Frauen stärker entwickelt sind, als A. A. mammariae externae zur Brustdrüse. Unter den ersteren ist die A. thoracica longa die bedeutendste. Sie verläuft in ungefähr senkrechter Richtung an der seitlichen Brustwand entlang, etwas vor der Axillarlinie über die Zacken des M. serratus ant. maj. und fällt bei der Exstirpation grosser, axillarer Lymphdrüsenpaquete zuweilen in den Schnitt. Die übrigen Arterien sind von geringer Bedeutung; ihre Verletzung würde nur dann eine grössere Gefahr bringen, wenn sie nahe dem Ursprunge aus der A. subclavia stattgefunden hätte.

Die A. mammaria int. ist zwar auch ein Ast der A. subclavia; da sie aber an der Innenwand des Brustkorbes verläuft, so werden ihre Verletzungen erst § 199 besprochen werden.

Ueber die Entzündungen der die Brustwand deckenden Weichtheile genügen einige wenige Worte. Die Eiterungen, welche z. B. nach Schusswunden auftreten, nehmen leicht einen phlegmonösen Charakter an, sobald sie in das lockere paramusculäre Bindegewebe eintreten, welches die grossen Muskelplatten, wie den M. pector. maj. oder den M. latissimus dorsi umgibt. Bei Schusswunden der oberen Rückengegend kann man an der Innenfläche des M. cucullaris und des M. latissimus dorsi Eiterungen beobachten, welche allmälig bis zur Kreuzbeingegend fortschreiten und zahlreiche Incisionen nothwendig machen. Ausser den traumatischen sind von wichtigeren Entzündungen noch zu nennen: 1) die Entzündung der Brustdrüse, welche §§ 188—190 besprochen wird; 2) Abscesse der seitlichen Brustwand, welche aus Vereiterung der axillaren Lymphdrüsen (§ 381) entstehen; 3) Carbunkel der Rückenhaut; 4) Abscesse, herrührend von Caries der Wirbel (§ 210), der Rippen oder der Scapula, von Cavernen der Lunge und von Peripleuritis (§ 203). Die Wundrose, welche sich sowohl zu Verletzungen und Entzündungen,

vor allem zu Carbunkeln der Rückenhaut gesellen kann, als nach Operationen, besonders nach Exstirpatio mammae (§ 193) auftritt, pflegt an der Haut der vorderen und hinteren Brustwand sehr schnell fortzuschreiten. Besondere Eigenthümlichkeiten kommen ihr indessen nicht zu.

§ 188. Die Ursachen und Symptome der Mastitis suppurativa.

Die eiterige Entzündung der Brustdrüse, die *Mastitis*, ist bei dem männlichen Geschlechte ausserordentlich selten (§ 190), um so häufiger bei dem weiblichen, doch beschränkt sie sich wesentlich auf die Periode der Lactation. Nach den vereinigten statistischen Zusammenstellungen von Nunn, Bryant und Billroth kommen von 218 Fällen nur 13 auf die Zeit der Schwangerschaft, 34 auf nicht-schwangere und nicht-stillende Frauen, 171 auf die Lactationsperiode. In den ersten Tagen nach der Entbindung tritt die M. suppurativa vielleicht als eine Art von metastatischer Entzündung auf. Es ist dies dieselbe Zeit, in welcher sich von den inter partum geschehenen Verletzungen aus durch septische Infection die puerperale Metritis und Parametritis entwickeln. Die physiologische Reizung, in welcher sich die Brustdrüse nach der Entbindung befindet, die mächtige Entwickelung der Blutgefässe in der Mamma bereitet den Boden für die Spaltpilze, welche von dem strömenden Blute in die Gewebe der Drüse getragen werden und hier als Entzündungserreger wirken. Sind freilich Uterus und die übrigen Genitalien aus dem puerperalen Zustande zur Norm zurückgekehrt, d. h. sind alle Wunden des Uterus und der Vagina geheilt, so kann von einer metastatischen Entzündung der Mamma nicht mehr die Rede sein. Gleichwohl fällt in diese spätere Periode der Lactation, nach Billroth am häufigsten in die 3. und 4. Woche nach der Entbindung, die bei weitem grössere Zahl aller Fälle der M. suppurativa. Hier leitet nun in der Regel das *Wundsein der Brustwarze* die Mastitis ein. Dieses tritt in verschiedenen Formen auf, bald als Schrunde oder Rhagade, d. h. als lineares Geschwür, welches in verschiedener Höhe der Warze quer verläuft, oder zwischen Warze und Warzenhof eine tiefe Rinne bildet, bald als eine mehr rundliche Abschilferung der Epidermis, bald als Eczem der Warze und des Warzenhofes. Jede Stelle, welche der schützenden Decke der Epidermis entbehrt, kann als Pforte für die Einwanderung der Spaltpilze dienen, welche, so lange sich die Drüse in milchbereitender Thätigkeit befindet, in den blutreichen Geweben einen günstigen Nährboden finden. Nach Abschluss dieser Thätigkeit wird das Drüsengewebe trocken und starr; auch fällt die Ursache für das Wundwerden der Brustwarze, das Saugen, weg, und so erlöschen die Bedingungen für die M. suppurativa.

Man darf wohl annehmen, dass die Wanderungen der Spaltpilze mehr in dem lockeren, paraadenalen Bindegewebe stattfinden, welches die Drüsenausführungsgänge und die Drüsenläppchen umgibt, als in den Gängen und Läppchen selbst. In der That fand Billroth grosse Spaltpilzlager in den lymphatischen Räumen, welche die Drüsengänge umgeben. In der Lichtung der Drüsengänge selbst würde der Secretstrom wohl einer Verbreitung der Spaltpilze im Wege stehen. Ein sehr gewöhnlicher Fall ist der, dass sich die Entzündung radial von der Warze zum Rande des Drüsengewebes fortschiebt und erst an der Peripherie zur Bildung eines Abscesses führt. Ein phlegmonöses Verbreiten der Entzündung ist in dem sparsam vertheilten Bindegewebe zwischen den Drüsenläppchen nicht wohl möglich; sobald dagegen die Grenzen der Brustdrüse überschritten sind, mischt sich mit dem Bilde der M. suppurativa nicht selten das einer *retromammalen Phlegmone*, d. h. einer schnell fortschreitenden Eiterung in dem lockeren Bindegewebe, welches die hintere, ebene Fläche der Drüse von dem M. pectoralis maj. trennt.

Diese Phlegmone, von Billroth als *Paramastitis* bezeichnet, entsteht besonders leicht dann, wenn die frühzeitige Incision (§ 189) bei Mastitis versäumt wurde und der Eiter nach hinten in jenes Bindegewebe durchbricht. Aus der Combination mastitischer Abscesse mit retromammaler Phlegmone erklärt sich die grosse Verschiedenheit der Formen, unter denen die M. suppurativa dem Beobachter entgegentritt. Eine Verwechselung der Paramastitis könnte nur mit Abscessen stattfinden, welche von Caries der Rippen (§ 203) ausgehen; doch ist der Verlauf solcher Abscesse langsam und hierdurch von der Phlegmone hinter der Mamma verschieden.

Den Variationen im örtlichen Gange der Entzündung entsprechen nun auch die begleitenden, fieberhaften Erscheinungen. Ein kleiner Mammaabscess kann fast fieberlos verlaufen, dagegen ist mit der retromammalen Phlegmone, deren Producte unter dem hohen Drucke der geschwollenen Brustdrüse stehen, oft eine sehr bedeutende Erhöhung der Körpertemperatur bis zu 40° und noch darüber verbunden. Zuweilen setzt das Fieber mit einem Schüttelfroste ein. Die bedeutende Entwickelung der Lymphgefässe in der Brustdrüse während der Lactationsperiode unterstützt die Resorption fiebererregender Stoffe. Dies beweist auch die Schwellung der axillaren, seltener der supraclavicularen Lymphdrüsen, wenn es auch zu einer eiterigen Schmelzung in den meisten Fällen nicht kommt.

Der gewöhnliche Ausgang der M. suppurativa ist der in Heilung; doch können nach der Rückbildung der acuten entzündlichen Erscheinungen eiternde Hohlgänge noch für lange Zeit zurückbleiben, die sogenannten *Mammafisteln*. Diese Fisteln communiciren zuweilen mit Milchgängen, welche allmälig arrodirt worden sind und entleeren dann ausser dem Eiter eine milchartige Flüssigkeit, welche gleichfalls ihre Verödung erschwert. Das Haupthinderniss der Heilung besteht freilich in der mangelhaften Entleerung des Eiters, besonders nach retromammaler Phlegmone, weil der tief gelegene Eiter durch die engen und gewundenen Gänge nicht nach aussen gelangen kann. Dann entstehen neue Abscesse und neue Fistelgänge, bis endlich die ganze Mamma und das retromammale Gewebe theils narbig geschrumpft, theils von zahlreichen eiternden Fisteln durchsetzt ist.

§ 189. Die Behandlung der Mastitis suppurativa.

Die Prophylaxe hat gegenüber der M. suppurativa vor allem jedes Wundsein an der Warze und am Warzenhofe zu beachten. Nach jeder Lactation sollte Brustwarze und Warzenhof mit antiseptischen Lösungen, Solutionen von Kali hypermanganicum, Chlorwasser, Carbolsäure- oder Sublimatlösungen u. s. w. gründlich gereinigt werden. Sind bereits Schrunden vorhanden, so befeuchte man sie mit schwachen Lösungen von Zink. sulf. oder Arg. nitr. Im Beginne der Mastitis ist durch Bedecken der ganzen Mammagegend mit feuchten Carbolplatten, durch Anlegen eines Suspensorium mammae (Schluss des Paragraphen), durch Aussaugen der Milch mit Milchpumpen noch Einiges zur Beförderung der Resolution zu leisten, doch gelangen die meisten Fälle dieser Art erst im Stadium der Suppuration in chirurgische Hände. Dann aber handelt es sich nur noch um die Entleerung des Eiters durch Incision, und zwar durch möglichst *frühzeitige*.

Damit in dieser Beziehung nichts versäumt werde, muss man wissen, dass manche Abscesse der Mamma, weil sie von starrem Brustdrüsengewebe umgeben und verdeckt sind, erst sehr spät Fluctuation zeigen. Viel früher, oft mehrere Tage vorher, zeigt sich aber schon in der Mitte des fest infiltrirten Mammagewebes eine weiche Stelle, welche sich wie eine Lücke in der Drüse anfühlt. Zuversichtlich kann man hier einstechen, oder, wenn jede unangenehme Blutung vermieden werden soll, nach Trennung der Haut die geschlossene Kornzange in die Tiefe

bohren. Immer wird man auf den Eiter treffen, kann dann die Stichöffnung mit dem geknöpften Messer erweitern und durch Drainage genügenden Abfluss schaffen. Bei grösseren Incisionen in die Mamma muss stets die *radiale Richtung* eingehalten werden; jede andere würde eine grosse Zahl von Milchgängen gefährden, welche radial von der Peripherie der Drüse zur Warze verlaufen.

Der retromammalen Phlegmone beugt die frühe Incision in der Regel vor; ist aber diese Complication einmal eingetreten, so reicht *eine* Incision gewöhnlich nicht aus. Dann führe man, während die Kranke narkotisirt ist, von der ersten Incision aus den Finger in das phlegmonös infiltrirte Bindegewebe ein und ermittele die Stelle, wo die Eiterung am nächsten an den Rand der Brustdrüse herantritt. Hier wird mit Scalpell und Kornzange eine Gegenöffnung angelegt und ein Drainrohr durchgezogen. Meist genügt eines, welches in senkrechter Richtung vom oberen zum unteren Rande der Brustdrüse, zwischen ihr und dem M. pectoralis maj. verläuft. Zuweilen müssen noch ein Quer- und mehrere schräg verlaufende Drains hinzugefügt werden. So erzielt man den schnellsten Abfall der Entzündung und des Fiebers und schützt die Kranke gegen das Zurückbleiben von Mammafisteln, deren Heilung immer recht schwierig und zeitraubend ist.

Fig. 152.
Suspensorium mammae simplex.

Dem Fachchirurgen kommen nicht selten diese Fälle *multipler Mammafisteln* zur Behandlung, nachdem es versäumt wurde, ihrem Entstehen rechtzeitig vorzubeugen. Man versucht dann die Heilung, indem man sie erweitert, drainirt, auskratzt und ausbrennt. Sind hierdurch auch manche Erfolge zu erzielen, so heilen diese Fisteln doch niemals ohne schwere Schädigung der Functionen der Brustdrüse. Milchgänge und Acini veröden unter der narbigen Schrumpfung und sind für eine spätere Lactation untauglich; das reichliche Narbengewebe kann sogar die Grundlage bösartiger Geschwülste, des Scirrhus mammae (§ 192) werden. In den schlimmsten Fällen ist die Brustdrüse von multiplen eiternden Fisteln so durchsetzt, dass alle Versuche einer definitiven Heilung fehlschlagen; dann ist die *Exstirpatio mammae* (§ 193) das letzte Mittel; man muss das ganze Organ opfern, um die Eiterung endgültig zu beseitigen.

Fig. 153.
Suspensorium mammae duplex.

Die Entleerung von Milch oder milchartigem Secret aus den Fistelgängen, wodurch die Mammafistel zur *Milchfistel* wird, bietet für die Behandlung nicht grössere Schwierigkeiten, als die analogen Speicheldrüsenfisteln (§ 127). Gewöhn-

lich genügt das Aetzen mit Argent. nitricum, um den Schluss der Milchfistel zu erzielen, wenn nicht nebenher Eiterverhaltung und schlechte Granulationen an dem Offenbleiben schuld sind. Im Nothfalle greift man zu einer Aetzung mit dem Thermokauter.

Wir fügen der Behandlung der suppurativen Mastitis eine kurze Schilderung der *Verbände* an, welche theils zur Stütze der entzündeten schweren Mamma, theils zur Befestigung antiseptischer Verbandstoffe nothwendig werden.

Das *Suspensorium mammae simpl.* (Fig. 152) ist vorwiegend zum Emporhalten der entzündeten Drüse bestimmt. Die Touren decken die Mamma in der Richtung von unten nach oben, gehen in Form einer Spica um die Schulter und durch die Achselhöhle der gesunden Seite und kehren über den Rücken zur Mamma zurück, wo sie abwechselnd bald am unteren, bald am oberen Abschnitte verlaufen.

Für doppelte Mastitis ist ein *Suspensorium duplex* construirt worden, welches jedoch von geringerer Bedeutung ist. Fig. 153 erläutert dasselbe ohne weitere Beschreibung. Um das Suspensorium mammae bei Mastitis recht anliegend zu machen und hierdurch der Mamma eine feste Stütze zu geben, hat Kiwisch empfohlen, den Verband mit gekleisterten Binden anzulegen.

Für einen antiseptischen Verband, sei es nach Incisionen bei Mastitis, sei es nach Amputatio mammae (§ 193), ist das Suspensorium mammae nicht ganz zureichend. Man bedarf zu diesem Zwecke einer Anordnung der Touren, welche grössere Flächen zudeckt. Hierfür eignet sich wohl am meisten der alte Verband, welcher als *Fascia stellata duplex* bekannt ist. Die Bindentouren kreuzen sich auf der Mitte der Brust und ebenso auf dem Rücken in auf- und absteigender Richtung (Fig. 154). Die Richtung wechselt durch die Spicatouren, welche beide Schultern und beide Achselhöhlen umgreifen. Verlegt man nun die Kreuzung der Touren an der Brust von der Mittellinie auf die Mammawunde und fügt noch einige Cirkeltouren um den Thorax hinzu, so hat man einen sehr zweckentsprechenden Verband, der die antiseptischen Stoffe gut hält und zugleich die Wunde etwas comprimirt. Die andere, gesunde Mamma muss durch Watte oder Jute gegen den Druck der Binden geschützt werden.



Fig. 154.
Fascia stellata.

§ 190. Nichteiterige Formen der Mastitis.

Ob die Schwellungen der Brustdrüsen bei Neugeborenen zu den Entzündungen zu rechnen sind, ist fraglich; jedenfalls ist es auffallend, dass man aus diesen geschwollenen Brüsten zuweilen Milch ausdrücken kann, was eher auf eine secretorische Anschwellung schliessen lässt.

An den nichteiterigen Formen der Mastitis nimmt auch das männliche Geschlecht Theil, und zwar zur Zeit der Pubertätsentwickelung. Die *Mastitis adolescentium* ist eine eigenthümliche Erkrankung, von der man ebenfalls nicht mit Bestimmtheit sagen kann, ob sie zu den echten Entzündungen gehört; wenigstens spielt bei ihr eher der Reiz der sexuellen Entwickelung (Leisrink) eine ätiologische Rolle, als ein Irritament, welches mit den Spaltpilzen in eine Linie zu stellen wäre. Zuweilen wird eine Quetschung als Ursache angegeben (Billroth). Diese

Wochen meist zum Stillstand gelangt. In zweifelhaften Fällen wird man ebenfalls zunächst diese Therapie anwenden, sofort aber zur Amputatio mammae schreiten, sobald eine Zunahme der Verhärtung, oder gar eine Schwellung axillarer Lymphdrüsen constatirt ist. Die Prognose vorgeschrittener Mammacarcinome ist eine so überaus traurige, dass man nicht früh genug operativ vorgehen kann, selbst auf die Gefahr hin, die Amputatio mammae unnöthiger Weise ausgeführt zu haben.

Tuberkulose der Mamma ist sehr selten: Billroth führt nur einen, nicht einmal ganz sicheren Fall an: ein anderer an der männlichen Brustdrüse beobachteter und genau mikroskopisch untersuchter Fall ist von P. Poirier beschrieben worden. Das Vorkommen von *Syphilomen* (Gummaknoten) in der Mamma ist noch etwas fraglich.

Hier möge auch die *Neuralgie der Mamma, die Mastodynie*, ihre Stelle finden. Sie ist die gewöhnliche Begleiterscheinung der Mastitis chronica und des Scirrhus mammae. Unter dem Namen „Irritable tumour of the breast" beschrieb Ast. Cooper eine Neuralgie der Brustdrüse mit knotiger Verdickung der einzelnen Abschnitte. Doch kommt sie auch für sich vor und ist dann wohl auf geringfügige, von aussen nicht nachweisbare Verdichtungen des die Nerven umgebenden Bindegewebes zurückzuführen. Verwechselungen mit Neuralgien der Intercostalnerven (§ 203) sind nicht ausgeschlossen (Billroth, A. Eulenburg). Die Behandlung besteht in der Darreichung der Mittel, welche bei Neuralgien wirksam sind, besonders der Opiate, des Bromkalium u. s. w., dann in Morphiuminjectionen, welchen man wohl die Carbolinjectionen zur Seite stellen könnte. Auch das Bedecken der Mamma mit Carbolcompressen kann wirksam sein. In sehr schlimmen Fällen hat man sich zur Amputatio mammae (§ 193) entschlossen.

§ 191. Die gutartigen Geschwülste der Mamma.

Die Fälle von Geschwulstbildung in der Brustdrüse sind so zahlreich, die Formen, welche hier vorkommen, so mannigfach, dass das Capitel der Brustdrüsentumoren eines der wichtigsten in der ganzen Geschwulstlehre ist. Wir trennen von den *bösartigen* Geschwülsten die *gutartigen*, an deren Spitze die congenitale Missbildung der überzähligen Brustdrüsen gestellt werden soll. Alle Tumoren entstehen fast ausschliesslich in der *weiblichen* Brustdrüse. Diese Thatsache spricht dafür, dass sowohl Entwickelung, als Function der weiblichen Brustdrüse zu dem Auftreten der Geschwülste in enger Beziehung stehen.

1) *Ueberzählige Brustdrüsen.* In der Regel handelt es sich nur um eine Verdoppelung der Brustwarzen und Warzenhöfe auf einer Brustdrüse, doch kommen auch 2, 3 oder gar 5 vollständig getrennte Brustdrüsen auf einer Seite vor. Die Missbildung ist natürlich stets angeboren und erinnert an den Typus mehrfacher Milchdrüsen bei den Säugethieren. Einzelne überzählige Brustdrüsen wurden in der Achselhöhle, ja sogar am Rücken und an der Innenfläche des Oberschenkels beobachtet. Nach Leichtenstern liegen sie meist nach unten und innen von den normal gelagerten. Während man das Vorkommen mehrerer Brustdrüsen als *Polymazie* bezeichnet, bedeutet *Amazie* das *gänzliche Fehlen* derselben, welches noch seltener als die Polymazie beobachtet wurde. Auch kommt eine *Athelie*, ein Fehlen der Brustwarzen (ϑηλή) vor, im Gegensatze zu der *Polythelie*, der Entwickelung mehrerer Brustwarzen.

2) Der *Riesenwuchs der Brustdrüse.* Er gehört der Periode der sexuellen wickelung an, betrifft gewöhnlich beide Mammae und führt zu Tumoren von Gewicht mehrerer Kilogramme. Der innerliche Gebrauch von Jodkalium sowie selungen mit Tinctura jodi werden als wirksam gegen dieses abnorme Wachs-

§ 192. Die bösartigen Geschwülste der Mamma.

Unter allen Geschwülsten der Brustdrüse bilden die bösartigen die überwiegende Mehrzahl. Sie zerfallen in *Sarkome* und *Carcinome,* von welchen die ersteren in viel geringerer Zahl vorkommen, als die letzteren. Billroth berechnet 82 % Carcinome gegen 18 % nichtcarcinomatöse Geschwülste der Mamma.

Die *Sarkome* der Brustdrüse gehören vorwiegend der Altersperiode zwischen dem 20. und 30. Jahre an. Sie entstehen meist ohne erkennbare Ursache; zuweilen wird ein Stoss, eine Quetschung beschuldigt. *Das Sarkom bildet eine rasch wachsende, mässig harte, schmerzlose Geschwulst und führt überhaupt nicht oder doch sehr spät zu secundären Knoten in den Lymphdrüsen der Achselhöhle.* Bei grossen Sarkomen pflegt die Structur des Gewebes, welches anfänglich durchaus gleichartig, festweich, von grauweisser Farbe erscheint, nicht an allen Orten dieselbe zu bleiben. So entsteht oft in einzelnen Partien durch Vermehrung der Gewebsflüssigkeit ein *myxomatöses* Gewebe, welches in manchen Fällen so sehr vorherrscht, dass man die *Myxome* der Brustdrüse als eine besondere Geschwulstart anführen könnte. Seltener sind *melanotische Sarkome.* Billroth unterscheidet auch ein *Myosarkom,* charakterisirt durch das Vorkommen quergestreifter Muskelfasern. In vielen Sarkomen bilden sich, wahrscheinlich von abgeschnürten Milchgängen und Acinis der Brustdrüse ausgehend, zahlreiche kleinere und grössere Cysten, deren Wachsthum die Haut so verdünnt, dass der seröse, oft blutig oder durch alte Blutergüsse bräunlich gefärbte Inhalt durchschimmert. Man bezeichnet dann die Geschwulst als *Cystosarkom* oder auch *Cystosarkoma phyllodes* (Joh. Müller), wenn, wie bei manchen Kropfcysten (§ 153), von der Innenwand der Cyste ein gefässreiches, gelapptes, den Papillomen ähnliches Gewebe in das Lumen vorwuchert. Im Anfange ist es oft schwer, die myxomatöse von der cystischen Entartung zu unterscheiden, weil die erstere eben auch das Symptom der Fluctuation zeigen kann; doch ist die genaue Diagnose hier von geringem klinischen Interesse. Alle Sarkome der Blutdrüse sind insofern bösartig, als sie gewöhnlich in der Narbe der Operationswunde recidiviren. Seltener ist eine Multiplication der Geschwulst an Ort und Stelle oder in inneren Organen, z. B. den Lungen. Der Tod erfolgt meist durch Geschwürsbildung an der Oberfläche und erschöpfende Verjauchung; in anderen Fällen verzehren rasch folgende Recidive und schnelles Wachsthum des Tumors die Körperkräfte.

Das *Carcinom* befällt die Brustdrüse in allen seinen Formen, der *medullaren, epithelialen, colloiden* und *fibrösen,* jedoch in sehr verschiedener Frequenz. So ist die epitheliale Form, welche von der Warze und dem Warzenhofe ausgeht, ziemlich selten, ebenso die colloide, dagegen findet sich das Medullarcarcinom öfter vertreten und am häufigsten der *Faserkrebs,* der *Scirrhus.* Der letztere ist an Zahl so überwiegend, dass hier auf die klinischen Verhältnisse des Scirrhus fast ausschliesslich Rücksicht zu nehmen ist. Die Zeit seiner Entwickelung fällt von dem 35. Jahre an aufwärts; zwischen dem 40. und 50. Jahre ist er am häufigsten — nach Billroth's Statistik zwischen dem 35.—45. Jahre, nach der Statistik von Esmarch und H. Fischer zwischen dem 45.—50. Jahre —, kommt jedoch auch noch nach dem 50. Jahre und bis in das höchste Lebensalter vor. Die Entstehung des Scirrhus wird oft mit dem Aufhören der Menstruation in Zusammenhang gebracht; auch sollen Frauen, welche nicht geboren haben und Unverheirathete häufiger erkranken als andere, doch konnte Billroth in seiner Statistik diese weitverbreitete Ansicht nicht bestätigen. Eine vorausgehende Mastitis, und zwar sowohl die eiterige Form, welche in der Lactationsperiode auftritt (§ 188), wie auch die chronische interstitielle Mastitis (§ 190) bilden, wie es scheint, zuweilen die Grundlage für den Scirrhus (Paget, v. Winiwarter). Ziemlich allgemein

wird eine Vererbung des Leidens auch mit Ueberspringung einer Generation angenommen; doch konnte v. Winiwarter nur in 5,8% aller Fälle die Vererbung nachweisen (Allg. Thl. § 147). Das Laienpublikum spricht auch von dem Einflusse psychischer Depressionen; Kummer und Sorge sollen den Anstoss zur Entwickelung des Krebses geben.

Der Scirrhus beginnt mit einer Verhärtung des Drüsengewebes, welche gewöhnlich mehr der äusseren Zone der Drüsen angehört, also von der Warze entfernt liegt. Nach Billroth wird das äussere Segment der Mamma häufiger befallen, als das innere. Mit der Zeit breitet sich die Verhärtung durch das ganze Brustdrüsengewebe aus; gleichzeitig treten feste Schwellungen der Lymphdrüsen auf, und zwar zuerst am unteren Rande des M. pectoralis maj., nach aussen von der Geschwulst, dann in der Achselhöhle selbst, endlich unter- und oberhalb des Schlüsselbeines. Brustwarze und Warzenhof verhalten sich verschieden. Anfänglich kommt es oft zu einer Vergrösserung und Vorwölbung der Warze; später macht sich dagegen meist in der ganzen Geschwulst eine narbige Schrumpfung geltend, welche an Stelle der früher vorhandenen Vergrösserung der Drüse eine Verkleinerung herbeiführt. Man darf dieses Schrumpfen, wobei die Brustwarze oft napfförmig eingezogen wird, nicht für eine beginnende Heilung halten, denn in der Peripherie entstehen immer neue Carcinomnester. Auch nehmen inzwischen die secundären Geschwülste der Lymphdrüsen an Umfang zu, die einzelnen Drüsen schmelzen zu Paqueten zusammen und verwachsen in der Achselhöhle mit den grossen Blutgefässen. Der Arm schwillt ödematös an, bald mehr in Folge der Lymphostase, bald mehr in Folge der venösen Stauung. Endlich werden auch die Armnerven um- und durchwachsen, was sich anfänglich durch Ameisenkriechen und Schmerzen, schliesslich durch Lähmungen kund thut.

Der zeitliche Verlauf des Scirrhus mammae zeigt vielfache Schwankungen; manche Fälle führen in wenigen Monaten, andere erst nach einigen Jahren zum Tode. Nach Billroth schwankt der Verlauf zwischen einem halben bis zu zwanzig Jahren. Die mittlere Lebensdauer ohne Operation berechnet v. Winiwarter auf 32,9 Monate, H. Fischer auf 26, Esmarch auf 29,6 Monate. Der tödtliche Ausgang ist zuweilen durch Geschwürsbildung auf der Oberfläche des Tumor und Verjauchung bedingt, in den meisten Fällen jedoch durch Vervielfältigung der Geschwulst. Neben dem grossen scirrhösen Mammaknoten und dem secundären der Lymphdrüsen entwickeln sich zahlreiche kleine, feste Knoten in der Haut und dem Unterhautbindegewebe, zuerst an der vorderen, dann an der seitlichen und hinteren Brustwand. Nach der Tiefe hin wächst der Scirrhus durch die Intercostalmuskeln in die Pleura ein und führt hier zu der Bildung zahlreicher Tochterknoten. Endlich entstehen secundäre Carcinome in den Lungen, häufiger noch in der Leber (Billroth), zuweilen auch im Gehirn und in der Wirbelsäule, und die Kranke erliegt der Erschöpfung der Kräfte.

In seltenen Fällen werden auch Männer im Alter von 50 Jahren und darüber von Scirrhus mammae befallen, noch seltener von Epithelialcarcinom, welches in geschwüriger Form von der Brustwarze ausgeht. Das Medullarcarcinom und das Sarkoma mammae sind beim Manne fast nie beobachtet worden. Billroth zählte auf 245 Mammacarcinome bei Frauen nur 7 bei Männern.

§ 193. Die operative Entfernung der Brustdrüsengeschwülste.

Gutartige Tumoren werden durch einfache Exstirpation beseitigt, insbesondere ist für die Adenome (§ 191), die häufigsten aller gutartigen Mammageschwülste, das Ausschälen aus dem Drüsengewebe ausreichend und die Entfernung eines grösseren

Stückes der Mamma durchaus nicht nothwendig. Vor dem Anlegen der Nähte empfiehlt es sich, einen Drain in der Tiefe der Wunde so anzubringen, dass die Secrete frei abfliessen können. Auch die übrigen Massregeln des aseptischen Verfahrens sind selbst bei kleinen Geschwülsten der Brustdrüse nicht zu vernachlässigen, weil, besonders wenn das Fettpolster stark entwickelt ist, die Gefahr des Erysipelas nicht gering ist. Die Wundrose trat früher auffällig oft nach Exstirpationen von Brustdrüsengeschwülsten auf; unter Anwendung des aseptischen Operations- und Verbandverfahrens ist sie auch für diese Gruppe von Operationen verschwunden.

Alle bösartigen Geschwülste der Mamma erfordern unbedingt die Entfernung der ganzen Brustdrüse. Für die Sarkome, welche die Brustdrüse sehr rasch ganz durchsetzen, wurde diese Regel auch früher schon durchgeführt; dagegen war es ein schwerer Irrthum der früheren Zeit, dass man den Scirrhus mammae durch theilweise Exstirpation der Brustdrüse zu beseitigen suchte. Aus den zurückgelassenen Theilen der Mamma wuchs sehr bald ein neuer scirrhöser Knoten hervor. Auch den Anschwellungen der Lymphdrüsen hat man früher eine viel zu geringe Beachtung geschenkt. Eine *genaue* Betastung der Achselhöhle, während der Arm abducirt ist, wird nur ausserordentlich selten bei Scirrhus die Infiltration der Lymphdrüsen vermissen lassen, und wo sie durch die äussere Betastung nicht nachzuweisen ist, da entdeckt man ihre Anfänge meist nach Spaltung der Haut. Es muss daher in *allen* Fällen von Scirrhus mammae die Exstirpation der axillaren Lymphdrüsen in den Operationsplan mit aufgenommen und der Hautschnitt über der Brustdrüse so geführt werden, dass man ihn mit Leichtigkeit in die Achselhöhle verlängern kann. Noch besser ist es, die Drüsenexstirpation vorauszuschicken; sie ist zwar räumlich die unbedeutendere, aber in der Technik die schwierigere Operation.

Nachdem die Achselhöhle rasirt und sorgfältig gereinigt wurde, führt man bei stark erhobenem Arme von der Mitte des vorspringenden Humeruskopfes einen gegen die Mammilla gerichteten Hautschnitt und dringt sofort in das lockere Bindegewebe zwischen Pectoralis maj. und Latissimus dorsi vor. Die infiltrirten Drüsen liegen hier bald in der Nähe der Brustdrüse, bald unter dem Rande des Pectoralis, bald im oberen Abschnitte der Achselhöhle und senden mehr oder weniger dicke Schnüre von infiltrirten Lymphgefässen gegen die Vena axillaris hin. Englische Chirurgen (J. Bell u. A.) rathen in allen Fällen von Scirrhus mammae die methodische Exstirpation des ganzen Bindegewebes, welches in der Achselhöhle zwischen dem M. pectoralis maj., dem M. latissimus dorsi und den grossen Gefäss- und Nervenstämmen eingebettet liegt, sowie des bindegewebigen Streifen, der am unteren Rande des M. pectoralis maj. von der Brustdrüse zur Achselhöhle zieht. Wir können dieses Verfahren, gegenüber dem früheren Herauslösen der einzelnen Drüsen, nur dringend empfehlen. Das vollständige Ausräumen der Achselhöhle, welches ausser den Drüsen auch die krebsig erkrankten Lymphgefässe entfernt, gewährt gegen locale Recidive eine sehr viel grössere Garantie und vereinfacht zugleich die grosse Wundhöhle, so dass prima intentio sehr viel leichter eintritt. Von namhaften Arterien kann hierbei höchstens die Thoracica longa verletzt werden. In vorgeschrittenen Fällen sind meist auch die auf der Vena axillaris liegenden Drüsen bereits erkrankt und müssen von der Venenwand abgelöst werden, was mit der gleichen Vorsicht und auf dieselbe Weise zu geschehen hat, wie die Ablösung der Drüsenpaquete von der Vena jugul. comm. (§ 176). Kann eine seitliche Verletzung der Venenwand nicht umgangen werden, so genügt in der Regel auch hier die seitliche Ligatur; ein queres Durchtrennen erfordert die doppelte Unterbindung. Bei Verwachsung der Lymphdrüsen mit der Arteria axillaris und dem Plexus nimmt man am besten Abstand von der Operation; denn wenn auch nach Unterbindung

der A. axillaris oberhalb und unterhalb der Geschwulst eine Entfernung möglich, die Gangrän des Armes nicht nothwendig und die Verletzung an sich nicht unheilbar erscheint, so wird doch in diesen vorgeschrittenen Fällen ein vollständiges Entfernen aller Drüsen kaum mehr möglich sein, und die ganze Krankheit ist dann als eine unheilbare zu betrachten. Auch die Infiltration supraclavicularer Drüsenpaquete lässt kaum auf dauernden Erfolg hoffen.

Ist die Achselhöhle rein, so beginnt nun die *Amputatio mammae*. Die Richtung der Schnitte, welche sich an den Axillarschnitt anschliessen und den mittleren Theil der Hautdecke mit Warze und Warzenhof spindelförmig umgrenzen, ist aus Fig. 155 ersichtlich. Man gewinnt auf diese Weise am oberen und unteren Rande der Brustdrüse zwei Hautstreifen, welche nach Vollendung der Operation durch Nähte über der Wundfläche vereinigt werden können. Leider zwingt die verschiedene Ausbreitung des Carcinoms oft dazu, den einen schmäler zu bilden als den anderen, so dass nur eine theilweise Vereinigung ermöglicht wird. Die beiden Hautstreifen (H H), welche selbstverständlich weder Hautcarcinome enthalten, noch mit dem Scirrhus verwachsen, noch auch in seiner nächsten Nähe liegen dürfen, werden nun mit grossen Messerzügen nach oben und unten abpräparirt. Dann dringt man am inneren Wundwinkel bis auf den M. pectoralis maj. ein, fasst die scirrhöse Mamma in die linke Hand oder spannt sie mit der Muzeux'schen Zange oder dem scharfen Doppelhaken an und löst sie mit langen Messerzügen von dem M. pectoralis maj. ab. Es ist ganz empfehlenswerth, an der Stelle, wo die Brustdrüse diesem Muskel dicht anliegt, die oberflächliche Platte des Muskels mit zu entfernen. Während die Auslösung der Mamma kaum eine Minute erfordert, verlangt nun die sorgfältige Blutstillung längere Zeit. Es handelt sich dabei theils um grössere Hautgefässe, theils um die Arterien, welche vom M. pectoralis maj. her durch das Perimysium dieses Muskels in die Brustdrüse eintreten. Die Enden der durchschnittenen Arterien ziehen sich zuweilen hinter die Muskelfasern zurück, müssen aber trotzdem mit der Schieberpincette aufgesucht und durch Catgutligatur geschlossen werden. Steht die Blutung, so legt man zwei Drains ein, das eine in die Achselhöhle, das andere quer auf den Pectoralis und vereinigt die Hautränder durch dichtliegende Nähte.

Fig. 155.
Schnittführung bei Amputatio mammae.

Das eben beschriebene Verfahren, welches für die frühzeitige Ausführung der Operation wohl immer zutrifft, erleidet einige Variationen, wenn grosse scirrhöse Knoten von langem Bestande erst spät entfernt werden müssen. Die wichtigsten

sind: 1) Excision grosser Hautstücke mit der Brustdrüse, weil die Haut von scirrhösen Knoten durchsetzt ist; die Schnitte werden dann der Ausdehnung des zu entfernenden Hautstückes angepasst, und die Wunde muss ohne jede Nahtvereinigung durch Granulation heilen; 2) Entfernung von grösseren Stücken des M. pectoralis maj., welche von Knoten durchsetzt sind, oder in welche der Scirrhus mammae hineingewuchert ist; 3) Entfernung des Periostes und des Perichondriums der Rippen oder selbst der Corticalis der Rippen, Entfernung der M. intercostales, wobei man die Verletzung der Pleura zu vermeiden hat u. s. w.

Verfahren zur Exstirpation der carcinomatösen Brustdrüse, welche durchaus keine Nachahmung verdienen, sind das Abtrennen mit dem Ecraseur nach Chassaignac, die elastische Ligatur nach Dittel und Thompson, die Cauterisation en flèches nach Maisonneuve.

Bei dem Anlegen des aseptischen Verbandes nach Amputatio mammae muss man die Verbandstoffe besonders in der Achselhöhle und gegen den Rücken hin anhäufen, weil die grössere Menge des Wundsecretes im Liegen nach hinten läuft. Nach oben soll das Watte- oder Jutepolster bis über das Schlüsselbein, nach unten bis an den Rand der falschen Rippen reichen. Zur Befestigung der Verbandstoffe dienen die in § 189 beschriebenen Verbände, insbesondere die etwas modificirte und durch Thoraxcirkeltouren vervollständigte *Fascia stellata* (Fig. 154). Dabei versäume man nicht, die Gazebinden so anzuziehen, dass ein leichter Druck auf die Wunde ausgeübt wird. Die Haut legt sich dann gleichmässig auf den Boden der Wunde an, und eine die Heilung störende Nachblutung wird sicher vermieden. Für die ersten Tage schliesst man am besten auch den Oberarm der operirten Seite in den Verband ein und führt die horizontalen Touren um diesen herum. Mit der fortschreitenden aseptischen Heilung lässt sich der Verband vereinfachen; zuerst wird der Arm freigelassen, dann eine Schulter, endlich beschränkt sich der Verband auf eine Art Suspensorium mammae simplex.

§ 194. Prognose der Amputatio mammae.

Bei regelmässigem Verlaufe ist die Wunde einer gewöhnlichen Amputatio mammae mit Achseldrüsenexstirpation in 14 Tagen geheilt; nur die Drainöffnungen sind vielleicht noch nicht geschlossen. Musste auf Nahtvereinigung verzichtet werden, oder schneiden, weil zu wenig Haut gespart werden konnte, die stark gespannten Nähte durch, so dauert es länger, bis die granulirenden Flächen vernarbt und überhäutet sind.

Recidive treten am häufigsten in den ersten Monaten nach der Operation auf, nach Billroth 82,4 % in den ersten drei Monaten. Zunächst sind es die Lymphdrüsen, seltener die Narbe und noch seltener die andere, nicht exstirpirte Mamma, welche befallen werden. Die letztere Form des Recidives kann wohl kein Verfahren verhüten, während solche in der Narbe und in den Lymphdrüsen oft von mangelhafter Entfernung der kranken Theile bei der Operation abhängen. In früheren Zeiten war das Recidiv so gewöhnlich, dass einzelne Chirurgen die Operation als gänzlich nutzlos verwarfen. Dieser nihilistische Standpunkt ist heute überwunden, seit mit der Entfernung der *ganzen* Brustdrüse und der ausgedehnten Ausräumung der Achselhöhle die Ergebnisse sehr viel besser geworden sind, ohne freilich ganz zu befriedigen. Ist der Fall ein Jahr nach der Operation noch recidivfrei geblieben, so hat man wohl einige Aussicht auf dauernden Erfolg, wenn auch keine absolute Sicherheit, denn nach Esmarch's Statistik wird nur in 9,2 % aller Fälle eine Heilung für mehrere Jahre oder für die ganze Lebenszeit erzielt. Die Entfernung des Recidives bietet selbstverständlich geringere Aussicht auf Erfolg, als die primäre Operation; indessen erzielt man in seltenen Fällen

doch noch dauernde Heilung und kann solche Nachoperationen schon deshalb nicht gut umgehen, weil ein Ablehnen die Kranke an jeder Rettung verzweifeln lässt. Die mittlere Lebensdauer wird nach v. Winiwarter durch die Operation auf 39,2 Monate gehoben, gegenüber 32,9 Monaten der nicht operirten Kranken; nach H. Fischer und Esmarch ist das Ergebniss der Operation noch um etwas besser: die mittlere Lebensdauer steigt von 26 auf 39,6, beziehungsweise von 29,6 auf 38,7 Monate. Die Sterblichkeit in Folge der Operation an sich, welche früher fast 25 % betrug, ist in Folge der Aseptik gegenwärtig auf 0 % gesunken.

Bei inoperablen, verjauchten Carcinomen muss man sich auf die antiseptische Behandlung beschränken, kann höchstens die zerfallenen Geschwulsttheile exstirpiren, um der Jauchung eher Herr zu werden. Innerlich sind grosse Dosen Arsen, Jodkali u. s. w. versucht worden, doch ohne jeden dauernden Erfolg. Opiate innerlich, sowie das Bedecken der geschwürigen Flächen mit Opiumsalbe (Extr. opii aquos. 1 Grm., Ugt. simpl. 20 Grm.) leisten wichtigere Dienste; sie mässigen die Schmerzen, bis der Tod die Kranken erlöst.

SECHSZEHNTES CAPITEL.

Die Verletzungen und Krankheiten des Brustkorbes und die Operationen an Pleura, Lungen und Pericardium.

§ 195. Die Verletzungen der Rippen. Rippenbrüche.

Bei Kindern ist der Brustkorb so weich und elastisch, dass schon sehr bedeutende Gewalten einwirken müssen, um eine Continuitätstrennung zu erzeugen. So ist durch Experimente an Kindesleichen festgestellt, dass der Brustkorb bis zur Berührung des Brustbeines mit der Wirbelsäule zusammengepresst werden kann, ohne dass ein Rippenbruch erfolgt; es federn vielmehr die Rippen aus dieser äussersten Compressionsstellung wieder in die normale zurück. Messerer erreichte noch an Leichen von 18- und 24jährigen Individuen diese Compression ohne Bruch durch eine Belastung von 60—100 Kgr. Dieses Verhältniss ändert sich mit dem Alter. Die knöchernen Abschnitte der Rippen werden durch Vermehrung der Corticallamellen allmälig spröde und brüchig, und im höheren Alter verlieren oft auch die Rippenknorpel durch Streifigwerden der Intercellularsubstanz, durch Verkalkung und Verknöcherung ihre normale Biegsamkeit. Belastete Messerer an Leichen älterer Personen die Rippen in sagittaler und frontaler Richtung, so genügte z. B. bei einem 82jährigen Weibe ein Gewicht von 40 Kgr., um eine Fractur zu erzeugen, bei einem 30jährigen Manne dagegen waren 200 Kgr. nothwendig. Für die Entstehung der Brüche der Rippenknochen besitzen die Rippenknorpel insofern eine besondere Bedeutung, als von ihrer Biegsamkeit das Ausweichen der Knochen vor dem Stosse abhängig ist. Deshalb sind auch an den falschen Rippen, mit ihren langen und beweglichen Rippenknorpeln die Fracturen sehr viel seltener, als an den wahren, deren Verbindung mit dem Brustbeine minder beweglich ist. Sobald freilich die Rippenknorpel verkalken, so werden sie starr genug, um unter dem Einflusse grösserer Gewalt zu brechen. Während die Fracturen der knöchernen Rippen auf dem Wege der gewöhnlichen Callusbildung heilen, zeichnen sich die der Rippenknorpel durch eine eigenthümliche Art der Heilung aus. Das zerrissene Perichondrium übernimmt nämlich hier die Rolle des Periostes und liefert einen Ring von neugebildetem Knochen, welcher die Bruchflächen des Knorpels scheidenartig umgibt, ohne dass zwischen ihnen selbst auch nur die geringste Vereinigung zu Stande kommt.

Da die Rippenknorpel mit dem Brustbeine und die falschen Rippen unter sich articuliren, und zwar bei Neugeborenen durch Halbgelenke (Luschka), bei Erwachsenen auch wohl durch wirkliche Gelenke, so kommen auch *Luxationen der Rippenknorpel* vor. Es handelt sich hierbei übrigens nur um einfache Diastasen, weil diese Gelenke bei ihrer vollkommensten Ausbildung doch nur aus einer einfachen Spalte bestehen, um welche sich ein schmaler Synovialstreif zieht. Durch Druck versucht man die Diastase zu beseitigen und durch einen Compressivverband die corrigirte Stellung zu erhalten, was freilich nur unvollkommen zu gelingen pflegt.

Die Rippenbrüche betragen nach der Statistik Gurlt's 17 % aller Fracturen; ihre Form wechselt nach der Art der einwirkenden Gewalt. So entstehen durch *directe* Gewalten, z. B. Kleingewehrgeschosse, fast ausnahmslos *Splitterbrüche*: nur wenn die Kugel bereits matt oder tangential auftrifft, kann ein einfacher Querbruch erfolgen. Im Uebrigen sind *Querbrüche* die Resultate *indirecter* Gewalten, z. B. der gewaltsamen Compression des Brustkorbes in sagittaler Richtung, wobei das Brustbein der vorderen Fläche der Wirbelsäule angenähert wird. In diesem Falle brechen oft mehrere Rippen gleichzeitig, und zwar gewöhnlich in der Richtung der Axillarlinie. Ihrer anatomischen Lage nach werden die einzelnen Rippen sehr verschieden häufig der Sitz der Fractur. Die 11. und 12. Rippe haben so wenig Zusammenhang mit dem Brustkorbe und sind so kurz und beweglich, dass sie sehr selten brechen. Auch die erste Rippe bleibt gewöhnlich intact, weil ihr Bogen kurz, ihr Querschnitt breit ist. Da nun auch die falschen Rippen (7.—10.) wegen ihrer langen Knorpel und der beweglichen Verbindung mit dem Brustbeine der Gewalt leicht ausweichen können, so sind es wesentlich die 2.—6. Rippe, welche bei der Fractur in Frage kommen. Trifft eine stumpfe Gewalt den Brustkorb im frontalen Durchmesser, so werden die seitlichen Abschnitte der Rippen nach innen in den Brustraum gedrängt, die Rippenbogen abgeflacht; die Fractur ist gewöhnlich eine *einseitige*. Wirkt dagegen die Gewalt in sagittaler Richtung, also auf das Brustbein ein, so wird der Brustkorb von vorn nach hinten eingedrückt, die Krümmung der Rippen in beiden Axillarlinien verstärkt, und es entstehen meist *doppelseitige* Fracturen. Hiernach sollte man denken, dass im ersteren Falle die Fragmente in einspringendem, im letzteren in vorspringendem Winkel stehen müssten. Thatsächlich federn jedoch die Bruchenden, deren Stellung an die Bewegungen des ganzen Brustkorbes gebunden ist, gewöhnlich in die normale Lage zurück. Insbesondere kommt das Verharren der Rippenfragmente in nach aussen springendem Winkel kaum vor, eher noch beobachtet man die Dislocation nach innen gegen den Brustraum.

Bemerkenswerth sind die häufigen *Infractionen an den Rippen*. Während sie an anderen Stellen des Skeletes mit zunehmendem Alter seltener werden, beobachtet man sie hier noch recht häufig bei Erwachsenen und selbst an alten Leuten. Es hängt dies theils mit der Biegsamkeit der Rippen zusammen, theils mit der senilen Atrophie des Knochengewebes. Fast regelmässig ist die innere Lamelle der gebogene, die äussere der gebrochene Theil.

Ueber Verletzungen des Brustbeines vgl. § 206, über Verletzungen der Brustwirbelsäule vgl. § 208.

§ 196. Die wichtigsten Complicationen der Rippenfracturen.

Mit Ausnahme der Schusswunden sind complicirte Rippenbrüche ziemlich selten; meist folgt die Hautdecke, ohne zu reissen, den Biegungen und Pressungen, welchen der Brustkorb ausgesetzt wird. Bei Schusswunden ist die Rippenfractur nur dann

der Pleurahöhle eine schnelle Heilung erreichen kann; aber beim Menschen wird die Unterbindung des Lungengewebes nur schwer ausführbar sein.

Ausser den Blutgefässen der Lunge können bei Rippenfracturen auch die *A. A. intercostales* verletzt werden, welche in einer flachen Furche am unteren-inneren Rande der Rippen verlaufen. Die Blutung ist selten erheblich, da die Arterien an den Seiten des Thorax, da wo die meisten Rippenbrüche stattfinden, schon ziemlich an Stärke verloren haben. Die *A. mammaria int.* verläuft in der Nähe des Sternalrandes und liegt hinter den Rippenknorpeln; sie ist eher durch Stich- und Hiebwunden gefährdet, als durch Rippenfracturen, deren vorwiegendem Sitze sie fern liegt. Dagegen könnte die mehr nach aussen gelegene *A. mammaria ext.*, deren Stärke sehr variirt, durch Rippenbrüche verletzt werden und zur Unterbindung Veranlassung geben.

Eine merkwürdige Complication subcutaner Rippenbrüche ist die Infiltration des Unterhautbindegewebes mit Luft, das sogenannte *Zellgewebsemphysem.* Seine Entstehung setzt immer eine gleichzeitige Lungenwunde voraus. Unter normalen Verhältnissen muss nun die ausströmende Luft zunächst den Pleurasack anfüllen, ehe sie in das zerrissene parosteale Gewebe der Rippen und endlich in das Unterhautbindegewebe eingepresst werden kann. Meist aber schliesst sich die Lungenwunde schon früher in Folge der Compression des Pneumothorax. Anders, wenn schon vor der Verletzung eine flächenhafte Verwachsung beider Pleurablätter bestand, wie sie sich so oft bei Obductionen vorfindet und nun gerade diese Stelle von dem Rippenfragmente durchstossen wurde. Dann drängt jede Exspiration eine kleine Luftmenge aus der Lungenwunde direct in das subpleurale Bindegewebe, von wo sie in das parosteale der Rippen und von da in die lockeren Maschen unter der Haut gelangt. Hiermit ist die Bahn nach den Bindegewebsräumen fast des ganzen Körpers geöffnet. In der That kann das Emphysem vom Brustkorbe nach oben zum Halse und Kopfe, nach unten zu den Bauchdecken fortschreiten und selbst auf das Bindegewebe der Extremitäten übergehen, so dass endlich der ganze Körper ballonartig durch Luft aufgetrieben erscheint. Wie bei dem Pneumothorax, so erzeugt auch unter diesen Umständen die Luft keine Fäulniss und in Folge dessen auch keine Entzündung. Wohl aber kann das fortschreitende Emphysem theils durch mechanische Störungen des Kreislaufes, theils durch Erschwerung des Athmens zum Tode führen. Die Athmung kann schon sehr frühzeitig dadurch behindert werden, dass sich die Luft auch in das Bindegewebe der Lungen und in das der Mediastinalräume infiltrirt.

§ 197. Diagnose und Behandlung der subcutanen Rippenbrüche.

Die Dislocation der Fragmente fehlt bei Rippenbrüchen so gewöhnlich, dass die meisten derartigen Fracturen unerkannt bleiben würden, wollte man sich nur auf dieses eine Symptom berufen. Gewöhnlich bezeichnet der Kranke eine Stelle der Brustwand als sehr schmerzhaft und erzählt, dass er am ersten Tage nach der Verletzung Blut oder blutig gestreiften Schleim ausgehustet habe. Ist nun die Lungenquetschung, welche man aus diesem Symptome erschliesst, sehr wohl auch ohne Rippenbruch durch einfaches Einbiegen der Rippen möglich, so weist sie doch in der Mehrzahl der Fälle auf eine Fractur hin. Man prüft nun mit den Fingern die schmerzhafte Partie, sucht die betreffende Rippe auf und drückt auf das sternale Ende derselben, entfernt von der schmerzhaften Stelle. Wird gleichwohl an dieser der Schmerz empfunden, so ist die Fractur mit grosser Wahrscheinlichkeit anzunehmen. Man kann dann noch das Stethoskop aufsetzen und den Kranken tief einathmen lassen, was freilich einige Schmerzen verursacht. Ist eine Fractur vorhanden, so hört man zuweilen das knackende Crepitationsgeräusch,

welches durch die inspiratorische Verschiebung beider Fragmente entsteht. Handelt es sich freilich nur um eine Infraction, oder ist die Consolidation schon im Gange, so hört man höchstens ein sehr begrenztes pleurales Reiben, welches sowohl von einem Einrisse der Pleura, als von einem flächenhaften Blutextravasate, oder von dem Fibrinbeschlage einer Pleuritis sicca herrühren kann. Nur in wenigen Fällen wird jede auscultatorische Erscheinung fehlen.

Die Behandlung einer einfachen Fractur der Rippen kann im Beginne rein symptomatisch sein. Man legt Eisbeutel oder Eiscompressen auf die gequetschte Brustwand und gibt Opiate, wenn der Schmerz bedeutend und die Athmung sehr empfindlich ist. Nach 1 oder 2 Tagen bedeckt man dann die Fracturstelle mit einer Carbolplatte und fixirt diese mit breiten Heftpflasterstreifen, welche quer um den halben Brustumfang ziehen und sich dachziegelartig decken. Ein solcher Verband gibt den gebrochenen Rippen einigen Halt und mindert, wie die Erfahrung zeigt, den Schmerz beim Athmen. Auch Gypsverbände sind bei Rippenfracturen angelegt worden, in dem guten Glauben, sie könnten die Rippen fixiren (vgl. auch das Sayre'sche Gypsjaquet § 213); doch ist es weder möglich, noch zulässig, die Rippen festzustellen, weil hierdurch die Athmung schwer gestört werden würde. Starke Dislocation der Fragmente nach aussen erfordert die Reposition durch Druck auf die Enden der gebrochenen Rippe; bei Einknickung nach innen hat Malgaigne empfohlen, einen scharfen Haken hinter der Bruchstelle einzusetzen und die geknickte Knochenpartie in die normale Stellung zurückzuführen.

Die begleitenden Erscheinungen von Seiten der Lunge und der Pleura erfordern besondere Beachtung. Schon das Auswerfen blutiger Sputa mahnt zur Vorsicht, weil die eingeathmete Luft Spaltpilzkeime in das extravasirte Blut tragen und in ihm Fäulniss, in dem Lungengewebe aber Entzündung hervorrufen könnte. In höherem Grade gilt dies bei Hämo- und Pneumothorax. Nun ergibt freilich, wie in § 196 hervorgehoben wurde, die Erfahrung, dass diese Gefahr grösser scheint, als sie ist, aber ganz übersehen sollte man sie doch nicht. C. Hueter empfiehlt, in dem Zimmer und besonders in der Umgebung des Bettes solcher Kranken die Luft durch wiederholte Anwendung des Carbolsprays, insbesondere des Dampfsprays, zu desinficiren. In Krankenhäusern und unter ähnlichen Verhältnissen wird dieses Verfahren nicht überflüssig sein; in tadellos reinen Wohnräumen ist es wohl entbehrlich.

Das Emphysem verschwindet, wo es geringgradig auftritt, von selbst; zeigt es aber Neigung zum Fortschreiten über das Gebiet der Bruchstelle hinaus, so ist ihm durch genaues Einwickeln des Brustkorbes mit elastischen Binden entgegenzuarbeiten (P. Vogt). Es werden hierdurch die Bindegewebsmaschen so zusammengedrückt, dass sich die Luft nicht ausbreiten kann. Eine genaue Ueberwachung zeigt bald, wie fest man die Binde anziehen muss, um den Zweck zu erreichen, ohne dem Kranken das Athmen zu erschweren. Früher wurde versucht, durch Einstiche und Einschnitte die Luft aus dem Bindegewebe zu entleeren; dieses Verfahren wirkt aber nur für ein kleines Gebiet und öffnet zudem den Entzündungserregern den Weg in die Gewebe.

§ 198. Die in Pleura und Lunge perforirenden Wunden der Brustwand.

Als Typus offener, bis zur Lunge dringender Verletzungen des Brustkorbes sind die *Schusswunden* zu betrachten, welche Brustwand und Lunge durchsetzen. Viele solcher Fälle werden freilich nicht Gegenstand chirurgischer Behandlung; sie enden unmittelbar oder nach wenigen Stunden tödtlich, zumal wenn beide Lungen getroffen wurden. Der Tod erfolgt theils durch den Blutverlust nach

Verletzung eines grossen Lungengefässes, theils durch Erstickung, indem das ausströmende Blut die Bronchen überschwemmt und gleichzeitig ein schnell sich entwickelnder doppelseitiger Pneumothorax die Lungen comprimirt. Hier kann von der oben (§ 196) hervorgehobenen Hämostase durch Compression der zerrissenen Lungengefässe nicht die Rede sein; Blutung wie Luftaustritt arbeiten vielmehr gemeinsam auf den tödtlichen Ausgang hin. Ist nur *eine* Lunge vom Geschoss zerrissen, so überstehen jugendliche Individuen nicht selten den Pneumothorax. Die Athemnoth ist anfänglich zwar recht gross, aber bald gleicht die gesunde Lunge die Functionsstörung aus, und das Leben bleibt fürs erste erhalten.

Nicht immer ist der Pneumothorax die nothwendige Folge einer von aussen bis zur Lunge dringenden Wunde. Er fehlt selbstverständlich, wenn die Wunde alte Verwachsungen der Pleurablätter durchsetzt, ohne sie zu lösen. Abgesehen aber von diesen pathologischen Veränderungen, ist auch bei gesunder Pleura noch ein zweifaches Verhalten möglich, welches die Entwickelung des Pneumothorax verhindert. Das eine, freilich ziemlich seltene, ist der *Vorfall der Lunge nach aussen, des Prolapsus pulmonis.* Er entsteht, wenn im Augenblicke der Verwundung eine kräftige Exspirationsbewegung bei geschlossener Glottis (Malgaigne) stattfindet, etwa ein Hustenstoss, wobei auch Luft aus der Lunge der gesunden Seite überströmen kann (Smith). Es wird hierdurch die Lunge plötzlich und stark aufgeblasen, sie sucht zu entweichen und drängt sich in die Wunde ein. Bei Kleingewehrschusswunden kommt dieser Fall fast niemals vor, weil die Kugel die Lunge gewöhnlich von der Brustwand ab nach innen drängt, wohl aber, wenn in tangentialer Richtung ein Stück der Thoraxwand abgerissen wurde. Der andere Fall, in welchem der Pneumothorax wenigstens anfangs fehlt, ist der, dass die Kugel bei dem Durchschlagen durch beide Pleurablätter diese fest aufeinander heftet (H. Fischer), ähnlich wie man zwei feuchte Papierplatten durch einen Hammerschlag zusammenheften kann. Nach C. Hueter's Erfahrungen im Kriege geschieht dies gar nicht so selten, und so beobachtet man oft bei penetrirenden Brustschüssen, dass die Luft während des Ein- und Ausathmens durch beide Schussöffnungen pfeifend ein- und ausdringt und der Pneumothorax ausbleibt. Leider ist dieses für die Heilung sehr günstige Verhältniss meist von kurzem Bestande. Die septisch-eiterige Schmelzung des durchschossenen Pleuragewebes lockert die Adhäsion zwischen den Platten, und es bildet sich mehrere Tage nach der Verletzung der Pneumothorax dennoch aus.

Hat der Verwundete mit einem perforirenden Lungenschusse die ersten Tage überlebt, ist er weder an Verblutung noch an Pneumothorax gestorben, so rückt nun für ihn die Gefahr der eiterig-jauchigen Pleuritis, des *Pyothorax,* des *Empyems,* heran. Man begreift leicht, dass unter den hier vorliegenden Bedingungen die Eiterung der Pleura kaum ausbleiben kann. Der vollkommenste aseptische Schutzverband, wäre er auch unmittelbar nach der Verletzung angelegt worden, kann keinen absolut sicheren Schutz gewähren. Denn sehr oft reisst die Kugel Kleiderfetzen in die Tiefe mit und streift sie an den elastischen Platten der Pleura ab, wo die Entzündungserreger sofort den geeigneten Boden zur Entwickelung finden. Die grosse Flächenausdehnung der Pleura vermehrt die Gefahr der Eiterung. Schnell verbreitet sich die Entzündung über die ganze Fläche, pflanzt sich von der Pleura costalis auf die pulmonalis und umgekehrt fort und führt, da die zahlreichen lymphatischen Stomata auf der Intima der Pleura die fiebererregenden Substanzen rasch resorbiren, zu hohem Fieber. Im Grunde der Pleurahöhle sammeln sich die flüssigen Exsudate an, während fibrinös-eiterige Beschläge auf den Wänden haften. Bald greifen die entzündlichen Vorgänge auch auf das Lungengewebe über, zur septischen Pleuritis gesellt sich die septische Pneumonie, welche nicht selten einen gangränescirenden Charakter annimmt.

dem die beiden Intercostalmuskelschichten, von welchen die äussere sehnig, die innere musculös ist, getrennt worden sind. Statt der doppelten Continuitätsunterbindung kann man auch einen Rippenknorpel (§ 205) reseciren und sich auf diese Weise Raum schaffen für die directe Ligatur ober- und unterhalb der verletzten Stelle. Dies ist an der siebenten Rippe immer nöthig, da sonst für die Unterbindung kein Raum vorhanden. Eine solche Ligatur der A. mammaria int. mit Knorpelresection hat C. Hueter einmal bei Stichverletzung erfolgreich ausgeführt.

Nächst der Blutstillung ist es das Wichtigste, die perforirende Brustschusswunde aseptisch zu machen und den aseptischen Zustand durch den Schutzverband zu sichern. Mitgerissene Fremdkörper, welche leicht zu erreichen sind, wird man ohne Bedenken sofort entfernen, das Herumsuchen aber in der Tiefe mit dem Finger oder der Sonde ist entschieden zu widerrathen, denn es könnte jene Verlöthung der Pleurablätter durch die Kugel gelöst werden, deren Wichtigkeit oben hervorgehoben wurde. Sind Rippen gesplittert, so werden lose Splitter extrahirt, zugeschärfte Bruchenden resecirt. Es folgt die antiseptische Irrigation der Wunde,

Fig. 156.
Unterbindung der A. mammaria int.

welche nur mit solchen Lösungen vorgenommen werden darf, deren eventuelles Verbleiben im Pleurasacke keine Vergiftungserscheinungen hervorruft. Carbollösungen sind also zu vermeiden; am besten werden 0,1 % Sublimat-, 0,3—0,4 % Salicyl-, 2½ % essigsaure Thonerde-, oder 0,1 % Thymollösungen verwendet. Die Ausspülung beginne man vorsichtig und mit dünnem Strahle; erst wenn man sich überzeugt hat, dass die Flüssigkeit nicht etwa in die geöffneten Bronchen oder in die Pleurahöhle einfliesst, sondern sich wieder vollständig entleert, darf man dreister ausspülen. Mit solcher Vorsicht werden die unangenehmen Husten- und Erstickungsanfälle vermieden. Der aseptische Verband wird nach den allgemein gültigen Regeln angelegt und mit Bindentouren fixirt, welche der Fascia stellata (Fig. 154, § 189) entsprechen, mit Hinzufügung von horizontalen Touren.

Im amerikanischen Bürgerkriege wurde von Howard der hermetische Verschluss der Schussöffnung durch die Naht empfohlen. Die gute Seite des Verfahrens liegt in der Absperrung der Spaltpilzkeime von der Wunde, die schlimme in der Verhinderung des Abflusses der Wundsecrete. Der aseptische Verband leistet das Gute und verhütet das Schlimme, ganz besonders, wenn noch die Drainage

vorübergehende Hülfe bringen und für den Augenblick das Leben erhalten, aber an den Ursachen des Ergusses ändert die Punction nichts. Von grösserem Belange ist die Punction oder Incision bei entzündlichen, serösen und eiterigen Ergüssen, mögen sie nun als „idiopathische" auftreten, d. i. von einer primären Pleuritis herrühren, oder sich, wie in der Mehrzahl der Fälle, an eine Entzündung des Lungengewebes anschliessen, welche auf die Pleura überging. Nun lassen sich unter den entzündlichen Erkrankungen des Lungengewebes solche septischen und solche tuberkulösen Charakters unterscheiden. Danach variirt denn auch die Form der Pleuritis. Sie kann zwar in beiden Fällen serös, in beiden eiterig sein, aber ihre Prognose hängt weniger von dieser serösen oder eiterigen Beschaffenheit des Exsudates ab, als vielmehr von der Art der entzündlichen Vorgänge im Pleuragewebe. Ein eiteriger Erguss der Pleura kann bei septischer Infection noch immer heilbar erscheinen, während bei tuberkulöser Infection ein seröses Exsudat schon eine recht schlechte Prognose ergibt. Es liegt auf der Hand, dass die Entleerung des eiterigen Ergusses in dem einen Falle einen weit wirksameren Erfolg haben würde, als die gleiche chirurgische Hülfeleistung im anderen Falle. Aber auch innerhalb der Gruppe der septisch-infectiösen Entzündungen gibt es viele Abstufungen. Wir wollen des Contrastes halber die bösartigste Form hier neben die gutartigste stellen. Man vergegenwärtige sich einerseits eine embolische Metastase bei Pyaemia multiplex mit gangränescirendem Charakter, welche auf die Pleura übergreift und eine Pleuritis gangraenosa mit jauchigem Ergusse hervorruft; anderseits denke man an einen unschuldigen Bronchialkatarrh, welcher auf einige Lungenalveolen und von ihnen auf die Pleura übergreift. In jenem Falle ein Verhältniss, welches die Rettung kaum möglich erscheinen lässt, in diesem eine Complication, bei der wir durch eingreifende chirurgische Hülfe das pleuritische Exsudat beseitigen und den tödtlichen Ausgang verhüten können.

Unter Berücksichtigung aller dieser Verhältnisse muss der Werth der chirurgischen Hülfe bei exsudativer Pleuritis gewürdigt werden. Oft ist sie nur ein symptomatisches Mittel von vorübergehender Bedeutung, in anderen Fällen liegt der Schwerpunkt der ganzen Behandlung in dem rechtzeitigen chirurgischen Eingreifen.

Bei der Verschiedenartigkeit der einzelnen Fälle ist es kaum möglich, allgemeine Vorschriften zu geben über das chirurgische Handeln bei pleuritischen Exsudaten. Immerhin wollen wir es versuchen, unter dem Vorbehalt, dass im gegebenen Falle nicht die allgemeine Regel, sondern die Berücksichtigung aller speciellen Umstände entscheidet.

Die *Punction der Pleurahöhle,* schon von Hippokrates geübt (über Methodik § 201), ist indicirt:

1) Bei schnell anwachsendem, serösem Exsudate, welches durch Compression der Lunge schwere Athemnoth verursacht und Erstickungsgefahr bringt.

2) Bei langsam wachsendem oder stationärem, serösem Exsudate, welches der internen Behandlung Widerstand leistet. In diesem Falle kann die Entleerung des Exsudates, sogar die nur eines Theiles, die Resorption durch Veränderung der Druckverhältnisse anbahnen. Liegt freilich der Exsudation ein tuberkulöser Lungenherd oder Miliartuberkulose zu Grunde, so wird der Erfolg der Punction nur ganz vorübergehend sein.

3) In zweifelhaften Fällen, um die Art des Exsudates, ob es serös oder eiterig ist, zu bestimmen.

Endlich bleibt zu erwähnen, dass einzelne Kliniker die Indication zur Punction sehr verallgemeinert haben und bei jedem serösen Ergusse pungiren wollen.

Die *Punction und Irrigation* mit antiseptischen Lösungen ist besonders indicirt bei den Uebergängen der serösen zur eiterigen Entzündung. Für solche Fälle ist auch die *Punction mit nachfolgender Drainage* recht zweckmässig,

weil oft eine Wiederholung der Irrigation nothwendig wird. Man schiebt das Drainrohr durch die Troicartcanüle in die Pleurahöhle und zieht dann die Canüle über dem Drain heraus. Bei allen Irrigationen ist das eventuelle Zurückbleiben von Flüssigkeit zu beachten. Man verwende daher keine Carbollösungen, sondern die schon § 199 empfohlenen Solutionen von Sublimat, Salicylsäure, essigsaurer Thonerde oder Thymol.

Die *Incision der Pleurahöhle*, auch *Thorakotomie* (deren Methodik § 202) genannt, ist indicirt:

1) Bei serösen Ergüssen nur dann, wenn diese nach der Punction immer wieder recidiviren. Hier sind natürlich alle die zahlreichen Fälle ausgeschlossen, in welchen die seröse Exsudation von allgemeinen Ursachen abhängig ist; sie lassen überhaupt von der örtlichen Behandlung nichts hoffen.

2) Bei eiterigen Ergüssen.

Mit der Incision, welcher man zweckmässigerweise die Punction vorausschickt (§ 202), wird in der Regel die Drainage verbunden. Auch kann sich im späteren Verlaufe die Nothwendigkeit herausstellen, eine *Rippenresection* (§ 202) folgen zu lassen. Bei dem Hinweise auf ein chirurgisches Handeln soll indess nicht verschwiegen werden, dass zuweilen eiterige Ergüsse der Pleura in einen Bronchus durchbrechen und, nachdem der Eiter ausgehustet worden, zur Heilung gelangen.

§ 201. Die Punction der Pleurahöhle.

Bei abgekapselten Exsudaten, d. h. bei solchen, welche sich zwischen Adhäsionen der beiden Pleurablätter entwickeln und nur einen kleinen Theil der Pleurahöhle einnehmen, ist die Stelle der Punction durch die Lage des Exsudates bestimmt. Grosse Ergüsse dagegen, welche die ganze Pleurahöhle ausfüllen, lassen eine Wahl der Stelle zu. An der hinteren Brustwand stehen die Enge der Intercostalräume und ihre Bedeckung durch dicke Muskelschichten der Punction hindernd im Wege. Vorn sind die Intercostalräume allerdings am breitesten, aber der Pleurasack reicht hier nur wenig nach unten, so dass die Punction keine tiefgelegene Stelle eröffnen kann. Links liegt zudem das Herz der vorderen Brustwand an und würde die Punction an dieser Stelle überhaupt verbieten, wenn es nicht bei den grossen Exsudaten in der linken Pleurahöhle sehr häufig auf die rechte Seite des Brustbeines gedrängt würde — *Dexterocardie*. An der seitlichen Brustwand dagegen gewähren die Intercostalräume Platz genug für den Einstich, und der Pleurasack erstreckt sich herab bis zur zehnten Rippe. *Man führt deshalb die meisten Punctionen der Pleurahöhle an der seitlichen Brustwand aus, in der Axillarlinie oder etwas vor derselben.* Chopart und Desault empfahlen, die allertiefsten Intercostalräume zu benutzen. Dies kann indess nur für Fälle gelten, in welchen die Zwerchfellkuppel durch den langen Bestand oder die grosse Menge des Exsudates abgeflacht ist und die Leber oder die Milz nach unten geschoben sind. Im Uebrigen liegen diese beiden Organe der Brustwand so nahe, dass sie bei der Punction in den tiefsten Intercostalräumen leicht verletzt werden könnten. *Man wählt deshalb in der Regel den 5. bis 7. Intercostalraum.* Für den Fall, dass die Rippen nicht deutlich fühlbar sind, kann man nach Bardeleben die Punction sechs Finger breit unter dem unteren Scapularwinkel ausführen, oder durch Percussion genau den oberen Rand der Leber- oder Milzdämpfung bestimmen, um rechts 8 Cm., links 5 Cm. oberhalb der Dämpfungsgrenze zu pungiren.

Des kleinen Einschnittes in die Haut, welcher zur Erleichterung der Punction sonst empfohlen wird, bedarf es hier kaum, weil bei grossen Exsudaten Intercostal-

räume und Haut stark gespannt und deshalb leicht zu durchstechen sind. Die Einstichstelle muss vorher genau mit dem Zeigefinger der linken Hand fixirt werden, damit man nicht während der Athembewegungen des Thorax auf eine Rippe einsticht. Auch muss der Einstich genau horizontal erfolgen, da bei schrägem Einstechen auf den unteren Rippenrand die A. intercostalis gefährdet ist. Nur wenn die Punction ausnahmsweise in den untersten Intercostalräumen ausgeführt wird, gibt man der Spitze des Troicart die Richtung schräg nach oben, damit sie nicht etwa den schmalen Pleuraraum durchdringe und das Zwerchfell und hinter ihm die Leber und Milz verletze. Die streng aseptische Ausführung der Punction hat zwar die Gefahr des Lufteintrittes in die Pleurahöhle ausserordentlich verringert, indessen gebietet es doch die Vorsicht, wenigstens bei serösen Exsudaten, die Massregeln zur Absperrung der Luft nicht bei Seite zu lassen. Wir übergehen hier die Vorrichtungen, welche Reybard, Schuh, Fergusson an den Troicarts anbringen liessen (Allg. Thl. § 172), führen dagegen ein sehr einfaches und practisches Verfahren an, welches von Biermer herrührt. Er tauchte, nachdem das Stilet herausgezogen war, das Canülenende in eine mit Wasser gefüllte Medicinflasche und liess die Flüssigkeit in ein untergestelltes Gefäss überlaufen. So konnte keine Luft eindringen. Besser noch, man streift über die Canüle einen langen Kautschukdrain und leitet sein Ende in eine mit Salicylsäurelösung (1/2 %), oder Sublimatlösung (1 : 10 000) halbgefüllte Weinflasche, welche in einem Eimer auf dem Boden steht. Auf diese Weise wird, wenn bei der allmäligen Entleerung des Exsudates der Druck im Thorax nachlässt, die Heberwirkung ausgenutzt. Eine Verlangsamung oder Unterbrechung im Abfliessen ist jederzeit durch Zusammenpressen des Kautschukschlauches zu erreichen. Bülau benutzt den Kautschukdrain, welchen er durch eine dicke Troicartcanüle in den Pleurasack einschiebt und unten in ein Gefäss mit Salicylsäurelösung taucht, zur *permanenten* Entleerung eiteriger Ergüsse und gleichzeitig zur antiseptischen Ausspülung der Pleurahöhle. Bei frischen Empyemen mag diese Behandlung der mit Incision und Drainage gleichkommen; bei älteren aber ist die Incision, unter Umständen verbunden mit Rippenresection, aus den in § 202 angegebenen Gründen jedenfalls vorzuziehen. Die Aspiration seröser oder eiteriger Exsudate mittelst des Dieulafoy'schen Apparates ist ein zeitraubendes, wegen leichter Verstopfung der engen Canülen sehr unvollkommenes Verfahren, welches überdies durch Saugwirkung zum Bersten pleuraler Gefässe führen kann.

Ganz besondere Vorsicht erfordert das Ausfliessen des Exsudates. *Die Flüssigkeit soll sich ganz langsam entleeren, damit im Herzen und in den grossen Gefässen keine Kreislaufstörungen entstehen, oder wandständige Gerinnsel plötzlich losgerissen und als Emboli in die Lungenarterien geschleudert werden.* In der That hat man nach rascher Entleerung Ohnmachten und selbst den Tod eintreten sehen. Am leichtesten ist ein solch unheilvoller Ausgang der Punction für die Fälle der *Dexterocardie* bei linkseitigem Exsudate zu begreifen. Hier rückt das Herz aus seiner abnormen Stellung, in welche es langsam unter dem Drucke des anwachsenden Exsudates gelangt war, relativ schnell in die normale zurück und kann hierbei in seiner Thätigkeit leicht gestört werden. In solchen Fällen ist doppelte Vorsicht nöthig. Man setzt am besten während des Ausfliessens von Zeit zu Zeit den Finger auf die Oeffnung der Canüle, oder presst den Kautschukschlauch etwas zu und unterbricht auf diese Weise den Abfluss für einige Secunden, in welchen sich dann die Veränderungen des Druckes ausgleichen können. Hört das Ausfliessen auf, ehe das ganze Exsudat entleert ist, so verstopft entweder Fibrin die Canüle, oder die atelektatische Lunge hat nicht mehr Expansionskraft genug, um die frei gewordene Pleurahöhle zu füllen. Im ersteren Falle stösst man mit einer in die Canüle eingeführten Knopfsonde das Gerinnsel zurück, im

auch ihre Wirkung ist nicht zuverlässig, weil sich die Incisionswunde eng um das Drainrohr zusammenzieht und die kleine Oeffnung für den Abfluss des Eiters ungenügend wird. Unter solchen Umständen ergänzt man am besten die Incision der Pleura durch die *Resection eines kleinen Stückes der Rippe* sammt der Pleura costalis (Roser, Simon) (Resectio costae § 205). Dann können die nächst obere und die nächst untere Rippe bis zur Berührung zusammenrücken, und doch bleibt zwischen den Sägeflächen ein freier Raum für den Abfluss des Eiters. Statt der Resection empfahl v. Langenbeck die Rippe zu durchbohren und in dieses Bohrloch den Drain einzulegen; doch gibt die Rippenresection einen viel freieren Raum und dient zudem noch einem weiteren Zwecke, auf welchen G. Simon zuerst hingewiesen hat. Es können nämlich dann auch die Sägeenden der Rippenbogen dem Narbenzuge folgen, und die Abscesshöhle verkleinert sich nicht nur durch verticales, sondern auch durch horizontales Zusammenrücken der Rippen. Oft wird es aus eben diesem Grunde nöthig, an mehreren übereinander liegenden Rippen Stücke von 6—8 Cm. Länge zu entfernen, bis endlich die Eiterung nachlässt, und Schede und Langenbuch haben hartnäckige Empyemfisteln zur Ausheilung gebracht, indem sie mit den Rippen auch die anliegende, schwartig verdickte Pleura costalis abtrugen und die Höhle mit der äusseren Haut auskleideten.

Wir schliessen hier die in neuerer Zeit sich mehrenden Versuche an, *Lungenabscesse, Cavernen* und *Lungengangrän* in den Bereich chirurgischen Handelns zu ziehen. Solche Bestrebungen reichen, wie uns eine historische Studie von W. Koch belehrt, bis in das 17. Jahrhundert zurück, wo Willis und Baglivi (1664) bereits vorschlugen, Lungencavernen von aussen her zu eröffnen. E. Barry (1726) scheint der erste gewesen zu sein, welcher diese Operation wiederholt ausführte. Sie hat sich dann im ganzen 18. und auch in den ersten Decennien des 19. Jahrhunderts unter den Händen einzelner Aerzte und Chirurgen erhalten, ohne indess einen grossen Anklang zu finden. Einen neuen Anstoss gab Mosler, als er 1873 bei einem 49jährigen Phthisiker eine Caverne des rechten oberen Lungenlappens mittelst 3 Zoll langer Incision am oberen Rande der 3. Rippe eröffnete, drainirte und mit dünnen Carbol- und Jodlösungen behandelte. Der Erfolg war insofern günstig, als die Eiterung erheblich nachliess, doch konnte der tödtliche Ausgang nicht aufgehalten werden; der Kranke starb 3 Monate später an Nephritis. Hieran schlossen sich Versuche von Mosler, W. Koch und Pepper, mittelst der Pravaz'schen Spritze antiseptisch wirkende Lösungen, Jod, Jodkalium, Kali hypermang., durch die Brustwand in die Cavernen und in tuberkulös erkranktes Lungengewebe zu injiciren. Solche Injectionen zeigten sich als durchaus ungefährlich für Pleura und Lungengewebe, schienen die Eiterung weniger profus werden zu lassen, hatten indess in keinem Falle eine Heilung der Phthise zur Folge. Sie haben wenig Nachahmer gefunden, während die Incision tuberkulöser und bronchektatischer Cavernen nicht mehr von der Tagesordnung verschwand und sich gerade in den letzten Jahren warme Vertheidiger erworben hat. Edw. Bull konnte 1884 schon 26 Fälle zusammenstellen, in welchen wegen Erkrankung der Lungen von aussen her eingeschritten worden war; 4 derselben waren geheilt, 6 bedeutend gebessert, in 9 waren die Beschwerden wenigstens geringer geworden, in 7 hatte der Eingriff überhaupt kein Resultat. Hieran reihen sich noch 2 weitere Fälle, einer von Lauenstein, in welchem wegen bronchektatischer Caverne, einer von Cayley, in dem wegen pyämischen Abscesses der Lunge incidirt wurde; beide heilten vollkommen aus.

Nach den gewonnenen Erfahrungen ist die Thorakotomie und der Lungenschnitt indicirt durch *wandständige bronchektatische Cavernen*, durch *wandständige Abscesse*, seien sie nun eine Folge von Gangrän der Lunge, von pyämischem Infarct oder von Fremdkörpern, endlich durch wandständige *Echino-*

kokkensäcke. Dabei ist allerdings nicht zu vergessen, dass Abscesse auch nach einem Bronchus durchbrechen und spontan zur Heilung gelangen können. Man wird daher anfangs zuwarten, aber entschieden einschreiten, wenn bei mangelndem Eiterabflusse der Abscess sich vergrössert und die Kräfte des Kranken abnehmen. *Auszuschliessen vom operativen Vorgehen sind tuberkulöse Cavernen.* Hier ist immer auch die übrige Lunge tuberkulös inficirt, und die Eröffnung der Caverne kann im günstigsten Falle nur die locale Eiterung und den Zerfall einschränken; auf den allgemeinen Krankheitsprocess aber hat sie nicht den geringsten Einfluss.

Vor der Operation muss die Verwachsung der Pleura pulmonalis mit der Pleura costalis nachgewiesen sein. Bei grossen, längere Zeit bestehenden Abscessen wird man mit ziemlicher Sicherheit solche circumscripte Verlöthungen annehmen können. In zweifelhaften Fällen mache man im betreffenden Intercostalraume einen Einschnitt bis auf die Muskeln, steche einen Explorativtroicart in die Abscesshöhle ein und beobachte die Bewegungen der Hohlnadel. Bewegt sich dieselbe *nicht* synchron mit der Respiration, so ist sicher eine feste Verwachsung vorhanden und der Einschnitt kann dreist unternommen werden (Fenger und Hollister). Im anderen Falle unterlässt man besser die Eröffnung, die den Pyopneumothorax unabweisbar zur Folge haben würde. Die Incision, welcher zweckmässiger Weise eine oder mehrere Probepunctionen vorausgehen, wird wie der gewöhnliche Empyemschnitt ausgeführt; eventuell resecirt man eine Rippe. Es folgt die Durchtrennung des den Abscess bedeckenden Lungengewebes, welches entweder mit dem Messer oder dem Thermokauter unternommen wird. Ausspülungen mit antiseptischen Flüssigkeiten, Drainage, auch Gegenöffnungen entsprechen den gleichen Principien, die schon bei der Behandlung der Empyeme erörtert wurden.

Die letzten Jahre haben der Lungenchirurgie ein neues Feld zu eröffnen gesucht, das der *Lungenresection* und *Lungenexstirpation.* Hans Schmid, Gluck, Block stellten an Hunden und Kaninchen solche Versuche an und lieferten wenigstens den Beweis, dass man unter strenger Aseptik Stücke aus den Lungen und selbst eine Lungenhälfte herausschneiden kann, ohne dass die Thiere zu Grunde gehen. Am Menschen sind derartige Operationen noch nicht gewagt worden, wenn man nicht gerade den Fall von Krönlein hier einreihen will; der bei der Operation eines recidiven Rippensarkoms einen kleinen anliegenden Knoten aus dem Lungengewebe herausschnitt und die Wunde durch die Naht vereinigte.

§ 203. Die Caries der Rippen. Abscesse an der Thoraxwand. Intercostalneuralgie.

Man hat unter dem Sammelnamen der „Rippencaries" früher verschiedenartige eiterige Entzündungen des Knochens zusammengefasst. Heute sind wir gewohnt, die Formen der Entzündung ätiologisch zu ordnen und zu unterscheiden. Bezeichnen wir mit dem Namen „Caries" die tuberkulöse Knochenentzündung, die Myelitis granulosa, so ergibt sich, dass vieles, was früher als Rippencaries beschrieben wurde, diesen Namen nicht mehr verdient.

So trug man früher kein Bedenken, eine Rippe „cariös" zu nennen, wenn beispielsweise nach Schussfractur ein eiternder Gang, eine Fistel übrig blieb, welche in das entzündlich erweichte Markgewebe des Knochens führte. Allerdings hat man es mit einer chronischen Knocheneiterung zu thun; denn da die Ernährung des Periostes und des Knochens an der Rippe wenig entwickelt ist, so kommt es selten zu einem stürmischen Verlaufe der Entzündungen, und wie die phlegmonös-eiterige Periostitis und Myelitis mit Ausgang in ausgedehnte Rippennekrose kaum beobachtet wird, so verläuft auch die traumatische Entzündung hier mehr schlei-

chend und führt eher zur Erweichung des Knochengewebes, als zur Bildung grosser Sequester. Es erhalten daher die traumatischen Knocheneiterungen an den Rippen eine gewisse Aehnlichkeit mit der wirklichen Caries; aber ätiologisch, prognostisch und therapeutisch liegen beide Entzündungsformen weit auseinander, und eine solche traumatische „Caries" heilt vollständig aus, sobald der Fistelgang gespalten und das weiche Knochengewebe mit dem scharfen Löffel ausgekratzt ist.

Ferner dürfen *syphilitische Erkrankungen* der Rippen nicht mit den eigentlich cariösen Processen zusammengeworfen werden, obgleich die klinische Unterscheidung hier sehr schwer werden kann. Der syphilitischen Verschwärung der Rippe geht gewöhnlich eine umfangreiche, feste Induration, die Bildung eines *Gummaknotens* voraus. In dieser Periode ist die Diagnose auf Syphilis noch leicht zu stellen; tritt aber Vereiterung der ganzen Geschwulst ein, so bleiben wieder eiternde Gänge übrig, welche in erweichte Knochen führen, und das Krankheitsbild wird dem der echten Caries durchaus ähnlich. In solchen Fällen stellt der Nachweis anderer Erscheinungen von Syphilis, sowie die Anamnese die Diagnose fest, und eine allgemeine, antisyphilitische Behandlung muss dann die örtlichen Massregeln, Eröffnen des Eiterherdes, Auskratzen der weichen Gewebe mit dem scharfen Löffel u. s. w., begleiten und ihre Wirkungen ergänzen.

Die *echte Caries* der Rippen, die *Myelitis granulosa des Knochens*, ist im Gegensatze zu der analogen Erkrankung an den Extremitäten und den Wirbeln im kindlichen Alter seltener, als bei Erwachsenen und tritt auch noch bei bejahrten Leuten auf. Es handelt sich bei dieser Caries, welche weder mit Verletzungen, noch mit Syphilis etwas zu thun hat, um eine echte tuberkulöse Entzündung. Ganz allmälig und schleichend entsteht ein „kalter" Abscess, welcher sich meist nach aussen unter die Weichtheile des Brustkorbes ausbreitet. Zuweilen kriecht er hinter die Brustdrüse und hebt diese in einer Weise ab, dass die fluctuirende Geschwulst an ein Cystosarkom der Mamma erinnert. In selteneren Fällen dringt der Eiter mehr gegen die Pleura hin in das subpleurale Bindegewebe und kann dann als *retrocostaler* oder *parapleuritischer Abscess* unter Umständen mit einem Empyem verwechselt werden. Greift die Eiterung auf die Pleura über, so complicirt sich *die Caries der Rippen mit Pleuritis suppurativa.* Die der seitlichen Brustwand entsprechenden Rippenabschnitte werden häufiger befallen, als die hinteren und vorderen Partien, die mittleren Rippen, die 3.—8., häufiger als die obersten und untersten. Eine *Perichondritis granulosa* kommt im kindlichen Alter an den knorpeligen Theilen der Rippen vor und kann zu einer ausgedehnten Nekrose der Knorpel führen.

Die Prognose der echten Rippencaries ist recht ungünstig, weil sie sehr häufig die Entwickelung einer allgemeinen, miliaren Tuberkulose nach sich zieht. Hier halte man sich daher nicht mit halben Massregeln auf, sondern entferne möglichst früh durch *Resectio costae* (§ 205) das ganze kranke Rippenstück. So wird auch am ehesten die secundäre eiterige Pleuritis verhütet, deren tuberkulöser Charakter sie kaum zur Heilung kommen lässt. Freilich kann auch die frühzeitige Resection nicht in allen Fällen den Ausbruch einer tödtlichen Miliartuberkulose verhindern.

Ausser den Abscessen, welche von Caries der Rippen ausgehen, kommen noch andere Abscessbildungen an der Brustwand vor. Dahin gehören die *Abscesse, welche durch Perforation eiteriger Cavernen des Lungengewebes* entstehen. Sie liegen meist an der vorderen Brustwand und suchen gewöhnlich im ersten oder zweiten Intercostalraume den Weg nach aussen. Die Pleurablätter verwachsen, werden dann perforirt, und schliesslich kommt der Abscess zwischen den Rippen zum Vorschein (§ 202). Ausser Eiter kann er auch Luft enthalten, da die meisten Cavernen mit einem grösseren Bronchus in Verbindung stehen.

Unter der grossen Zahl der Geschwülste, welche sich im Innern des Brustraumes entwickeln und als *endothoracische Geschwülste* bezeichnet werden, heben wir die folgenden, chirurgisch interessanten hervor:

1) *Das primäre Lungensarkom.* Es bildet, im Gegensatze zu den häufigeren secundären Sarkomen, welche klein und multipel auftreten, eine grosse Geschwulst, die sich zunächst im Brustraume ausbreitet, dann meist an der oberen Brustapertur die Rippen durchwächst oder auseinander drängt und endlich ausserhalb der Brustwand zum Vorschein kommt. Man darf diese Geschwülste nicht mit weichen Rippenchondromen verwechseln.

2) *Die Echinokokken der Lunge.* In den meisten Fällen wird der Lungenechinococcus (Ueber Echinokokken im Allgemeinen § 234) dadurch entdeckt, dass, nach Durchbruch in einen oder mehrere Bronchen, Tochterblasen ausgehustet werden. Solche central gelegenen Echinokokkensäcke sind nicht Gegenstand chirurgischer Therapie; man verordnet das Einathmen antiseptisch wirkender Dämpfe, z. B. Terpentinöl auf heisses Wasser gegossen, oder zerstäubter antiseptischer Flüssigkeiten, Creosotwasser, Natr. benzoic. u. s. w., damit die faulige Zersetzung im Echinokokkensack verhütet und die septische Bronchitis und Pneumonie bekämpft werde. Anders, wenn sich der Sack in der Peripherie der Lunge entwickelt, in die Pleurahöhle hinein wächst und zu einer *Echinokokkenbildung in der Pleura* führt. Solche Fälle haben Aehnlichkeit mit abgekapselten pleuritischen Exsudaten und werden, falls nicht vorher Blasen ausgehustet wurden, in der Regel erst erkannt, wenn bei der Punction des vermeintlichen Exsudates die Blasen zum Vorschein kommen. Betreffs der Behandlung durch Punction und Incision ist das analoge Verfahren bei Leberechinokokken zu vergleichen (§ 234). Neben den aus der Lunge stammenden Echinokokken der Pleura kommen auch solche vor, welche aus der Leber durch das Zwerchfell in die Pleura wachsen. Endlich sind auch Echinokokken der Pleura ohne jede Betheiligung der Leber und Lungen beobachtet worden (Southey).

3) *Die Aneurysmen des Aortenbogens.* Sie entstehen sämmtlich auf der Grundlage der Endarteriitis deformans, beginnen meist als cylindrische Erweiterungen des Arterienrohres, gehen aber dann in sackförmige Bildungen über (Allg. Thl. § 56). Die mächtige arterielle Welle, welche das Herz gegen die unelastische Wandung des Sackes wirft, dehnt die Intercostalräume, bringt die Rippen zum Schwinden, und allmälig wölbt sich unterhalb des linken Schlüsselbeines in der Gegend der 1., 2. und 3. Rippe eine pulsirende Geschwulst hervor. Der Zustand ist zunächst sehr lästig durch die fortwährende Empfindung der Pulsation, er wird aber auch unmittelbar lebensgefährlich, wenn sich die Haut über dem anwachsenden Aneurysma verdünnt und die Berstung des Sackes droht. Hier kann ein einfaches Verfahren empfohlen werden, welches im Stande ist, das Wachsen des Sackes nach aussen etwas zu hemmen und die Widerstandskraft der Brustwand wesentlich zu erhöhen. Man zieht, wenn das Aneurysma an der äusseren Brustwand hervorzutreten beginnt, über der Geschwulst Gazestreifen von links nach rechts oder von oben nach unten straff an, so dass sich die Wölbung des Aneurysmas abflacht, bestreicht die Gaze mit Collodium und klebt sie in der straffen Spannung fest. Die Kranken fühlen sich unter solchen Gazecollodiumverbänden relativ wohl, wenn auch an eine Heilung nicht zu denken ist. Von der Hand zu weisen sind dagegen die sonderbaren therapeutischen Versuche, welche schon im allg. Thl. § 203 Erwähnung fanden. Man hat Elektropuncturnadeln in die Wandung des Aneurysmas eingestochen, durch feine Troicarts Catgutfäden, Pferdehaare u. s. w. in seine Höhle eingeschoben, um das Blut zur Gerinnung zu bringen. Heilungen sind durch diese Verfahren, welche durch Blutung aus den Stichcanälen auch unmittelbar tödtlich werden können, niemals erzielt worden.

Geschwülste der Rippen, Chondrome und Sarkome verlangen in der Regel die Resection mehrerer übereinander liegender Rippen, wozu die Weichtheile in grosser Ausdehnung zurückpräparirt werden müssen. Eine besondere Schwierigkeit liegt in der eventuell nothwendigen Eröffnung der gesunden Pleurahöhle. Jede einzelne Rippe, welche in die Geschwulst aufgegangen ist, kann zwar an der Geschwulstgrenze subperiostal und ohne Verletzung der Pleura durchtrennt werden, wenn man aber nach Durchsägung der Rippen an das Auslösen des ganzen Tumors geht, so ist die Verletzung der Pleura nicht leicht zu vermeiden. Es tritt dann sofort Luft in die Pleurahöhle ein, und der rasch entstehende Pneumothorax kann unter Compression der Lunge den Erstickungstod zur Folge haben. Ueberwindet aber der Kranke die Athemnoth, so steht nun der Vollendung der Operation nichts mehr im Wege. Auf solche Weise ist es H. Fischer gelungen, einen grossen Theil der Brustwand, von der 3. bis 6. Rippe sammt dem Chondrom zu entfernen. Der durch die Operation entstandene Defect mass nach einem Jahre noch in der Länge 12, in der Breite 10, in der Tiefe 9 Cm. Der Fall erinnert an die Granatsplitterverletzung, welche § 198, Schluss, erwähnt wurde. Aehnliche *Resectionen der Brustwand* wurden zuerst von Richerand, später von Sédillot und von v. Langenbeck unternommen.

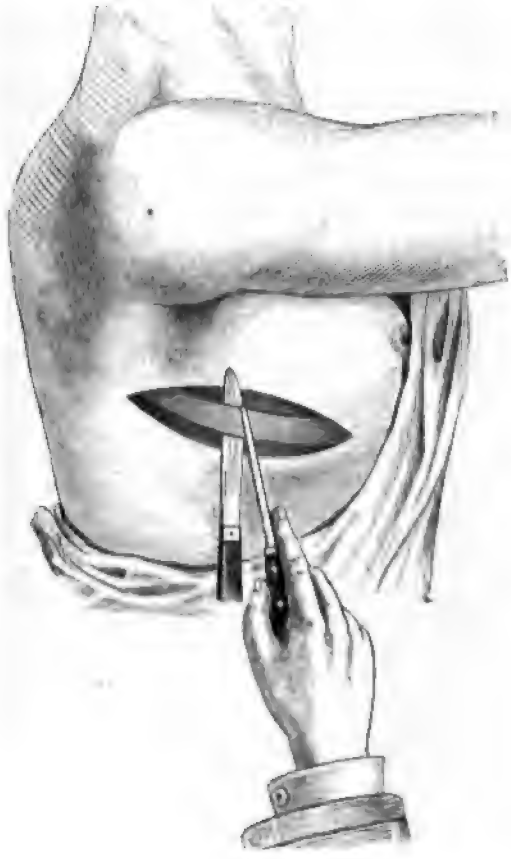

Fig. 157.
Resectio costae.

§ 206. Die Verletzungen und Erkrankungen des Brustbeines.

Brüche des Brustbeines kommen nur bei Einwirkung sehr bedeutender Gewalten vor; im Uebrigen weicht das Sternum, Dank der Elasticität der Rippen, dem Stosse nach innen zu aus, ohne dass ein Bruch erfolgt. Kleingewehrprojectile erzeugen Lochschüsse oder Splitterfracturen. Alle diese Verletzungen des Knochens treten zurück vor der gleichzeitigen Eröffnung der Pleurahöhlen oder des Herzbeutels. Querbrüche des Brutbeines zeigen oft eine recht beträchtliche Dislocation der Fragmente. Bricht z. B. das Manubrium vom Corpus sterni ab, so kann das letztere gegen den Brustraum getrieben werden, während das Manubrium durch die starre und breite erste Rippe in normaler Lage erhalten wird. Wegen des gelenkähnlichen Spaltes, des Halbgelenkes, welches zuweilen zwischen Manubrium und Corpus liegt (Luschka), hat man solche dislocirte Fracturen auch wohl als

heit, die Bewegungen des Herzens unter der Haut zu sehen, und in der That wurden die wenigen Fälle dieser Art zu physiologischen Studien über die Mechanik des Herzens benutzt. Eine operative Behandlung dieser Spalten erscheint nicht indicirt und würde auch kaum ausführbar sein.

Ueber erworbene Verkrümmungen des Brustbeines, Pectus carinatum und Pectus excavatum, ist § 220 zu vergleichen.

§ 207. Verletzungen und chirurgische Krankheiten des Herzens und des Herzbeutels. Operationen am Pericardium.

Verletzungen des Herzbeutels und des Herzens enden in der Regel unmittelbar tödtlich. In seltenen Fällen blieb das Leben für kurze Zeit, in ganz wenigen für die Dauer erhalten. Wir verdanken G. Fischer eine Monographie über Herzwunden, in welcher er 452 Fälle von Verletzungen des Herzens und Herzbeutels gesammelt hat; 27 % betreffen den rechten, 22 % den linken Ventrikel, 11 % den Herzbeutel, während sich die übrigen Fälle auf die Vorhöfe, auf gleichzeitige Verletzung beider Ventrikel u. s. w. beziehen. Gewöhnlich tritt Ohnmacht ein, und es scheint diese anfänglich sehr tiefe Ohnmacht für die Prognose nicht ungünstig, da sie zur Thrombenbildung und Blutstillung führt. Stichwunden, besonders solche mit schrägem Verlaufe, gewähren die relativ günstigste Prognose. Vorhofsverletzungen scheinen ausnahmslos tödtlich zu sein, weil die schwache Musculatur der Vorhöfe die Oeffnung nicht verschliessen kann. Unter 72 Fällen von Heilung sind 36, in welchen die Diagnose durch spätere Sectionen bestätigt wurde; sie lassen also keinen Zweifel über die Heilbarkeit der Herzwunden zu. In 12 Fällen fand man lange Zeit nach der Verletzung eingeheilte Fremdkörper, 6 mal Nadeln, 5 mal Kugeln, 1 mal einen Dorn. Die chirurgische Hülfe hat bis jetzt bei Herzwunden wenig geleistet; sie beschränkte sich auf Verschluss der äusseren Hautwunde und Auflegen von Eisbeuteln. Vielleicht dürfen wir in der Zukunft einmal eine primäre Pericardiotomie wagen, d. h. eine breite Eröffnung des Herzbeutels mit dem Messer ausführen, um nach Fremdkörpern zu suchen, Blutungen des Pericardium, vielleicht auch der A. A. coronariae cordis zu stillen, Schussöffnungen der Ventrikelwandungen durch die Naht zu vereinigen u. s. w. Solche Hoffnungen finden eine Unterstützung in den eben mitgetheilten Heilungsfällen von Schuss- und Stichwunden des Herzens, und zwar nicht nur des Herzbeutels, sondern auch des Herzmuskels.

Auch E. Rose spricht sich neuerdings für ein chirurgisches Einschreiten aus und hebt insbesondere hervor, dass viele mit Stich- und Schusswunden des Herzens nicht etwa am Blutverluste, sondern an der prallen Füllung des Herzbeutels mit Blut zu Grunde gingen. Diese *„Herztamponade“* hemme die Thätigkeit des Herzmuskels, und die Verwundeten erstickten unter dem Bilde hochgradiger Cyanose und Herzschwäche. E. Rose empfiehlt hier entweder die operative Eröffnung des Pericardium von der Wunde aus oder den *Aderlass*. Der letztere Vorschlag wurde auch schon früher gemacht, um durch Collaps die Blutung zu stillen, fand aber wie der gleiche bei Verletzung der Lungengefässe (§ 199), entschiedene Gegner. Zur unmittelbaren Entlastung des Herzens ausgeführt hat der Aderlass mehr für sich, und ein von E. Rose berichteter Fall scheint die theoretische Erwägung practisch zu rechtfertigen. Einen jungen Arzt, der einen Dolchstich in die obere Herzgegend erhalten hatte, fand E. Rose nach Luft ringend, tief cyanotisch, fast pulslos, jedoch bei Bewusstsein. Die Herzdämpfung war enorm vergrössert. Es wurde sofort ein reichlicher Aderlass gemacht, während dessen die Cyanose und Athemnoth mehr und mehr nachliess und der Puls wieder fühlbar wurde. Die

Heilung war in 5 Wochen vollendet, nachdem das in den Herzbeutel ergossene Blut allmälig resorbirt worden war.

Von Krankheiten des Pericardium ist es vorwiegend der *Hydrops pericardii*, die Herzbeutelwassersucht, welche ein chirurgisches Einschreiten, die *Punctio pericardii* indicirt. Da diese rein serösen Ergüsse selten von einer Pericarditis serosa ausgehen, sondern Folgeerscheinungen anderer schwerer, gewöhnlich unheilbarer Krankheiten, der Endocarditis, Nephritis, Lungentuberkulose u. s. w. sind, so wird man die Kranken durch die Punctio pericardii nicht immer heilen, kann aber doch den drohenden Tod für kurze Zeit noch abwenden. Das Verfahren ist zudem einfach und gefahrlos genug, um schon einen vorübergehenden Erfolg lohnend erscheinen zu lassen. Es ist somit die Punction am Platze, sobald das Steigen des Exsudates die Herzthätigkeit bedeutend herabsetzt und der Tod durch Herzlähmung bevorsteht.

Da es sich bei der *Punctio pericardii* immer nur um grosse Exsudate handelt, so sind die Intercostalräume stets gespannt, und das Herz selbst liegt, von der Brustwand abgedrängt, unter einer ziemlich breiten Flüssigkeitsschicht. Dies erleichtert die Operation ausserordentlich. Man fixirt mit dem Zeigefinger der rechten Hand, welche den Troicart führt, genau die Stelle, bis zu welcher er eindringen soll und sticht dann in *den linken 5., 6. oder 7. Intercostalraum ein*, einige Centimeter vom Sternalrande entfernt. Riolan schlug vor, durch Trepanation des Brustbeines das Pericardium freizulegen und hier anzustechen, und Larrey, welcher zufällig eine Messerstichwunde beobachtete, die unter dem Ende des 7. Rippenknorpels das Pericardium von unten her verletzt hatte, war der Meinung, man solle von hier aus, zwischen Processus xiphoides und dem unteren Rande des linken 7. Rippenknorpels das Pericardium eröffnen. Das Verfahren Riolan's bringt die rechte Pleurahöhle in Gefahr, die Methode Larrey's aber, die sog. Punctio epigastrica, ist unbequem, weil der Troicart den M. triangularis sterni durchbohren muss und gefährdet zudem die Endäste der A. mammaria int. Die oben empfohlene Punctio intercostalis wurde zuerst von Senac vorgeschlagen, und zwar zwischen 3. und 8. Rippe. Baizeau, welcher das Unglück hatte, bei der Punctio pericardii, weil er sie zu weit nach aussen ausführte, die linke Pleurahöhle zu verletzen, hat dann an der Leiche den oberen Rand des 6. Rippenknorpels, nahe dem linken Seitenrande des Sternum, als geeignetste Stelle für die Punction ermittelt. Der Abfluss des Exsudates erfolgt unter dem elastischen Drucke der Brustwand und der Ausdehnung des Herzens. Sind die Vorsichtsmassregeln der Aseptik, sowie die gegen das Eindringen von Luft in das Pericardium (vgl. § 201) auf das sorgfältigste getroffen, so kann die Punctio pericardii nicht mehr zu den lebensgefährlichen Operationen gerechnet werden. S. West (1883) stellte 79 Fälle von Paracentesis pericardii zusammen, unter welchen nur einer in Folge der Operation tödtlich endete — es war der Troicart in den rechten Ventrikel eingedrungen. Sechs Operirte erlagen innerhalb 24 Stunden nach der Punction dem indicirenden Leiden; in allen übrigen war der unmittelbare Effect der Operation ein sehr guter, und nicht wenige Kranke genasen vollständig. Immerhin ist im Auge zu behalten, dass die Punction in den meisten Fällen nur ein symptomatisches Mittel ist.

Auch bei dem eiterigen Ergusse im Herzbeutel, dem *Pyopericardium*, mag es nun durch eine Pericarditis oder durch Verletzung entstanden sein, ist die Punction ausgeführt worden; doch wird man nach den neueren Erfahrungen den Schnitt dem Einstiche vorziehen. Eine solche Eröffnung des Herzbeutels durch Schnitt, die erste *Pericardiotomie mit nachfolgender Drainage*, hat Rosenstein (Leyden 1881) unternommen. Der unter strenger Aseptik geführte Schnitt fiel nahe de linken Sternalrand zwischen 4. und 5. Rippenknorpel; die Heilung erfolgte ol Zwischenfall. Einen zweiten, ebenso günstig verlaufenen Fall theilte S. West (1883). Noch mehr als das Pyopericardium erfordert das *Pneumopyopericardi*

die freie Incision und die antiseptische Ausspülung. Dieser Zustand, der sowohl durch den hellen, tympanitischen Percussionsschall, als durch das plätschernde Geräusch der Herzbewegungen erkannt wird, entsteht durch Entwickelung von Fäulnissgasen in pericardialen oder in das Pericard eingedrungenen pleuritischen Exsudaten, oder ist die Folge einer Vereiterung von Lungengewebe und der Communication eines Bronchus mit dem Herzbeutel. Auch Schussverletzungen, bei welchen die Kugel Herzbeutel und Lunge gleichzeitig getroffen, können zu Pneumopyopericardium führen.

Die Elektropunctur des Herzens ist zuerst von C. Hueter in zwei Fällen von Chloroformasphyxie versucht worden, um durch elektrische Reizung die erloschene Thätigkeit des Herzens wieder anzufachen, jedoch ohne Erfolg. Hueter stach zwei lange Nadeln, die eine in die Wand des rechten, die andere in die Wand des linken Ventrikels nahe der Herzspitze ein und brachte dann die Elektroden mit den Nadeln in kurzdauernde Berührung. Später hat Steiner das Verfahren einer experimentellen Prüfung unterworfen und gibt an, zur elektrischen Reizung genüge es, nur eine Nadel in den Herzmuskel einzustechen, an welche dann die eine Elektrode gehalten werde, während man die andere auf die Haut aufsetzen und durch die Brustwand wirken lassen könne.

SIEBENZEHNTES CAPITEL.

Die Verletzungen und Krankheiten der Brust- und Lendenwirbelsäule.

§ 208. Die Verletzungen der Brust- und Lendenwirbel.

Subcutane Fracturen der *Processus spinosi* an der Brust- und Lendenwirbelsäule sind geringfügige Verletzungen. Sie werden im Ganzen nicht häufig beobachtet, am seltensten an den oberen Brustwirbeln, weil deren Fortsätze nicht so weit nach hinten hervorragen. Auch die *Proc. transversi* der Lendenwirbel, diese verkümmerten Rippen, entgehen wegen ihrer geschützten Lage unter dicken Muskeln in der Regel der einwirkenden Gewalt. Die Diagnose solcher Fracturen ist an den Processus spinosi durch die Beweglichkeit des Fragmentes, an den transversi durch den sehr ausgeprägten Bruchschmerz unschwer zu stellen. An eine Fixation der Fragmente durch Verbände kann freilich nicht gedacht werden. Uebrigens sind Functionsstörungen mit diesen Brüchen nicht verbunden.

Im Gegensatze zu den Brüchen der Wirbelfortsätze sind die *Brüche der Körper und Bogen der Brust- und Lendenwirbel* als sehr schwere Verletzungen zu betrachten. Messerer bestimmte die Tragfähigkeit der einzelnen Wirbelkörper bei senkrechter Belastung. Er fand bei dem 3. Halswirbel als Maximum 150 Kgr. und konnte bis zum 5. Lendenwirbel allmälig auf 425 Kgr. ansteigen; erst bei dieser starken Belastung brach der Wirbel zusammen. Am häufigsten erfolgen die Brüche der Wirbelkörper durch Verschüttung des Rumpfes bei Erdarbeiten, durch das Auffallen schwerer Lasten auf den Kopf und die Schultergegend. Hierdurch wird die Wirbelsäule gewaltsam gebogen und knickt meist in ihrer Mitte, also ungefähr in der Gegend des 8. bis 10. Brustwirbels zusammen (Malgaigne). Nach der Verletzung erkennt man sofort eine *kyphotische Verkrümmung der Wirbelsäule,* d. h. eine Knickung mit nach vorn offenem Winkel. Ein Proc. spinosus pflegt dabei stark nach hinten zu prominiren; es ist dies der Dornfortsatz desjenigen Wirbels, dessen Körper durch die starke Beugung des Rumpfes zertrümmert wurde. Uebrigens können auch mehrere Wirbelkörper zusammengedrückt

sein. Leider beschränken sich solche Verletzungen nicht auf die Knochen, sie betreffen gewöhnlich auch das Rückenmark, und von den verschiedenen Formen der Verletzung der Nervencentren, der Erschütterung, der Compression und der Zertrümmerung, ist es die letztere, welche diese Art von Fracturen am häufigsten begleitet. Eine Wiederkehr der gestörten Functionen ist unter diesen Umständen fast mit Sicherheit auszuschliessen.

Die wesentlichsten primären Erscheinungen nach querem Durchreissen des Rückenmarkes in der Höhe des 8. bis 10. Brustwirbels sind vollkommene motorische und sensitive Lähmung beider Beine sowie der Beckenorgane bis herauf zur Lendengegend, also auch Lähmung der Blase und des Rectum, so dass die Urinentleerung aufhört und die Fäcalstoffe unwillkürlich abgehen. Bei frischer Verletzung findet man häufig den Penis in halber Erection (Priapismus). Ist das Rückenmark nur theilweise getrennt, so sind natürlich immer noch einzelne Nerven und Muskeln in Thätigkeit; doch darf man, wenn dies unmittelbar nach der Verletzung auch noch zu constatiren war, leider für die Folge nicht etwa bestimmt auf die Erhaltung dieser Functionen hoffen. Denn oft werden im weiteren Verlaufe auch diese noch vernichtet, und zwar durch fortschreitende Ernährungsstörungen im Rückenmarke, durch eine *Myelitis spinalis*. Diese beschränkt sich selten auf die verletzten Theile, kann vielmehr einen aufsteigenden Verlauf (M. ascendens) nehmen, so dass die Lähmungen in centraler Richtung fortschreiten.

Die Myelitis spinalis ist nicht die einzige Gefahr, welche dem Verletzten droht. Wird der Catheter nicht rechtzeitig eingelegt, so kann sich der Harn in der Blase aufstauen, und es erfolgt dann sowohl alkalische Harngährung mit ihren Folgeerscheinungen, als auch *Ischuria paradoxa*, der Zustand nämlich, in welchem der Harn constant abträufelt, während die Blase gefüllt bleibt (§ 303). Zu allem dem kommt noch der *Decubitus* (Allg. Thl. § 44), zu dessen Ausbildung hier mehrere begünstigende Bedingungen zusammentreffen: 1) die Insensibilität der Haut und die Unfähigkeit des halbgelähmten Kranken, seine Lage zu wechseln; 2) die Störungen des Kreislaufes, welche von der Lähmung der Nerven abhängig sind; 3) der faulige Harn, welcher am Scrotum herab zur Glutäalgegend läuft und die Haut wund macht; 4) das Fieber, welches mit der Cystitis und der Myelitis verbunden ist. Vereinigen sich alle diese Bedingungen, so schreitet der Decubitus unaufhaltsam fort bis auf das Kreuzbein und die übrigen Beckenknochen, und die Verletzten gehen nicht selten pyämisch zu Grund.

Isolirte Brüche der Wirbelbogen kommen an den Lendenwirbeln und den ihnen ähnlich geformten untersten Brustwirbeln häufiger vor, als an den oberen Theilen der Wirbelsäule. Der Mechanismus solcher Fracturen ist nicht etwa eine Ueberstreckung der Wirbelsäule, vielmehr sind es die langen Proc. spinosi, welche die brechende Gewalt auf den Bogen des Wirbels übertragen. Dies erklärt es auch, warum der Bogen meist so abbricht, dass er sich beiderseits an seiner Verbindungsstelle mit dem Körper löst und nun mit dem Proc. spinosus gegen den Rückenmarkcanal dislocirt wird. Wymann hat an Leichen 11 solcher Fracturpräparate gefunden, welche den 4. und 5. Lendenwirbel betrafen. Eine Verheilung durch Callus scheint nicht einzutreten, es bleibt bei einer bindegewebigen Vereinigung. Durch Betastung kann man an der vertieften Lage des getroffenen Proc. spinosus das Bestehen einer solchen Fractur erkennen. Die Erscheinungen von Seiten des Rückenmarkes sind sehr variabel. Bei einem 8jähr. Mädchen, welches von einem Grasabhange herab seitlich auf die Rücklehne einer Bank gefallen war, fand ich den Dornfortsatz und Bogen des 3. Lendenwirbels abgebrochen und nach rechts umgelegt, ohne dass von Seiten des Rückenmarks unmittelbar nach der Verletzung oder später Erscheinungen aufgetreten wären (Lossen). In anderen Fällen dagegen werden Erschütterungen, Zerreissung, Compression von Seiten des dislocirten

Bogens berichtet. Die letztere hat zur operativen Behandlung solcher Fracturen angeregt, zur sog. Trepanation der Wirbelsäule, auf welche wir in § 209 genauer eingehen werden.

Die *Luxationen der Brust- und Lendenwirbel* erfordern nur wenige Worte. Die geringe Beweglichkeit der einzelnen Wirbel gegen einander lässt eine Luxation kaum zu Stande kommen. Vor allem trifft dies für die Brustwirbel zu, so dass Luxationen, besonders solche an den mittleren, zu den grössten Seltenheiten zu rechnen sind. Die Lendenwirbel sind wieder etwas beweglicher, an ihnen hat man denn auch, besonders an den obersten Lendenwirbeln, eine kleine Anzahl von *Beugungs-* und eine etwas grössere von *Rotationsluxationen* (§§ 179 und 180) beobachtet. Bezüglich des Mechanismus gilt dasselbe, was bereits bei den Luxationen der Halswirbel ausführlich erörtert wurde. Die Diagnose ist bei der deutlichen, geraden Linie, welche die Proc. spinosi der normalen Lendenwirbelsäule bilden, aus den Abweichungen des betreffenden Proc. spinosus leicht zu stellen. So lässt sich bei der Rotationsluxation eine Seitwärtsdrehung, bei der Beugungsluxation eine deutliche Beugestellung der Lendenwirbelsäule, sowie ein Tieferstehen des Proc. spinosus des oberen, luxirten Wirbels nachweisen. Die Verletzungen der Medulla, welche, wie an der Halswirbelsäule, so auch hier die Luxation begleiten, sind natürlich am Lendenmarke nicht so unmittelbar lebensgefährlich, wie am Halsmarke, doch können sie es mittelbar werden, ganz ebenso wie die oben erwähnten Markverletzungen bei Wirbelfracturen. Die Reposition der verrenkten Lendenwirbel erfolgt nach denselben mechanischen Grundsätzen, welche in §§ 179 und 180 für die beiden entsprechenden Varietäten der Halswirbelluxationen entwickelt wurden.

§ 209. Die Behandlung der Fracturen der Brust- und Lendenwirbel.

Hat die Fractur der Wirbelkörper zu einer traumatischen Kyphose geführt, so stellt sich die Frage, ob auch hier, wie bei anderen Fracturen, eine Reposition der Fragmente vorzunehmen sei. Es liegt ja auf der Hand, dass ein gewaltsames und unvorsichtiges Zerren an den beiden Abschnitten der Wirbelsäule das Rückenmark gefährden kann, und man hat deshalb früher jede Correction verworfen. Wenn wir indessen für die Luxationen der Halswirbelsäule (§§ 179 u. 180) den Satz vertraten, dass in jedem Falle eine Reposition versucht werden müsse, so liegt die Sache bei der Fractur mit Dislocation doch kaum anders. Ein vorsichtiges Auseinanderziehen kann am Rückenmarke nicht mehr zerstören, als im Momente des Zusammenbrechens der Wirbel zerstört wurde; dagegen können zusammengepresste Partien des Markes durch eine Reposition der Fragmente sehr wohl entlastet und der Function wiedergegeben werden. Ist der Zustand des Verletzten nicht so bedenklich, dass man an einer Rettung überhaupt verzweifelt, so erscheint es daher durchaus rationell, durch vorsichtigen Zug und Gegenzug die Kyphose auszugleichen. Dies soll nicht etwa durch den Flaschenzug (Wollaston, Maunder) geschehen, sondern mit den Händen, während ein zuverlässiger Gehülfe das Becken fixirt. Zur Nachbehandlung dient am besten die Gewichtsdistraction, wie sie § 185 beschrieben wurde. Auch der Sayre'sche Gypspanzer (§ 213) ist schon in einigen Fällen von Wirbelfractur mit Vortheil angewendet worden (Madelung, König, W. Wagner, Küster).

Bei Fractur des Bogens der Lenden- oder unteren Brustwirbel mit Depression lag, wegen der Aehnlichkeit mit dem Stückbruche des Schädels, der Gedanke nahe, wie dort das Gehirn, so hier das Rückenmark durch Reposition des deprimirten Knochenstückes von dem Drucke zu befreien. Da am Gehirn solchem Zwecke früher die Trepanation diente (§ 13), so hat man das gleiche operative Vorgehen

an den Lendenwirbelbogen als *Trepanation der Wirbel* bezeichnet. Doch kann es sich dabei kaum um wirkliche Anwendung von Trepankronen handeln, für welche der Wirbelbogen nicht den nöthigen Raum gewährt; vielmehr besteht diese „Trepanation" nur darin, dass man sich mit dem Messer einen Zugang zur Bruchstelle bahnt und nun mit Elevatorien (Allg. Thl. § 221) oder stumpfen Haken das deprimirte Bruchstück zu heben versucht. Es ist auch empfohlen worden, den blosgelegten Proc. spinosus mit der Zange zu fassen und an ihm das Bruchstück aus dem Wirbelcanale herauszuziehen. Nach Umständen wird ein Abmeisseln der Bruchränder an den Wurzeln des Wirbelbogens zulässig sein, um für das Unterführen der elevirenden Instrumente Raum zu schaffen. Bevor man sich indessen zu dieser „Trepanation des Wirbels" entschliesst, wird wohl in Erwägung zu ziehen sein, ob der zu erwartende Nutzen im Verhältnisse zu der Gefahr steht, welche durch die Umwandlung der subcutanen Verletzung in eine offene geschaffen wird. Sind die Nervenfunctionen unterhalb der verletzten Stelle total aufgehoben, so ist die Zerreissung des Rückenmarkes jedenfalls sehr viel wahrscheinlicher, als die Compression. Es kann somit eine Wirkung von der Elevation des deprimirten Knochenstückes kaum erwartet werden. Anders steht es, wenn die Functionen einzelner Nerven, insbesondere der Bewegungsnerven, welche in den vorderen Strängen des Rückenmarkes entspringen, erhalten sind. Dann kann eine Compression vorliegen, und ein Erfolg der Trepanation ist eher zu hoffen. Die Operation ist übrigens keine neue. Wir finden sie schon 1752 von Heister empfohlen und von Antoine Louis 1762 zum erten Male ausgeführt. Später wurde sie vorwiegend von englischen Chirurgen (Cline, Tyrell, M'Donnel) cultivirt. Neben zahlreichen Misserfolgen stehen vereinzelte Erfolge; so sind nach einer älteren Statistik von C. Werner unter 31 Fällen nur 7 Genesungen und 24 Todesfälle zu verzeichnen. Ganz befriedigend war der functionelle Erfolg nur in dem ersten Falle von A. Louis; in den anderen, in welchen das Leben erhalten blieb, hatte die Aufrichtung oder Entfernung des Bogenfragmentes wenig oder gar nichts genützt. Immerhin wird man, selbst in verzweifelten Fällen von Wirbelfractur, ein operatives Vorgehen nicht verwerfen dürfen, und heutzutage um so weniger, als der Eingriff unter strenger Aseptik sehr Vieles von seiner Gefährlichkeit verloren hat.

Ausser der besonderen Behandlung der Fractur verdienen nach Bruch der Wirbelsäule die folgenden Punkte eine hervorragende Beachtung.

1) *Sorge für die Entleerung des Harns durch den Catheter*, und zwar entweder durch häufiges Einführen des Catheters (§ 292), mindestens 3—4 mal täglich, oder durch Einlegen des Catheters in Permanenz. Beide Verfahren haben ihre Vor- und Nachtheile. Das öftere Einführen ist beschwerlich für den Arzt, welcher den Kranken ebenso oft besuchen muss, das Liegenlassen in Permanenz aber kann dem Kranken dadurch Schaden bringen, dass eine mechanische Reizung der Harnröhre und der Blase eintritt. Am besten eignet sich zum permanenten Liegen der weiche Nélaton'sche Catheter (§ 291). In jedem Falle darf man nur antiseptisch gereinigte Instrumente einführen und muss durch öftere antiseptische Ausspülungen der Blase (§ 314) den Zersetzungsprocessen des Urins entgegentreten. Von dem Erfolge dieser Massregeln hängt das Leben des Kranken insofern ab, als eine heftige septische Cystitis (§ 312) für sich zum Tode führen kann.

2) *Sorge wegen des Decubitus*, und zwar prophylaktische durch weiche Lagerung des Kranken auf Luft- oder Wasserkissen, peinliche Reinlichkeit, spirituöse Einreibungen der gedrückten Hautflächen, häufige Umlagerung und ganz besonders baldige Beseitigung fieberhafter Complicationen. Ist trotz alledem der Decubitus entstanden, oder hat sich auch nur die Haut blau gefärbt, so ist der beste Verband der *antiseptische*. Diese Verbandmethode schützt besser als jedes

andere Verfahren das durch Decubitus bedrohte Leben. Sehr bald verliert die Nekrose der Haut ihren septisch-gangränescirenden Charakter, es entstehen gesunde Granulationen, und endlich tritt Vernarbung ein.

3) *Sorge wegen der Myelitis.* Diese Erkrankung gibt sich gewöhnlich durch heftige Schmerzen, fieberhaftes Steigen der Körpertemperatur und Zunahme der Lähmungserscheinungen kund. Eiscompressen, auch Eisbeutel, welche so geformt sind, dass sie in eine mittlere Längsspalte die Proc. spinosi aufnehmen und so keinen unangenehmen Druck ausüben (Chapman's Eisbeutel), unterstützen die Anwendung innerer Mittel (Calomel, Argent. nitric. u. s. w.).

§ 210. Die Osteomyelitis granulosa der Brust- und Lendenwirbel (Malum Pottii, Spondylarthrocace nach Rust).

Die unteren Brust- und oberen Lendenwirbel, nach Billroth der 6. bis 8. Brustwirbel, werden am häufigsten von der *Osteomyelitis granulosa* befallen. Im jugendlichen Alter, vom 3. Jahre an aufwärts, ist die Krankheit relativ häufig; selten dagegen tritt sie bei Erwachsenen auf und ist dann gewöhnlich eine Theilerscheinung allgemeiner Tuberkulose oder hat die Miliartuberkulose zur Folge.

Die Granulationsherde entwickeln sich vorwiegend in den vorderen Theilen der Wirbelkörper, entweder in einem oder gleichzeitig in mehreren übereinander liegenden Wirbeln. Hierfür sprechen nicht nur die Fälle, in deren Beginn die anatomische Untersuchung möglich war (R. v. Volkmann), sondern auch die beiden wichtigsten klinischen Erscheinungen, welche den späteren Verlauf der Krankheit kennzeichnen, nämlich *die Kyphose der Wirbelsäule* und *der Verlauf des Wander- (Senkungs-) Abscesses.*

Die *Kyphose* (Gibbus, Gibbositas, Buckelbildung) *ist eine Krümmung,* oder besser gesagt, *Knickung der Wirbelsäule in nach vorn offenem Winkel,* welche dadurch entsteht, dass das Rumpfgewicht auf die erweichten Knochenbälkchen im Sinne der Beugung wirkt und den vorderen Abschnitt des Wirbelkörpers zum Einsinken bringt. Nähmen die Granulationsherde häufiger die seitlichen oder die hinteren Abschnitte der Wirbel ein, so müssten seitliche Knickungen und solche mit der Winkelöffnung nach hinten weniger selten vorkommen. So aber zeigt sich der gewöhnliche, nach hinten vorspringende Gibbus höchstens mit leichter seitlicher Biegung complicirt, welche darauf schliessen lässt, dass sich die Erweichung im vorderen Abschnitte des Wirbelkörpers nicht ganz gleichmässig verbreitet, sondern eine Seite mehr befallen hat, als die andere.

Die Bildung von *Abscessen* im Inneren der Erkrankungsherde hat die Osteomyelitis granulosa der Wirbelkörper mit den analogen Entzündungen an anderen Körperstellen (z. B. an der Hand- und Fusswurzel, §§ 418 und 516) gemein. Die Beobachtung lehrt nun, dass diese Abscesse gewöhnlich an den *vorderen* Abschnitten der Wirbelkörper entstehen und demgemäss ihren Weg nach der Vorderfläche der Wirbelsäule nehmen. Seltener entwickelt sich der Abscess in den seitlichen Theilen der Wirbel und kann sich dann in der Richtung der Proc. transversi ausbreiten, um schliesslich an der Rückenfläche zum Vorschein zu kommen. Der Durchbruch eines in den hinteren Abschnitten entstandenen Eiterherdes in den Rückenmarkscanal wird kaum beobachtet. Die Wege nun, welche die Wanderabscesse an der vorderen Fläche der Wirbelsäule einschlagen, sind zwar nicht immer die gleichen, aber sie folgen doch im Ganzen in bestimmten Bahnen der anatomischen Lagerung der Theile.

Abscesse, welche von den *oberen Brustwirbeln* ausgehen, treten in das Mediastinum posticum ein und erzeugen eine *Mediastinitis postica,* unter welchem Namen man alle Entzündungen im Bindegewebe des Mediastinum posticum zu-

sammenfasst. Die Osteomyelitis granulosa der oberen Brustwirbel liefert nur die Minderzahl solcher Fälle, während die meisten von Eitersenkungen unter die tiefe Halsfascie (§ 166), von perforirenden Fremdkörpern des Oesophagus (§ 158), von verjauchenden Carcinomen des Oesophagus (§ 159), von Vereiterung käsig infiltrirter, peribronchialer Lymphdrüsen bei Lungentuberkulose u. s. w. herrühren. Vom chirurgischen Standpunkte aus bietet die Mediastinitis post. an sich wenig Interessantes; sie liegt ausserhalb dem Bereiche chirurgischen Handelns und endet in der Regel tödtlich. Vom hinteren Mediastinum aus kann sich der Eiter in die eine oder andere Pleurahöhle den Weg suchen, und es entsteht als Folge der Wirbelcaries eine *eiterige Pleuritis*. In anderen Fällen bleibt die Pleura intact, die Abscesse schreiten nach abwärts, längs dem Ligam. longitudinale anterius der Wirbelsäule und verhalten sich schliesslich wie die, welche von den unteren Brustwirbeln ausgehen und deren Schicksale wir sofort untersuchen wollen. Gerade an den oberen und mittleren Brustwirbeln kommt es übrigens nicht so selten vor, dass die Wanderabscesse zwischen den Proc. transversi nach hinten treten und seitwärts von den langen Rückenmuskeln, in der Gegend der Rippenwinkel zum Vorschein kommen.

Die Erkrankung der *unteren Brust- und oberen Lendenwirbel* zeigt ebenfalls ein ganz typisches Verhalten der Abscesse. Ihr Verlauf ist vorwiegend an den M. psoas gebunden, weshalb sie früher auch einfach als *Psoasabscesse* bezeichnet wurden (§ 362). Die doppelte Reihe der Ursprungszacken des M. psoas an den Wirbelkörpern und an den Proc. transversi lässt manche Abscesse, sobald sie die Grenze des Knochens überschritten haben, schon unmittelbar in das Gebiet der Muskelfasern treten. Andere liegen anfänglich zwar unter dem median nach abwärts ziehenden Ligam. longitud. anterius, gelangen aber am Seitenrande dieses Bandes zu einem, zuweilen auch zu beiden Psoasmuskeln. Im letzten Falle geht von dem einen Herde des Wirbelkörpers ein *beiderseitiger Psoasabscess* hervor. Sehr oft folgen die Abscesse dem Verlaufe des M. psoas bis zu dem Pouparts-schen Bande, jedoch selten über dieses Band hinaus bis zur Insertion des Muskels am Trochanter minor femoris. In der Mehrzahl der Fälle vielmehr drängt der Eiter dicht oberhalb des Ligam. Pouparti gegen die Bauchdecken an und tritt nach eiteriger Schmelzung derselben hier an die Oberfläche. Dasselbe kann sich wiederholen, wenn der Abscess von dem M. psoas unter den M. iliacus gelangt und nach aussen von ersterem in der Gegend der Spina ant. sup. ossis ilei die Bauchdecken durchbricht. In ziemlich seltenen Fällen verfolgt der Abscess den M. psoas nur bis zur Synchondrosis sacro-iliaca und tritt hier in das kleine Becken. Alsdann kann er entweder im Cavum ischio-rectale, nahe der Analöffnung, zur Hautdecke gelangen und hier zu Verwechselungen mit Abscessen führen, welche im Cavum ischio-rectale entstehen und zur Bildung der Fistula ani (§ 246) Anlass geben; oder er verläuft mit dem Plexus ischiadicus durch die Incisura ischiadica major zur Glutaealgegend und tritt hier zu Tage. Noch seltener ist der Fall, dass der Abscess unter den Ursprüngen des M. psoas, in horizontaler Richtung an den Proc. transversi der Lendenwirbel entlang, zu den Ursprüngen des M. quadratus lumborum gelangt. Dann tritt er entweder am Aussenrande des M. quadratus lumborum in der Lendengegend unter die Haut, oder er folgt der Innenfläche der Musculatur, besonders dem M. transversus abdominis, welcher zum Theil von der Fascia lumbo-dorsalis entspringt. Im letzteren Falle gelangen die Abscesse an der vorderen Bauchwand zwischen die Schichten der Bauchdecken und treten in etwas grösserer oder kleinerer Entfernung vom Nabel unter die Haut. Das sind die mannigfachen, aber doch regelmässig vorgeschriebenen Wege, welche die Abscesse der Osteomyelitis granulosa von den unteren Brust- und oberen Lendenwirbeln aus nehmen.

Eine merkwürdige, bis jetzt nur in wenigen Fällen beobachtete Form prävertebraler Abscesse ist auf die Invasion des Actinomyces zurückzuführen (Ponfick). Ueber Actinomykose vgl. Allg. Thl. § 93.

§ 211. Diagnose und Prognose der Osteomyelitis der Brust- und Lendenwirbel.

Die Symptome der Osteomyelitis der Wirbelkörper sind anfangs recht undeutlich und trügerisch. In dem Stadium, in welchem die Granulationsbildung anhebt, klagen die Patienten selten über Schmerz, und man bemerkt nur, dass das kranke Kind beim Stehen oder Gehen leicht ermüdet und sich gern mit den Händen an Stühlen und ähnlichen Gegenständen fest hält, um die Wirbelsäule zu entlasten. Auf Grundlage so unbestimmter Erscheinungen ist natürlich eine sichere Diagnose noch nicht zu stellen. Erst zur Zeit, in welcher die erweichten Wirbel unter dem Körpergewichte zusammensinken, also wenn sich der *Gibbus* auszubilden beginnt, kann man mit voller Sicherheit eine Osteomyelitis granulosa annehmen. Dann treten auch in der Regel zwei sehr charakteristische Erscheinungen auf, welche durch die Schmerzen der belasteten Wirbelsäule bedingt sind. *Das kranke Kind stützt sich bei dem Stehen mit den Händen auf die Oberschenkel* und überträgt so einen Theil des Rumpfgewichtes unmittelbar auf die unteren Extremitäten; *es vermeidet ferner die Wirbelsäule vornüber zu beugen.* Dieses ängstliche Schonen der erkrankten Wirbel zeigt sich besonders deutlich in dem Momente, in welchem das Kind einen Gegenstand vom Boden aufzuheben sich anschickt. Während das gesunde Kind sich frei vorn überbeugt, hockt das kranke nieder und hält während der Beugung in Hüfte und Knie die Wirbelsäule möglichst gerade und steif. Häufig wird man in diesem Stadium auch eine circumscripte Stelle des Rückgrates auf Druck schmerzhaft finden, doch ist ein solch subjectives Symptom, zumal bei Kindern, immer mit Vorsicht aufzunehmen.

Von der *rachitischen Kyphose* (§ 220) unterscheidet sich diese entzündliche sehr wesentlich. Bei Rachitis ist die Krümmung in der Regel eine mehr gleichmässige, die, anfangs wenigstens, in der horizontalen Lage verschwindet. Auch tritt die rachitische Kyphose zwischen dem 1. und 4. Lebensjahre auf, während die Osteomyelitis der Wirbelsäule sehr selten vor dem 4. Jahre anhebt. Endlich führt Rachitis nie zur Eiterung.

Die oben erwähnten *Wanderabscesse* werden der Palpation und Inspection erst zugängig, wenn sie der Körperoberfläche nahe rücken; vorher gibt allein die abendliche, fieberhafte Temperatursteigerung einen Anhaltspunkt für die beginnende Eiterung. Hohes Fieber tritt jedoch in dieser Zeit nicht ein; vielmehr handelt es sich nur um Temperaturen von 38,0°—38,6°, und auch diese geringfügigen Steigerungen können zeitweilig fehlen. Die Abscesse verlaufen überhaupt unter den Erscheinungen der „kalten" Abscesse, auch nachdem sie sich der Körperoberfläche genähert haben. Wird die Haut von der Eiterung erreicht, so tritt allmälig Röthung ein, welcher dann die eiterige Schmelzung langsam folgt. Ist nun aber die Haut durchbrochen und der Eiter entleert, so kann sich bei mangelhaft aseptischem Verbandschutze eine plötzliche Verjauchung der grossen Abscesshöhle, offenbar durch septische Infection von der Abscessöffnung aus, entwickeln und schnell zum Tode führen. In anderen Fällen bleibt diese Infection aus, und es bildet sich dann eine Fistel, aus welcher der Eiter beständig abfliesst. Auch kleine Sequester der Wirbelkörper können mit dem Eiter nach aussen gelangen.

Die Psoasabscesse (§ 210, Schluss) führen in ihrem Verlaufe zu Bewegungsstörungen im Hüftgelenke; der Kranke stellt das Gelenk, um den M. psoas zu entspannen, in leichte Beugung, zuweilen auch in leichte Rotation nach aussen.

Durch diese Stellung des Oberschenkels kann eine beginnende Coxitis vorgetäuscht werden; doch ist durch genaue Untersuchung des Hüftgelenkes einerseits, der Wirbelsäule anderseits, ein diagnostischer Irrthum sehr wohl zu vermeiden. Vgl. in Betreff dieser differentiellen Diagnostik § 450.

Die Erscheinungen seitens der Medulla, welche übrigens selbst in schweren Fällen vollkommen fehlen können, schwanken zwischen leichten ringförmigen Schmerzen an der Bauchwand im Gebiete der N. N. lumbales, Schmerzen sowie leichten Paresen in den Muskeln der unteren Extremitäten und einer vollständigen Empfindungs- und Bewegungslähmung der letzteren. Sie sind weit mehr von der mechanischen Wirkung des Zusammensinkens der Wirbelsäule, als von dem Uebergreifen der Entzündung auf die Häute und das Rückenmark selbst abhängig. Nur sehr selten kommt es zur Perforation des Eiters in den Wirbelcanal mit schnell tödtlichem Ausgange.

Die *Prognose* der Osteomyelitis spinalis ist immer eine sehr zweifelhafte. Zwar rettet unsere gegenwärtige, sehr sorgfältige Wundbehandlung eine grössere Anzahl von Kranken, als dies in früheren Zeiten möglich war, wo die meisten bis zur Eiterung gediehenen Fälle starben, aber die kyphotische Verkrümmung der Wirbelsäule ist auch durch diese Behandlung nicht zu beseitigen. Als Todesursachen im Verlaufe der entzündlichen Kyphose sind zu nennen: 1) die Septikämie, welche bei Verjauchung der grossen Abscesse eintritt; 2) die Erschöpfung der Körperkräfte durch langdauernde Eiterung aus den Fistelgängen; 3) die amyloide Degeneration der Unterleibsorgane, welche sich bei langem Bestande der Knocheneiterung entwickelt; 4) die allgemeine Miliartuberkulose. Sie ist, obgleich die Osteomyelitis granulosa der Wirbel zweifellos zu den tuberkulösen Krankheiten gerechnet werden muss, doch nicht besonders häufig. Zu jenen wichtigsten Todesursachen treten noch als gelegentliche: Corrosionsblutungen aus grösseren Gefässen, schwere Ernährungsstörungen des Rückenmarkes, Perforationen der Abscesse in den Wirbelcanal, in die Pleurasäcke oder in die Bauchhöhle.

§ 212. Antiphlogistische Behandlung der Osteomyelitis granulosa der Wirbelkörper.

Der Entzündungsherd in den Wirbelkörpern ist für eine örtliche Behandlung nicht zugängig; die grossen Gefässe, die Aorta und Vena cava inf., das Bauchfell und die Baucheingeweide decken von vorn den Krankheitsherd zu, während die Wirbelbogen, der Wirbelcanal und das Rückenmark das Vordringen von hinten her unmöglich machen. Unter diesen Umständen muss man bei der Behandlung ein grosses Gewicht auf die ätiologische Basis der Krankheit legen und die allgemeine antituberkulöse Therapie (Allg. Thl. § 41) zur Anwendung bringen. Trotzdem ist die locale Behandlung nicht ausgeschlossen. Sie ist eine *antiphlogistische* und eine *mechanische*.

Die erstere, die locale Antiphlogose, erhält erst mit der Entwickelung der Abscesse und ihrem Erscheinen an der Oberfläche einen festen Boden. Denn weder die alten, längst verlassenen Mittel, wie das Einziehen eines Haarseiles durch das Unterhautbindegewebe, das Anlegen einer Fontanelle, das Abbrennen von Moxen und die Anwendung des Glüheisens, mit welchem man einige Striche längs des kranken Theiles der Wirbelsäule zog, noch das Bepinseln mit Jodtinctur und das Auflegen von Vesicatoren auf die äussere Haut haben zweifellose Erfolge aufzuweisen. Auf die gleiche Stufe sind die von C. Hueter empfohlenen Carbolinjectionen in das parosteale Gewebe der Wirbel zu stellen. Sie mögen schmerzlindernd wirken, haben aber keinen Einfluss auf den Gang der Entzündung. Chapman räth zur antiphlogistischen Behandlung der Wirbel- und Rückenmarks-

krankheiten den Gebrauch von länglich geformten Eisbeuteln an, welche rechts und links von der Linie der Proc. spinosi der Rückenhaut anliegen (§ 209). Ob die Wärmeentziehung von der äusseren Haut bis auf die Wirbelkörper einwirkt, bleibt noch zu beweisen.

Von hohem antiphlogistischem Werthe ist *die frühe Eröffnung der Wanderabscesse mit dem Messer.* Die alte Lehre von dem „Noli me tangere" dieser Eiterherde ist nicht mehr gültig, nachdem wir gelernt haben, durch die aseptische Ausführung der Operation und durch den aseptischen Verband die eröffnete Abscesshöhle vor septischer Infection von aussen her zu schützen. Nur so lange muss mit der Eröffnung gewartet werden, bis sie ohne Verletzung des Bauchfelles geschehen kann; denn durch das Ueberfliessen von Eiter in die Bauchhöhle würde sofort eine tödtliche Peritonitis entstehen (§§ 229—231). Dann aber soll man auch die Eröffnung nicht mehr um Wochen oder Monate verschieben. Das Verfahren mit der Kornzange (Allg. Thl. § 215) wird auch bei tiefer Lage des Eiters alle unliebsamen Verletzungen vermeiden lassen. Der lange Weg, auf welchem der im Wirbelkörper gebildete Eiter sich am Poupart'schen Bande entleert, ist freilich für die Heilung nicht besonders günstig; aber man bekämpft die Schwierigkeit durch Einführen langer angeschlungener Drains, durch antiseptische Berieselung bei dem Verbandwechsel und dadurch, dass man die weichen Verbandstoffe etwas häuft und durch die Binden fester als gewöhnlich andrückt. Wie fördernd ein gleichmässiger Druck auf das Schliessen solcher Abscesshöhlen wirkt, zeigt die Beobachtung an Wanderabscessen, welche zwischen die Schichten der Bauchwand gerathen sind. Der Druck, welchen die Darmschlingen auf die innere Fläche der Bauchwand und hierdurch auf die Abscesshöhle ausüben, bewirkt eine ganz besonders schnelle Heilung.

Eine frühzeitigere Eröffnung und deshalb auch bessere Prognose gestatten diejenigen, allerdings seltenen Wanderabscesse, welche am M. quadratus lumborum (§ 210) entlang ziehen und früh nach aussen kommen. Es wäre mithin wohl zu erwägen, ob man nicht auch bei beginnenden Psoasabscessen versuchen sollte, den Eiterherd vom hinteren Rande des M. quadratus lumborum aus, an der Spitze der Proc. transversi der Lendenwirbel vorbei gehend, direct zu eröffnen. Aber solche Unternehmungen werden immer sehr unsicher sein, da der Abscess von hinten her kaum deutlich nachzuweisen ist. Die entzündlichen Vorgänge an dem Rückenmarke und seinen Häuten behandelt man in derselben Weise antiphlogistisch, wie die Entzündungen nach Bruch der Wirbel (§ 209); nur ist bei der tuberkulösen Grundlage der Krankheit die Prognose noch ungünstiger, die Therapie noch machtloser. Lähmungen der unteren Extremitäten, welche sich in einzelnen Fällen von entzündlicher Kyphose entwickeln, lassen sich durch consequente elektrische Behandlung zuweilen bessern, wenn auch nicht vollständig beseitigen.

§ 213. Mechanische Behandlung der Osteomyelitis granulosa der Wirbelkörper.

Die kyphotische Verkrümmung der Wirbelsäule legt eine mechanische Behandlung der Krankheit sehr nahe, nur muss man auf die gewaltsame Beseitigung der Kyphose, etwa die Correction unter Chloroform, verzichten; man würde durch ein Auseinanderreissen der entzündeten Knochentheile die Entzündung nur steigern und das Rückenmark in höchste Gefahr bringen. Deshalb sind auch die alten Streckbetten zu verwerfen, welche durch den Kurbelzug und andere mechanische Vorrichtungen für die unglücklichen Kranken zu förmlichen Marterbetten wurden. Ueberhaupt sind die Erwartungen in Betreff der Beseiti[illegible] des B[illegible] is nicht allzu hoch zu spannen; denn die Heil[illegible]

durch Granulation und Druck atrophirten Knochenbälkchen. Diese Narbenbildung darf durch starken Zug nicht gestört werden; anderseits wäre es ein Fehler, die Buckelbildung ihren eigenen Weg gehen zu lassen. Jedenfalls muss der Druck beseitigt werden, welcher das Zusammensinken steigert; man wirkt auf diese Weise auch entschieden antiphlogistisch.

Unter den älteren Apparaten, welche eine Entlastung der Wirbelsäule bezwecken, sei nur der Apparat genannt, welcher, im Anschlusse an ältere, von Glisson angegebene Vorrichtungen (§ 219), als Glisson'sche Schwebe bezeichnet wird. Der Apparat wurde schon § 185 beschrieben und in Fig. 147 abgebildet; er leistet Aehnliches, wie die in § 211 geschilderte, willkürliche Bewegung des Kranken, welcher mit den Händen einen Theil seines Körpergewichtes auf die Oberschenkel überträgt.

Durch den Apparat Lafayette-Taylor's wurde die Glisson'sche Schwebe aus der Praxis verdrängt. Die Wirkung des Taylor'schen Apparates ist aus den schematischen Figuren (Fig. 158 a, b, c) zu ersehen, in welchen jedes Mal der vordere, geknickte Stab die kyphotisch verkrümmte Wirbelsäule mit dem Becken am unteren Ende, der hintere, gerade Stab den Rückentheil des Apparates bezeichnet. In Fig. 158 b ist der Apparat an den oberen Theil des geknickten Stabes befestigt und steht mit

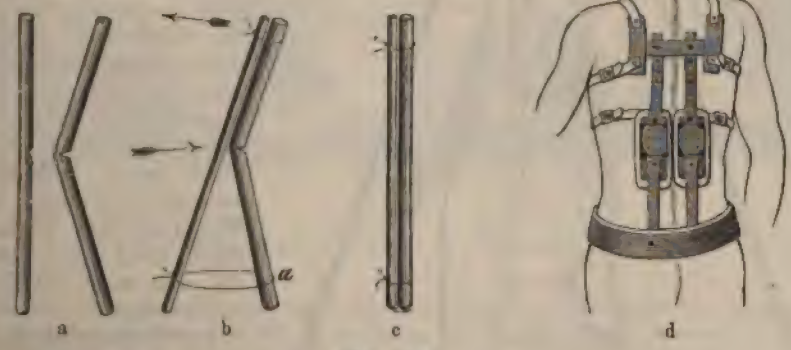

Fig. 158.
Taylor's Apparat für Kyphose.

seinem unteren Ende von dem des Stabes bedeutend ab. Indem man nun mit dem Beckengürtel das untere Ende des Apparates an das untere Ende des geknickten Stabes in der Richtung der Pfeile heranzieht, wird die Knickung durch die Federkraft des Apparates ausgeglichen. Fig. 158 d stellt den Apparat selbst dar. Der Rückenstab ist in zwei Stahlstäbe zerlegt, welche seitwärts von den Proc. spinosi ungefähr in der Linie der Proc. transversi aufwärts laufen und an der Stelle der Krümmung feste Lederpolster tragen. Durch Anziehen des oberen Endes der Stäbe mittelst Riemen, welche um Schulter und Achselhöhle greifen, werden die Pelotten fest auf die verkrümmten Wirbel angepresst. Der Apparat Taylor's ist wirksamer als die Glisson'sche Schwebe; er wird zudem unter den Kleidern getragen, ist also nicht sichtbar.

Sayre hat gezeigt, dass man durch Emporziehen des Kranken, wobei der mittelst eines Kinngürtels, die beiden Arme mittelst Achselschlingen gefasst (Fig. 159), die Streckung der Kyphose durch das eigene Rumpfgewicht erzielen kann. Während dieser nun mit Hülfe eines Flaschenzuges

schwebend erhalten wird, legt man über ein tricotartiges Jäckchen oder über Watteplatten einen Gypsverband an, welcher die gewonnene Correction dauernd erhalten soll. Die Touren des Gypsverbandes reichen unten bis unter die Linien der beiden Cristae ossis ilei, oben bis zur Achselhöhle, am besten noch über die Schultern und Schlüsselbeine hinaus. Bei hochgelegenen Kyphosen (obere Brust- und Halswirbel) muss der Verband bis zum Hinterhaupte und bis zum unteren Rande des Unterkiefers fortgeführt werden — Sayre's „Jurymast apparatus". Zur Verstärkung des Verbandes werden Zinnplatten eingefügt. Man kann statt ihrer aber auch Pappstreifen nehmen, welche sich wie Hosenträger schräg am Rücken gegen die Schultern hin kreuzen und auf einen, circulär als Beckengürtel eingelegten Pappstreif stützen. Zur schnellen Erhärtung des Gypses setzt man dem Wasser, in welchem die Gypsbinden angefeuchtet werden, etwas Alaun zu. Ist der Verband hart, so wird der Kranke vorsichtig herabgelassen und wieder auf die Füsse gestellt. In der Regel lassen nun die Schmerzen sehr rasch nach; oft wird das Gehen, welches vor Anlegen des Gypsjackets wegen der Schmerzen unmöglich war, unmittelbar nachher leicht und bequem. Die Verbände können mehrere Wochen, sogar einige Monate liegen bleiben, nur müssen dann die Proc. spinosi durch Watteringe und Wattelager gegen Druck geschützt sein, oder man muss ein Fenster einschneiden.

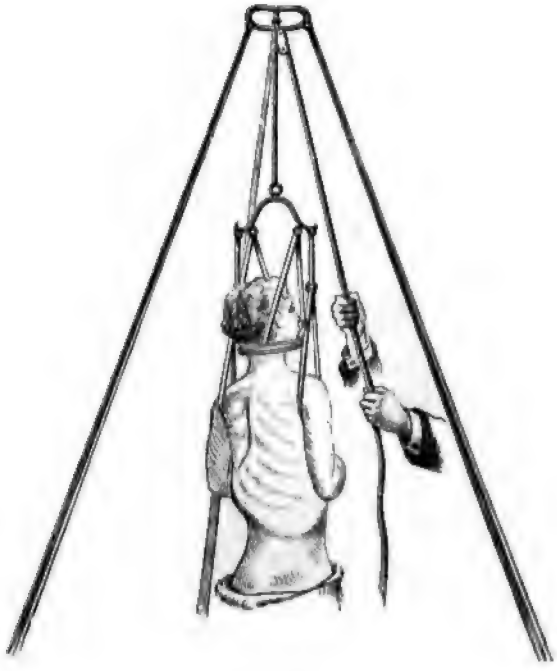

Fig. 159.
Suspension zur Anlegung des Gypscorsetes bei Kyphose, nach Sayre.

Die Wirkung des Sayre-schen Verbandes ist wesentlich die eines Strebepfeilers, welcher zwischen den Cristae ilei und den Achselhöhlen angebracht wird und die Wirbelsäule in Streckung erhält. Dagegen ist es unrichtig, wenn Sayre annimmt, der Gypscuirass verhindere die respiratorische Bewegung der Rippen. Sahen wir doch schon bei den Verletzungen der Brustwirbelsäule (§ 177), dass ein reines Zwerchfellathmen nur für kurze Zeit ertragen wird. Die übertriebene Schilderung, welche Sayre von den Wirkungen seines Verfahrens gab, ist von Willett, Smith, Madelung u. A. auf das richtige Mass zurückgeführt worden. Eine Besserung der kyphotischen Krümmung durch dasselbe wird von diesen Beobachtern geradezu geleugnet. Auch wurden oft Ohnmachtsanfälle und Erbrechen nach der Suspension beobachtet, und in zwei Fällen (Willett und Dick) trat der Tod sehr schnell nach der Suspension ein; Vorsicht scheint deshalb dringend geboten, und am wenigsten dürfte es gerathen sein, die Kranken in Chloroformnarkose zu suspen-

Eine sehr wesentliche Verbesserung der Sayre'schen Verbandes verdanken wir Beely. Dieser construirte ihn so, dass er vorn geöffnet wird und entsprechend der Linie der Processus spinosi eine bewegliche Verbindung erhält. Er kann nun nach Belieben abgenommen und wieder angelegt werden. Fischer, P. Bruns, P. Vogt u. A. empfehlen Corsets aus poroplastischem Filze (Allg. Thl. § 250).

Die bisher genannten Apparate gestatten das Umhergehen des Kranken. Muss er dauernd liegen, so kann man auch von Lagerungsvorrichtungen Gebrauch machen, welche eine langsame Correction der Wirbelsäule im Sinne der Streckung bewirken sollen. Dahin gehört die Schwebevorrichtung von Rauchfuss. Die Kinder werden mit dem kyphotischen Abschnitte der Wirbelsäule auf einen quer über das Bett gespannten Leinwandgurt gelegt, in der Weise wie es Fig. 160 ohne weitere Beschreibung darstellt. Schultergürtel und Becken liegen auf der Matratze auf und ziehen durch ihre Eigenschwere den oberen und unteren Abschnitt der Wirbelsäule nach abwärts. Hieraus resultirt eine Streckbewegung, welche der Kyphose entgegenwirkt. Maas hat den Gurt durch ein Rollkissen mit Rosshaarpolsterung ersetzt. Sollen die Patienten nicht dauernd liegen, so wird man für solche Vor-

Fig. 160.
Schwebevorrichtung von Rauchfuss zur Behandlung der Kyphose.

richtungen nur die Nachtruhe benutzen; bei Tage können sie dann den Taylorschen Apparat tragen. Endlich ist noch die permanente Gewichtsextension nach R. v. Volkmann zu nennen (§ 185, Fig. 147), welche freilich mehr für die entzündlichen Kyphosen der Halswirbelsäule, als für die der Brust- und Lendenwirbelsäule bestimmt ist. Will man sie hier verwenden, so kann der Gegenzug nicht durch die Körperschwere bewirkt werden, es müssen vielmehr an einem Beckengurte, oder an den Beinen mittelst Heftpflasterschlingen noch Gewichte angebracht sein, die nach unten ziehen. Maas benutzt die Gewichtsextension, um die Wirkung seines Lagerungsverfahrens zu steigern.

§ 214. Belastungsdeformitäten der Wirbelsäule. Das Entstehen der normalen S-förmigen Krümmung. Stramme und schlaffe Haltung. Spuren rechtseitiger Skoliose.

Den Verkrümmungen, oder besser gesagt, *Knickungen* der Wirbelsäule, wie sie durch Luxation, Fractur oder Osteomyelitis granulosa zu Stand kommen, stehen die *Verbiegungen des Rückgrates* scharf gegenüber. Während dort die Formveränderung von Hause aus eine pathologische ist, lehnt sie sich hier an mehr oder weniger physiologische Formen an. Geringe Grade bewegen sich noch zwischen den breit gesteckten Grenzen der Norm, erst die Extreme werden pathologisch.

Während ferner dort die Verschiebung zweier Wirbel gegen einander, der Einbruch eines, die granulöse Zerstörung mehrerer Wirbel, die Knickung der ganzen Säule unmittelbar verschulden, ist hier die Biegung das primäre; der Lagewechsel der Wirbel gegen einander, ihre Formveränderung treten erst allmälig auf und sind die Folge der extremen Biegungen.

Das Herausbilden der pathologischen Verbiegungen aus den normalen nöthigt uns, diese letzteren etwas näher ins Auge zu fassen. Es wird auf solche Weise das Verständniss der Aetiologie sowohl, wie die Symptome der in Rede stehenden Krankheiten wesentlich erleichtert.

Bei dem Fötus bildet die Wirbelsäule mit Ausnahme des nach hinten gerichteten, im Becken eingekeilten Kreuzbeines, eine einzige nach hinten convexe Curve, wie dies die Lage der Frucht im Uterus nicht anders mit sich bringen kann. Diese Krümmung verschwindet aber sofort, wenn man den Körper horizontal lagert oder ihn frei suspendirt, so dass er der eigenen Schwere überlassen ist. Dann streckt sich die Wirbelsäule vom Kreuzbeine aufwärts zu einem nahezu geraden Stabe aus. Dieser Zustand dauert auch noch bei dem Neugeborenen fort, so lange es nicht selbständig aufrecht zu sitzen und zu stehen vermag. Wird ein Kind im ersten Jahre aufgerichtet, so sinkt auch jetzt noch die Wirbelsäule in einem grossen, nach hinten convexen Bogen zusammen, der Kopf fällt auf die Brust. Erst wenn das Kind im zweiten Lebensjahre seine Muskeln gebrauchen lernt und nun versucht, den Kopf auf dem Rumpfe und diesen auf den Oberschenkelköpfen zu balanciren, werden Hals- und Lendenwirbelsäule nach hinten gezogen, während der nach vorn offene Bogen der Brustwirbelreihe bleibt. So entsteht die doppelte S-förmige Krümmung, wie sie die Wirbelsäule des Erwachsenen zeigt. Zunächst bleiben die Krümmungen noch beweglich, sie treten auf, wenn das Kind aufrecht sitzt, wenn es steht und geht; sie verschwinden ganz oder theilweise in horizontaler Lage. Mit dem fortschreitenden Wachsthume passen sich aber die Wirbel und besonders die Intervertebralscheiben der aufrechten Körperstellung an, sie wachsen, so zu sagen, in die Form der Wirbelsäule hinein, und spätestens vom 6. Lebensjahre ab sind Hals-, Brust- und Lendenkrümmung permanent geworden. Man nennt von Alters her die nach hinten convexe Krümmung der Wirbelsäule *Kyphose* (*κυφόω*, einen Höcker bilden), die nach vorn convexe *Lordose*, (*λόρδωσις*) und hat diese, ursprünglich für pathologische Krümmungen geltenden Bezeichnungen auch auf die normalen übertragen. Man spricht also von einer Kyphose der Brust-, einer Lordose der Hals- und Lendenwirbelsäule.

Grösse und Spannung der einzelnen Krümmungsbogen sind nicht nur bei verschiedenen Individuen, sondern auch bei einem und demselben mannigfachen Schwankungen unterworfen. Treten die Rückgratstrecker in Thätigkeit, so verflachen sich die einzelnen Krümmungen; überlassen dagegen die müden, schlaffen Muskeln die Wirbelsäule dem Gesetze der Schwere, so sinken die Wirbel zusammen, bis jeder an dem nächst unteren seine Stütze und Hemmung findet — *stramme* und *schlaffe Haltung*.

Auf diese Weise erklärt es sich auch, warum der Mensch des Morgens länger ist, als des Abends, eine Thatsache, welche Abbé Fontenu (1725) durch interessante Versuche an sich selbst entdeckte. Er mass mehrmals im Tage seine Länge in aufrechter Stellung, wobei er sich möglichst gerade hielt und constatirte, dass er am Abend durchschnittlich um 6 Linien, um $^1/_{123}$ seiner Höhe, kleiner war, als des Morgens. Legte er sich dann der Länge nach hin, so wuchs er wieder um die verlorenen 6 Linien, und diese seine gewöhnliche Länge konnte er noch um 6—7 Linien steigern, wenn er am Morgen sich horizontal ausstreckte.

Es liegt nun auf der Hand, dass je weniger kräftig und je weniger constant die Muskelthätigkeit eintritt, je häufiger und dauernder sich die Wirbelsäule, dem

Gesetze der Schwere folgend, auf Bandscheiben und Knochen stützen muss, um so eher die einmal angenommenen Krümmungen sich im gleichen Sinne vergrössern werden. Vor allem wird dieses Moment während des Wachsthums in Wirksamkeit treten, aber auch darüber hinaus kann es sich geltend machen. Vergrössernd wirken ferner, insbesondere auf die nach hinten convexe Krümmung der Brustwirbelreihe, alle Beschäftigungen, welche mit vorgebeugtem Oberkörper verrichtet werden, bei welchen die Arme schwere Körper zu heben oder zu schwingen haben, oder Nacken und Schulter schwere Lasten tragen. So sehen wir im Gegensatze zu der strammen Haltung des Militärs die krummen Rücken der ländlichen Arbeiter, der Schmiede, der Lastträger u. s. w.

Ausser diesen in sagittaler Ebene liegenden Krümmungen findet sich, ebenfalls vom 7. Jahre ab, zwar nicht constant aber doch häufig genug, eine leichte, vom 3. bis zum 5., manchmal auch bis zum 8. Brustwirbel reichende *Ausbiegung der Wirbelsäule in frontaler Ebene, die Convexität nach rechts gerichtet.* Sie wurde von Sabatier (1791) zuerst beschrieben, von Bühring (1851) und Bouvier (1857) aber erst zur Erklärung der pathologischen Seitenverkrümmung, der *Skoliose* (σκολιόω, biegen, krümmen), herangezogen. Ueber ihre Ursachen und ihre Häufigkeit ist viel gestritten worden. Sabatier erklärte, sie entstehe durch die Pulsationen der links liegenden Aorta. Wenn nun schon zugegeben werden kann, dass eine fortwährende Pulsation den weichen, wachsenden Knochen abplatten könne, so ist an ein Ausbiegen der Wirbelsäule nach rechts um so weniger zu denken, als die beobachtete Krümmung in der Regel höher oben liegt. Man hat zwar bei Situs transversus viscerum, wobei die Aorta rechts verläuft, die erwähnte Seitenbiegung nach links convex gesehen; solche Fälle erwähnen Griselle, Gery, Hyrtl und in neuerer Zeit Scheele. Aber Otto hat dagegen einen Fall beobachtet, in welchem, trotz rechtseitiger Lage der Aorta, die Brustwirbelsäule gleichwohl eine nach rechts convexe Ausbiegung zeigte, und ein zweiter Fall von Situs transversus, den Scheele mittheilt, allerdings bei einem erst 4½ Jahre alten Knaben, bot keinerlei seitliche Krümmung dar. Desruelles und nach ihm viele Andere beschuldigten die rechtseitige Lage der Leber; zur Herstellung des Gleichgewichtes krümme sich der Oberkörper etwas nach links, und so entstehe die rechtsconvexe Biegung der Brustwirbelsäule. Auch dies kann nicht als ausreichender Grund angesehen werden, denn die Leber liegt doch auch zum Theil *vor* der Wirbelsäule.

Am wahrscheinlichsten ist es, dass der *vorwiegende Gebrauch des rechten Armes* ganz allmälig diese rechtsconvexe Krümmung veranlasst. Damit ist indessen nicht etwa die vorwiegende Thätigkeit der rechtseitigen Muskeln gemeint, diese könnten höchstens auf die Scapula und die Rippen wirken; der Einfluss der Rechtshandigkeit ist vielmehr ein *indirecter*. Soll der rechte Arm eine Last heben oder tragen, so werden sowohl zur Herstellung des Körpergleichgewichtes, als um den Arm- und Schulterblattmuskeln einen festen Stützpunkt zu verschaffen, die Halswirbel- und der obere Theil der Brustwirbelsäule durch linkseitige Muskelgruppen fast unbewusst etwas nach links hinübergezogen; die Folge ist eine leichte rechtsconvexe Krümmung des mittleren Abschnittes der Brustwirbelsäule. Das Gleiche geschieht, wenn auch in geringerem Grade, bei weniger schweren Arbeiten, wenn sie lange Zeit hindurch fortgesetzt werden, oder eine besonders ruhige Haltung des Armes erfordern. Solche der Wirbelsäule aufgezwungene Haltungen gleichen sich anfangs wieder vollständig aus; mit der Zeit aber accommodiren sich, ganz wie bei den Krümmungen in sagittaler Ebene, Knochen, Bandscheiben und Bänder der seitlichen Biegung.

Soll man nun diese so häufig vorkommende, oft allerdings nur eben angedeutete rechtsconvexe Seitenkrümmung für ein normales Vorkommen, für eine

„physiologische Skoliose" erklären, oder mit ihr schon die pathologische beginnen lassen? Eine grosse Anzahl von Autoren wählen das Erstere. Ihre Gründe sind das fast regelmässige Auftreten der Krümmung und ihre constante Neigung nach rechts. Andere, unter ihnen besonders William Adams und M. Eulenburg, bestreiten das häufige Vorkommen. Adams hat während seiner 12jährigen Thätigkeit als Demonstrator der pathologischen Anatomie am St. Thomas-Hospital in London „in allen Leichen nach Herausnahme der Eingeweide ganz genau die Richtung der Wirbelsäule besichtigt und die in Rede stehende seitliche Krümmung nur selten angetroffen". M. Eulenburg stellt die grosse Häufigkeit derselben ebenfalls in Abrede und hebt insbesondere hervor, dass sie bei Männern sehr viel seltener, als bei Frauen gefunden werde. Im kindlichen Alter sei nichts dergleichen zu entdecken; hier wiege, wenn überhaupt eine seitliche Krümmung vorkomme, die totale linksconvexe vor (§ 216). Allerdings seien bei sonst normaler Wirbelsäule die Processus spinosi der Brustwirbel sehr häufig etwas nach links gewendet; dies betreffe aber nur die Spitzen, welche als Ansatzpunkte der Mm. rhomboidei und des M. cucullaris dienten und rühre offenbar von dem vorwiegenden Gebrauche des rechten Armes und folglich auch der rechten Scapula her. Bei Hyrtl findet sich die gleiche Angabe; auch er erklärt dieses Rechtsabweichen der Processus spinosi, nicht der Wirbel, durch die Rechtshandigkeit.

Der Widerstreit der Meinungen ist keineswegs ein so principieller, wie es vielleicht den Anschein hat. Von beiden Seiten wird das Vorkommen einer rechtsconvexen Seitenkrümmung der Brustwirbelsäule behauptet oder zugegeben. Wenn betreffs der Häufigkeit die Ansichten auseinandergehen, so darf dies nicht Wunder nehmen, denn in vielen Fällen ist die Abweichung kaum messbar und wird „nur von einem geübten Formsinn bemerkt" (Hyrtl). Von beiden Seiten wird ferner der vorwiegende Gebrauch des rechten Armes als Hauptursache bezeichnet. Diese kann natürlich nur langsam und sehr allmälig in Wirksamkeit treten, daher das Fehlen der rechtsconvexen Krümmung im frühen Kindesalter. Wenn nun, wie wir § 216 noch sehen werden, die krankhafte Steigerung dieser Seitenkrümmung, die *Skoliose*, zum grossen Theil auf das gleiche Moment, die Rechtshandigkeit zurückzuführen ist, so erscheint es logisch, auch die Anfänge der Krümmung schon als krankhaft zu bezeichnen, als den „rudimentären Zustand der Skoliose", wie sich Bouvier ausdrückte.

§ 215. Alterskyphose. Fehlerhafte Haltung der Hals- und Lendenwirbelsäule.

Halten wir fest an dem oben Gesagten, dass die Wirbelsäule, welche häufig und längere Zeit hindurch dem Gesetze der Schwere überlassen bleibt, sich stärker krümmt, so ist zur Erklärung der krummen Rücken der Greise, der *Alterskyphose*, wenig hinzuzufügen. Die Atrophie der Muskeln vermindert hier mehr und mehr das Mass activer Streckung, und die zusammensinkenden Wirbel, deren Spongiosa im Alter geschwunden, widerstehen noch weit weniger, als in der Jugend und im Mannesalter dem auf ihnen lastenden Drucke. So krümmt sich die Brustwirbelsäule allmälig in grossem Bogen nach hinten. Ihr kann die Lendenwirbelsäule nur bis zu einem gewissen Grade durch stärkeres Vorwärtsbiegen das Gleichgewicht halten; denn ihre lordotische Krümmung ist zu kurz. Mit dem Zunehmen der Kyphose werden vielmehr auch die obersten Lendenwirbel mit in die Krümmung gezogen, und die unteren [illegible] wirbel folgen. Endlich fällt der Schwerpunkt des Oberkörpers *vor* die Füsse, [illegible] alten Leute nur noch mit Hülfe eines Stocke[illegible]en können. A[illegible] übrigens das Moment der gewohnheits[illegible] Haltung nie[illegible] meisten gebückt gehenden Greise und [illegible] hören [illegible] andere der Landbevölkerung

an; in den wohlhabenden Schichten ist der alterskrumme Rücken sehr viel seltener, und den alten Soldaten erkennt man, auch in Civil, an seiner gewohnheitsmässigen geraden Haltung.

Ausser der Alterskyphose kommt eine pathologische *Verkrümmung des oberen Abschnittes der Brustwirbelsäule vor*, welche gewöhnlich mit einer Verflachung der Halswirbellordose und einem sehr unschönen Vorneigen des Kopfes verbunden ist. Sie ist die Folge einer schlaffen, nachlässigen Haltung, bildet sich schon gegen das Ende des Wachsthums, meist bei rasch gewachsenen, hoch aufgeschossenen jungen Leuten beiderlei Geschlechtes aus und vergrössert sich im späteren Alter.

Sehr viel seltener als die Brustwirbelsäule sind die Lendenwirbel der Sitz einer excessiven Krümmung. Hier muss vor Allem der Lendenlordose gedacht werden, welche die *congenitale Luxation der Hüftgelenke* regelmässig begleitet. Wir werden § 459 hören, wie durch diese meist doppelseitige Verrenkung die Stützpunkte des aufrechten Rumpfes hinter seine Schwerlinie verlegt werden. Soll nun der Oberkörper richtig balancirt werden, so muss sich die Lendenwirbelsäule stärker nach vorn convex ausbiegen und so die Schwerlinie, diese von dem Körperschwerpunkte senkrecht nach abwärts gezogene Linie, wieder zwischen die Füsse verlegen. Eine solche compensirende Lendenlordose verschwindet in der horizontalen Lage des Kindes und fixirt sich nur sehr allmälig. An sie schliessen sich an die stärker ausgeprägten Lordosen der Lenden- und Halswirbelsäule bei einer Knickung der Brustwirbelsäule, einem Gibbus, wie er nach ausgeheilter Osteomyelitis tuberculosa zurückbleibt (§ 210). Auch sie entstehen durch das Bestreben, die Schwerlinie wieder zu richten und werden erst bei längerer Dauer permanent. Ganz im Gegensatze zu den erwähnten compensatorischen Lordosen der Lendenwirbelsäule beobachtet man zuweilen bei Kindern vor dem 6. Jahre eine kurze *kyphotische Krümmung des Lendentheiles*, welche auch in horizontaler Lage nicht ganz verschwindet. Sie ist in der Regel die Folge von Rachitis (§ 220). Ihr entspricht eine in fast gerader Linie aufsteigende Brustwirbelsäule, die sich auch nach dem 6. Jahre, in welchem sonst die Kyphose dieses Rückgratabschnittes fest zu werden beginnt, immer noch dadurch kennzeichnet, dass der Bogen ein abnorm flacher bleibt. *Solche Kinder disponiren zur Skoliose* (Schildbach).

§ 216. Die Skoliose. Formen und Mechanik derselben.

Weit mehr, als die bisher genannten Wirbelsäulenverkrümmungen in sagittaler Ebene fesselt das Interesse des Anatomen, Chirurgen und Orthopäden die in frontaler Ebene gelegene, seitliche Verbiegung des Rückgrates, die *Skoliose*. Sie tritt in zwei Formen auf, als *einfache* und als *zusammengesetzte*. Die erstere findet sich fast nur im Säuglings- und frühen Kindesalter und ist in der Regel eine *totale*, die ganze Wirbelsäule einnehmende und *linksconvexe*. Ihre Ursachen suchen namhafte Orthopäden, wie Werner, Schildbach u. A., in der übelen Gewohnheit der Kindermädchen, die Kinder auf dem linken Arm zu tragen, damit der rechte zu anderen Hantirungen frei bleibe. Die Kinder lehnen sich dann mit ihrer rechten Schulter gegen die linke des Kindermädchens und sinken im Uebrigen mit ihrer noch schwachen, durch keine Muskelaction gestützten Wirbelsäule zum Theil nach vorn, zum Theil nach der Seite zusammen. Nothwendiger Weise muss sich dann ein nach links convexer, grosser Bogen bilden. Bei kräftig entwickelten Kindern wird diese während des Tragens auftretende Skoliose in horizontaler Lage immer wieder der geraden Linie Platz machen; schwächliche, schlecht oder unzweckmässig genährte Kinder aber, deren Knochen, ohne gerade rachitisch [illegible] eine gewisse Weichheit besitzen, können eine permanente

linkseitige, totale oder partielle Seitenverbiegung zurückbehalten. Die letztere betrifft dann entweder den oberen Theil der Brust- oder häufiger die Lendenwirbelsäule. In anderen Fällen entwickelt sich aus einer noch nicht dauernd gewordenen totalen linksconvexen Skoliose die zusammengesetzte Form. Rechtsconvexe einfache Skoliosen sind sehr selten.

Die *zusammengesetzte Skoliose* ist fast ausschliesslich eine *rechtseitige*, d. h. die Hauptkrümmung, die der Brustwirbelsäule, ist nach rechts convex. W. Adams sah dies unter 569 im Royal Orthopädic Hospital zu London behandelten Kranken mit Skoliose 470 mal zutreffen. Ihr entspricht in der Regel eine nach links convexe Krümmung, welche an den unteren Brustwirbeln ihren Anfang nimmt und sich auf die Lendenwirbelsäule erstreckt. In selteneren Fällen ist mit einer rechtsconvexen Skoliose der unteren und mittleren Brustwirbel eine linksconvexe der oberen und der Halswirbel verbunden. Ausser dieser *zweifachen* Skoliose kommt auch eine *dreifache* vor, bei welcher die rechtsconvexe Rückenkrümmung mit einer linksconvexen Lenden- und Nackenkrümmung combinirt ist.

In der grossen Mehrzahl der Fälle stellt die Skoliose der Brustwirbelsäule die *primäre* Krümmung dar; *sie ist aus der rudimentären rechtseitigen Skoliose* (§ 214) *entstanden, sie ist nur der höhere Grad derselben.* Zu ihr gesellen sich alsbald als secundäre, *compensatorische* Krümmungen die der Lenden- oder der Halswirbelsäule, oder auch beider. Sie sind die nothwendige Folge der Statik der Wirbelsäule. Würde die primäre Rückenskoliose für sich bestehen bleiben, so bedürfte es beim Gehen und Stehen einer ungeheueren Muskelanstrengung, um das Rumpf- und Kopfgewicht zu tragen. Nur die seitliche Krümmung der Lenden- und Halswirbelsäule im umgekehrten Sinne stellt das Gleichgewicht wieder her und vertheilt die Last gleichmässig nach links und rechts. Dabei ist die Krümmung in der Lendengegend gewöhnlich stärker ausgeprägt als im Nacken und kann, obgleich sie später entsteht, als die Rückenskoliose, in der Folge selbst bedeutender werden, als diese letztere. Es hängt das mit der Beweglichkeit der mittleren Lendenwirbel im Sinne der Abduction zusammen.

Zuweilen indess liegt die Sache anders. Es gibt Fälle von zweifacher und besonders dreifacher Skoliose, in welchen die linksconvexe Lendenkrümmung so frühzeitig auftritt und so erheblich vorwiegt gegen die rechtsconvexe des Rückens, dass man sich des Gedankens nicht erwehren kann, die erstere sei die primäre, die letztere die secundäre. Hier ist die Lendenskoliose offenbar der Rest der ursprünglichen linkseitigen Total-Skoliose, die rechtsconvexe Krümmung der Brustwirbelsäule aber ist unter den im späteren Kindesalter wirksamen Einflüssen (§ 217) hinzugetreten und hat allmälig das Terrain der entgegengesetzten Krümmung eingeschränkt (Schildbach).

Mit dem seitlichen Ausbiegen der Wirbelsäule ist übrigens die Mechanik der Skoliose keineswegs erschöpft. Sehr frühzeitig gesellt sich zu der Seitenkrümmung eine *Drehung sämmtlicher Wirbel um die Längsaxe*, und zwar wendet sich der Wirbelkörper stets der convexen, der Wirbelbogen mit dem Dornfortsatze der concaven Seite der Krümmung zu. Bei der gewöhnlichen, zusammengesetzten rechtseitigen Skoliose sind also die Wirbelkörper am Rücken nach rechts, in der Lendengegend nach links gedreht, umgekehrt die Bogen und Dornfortsätze, so dass die ganze Wirbelsäule eine Spirale darstellt. Mit den Bogen drehen sich natürlich auch die Querfortsätze, an den Brustwirbeln ausserdem die den Wurzeln der Bogen aufsitzenden Foveae articulares costarum und mit ihnen und den Querfortsätzen die Rippen. Der ganze Thorax wird auf diese Weise von rechts nach links verschoben. Wir werden bei der Symptomatologie der Skoliose hören, dass gerade diese Drehung des T[illegible] der beginnenden Deformität nicht selten vorwiegend bede[illegible]

compressibelen, aber sehr dehnbaren Bandscheiben die Seite der geringeren, die der Verkürzung zustrebenden Bogen aber die Seite der stärkeren Belastung auf; mit anderen Worten, die Bandscheiben und mit ihnen die Wirbelkörper drängen sich auf die convexe, die Bogen und Dornfortsätze auf die concave Seite der Krümmung.

Diese Drehung der Wirbel, welche nach dem Scheitel der Convexität hin wachsen und dort ihre Höhe erreichen muss, stellt sich an der Brustwirbelsäule in einen gewissen Gegensatz zu der normalen kyphotischen Krümmung dieses Rückgratabschnittes. Während hier der vordere Contour der Wirbelkörperreihe, die Linie des Ligam. longitudin. ant. die kürzeste, die Linie der Dornfortsätze aber die längste ist, muss sich mit der Torsion der Wirbel das Verhältniss allmälig umkehren. Je grösser die Drehungswinkel der einzelnen Wirbel werden, um so länger wird der vordere Contour der Körperreihe, bis endlich aus der Kyphose eine Lordose entstanden ist, deren Scheitel allerdings ganz zur Seite liegt. Diese Lordose setzt aber immer eine enorme Dehnung und Wachsthumszunahme des Ligam. longit. ant. voraus, was wiederum den Schluss gestattet, dass die frühzeitig fixirte, normale Rückenkyphose der Entwickelung einer Skoliose weit grössere Schwierigkeiten entgegensetzen wird, als ein flach gewölbter Rücken. An dieser Stelle begegnen und ergänzen sich Reflexion und Thatsache; neigen doch gerade nach den Erfahrungen Schildbach's die Kinder mit Lendenkyphose und flachem Rücken zur Skoliose (§ 215, Schluss).

Zur genaueren Prüfung der soeben gegebenen, auf die Anatomie und Mechanik der Wirbelsäule basirten Erklärung der Torsion stellte Herm. v. Meyer an normalen Wirbelsäulen, welche der Leiche entnommen und vom Thorax befreit waren, Belastungsversuche an. Fasste er die Wirbelsäule eines Neugeborenen mit der einen Hand am Halstheile, mit der anderen am Lendentheile und drängte sie in der Längsrichtung zusammen, so entstand mit der seitlichen Krümmung sofort die spirale Torsion, wobei die Wirbelkörper, je nach dem Grade der Krümmung mehr oder weniger, nach der convexen, die Bogen nach der concaven Seite traten. Zugleich zeigte sich sehr deutlich die oben erwähnte, seitliche Lordose der Brustwirbelsäule. Diese Veränderungen erfolgten mit einer gewissen Gewalt, so dass man die Wirbelsäule sich unter den Händen winden fühlte, und an dem Rückgrat einer siebenmonatlichen Frühgeburt liess sich deutlich zeigen, wie die Drehung der Wirbel in die entgegengesetzte Richtung umsprang, sobald durch eine leichte Aenderung im Drucke die Wirbelsäule nach der anderen Seite gekrümmt wurde. Die gleichen Resultate ergaben Wirbelsäulen von Kindern unter 10 Jahren; auch hier folgte der seitlichen Krümmung stets leicht und sicher die Torsion. Bei einem 14jährigen Mädchen dagegen drehten sich die Wirbel nur langsam und in geringerem Grade und blieben bei einem 16jährigen Mädchen und einem 24jährigen Manne trotz ausgiebiger Seitenkrümmung fest am Platze. Hier setzte offenbar die schon fixirte Rückenkyphose der Drehung der Wirbel erhebliche Schwierigkeiten entgegen. Diese liessen sich zwar an der 14- und der 16jährigen Leiche durch Wegnahme des Ligam. longitud. ant. vollständig beseitigen, nun erfolgte die Torsion leicht und ausgiebig; an dem 24jährigen Manne aber traten auch nach Entfernung des Bandes keine Drehungen mehr ein. Hier waren Knochen, Zwischenbandscheiben und Bänder zu fest in die normalen Krümmungen der Wirbelsäule hineingewachsen.

Diese interessanten Versuchsresultate Herm. v. Meyer's werden durch die klinische Beobachtung in höchst merkwürdiger Weise bestätigt. Wie wir noch hören werden, tritt die Skoliose als Belastungsdeformität in der Regel vor dem 10. Jahre auf, steigert sich wohl in dem adolescenten Alter und bis zum vollendeten Wachsthume, nimmt aber hier höchst selten ihren Anfang. Skoliosen,

welche im späteren Alter entstehen, sind entweder reine Seitenkrümmungen durch Narbenzug (Narbige Skoliose § 217) oder sog. statische, durch die Verkürzung eines Beines bedingte (§ 217), bei welchen die Drehung der Wirbelsäule nicht beobachtet wird und die vielleicht gerade wegen des Mangels der Torsion sehr langsam oder überhaupt nicht permanent werden.

Mit der gleichen Gesetzmässigkeit nun, mit welcher sich während des Wachsthums Wirbel, Bandscheiben und Bänder den normalen, in sagittaler Ebene liegenden Krümmungen accommodiren, treten mit der Zeit auch bei der Skoliose Veränderungen auf, welche sich ebensowohl auf die seitliche Krümmung, als auf die Torsion beziehen. Der ersteren entsprechen die *keilförmige Verbildung der*

Fig. 162.
Frontalschnitt durch eine skoliotische Lendenwirbelsäule; nach William Adams. (Aus R. v. Volkmann's Krankheiten der Bewegungsorgane — Skoliose.)

Fig. 163.
Vierter Brustwirbel von einer rechtsconvexen Skoliose.

Wirbel und Bandscheiben, der letzteren *das asymmetrische Wachsthum der Wirbelkörper, der Bogen und Fortsätze.* Belastung auf der einen, Entlastung auf der anderen Seite, Ungleichheiten in Druck und Zug, das sind, wie überall am wachsenden Skelette, die treibenden Momente, und so finden sich an den Präparaten älterer Skoliosen die Wirbelkörper und besonders die Bandscheiben an der concaven Seite stets niedriger als an der convexen (Fig. 162).

Noch augenfälliger ist die Asymmetrie des skoliotischen Wirbels (Fig. 163). Von oben gesehen erscheint der Körper aus der Mittellinie heraus nach rechts verschoben; eine durch den Dornfortsatz gelegte, nach vorn verlängerte Linie lässt über Zweidrittel der Körpermasse nach rechts fallen, wo ein stark convexer Contour den Wirbel abschliesst, während das linkseitige Drittel von einer geraden, oder selbst

schwach concaven Linie begrenzt wird. Am Bogen, dessen innerer Ring ebenfalls asymmetrisch, bildet der Dornfortsatz mit dem rechten Querfortsatze einen weit spitzeren Winkel als mit dem linken, und selten sind die beiden Querfortsätze von gleicher Länge und Dicke. Auch die verschiedenen Gelenkflächen zeigen in Grösse, Form und Richtung auffallende Ungleichheiten, kurz Alles ist asymmetrisch am skoliotischen Wirbel. Wie die Keilform, so ist auch diese Asymmetrie der Ausdruck ungleich wirkenden Zuges und Druckes. Der Wirbel konnte der mit ihm fest und innig verbundenen Bandscheibe nur in sehr geringem Masse folgen, als diese sich, gemäss ihrer elastischen Ausdehnungsfähigkeit, der convexen Seite der Krümmung zuneigte. Ebensowenig ging es bei der entgegengesetzten Drehung

Fig. 164.
Skoliotischer Thorax, nach W. Henke.

des Bogens ohne Dehnung und Zerrung von Seiten der Bänder und Muskeln, sowie ohne Druck von Seiten der Rippenringe ab. Die relativ weichen, im Wachsthume begriffenen Knochen erfuhren so zu sagen in sich selbst eine Drehung, und die Anbildung neuer Knochenmasse vollzog sich unter dem bestimmenden Einflusse ungleichen Zuges und Druckes.

Im gleichen Schritte mit der Drehung und Verbildung der Wirbel geht die *Deformation des ganzen Thorax* vor sich. An der convexen Seite, also bei der gewöhnlichen rechtseitigen Skoliose rechts, wenden sich die Rippen von den Costovertebralgelenken aus abnorm weit nach hinten, biegen am Angulus costae scharf nach vorn um und ziehen in flachem Bogen und auffallend divergent zum Sternum. Links verhält es sich umgekehrt. Hier sind die Rippenwinkel fast ganz verstrichen;

[illegible] die Skoliose in der Regel [illegible] und seitdem A[illegible] [illegible] Bewegungen des Sch[illegible] [illegible] immer einer der [illegible] das Kind bis zum [illegible] den [illegible] [illegible] man dass, stellt der [illegible] [illegible] und, das Wichtigste.

[illegible] Allem das *Schreiben*, welches [illegible] begünstigt. Bei dem re[illegible] [illegible] ganzen Vorderarme auf dem [illegible] des Schreibheftes heran[illegible] [illegible] geschoben und steht zugleich [illegible] durch Hebung und Senkung [illegible] man sich leicht überzeugen kann. [illegible] diese Krümmung wächst. [illegible] nimmt, der Körper schräg zur Tisch[illegible] [illegible] zu legen; sie wächst ferner [illegible] das Kind bei dem Schreiben mehr und [illegible] auf dem rechten Sitzknorren [illegible] besonders ungünstig wirken in dieser Hin[illegible] [illegible] Kind das andere drängt, schlecht con[illegible] [illegible] entfernt ist von der Bank. [illegible] Kinder gezwungen sind, ihre [illegible] auf das auffallenden Lichte entgegen[illegible] [illegible] Gewohnheit in der Schule fehler[illegible] [illegible] Schulferien, bei dem Essen, [illegible] kaum geneigt sein. [illegible] der Wirbelsäule wird [illegible] eine besondere Veranlassung [illegible] *[illegible]* Auch während des ruhigen [illegible] Hause sinkt das Kind theils [illegible] Krümmung zusammen, und [illegible] *[illegible] Hemmung erreicht*, als [illegible] Es kann [illegible] früher seine [illegible] dem aufmerksamen Auge des [illegible] wenn es den Ober[illegible]

[illegible] der Rechtshändig[illegible] [illegible] Trägen der Schul[illegible]

[illegible] Zeichnung M. Eulenburg (1876).

[illegible]

[illegible]	=	[illegible] %
[illegible]	=	[illegible]
[illegible]	=	[illegible]
[illegible]	=	[illegible]
[illegible]	=	[illegible]
[illegible]	=	[illegible]
[illegible]	=	[illegible]
[illegible]	=	[illegible]
[illegible]	=	[illegible]
[illegible]	=	[illegible]

bücher oder der Schulmappe mit dem rechten Arm u. a. m. Wie hierdurch die Wirbelsäule zur Erhaltung des Gleichgewichtes und, um einen medianen Stützpunkt zu schaffen, von den linkseitigen Muskeln nach links hinübergezogen wird und sich in einen rechtsconvexen Bogen stellt, wurde schon § 214 erörtert.

Die bis jetzt aufgeführten deformirenden Einflüsse bezogen sich nur auf das Brustsegment der Wirbelsäule; die linksconvexe Lendenkrümmung dagegen, welche bei der gewöhnlichen, rechtsconvexen Skoliose niemals fehlt, blieb unberücksichtigt. In vielen Fällen ist sie, wie schon § 216 hervorgehoben wurde, eine secundäre, *compensatorische,* zuweilen aber tritt sie auch als primäre auf und stellt dann entweder den Rest der totalen linkseitigen Skoliose (§ 216) dar, oder wird, wie die rechtsconvexe Rückenkrümmung, durch gewisse gewohnheitsmässige Stellungen und Haltungen eingeleitet. M. Eulenburg beschuldigt besonders die schlechte Gewohnheit vieler Kinder, auf dem rechten Beine zu stehen. Dann sinkt allerdings die linke Beckenhälfte etwas nach abwärts, und wenn nun der Oberkörper auf dem schiefen Becken gerade balancirt werden soll, so ziehen die rechtseitigen Muskeln die bewegliche Lendenwirbelsäule in einen linksconvexen Bogen. Indessen kann auch die oben geschilderte fehlerhafte Schreibhaltung den Anlass zu einer linksconvexen Lendenkrümmung geben. Denn wenn das Kind bei gleichmässig unterstütztem Becken sich schräg zur Tischkante hinüber neigt, so muss es die Lendenwirbelsäule etwas nach links ausbiegen.

So wirken im schulpflichtigen Alter eine ganze Reihe schädlicher Momente auf die in regem Wachsthume begriffene Wirbelsäule ein. Zwar ist der Einzeleffect ein geringer; aber die Dauer und gleiche Richtung der Einflüsse erzwingen endlich eine Umformung der die Wirbelsäule constituirenden Knochen und Bandscheiben; *die anfangs theils willkürlich, theils unbewusst angenommene seitliche Krümmung wird permanent.* Nun tritt aber sofort das Moment der *Belastung* in den Vordergrund. Diese hatte bisher im Sinne seitlicher Ausbiegung nur dann wirken können, wenn die fehlerhafte Haltung willkürlich oder bei Muskelermüdung angenommen worden war; jetzt hat die Schwerkraft auch bei aufrechter Haltung Angriffspunkte gewonnen. Sie drängt die Wirbel allmälig, aber unaufhaltsam in der fehlerhaften Richtung weiter und findet an den Muskeln, den Knochen und Bändern umsoweniger ernstlichen Widerstand, als gerade in deren Schwäche ein sehr wichtiges, die Skoliose vorbereitendes Moment gesucht werden muss.

Dies bringt uns zur Besprechung der *prädisponirenden Ursachen der Skoliose.* Ihre Existenz kann nicht in Zweifel gezogen werden; wie wäre es sonst zu erklären, dass unter Tausenden von gleichalterigen Kindern, welche tagtäglich den gleichen Schädlichkeiten ausgesetzt sind, im Ganzen doch nur wenige die höheren Grade der Skoliose erreichen?

Zunächst ist hier eine *absolute* und *relative Muskelschlaffheit* zu nennen; absolut bei schwächlichen, schlecht oder unzweckmässig ernährten Kindern, bei Reconvalescenten nach schweren, entkräftenden Krankheiten; relativ bei Kindern, welche rasch wachsen. Bei ihnen bleibt nicht selten die Ernährung und Entwickelung der Muskeln hinter der der Knochen zurück. Die schwache Musculatur vermag die lange Wirbelsäule nur unter grosser Anstrengung aufrecht zu halten; sie ermattet frühzeitig und überlässt dann die Wirbel ihren knöchernen und ligamentösen Hemmungen. Wie oben (§ 215) manche excessiven Kyphosen dem Missverhältnisse zwischen Muskeln und Knochen zugeschrieben werden mussten, so disponiren solche rasch wachsenden Kinder auch zur Skoliose. Neben der Muskelschlaffheit kann auch eine gewisse *Prädisposition der Knochen und Bänder* nicht von der Hand gewiesen werden. Auch sie unterliegen den schwächenden Einflüssen mangelhafter Ernährung und erschöpfender Krankheiten, und wir dürfen annehmen, dass sie in solchem Zustande den deformirenden Kräften weit weniger

Widerstand leisten können. Selbst der Einfluss der *Rachitis* ist nicht ganz in Abrede zu stellen. Freilich handelt es sich hier nicht um die Krankheit in ihrem Florescenzstadium; dieses fällt in viel frühere Kinderjahre und bedingt, wie wir noch später hören werden (§ 220), Verkrümmungen der Wirbelsäule, die sich sowohl durch ihre Form, als durch ihr rasches Wachsthum sehr wesentlich von der hier in Rede stehenden Skoliose unterscheiden. Wie aber nach unseren heutigen Kenntnissen von dem Genu valgum auch die in der Adolescenz auftretende Form den Verdacht einer früher bestandenen Rachitis erregt (§ 485), so ist es nicht minder wahrscheinlich bei der Skoliose des 7. Lebensjahres, dass eine abgelaufene, geringgradige Rachitis die Disposition zur typischen Seitenkrümmung hinterlässt. Hierher gehört denn auch der § 215, Schluss, genannte *flache Rücken,* der als eine gewöhnliche Folge der rachitischen Lendenkyphose auftritt.

Sehr bemerkenswerth ist das sehr viel *häufigere Auftreten der Skoliose bei Mädchen als bei Knaben.* Das Verhältniss stellt sich ungefähr auf 10 : 1. Die Gründe hierfür sind sowohl in dem gracileren Knochenbau und der schwächeren Musculatur der Mädchen zu suchen, als in der wesentlich anderen Erziehungsweise, wie sie bei den civilisirten Völkern Moral und Sitte gebieten. Während der schulpflichtige Knabe in den freien Stunden munteren, kräftigenden Spielen obliegen kann und hierdurch den schädlichen Einfluss des Schulsitzens oft genug wieder ausgleicht, ziemen dem Mädchen nicht die wilden Spiele. Seine Erholung besteht höchstens in einem sittsamen Spaziergange, meist aber in der Anfertigung von Handarbeiten und in dem Ueben für den unter den Mädchen grassirenden Clavierunterricht. Einsichtige Pädagogen haben zwar auf Anregung der Aerzte und Orthopäden das Turnen auch für die Mädchenschulen zum obligaten Unterrichtsgegenstande gemacht und damit einen wesentlichen Schritt vorwärts gethan in der Körperflege des Schulmädchens; ob aber die Menge der Lehrgegenstände in unseren heutigen Töchterschulen und die Ueberbürdung der Kinder mit häuslichen Arbeiten den segensreichen Einfluss des Turnens nicht illusorisch macht?

Von einigen Autoren wird die *Erblichkeit der Skoliose* behauptet, und unter den Laien gilt es als ausgemacht, dass das „Schiefwerden" von der Mutter auf die Tochter übergehen könne. Man findet allerdings nicht selten die Mutter und mehrere Töchter skoliotisch, aber ebenso oft skoliotische Töchter einer vollkommen gerade gewachsenen Mutter. Wo so viele Factoren mitwirken zum Entstehen und zur Steigerung einer Deformität, da ist es ausserordentlich schwer, eine erbliche Anlage zu beweisen. Sie soll deshalb nicht geradezu geleugnet werden.

Am Schlusse seien noch kurz die Versuche einiger Autoren erwähnt, welche auf ganz anderen Wegen die Entwickelung der Skoliose des Schulalters, der habituellen Skoliose erklären wollen.

Jules Guérin (1848) glaubte die erste Ursache der Skoliose in einer einseitigen, activen Contraction der seitlichen Rückgratbeuger suchen zu müssen. Die Muskeln der concaven Seite seien contrahirt, die der convexen gedehnt. Aus seiner Theorie folgerte er, es könne die Skoliose nur durch die Durchschneidung dieser undehnbar contrahirten Muskeln heilen. Die Misserfolge dieser Myotomien, sowohl der Guérin's selbst, als der seiner wenigen Nachahmer haben zur Genüge die Unhaltbarkeit der Theorie dargethan, ganz abgesehen davon, dass für die unterstellte Contraction kein Schein eines klinischen Beweises zu erbringen war.

In wesentlich anderer Weise hat M. Eulenburg die Muskeln zum Ausgangspunkte seiner Skoliosen-Theorie gemacht. Nach ihm ist die verschieden starke Contractionsfähigkeit beidseitiger, correspondirender Rückgratmuskeln die Ursache der seitlichen Krümmung. Bei der gewohnheitsmässigen fehlerhaften Schreibhal-

tung sind „die an der rechten Seite gelegenen Muskeln nahezu unthätig und überlassen den mit ihnen correspondirenden der linken Seite fast allein die Aufgabe, diese Rückgratstellung zu unterhalten. Durch die täglich für mehrere Stunden eintretende Wiederholung dieser Rumpfstellung wird, zumal bei ohnehin muskelschwachen Mädchen und beim Mangel anderweitiger, ausgleichender Muskelübungen, aus der anfangs nur angewöhnten, geringeren Thätigkeit der rechtseitigen Rückgratmuskeln schliesslich ein dauernd vermindertes Kraftmass derselben folgen, d. h. aus der nur vorübergehend beliebig angenommenen, nach rechts convexen Haltung im Dorsalsegmente wird eine permanente Rückgratsverkrümmung, eine Scoliosis dorsalis dextero-convexa entstehen". Bis zu einem gewissen Grade kann man sich mit dieser Auseinandersetzung einverstanden erklären, so weit nämlich, als die gewohnheitsmässige Anstrengung einer gewissen Muskelgruppe, zumal im Wachsthumsalter, diese erstarken und ein Uebergewicht über die correspondirende, weniger benutzte gewinnen lässt. Es tritt diese Differenz in der Muskelenergie während des Anfangsstadiums der Skoliose gewiss auch in Kraft, aber ihr Effect verschwindet gegenüber dem der Belastung, sobald diese an der permanent gewordenen Skoliose ihre festen Angriffspunkte gefunden hat.

Die im weiteren Verlaufe der Skoliose nicht selten auftretenden, ziehenden Schmerzen (§ 218) und besonders die Verbildung der Knochen und Bandscheiben, sowie die Wachsthumsverkürzung der Bänder an der convexen Seite der Krümmung haben Lorinser veranlasst, für die Entstehung der Skoliose eine „schleichende Knochenentzündung" anzunehmen, eine Theorie, welche diese Belastungsdeformität auf gleiche Stufe mit der Osteomyelitis granulosa und der noch später (§ 220) zu erwähnenden Arthritis deformans der Wirbelsäule stellt. Sie hat keine Anhänger gefunden, ebensowenig die 1865 von C. Hueter aufgestellte Theorie, welche die Veränderungen der Wirbel, ihre keilförmige Verbildung und ihre Asymmetrie lediglich dem Wachsthumsdrucke der fehlerhaft wachsenden Rippen zuschreibt und die Belastungsdeformität zu einer „Entwickelungsdeformität" macht.

Als *Scoliosis statica* wird eine Form der seitlichen Rückgratsverkrümmung beschrieben, welche entsteht, wenn in Folge eines Knie- oder Hüftgelenkleidens, oder einer schlecht geheilten Fractur das eine Bein kürzer blieb. Dann bildet sich beim Stehen und Gehen im Lumbaltheile der Wirbelsäule eine Krümmung, welche ihre Convexität dem verkürzten Beine zuwendet. Ihr entspricht eine compensatorische, entgegengesetzte Krümmung der Brustwirbelsäule. In der Aetiologie unterscheidet sich diese Form der Skoliose nicht wesentlich von der oben angeführten zusammengesetzten Skoliose mit primärer Lendenkrümmung, und wir hätten kein Bedenken getragen, dort die einseitige Verkürzung der unteren Extremitäten als besonderes ätiologisches Moment aufzuzählen, wenn nicht der Entwickelungsgang der statischen Skoliose einiges Eigenthümliche darböte. Während nämlich die habituelle Skoliose ziemlich rasch zur Verbildung der Bandscheiben und Wirbel führt, „fest wird", bleibt die *statische Seitenkrümmung ausserordentlich lange beweglich.* Kinder mit Scoliosis statica verlieren die Krümmung, sobald man sie horizontal hinlegt, und nur wenn die Verkürzung des einen Beinchens im frühesten Kindesalter entstand und zur Geradestellung des Beckens keine Prothese angewendet wurde, findet man später die lumbale und dorsale Seitenkrümmung theilweise fixirt. Es lässt sich das kaum anders erklären, als dass bei diesen Kindern die prädisponirende Weichheit der Knochen und Bänder fehlt, die wir für die habituelle Skoliose anzunehmen gezwungen waren, und gerade die statische Skoliose beweist, dass die Belastung allein zur Erklärung der Deformität nicht ausreicht. Entsteht die einseitige Verkürzung der Beine nach vollendetem Wachsthume, so wird die statische Seitenkrümmung überhaupt nicht mehr fest, was vielleicht auf den Mangel der Torsion bezogen werden darf. Vergl. § 216.

die aufrechte Stellung längere Zeit hindurch eingehalten werden musste und welche offenbar auf Dehnung und Zerrung der Nerven beruhen.

Skoliotische Frauen gehen, wenn sie schwanger werden, einem unregelmässigen Verlaufe der Schwangerschaft und schweren Entbindungen entgegen, da der Uterus sich nicht frei nach oben entwickeln kann und das schräg-verengte Becken eine häufige Begleiterscheinung der höheren Grade der Skoliose ist.

Der zeitliche Verlauf der Skoliose ist sehr verschieden. Manche Verkrümmungen entwickeln sich sehr langsam und allmälig; andere erreichen in wenigen Monaten schon ganz bedenkliche Grade; wieder andere kommen gelegentlich zum Stillstande. Mit dem Abschlusse des Knochenwachsthums, gegen das 22. Jahr, pflegt die Skoliose keine bedeutende Steigerung mehr zu erfahren, doch ist die Aussicht auf Besserung dann gewöhnlich abgeschnitten.

§ 219. Prophylaxe und Therapie der Skoliose.

Nach den ätiologischen Auseinandersetzungen des § 217 bedarf es keiner besonderen Begründung mehr, dass die *Prophylaxe gegen die Ausbildung der habituellen Skoliose ausserordentlich viel vermag.* Wie in den Schulen durch zweckmässig construirte Sitzbänke, durch gute Beleuchtung, durch vernünftigen Wechsel von Arbeit und kräftigendem Spiel die deformirenden Einflüsse auf einen möglichst geringen Grad beschränkt werden können, das zu untersuchen, gehört in das Gebiet der Hygiene, speciell der Schulhygiene, welche in dieser Richtung während der letzten Decennien eine anerkennenswerthe Wirksamkeit entfaltet hat. Aber die Prophylaxe soll auch im Hause nicht unthätig sein, und hier ist es vor Allem Sache des Hausarztes, Eltern und Kinder auf die vielfachen kleinen Fehler aufmerksam zu machen, die in ihrer Gesammtwirkung so grossen Schaden bringen. Sache des Hausarztes ist es ferner, über die zweckmässige Ernährung des Kindes zu wachen und zu verhüten, dass der übertriebenen Pflege des Geistes die Gesundheit des Körpers zum Opfer falle.

Der Werth prophylaktischer Massregeln steigt um so höher, je weniger es mit mechanischen Hülfsmitteln allein gelingt, dem Uebel kräftig zu steuern, wenn erst einmal die Verbildung der Wirbel und Bandscheiben ihren Anfang genommen hat. Eine Skoliose im zweiten Stadium (§ 218) ist kaum mehr vollständig zu corrigiren, man darf es schon als einen Erfolg der Behandlung ansehen, wenn sie während des Wachsthums nicht zunimmt. Eine Skoliose im dritten Stadium ist irreparabel.

Bei der *mechanischen Behandlung* der habituellen Skoliose darf nicht vergessen werden, dass man mit den verschiedenen Vorrichtungen und Apparaten niemals unmittelbar auf die Wirbelsäule einwirken kann, denn die Wirbel bieten keine hervorragenden Fortsätze und Flächen, an welchen mechanische Apparate angreifen könnten. Soll auf die Stellung der Wirbelsäule durch *Zug oder Druck* corrigirend gewirkt werden, so muss der erstere am Becken und an den unteren Extremitäten, oder am Schultergürtel und am Kopfe angreifen; der Druck aber kann auf die Brustwirbel nur durch die Rippen übertragen werden, während an den Lendenwirbeln überhaupt eine Druckwirkung kaum zu erreichen ist.

Dies vorausgeschickt, geben wir im Folgenden eine gedrängte Schilderung der orthopädischen Apparate, wie sie sich im Verlaufe von über 300 Jahren unter dem fortwährenden Wechsel der Anschauungen über die Entstehung der Skoliose herausgebildet haben. Wir folgen hierbei Ernst Fischer, der ganz kürzlich in dankenswerther Weise die Geschichte der Skoliose und ihrer Behandlung erschöpfend dargestellt hat. Am Schlusse sollen dann die brauchbarsten und empfehlenswerthesten Appa-

Nachdem schon Glisson (1660) zur zeitweiligen Entlastung der Wirbelsäule die horizontale Rückenlage, die halbe und ganze Seitenlage mit Unterschieben von Kissen unter die convexen Abschnitte des Rückgrates empfohlen hatte, wurde von Venel (1788) zuerst mit der Rückenlage die *Streckung* verbunden. Sein Princip fand Beachtung, und es entstanden mit der Zeit eine grosse Anzahl verschieden construirter *Streckbetten,* von welchen die von Schreger, Heine, Leithof, Lafond-Duval, Bloemer, Delpech, Guérin und Bigg die bekanntesten sind. Der bald durch Schrauben und Winden, bald durch elastische Federn ausgeübte Zug griff meist am Becken und am Kopfe an und sollte die verkrümmte Wirbelsäule gerade recken. Daneben hatte man an einigen Betten auch den von Glisson mittelst Polster bewirkten Seitendruck verwerthet und zwar bald durch Pelotten, bald durch Gurten und Schlingen, an welchen Gewichte angebracht waren, oder, wie an dem Guérin'schen lit à extension sigmoïde, durch S-förmige Verschiebung der Matratzenstücke. Ausser den Streckbetten gebrauchten die alten Orthopäden noch *Strecksessel,* in welchen zur Entlastung der Wirbelsäule der Kopf durch eine sog. Glisson'sche Schwebe, eine Kinn und Nacken umfassende Lederschlinge, emporgezogen wurde. (Vergl. auch § 185.) Alle diese Apparate sind mit Recht fast ganz ausser Gebrauch gekommen, weil man einsah, dass die dem Körper dauernd oder auch nur stundenlang aufgezwungene Lage und Stellung der gesammten Ernährung Eintrag that und in ihrer Wirkung doch sehr hinter den Erwartungen zurückblieb. Nur der seitliche Zug in horizontaler Lage ist beibehalten worden, als „Seitenlage in der Schwebe", wie sie zuerst von Bampfield (1842) angewendet und später besonders von Lonsdale (1847), Barwell (1868) und F. Busch (1882) empfohlen wurde. Es soll hierbei die convexe Seite der skoliotischen Brustwirbelsäule in dem Gurt oder in der Schlinge hängen und eine Uebercorrection erfahren. Die Kranken bringen in diesen seitlichen Schweben nur eine oder zwei Stunden zu, werden aber im Uebrigen mittelst *portativer Apparate* behandelt, welche heutzutage vorwiegend im Gebrauche sind.

Man kann unter ihnen zwei Formen unterscheiden: *Corset- und Schienenapparate.* Die ersteren finden sich in ihrer primitivsten Form schon bei Ambr. Paré (1579), der die skoliotischen Kinder Leibchen von dünnem, gelochtem Eisenblech tragen liess. Solche mit Leder oder Tuch überzogene kleine Panzer von Eisen- oder Kupferblech haben sich in verschiedenen Modificationen bis auf den heutigen Tag erhalten, sind aber durch die 1864 von Bernhardi eingeführten Contentivverbände sehr zurückgedrängt worden. Bernhardi bediente sich des Pappverbandes, den er bis zum Hartwerden mit Gypsbrei überstrich. Später wurde die Gypsschale entfernt und das Pappcorset durch Aufschneiden in der vorderen Mittellinie abnehmbar gemacht.

Eine sehr wesentliche Verbesserung erfuhren diese Contentivverbände durch Sayre (New-York 1876), der das Gypscorset am *suspendirten Körper* anlegte. Er vereinigte so eine extendirende Wirkung mit der blos stützenden der früheren Verbände. Das Verfahren ist das gleiche wie es § 213 geschildert wurde; nur folgende kleine Abweichung wird von Sayre empfohlen: die Kranken sollen sich an dem Stricke des Flaschenzuges mit den eigenen Händen emporziehen, und die Hand, welche der convexen Seite der Krümmung entspricht, soll dabei den Strick höher umfassen als die andere. Hierdurch werde die Stellung der Scapulae und der Rippen etwas corrigirt.

An die Stelle des Gypses ist neuerdings der mit Schellack getränkte, *plastische Filz* getreten, für dessen Verwendung zu eng anschliessenden, aber *abnehmbaren* Corsets sich Beely besondere Verdienste erworben hat. Beely formt die Filzcorsets um Gypsverbandmodelle, die er am suspendirten Kranken vorher anlegt. Die Suspension ist dabei sehr vereinfacht. Der Kranke zieht sich mit beiden

Wesentlich andere und sehr viel einfachere Momente bedingen die *narbige oder empyematische Skoliose.* Sie entsteht während der Ausheilung alter pleuritischer Eiterherde und erklärt sich leicht durch den einseitigen Zug der schrumpfenden Narbe.

§ 218. Klinische Erscheinungen der habituellen Skoliose. Diagnose. Prognose.

Die ersten Symptome der habituellen Skoliose, mit der wir uns im Folgenden ausschliesslich beschäftigen werden, entziehen sich häufig der Beachtung, weil sie zunächst gar nicht an der Wirbelsäule auftreten. In der Regel bemerkt die Mutter, dass die eine Schulter, gewöhnlich die rechte etwas höher steht, oder dass die rechte Hüfte voller als die andere erscheint. Ein ander Mal wird der Arzt wegen einer Differenz an der vorderen Brustwand zu Rath gezogen; die linke Seite ist etwas stärker gewölbt als die rechte. Solche Unterschiede beider Seiten des Rumpfes müssen immer zu einer gründlichen Untersuchung auffordern. Es genügt dabei nicht, durch die Kleider hindurch zu tasten und zu messen, das Kind muss vielmehr von den Schultern bis zu der Trochanterlinie vollkommen entkleidet vor dem Arzte stehen oder sitzen. Die rechte hohe Schulter deutet, wir wir wissen (§ 217), immer auf eine rechtsconvexe Dorsal-, die rechte hohe Hüfte auf eine linksconvexe Lumbalskoliose. Lässt man nun das Kind sich bequem und ohne Muskelanstrengung niedersetzen, so treten die bezeichneten Krümmungen mehr oder weniger deutlich hervor, die an der Brustwirbelsäule gewöhnlich stärker und in längerem Bogen, als die an der Lendenwirbelsäule. Mit Tusche kann man die einzelnen Dornfortsätze markiren und gewinnt so ein anschauliches Bild des gegenwärtigen Standes der Skoliose, den man mittelst eines dicken mit Leder überzogenen Bleidrahtes fixirt und auf Papier bringt. Dabei darf indessen nicht übersehen werden, dass die aufgezeichnete Doppelcurve nur die Resultante anzeigt von zwei Kräften, welche die Dornfortsätze nach entgegengesetzten Richtungen verschieben. Die seitliche Krümmung der Wirbelsäule drängt die Processus spinosi nach rechts, die durch die Krümmung eingeleitete Torsion dreht sie nach links, und so kann es selbst vorkommen, dass beide Wirkungen sich vollständig ausgleichen. Die Wirbelsäule ist dann rechtsconvex gekrümmt, und dennoch stehen die sämmtlichen Dornfortsätze in der Mittellinie. Sehr anschaulich zeigt dies ein Präparat von W. Adams, welches in Fig. 165 a von vorn, in Fig. 165 b von hinten abgebildet ist.

Der Vergleich symmetrischer Gegenden des Rückens lässt dann ferner einen verschieden weiten Abstand der Scapulae von der Reihe der Dornfortsätze erkennen. Dieser ist zum Theil bedingt durch das seitliche Ausweichen der Wirbel nach rechts, zum Theil durch ihre Drehung, welche die rechten Rippenwinkel nach hinten verschiebt. Beide Momente wirken im gleichen Sinne, so dass also stets die rechte Scapula der Reihe der Processus spinosi genähert erscheint. Auch die Lendengegend ist unsymmetrisch; rechts ist der Contour etwas ausgeschweift, links gerade, und eine von der Axilla nach der Crista ilei gezogene Linie ist rechts kürzer als links.

Alle diese, durch die Untersuchung im nachlässigen Sitzen gefundenen Differenzen und Asymmetrien verschwinden im Beginne der Skoliose sofort, wenn man das Kind seine Rückgratstrecker gebrauchen, oder besser, wenn man es von einem Assistenten unter beiden Schultern fassen und schwebend halten lässt. Die Skoliose ist noch nicht fixirt — *erstes Stadium.* Früher oder später, je nach der Schwere und Dauer der deformirenden Einflüsse und nach der Widerstandsfähigkeit der Knochen und Bandscheiben, gelingt die Reduction nur bis zu einem ge-

wissen Grade, ein Theil der Krümmung bleibt, auch wenn das Kind frei suspendirt wird — *zweites Stadium.* Endlich hat die fixe Krümmung einen so hohen Grad erreicht, dass sie bei jeder Stellung und Haltung selbst durch die Kleider hindurch am Rücken wahrgenommen werden kann; zu der schiefen Haltung ist der Buckel der vorspringenden rechten Rippenwinkel getreten, und die rechte Scapula hängt ganz hinten, während die linke vorgezogen auf den abgeflachten Rippen ruht — *drittes Stadium.*

Eine solche Deformation des ganzen Thorax kann selbstverständlich nicht ohne Rückwirkung auf seine Binnenorgane, auf Herz und Lungen bleiben. Die Lungen, besonders die, welche der engen Thoraxhälfte, der rechten entspricht, werden ein-

Fig. 165 a.
Lumbalskoliose von vorn gesehen.
Präparat von Fig. 162.

Fig. 165 b.
Dasselbe Präparat
von hinten gesehen.

Nach William Adams. (Aus R. v. Volkmann's Krankheiten der Bewegungsorgane — Skoliose.)

geengt, ihre respiratorische Thätigkeit wird erschwert. Hochgradig Skoliotische sind daher immer etwas kurzathmig und unfähig zu schweren körperlichen Anstrengungen. Auch kommen sie durch Bronchitis und Pneumonie in grössere Lebensgefahr als normal gebaute Individuen, da die Sputa aus den geknickten und zusammengepressten Bronchen nur schwer ausgehustet werden können. Unter der mangelhaften Athmung leidet auch der Blutkreislauf, und es tritt unter sehr lästigem Herzklopfen Dilatation des rechten Ventrikels ein. Dass endlich auch die den Wirbelcanal verlassenden Nerven zuweilen in Mitleidenschaft gezogen werden, kann nicht auffallen. Zwar kommt es hier nicht zu Lähmungen durch Compression, wie bei der Kyphose nach Osteomyelitis granulosa, aber wohl zu recht quälenden, reissenden und ziehenden Schmerzen, welche auftreten, sobald

die aufrechte Stellung längere Zeit hindurch eingehalten werden musste und welche offenbar auf Dehnung und Zerrung der Nerven beruhen.

Skoliotische Frauen gehen, wenn sie schwanger werden, einem unregelmässigen Verlaufe der Schwangerschaft und schweren Entbindungen entgegen, da der Uterus sich nicht frei nach oben entwickeln kann und das schräg-verengte Becken eine häufige Begleiterscheinung der höheren Grade der Skoliose ist.

Der zeitliche Verlauf der Skoliose ist sehr verschieden. Manche Verkrümmungen entwickeln sich sehr langsam und allmälig; andere erreichen in wenigen Monaten schon ganz bedenkliche Grade; wieder andere kommen gelegentlich zum Stillstande. Mit dem Abschlusse des Knochenwachsthums, gegen das 22. Jahr, pflegt die Skoliose keine bedeutende Steigerung mehr zu erfahren, doch ist die Aussicht auf Besserung dann gewöhnlich abgeschnitten.

§ 219. Prophylaxe und Therapie der Skoliose.

Nach den ätiologischen Auseinandersetzungen des § 217 bedarf es keiner besonderen Begründung mehr, dass die *Prophylaxe gegen die Ausbildung der habituellen Skoliose ausserordentlich viel vermag.* Wie in den Schulen durch zweckmässig construirte Sitzbänke, durch gute Beleuchtung, durch vernünftigen Wechsel von Arbeit und kräftigendem Spiel die deformirenden Einflüsse auf einen möglichst geringen Grad beschränkt werden können, das zu untersuchen, gehört in das Gebiet der Hygiene, speciell der Schulhygiene, welche in dieser Richtung während der letzten Decennien eine anerkennenswerthe Wirksamkeit entfaltet hat. Aber die Prophylaxe soll auch im Hause nicht unthätig sein, und hier ist es vor Allem Sache des Hausarztes, Eltern und Kinder auf die vielfachen kleinen Fehler aufmerksam zu machen, die in ihrer Gesammtwirkung so grossen Schaden bringen. Sache des Hausarztes ist es ferner, über die zweckmässige Ernährung des Kindes zu wachen und zu verhüten, dass der übertriebenen Pflege des Geistes die Gesundheit des Körpers zum Opfer falle.

Der Werth prophylaktischer Massregeln steigt um so höher, je weniger es mit mechanischen Hülfsmitteln allein gelingt, dem Uebel kräftig zu steuern, wenn erst einmal die Verbildung der Wirbel und Bandscheiben ihren Anfang genommen hat. Eine Skoliose im zweiten Stadium (§ 218) ist kaum mehr vollständig zu corrigiren, man darf es schon als einen Erfolg der Behandlung ansehen, wenn sie während des Wachsthums nicht zunimmt. Eine Skoliose im dritten Stadium ist irreparabel.

Bei der *mechanischen Behandlung* der habituellen Skoliose darf nicht vergessen werden, dass man mit den verschiedenen Vorrichtungen und Apparaten niemals unmittelbar auf die Wirbelsäule einwirken kann, denn die Wirbel bieten keine hervorragenden Fortsätze und Flächen, an welchen mechanische Apparate angreifen könnten. Soll auf die Stellung der Wirbelsäule durch *Zug oder Druck* corrigirend gewirkt werden, so muss der erstere am Becken und an den unteren Extremitäten, oder am Schultergürtel und am Kopfe angreifen; der Druck aber kann auf die Brustwirbel nur durch die Rippen übertragen werden, während an den Lendenwirbeln überhaupt eine Druckwirkung kaum zu erreichen ist.

Dies vorausgeschickt, geben wir im Folgenden eine gedrängte Schilderung der orthopädischen Apparate, wie sie sich im Verlaufe von über 300 Jahren unter dem fortwährenden Wechsel der Anschauungen über die Entstehung der Skoliose herausgebildet haben. Wie folgen hierbei Ernst Fischer, der ganz kürzlich in dankenswerther Weise die Geschichte der Skoliose und ihrer Behandlung erschöpfend dargestellt hat. Am Schlusse sollen dann die brauchbarsten und empfehlenswerthesten Apparate kurz aufgeführt werden.

Nachdem schon Glisson (1660) zur zeitweiligen Entlastung der Wirbelsäule die horizontale Rückenlage, die halbe und ganze Seitenlage mit Unterschieben von Kissen unter die convexen Abschnitte des Rückgrates empfohlen hatte, wurde von Venel (1788) zuerst mit der Rückenlage die *Streckung* verbunden. Sein Princip fand Beachtung, und es entstanden mit der Zeit eine grosse Anzahl verschieden construirter *Streckbetten*, von welchen die von Schreger, Heine, Leithof, Lafond-Duval, Bloemer, Delpech, Guérin und Bigg die bekanntesten sind. Der bald durch Schrauben und Winden, bald durch elastische Federn ausgeübte Zug griff meist am Becken und am Kopfe an und sollte die verkrümmte Wirbelsäule gerade recken. Daneben hatte man an einigen Betten auch den von Glisson mittelst Polster bewirkten Seitendruck verwerthet und zwar bald durch Pelotten, bald durch Gurten und Schlingen, an welchen Gewichte angebracht waren, oder, wie an dem Guérin'schen lit à extension sigmoïde, durch S-förmige Verschiebung der Matratzenstücke. Ausser den Streckbetten gebrauchten die alten Orthopäden noch *Strecksessel*, in welchen zur Entlastung der Wirbelsäule der Kopf durch eine sog. Glisson'sche Schwebe, eine Kinn und Nacken umfassende Lederschlinge, emporgezogen wurde. (Vergl. auch § 185.) Alle diese Apparate sind mit Recht fast ganz ausser Gebrauch gekommen, weil man einsah, dass die dem Körper dauernd oder auch nur stundenlang aufgezwungene Lage und Stellung der gesammten Ernährung Eintrag that und in ihrer Wirkung doch sehr hinter den Erwartungen zurückblieb. Nur der seitliche Zug in horizontaler Lage ist beibehalten worden, als „Seitenlage in der Schwebe", wie sie zuerst von Bampfield (1842) angewendet und später besonders von Lonsdale (1847), Barwell (1868) und F. Busch (1882) empfohlen wurde. Es soll hierbei die convexe Seite der skoliotischen Brustwirbelsäule in dem Gurt oder in der Schlinge hängen und eine Uebercorrection erfahren. Die Kranken bringen in diesen seitlichen Schweben nur eine oder zwei Stunden zu, werden aber im Uebrigen mittelst *portativer Apparate* behandelt, welche heutzutage vorwiegend im Gebrauche sind.

Man kann unter ihnen zwei Formen unterscheiden: *Corset- und Schienenapparate*. Die ersteren finden sich in ihrer primitivsten Form schon bei Ambr. Paré (1579), der die skoliotischen Kinder Leibchen von dünnem, gelochtem Eisenblech tragen liess. Solche mit Leder oder Tuch überzogene kleine Panzer von Eisen- oder Kupferblech haben sich in verschiedenen Modificationen bis auf den heutigen Tag erhalten, sind aber durch die 1864 von Bernhardi eingeführten Contentivverbände sehr zurückgedrängt worden. Bernhardi bediente sich des Pappverbandes, den er bis zum Hartwerden mit Gypsbrei überstrich. Später wurde die Gypsschale entfernt und das Pappcorset durch Aufschneiden in der vorderen Mittellinie abnehmbar gemacht.

Eine sehr wesentliche Verbesserung erfuhren diese Contentivverbände durch Sayre (New-York 1876), der das Gypscorset am *suspendirten Körper* anlegte. Er vereinigte so eine extendirende Wirkung mit der blos stützenden der früheren Verbände. Das Verfahren ist das gleiche wie es § 213 geschildert wurde; nur folgende kleine Abweichung wird von Sayre empfohlen: die Kranken sollen sich an dem Stricke des Flaschenzuges mit den eigenen Händen emporziehen, und die Hand, welche der convexen Seite der Krümmung entspricht, soll dabei den Strick höher umfassen als die andere. Hierdurch werde die Stellung der Scapulae und der Rippen etwas corrigirt.

An die Stelle des Gypses ist neuerdings der mit Schellack getränkte, *plastische Filz* getreten, für dessen Verwendung zu eng anschliessenden, aber *abnehmbaren* Corsets sich Beely besondere Verdienste erworben hat. Beely formt die Filzcorsets um Gypsverbandmodelle, die er am suspendirten Kranken vorher anlegt. Die Suspension ist dabei sehr vereinfacht. Der Kranke zieht sich mit beiden

Händen bis zum Zehenstand an einem von der Zimmerdecke herabhängenden Querholze in die Höhe, während sein Kopf durch eine Glisson'sche Schwebe noch besonders gestützt wird (Fig. 166). Ehe der Gypsverband vollends hart ist, wird er aufgeschnitten und abgenommen und dient nun dem plastischen Filz als Modell. Man kann indessen den erwärmten, weichen Filz auch direct dem skoliotischen Thorax anpassen, muss aber dann eine sehr gute, rasch erhärtende Qualität verwenden, weil sonst dem Kranken die Suspension unerträglich wird. Ist der Filz hart, so wird das Corset vorn zugeschnitten, mit Knöpfen, Schnallen und Gurten versehen und auf diese Weise zum engen Anliegen zugerichtet.

Fig. 166.
Beely's vereinfachte Schwebe zur Selbstsuspension (1880).

Die *portativen Schienenapparate* beginnen in der Orthopädie mit Roux und Magny (1762). Diese suchten die Wirbelsäule vor Allem zu entlasten und legten daher einem steifen Corset eine hintere, senkrechte Stahlschiene ein, die sich unten auf die Darmbeinschaufeln stützte, oben aber Kinn und Hinterhaupt in einem steifen Kragen trug. Das gleiche Princip verfolgte 1764 Levacher, doch liess er die Stahlstange vom Nacken her im Bogen über den Scheitel gehen und hing an diesen federnden Bogen den Kopf mittelst einer engschliessenden Haube auf. Diese Stützmaschine, deren Princip wir in den späteren, von Delacroix (1825), Heine (1832), Wildberger (1861) wiederfinden, vervollständigte Portal (1767) durch Achselträger. Ihre entlastende Wirkung ist zwar keine besonders kräftige, aber sie stützen doch die Schultern und sind dem Kranken eine fortwährende Mahnung, sich gerade zu halten.

Ein neues corrigirendes Moment gewannen die Stützapparate mit dem Einfügen *seitlicher Druckvorrichtungen*. Diese können, wie eingangs hervorgehoben wurde, freilich nur durch die beweglichen und federnden Rippenbogen auf die Wirbelsäule wirken, doch *darf ihrem constanten Drucke ein Einfluss nicht abgesprochen werden, sowohl was die seitliche Verschiebung der Wirbel betrifft, als vor Allem ihre Torsion.*

Das Princip des Seitendruckes in entgegengesetzter Richtung ist in der verschiedensten Weise verwirklicht worden. Bald sind es Kissen und Polster, welche das einfache Schnüren des Corsets gegen die abnorm gewölbten Stellen anpresst, bald Pelotten, die mittelst Schrauben oder Schnallen gegengedrückt werden. Einen wesentlichen Fortschritt bezeichnet die Einführung des *elastischen Stahlfederdruckes* durch van Gesscher (1792). Wir finden ihn in fast allen später construirten Skoliosenapparaten verwendet, so in denjenigen von Heine (1832), Wildberger (1861), Bigg (1865), Langgaard (1868), Aufrecht (1873), endlich in dem von Nyrop (1864 und 1877), welcher die Stahlfedern zweckmässiger Weise parabolisch krümmte. Alle diese Federdruckapparate stützen sich

mit einem Beckengurte auf die Darmbeinschaufeln auf, haben eine die Pelotten tragende Rückenstange und meist Achselstützen. Während aber bei den älteren der Pelottendruck nur gegen die seitliche Verschiebung der Wirbelsäule gerichtet war, wird in den Apparaten von Wildberger und den nach ihm angeführten auch die Drehung zu corrigiren gesucht. Die Pelotten liegen nicht mehr seitlich, sondern die eine hinten, die andere vorn auf dem vorgewölbten Rippenbogen. In sehr vollkommener Weise wirkt in dieser Beziehung der neuere Apparat von Nyrop (Fig. 167).

In den bisher genannten portativen Skoliosenapparaten wurde der seitliche und diagonale Druck durch bewegliche Pelotten ausgeübt, welche an einer festen Rückenstange articuliren; an dem Hossard'schen sog. Inclinationsgürtel (1835) dagegen ist die Rückenstange beweglich und zieht bei ihrer Drehung nach der concaven Seite der Rückenskoliose die Gurten an, welche die convexe Krümmung umspannen. Diese Einrichtung mag ihre Wirkung auf das skoliotische Brustsegment der Wirbelsäule nicht verfehlen, die Lendenskoliose aber bleibt gänzlich unberücksichtigt; denn der von der anderen Seite herumgreifende Lendengurt ist niemals in gleich starke Spannung zu versetzen. Der Hossard'sche Gürtel ist daher in dieser ursprünglichen Form längst verlassen, aber die bewegliche Rückenstange findet sich noch bis in die neuere Zeit in anderen Apparaten, welche ausserdem mit Achselstützen und federnden Pelotten ausgestattet sind.

Fig. 167.
Nyrop's Federdruckmaschine (1877).

Von Barwell (1868) wurde der *elastische Zug* mit Gummischläuchen und Gummigurten, der seither wohl schon mehrfach an Stützapparaten für Skoliose Verwendung gefunden hatte, unmittelbar auf den Körper übertragen. Seine „oblique bandage" besteht aus einem Polster, welches seitlich unterhalb der rechten Achselhöhle liegt und durch je zwei über Rücken und Brust ziehende elastische Gurten an der linken Schulter in einem Schulterringe, an der linken Hüfte in einer Spicatour befestigt wird. Bei einer anderen, „the spiral" genannten Bandage beginnt das elastische Band an der linken Schulter und zieht in einer doppelten Spirale zur rechten Hüfte. Beide Bandagen, sowie eine complicirtere dritte, die von der rechten Schulter zur linken Lendengegend und von da zur rechten Hüfte geht — „dorsolumbar bandage" — wirken vorwiegend durch seitlichen Druck, und die beiden ersteren sind nicht frei von dem Vorwurfe, dass sie die linke Schulter, die bei der gewöhnlichen rechtsconvexen Skoliose an sich schon tiefer steht, mit der Zeit noch mehr herabziehen. Es hat daher E. Fischer (1885), um diese Fehler zu vermeiden und um zugleich eine Torsion auf den Thorax auszuüben, die elastischen Gurten mittelst eines gepolsterten Lederringes an der rechten Schulter angreifen, eine von da über den Rücken zur linken Schulter und um diese herum, zwei lange aber, schräg über Brust und Bauch zur linken Hüfte ziehen lassen, wo sei in einer Spica coxae enden (Fig. 168a und b). Es soll auf diese Weise die

rechte, erhöhte Schulter nach abwärts und zugleich nach vorn, die linke nach hinten gezogen werden. Auf die Wirbelsäule wirkt dieser constante, elastische Zug drehend, und zwar entgegengesetzt der skoliotischen Torsion; mehr aber noch arbeitet er fortwährend der seitlichen S-förmigen Krümmung entgegen und damit natürlich auch wieder der Torsion. Denn wenn er bei der rechtsconvexen zusammengesetzten Skoliose die erhöhte rechte Schulter nach abwärts zieht, so sucht er das Brustsegment der Wirbelsäule fortwährend nach links convex zu biegen, und dieser Correction muss die linksconvexe Lendenkrümmung um so eher folgen, als

a Ansicht von vorn. b Ansicht von hinten.

Fig. 168.

Ernst Fischer's diagonale elastische Bandage mit Schulterhalter (1885).

mit der Gurtenschlinge die linke, tieferstehende Hüfte gehoben wird. Man darf sich nun freilich nicht vorstellen, dass diese Correction durch den elastischen Zug allein und direct erfolge, hierzu sind die Zugkräfte zu schwach und nachgiebig. Aber der constante Zug in diagonaler Richtung von rechts-oben nach links-unten nöthigt den Skoliotischen fortwährend, seine Wirbelsäule womöglich in die entgegengesetzten Krümmungen zu bringen, überzucorrigiren und wirkt auf diese Weise der allmäligen [illegible] niben und Wirbel entgegen.

D[illegible] h auf ganz anderem Wege, der gleichzeitig von [illegible] 1872) angegebene *schiefe Sitz* (Fig. 169). Setz[illegible] rhöhten Hüfte auf den niedrig stehenden

Theil des Sitzes, so krümmt er, um sich aufrecht zu erhalten, sein linksconvexes Lumbalsegment nach rechts, sein rechtsconvexes Dorsalsegment nach links, wie dies die Linien in der Figur andeuten. Es wird auf diese Weise die Skoliose übercorrigirt.

Die ungeheuere Menge orthopädischer Hilfsmittel, von welchen hier nur die wichtigsten genannt und in ihrer Wirkungsweise geschildert wurden, zeigt so recht die Schwierigkeiten, welche die Skoliose der mechanischen Behandlung entgegensetzt. Die besten Erfolge ergeben Skoliosen im ersten Stadium, in welchem sich die Verkrümmung noch nicht fixirt hat. Hier ist das Feld für *elastische Bandagen*, besonders für die von E. Fischer, sowie für den Barwell-Volkmann'schen *schiefen Sitz*, welcher selbstverständlich vorwiegend in der Schule, aber auch bei häuslichen Arbeiten, während des Clavierspielens u. s. w., zur Anwendung zu kommen hat. Beginnen die skoliotischen Krümmungen fest zu werden, so reicht man mit den ebengenannten Mitteln selten aus. Die Correction kann jetzt nicht mehr allein den Muskeln und der zweckmässig verwendeten Schwerkraft überlassen bleiben; die Wirbelsäule muss entlastet und in der entlasteten Position gestützt werden. Dies besorgen in vortrefflicher Weise die am suspendirten Kranken angelegten Sayre'schen Gyps- noch besser die Filzcorsette. Seitdem sie zum Abnehmen eingerichtet werden, fällt der Vorwurf weg, sie entzögen den skoliotischen Thorax auf lange Zeit der Controle des Arztes. Aber andere Mängel bleiben, so vor Allem das enge Umfassen des Brustkorbes, der in seinen Athembewegungen immer etwas gehindert ist, die oft unerträgliche Wärme im Sommer, endlich das umständliche, mindestens drei Assistenten benöthigende Anlegen, welches dem Arzte die Anwendung fast zur Unmöglichkeit macht. Immer wird man daher wieder auf die durch Bandagisten angefertigten Skoliosenapparate zurückgreifen müssen, die, wenn sie gut und unter der Controle des Arztes gearbeitet sind, das überhaupt Erreichbare zu leisten pflegen. Eines der besten Modelle ist unstreitig das neuere von Nyrop mit parabolischen Stahlfedern (Fig. 167). Sehr leicht und elegant gearbeitet, dabei dennoch recht wirksam sind die Hessing'schen Skoliosenapparate oder vielmehr Skoliosen-Corsette. Vorgeschrittene Fälle von Skoliose werden von einigen Orthopäden auch heutzutage noch des Nachts und mehrere Stunden am Tage in Streckbetten gelegt; andere begnügen sich mit der Seitenlage in Schweben. Der Erfolg kann kein bedeutender sein, wie denn überhaupt im dritten Stadium der Skoliose fast jede Behandlung im Stich lässt und erst das Ende des Knochenwachsthums dem Fortschreiten Einhalt gebietet.



Fig. 169.
Der schiefe Sitz von Barwell und R. v. Volkmann. Die punktirte Linie gibt die skoliotische Krümmung, die schattirte die Uebercorrection an. (Aus R. v. Volkmann's Krankheiten der Bewegungsorgane — Skoliose.)

Bei jeder mechanischen Behandlung der Skoliose sollte das *Turnen*, besonders die sog. *Freiübungen* nicht vernachlässigt werden. Nicht, als ob durch bestimmte Muskelanstrengungen ein directer Einfluss auf die Verkrümmung geübt werden könne, wie das wohl früher den „musculären" Theorien der Skoliose zu Liebe von manchen Orthopäden behauptet worden ist; aber körperliche Uebungen und Turnspiele

stärken und kräftigen alle Muskeln und üben einen nicht zu unterschätzenden Einfluss auf die Ernährung und den ganzen Körperhaushalt.

Die *statische Skoliose* erfordert das frühzeitige Anordnen einer erhöhten Sohle oder einer Prothese an das verkürzte Bein. In Fällen von Verkrümmung im Knie kann auch das Redressement oder die Osteotomie (§§ 482 u. 484) nothwendig werden. Auf diese Weise wird einem Festwerden der statischen Skoliose wirksam vorgebeugt.

Die *narbige oder empyematische Skoliose* ist nur auf geringere Grade zu beschränken, und zwar dadurch, dass man die Empyeme frühzeitig zu einer möglichst aseptischen Heilung führt.

§ 220. Rachitische Verkrümmungen der Wirbelsäule und des Thorax. Die Arthritis deformans.

Die auf *Rachitis* beruhenden Verkrümmungen der Wirbelsäule schliessen sich an die vorher besprochenen insofern an, als auch sie durch *Belastung* entstehen. Die Rachitis befällt die Wirbel, wie alle übrigen Knochen, in der Art, dass die neu wachsenden Knochentheile von den Kalksalzen, welche dem Knochen die normale Festigkeit geben, zu wenig enthalten und der Knorpel an der Grenze der Verknöcherungsschicht weich bleibt. Da nun jeder Wirbelkörper an seiner oberen und unteren Fläche einen epiphysären Knorpelbelag trägt und auch die Zwischenwirbelbandscheiben mit ihren knorpeligen Bestandtheilen weicher als normal bleiben, so wird die Wirbelsäule zu einem abnorm biegsamen Stabe, welcher schon unter der geringen Last des kindlichen Körpers zusammensinkt. So sehen wir denn die totale Vorwärtskrümmung der Brustwirbelsäule bei rachitischen Kindern sehr rasch permanent werden. Ja noch mehr, es bildet sich am Dorsalsegmente zuweilen ein solch spitzer Buckel, ein Gibbus, aus, dass nur die Anamnese später den rachitischen Gibbus von dem nach Myelitis granulosa zurückgebliebenen unterscheiden lässt. Zu der hochgradigen, alle Brust- und die oberen Lendenwirbel umfassenden *rachitischen Kyphose* tritt mit der Zeit eine kurze compensatorische Lordose des Hals- und Lumbalsegmentes.

In anderen Fällen entstehen partielle Kyphosen, so besonders die schon § 215 (Schluss) erwähnte Kyphose der Lendenwirbelsäule, welcher gewöhnlich die zur Skoliose disponirende, flache Wölbung des Rückens folgt.

Die *rachitische Skoliose* erscheint bald mit, bald ohne gleichzeitige Kyphose. Sie unterscheidet sich von der habituellen Skoliose wesentlich durch ihr viel früheres Auftreten, zwischen dem 2. und 6. Jahre, durch das raschere Zunehmen der Deformität, endlich durch die sehr viel unregelmässigere Form. Zwar finden sich auch compensatorische Krümmungen, aber diese gleichen die primäre doch nicht immer in der Weise aus, dass der Körperschwerpunkt senkrecht zwischen die Füsse fällt. Skoliotische, deren Verkrümmung auf Rachitis beruhte, tragen im späteren Alter oft nur mit grosser Muskelanstrengung den seitlich überhängenden Rumpf.

Der *Thorax* wird, wie bei der habituellen Skoliose, so auch bei der rachitischen in die Verbildung mit hereingezogen, kann aber auch für sich rachitisch erkranken und verschiedene Deformitäten eingehen. Bekannt ist die auch bei allgemeiner Rachitis an den Rippenknorpeln auftretende Schwellung, die zu der Bezeichnung „rachitischer Rosenkranz" Anlass gegeben hat. An diesen den Epiphysenknorpeln entsprechenden Stellen kommt es nun auch zu allerlei Verbiegungen und förmlichen Einknickungen. Bald liegt das Sternum vertieft zwischen den zuerst nach vorn, dann erst nach der Seite ziehenden Rippen — *Pectus excavatum* —, bald bilden Brustbein und Rippenknorpel einen kielförmig vor-

springenden First — *Pectus carinatum.* Es ist nicht unwahrscheinlich, dass die Bewegungen des Zwerchfelles und der übrigen respiratorischen Muskeln, besonders des Serratus ant. maj. die erweichten Rippen in die pathologischen Formen ziehen.

Mit dem Eintritt in das spätere Kindesalter, das 6. und 7. Lebensjahr, heilt die Rachitis gewöhnlich aus, aber nicht ohne sichtbare Verkrümmungen zu hinterlassen, oder eine Disposition zur habituellen Skoliose.

Bei der Behandlung der auf Rachitis beruhenden Kyphosen und Skoliosen ist die allgemeine antirachitische Therapie (Allg. Thl. § 94) neben der mechanischen wohl zu berücksichtigen. Für die letztere sind die gleichen Grundsätze gültig, welche bei der habituellen Skoliose festgestellt wurden.

Die *Arthritis deformans* (Polypanarthritis, Allg. Thl. § 103) der Wirbelsäule ist eine Krankheit des höheren Alters. Im Gegensatze zu der gleichen Erkrankung an den Extremitäten fällt hier die wesentliche Störung nicht auf die Gelenke der Wirbelsäule, sondern mehr auf die Knochen. An ihnen beginnen mächtige, periostale Knochenwucherungen, welche sich über lange Strecken an der Seite, oder dem Ligament. longit. ant. folgend, verbreiten und viele Wirbelkörper durch eine lange, fortlaufende Knochenplatte ankylotisch verschmelzen. Die Zwischenwirbelbandscheiben können sich durch Verknöcherung an dem Process betheiligen. v. Thaden und Harryson heben hervor, ein solcher Zustand begünstige die Entstehung von Wirbelfracturen (§ 208). Leyden, Bergson und Rhoden betonen die Entwickelung von Neuralgien, bedingt durch den Druck, welchen die Knochenwucherungen an den Foramina intervertebralia auf die vom Rückenmarke abgehenden Nerven ausüben. Mit warmen Bädern, dem inneren Gebrauche von Jodkalium und anderen bei Arthritis deformans empfohlenen Mitteln erreicht man höchstens einen zeitweiligen Stillstand des Processes.

§ 221. Die Geschwülste der Wirbelsäule und der Rückenmarkshäute. Spina bifida.

Von den *Geschwülsten der Wirbelsäule* haben nur die der Wirbelbogen und der Fortsätze ein klinisches Interesse, denn nur sie können Gegenstand einer chirurgischen Behandlung werden. Die Geschwülste der Wirbelkörper dagegen, vorwiegend Sarkome und Carcinome, wachsen gegen die Brust- und Bauchhöhle hin; sie entziehen sich hierdurch der chirurgischen Therapie und, so lange sie nicht sehr gross werden, auch der Diagnose. Die Lendenwirbel zeigen, ähnlich wie die Halswirbel (§ 186), eine grössere Neigung zur Bildung solcher Geschwülste; die Brustwirbel werden selten befallen.

Von geringem Belange sind parosteale *Fibrome,* welche sich in dichter Nähe der Proc. spinosi der Lendenwirbel entwickeln. Osteomartige Knochenwucherungen werden bei *Arthritis deformans* der Wirbel (§ 220) beobachtet und führen zuweilen zu brückenartigen Verwachsungen zwischen benachbarten Wirbeln.

Geschwülste der Rückenmarkshäute, und zwar *extradurale* Lipome, Sarkome, Echinokokken und Tuberkel, *intradurale* Myxome, Fibrome, Sarkome, Psammome und Tuberkel, welche durch Druck auf die Medulla unerträgliche Schmerzen, klonische und tonische Krämpfe erzeugen und schliesslich zu Lähmungen führen, waren bis in die neueste Zeit hinein nur Gegenstand neuropathologischer Diagnostik und einer unzureichenden inneren Therapie. Victor Horsley hat dieses Gebiet auch der Chirurgie erschlossen. Am 9. Juni 1887 entfernte er, nach Eröffnung des Wirbelcanales, ein mandelgrosses Fibromyxo welches an den Wurzeln des 3. und 4. Dorsalnerven entstanden war und d

Mark comprimirt hatte. Das Resultat war ein glänzendes. Sechs Tage nach der Operation konnte die Blase wieder selbständig entleert werden, im Verlaufe von zwei Monaten ging die Lähmung beider Beine bis auf Weniges zurück, und nach Jahresfrist erfreute sich der Operirte wieder seiner vollen Gesundheit.

Als Methode für die Eröffnung des Wirbelcanales hat Horsley nach vielfachen Versuchen an Hunden die folgende herausgebildet: Der Kranke liegt auf der rechten Seite, mit etwas vorgebeugtem Oberkörper. Ein tiefer, den Dornfortsätzen entlang ziehender Schnitt durch Haut und Weichtheile legt die tiefe Rückenfascie blos, welche sammt den sehnigen Muskelansätzen von den Processus spinosi abgetrennt wird. Es folgt ein Querschnitt nach aussen, um Muskeln und Fascie zu entspannen und das Losschälen der Musculatur von den Bogen und Querfortsätzen zu erleichtern. Die hierbei auftretende, nicht unerhebliche Blutung aus den Muskelarterien erfordert zahlreiche Ligaturen und Umstechungen. Nun trägt man den Dornfortsatz, dessen zugehöriger Wirbelbogen entfernt werden soll, mit einer starken Knochenschere an seiner Wurzel ab und setzt auf die nunmehr fast ebene Rückseite des Bogens eine Trepankrone auf oder sägt den Bogen an beiden Seiten mit einer Wirbelsäge ein. Auch kann man sich einer eigens construirten, im Winkel von 120° über die Kante gebogenen Knochenschere bedienen. Nach Loslösung der Ligamenta intercruralia (s. flava, s. subflava) und Herausnahme des Wirbelbogens liegt die Dura blos, bedeckt von einem sehr gefässreichen Fettlager. Bei ihrem Einschneiden in der Längsrichtung hält man sich streng in der Mittellinie und vermeidet auf diese Weise eine stärkere Blutung aus den von den Seiten heranziehenden Gefässen. Das Abfliessen der Cerebrospinalflüssigkeit stört nun zunächst den genauen Einblick. Indessen hört dies bald auf, zumal wenn der Kranke ruhig liegen bleibt und besonders sein Kopf nicht erhoben wird. Das Mark kann jetzt vorsichtig von oben her betastet, von unten her mit einer stumpfen Aneurysmanadel umgangen und der Wirbelcanal auf comprimirende Geschwülste untersucht werden. Nach Herauslösen des Tumors vereinigt man die Schnittwunde in der Dura mit Catgut. Es folgen versenkte Muskelnähte und der Schluss der Hautwunde bis auf einen kurzen Drain.

Eine äusserst interessante Geschwulstbildung, welche uns etwas länger beschäftigen soll, ist die *Spina bifida* (*Hydrorrhachis*). Dieser Name bezieht sich auf cystische Geschwülste, welche von dem Rückenmarke ausgehen und durch angeborene Spalten der Wirbelbogen (gewissermassen Spalten der Proc. spinosi, daher „spina bifida") unter die Haut des Rückens treten. Die Cysten sind an ihrer basalen Begrenzungslinie kreisrund, bilden flach kugelige Vorwölbungen, auf deren Höhe sich zuweilen eine kleine Einziehung der Haut befindet (Fig. 170) und variiren von Nuss- bis Faustgrösse und darüber. Sie sitzen immer genau in der Medianlinie des Rückens und zwar am häufigsten in der Lendengegend, seltener in der Brust-, Hals- oder Kreuzbeingegend. Der Inhalt der Cysten ist wasserhell und scheint bei grossen Geschwülsten sogar durch die gespannte und verdünnte Hautdecke hindurch. Die anatomische Untersuchung zeigt, dass *die Cystenhöhle gewöhnlich mit dem Canalis centralis des Rückenmarks und zwar bei dem Sitze in der Lendengegend häufig mit dem Ende dieses Canales in der Cauda equina zusammenhängt.* Durch den Centralcanal hindurch communicirt die Spina bifida mit den Hirnventrikeln, ein Zusammenhang, der auch zuweilen klinisch zu demonstriren ist. Drückt man nämlich auf die Spina bifida in der Lendengegend, so hebt sich nicht selten die Hautdecke an der grossen Fontanelle (Krabler). Man fühlt dann eine Fluctuation, welche sich durch den Kopf und die ganze Länge des Rumpfes hindurch nach unten fortsetzt. In einzelnen Fällen scheint die Höhle der Spina bifida nicht mit dem Centralcanale, sondern mit dem Subarachnoidealraume des Rückenmarkes in Verbindung

zu stehen. Die chemische Analyse des Cysteninhaltes ergibt etwas Zucker und kleine Eiweissmengen, ganz wie bei der Cerebrospinalflüssigkeit (§ 7). In der Spina bifida der Lendengegend verlaufen die Nervenstämme der Cauda equina an der Wandung der Cyste, sodass die Flüssigkeit zum Theil von den Nervenstämmen umschlossen wird.

Die Functionen der Nerven können bei Spina bifida vollkommen erhalten sein, sie leiden erst, wenn die Geschwulst bedeutend wächst. Dann treten unter dem Drucke der Flüssigkeit Lähmungen der unteren Extremitäten und der Beckenorgane, der Blase und des Rectum ein. Erleidet die Geschwulst eine starke Compression, so kann eine solche Rückstauung der Flüssigkeit durch den Centralcanal bis zu den Gehirnventrikeln eintreten, dass allgemeine Krämpfe folgen. Umgekehrt wird bei heftigen exspiratorischen Bewegungen, z. B. bei dem Schreien der Kinder, durch die Ueberfüllung der Venen im Gehirne eine Rückstauung vom Gehirn zur Spina bifida beobachtet, die sich in einer prallen Anspannung des Sackes kund gibt.

Fig. 170.
Lumbale Spina bifida, nach Virchow.

Spontane Rückbildungen der Spina bifida sind selten; das Stationärbleiben ist schon als ein relativ günstiges Verhalten zu betrachten, so dass man dann von jeder operativen Behandlung Abstand nimmt. In den meisten Fällen kommt es unter fortdauerndem Anwachsen der Flüssigkeitsmenge zu einer Geschwürsbildung an der stark gespannten äusseren Haut und zur Perforation der Cyste. Dann fliesst die Flüssigkeit ab, und die eiterige Entzündung der Cystenwand setzt sich auf das Rückenmark fort; der Tod erfolgt gewöhnlich kurze Zeit nach der Perforation. Bei langsamem Auströpfeln der Flüssigkeit wäre freilich unter aseptischem Schutze noch die entfernte Möglichkeit einer Spontanheilung gegeben, doch wird man auf diesen Ausgang kaum rechnen dürfen.

Sobald die Spannung der Haut rapid zunimmt und die Perforation droht, muss zur operativen Behandlung der Spina bifida geschritten werden. Auch der Eintritt einer Lähmung der Nerven, welche die unteren Extremitäten und die Beckenorgane versorgen, kann als Indication gelten. Die gefahrloseste und im Erfolge ziemlich sichere Art der Behandlung ist folgende: *Man sticht die Hohlnadel der Pravaz'schen Spritze, wenn möglich in schiefer Richtung, von der normalen Haut der Umgebung aus, in die Cystenhöhle, aspirirt 3 bis 4 Grm. des Inhaltes und injicirt sodann eine fast gleiche Menge* (2 bis 3 Grm.) *einer*

wässerigen Jodlösung (Jod. pur. grm. 0,5, Kalii jodat. grm. 1, Aqu. destill. grm. 30), welche in der Cyste verbleibt. Die Stichwunde wird mit aseptischen Verbandstoffen bedeckt und mit Heftpflasterstreifen verbunden. Schon Velpeau hat 1856 ein ähnliches Verfahren angewendet, und Journée (1868) zählte auf 18 Fälle, welche auf diese Weise behandelt wurden, 14 Heilungen. Seitdem Brainard und Crawford (1866) ihre günstigen Erfolge mit dem hier empfohlenen Verfahren mittheilten, hat C. Hueter drei Fälle von Spina bifida auf die gleiche Weise zur dauernden Heilung gebracht. Punction und Injection müssen einige Male (3—5 mal) wiederholt werden und zwar in 4—8 tägigen Zwischenräumen. Einige Tage nach jeder Injection nimmt der Umfang der Geschwulst ab; endlich schrumpft sie so zusammen, dass die gerunzelte Haut in die Spalte der Wirbelbogen tritt und sie verschliesst. Morton (1877) wählt zur Injection eine Jodglycerinlösung (Jod 0,6; Jodkalium 1,8; Glycerin 30,0), von welcher an einer möglichst gesunden Hautstelle und nach theilweiser Entleerung des Cysteninhaltes mehrere Tropfen eingespritzt werden. Die Stichöffnung verschliesst er mit Collodium und einem aseptischen Verbande. Morton operirt die Kinder im Alter von 2—3 Wochen. Eine Zusammenstellung von 71 eigenen und fremden Fällen ergab 35 Heilungen, 4 Besserungen, 5 Misserfolge, 27 Todesfälle (1887).

Die *Excision* des Hydrorrhachissackes, früher wegen der lebensgefährlichen Vereiterung sehr selten ausgeführt und vielfach widerrathen, ist unter dem Schutze der Aseptik mit Recht wieder aufgenommen worden und war in neuerer Zeit mehrfach von gutem Erfolge begleitet (Henderson, John Berg u. A.). Die Operation soll womöglich in den ersten Kinderjahren vorgenommen werden. Dann ist der Sack noch nicht so gross und die Entleerung des Inhaltes wird, selbst wenn sie sehr rasch vor sich geht, keinerlei Reiz- oder Lähmungserscheinungen seitens des Rückenmarkes hervorrufen. Ausnahmsweise grosse Hydrorrhachissäcke müssen vorher pungirt werden. Nach der Excision, zu welcher zwei bogenförmige Schnitte dienen, löst man beiderseits die seröse Schicht der Cystenwand, die Dura, ab und vereinigt die Wundlappen mit Catgutfäden über der Rückgratspalte. Implantiren sich Nerven an der Innenwand, so wird diese Stelle für sich losgetrennt und vor der Duranaht in die Knochenspalte versenkt (John Berg 1887). Eine sorgfältige Seidennaht der Hautwundränder und der aseptische Verband beendet die Operation. Aus der neuesten Zeit datiren Versuche, neben der Verödung des Hydrorrhachissackes auch die Rückgratspalte zu schliessen. So empfiehlt Robson (1885) die Transplantation von Perioststückchen, die man allenfalls bei einer Amputation gewinnen könne. Mehr Erfolg verspricht das Vorgehen von Dollinger (1886), der in einem Falle die Bogenreste des 5. Lendenwirbels beiderseits abstemmte und vernähte.

Verlassene Methoden zur Heilung der Spina bifida sind die *Ligatur* und die *Compression;* die erstere ist durch die Excision längst überholt, die letztere hat sich als unwirksam erwiesen.

Im subduralen Fettgewebe kommen, wie Virchow und Drachmann beobachteten, *Lipome* vor, welche bei oberflächlicher Untersuchung wohl mit Spina bifida verwechselt werden könnten.

Die am unteren Abschnitte der Wirbelsäule, jedoch nur selten am Lendentheile sitzenden, *angeborenen Sacralgeschwülste* werden, da sie vorwiegend der Kreuzbeingegend angehören, bei den Geschwülsten des Beckens (§ 363) beschrieben werden.

DRITTE ABTHEILUNG.

Die chirurgischen Krankheiten der Bauch- und Beckengegend.

ACHTZEHNTES CAPITEL.

Die Verletzungen und chirurgischen Krankheiten der Bauchdecken.

§ 222. Die Verletzungen der Bauchdecken.

Verletzungen der *Bauchhaut* bieten kaum etwas Interessantes; die Verwundung gewinnt erst Bedeutung, wenn tiefere Schichten der Bauchdecken betroffen werden.

Quetschungen der Bauchdecken veranlassen zwischen den einzelnen Muskelschichten grössere Blutergüsse, welche sich in dem lockeren, paramusculären Bindegewebe senken und verbreiten können. Wirkt die quetschende Gewalt durch die Bauchdecken auf die Binnenorgane, so treten von Seiten des Nerven- und Gefässsystems zuweilen merkwürdige Erscheinungen ein, welche § 226 eine genauere Würdigung finden sollen.

Bei *Stich-, Schnitt-* und *Hiebwunden* der Bauchwand kommt es im Ganzen selten zu heftigen Blutungen. Die *A. epigastrica ext.*, am unteren-vorderen Abschnitte der Bauchwand ist zu klein; die grössere *A. epigastrica int.* dagegen, welche in der Mitte des Ligam. Pouparti aus der A. femoralis entspringt, in schräger Richtung nach innen und oben gegen den Proc. xiphoides des Brustbeines verläuft und in dessen Umgebung mit den Endästen der A. mammaria int. anastomosirt, liegt zu tief und ist in das Bindegewebe der Fascia transversa, zwischen M. transversus und Peritoneum, eingebettet. Es müssen erst sämmtliche Muskelschichten der Bauchwand getrennt werden, bevor die Arterie getroffen werden kann; auch vermag sie bei Stichverletzungen der stechenden Waffe auszuweichen. Nach einer Verletzung sucht man die durchschnittenen Enden der Arterie, nöthigenfalls unter Erweiterung der äusseren Wunde, auf und unterbindet sie. Blutungen aus den Endästen der *A. A. lumbales* sind noch seltener, als die aus der Epigastrica int.; sie kommen fast nur gelegentlich der Colostomie (§ 256) vor. Die Stämme dieser Arterien sind von den dicken Schichten der langen Rückenmuskeln und nach vorn noch durch den M. quadratus lumborum geschützt.

Bei Schusswunden bedingt die Elasticität der Bauchwandungen, dass die Kugeln zuweilen längere Strecken in der Bauchwand verlaufen, ohne in die Bauchhöhle einzudringen. So entstehen die sog. *Haarseilschüsse*. Contourschüsse, im früheren Sinne des Wortes, gehören hier ebenso in das Reich der Fabel, wie an der Brustwand (§ 187).

Mit der *Verletzung des Peritoneum,* welche die Wunden der Bauchwand oft complicirt, treten besondere Gefahren ein, einmal die Gefahr der Peritonitis, dann die eines Vorfalles des grossen Netzes und der Darmschlingen durch die Wunde. Wir werden dieselben in den §§ 227—231 genauer erörtern.

Fremdkörper in der Bauchwand sind zwar selten, aber ihr Vorkommen ist nicht ohne Interesse. So können beispielsweise Nadeln, welche an den Kleidungsstücken befestigt sind, durch einen Stoss in die Bauchwand eingepresst werden. Ihre Spitze dringt dann entweder sofort bis in das Peritoneum und in die Bauchhöhle vor, oder die Nadel wird durch die Contraction der Bauchmuskeln allmälig vorgeschoben. Dann reiben sich die Darmschlingen bei ihren respiratorischen und peristaltischen Bewegungen unter heftigen Schmerzen an der Nadelspitze; auch kann Peritonitis folgen. Sollen derartige spitze Fremdkörper unter Narkose extrahirt werden, so thut man gut, sich deren Sitz durch die Schmerzangabe und das Betasten genau vorher zu merken und mit Tinte oder Tusche zu bezeichnen; denn während der Narkose können die krampfhaften Muskelcontractionen die Nadel so in die Tiefe treiben, dass sie unfühlbar wird und dann nicht mehr zu finden ist Auch vom Magen und Darmcanale aus können spitze Fremdkörper durch Perforation der Magen- oder Darmwand in die Bauchdecken gerathen und dann extrahirt werden (§ 238).

Endlich sind noch die *Muskelrisse der Bauchwand* zu erwähnen, welche durch Contraction entstehen. Sie betreffen meist die *M. M. recti* und kommen besonders häufig bei Typhuskranken vor. Die Veränderungen der Muskelsubstanz, welche im Gefolge mancher Infectionskrankheiten eintreten, disponiren offenbar zu solchen Muskelrissen. Man fühlt einen grossen Bluterguss, welcher den M. rectus in querer Richtung durchsetzt und nach dessen Resorption die Muskellücke. Gewöhnlich vollzieht sich die Heilung in der Weise, dass sich eine derbe bindegewebige Narbe, ein Muskelcallus herausbildet; zuweilen aber kommt es auch zur Eiterung. Durch sehr bedeutende Muskelanstrengungen können auch vollkommen gesunde Muskeln der Bauchwand gelegentlich einreissen; doch sind solche Risse an den M. M. recti viel seltener, als an dem M. longissimus dorsi, z. B. wenn bei dem Heben schwerer Lasten plötzlich eine übermässige Streckbewegung der Wirbelsäule ausgeführt wird.

§ 223. Entzündungen der Bauchdecken.

Phlegmonen im Unterhaut- und paramusculären Bindegewebe folgen zuweilen den offenen Haut- und Muskelwunden; im Uebrigen aber sind eiterige Entzündungen der Bauchdecken sehr selten, soweit sie nicht von anderen Organen her in die Bauchwand eintreten und sich in ihr weiter verbreiten. Wir geben eine kurze Uebersicht der primären Entzündungen, welche secundär auf die Bauchwand übergreifen können. Eiterungen in den Bauchdecken entstehen:

1) als *Wanderabscesse* (Senkungsabscesse) *von der Osteomyelitis granulosa der unteren Brust- und oberen Lendenwirbel her,* wenn diese Abscesse an der hinteren Fläche des M. quadratus lumb. in die Schichten der Bauchmuskeln eintreten (§ 210). Diese Abscesse können bis zur Linea alba wandern, gelangen aber meist schon früher an der seitlichen oder vorderen Bauchwand zur Eröffnung.

2) als *Wanderabscesse, welche mit dem M. psoas und M. iliacus zu dem Ligam. Pouparti gelangen* und dicht oberhalb dieses Bandes durch eiterige Schmelzung des subperitonealen Bindegewebes und der Fascia transversa in die Schichten der Bauchwand eintreten. Hierher gehören wieder Abscesse, welche von der Osteomyelitis der unteren Brust- und oberen Lendenwirbel a
solche, die aus einer Vereiterung der Synchondrosis sacro
endlich Abscesse, welche aus einer Verletzung des M.

(§ 362). Alle auf diesem Wege in die Bauchdecken eintretenden Abscesse liegen in der Nähe des Ligam. Pouparti und zwar an seiner äusseren Hälfte, also zwischen Spina ant. sup. ossis ilei und der A. epigastrica.

3) als *Abscesse, welche von einer Perityphlitis ausgehen* (§ 242). Sie gehören derselben Gegend an, wie die unter 2) erwähnten, kommen aber selbstverständlich, der Lage des Coecum und des Proc. vermiformis entsprechend, nur an der rechten Körperseite vor.

4) als *Abscesse, welche von einer eiterigen Lymphadenitis ausgehen* und zwar a) von den subcutan gelegenen Lymphdrüsen in der Nähe des Ligam. Pouparti (§ 286); b) von den Lymphdrüsen, welche in der Fossa iliaca die grossen Gefässe, die A. und V. iliaca ext., begleiten. In beiden Fällen liegt der Abscess in der Nähe des Ligam. Pouparti; aber im ersten Falle hat er immer den Charakter des subcutanen Abscesses, beziehungsweise der subcutanen Phlegmone, während im zweiten die Eiterung die Muskelschichten der Bauchwand durchsetzt und in den Schichten des paramusculären Bindegewebes eine phlegmonöse Ausdehnung erreichen kann.

5) als *Abscesse, welche aus einer Bindegewebsvereiterung im kleinen Becken entstehen,* indem die Eiterung subperitoneal in das Gebiet der Fascia transversa emporsteigt. Diese Abscesse werden in ihrer Entstehung in § 361 genauer classificirt werden. Auch sie erscheinen, ganz wie die unter 2), 3) und 4) bezeichneten, an den Bauchdecken oberhalb des Ligam. Pouparti, aber mehr am inneren Abschnitte des Bandes. Doch kommt es auch vor, dass sie dort noch zu tief liegen, um erkannt zu werden und erst in ihrer weiteren Verbreitung nach aussen gegen die Spina ant. sup. hin deutlich hervortreten.

6) als *Abscesse, welche von dem Nierenbecken ausgehen* (Pyelitis suppurativa § 232). Sie kommen entweder schon am unteren Rande der 12. Rippe, an der hinteren Bauchwand zu Tage, oder wandern an dem Ureter entlang nach abwärts, um endlich am vorderen Rande des M. quadratus lumborum bis zur Spina ant. ossis ilei hin an die Oberfläche zu treten. Ihr Ursprung ist dann oft schwer zu erkennen. Im Gegensatze zu den Abscessen, welche von der Leber ausgehen, bewegen sich diese fluctuirenden Schwellungen bei der Athmung nicht mit.

7) als *Abscesse, welche von einer Hepatitis suppurativa ausgehen* (§ 232), besonders auch *von vereiterten Echinokokkensäcken der Leber* (§ 234). Solche Abscesse liegen selbstverständlich in den meisten Fällen auf der rechten Seite, von dem Rande der falschen Rippen nach abwärts; doch gibt es auch Fälle dieser Art, welche von dem linken Leberlappen ausgehen und dann zu Abscessbildungen im linken Hypochondrium führen.

8) als *Abscesse, welche von der Milz ausgehen.* In diesem Falle handelt es sich fast ausschliesslich um *vereiterte Echinokokkensäcke* (§ 234). Die Lage solcher Abscesse entspricht der linken seitlichen Bauchwand.

9) als *Abscesse, welche sich von Eiterungen und Geschwürsbildungen des Magens, des Dünn- und Dickdarmes her entwickeln.* Es handelt sich dabei theils um Fremdkörper, welche die Wandungen des Magens und Darmcanales zur eiterigen Schmelzung bringen (§ 238), theils um geschwürige Processe. Die letzteren sollen in § 242 eine genauere Würdigung finden. Die Lage dieser Abscesse ist, da jeder Darmtheil der Ausgangspunkt sein kann, sehr verschieden.

Hierzu kommen 10) *Vereiterungen der* § 222 erwähnten *Blutergüsse nach Quetschungen und Muskelrissen* und endlich noch eine kleine Zahl von Abscessen der Bauchwand, bei welchen eine bestimmte Ursache nicht nachzuweisen ist. Man könnte die letzteren als idiopathische bezeichnen; nur ist mit diesem Worte für die Aufklärung des dunkelen causalen Verhältnisses nichts gewonnen. Sie entwickeln s[illegible] lockeren Bindegewebe, welches das Peri-

toneum von der musculösen Bauchwand trennt, dem sub- oder paraperitonealen Gewebe und könnten demnach als *Paraperitonitis* bezeichnet werden. Eine bei verschiedenartiger Entstehung der Bauchwandabscesse zuweilen auftretende Erscheinung ist der Geruch des entleerten Eiters nach Fäcalgasen, welche durch die Darmwand und durch die den Abscess umgebenden Schichten bis zu dessen Inhalt diffundiren.

Eigenthümlich ist den Abscessen der Bauchwand, dass sie nach der Eröffnung, selbst bei kleinen Incisionen und mangelhafter Drainirung, meist schnell heilen, soweit nicht die ursächlichen Verhältnisse, wie Fremdkörper, Osteomyelitis der Wirbel u. s. w., die Heilung stören. Die inspiratorische Bewegung des Zwerchfelles stellt eben die Organe der Bauchhöhle unter leichten Druck, welcher auf die Abscesswandungen in den Bauchdecken übertragen wird und die Verschmelzung der Granulationen sehr begünstigt.

§ 224. Missbildungen und Krankheiten im Gebiete der Bauchdecken bei Neugeborenen.

Die Zahl dieser Missbildungen ist nicht gross und ihr Auftreten ziemlich selten, wenn man von dem angeborenen Nabelbruche absieht, dessen Beschreibung der Schilderung der Brüche (§ 269) zweckmässig angereiht wird. Eine andere, nicht ganz seltene Missbildung, die angeborene Bauchblasenspalte, ist so vorwiegend eine Missbildung der Blase, dass sie dem Capitel der Krankheiten des Harnapparates (§ 338) zugewiesen werden muss. So bleiben nur einige Fälle von minder wichtigen und ziemlich seltenen Störungen im Gebiete des Nabels als angeborene Erkrankungen hier zu erörtern übrig.

Der Geburtshelfer hat Gelegenheit, bei Neugeborenen eine *Phlebitis der Nabelvene* zu beobachten, welche bei dem Abfalle des Nabelschnurrestes durch dessen faulige Zersetzung entstehen kann. Der eiterige Zerfall der Thromben kann sich von dem Nabel bis in die Leber fortsetzen und hier zur Abscessbildung führen. Das Anlegen eines aseptischen Verbandes auf den Nabelschnurrest des Neugeborenen beugt diesem Ereignisse wirksam vor.

Bei der Demarcation der nekrotischen Nabelschnurgewebe kommt es im Grunde des Nabelringes zur Granulation, welche zwar gewöhnlich zu narbiger Schrumpfung, zur Nabelnarbe, in einigen Fällen aber auch zur Bildung des *Nabelgranuloms* führt. Diese Granulome sind kleine Geschwülste von der Grösse einer Erbse bis zu der eines Kirschkernes, welche zuweilen von einer zarten Epidermisdecke überzogen sind, in anderen Fällen aber einen einfachen Granulationsknopf von kirschrother Färbung darstellen. Man trägt solche Granulome mit der Schere ab, bedeckt die kleine Wundfläche mit aseptischen Verbandstoffen und befestigt diese mit gekreuzten Heftpflasterstreifen. Viel seltener als Granulome der Nabelnarbe sind *Myxome* derselben. Sie bilden grössere und weichere Geschwülste, als die Granulome und gehen aus Schleimgewebsresten der Nabelschnur hervor, welche von der Nekrose verschont blieben. In einigen Fällen sind kleine, warzenartige Wucherungen, *Papillome*, an der Nabelnarbe beobachtet worden. Fibrome, Sarkome und Carcinome an der Nabelnarbe sind sehr selten.

Mit dem Granulom und Myxom des Nabels darf die rüsselartige, angeborene Geschwulst nicht verwechselt werden, welche von einem *Bestehenbleiben des Ductus omphalo-mesaraicus* (Ductus vitello-intestinalis) herrührt. Am Nabel erkennt man einen dunkelblaurothen Wulst, von einer Schleimhaut bedeckt, welche der des Darmcanales ähnlich und entwickelungsgeschichtlich mit ihr identisch ist. Diese Schleimhaut bildet im Nabelringe einen Prolapsus, welcher mit dem der Rectalschleimhaut in der Anusöffnung (§ 250) verglichen werden kann. Bardeleben

erwähnt zwei Fälle dieser Art. In einem von C. Hueter operirten Falle konnten in dem exstirpirten Stücke Schleimdrüsen analog denjenigen des Dünndarmes nachgewiesen werden. Exstirpationen solcher Reste des Ductus omphalo-mesaraicus sind mit allen Vorsichtsmassregeln der Aseptik und unter genauer Nahtvereinigung auszuführen, weil die geringste Eiterung auf das Peritoneum übergreifen und eine tödtliche Peritonitis bedingen könnte.

In der Nabelnarbe ist ausser der geschrumpften Nabelvene und den obliterirten Nabelarterien, sowie dem eben erwähnten, gewöhnlich geschlossenen Ductus omphalo-mesaraicus noch der Urachus enthalten. Dieser vom Nabel bis zum Scheitel der Harnblase ziehende Gang bleibt in manchen Fällen theilweise offen, und es gehen aus dieser unvollkommenen Obliteration zwei chirurgische Krankheiten hervor: 1) *Urachuscysten*, welche in einem nicht obliterirten Theile des Urachus durch Ansammlung des Schleimhautsecretes entstehen. Luschka hatte aus dem Vorkommen sehr kleiner Hohlräume in der Linie des Urachus auf die Möglichkeit grösserer Cysten dieser Art geschlossen, und Roser beobachtete wirklich solche median gelegene Cysten der vorderen Bauchwand von grossem Umfange. 2) *Urachusfisteln*, welche dadurch entstehen, dass der in Folge verschiedener Krankheiten der Harnorgane, z. B. durch unwegsame Stricturen der Urethra angestaute Harn vom Blasenscheitel aus die unvollkommen obliterirten Wandungen des Urachus auseinanderdrängt, die Nabelnarbe blasig vorwölbt und schliesslich durchbricht; der Harn tröpfelt dann am Nabel heraus. Bei den Urachuscysten kann man, wie Roser zeigte, durch Incision und Drainage oder durch die Exstirpation Heilung erzielen. Die Urachusfisteln erfordern keine besondere operative Behandlung. Sie schliessen sich von selbst oder unter Beihülfe von Aetzungen der Fistelöffnung, sobald das Hinderniss für die normale Entleerung des Harnes durch die Urethra, z. B. durch Heilung der Urethralstrictur, beseitigt wurde. Mouchet und König heben hervor, dass Echinokokken (§ 234) des paraperitonealen Bindegewebes mit den Urachuscysten verwechselt werden können.

§ 225. Die Geschwülste der Bauchdecken.

Ausser den Geschwülsten der Nabelnarbe, dem Granulom, Myxom, Papillom, dem Prolaps des Ductus omphalo-mesaraicus und den Cysten des Urachus, welche sämmtlich schon im § 224 erwähnt wurden, sind die Geschwülste in den Bauchdecken weder sehr häufig, noch auch besonders interessant. Sie müssen als Geschwülste der Hautdecke und der musculös-sehnigen Bauchwand unterschieden werden. In Betreff der ersteren genügt der Hinweis auf die im allg. Thl. (§§ 192 u. 193) gegebene Zusammenstellung der Hautgeschwülste. Die *Atherome* dieser Gegend sind entsprechend dem dürftigen Haarwuchse und den spärlichen Talgdrüsen recht selten; ein etwa faustgrosses exstirpirte C. Hueter im linken Hypochondrium.

Lipome des Unterhautbindegewebes sind ziemlich häufig und verhalten sich wie andere subcutane Fettgeschwülste; doch muss hier auf einen wichtigen Punkt in Betreff der *differentiellen Diagnose zwischen ihnen und der Epiplocele abdominalis* hingewiesen werden. Unter der letzteren versteht man den bruchartigen Vorfall eines Stückes des grossen Netzes (Epiploon) durch eine Lücke in den Muskeln der Bauchwand; auch fehlt der Bruchsack nicht, da das Netzstück in eine Ausstülpung des parietalen Blattes des Peritoneum eingebettet ist. Bei längerem Bestande einer solchen hernienartigen Ausstülpung des Netzes hypertrophirt das Fettgewebe, zu dessen Anhäufung das Netz im Normalen schon hinneigt. Ragt nun ein derartiges Netzlipom durch die Lücke der Bauchmuskel das Unterhautfettgewebe hinein, so kann es sehr wohl für ein einfaches subcu

Lipom gehalten werden. Die Exstirpation eines subcutanen Lipomes ist eine sehr harmlose Operation, die Exstirpation einer Epiplocele dagegen, wenn sie nicht mit den nöthigen Vorsichtsmassregeln unternommen wurde, ein gefährlicher Eingriff. Es ist mithin von grosser practischer Bedeutung, dass man diese Epiplocelen richtig erkennt. Die Differentialdiagnose basirt auf Folgendem: Lipome und Epiplocelen haben zwar beide einen lappigen Bau, doch ist das Fettgewebe des vorgefallenen Netzes in der Regel feinlappiger, die Oberfläche unregelmässiger, als bei dem Lipom. Die Epiplocele ergibt bei der Betastung oft die Empfindung des Reibens, was von der Berührung der Fettläppchen an der Innenfläche des Bruchsackes herrührt. Das subcutane Lipom lässt sich von den musculösen Bauchdecken immer etwas abheben; bei dem gleichen Versuche mit der Epiplocele fühlt man die stielartige Fortsetzung, welche sich in die Bauchhöhle hinein erstreckt; auch die seitliche Verschiebbarkeit der Epiplocele ist immer gering. Endlich gelingt es zuweilen, durch einen kräftigen Druck ein Stück der Epiplocele, selten auch die ganze Geschwulst, in die Bauchhöhle zurückzudrängen, die Hernie zu reponiren (§ 262). Auch die Schmerzen, welche gewöhnlich von der Geschwulst aus nach der Gegend des Colon transversum, der Insertionsstelle des grossen Netzes, ziehen, können bei der Diagnose Berücksichtigung finden. Obgleich diese verschiedenen Erscheinungen meist eine genaue Diagnose gestatten, so kommen doch auch Fälle vor, in welchen ein bestimmter Entscheid nicht getroffen werden kann. Dann unterlässt man entweder die Exstirpation oder unternimmt sie doch nur mit allen Vorsichtsmassregeln. Ueber die Operation der Epiplocele, besonders über die Gefahren, welche aus der Eröffnung der Peritonealhöhle entstehen, vgl. §§ 227 und 230; an ersterer Stelle finden sich auch die Regeln angegeben, durch welche nach Exstirpation des Netzstückes die Blutung aus dem Netzstumpfe in die Bauchhöhle vermieden werden soll.

Noch näher als das subcutane Lipom steht der Epiplocele das *retro-* oder *subperitoneale Lipom.* In dem Bindegewebe zwischen der Fascia transversa und dem Peritoneum entwickeln sich kleine Lipome, welche sich durch Lücken der Bauchmuskeln zuweilen nach aussen drängen. Die Geschichte der Hernia cruralis (§ 276) wird zeigen, welche Bedeutung einige Autoren diesen subperitonealen Lipomen bei der Bildung des Bruchsackes beigemessen haben. In seinen Symptomen ist das subperitoneale Lipom von der Epiplocele abdominalis schwer zu unterscheiden. Doch ist dies insofern von geringer practischer Bedeutung, weil die Exstirpation in beiden Fällen fast die gleichen Gefahren mit sich bringt. Denn auch bei der Exstirpation eines subperitonealen Lipomes kann das Peritoneum verletzt werden.

Die Muskeln und Sehnen der Bauchdecken sind, wie diese Gewebe überhaupt, selten der Ausgangspunkt von Geschwülsten. Es werden *Fibrome* und *Sarkome* beobachtet. Bei den letzteren kann die Exstirpation sehr schwierig sein, weil die Geschwulst nicht selten in das Peritoneum hineinwächst. Ist man nun genöthigt, ein grösseres Stück der Bauchwand und des Peritoneum zu exstirpiren, so muss der Defect durch eine sorgfältige Naht, eventuell unter plastischer Deckung, verschlossen werden. Geschwülste des grossen Netzes, besonders die Sarkome desselben (§ 233), verwachsen zuweilen mit den Bauchdecken so innig, dass man sie für Geschwülste der Bauchwand halten kann.

NEUNZEHNTES CAPITEL.

Die Verletzungen und chirurgischen Krankheiten der Bauchhöhle und ihrer Binnenorgane.[1])

§ 226. Quetschungen und Risswunden der Bauchorgane.

Die Elasticität der Bauchdecken, die Beweglichkeit und Weichheit der Binnenorgane, welche fast sämmtlich in Duplicaturen des Peritoneum (Mesenterien und Mesocolon des Darmcanales, Ligamente der Leber, der Milz) aufgehangen sind, endlich der Schutz, welchen die elastischen Rippen und Rippenknorpel speciell der Leber und Milz gewähren — alle diese Momente verhüten es, dass stumpf auftreffende, quetschende Gewalten so leicht zu einer Zerreissung des Peritoneum und der Unterleibsorgane führen. Es bedarf schon einer ziemlichen Kraft, um solche innere Verletzungen zu erzeugen. Dann sind es zunächst die Nieren, welche, obwohl vorn durch die untersten Rippen, hinten durch dicke Muskellager geschützt, wegen der Festigkeit ihres Gewebes und wegen des Mangels an Beweglichkeit einreissen; ihnen folgt die Leber und die Milz.

Die einzige unnachgiebige Stelle, auf welche eine stumpf einwirkende Gewalt die weichen Bauchdecken anpressen und so den Inhalt der Bauchhöhle stark zusammendrücken kann, ist die Wirbelsäule. Geht z. B. ein Wagenrad quer über die vordere Bauchwand, so wird für einen Augenblick eine feste Pressung dieser Art stattfinden. Hierauf ist vielleicht die sonderbare Erscheinung zurückzuführen, welche C. Hueter in drei Fällen beobachtet hat, nämlich *eine bedeutende Dilatation der Hautgefässe am Kopfe und Halse und sehr ausgedehnte Blutergüsse in das subconjunctivale Bindegewebe beider Bulbi.* Die plötzliche Compression der mächtigen Vena cava inf. auf der Lendenwirbelsäule könnte zu einer so bedeutenden, bis in die rechte Herzvorkammer sich fortsetzenden Welle venösen Blutes führen, dass sich diese in Blutüberfüllung am Kopfe und Zerreissung kleiner Gefässe ausprägt; vielleicht aber handelt es sich auch um vasomotorische Störungen, welche von einer Quetschung sympathischer Geflechte abhängig sind.

Auf diese letztere Verletzung, die Quetschung sympathischer Geflechte, bezieht sich jedenfalls, wie auch die experimentelle Physiologie in dem bekannten Klopfversuche von Goltz bestätigt, ein anderer, allgemein bekannter Vorgang, nämlich *die Parese des Herzens durch die Einwirkung stumpfer Gewalten auf die Gegend des Epigastrium.* Schon ein Faustschlag auf die Magengegend ist im Stande, eine Ohnmacht herbeizuführen, welche selbst mit Tod enden kann.

Sowohl durch Quetschungen der Bauchwand, wie wir § 222 hörten, als auch selbstverständlich durch Geschosse und Stichwaffen können an den Binnenorganen der Bauchhöhle Gewebstrennungen erfolgen. Die erste Gefahr, welche dieses Ereigniss mit sich bringt, ist *die Blutung.* Man erkennt sie, wenn keine Wunde der Bauchwand besteht, an dem Erblassen des Gesichtes, dem Sinken der Herzkraft und der Pulswelle. Diese Erscheinung entwickelt sich bald schneller, bald langsamer, je nach der Grösse der verletzten Blutgefässe. Bei Zerreissungen der Aorta und der Vena cava inferior kommt es nicht zu einer klinischen Beobachtung, weil der Tod zu schnell eintritt; ähnlich verhält es sich bei der Zerreissung der grossen Gefässstämme der Leber, der Milz und der Nieren. Dagegen sind Blutungen aus dem getrennten Parenchym dieser Organe nicht so stürmisch, dass nicht zwischen der Verletzung und dem tödtlichen Ausgange ein grösserer oder kleinerer Zeitraum

1) Jedoch mit Ausnahme des Darmcanales und der Harnblase, deren chirurgische Krankheiten in Cap. 20, 21 und 23 ihre besondere Darstellung finden.

läge, welcher zum Versuche der Blutstillung benutzt werden könnte. Am wenigsten gefährlich in Betreff der Blutung sind die Quetschwunden des Nierengewebes. Die *Blutungen aus der zerquetschten Nierensubstanz* sind keineswegs selten. Man erkennt sie daran, dass grössere oder geringere Blutmengen mit dem Urin entleert werden. Dieses *Blutharnen,* die *Hämaturie* nach Contusionen kann freilich auch auf Quetschungen der Ureteren- und Blasenwände, endlich auf Verletzungen der Urethra beruhen. Die letzteren sind leicht zu diagnosticiren (§ 297); werden sie ausgeschlossen, so handelt es sich fast immer um eine Nierenblutung, weil Ureteren und Blase den quetschenden Gewalten leicht ausweichen. Bryant gibt an, dass die aus dem Nierenbecken durch die Ureteren herabsteigenden Blutcoagula häufig eine wurmförmige Gestalt annehmen, also gleichsam die Abdrücke der Ureteren darstellen. Die meisten Nierenblutungen dieser Art verlaufen günstig; die Menge des Blutes, welche sich dem Urin beimischt, wird allmälig geringer und verschwindet endlich. Der Quetschungsherd in der Niere heilt aseptisch, wenn der Harn (§ 297) nicht inficirend einwirkt. Aus den Untersuchungen von Maas, welcher bei Kaninchen durch die unverletzten Bauchdecken hindurch die Nieren mit den Fingern zerquetschte, geht hervor, dass an Stelle des zerquetschten Gewebes eine fibrös-narbige Induration, seltener ein cystoides Gewebe oder eine vollkommene Atrophie der Niere tritt. Entwickelt sich freilich von anderen gleichzeitig erlittenen, offenen Wunden her Septikämie und Pyämie, so wird auch der Quetschungsherd der Niere von septischer Entzündung ergriffen, und der tödtliche Ausgang ist dann kaum zu vermeiden.

Maas stellt 71 Fälle von schweren Quetschungen der Nieren zusammen, von welchen 37 zur Heilung gelangten. Von den Todesfällen waren 11 durch Blutung bedingt, nur 3 durch Eiterung des Nierengewebes, 2 endlich dadurch, dass die Verletzung an der einzigen Niere stattfand, während die andere fehlte, so dass Urämie mit tödtlichem Ausgange eintreten musste; in allen übrigen Fällen erfolgte der Tod unabhängig von der Nierenverletzung durch andere Complicationen, Verletzung anderer Organe der Bauchhöhle u. s. w. Maas hält die Stillung der Nierenblutung durch Nephrectomie (§ 236) kaum für zulässig, da selbst bei Zerreissung eines grösseren Astes der Nierenarterie durch spontane Thrombose Heilung eintreten kann; dagegen empfiehlt er die Nephrectomie bei Vereiterung des Nierengewebes.

Von besonderer Gefahr für das Leben sind Blutungen aus subcutanen *Rissen der Milz und Leber.* Bei den Quetsch- und Risswunden der Leber zumal erfolgt der tödtliche Ausgang viel häufiger durch die Blutung in die Bauchhöhle, als durch Bildung von Leberabscessen (§ 232). Unter 267 Fällen von Leberverletzungen überhaupt, welche L. Mayer in der Literatur gefunden hat, waren 135 Quetschwunden (Schuss- und Stichwunden der Leber § 228), von welchen 117 tödlich endeten, nur 17 zur Heilung gelangten. Von 61 Rupturen der Milz endeten nach L. Mayer 55 Fälle tödtlich.

Bei subcutanen Blutungen aus der Leber und der Milz wäre gewiss die Laparotomie, die operative Eröffnung der Bauchhöhle (§ 244), und das Aufsuchen der blutenden Stelle angezeigt, wenn man nur immer den Ort der Blutung mit einiger Sicherheit bestimmen könnte. Bei offenen Wunden ist dieses eher möglich. Blutungen aus der Milz würden dann die Exstirpation derselben (§ 235) indiciren. Bei Leberblutungen und Zerquetschungen des Leberparenchyms kann zwar von einer Exstirpation dieses unentbehrlichen Organes nicht die Rede sein, aber Versuche, die Blutung durch Umstechung und Cauterisation zu stillen, liegen nicht ausser dem Bereiche der Möglichkeit, wenngleich sie bis jetzt noch nicht ausgeführt wurden. Vielleicht gelingt es in Zukunft, in dem einen oder anderen Falle von Zerquetschung der Leber und der Milz das durch Blutung bedrohte Leben zu erhalten.

§ 227. Die Stich- und Schnittwunden der Bauchhöhle mit Vorfall von Netz und Darm.

Ein Messerstich, oder eine ähnliche Verletzung der Bauchdecken, welche das parietale Blatt des Peritoneum trennt, hinterlässt nur selten eine einfache Wunde. Es drängt vielmehr der intraabdominelle Druck bald Netz, bald Darmschlingen, bald beide Organe aus der Wunde hervor. Durchtrennte die Stichwaffe gleichzeitig die Darmwand, so ist hierdurch eine wichtige Complication geschaffen, welche in den §§ 238 u. 239 ihre Besprechung finden wird. Hier interressirt uns vorläufig nur der Fall, dass die Darmwand unverletzt bleibt. Es handelt sich dann um den einfachen *Vorfall einer Darmschlinge*, der indessen, wenn die Schlinge nicht rasch zurückgebracht wird, allmälig anwachsen kann. So findet man zuweilen, besonders von dem Dünndarme, dessen langes Mesenterium eine freiere Bewegung gestattet, Stücke bis zu einem Meter lang, sammt Gekröse vorgefallen. Mögen nun das Netz, oder der Darm, oder beide Organe gleichzeitig prolabirt sein, immer müssen die Theile möglichst bald durch Fingerdruck reponirt werden. Doch soll *vor der Reposition eine sorgfältige antiseptische Abspülung der vorgefallenen Theile stattfinden, zu welcher man am besten eine 3—5% Carbol- oder 0,1% Sublimatlösung verwendet. Dass auch die reponirenden Finger einer antiseptischen Reinigung in gewissenhaftester Weise unterzogen werden müssen, versteht sich von selbst.* Eine in der einen, wie in der anderen Richtung begangene Nachlässigkeit kann dem Verletzten das Leben kosten, denn die geringste septische Infection der vorgefallenen Theile führt zur Peritonitis (§ 229), welche in der Regel einen tödtlichen Ausgang nimmt. Je länger Darm und Netz vor der Wunde lagen, desto nothwendiger wird die gründliche antiseptische Abspülung, ganz besonders, wenn die prolabirten Eingeweide mit Kleidern und anderen Fremdkörpern in Berührung gekommen sind.

Ist die Wunde der Bauchwand klein, der Vorfall relativ gross, so kommt es regelmässig zur Einklemmung der vorgefallenen Theile durch die Wundränder. Die Blutgefässe füllen sich prall mit Blut, da die abführenden Venen vollkommener zusammengepresst werden, als die zuführenden Arterien; Darm und Netz nehmen eine dunkelblaue Färbung an, sie zeigen die Erscheinung der *venösen Stauung*. Durch die venöse Blutfülle sowohl, als durch die folgende seröse Transsudation, nimmt nun das Volumen des Darmes und Netzes bedeutend zu, die Bauchwunde wird relativ zu eng, und die vorgefallenen Eingeweide können nicht mehr in die Bauchwunde zurückgebracht werden. Dann muss eine *Erweiterung der Wunde* mittelst des geknöpften Messers der Reposition vorausgehen. Verzögerte sich die Reposition lange, so kann die venöse Stauung zum *Absterben der vorgefallenen Theile* führen. Die Gangrän der Darmschlinge gibt Anlass zur Bildung eines Anus praeternaturalis (§ 266), wenn man nicht durch Excision des abgestorbenen Darmstückes und Darmnaht diesem Ausgange zuvorkommt. In vielen Fällen freilich ist durch Fortleitung der septischen Entzündung nach innen schon früh eine Peritonitis entstanden, die rasch zum Tode führt.

Während die Excision eines Darmstückes und die Darmnaht erst in § 239 und § 241 ihre Erörterung finden, möge hier das Verfahren bei brandig gewordenem Netzvorfalle, ohne Vorfall einer Darmschlinge, kurz dargelegt werden. Früher galt die Regel, man solle die eiterige Demarcation der gangränösen Netzpartie und die Heilung durch Granulation abwarten. Es bleibt dann der granulirende Netzstumpf in der Wunde liegen und dient als Verschluss der Bauchhöhle; eine feste narbige Verwachsung des Netzes mit der verletzten Stelle der Bauchwand ist das Endresultat. So kann freilich das Leben erhalten werden; aber die Verwachsung des

Netzes mit der Bauchwand ist doch keine angenehme Zugabe zur Heilung und kann sogar später eine innere Einklemmung von Darmschlingen bedingen (§ 243). Auch besteht bis zur vollendeten Heilung immer die Gefahr, dass sich die eiterige Entzündung am Netzstumpfe entlang in die Bauchhöhle fortpflanzt und Peritonitis hervorruft. Man ist deshalb in heutiger Zeit wohl berechtigt zu folgendem Verfahren: Man zieht, unter eventueller Erweiterung der Wunde, das Netz so weit hervor, dass ein gesundes Stück vor die Wunde zu liegen kommt und sticht nun eine mit carbolisirten Seidefäden armirte Nadel so ein und aus, dass immer nur 1—2 Cm. des ausgebreiteten Netzes von einer Ligatur umfasst werden. Die Anordnung der Fäden ist aus Fig. 171 zu ersehen. Wenn jede Ligatur nur einen kleinen Theil des Netzes umgreift, so wird jedes einzelne Blutgefäss sicher verschlossen; sobald dagegen grössere Partien des sehr elastischen Netzes umfasst werden, ist der Verschluss der Gefässe unsicher. Ganz verfehlt wäre es, eine einzige Massenligatur um die ganze Netzpartie zu legen; dieser Faden würde bei dem Zurückbringen des Netzstumpfes oder auch durch die Bewegungen des Netzes in der Bauchhöhle leicht abgestreift werden; eine lebensgefährliche Blutung wäre die Folge. Ist auf die angegebene Weise das ganze Netzstück unterbunden, so schneidet man die gangränöse Partie vor den Ligaturen im Gesunden ab. Der Netzstumpf wird sammt den Ligaturen in die Bauchhöhle versenkt und die Wunde der Bauchdecken durch die Naht geschlossen. Catgutfäden sind für diese Ligaturen nicht zu benutzen, weil ihre Knoten durch den elastischen Druck der umschnürten Netzpartie gelockert werden können; carbolisirte Seidefäden heilen erscheinungslos in der Bauchhöhle ein. Dass dies Alles unter der strengsten Aseptik geschehen und insbesondere der Netzstumpf vor der Reposition in die Bauchhöhle durch antiseptische Berieselung gereinigt werden muss, ist selbstverständlich.

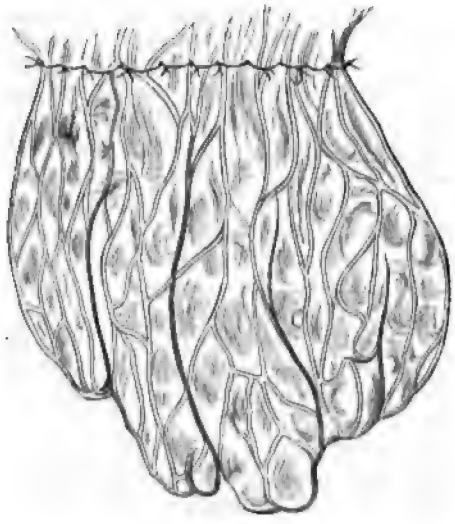

Fig. 171.
Netzstück mit multipler Umstechung.

§ 228. Die penetrirenden Schusswunden der Bauchhöhle.

Im Kriege betragen nach v. Nussbaum die Unterleibsverletzungen 3—4 % aller Verletzungen. Im amerikanischen Kriege speciell waren von 253142 Wunden 8590 Wunden des Unterleibes, davon 3717 penetrirende Bauchwunden, von welchen 87 % starben, während nach den Statistiken anderer Kriege die Sterblichkeit zwischen 41 % und 81 % schwankt. Dass Kugeln und Stichwaffen weit in die Bauchhöhle eindringen und sogar die ganze Bauchhöhle durchdringen können, ohne Darmschlingen zu verletzen, wird sowohl durch die Statistik v. Beck's erwiesen, welcher bei 73 Fällen in 5 das Fehlen der Darmverletzung constatirte, als auch durch die Statistik des amerikanischen Krieges, in welchem unter 3717 perforirenden Bauchwunden 32 ohne Darmverletzung vorkamen. Versuche, welche Hermann und Albrecht an der Leiche anstellten, entsprechen diesen Befunden.

Maschinengewalt entstehen können, ist die Exstirpation gewissermassen schon vorbereitet und auch einige Mal mit Erfolg ausgeführt worden. In anderen Fällen wäre es zwar geboten, die Milz künstlich zum Vorfalle zu bringen, um sie dann zu exstirpiren, d. i. eine regelrechte Splenotomie (§ 235) auszuführen; aber hier steht einem solchen Unternehmen wieder die Unsicherheit der Diagnose hindernd im Wege.

Bei *Schussverletzungen der Leber* spielt die Galle eine ähnliche Rolle, wie der Harn bei Nierenschüssen; ihr Eindringen in die Bauchhöhle kann ebenfalls tödtliche Peritonitis erzeugen. Nun ist bei der Lage der Leber eine Verletzung ohne Eröffnung des Peritonealsackes gar nicht denkbar; in jedem Falle von Schussverletzung der Leber also muss sich Galle in die Bauchhöhle ergiessen. Trotzdem verlaufen nicht alle Schussverletzungen der Leber tödtlich, und L. Mayer führt sogar in seiner Statistik unter 61 Schusswunden der Leber 40 Heilungen an. Es erhellt aus dieser Thatsache, dass die Galle doch nicht in allen Fällen so entzündungserregend auf das Peritoneum einwirkt, wie dies früher angenommen worden ist; vielmehr scheint die Entzündung weit mehr von der zufälligen Beimischung von Spaltpilzen abhängig zu sein, als von der chemischen Constitution der Galle. Dies zeigen auch Thierversuche von Boström (1879), der nachwies, dass in der Bauchhöhle grosse Mengen von Galle ohne jegliche Reizung ziemlich rasch resorbirt werden können. Immerhin wird man bei Bauchwunden, bei welchen die Lage und das Ausfliessen von Galle aus der Wunde eine *Verletzung der Gallenblase* vermuthen lässt, am besten die Wunde erweitern, die Gallenblase untersuchen, eine Stich- oder Schusswunde, die letztere nach Glättung der Ränder, nähen (L. Mayer), bei erheblicher Quetschung und Zerreissung der Blasenwand aber die Exstirpation (§ 235) vornehmen (Herlin 1767, Champaignac 1826). Das Ausfliessen von Galle aus dem Schusscanale der Leber nach aussen ist keineswegs sehr häufig; unter den 61 Fällen, welche L. Mayer zusammenstellt, wurde diese Erscheinung nur 14 mal beobachtet. In derartigen Fällen kann sich freilich die Galle noch lange Zeit nach aussen entleeren, ganz besonders, wenn die Gallenblase mit verletzt war. Dieser Zustand wird wohl auch als *Gallenfistel* bezeichnet. Solche Fisteln heilen nicht selten spontan durch narbige Schrumpfung, doch darf man die Prognose nicht zu früh günstig stellen. Das Gewebe der Leber hat entschieden Neigung zu langsamer eiteriger Schmelzung; mit der Zeit bilden sich *Leberabscesse* (§ 232), welche schliesslich an die peritoneale Hülle herantreten und durch eiterige Peritonitis zum Tode führen. Als charakteristisches Symptom der Schuss- und Stichverletzungen der Leber wird ein heftiger Schmerz in der rechten Schulter angegeben, auch sollen die Schmerzen nach dem rechten Testikel hin ausstrahlen (L. Mayer). Der Singultus, welcher von Einigen als wichtige Erscheinung der Leberverletzung aufgeführt wird, fehlt nicht selten, ist aber wohl mehr auf eine gleichzeitige Zwerchfellwunde zu beziehen. Auch Icterus ist nicht sehr häufig; L. Mayer fand ihn bei allen Leberwunden, welche er aus der Literatur zusammenstellte (267 Fälle), nur 24 mal angeführt.

Kugeln, welche die ganze Bauchhöhle durchdringen, können endlich auch die Wirbel und das von ihnen eingeschlossene Rückenmark treffen. Die Schusswunden des Pankreas und der Nebennieren zeigen so wenig klinisch Interessantes, dass ihre Erörterung übergangen werden kann.

§ 229. Ursachen und Formen der traumatischen Peritonitis.

Diese Krankheit ist nicht allein für die Geschichte zufälliger Verletzungen der Bauchhöhle von grösstem Interesse, auch bei einer grossen Anzahl typischer Operationen, z. B. der Laparotomie (§ 244), der Colostomie (§ 256), der Herniotomie (§ 263),

der Splenotomie (§ 235), ferner nach einigen Operationen der gynäkologischen Praxis, wie der Ovariotomie, Uterusexstirpation u. s. w., über welche die Lehrbücher der gynäkologischen Operationslehre verglichen werden müssen, ist das Schicksal der Operirten im Wesentlichen von dem Eintreten oder Ausbleiben der septisch-eiterigen Peritonitis abhängig. Die einfach hyperplastische Form, welche zu bindegewebiger Verschmelzung der Peritonealplatten führt und demgemäss als *adhäsive* Form bezeichnet wird, hat für die chirurgische Praxis nur insofern Interesse, als sie z. B strangartige Verwachsungen bedingen kann, welche den Anlass zu inneren Einklemmungen abgeben (§ 243). Die folgende Schilderung bezieht sich somit nur auf die traumatischen, septischen und zur Eiterung strebenden, acuten Formen der Peritonitis. Der inneren und geburtshülflichen Klinik gehören diejenigen Fälle an, welche als fortgeleitete Peritonitis aus primären Entzündungen anderer Organe, z. B. aus der Entzündung des Magens (Gastritis), des Darmcanales (Enteritis), der Leber (Hepatitis), der Milz (Splenitis), des Uterus (Metritis), der Ovarien (Oophoritis) u. s. w. hervorgehen. Diese Fälle zeigen je nach dem Charakter der primären Entzündung bald einen mehr adhäsiven, bald einen mehr exsudativen Charakter und werden im letzteren Falle passend unter die Rubriken der *Peritonitis serosa* und der *Peritonitis suppurativa* gebracht. Die letztere Gruppe steht mit der septisch-traumatischen Peritonitis am meisten im Zusammenhange, so dass auf diese Fälle, wie sie sich z. B. von der septisch-puerperalen Metritis, oder von dysenterischen und typhösen Darmgeschwüren aus entwickeln, die nachfolgenden Bemerkungen mit bezogen werden können. Endlich ist noch zu erwähnen, dass die Brucheinklemmung (§§ 260, 261) wie auch die sog. innere Einklemmung (§ 243), wenn nicht frühzeitige Hülfe erscheint, in ihren letzten Folgen immer zu einer septischen Peritonitis führen. Handelt es sich dabei auch um kein Trauma, so ist doch die Form der Peritonitis genau dieselbe, wie bei Verletzungen. Die septischen Infectionsstoffe, welche bei Wunden unmittelbar in die Bauchhöhle eingeführt werden oder sich durch Secrete und Excrete der verletzten Organe, der Nieren, der Blase, des Darmes, in die Bauchhöhle ergiessen, kommen bei der Darmeinklemmung aus den fauligen Zersetzungen des fäcalen Inhaltes und wirken durch die Darmwand hindurch auf das Peritoneum ein. Die Therapie der Brucheinklemmung (Herniotomie § 263) wird uns auf diese Form der septischen Peritonitis und ihre Behandlung zurückführen.

Die Entzündungsfähigkeit des Peritoneum kann verschieden beurtheilt werden. Betrachtet man in cadavere die gefässarme, glatte Membran des parietalen Blattes des Peritoneum an der Innenfläche der vorderen und seitlichen Bauchwand, so mag man die Entzündungsfähigkeit des Peritoneum gering anschlagen. Wenn man dagegen die reichen Gefässnetze der Mesenterien und Mesocolen und den Gefässreichthum der unter dem visceralen Blatte des Peritoneum gelegenen Organe, vor allem der Darmwandungen ansieht, so begreift man den stürmischen Verlauf der septischen Peritonitis. *Die Hauptgefahr der Peritonitis septica beruht darin, dass die Spaltpilze, auch wenn sie nur an einem kleinen Punkte in die Bauchhöhle eindringen, sich in dem vielgestaltigen Hohlraume des Peritoneum schrankenlos fortbewegen und endlich die ganze grosse Fläche des Bauchfelles zur Entzündung bringen können.* In der kleinen Flüssigkeitsmenge, welche die Bauchhöhle enthält, finden die Spaltpilze genügende Ernährung, und die beginnende seröse Transsudation liefert weiteren Nährstoff. *Ihre Weiterverbreitung aber wird wesentlich unterstützt durch die Peristaltik der Darmschlingen und durch die respiratorischen Bewegungen*, welche die Unterleibsorgane bei dem rythmischen Senken und Heben der Zwerchfellkuppel erfahren. Die lymphatischen Stomata, welche sich als Lücken in dem Endothel des Peritoneum zeigen und zu den Lymphgefässen führen, sind von einer theils günstigen, theils auch wieder

ungünstigen Bedeutung für den Gang der Entzündung. Günstig sind sie für das Aufsaugen der Exsudate; sobald aber in den Exsudaten Spaltpilze und Eiterkörperchen enthalten sind, so werden diese in Masse in die Blutbahnen verschleppt und erzeugen ein stürmisches septikämisches oder pyämisches Fieber (Allg. Thl. Cap. 15 und Cap. 16). In einer, auf vielfache Versuche gestützten Arbeit gibt G. Wegner an, dass das Peritoneum in einer Stunde den achten Theil des gesammten Körpergewichtes an Flüssigkeit resorbirt. Die Grösse der Peritonealfläche bei dem Menschen berechnet Wegner auf 17182 □ Cm., während die Fläche der äusseren Haut des ganzen Körpers 17502 □ Cm. beträgt. Bei der operativen Eröffnung der Peritonealhöhle betont er zudem die Gefahr, welche sich durch die *Abkühlung* derselben geltend macht. Als bei seinen Versuchsthieren die Temperatur der eröffneten Bauchhöhle auf 32° sank, trat Herzparalyse ein. Man soll daher die Eröffnung der Bauchhöhle stets in gut erwärmten Räumen vornehmen.

In vielen Fällen führt die septische Peritonitis so schnell zum Tode, dass bei der Obduction kaum Spuren eines entzündlichen Exsudates gefunden werden; in anderen bildet sich ein seröses Exsudat, vermischt mit zahlreichen Fibringerinnseln und Fibrinbeschlägen auf dem visceralen Blatte des Peritoneum, besonders auf der convexen, freien Fläche der Darmschlingen und am Mesenterium. Bei längerem Bestande der Peritonitis kommt es zu zahlreicher Auswanderung von weissen Blutkörperchen, welche theils in den Fibringerinnseln eingeschlossen werden, theils in das flüssige Exsudat eintreten. Dann finden sich grössere Mengen von Eiter in dem tiefsten Theile der Bauchhöhle, bei dem Manne zwischen Blase und Mastdarm, bei dem Weibe zwischen Uterus und Mastdarm, in dem sog. Douglasschen Raume. Die Fibrinbeschläge führen zu allerlei Verklebungen der Darmschlingen unter einander und mit den benachbarten Organen, hinter und zwischen welchen sich wieder grössere Massen Eiter ansammeln und abgesackte, eiterige Exsudate bilden können. Dass überall das Peritoneum getrübt, die Gefässnetze prall mit Blut gefüllt sind, bedarf kaum der besonderen Erwähnung. Was die sonstigen Befunde an Leichen der an Peritonitis septica Verstorbenen betrifft, so sind alle Erscheinungen der Septikämie (Allg. Thl. § 126) an den verschiedenen Organen zu erkennen.

§ 230. Die klinischen Erscheinungen der septischen Peritonitis.

Indem wir auf eine systematische Schilderung des klinischen Verlaufes der Peritonitis verzichten und in dieser Beziehung auf die Lehrbücher der Pathologie verweisen, beschränken wir uns hier auf eine kurze Zusammenstellung der wichtigsten Erscheinungen, wie sie bei septischer Peritonitis in der chirurgischen Praxis dem Beobachter entgegenzutreten pflegen. Diese Erscheinungen sind folgende:

1) Der *Schmerz,* welcher theils als ein Reissen und Brennen in der Bauchhöhle empfunden wird, theils bei der Palpation der äusseren Bauchwand besonders hervortritt, so dass die Betastung der Bauchwand in der Umgebung der Wunde einigermassen über den Beginn der Peritonitis von der Wunde aus orientiren kann. Bei allgemeiner septischer Peritonitis treten vorwiegend in den Hypochondrien heftige Schmerzen ein, und endlich wird jeder tiefere Athemzug schmerzhaft, was bei der Entzündung des peritonealen Ueberzuges des Zwerchfelles leicht begreiflich ist. Zuweilen wird schon die Berührung der Bettdecke an der Bauchwand schmerzhaft empfunden; man muss dann durch grosse Drahtbogen oder durch Fassreife, die beiderseits zwischen Bettlade und Matratze eingesteckt werden, die Bauchdecken vor dieser Berührung schützen.

2) Die *Anschwellung des Unterleibes.* Sie ist besonders in den ersten Tagen wesentlich bedingt durch *Tympanitis* (Gasansammlung) *des Dünn- und Dickdarmes,*

während später auch grössere *Exsudate* an der Anschwellung mitschuld sein können. Ueber die Gasansammlung in den Därmen orientirt leicht der tympanitische Percussionston. Bei grösseren Exsudaten findet man an den tiefsten Stellen der Peritonealhöhle, da wo sich das Exsudat der Schwere nach ansammelt, in der Rückenlage z. B. links und rechts zwischen dem Rippenrande und der Crista ilei, einen gedämpften Percussionston. Die gasgefüllten Darmschlingen schwimmen dann gewissermassen auf dem Exsudate, wie Luftballons auf dem Wasser, so dass die ganze vordere Bauchwand tympanitischen Ton zeigt. Auch die faulige Zersetzung der Exsudate kann zur Gasentwickelung in der Peritonealhöhle führen. Ist das fibrinöse Exsudat nur spärlich, so nimmt die auf die Bauchdecken aufgelegte Hand zuweilen ein feines Reiben wahr, welches von dem Hin- und Herschieben der fibrinösen Beschläge bei der Athmung herrührt.

3) Die *Functionsstörung des Magens und Darmcanales.* Sie zeigt sich am Magen durch *Erbrechen*, und zwar werden zuerst die genossenen Speisen, später der Magensaft, endlich, wenn durch Anstauung der Inhalt des Duodenum und des Jejunum in den Magen zurücktritt, gallige und fäcale Massen ausgebrochen. Am Darmcanale ist *die peristaltische Bewegung herabgesetzt, schliesslich aufgehoben*, im Wesentlichen wohl in Folge der entzündlichen Störung der Darmwand. Es tritt Stuhlverstopfung ein, und die faulige Zersetzung der im Darmcanale enthaltenen Flüssigkeiten führt zu der enormen Gasentwickelung, welche die unter 2) erwähnte Tympanitis bedingt. Alles zusammen, das sehr schmerzhafte Erbrechen, das Aufrülpsen von Gas aus dem Magen, ferner die sonderbare Erscheinung des *Singultus* und das Anwachsen von Gasmengen im Darmcanale machen den Zustand des Kranken zu einem höchst qualvollen.

4) Das *Aufhören der Harnentleerung.* Es ist zum Theil abhängig von der Lähmung der Blasenmusculatur, welche von ihrem peritonealen Ueberzuge her in Entzündung versetzt wird, rührt aber auch manchmal von einer tiefen Störung der Nierensecretion her. Wird noch Harn gelassen, so ist die Menge gering, die Farbe sehr dunkel.

Zu diesen örtlichen Störungen gesellen sich allgemeine, welche theils auf dem septikämischen Fieber, theils auf den Reizungen der Nervengeflechte in der Bauchhöhle beruhen. Die fieberhafte Erhöhung der Körpertemperatur ist in den meisten Fällen sehr bedeutend; doch kommen auch Fälle von höchst intensivem Verlaufe der Peritonitis vor, in welchen die Temperatur niedrig, zuweilen sogar subnormal ist. Die Haut wird blass und trocken, der Puls sehr häufig, die Pulswelle niedrig, oft kaum fühlbar; gegen das Ende verfallen die Gesichtszüge schnell, die Bulbi sinken zurück. Bei allem dem bleibt das Bewusstsein in der Regel ungestört bis zum Tode, so dass den Kranken die volle Empfindung ihrer qualvollen Lage nicht erspart wird. Zu den Beschwerden, welche die Peritonitis für sich schon verursacht, kommt gegen das Ende hin zuweilen noch die Lähmung des Zwerchfelles, bedingt durch das Fortschreiten der Entzündung von dem peritonealen Ueberzuge auf die Musculatur. So kann der Tod auch unter dem Bilde der Suffocation und des Lungenödems eintreten.

Dieses furchtbare Krankheitsbild stuft sich ab zu relativ milden Formen, wie sie auch bei scheinbar aseptischem Verlaufe einer Bauchwunde nicht selten beobachtet werden. Eine leichte Empfindlichkeit der Bauchdecken, beschränkt auf die nächste Umgebung der Wunde, ebenso eine beschränkte und schnell vorübergehende Tympanitis, etwas Uebelkeit und leichte Erhebungen der allgemeinen Körpertemperatur, das sind ungefähr die Erscheinungen, wie sie den niedrigsten Graden der septischen Peritonitis zukommen. Mittelschwere Formen gelangen zuweilen zu einem chronischen Verlaufe, z. B. zur Bildung der schon im vorigen Paragraphen kurz erwähnten circumscripten Eiterherde. Doch entsprechen solche abgesackte Eiter-

ansammlungen nur selten dem Ausgange einer allgemeinen Peritonitis. Häufiger entstehen sie dadurch, dass von den Organen aus, welche das Peritoneum einschliesst, z. B. vom Darme oder von der Leber aus eiterige Entzündungen, wie etwa bei Darmgeschwüren, langsam auf den peritonealen Ueberzug fortschreiten. Dann bilden sich zunächst adhäsive Verwachsungen, durch welche später die vordringende Eiterung gegen die übrigen Theile der Bauchhöhle abgeschlossen ist.

§ 231. Die Behandlung der septischen Peritonitis.

Vom chirurgischen Standpunkte aus muss bei der Behandlung der traumatischen, septischen Peritonitis das Hauptgewicht auf den *prophylaktischen Schutz des Peritoneum durch das Verfahren der Aseptik* gelegt werden. Bei der operativen Eröffnung der Bauchhöhle ist dieser Schutz so wirksam, dass man nach den verschiedenen Operationen, bei welchen das Peritoneum verletzt werden muss — sie wurden kurz schon § 229 namhaft gemacht — kaum mehr eine Peritonitis, nicht einmal eine solche geringen Grades beobachtet. Erst die Aseptik hat das Gebiet jener Operationen weit geöffnet und ihre Erfolge in früher nie geahnter Weise gesichert. Schwieriger ist die Handhabung der *Antiseptik bei inficirten penetrirenden Wunden*, mögen dieselben durch Zufall entstanden sein, z. B. durch unreine Fremdkörper, beschmutzte Waffen u. s. w., oder durch Operationen, bei welchen das aseptische Verfahren vernachlässigt wurde oder trotz aller Vorsicht durch einen bösen Zufall nicht zum Ziele führte. Die antiseptische Berieselung lässt sich in der Bauchhöhle schwer ausführen; einmal deshalb, weil der Irrigationsstrom unmöglich alle Recessus der vielgestaltigen Bauchhöhle zu erreichen vermag, dann aber auch, weil manche sehr wirksamen Antiseptica, wie Carbolsäure und Sublimat, in den Recessus der Bauchhöhle zurückgelassen, höchst gefährliche Vergiftungen herbeiführen können. Gleichwohl räth C. Hueter, sobald sich von einer Wunde aus die ersten Anfänge der septischen Peritonitis zeigen, sofort, sei es durch Vermittlung eines in die Wunde eingelegten Drainrohres oder unter Wiedereröffnung der schon verklebten Wunde, mit einer reinen Glasspritze bis zu 10 Grm. einer 3% Carbollösung in die Bauchhöhle zu injiciren. Er will von diesem Verfahren sehr gute und rasche Erfolge gesehen haben. Erwachsene, kräftige Menschen zeigten bei Injection der Maximaldose höchstens eine geringe dunkle Verfärbung des Urins, aber keine Erscheinungen schwerer Carbolvergiftung.

Die *Entleerung der Darmgase* mit feinen Hohlnadeln oder sehr feinen Troicarts, welche man von aussen her in die Darmschlingen einsticht, gewährt zwar dem Kranken eine bedeutende Erleichterung, ist aber nicht unbedenklich, weil der Inhalt der Darmschlingen durch die Stichöffnungen in die Bauchhöhle abfliessen und eine Verschlimmerung der Peritonitis bewirken kann. Den gleichen Zweck erreicht man durch ein ganz ungefährliches Verfahren, nämlich durch das Einführen langer elastischer Darmrohre vom Rectum aus in den Dickdarm.

Bei allgemeiner Verbreitung der septischen Peritonitis in der ganzen Bauchhöhle liegt es nahe, dem Beispiele der gynäkologischen Operateure (Spencer Wells u. A.) zu folgen, welche nach der Entfernung des Eierstockcystomes, d. h. nach der Ovariotomie, sobald von dem Inhalte der Cysten einiges in die Bauchhöhle einfloss, die sog. *Toilette der Bauchhöhle* ausführen, d. h. mit ganz reinen, carbolisirten Schwämmen die Flüssigkeit zwischen den Darmschlingen und den Mesenterien aufsaugen und auswischen, bevor sie die Bauchwunde mit Nähten schliessen. Man müsste sich durch einen grossen Schnitt Zugang zu der ganzen Bauchhöhle und allen ihren Recessus zu verschaffen suchen, dann mit carbolisirten Schwämmen alle entzündlichen Exsudate aufsaugen und zugleich die Wandungen des Peri-

eine Theilerscheinung der schwersten Formen der Pyämie und führen wohl ohne Ausnahme zum Tode. Ueber vereiterte Milzechinokokken vergl. § 234, über Milzexstirpation bei drohender Gangrän der prolabirten Milz § 235.

Die meisten *Leberabscesse,* welche in unseren Gegenden beobachtet werden, gehören ebenfalls in das Bereich der metastasirenden Pyämie. Auch sie werden selten erkannt und führen ebenso sicher zum Tode, wie die oben erwähnten Abscesse der Milz. Nur in seltenen Fällen entwickelt sich ein Leberabscess aus dem Blutergusse einer Contusion. In tropischen Klimaten sind Leberabscesse eine nicht seltene Erkrankung. Man kann sich vorstellen, dass die in jenen Klimaten ziemlich häufigen, infectiösen Darmentzündungen, z. B. die Dysenterie, zum eiterigen Zerfall von Thromben in den Mesenterialvenen führen, deren Trümmer dann nach den Aesten der Vena portarum verschleppt werden und die Bildung eines Abscesses veranlassen. Solche Leberabscesse werden immer tödtlich verlaufen, wenn die Eiterung an den peritonealen Ueberzug der Leber herantritt, bevor das viscerale Blatt des Peritoneum Adhäsionen mit dem parietalen gebildet hat. Fehlen diese, so entsteht zweifellos eine allgemeine, zum Tode führende Peritonitis. Im anderen Falle kann der Leberabscess ziemlich gefahrlos nach aussen durch die Bauchwand perforiren. Verwachsungen der Leber mit dem Darmcanale ermöglichen zuweilen den Durchbruch und die Entleerung des Eiters in den Darm; in sehr seltenen Fällen wurde selbst eine Perforation durch das Zwerchfell beobachtet und die Communication eines Bronchus mit dem Leberabscesse (Thierfelder). Hieraus folgt für die operative Behandlung der Leberabscesse, dass die Eröffnung erst geschehen kann, nachdem die feste Verklebung der beiden Peritonealblätter rereicht ist. Diesem Zwecke diente früher das *Durchätzen der Bauchwand* (Recamier) und zwar mit Wiener Aetzpaste, der Canquoin'schen Paste, Aetzkali und ähnlichen Aetzmitteln. Einfacher als dieses Verfahren, welches immer eine Reihe von Tagen in Anspruch nimmt und sehr viel Schmerzen macht, ist die Methode von Begin, nach welcher man die äussere Bauchwand bis auf die Fascia transversa mit dem Messer spaltet, die Wunde unter einem Charpieverbande eitern lässt und erst nach 3—4 Tagen auf den Abscess incidirt. An Stelle der Charpie könnte man noch besser eine 5 % Chlorzinklösung oder eines der oben angeführten Aetzmittel wirken lassen. Drängt der Abscess die Vorderfläche der Leber gegen die Bauchwand an, so liesse sich auch das v. Volkmann'sche Verfahren bei Echinococcus der Leber anwenden (§ 234 Schluss).

Bei Gallenblasencysten und eiterigen Entzündungen der Gallenblase durch Gallensteine kommt es zuweilen zu Verwachsungen der Gallenblase mit der vorderen Bauchwand und endlich zur Perforation nach aussen, so dass sich Gallensteine aus der entstandenen Fistel entleeren. Wie man unter Nachahmung dieser spontanen Perforationen allmälig zu der operativen Eröffnung solcher *Empyeme der Gallenblase* kam, werden wir in § 235 näher kennen lernen.

Die *Nephritis* tritt ähnlich wie die Splenitis und Hepatitis selten in der eiterigen Form auf; am häufigsten noch finden sich multiple Eiterherde als Metastasen der Pyämie. Anders steht es mit der *eiterigen Pyelitis,* der eiterigen Entzündung des Nierenbeckens. Ihr weniger seltenes Vorkommen ist vorwiegend durch die Rückstauung und Zersetzung des Harnes zu erklären, welcher in Folge eines Urethra- oder Blasenleidens (Cap. 22 und 23) eine mangelhafte Entleerung findet. In anderen Fällen ist Steinbildung im Nierenbecken (§ 236) die Ursache. Diese eiterige Pyelitis kann auf das Bindegewebe in der Umgebung der Niere übergreifen und dann einen Abscess bilden, welcher am Ureter nach unten wandert, oder an der hinteren-seitlichen Bauchwand erkennbar wird. Nach Eröffnung solcher Abscesse, welche mit dem Nierenbecken im Zusammenhang stehen, fliesst der Harn aus der Incisionswunde ab. Hat sich der Kranke von der Eiterung erholt, so bleibt dann

oft noch eine Harnfistel, sei es nun eine Nierenbecken- oder eine Ureterenfistel, übrig. Ihre Heilung kann durch Aetzungen versucht werden, doch führen diese nur dann zum Ziele, wenn der Ureter wegsam geblieben ist. Die letzte Möglichkeit zur Beseitigung einer Fistel dieser Art besteht in der Exstirpation der betreffenden Niere (§ 236).

§ 233. Allgemeine Uebersicht über die Geschwülste der Bauchhöhle.

Auf dem weiten Gebiete der Geschwulstbildung in der Bauchhöhle begegnen sich innere, geburtshülfliche und chirurgische Klinik. Wenn nun auch nicht alle Geschwülste zu einem directen chirurgischen Eingreifen Veranlassung geben, so bedarf doch der Chirurg zur Stellung der Indicationen der Erfahrung über alle möglichen Tumoren der Bauchhöhle, mögen sie nun von den in ihr eingeschlossenen, oder den ihr zunächstliegenden Organen ausgehen. Die nachfolgende Uebersicht beschränkt sich auf die Aufzählung der grösseren Geschwulstarten, welche bei der differentiellen Diagnostik berücksichtigt werden müssen. Dabei wird auf eine Schilderung des Entstehens und der Symptome aller einzelnen Geschwulstformen verzichtet. Nur die für die chirurgische Praxis wichtigsten Geschwülste sollen hier genauer betrachtet werden; alle dagegen, welche der pathologische Anatom als zufällige Befunde der Obduction notirt, z. B. kleine Lipome der Appendices epiploicae, kleine Geschwülste der Nebennieren, die cavernösen Venengeschwülste der Leber u. s. w. bleiben im Folgenden unberücksichtigt.

I. Schwellungen und Geschwülste der *Milz*. Es sind mit Ausnahme der einfachen, febrilen Schwellung und der geringeren Grade amyloider Degeneration, welche keinen geschwulstartigen Charakter tragen:

a) Die *Anschwellungen der Milz bei Malariafieber*. Sie können enormen Umfang erreichen, so dass die Milz den grössten Theil der Bauchhöhle ausfüllt. Die Geschwulst ist sehr fest, geht von dem linken Hypochondrium aus; ihr vorderer stumpfer Rand kann, wenn kein wässeriger Erguss in der Bauchhöhle vorliegt, mit den Fingern umgriffen werden. Im Uebrigen lenkt die Erzählung des Kranken von seinen typischen Fieberanfällen die Diagnose auf die richtige Bahn. Die chirurgische Behandlung dieser Schwellung ist versucht worden, und zwar mit Injectionen von Carbol- oder Arsenlösungen (Mosler), sowie auch durch die Exstirpation der Milz (§ 235).

b) Die *leukämische Milz* (§ 235).

c) Die *Echinokokken der Milz* (§ 234).

d) Die *Wandermilz* (§ 235).

II. Schwellungen und Geschwülste der *Leber*, wieder mit Ausschluss der geringen febrilen Schwellung.

a) Die *amyloide Schwellung der Leber* kann so bedeutend werden, dass die Leber in Form einer Geschwulst von dem rechten Hypochondrium aus weit nach unten in die Bauchhöhle ragt. Die Schwellung ist sehr fest, der Rand gleichmässig eben. Die Ursachen der amyloiden Degeneration sind bei der Diagnose zu berücksichtigen.

b) Die *multiplen Carcinome der Leber*, meist Epithelialcarcinome bei primärem Magencarcinom, welches zur Thrombose der Magenvenen und zu thromboembolischer Verschleppung der Geschwulstzellen in die Aeste der Pfortader führt. Die grosse Zahl der Carcinome, bis zu 100 und darüber, bedingt eine bedeutende Schwellung der Leber, an welcher man die einzelnen Knoten fühlen kann. Erweichen diese Secundärknoten und bildet sich durch Confluiren ein Abscess, so kann

eine Aehnlichkeit mit Echinokokken der Leber (§ 234) eintreten. Die Erscheinungen des primären Magencarcinomes sind bei der Diagnose zu berücksichtigen.

c) Der *Hydrops vesicae felleae* führt selten zu einer Schwellung, welche Kopfgrösse überschreitet. Die Schwellung geht von der Stelle der Gallenblase aus und ist gleichmässig kugelig. Oft sind Gallensteine durch die schlaffen Wandungen der Cyste hindurch zu fühlen. Der Bildung des Hydrops der Gallenblase gehen zuweilen Erscheinungen der Gallenstauung, Icterus, farblose Stuhlgänge vorher, Symptome, welche bei der Diagnose natürlich verwerthet werden müssen. Ueber Behandlung § 235.

d) Die *Echinokokkengeschwülste der Leber* (§ 234).

Alle Geschwülste der Leber und der Milz folgen genau den respiratorischen Bewegungen des Zwerchfelles, während die Geschwülste der Nieren, des Uterus, der Ovarien u. s. w., bei der Athmung ziemlich unbewegt bleiben.

III. Schwellungen und Geschwülste der *Nieren*.

a) *Sarkome der Niere* entwickeln sich oft schon im jugendlichen Alter. Sie können enorm grosse, rundliche und ziemlich weiche Geschwülste bilden, welche fast die ganze Bauchhöhle ausfüllen. Das Colon transversum und das Colon ascendens oder descendens werden nach vorn geschoben und decken von vorn her die Geschwulst zu, während Leber- und Milzgeschwülste den Dickdarm nach hinten schieben und sich zwischen Bauchwand und Darm lagern. Man hat in diesen Sarkomen mehrfach quergestreifte Muskelfasern gefunden und sie dann als ***Rhabdomyom der Niere*** bezeichnet (Allg. Thl. § 139 Schluss).

b) Die *Hydronephrose,* die cystische Erweiterung des Nierenbeckens, ist meist die Folge einer Harnstauung. Sie entsteht durch Compression der Ureteren, durch Nierensteine, durch angeborene Klappen und Verengerungen der Ureteren, auf welch letztere Englisch hinwies. Setzt sich diese Aufstauung bis in die Harncanälchen des Nierengewebes fort, so entsteht neben der Hydronephrose eine *Cystenniere.* In den meisten Fällen atrophirt das Nierengewebe unter dem Drucke der Flüssigkeit, und es bleiben endlich an dem Sacke, welcher nicht selten bis zu Kopfgrösse und darüber anwächst, nur schwer erkennbare Reste der Niere übrig. Auch die Pyelonephritis, die eiterige Entzündung des Nierenbeckens, kann zur Hydronephrose führen, oder sich mit ihr entwickeln. Der Inhalt des hydronephrotischen Sackes zeigt schliesslich, da die Harnsecretion allmälig aufhört, nicht die geringste Aehnlichkeit mehr mit dem Harne, sieht wasserhell aus, ist oft ganz frei von harnsauren Salzen und hat ein sehr niedriges specifisches Gewicht. Auch der Eiweissgehalt ist wechselnd und kann fehlen. Wegen der Differentialdiagnose zwischen Hydronephrose und Echinococcus der Leber ist § 234, wegen der Behandlung § 236 zu vergleichen.

c) Die *Wanderniere,* über welche die Lehrbücher der Pathologie und der pathologischen Anatomie nachzuschlagen sind. Dieser Zustand entspricht weniger einer Nierengeschwulst, als vielmehr einer falschen Lage der Niere, welche als bewegliche Geschwulst aufgefasst werden kann. Sie ist bei Frauen häufiger als bei Männern. Nach den statistischen Zusammenstellungen von Rollett und Guenau de Mussy wird die rechte Niere viel häufiger zur Wanderniere, als die linke; von 34 Fällen waren nur 4 linkseitig. Die Wanderniere liegt als bewegliche Geschwulst gewöhnlich der vorderen Bauchwand an und kann durch Druck auf die Darmschlingen und die grossen Gefässe erhebliche Beschwerden verursachen. Die Bohnenform der Geschwulst sichert am meisten die Diagnose; doch muss auch auf etwa wechselnde Mengen des entleerten Harnes, auf sein hohes specifisches Gewicht u. s. w. Bezug genommen werden, weil die Secretion der Wanderniere durch Knickung des Ureters gestört werden kann. Ueber Behandlung vergleiche § 236.

IV. *Schwellungen der Harnblase.* Hier ist einzig und allein die *Dilatation der Harnblase durch Aufstauung des Harnes* zu nennen (über Ursachen §§ 209, 303, 315). Die Blase bildet eine gleichmässige, aus dem kleinen Becken emporsteigende, anfänglich unter dem Nabel abschliessende, endlich aber darüber hinaus sich fortsetzende Schwellung, von praller Consistenz und convexer Abgrenzung.

V. *Geschwülste des Darmes,* besonders Carcinome (§ 241).

VI. *Geschwülste des Netzes,* Sarkome und secundäre Carcinome, welche sehr bewegliche Geschwülste bilden. Auch Echinokokken des Netzes kommen vor.

VII. *Geschwülste des Pankreas,* Cysten, Sarkome und Gallertkrebse (§ 235).

VIII. *Geschwülste der Mesenterial- und Retroperitoneal-Lymphdrüsen.* Ausgedehnte tuberkulöse Anschwellungen dieser Drüsen beobachtet man zuweilen bei Kindern, carcinomatöse als Secundärgeschwülste bei Carcinom des Magens, der Leber, des Uterus, des Mastdarmes u. s. w. Seltener treten Lymphosarkome und leukämische Drüsenschwellungen auf.

IX. *Geschwülste der Aorta, und zwar Aneurysmen* derselben, auf der Basis der Endarteriitis entstanden. Sie bilden längliche, pulsirende Tumoren, welche der Wirbelsäule direct aufliegen. Auch Aneurysmen der A. coeliaca, der A. renalis u. s. w. werden beobachtet.

X. *Geschwülste der Lendenwirbel,* besonders grosse secundäre Carcinome der Lendenwirbelkörper.

Sodann verdienen alle Abscesse, welche in der Bauchwand liegen oder in die Bauchhöhle vorragen, bei der Differentialdiagnose Beachtung, z. B. grosse Wanderabscesse längs des M. psoas, vor oder hinter dem M. quadratus lumborum. Kaum erwähnenswerth sind die *freien Körper der Peritonealhöhle,* wie sie z. B. aus abgeschnürten Appendices epiploicae hervorgehen können. Sie sind mehr ein zufälliger Befund bei Sectionen, als dass ihnen eine klinische Bedeutung zukäme.

Ueber die *Geschwülste, welche vom kleinen Becken aus sich entwickeln und nach der Bauchhöhle emporsteigen,* ist § 363 zu vergleichen. Bei Mädchen und Frauen sind die *Dermoide des Ovarium, die Cysten des Ovarium, die Cystosarkome und Carcinome desselben, die Fibromyome des Uterus, das Medullarcarcinom des Uterus, die Hämatometra,* d. i. die Retention des menstrualen Blutes in der Höhle des Uterus bei Verschluss des Cervicalcanales oder der Scheide zu berücksichtigen. Endlich muss *bei Frauen der schwangere Uterus* und die *Graviditas extrauterina* genannt werden. Es ist keineswegs unerhört, dass der schwangere Uterus für eine Geschwulst gehalten wurde, bis das scheinbar pathologische Räthsel seine physiologische Lösung in der Entbindung fand. In Betreff dieser von Uterus und Ovarien ausgehenden Schwellungen und Geschwülste muss übrigens auf die Handbücher der Geburtshülfe und Gynäkologie verwiesen werden.

§ 234. Die Echinokokkengeschwülste der Unterleibshöhle und ihre Behandlung.

Am häufigsten sind die *Echinokokken der Leber,* nächstdem die der *Milz,* sehr viel seltener die der *Nieren* und des *Netzes.* Davaine zählt auf 366 Echinococcusgeschwülste des Unterleibes nur 33 Fälle von Echinococcus in den Nieren. Endlich kommen in beschränkter Zahl noch Echinokokkengeschwülste in der Bauchwand, insbesondere im Bindegewebe der Fascia transversa vor, ohne mit irgend einem der genannten Organe in Verbindung zu stehen. Die Zusammensetzung der Echinokokkengeschwulst variirt von einer einzigen Blase, die etwa faustgross werden kann, bis zu

vielen Hunderten, welche riesenhafte, die ganze Bauchhöhle ausfüllende Geschwülste bilden. Dass die Umgebung des Darmcanales von den Echinokokken bevorzugt ist, erklärt sich aus der Einfuhr der Eier vom Munde her. Es ist bekannt, dass eine bei Hunden wohnende Bandwurmart, die Taenia echinococcus, die Eier producirt, aus welchen die Echinokokken bei dem Menschen entstehen. Wahrscheinlich gelangen diese Eier vom Darmcanale aus zum Theil in die Blutgefässe und werden von den Wurzeln der Venae mesaraicae in die Pfortader und von hier in die Leber getragen. Andere mögen eine lymphatische Resorption erleiden und so in den allgemeinen Kreislauf gelangen. Diesem Vorgange entspricht das ziemlich häufige Vorkommen der Echinokokken in den Lungen, wenn sie auch hier etwas seltener sind, als in der Leber. Nach dem Durchpassiren durch die Capillaren der Lungen steht natürlich den Eiern das gesammte Körpergebiet, soweit die arteriellen Gefässe reichen, offen. Es finden sich daher vereinzelte Echinokokken an den verschiedensten Orten. Sie wurden schon erwähnt bei den Geschwülsten der Zunge (§ 97), der seitlichen Halsgegend (§ 167), der weiblichen Brustdrüse (§ 191); sie kommen aber auch zwischen den Muskeln und im Unterhautbindegewebe der Extremitäten, besonders am Oberarme und Oberschenkel, ja sogar im Markgewebe der Knochen zur Entwickelung. Im Allgemeinen zeigen die Echinokokken eine endemische Verbreitung. In Island ist ihre Zahl auffällig gross; in der norddeutschen Tiefebene tritt die Krankheit häufiger auf, als in Mittel- und Süddeutschland.

Die *Echinokokken der Leber* entwickeln sich selten gegen die Wölbung des Zwerchfelles hin, durchwachsen aber dann meist das Diaphragma und dringen in die Pleurahöhle vor. Findet man also Echinokokkenblasen in der rechten Pleurahöhle, so können sie nicht nur aus der Lunge, sondern auch aus der Leber dorthin gelangt sein. In der grossen Mehrzahl der Fälle wächst der Echinococcus nach dem freien Rande der Leber und gegen die Bauchhöhle hin. Grosse Echinokokkensäcke der Leber reichen bis zur Fossa iliaca dextra. Auch vom linken Leberlappen gehen häufig Echinokokken aus, so dass aus der linkseitigen Lage einer Geschwulst in der Bauchhöhle keineswegs auf die Unmöglichkeit oder Unwahrscheinlichkeit eines Echinococcus der Leber geschlossen werden kann. Die Consistenz der Geschwülste ist in der Regel eine weiche, mit deutlicher Fluctuation. Nur wenn sich der Sack durch entzündliche Exsudation prall füllt, kann die Empfindung der Fluctuation aufhören, der Tumor fühlt sich dann ziemlich fest an.

Bei dem leisen Percutiren der Geschwulst bemerkt man zuweilen ein eigenthümliches Zittern, wie wenn Gallerte in Bewegung geräth. Dieses von Piorry mit dem Namen *Frémissement hydatique, Hydatidenschwirren* bezeichnete Symptom ist eine, in früherer Zeit ungebührlich hervorgehobene Erscheinung; sie fehlt in vielen Fällen von Echinococcus. Es ist dies auch kaum anders zu erwarten, da die Echinokokken nicht frei im Gewebe liegen, sondern in einem durch den Reiz der Entozoen gebildeten, bindegewebigen Sacke von wechselnder Wandstärke. Die Geschwulst erscheint deshalb auch bei der Betastung viel gleichmässiger, als dies die Menge der Blasen vermuthen liesse.

Der Verlauf eines Leberechinococcus kann sich sehr verschieden gestalten. Zufällige Leichenbefunde lehren, dass es auch in grösseren Säcken zum Verkalken des abgestorbenen Inhaltes und so zur narbigen Schrumpfung, einer Art Spontanheilung kommen kann. Häufiger jedoch ist das energische Fortwuchern der Blasen. Dann droht der tödtliche Ausgang. Der Sack berstet entweder nach der Bauchhöhle hin und ruft gewöhnlich eine tödtliche Peritonitis hervor, oder es tritt nach nekrotischem Zerfalle der Blasen, oder auch ohne denselben, Vereiterung und Verjauchung des Sackes ein, welche durch Septikämie zum Tode führt. Diesen tödtlich verlaufenden Fällen stehen freilich andere, aber seltenere gegenüber, in welchen eine spontane Entleerung der Echinokokkenblasen die Heilung einleitet. So kann

ein Echinokokkensack, welcher von der Leber durch das Zwerchfell zur Pleurahöhle vorwucherte, endlich in einen grösseren Bronchus gelangen; dann werden die Blasen ausgehustet. Oder der Sack verwächst mit einer Darmschlinge und berstet in den Darmcanal, so dass die Blasen mit den Fäcalmassen entleert werden. Bei Nierenechinokokken gehen die Blasen zuweilen mit dem Harne ab. Selbst bei der Berstung in die Bauchhöhle kann es in Ausnahmefällen zur Resorption der wässerigen Bestandtheile ohne tödtliche Peritonitis kommen.

Von anderen fluctuirenden Anschwellungen sind die Echinokokkengeschwülste, jedoch keineswegs in allen Fällen, durch *chemische und mikroskopische Untersuchung der Flüssigkeitsprobe* zu unterscheiden, welche durch die Punction gewonnen wurde. Die Probepunction selbst wird am besten mit der Pravaz'schen Nadel durch Aspiration einiger Tropfen ausgeführt. Sind die Echinokokken noch alle am Leben und ist keine Eiterung eingetreten, so ist der *Inhalt des Sackes wasserhell*, von geringem specifischem Gewichte (ungefähr 1010) und enthält chemisch nachweisbar Bernsteinsäure, viel Chlornatrium und kein Eiweiss. An den wenigen entleerten Tropfen ist die chemische Probe freilich nur schwer ausführbar. Die mikroskopische Untersuchung lässt bei diesem Verhalten der Echinokokken keine körperlichen Elemente erkennen, oder doch nur sehr geringe Spuren, aus welchen man keine festen Schlüsse ziehen kann. Ist dagegen nekrotischer Zerfall der Blasen eingetreten, so findet man: 1) einzelne Haken, welche sich aus dem Hakenkranze (Fig. 172) abgelöst haben; 2) kleine, ovale, chitinhaltige Platten aus der Blasenwand. Die Haken sind, wenn sie sich vorfinden, sichere Kennzeichen; wo sie fehlen, kann gleichwohl ein Echinococcus vorliegen, denn nicht jede Flüssigkeitsprobe enthält gerade Haken. Ueberdies gibt es zahlreiche Blasen ohne Spur von Hakenkränzen; zuweilen kommen Hunderte solcher unfruchtbarer Blasen, sog. Akephalocysten, nebeneinander vor. Auch das Fehlen der Chitinplatten ist kein absoluter Beweis gegen Echinococcus, denn sie können durch den nekrotischen Zerfall zerstört worden sein. Ist der Sack vereitert, so füllen zahlreiche Eiterkörperchen das mikroskopische Gesichtsfeld und lassen die morphologischen Bestandtheile der Echinokokken schwer erkennen.

Fig. 172.
Scolex eines Echinococcus (sc) mit Hakenkranz (hk) und einzelnen Haken (h h).

Im Allgemeinen wird man bei Entleerung einer wasserhellen Flüssigkeit auch ohne weitere positive Zeichen einen Echinococcus annehmen dürfen, wenn eine Hydronephrose ausgeschlossen werden kann. Hierüber aber entscheidet, wie oben erwähnt, die Lage des Colon. (§ 233 Schwellungen und Geschwülste der Nieren.) Ueber die Flüssigkeit der Hydronephrose vergl. ebenda. Andere pathologische Flüssigkeitsansammlungen von wasserheller Beschaffenheit kommen an und in der Bauchhöhle nicht vor.

An anderen Orten des Körpers, wo der Echinococcus sich im Unterhautbindegewebe oder in oberflächlichen Muskelschichten entwickelt hat, kann er durch Exstirpation des ganzen Sackes sicher und unbedenklich entfernt werden. In der Bauchhöhle aber ist eine solche Operation theils wegen der Gefahr der Peritonitis, theils wegen der Verletzung der Organe, in welchen die Echinokokkengeschwülste

eingelagert sind, nicht wohl ausführbar. Hier müssen kunstvollere Methoden angewendet werden. Wir nennen, unter Uebergehung einzelner, unwichtiger Modificationen, folgende typische Methoden:

1) *Die einfache Punction* (Boinet). Sie wird meist zum Zwecke der Diagnose unternommen, kann aber zugleich dazu benutzt werden, um soviel Flüssigkeit abfliessen zu lassen, als sich eben entleeren lässt. Die vorsichtigste Probepunction ist, wie schon oben erwähnt wurde, die Aspiration mit der aseptisch reinen Pravaz'schen Nadel. Nimmt man stärkere Troicarts, so entleert man freilich oft eine grössere Menge von Flüssigkeit, auch wohl kleine Blasen und Stücke grösserer; trotzdem ist dieses Verfahren zu widerrathen, weil neben dem Troicart oder nach seiner Extraction Flüssigkeit in die Bauchhöhle einfliessen und eine Peritonitis mit tödtlichem Ausgange hervorrufen kann.

2) *Die Punction mit Injection.* Man pungirt in diesem Falle ebenfalls mit Hohlnadeln oder Troicarts, aber weniger, um flüssigen Inhalt zu entleeren, als vielmehr, um solche Flüssigkeiten einzuspritzen, von welchen man erwarten kann, dass sie das Leben der Echinokokken vernichten und so eine narbige Schrumpfung einleiten. Hierzu sind sehr verschiedene Flüssigkeiten benutzt worden: z. B. Lösungen von gallensauren Salzen (Frerichs), dünne Jodlösungen, endlich auch Carbollösungen. Die letzteren verdienen wohl am ehesten den Versuch, weil man wenigstens sicher ist, dass die Injection nicht zur Verjauchung des Sackes Anlass gibt. Dabei ist freilich zu erwägen, dass gegenüber einer schon bestehenden Zersetzung der Echinokokkenblasen die geringe Menge der injicirten Carbolsäure keine sichere Wirkung ausübt; die meisten Fälle treten aber erst mit beginnender Zersetzung in Behandlung. Zudem ist es bei grossen Echinokokkengeschwülsten nicht recht denkbar, dass die injicirten Flüssigkeiten auf alle Blasen tödtend wirken sollen. Die Injectionsbehandlung hat bis jetzt keine glänzenden Erfolge aufzuweisen.

3) *Die Punction mit Liegenlassen der Troicartcanüle.* Dieses Verfahren hatte früher manchen schlechten Erfolg, weil man keine aseptisch reinen Instrumente benutzte und ohne aseptische Massregeln pungirte. Der Inhalt des Sackes verjauchte oft ganz plötzlich, und die enge Canüle ermöglichte weder die vollkommene Entleerung der Jauche, noch das Ausräumen des Sackes. Gewöhnlich gingen die Kranken an septischer Peritonitis zu Grund. Unter Aseptik ausgeführt, leistet diese Methode zuweilen ganz gute Dienste, nur darf noch keine Zersetzung im Sacke eingetreten sein, der Kranke also noch nicht fiebern. Man benutzt die Canüle dann auch zu Injectionen von antiseptischen Flüssigkeiten, besonders von schwachen ($^1/_2$ procentigen) Salicyllösungen. Besteht schon Fieber, so ist die Entleerung des Inhaltes durch die Canüle zu mangelhaft und das Verfahren nicht mehr angezeigt. Man hat dann die Wahl zwischen folgenden Methoden:

4) *Die Doppelpunction nach* G. Simon, *mit nachfolgender Incision zwischen beiden Canülen.* Man sticht zwei feine Troicarts in einer Entfernung von etwa 2—3 Cm. von einander in die Geschwulst ein und verschliesst, damit keine Entleerung stattfindet und der Sack sich nicht von der vorderen Bauchwand zurückzieht, die äusseren Oeffnungen der Canülen mit Wachs. Nun entsteht zwischen den Canülen eine adhäsive Peritonitis, welche das parietale Blatt des Peritoneum mit dem visceralen verlöthet. Auf diese Weise verwächst der Echinokokkensack mit der Bauchwand, und 3—5 Tage nach der Doppelpunction kann zwischen den beiden Canülen die Incision vorgenommen werden, ohne dass man die Bauchhöhle eröffnet und gefährdet. Es trat dieses Verfahren an Stelle der veralteten *Durchätzung der Bauchwand und des Sackes* mit Wiener Paste oder Chlorzinkpaste, einer Methode, die recht schmerzhaft war und immer 8—14 Tage in Anspruch nahm. Sie hatte freilich den Vortheil der absolut sicheren Verwachsung für sich. Die

Anwendung der Aseptik bei der Simon'schen Doppelpunction hat die unangenehme, aber doch lehrreiche Erfahrung machen lassen, dass wegen Mangel jedes entzündlichen Reizes die adhäsive Peritonitis ausblieb. Hierdurch wird das ganze Verfahren ausserordentlich unsicher.

5) *Das Vernähen des Echinokokkensackes mit der vorderen Bauchwand nach freier Eröffnung der Bauchhöhle* (Sänger und Lindemann). Unter allen Massregeln der Aseptik spaltet man auf der Höhe der Geschwulst Bauchwand und Peritoneum und näht nun mit carbolisirten Seidefäden, nicht mit Catgut, welches zu schnell resorbirt werden könnte, die Geschwulstwand mit ihrem peritonealen Ueberzuge an die Wundränder so fest an, dass jeder Zugang zur Bauchhöhle geschlossen ist. Dann wird die Cystenwand innerhalb des Kreises der Nähte mit dem Messer geöffnet, und der Inhalt entleert. Das Verfahren ähnelt dem in § 240 beschriebenen Anlegen einer Magenfistel. Hat bereits die Zersetzung des Cysteninhaltes begonnen, so wird die antiseptische Ausspülung des Sackes hinzugefügt. Ein aseptischer Verband schliesst die mit Drainröhren versehene Wunde. Die Methode hat den Vorzug der raschen Ausführung, setzt aber voraus, dass alle Suturen sicher halten und die Verwachsung an keiner Stelle ausbleibt; eine tödtliche Peritonitis ist sonst die unabwendbare Folge. Es hat daher R. v. Volkmann die Operation *in zwei Acte getheilt.* Er durchtrennt unter Aseptik die Bauchwand bis auf die vorgewölbte Fläche der Leber, stopft die Wunde mit aseptischer Gaze aus und wartet nun 5—6 Tage, bis sich in der Peripherie der blosgelegten Leberoberfläche eine feste Verwachsung mit der Bauchwand hergestellt hat. Nun erst wird der Echinokokkensack geöffnet. Wir möchten dieses Verfahren als das zweckmässigste empfehlen.

6) *Das elektrolytische Verfahren:* Einstechen von Nadeln in die Echinokokkengeschwulst und Durchleiten des elektrischen Stromes, ein selten geübtes und im Erfolge nicht sehr zuverlässiges Verfahren.

Leider zeigt es sich nicht selten nach längst erfolgter Heilung einer grossen Echinokokkengeschwulst, dass sich noch in anderen Organen Echinokokken entwickeln. So operirte C. Hueter bei einem Manne einen Echinococcus des kleinen Beckens, ein Jahr später einen solchen der Leber. Als später der Kranke längere Zeit nach der zweiten Operation starb, fanden sich noch zwei Echinokokkengeschwülste der beiden Lungen.

Echinokokken der Pleurahöhle erfordern die Punction nach dem 3. Verfahren, bei fortgeschrittener Zersetzung aber die Incisien im Zwischenrippenraume (§ 202), oder besser die Rippenresection (§ 205). Bei Entleerung des Echinokokkeninhaltes durch die Bronchen lässt man Terpentin- und Creosoteinathmungen machen, um die Asepsis zu erhalten. Bei einem Echinococcus der Niere, welcher nicht operirt werden konnte, weil die Geschwulst von aussen nicht nachweisbar war, gab C. Hueter grosse Dosen von Natron benzoicum und glaubte hierdurch einen guten Verlauf erzielt zu haben. Die mit dem Harn entleerten Blasen verloren ihre putride Beschaffenheit, das Fieber ging zurück, und es trat Heilung ein.

§ 235. Die Chirurgie der Milz, des Pankreas, der Gallenblase.

Die Exstirpation der Milz, die *Splenotomie,* ist bis jetzt nur in einer kleinen Zahl von Fällen mit Erfolg ausgeführt worden. v. Nussbaum zählte 26 Operationen wegen Verletzung mit 10 Todesfällen, und 2 Statistiken von Harris und von Credé aus dem Jahre 1882 führen 31 Exstirpationen wegen Krankheiten der Milz auf, von welchen 5 mit Genesung endeten. Als zwingende Indication zur Splenotomie muss *der Prolaps der Milz* in einer Wunde der Bauchwand betrachtet werden, wenn gleichzeitig das Milzgewebe verletzt ist, oder bei längerer Dauer des Prolapses wegen

[illegible] unverletzte Milz da- [illegible] der Bauchdeckenwunde, ebenso reponiren. [illegible] Netz- und Darmschlinge geschieht (§ 227). Das [illegible] der Milz [illegible] der äusseren Wunde, damit sich die Milz [illegible] grossen Gefahren verbunden, wenn auch einige Autoren [illegible] empfohlen haben. Die grossen Gefässe der Milz, Art. [illegible] dem Prolapse in der Bauchwunde und werden mit [illegible] seidefäden im vesten [illegible] unterbunden. Nun trägt man die Milz [illegible] den Ligaturen mit dem Messer ab. Der Gefässstumpf wird versenkt; nur wenn der Gang der Operation eine Nachblutung fürchten liesse, würde man den Stiel mittelst eines langen durchgesteckten Spiesses vor der Bauchwunde fixiren.

Weitere Indicationen zur Milzexstirpation hat man in den *Schwellungen* der Milz bei *Malariafieber*, bei *Leukämie* und in den Fällen von *Wandermilz* gefunden. [illegible] erste erfolgreiche Operation war durch das sehr seltene Vorkommen einer *cystischen Degeneration* der Milz indicirt: ein *Lymphosarkom* der Milz exstirpirte 1881 Billroth mit glücklichem Ausgange. Die enorme Grösse der Milz bei Malaria erschwert die Ausführung der Operation ausserordentlich. Richtung und Grösse des Schnittes durch die Bauchdecken sind von der Lage und Grösse der Milz abhängig. Brunt empfiehlt einen Schnitt seitlich vom Aussenrande des linken M. rectus abdomin., der 3 Cm. unter dem linken Rippenrande beginnen und senkrecht nach unten verlaufen soll. Die L. L. gastro-lienale und phrenico-lienale werden getrennt und die Blutgefässe im Hilus sehr sorgfältig und, wenn möglich, so unterbunden, dass Arterie und Vene isolirt gefasst werden. Da tödtliche Nachblutungen durch Abgleiten der Ligaturen erfolgt sind, so schlägt L. Mayer vor, das linke Endstück des Pankreas in die Ligatur mit aufzunehmen.

Die *leukämischen Milzschwellungen* (über Anschwellungen der Milz vergl. auch § 233) sind nicht geeignet für die Behandlung durch Exstirpation. Einestheils dürfen wir nicht erwarten, dass die Leukämie durch die Operation beseitigt werde, weil auch das Knochenmark und die Lymphdrüsen als Quelle für die übermässige Production von weissen Blutkörperchen zu betrachten sind; anderntheils aber neigen die leukämisch Kranken sehr zu profusen Blutungen, auch aus den kleinsten Gefässen, so dass die Operation hierdurch besonders gefahrvoll wird. Von 20 derartigen Splenotomien hat bis jetzt nur *eine* von Franzolini (1881) mit Genesung geendet. Eine war von septischer Peritonitis gefolgt, alle übrigen aber führten durch unstillbare Blutung oder Shock vor Beendigung der Operation oder wenige Stunden nachher zum Tode (Harris).

Bei *Wandermilzen* bilden die Gefässe einen langen Stiel, an welchem sich die Milz bewegt. Hierdurch ist die Exstirpation und die Blutstillung sehr erleichtert, und thatsächlich waren die beiden Splenotomien von Martin und von Czerny von Erfolg begleitet. Aber die Beschwerden, welche von einer Wandermilz herrühren, sind doch selten so bedeutend, dass man ihretwegen den Kranken einem so gefahrvollen Eingriffe aussetzen sollte. Wir wissen allerdings aus Thierversuchen, dass der Organismus auch ohne Milz fortbestehen kann; immerhin ist die Function der Milz für die Bildung der Blutkörperchen eine hochwichtige und sollte nicht ohne dringenden Grund zerstört werden.

Cysten des Pankreas haben in neuerer Zeit mehrfach Anlass zu operativem Einschreiten gegeben, doch war nur in zwei Fällen, einem von Gussenbauer (1882) und einem von Senn-Milwaukee (1884), eine Wahrscheinlichkeitsdiagnose gestellt und der Operationsplan zielbewusst entworfen worden. In den übrigen hatte man entweder einen Echinococcus (Kulenkampf 1881), oder eine Ovariencyste (K. v. Rokitansky und Bozeman 1881), oder aber einen Abscess vermuthet.

Die Pankreascysten sind höchstwahrscheinlich Retentionscysten, entstanden nach narbiger Schrumpfung oder Concrementverstopfung des gemeinsamen Ausführungsganges oder einer der Wurzeln. Durch Blutungen aus der Wandung der Cyste wächst diese zuweilen sehr rasch, wie dies die Anamnese in den Fällen Kulenkampff's, Gussenbauer's und Senn's ergab. In dem ersten und letzten war ein Trauma, Schlag und Fall auf den Leib, als Veranlassung des rapiden Wachsthums notirt worden, in dem Fall Gussenbauer's heftiges Erbrechen.

Die *Diagnose* stützt sich auf den Sitz einer fluctuirenden Geschwulst im Epigastrium, welche den Magen und das Colon transversum vor sich her treibt, also in der Bursa omentalis liegt. Verwechselung mit Cysten, die von den Nebennieren ausgehen und mit Echinococcus ist nicht auszuschliessen; die Diagnose kann daher immer nur eine wahrscheinliche sein. Gussenbauer's Operationsmethode besteht in Spaltung der Bauchdecken durch einen Medianschnitt, der vom Proc. xyphoides bis unter den Nabel zieht. Dann wird das grosse Netz ungefähr 6 Cm. von der grossen Curvatur des Magens abgelöst, so dass die Geschwulstoberfläche in die Bauchwunde eintreten kann. Nun Schluss der Bauchwunde am oberen und unteren Winkel, Einnähen der Cystenwand und Incision. Nach Entleerung der Flüssigkeit wird der Sack mit antiseptischen Lösungen ausgespült und drainirt. Das Resultat der Operation ist eine Fistel, deren Secret sich in den geheilten Fällen von Kulenkampff, Gussenbauer und Senn sowohl durch die chemische Untersuchung, als durch seine verdauende Wirkung auf Eiweissstoffe und die Umwandelung von Amylum in Zucker, als Pankreassaft erwies.

Pankreasgeschwülste könnten wohl auf dem gleichen Operationswege zugänglich gemacht werden, doch lässt ihre Bösartigkeit — es sind Sarkome und Gallertkrebse beobachtet — kaum eine günstige Prognose hoffen.

Belehrt durch den Spontanaufbruch der *Empyeme der Gallenblase* hatte schon J. L. Petit 1743 gerathen, die durch Galle und Eiter ausgedehnte Gallenblase zu eröffnen, sobald sich aus der Unverschiebbarkeit des Tumors in linker Seitenlage, oder durch Entzündung der Haut über der Geschwulst, feste Verwachsungen mit der vorderen Bauchwand nachweisen liessen. Die Eröffnung sollte zunächst durch den Troicart geschehen; wenn dann eine feine Sonde die Anwesenheit von Steinen sicher constatirt hätte, sollten die mit der Gallenblase adhärenten Bauchdecken incidirt und die Steine mit der Kornzange extrahirt werden. Eine practische Verwirklichung hat der Petit'sche Vorschlag nur in sehr wenigen Fällen gefunden. Die unglücklichen Ausgänge der meisten derartigen Operationen auf der einen, der oft in Heilung endende Durchbruch der Gallenblasenempyeme auf der anderen Seite gaben den Gallenblasenschnitt der Vergessenheit anheim. Nicht viel besser erging es dem Vorschlage Bloch's (1774), die Verwachsungen zwischen Gallenblase und Bauchwand durch Aetzmittel künstlich zu erzeugen, sowie einem neueren von Thudichum (1859), die freigelegte Blase in die Bauchwunde einzunähen und nach 6 Tagen zu eröffnen. Es war der aseptischen Chirurgie vorbehalten, die Operationen an der Gallenblase wieder aufzunehmen. Denn, wenngleich schon 1867 Bobbs (Indianopolis), unter der Annahme, eine Ovarialcyste zu operiren, die freie Incision der ausgedehnten Gallenblase mit Erfolg unternommen hatte, so müssen doch M. Sims und Th. Kocher als die ersten genannt werden, welche 1878 nach präciser Indication die *Cholecystotomie* ausführten. Sims' Operirte ging an Erschöpfung, ohne eine Spur von Peritonitis, 8 Tage später zu Grund, offenbar, weil zu spät operirt worden war; Kocher dagegen erzielte bei einem mannskopfgrossen Empyeme vollständige Heilung. Seitdem ist die Operation noch öfters unternommen worden und führte in 3 Fällen von Lawson Tait (1879 und 1882), in je einem von Fr. König (1882), Courvoisier (1884), Trendelenburg (1884) und Bernays (1885)

[illegible] 1879 und Rassohoff (1882) unmittel- [illegible] Technik hat sich die folgende bewährt: Nach Frei- [illegible] Längsschnitt über die Höhe der Geschwulst wird [illegible] mit dem Troicart eingestochen, dann allmälig in die [illegible] und incidirt. Nun werden die Flüssigkeitsmassen ent- [illegible] und die Cystenwundränder in die Bauchwunde eingenäht, [illegible] der Drainage dienende Oeffnung geschlossen wird. [illegible] nach der Methode R. v. Volkmann's bei [illegible] (§ 231) und öffnete nach Bloslegung des Tumors [illegible] König.

[illegible] Annähen der Cystenwand an die Bauchdecken lässt [illegible] welche schleimig-eiterige Flüssigkeit entleert. [illegible] haben daher in ihren Fällen von einfacher Gallen- [illegible] die Blasenwunde genäht, die sonst gesunde Gallen- [illegible] Bauchwunde darüber geschlossen, ein Verfahren, welches [illegible] Gallenblase natürlich nicht angewendet werden könnte. Diese [illegible] den Recidiven von Gallenstein ein für allemal vor- [illegible] veranlassten Langenbuch (1882), an Stelle der Cholecystotomie die *Cholecystectomie* [illegible] der Gallenblase zu setzen. Zur Bloslegung [illegible] 10—15 Cm. langen Querschnittes am unteren [illegible] dem Aussenrande des Rectus abdom. fol- [illegible] Querschnitt [illegible] den Ductus cysticus wurde nach der Aus- [illegible] der Gallenblase eine Seidenligatur geschlungen. Von 5 Fällen, welche [illegible] genasen 3; ebenso einer von Courvoisier (1884) [illegible] (1885).

[illegible] gesammelten Erfahrungen lassen als *Indicationen* für die Cholecystotomie und Cholecystectomie aufstellen: 1) *Empyeme* und sog. *Hydrops der Gallenblase* durch Gallensteine, sei es nun, dass der Ductus cysticus ganz [illegible] verlegt ist.

2. Mantache Anhäufung von Gallensteinen, die *Cholelithiasis*, wenn sie zu [illegible] Beschwerden führt und durch innere Mittel nicht zur Heilung gebracht werden kann, eine Indication, die schon Thudichum (1859) erwähnt. Ob in den genannten Fällen die Cholecystotomie oder die Cholecystectomie den Vorzug verdient, lässt sich zur Zeit noch nicht sicher entscheiden. Jedenfalls concurrirt die letztere mit der ersteren überall da, wo die Auslösung auf nicht allzu grosse Schwierigkeiten stösst.

3. *Obliteration des Ductus choledochus* durch Entzündung und Geschwüre, eine *Verstopfung* durch Gallensteine oder vom Duodenum her eingedrungene kleine Fruchtkerne, eine *Compression* durch die erweiterte oder mit Steinen gefüllte Gallenblase oder durch Geschwülste der Leber und benachbarter Organe. In diesen durch hartnäckigen Icterus und farblose Stühle charakterisirten Fällen ist die Cholecystotomie allerdings nur eine Palliativoperation. Sie öffnet dem in der Leber und Gallenblase angestauten Secrete einen Ausweg nach aussen und beseitigt damit die [illegible] der Cholämie. Aber sie entzieht auch die Galle, dieses wichtige Ver- [illegible] Secret, dem Körperhaushalte. Oeffnet sich der Ductus choledochus nicht [illegible] der ausgedehnten Gallenblase, oder nachdem durch unabsichtliche [illegible] Manipulationen der verstopfende Körper in das Duodenum getreten [illegible] zur Herstellung einer normalen Verdauung nur übrig, dem Operirten [illegible] den Speisen zuzusetzen, oder, vorausgesetzt, dass der Ductus cysticus [illegible] die Gallenblase mit dem Dünndarme in Communication zu setzen. Diesen [illegible] Nussbaum's (1880) hat v. Winiwarter nach 6 mühevollen Ope- [illegible] 1882 verwirklicht. Er nähte eine Dünndarmschlinge breit an die Gallen-

leitercatheter in die Blase legt und ihn nun, unter Controle des Fingers in der Scheide, in die Uretermündung einschiebt. Es ist keine Frage, dass beide Methoden absolut sichere Resultate ergeben müssen; aber der Catheterismus des Harnleiters bedarf einer sehr grossen Uebung und misslingt auch dann noch oft genug. Es hat daher Emmet (1884) vorgeschlagen, die Blasenscheidenwand mittelst eines Längsschnittes zu spalten, die Schnittränder umzukrämpen und die Uretermündungen auf diese Weise auch dem Auge zugängig zu machen; und Harrison (1884) empfiehlt zu dem gleichen Zwecke beim Manne den Perinealschnitt und das Vordrängen der hinteren Blasenwand durch den im Rectum befindlichen Finger. Beide Verfahren haben keine Nachahmer gefunden.

Einen anderen Weg zur gesonderten Untersuchung des Harns hat Tuchmann (1874) eingeschlagen. Er will mit einem dem Lithotripter (§ 333, Fig. 243) ähnlichen Instrumente die eine Uretermündung kurze Zeit zuquetschen und dann den frisch in die Blase getretenen Harn der anderen Niere entleeren. Abgesehen von der Schwierigkeit, die Blase so zu reinigen, dass nach Verschluss des einen Ureters nun blos der aus dem anderen abfliessende Harn die Blase füllt, ist der Verschluss selbst ein sehr unsicherer und durch nichts zu controliren. Dieselben Bedenken müssen gegen die Modificationen des Tuchmann'schen Verfahrens geltend gemacht werden: gegen die Compression mittelst eines durch den Catheter eingebrachten Gummiballons (Silbermann 1883), gegen die Compression des Ureters zwischen den Branchen eines in Blase und Mastdarm, oder Blase und Scheide liegenden, zangenartigen Instrumentes (Ebermann 1881), oder zwischen einem Catheter und einem im Rectum liegenden Stabe (Polk 1883), endlich gegen das von Sand und Weir (1883) empfohlene Andrücken des Harnleiters vom Mastdarme her gegen die Linea innom. int. durch die Hand oder einen Stab.

Sehr vereinfacht wird die gesonderte Harnuntersuchung, wenn eine Ureterbauch- oder eine Nierenbeckenfistel besteht, welche allen Harn der einen Niere nach aussen entleert. Im Hinblick hierauf räth Czerny in zweifelhaften Fällen bei Pyonephrose einen Probeeinschnitt auf die Niere zu machen, den Eiter zu entleeren und nun abzuwarten, ob der Harn in der Blase frei von Eiter wird. Zeigt es sich, dass nur *eine* Niere krank, so soll dann später zur Exstirpation geschritten werden. Es ist dieses Anlegen einer *probatorischen Nierenbeckenfistel jedenfalls das einfachste und sicherste Verfahren.* Es setzt natürlich den gleich zu beschreibenden Lumbalschnitt voraus.

Bei Nierentumoren und Wanderniere ist der Harn in der Regel normal, so dass die andere Niere als gesund angenommen werden darf. Im entgegengesetzten Falle ist der Harnleitercatheterismus das einzige sichere Mittel zur Feststellung der kranken Niere.

Bei allen Nierenexstirpationen muss auch an die Möglichkeit einer *Hufeisenniere* gedacht werden. Dann liegt der grosse, aus der Verschmelzung beider Nieren hervorgegangene Körper quer vor der Lendenwirbelsäule, und seine Seitentheile erstrecken sich auf den Proc. transversi der Lendenwirbel nach oben. Auch kommt es vor, dass nur *eine* Niere überhaupt existirt, die andere rudimentär oder gar nicht entwickelt ist (Czerny).

Die Nephrectomie wird nach folgenden Regeln ausgeführt: Während der Kranke auf der gesunden Seite über ein dickes Rollkissen so gelagert ist, dass die betreffende Lumbalgegend gespannt hervortritt, durchtrennt ein von der Spitze der 12. Rippe beginnender Schnitt die Haut mindestens 10 Cm. lang senkrecht nach unten. In dieser Linie spaltet man die Schichten der Bauchdecken, indem man sich an den Aussenrand des M. sacro-lumbalis hält und unterbindet diejenigen A. A. lumbales, welche in den Schnitt fallen (Colostomie § 256). Nach Durchschneidung der tiefsten Muskelschicht, des M. transversus, erscheint das

fettreiche Bindegewebe, in welches die Niere eingelagert ist. Man fühlt den unteren convexen Rand der Niere und ungefähr ein Drittel ihrer Länge, welches frei nach unten von der 12. Rippe liegt. Hier ist zu bemerken, dass die rechte Niere etwas tiefer liegt, als die linke. Mit den Fingerspitzen drängt man das Fettgewebe auseinander und erreicht so die feste Oberfläche der Niere. Nun sucht man, mit den Fingern immer zwischen dieser Oberfläche und der Fettkapsel nach oben gehend, den oberen Rand der Niere zu erreichen, bis sie ganz in der hohlen Hand liegt. Endlich zieht man die Hand und die von ihr umschlossene Niere allmälig zur Wunde heraus, so dass nun die Niere aussen liegt und der Stiel, aus den grossen Gefässen, A. und V. renalis und dem Ureter bestehend, in die Bauchdeckenwunde eingeklemmt ist. Nachdem die grossen Gefässe durch carbolisirte Seidefäden unterbunden sind, wird die Niere vor den Ligaturen abgetrennt und der Stiel versenkt. Simon führte mit der Nadel einen doppelten Seidefaden durch die Mitte des Stieles und unterband ihn in zwei Portionen.

Bei krankhaften Vergrösserungen der Nieren, besonders bei den grossen Geschwülsten derselben, ist der eben beschriebene *Lumbalschnitt* oft nicht ausreichend. Man hat dann durch Resection der untersten Rippe Platz zu schaffen gesucht (Czerny), oder einen Schräg- oder selbst Querschnitt ausgeführt. Fr. König empfiehlt für derartige Fälle einen Schnitt, welcher an der 12. Rippe beginnt, am äusseren Rande der Rückenstrecker bis einige Centimeter oberhalb des Darmbeines verläuft, dann bogenförmig gegen die Mittellinie hin zieht und am äusseren Rande des Rectus abdominis oder am Nabel endet. Die durchschnittenen Muskeln werden sofort in Fadenschlingen gefasst, um später in richtiger Weise vernäht zu werden. Von dem senkrechten Theile dieses „retroperitonealen Lendenbauchschnittes" aus lässt sich das Peritoneum ablösen und nach vorn verschieben. Sollte aber dieses Vorgehen noch keinen genügenden Raum gewähren, so trennt man in dem horizontalen Theile des Schnittes das Bauchfell durch — „Retrointraperitonealer Lendenbauchschnitt". Für Wandernieren und Tumoren, welche sich in ihnen entwickelt haben, ist der methodischen Laparotomie der Vorzug zu geben.

Die Nephrectomie hat nach ihrer Einführung in die Chirurgie durch Gust. Simon (1869) sehr rasch Boden gewonnen, und die Anzahl der Operationen ist unter dem Einflusse der Aseptik mit der Zeit zu einer ganz bedeutenden Höhe angestiegen. Wir entnehmen einer sehr genauen, 197 Fälle von Nephrectomie umfassenden Statistik von C. M. de Jong (1885) die folgenden Resultate.

Wegen *Incontinentia urinae,* der Indication zur ersten Simon'schen Nierenexstirpation, wurde 10 mal operirt und zwar immer mit Lumbalschnitt. 3 mal handelte es sich um eine Uretergenitalfistel nach Zangengeburt, 2 mal um eine Ureterbauchfistel nach Ovariotomie, 3 mal folgte die Nephrectomie der Hysterectomie, bei welcher der Ureter mitverletzt worden war; in 1 Falle war die Ureterbauchfistel durch eine Messerstichwunde entstanden und in dem letzten fehlte die Angabe. Von diesen 10 Operirten genasen 7, starben 3.

Pyelonephritis calculosa und *Steinniere* haben 33 mal die Nephrectomie veranlasst und 15 Heilungen, 14 Todesfälle ergeben; 4 Ausgänge sind unbekannt. 22 mal war die Operationsmethode der Lumbalschnitt (9 Heilungen, 10 Todesfälle, 3 unbekannte Ausgänge), 10 mal die Laparotomie (6 Heilungen, 4 Todesfälle), 1 mal war sie unbekannt.

Wegen *Pyonephrose ohne Stein* wurden 25 Nephrectomien unternommen; es genasen 15, starben 7, waren zur Zeit noch in Behandlung 3. Der Lumbalschnitt kam 18 mal zur Verwendung (11 Heilungen, 5 Todesfälle, 2 unbekannte Ausgänge), der Bauchschnitt 1 mal (gestorben); in 6 Fällen war die Methode nicht angegeben.

An die Pyonephrose ohne Stein reiht sich die *Tuberkulose* der Niere, welche in den meisten Fällen zur Vereiterung geführt hatte. Von 17 Operirten genasen 9,

starben 7; bei 1 ist der Ausgang unbekannt. Der Lumbalschnitt wurde hierbei 11 mal (6 Heilungen, 5 Todesfälle), die Laparotomie 6 mal (3 Heilungen, 2 Todesfälle, 1 unbekannter Ausgang) gewählt.

Wegen *Tumoren der Niere* wurde 45 mal die Nephrectomie unternommen: sie führte nur 19 mal zur Genesung; 25 Operirte starben theils an Collaps oder Verblutung, theils an Sepsis, Urämie, Erschöpfung u. s. w.; 1 Ausgang unbekannt. Zur Bloslegung der Niere diente 29 mal die Laparotomie (12 Heilungen, 17 Todesfälle), 12 mal der Lumbalschnitt (6 Heilungen, 5 Todesfälle, 1 unbekannter Ausgang), 4mal fehlt die Angabe der Methode. Betreffs der Recidive maligner Tumoren sind die Berichte sehr mangelhaft; sicher ist nur, dass bei 4 Operirten im Verlaufe von 5—8 Monaten ein tödtliches Recidiv eintrat; in zwei Fällen dagegen, einem Carcinom und einem Angiosarkom der Niere, war in dem einen (Byford, Chicago) nach 2 Jahren, in dem anderen (Lossen) nach 9 Jahren noch kein Recidiv erschienen.

Die *Wanderniere* gab 15 mal die Indication zur Nephrectomie; 8 Operirte genasen, 7 starben. Es ist das ein enorm hoher Procentsatz von Todesfällen, der umsomehr in die Wagschale fällt, als die exstirpirte Niere 13 mal vollkommen gesund, nur 1 mal verfettet, 1 mal durch Incarceration acut entzündet gefunden wurde. 13 mal kam die Laparotomie (6 Todesfälle), 2 mal der Lumbalschnitt (1 Todesfall) zur Anwendung.

25 Nierenexstirpationen wegen anderer Indicationen, Prolaps mit Zerreissung der Niere, Verwachsungen mit anderen, durch Laparotomie entfernten Geschwülsten u. s. w., lieferten 16 Heilungen und 6 Todesfälle; in dreien war der Ausgang unbekannt.

Die Incisionen der *Hydronephrose* (§ 233) sind meist so erfolgt, dass man glaubte, ein Ovarialkystom vor sich zu haben und erst bei der Operation den diagnostischen Irrthum entdeckte. Diese Operationen sind durch Verjauchung des Sackes fast ausnahmsweise tödtlich verlaufen und Simon, welcher 24 Operationen der Hydronephrose und Pyelitis zusammenstellt, erwähnt nur zwei genesene Fälle. Bei beiden war die Diagnose richtig gestellt, und es wurde in dem einen Falle (Spencer Wells) die Punction mit einem feinen Troicart, in dem anderen (Simon) nach mehrfacher Punction die Incision vorgenommen (vergl. Simon's Methode der Echinokokkenoperation § 234). Einen dritten Erfolg erzielte Winckel mit dem Verfahren Simon's. In einem Falle gelang es Pernice und Löbker, durch sorgfältiges Annähen der Wand der Hydronephrose an die äusseren Wundränder und gründliche antiseptische Ausspülung das Leben zu erhalten. Es blieb in der Wunde eine Fistel bestehen, aus welcher das Secret abtröpfelte. Uebrigens ist auch die Nephrectomie mehrfach bei Hydronephrose ausgeführt worden; in den ersten Fällen allerdings weniger mit Absicht, als, weil man eine Eierstockscyste entfernen wollte. Von 15 Fällen endeten 5 mit dem Tode (C. M. de Jong).

§ 237. Die Punction der Peritonealhöhle.

Die Indication zu dieser einfachen Operation liegt gewöhnlich in der Ansammlung seröser Flüssigkeit in der Bauchhöhle, in dem *Hydrops Ascites*. Da dieser meist nur eine Begleiterscheinung von schweren Erkrankungen der Nieren (Nephritis chronica mit Albuminurie), oder der Leber (Cirrhose), ferner des Herzens mit seinem Klappenapparate (Endocarditis) ist, oder aber durch Druck von Geschwülsten auf die grossen Venen des Beckens bedingt wird, so kann die Entleerung der Flüssigkeit nur eine symptomatische Wirkung haben; die Flüssigkeit sammelt sich bald wieder an. Von den Formen der Peritonitis ist es wesentlich die tuberkulöse, welche zu serösen Ergüssen in die Bauchhöhle führt. Auch in diesem Falle

hat die Punction natürlich nur eine vorübergehende Wirkung. Alle Ergüsse in die Peritonealhöhle wirken auf die Athmung so hemmend ein, dass auch eine zeitweilige Erleichterung erwünscht ist, zumal sie auf so einfachem Wege erzielt werden kann.

Bei der Wahl des Ortes der Punction muss man immer an die Beziehungen der Darmschlingen zu dem Exsudate denken. Die Darmschlingen schwimmen gewissermassen auf der Flüssigkeit; ihre Anwesenheit wird durch den tympanitischen Ton nachgewiesen. Lagert man beispielsweise den Kranken auf die rechte Seite, so steigen die Darmschlingen nach dem linken Hypochondrium und der linken Hälfte der Bauchhöhle in die Höhe, die Ascitesflüssigkeit aber sammelt sich in der rechten, tiefer gelegenen Hälfte an. Deshalb pungirt man bei rechtseitiger Seitenlage ungefähr in einer Linie, welche von der rechten Spina ant. sup. ossis ilei senkrecht nach oben bis zum Rippenrande zieht. Die unmittelbare Nähe der Rippen ist zu vermeiden, weil hier der Rand der Leber getroffen werden kann, dessen Stand vor der Punction immer durch die Percussion festgestellt werden muss. Bevorzugt man die vordere Bauchwand für die Punction, so ist nur der Verlauf der A. epigastrica int. zu beachten, welche von der Mitte des Poupart'schen Bandes zum Seitenrande des Proc. xiphoides zieht. Im Uebrigen kann die Punction in der Linea alba, oder in der Mitte zwischen Nabel und Spina ant. sup. oss. ilei (Monro) vorgenommen werden. Ollivier wählte den Nabel selbst, wozu die blasenartige Vorwölbung der Nabelnarbe zuweilen auffordert; doch gefährdet hier die mangelhafte Elasticität der Theile den sicheren Schluss der Stichöffnung. Bei Lagerung auf die linke Seite ist die Punction links auszuführen, wobei der untere Rand der Milz beachtet werden muss.

Ein breites Handtuch, welches man vorher um den Bauch gelegt hatte, wird während des Abfliessens der Flüssigkeit leicht angezogen, um den intraabdominellen Druck zu verstärken. Besteht der Ascites schon lange, so haben sich nämlich die Organe der Bauchhöhle dem Drucke des Ergusses so sehr angepasst, dass die plötzliche Entleerung der Flüssigkeit auch zu einem plötzlichen Füllungswechsel der Blutgefässe und zu einer Lageveränderung der Organe führen kann. Eine Ohnmacht ist nicht selten die Folge solch plötzlicher Druckschwankung. Sollte es durch Anziehen des Handtuches nicht gelingen, den Druck allmälig sinken zu lassen, so muss das Ausströmen der Flüssigkeit zeitweilig mit dem Finger unterbrochen werden.

Ueber die Vorrichtungen, welche das Eindringen der Luft verhüten und über die aseptischen Massregeln bei der Punction ist der allg. Theil (§§ 171, 172) zu vergleichen. Bei dicken Bauchdecken empfiehlt es sich, der Punction eine Incision der äusseren Haut vorauszuschicken, wie dies ebenfalls schon l. c. erwähnt wurde. Der aseptische Verband der Punctionsöffnung wird durch eine breite, wollene Binde befestigt, deren Touren man in den ersten Stunden ziemlich fest anzieht, damit die Organe der Bauchhöhle unter einen gewissen Druck zu stehen kommen. Boinet hat nach der Punction Jod in die Bauchhöhle injicirt, ein Verfahren, welches ebenso nutzlos ist, als gefährlich wegen der eiterigen Peritonitis, die folgen kann.

Unter der Bezeichnung „Punctio abdominis" führte man früher auch die Entleerung abgesackter Flüssigkeitsmengen aus der Bauchhöhle auf. So rechnete man hierzu auch die Punction der Eierstocksgeschwülste, welche unter dem Namen „Eierstockswassersucht" dem Hydrops Ascites, der gewöhnlichen Bauchwassersucht, entgegengestellt wurden. Wir wissen nun längst, dass bei den Flüssigkeitsansammlungen im Ovarium, die theils solitäre, theils multiloculäre Cysten, theils Cystosarkome, theils Dermoidcysten darstellen, die Punction nur in sehr seltenen Fällen eine heilende Wirkung hat. Sie wird heutzutage nur noch zur Feststellung der Diagnose, oder zur vorübergehenden Erleichterung der Kranken geübt. An ihre Stelle ist die *Ovariotomie* getreten, über deren Indicationen und Technik auf die Handbücher der gynäkologischen Operationslehre verwiesen werden muss.

ZWANZIGSTES CAPITEL.

Die Verletzungen und chirurgischen Krankheiten des Magens und des Darmcanales.

§ 238. Allgemeines über Verletzungen des Magens und des Darmcanales.

Quetschende Gewalten, welche die Bauchdecken treffen, wirken zwar oft auch auf den Magen und auf die Darmschlingen ein, aber eine Zerreissung werden sie doch nur dann bewirken, wenn der Magen prall gefüllt ist, oder die Darmschlingen durch Gasansammlung sehr stark gespannt sind. Solche subcutane Zerreissungen der Eingeweide gehören daher immerhin zu den selteneren Vorkommnissen. In der Regel ist die Verletzung des Magens und Darmcanales durch die gleichzeitige der Bauchwand complicirt. Vor allen sind hier die Stich-, Schnitt-, Hieb- und Schusswunden zu nennen. *Magenwunden* durch Schuss und Stich sind nicht besonders häufig beobachtet worden. Die Statistik des amerikanischen Secessionskrieges zählt auf 3717 perforirende Bauchwunden nur 79 Schusswunden des Magens, von welchen 19 zur Heilung kamen. Bei Stich- und Schusswunden des *Darmcanales* muss es als ein besonderes Glück betrachtet werden, wenn die verwundete Darmschlinge im Augenblicke der Verletzung zwischen den Wundrändern der Bauchdecken nach aussen prolabirte (§ 227). Dann ergiesst sich der fäcale Inhalt des Darmes nicht in die Bauchhöhle, sondern nach aussen, und die chirurgische Hülfe (Darmnaht und Reposition, § 239) kann den Verletzten noch vor tödtlicher Peritonitis schützen. In anderen Fällen, wenn die verletzte Darmschlinge in der Bauchhöhle liegen blieb, kommt die chirurgische Hülfe in der Regel zu spät, um das Leben zu retten; der Inhalt des Darmes ergiesst sich sofort in die Bauchhöhle und erzeugt eine septische Peritonitis, welche mit den schwersten Erscheinungen (§ 230) einsetzt und in wenigen Tagen tödtlich verläuft. Etwas günstiger stehen die Schusswunden, bei welchen das Geschoss durch Bauchdecken und Darmwand durchschlug. Die Mehrzahl derselben führt zwar ebenfalls zu einer stürmischen, septischen Peritonitis, aber es kommen doch auch Fälle vor, in welchen die Kugel die beiden Blätter des Peritoneum ähnlich wie die Pleurablätter bei perforirenden Brustwunden (§ 198) fest aufeinander heftet. Dann fliessen die Kothmassen aus den Schussöffnungen ab, ohne in die Bauchhöhle zu gerathen. An die Stelle der primären Adhäsion treten allmälig feste Verwachsungen, und so bleiben Kothfisteln, zuweilen auch ein Anus praeternaturalis zurück, deren Heilung man nach später (§ 266) zu erörternden Regeln unternehmen kann. In Ausnahmefällen kommt es bei Stich- und Schusswunden zu einem abgeschlossenen peritonealen Abscesse, dessen Inhalt eine Mischung von Eiter und Kothmassen darstellt — *Kothabscess*. Durchbricht dieser die Bauchwand, so entsteht wieder eine Kothfistel oder auch ein Anus praeternaturalis.

Weit weniger gefahrvoll sind Magen- und Darmverletzungen, welche durch *verschluckte Fremdkörper* von innen her erzeugt werden. Das Schicksal solcher Fremdkörper in der Speiseröhre wurde § 158 geschildert; sind sie nun, ohne Schaden anzurichten, in den Magen gelangt, so steht ihnen am Pylorus ein neues Hinderniss im Wege. Rundliche Fremdkörper, wie Perlen, Münzen, Knöpfe, passiren auch diese Enge und werden in der Regel mit den Fäces entleert; selten bleibt ein solcher Körper mit etwas rauherer Oberfläche am Sphincter anus int. hängen (Fremdkörper im Mastdarm § 245). Fruchtkerne gelangen zuweilen in den Processus vermiformis und führen zu eiteriger Entzündung, die wir § 242 als Perityphlitis kennen lernen werden.

Spitzige Fremdkörper spiessen sich oft schon in der Magenwand fest, erzeugen eine adhäsive Entzündung zwischen den Blättern des Peritoneum und kommen endlich in einem die Bauchdecken durchbrechenden Abscesse zum Vorschein, der die Bauchhöhle vor dem Eintritt des Mageninhaltes schützt. Auf diese Weise haben schon die seltsamsten Fremdkörper, wie Messer, Gabeln u. s. w., aus dem Magen ihren Weg in die Bauchdecken gefunden und sind aus Bauchwandabscessen extrahirt worden (§ 240). Doch wurde auch das freie Passiren von verschluckten Gabeln, Scheren u. s. w. und ihre Entleerung per anum beobachtet. Verschluckte Stecknadeln gehen gar nicht selten den Weg durch den Darmcanal zu den Bauchdecken. Sehr bekannt sind die Geschichten von Kranken, welche ein ganzes Paquet Nadeln verschluckten und bei welchen endlich Hunderte von Nadeln an den verschiedensten Punkten der Bauchdecken, an den Oberschenkeln u. s. w. einzeln zum Vorschein kamen. So berichtet Otto von einer Dame, welcher er in drei Jahren 395 Nadeln extrahirte, und Eiloy sammelte allmälig bei einem geisteskranken Mädchen sogar an 1000 Nadeln.

§ 239. Die Behandlung der Magen- und Darmwunden. Die Darmnaht.

Bei *subcutanen Zerreissungen*, bei *Stich-* und *Schussverletzungen der Magen- oder Darmwand* ist nur durch rasches Eingreifen die Aussicht auf Erhaltung des Lebens gegeben. Man wird die Bauchwand am besten in der Mittellinie eröffnen, den Magen und den Darm sorgfältig und schonend nach einer Verletzung absuchen, die Wunde durch Nähte schliessen und eine genaue antiseptische Reinigung der ganzen Bauchhöhle vornehmen. Dieser therapeutische Versuch hat natürlich nur dann Anspruch auf Erfolg, wenn er unmittelbar nach der Verletzung unternommen wird. Verzögert er sich auch nur um wenige Stunden, so sind nicht nur die Chancen sehr viel ungünstiger, es wird auch die Ausführung durch beginnende Tympanitis der Darmschlingen, die Begleiterscheinung der septischen Peritonitis (§ 230), sehr erschwert. Die aufgeblähten Darmschlingen stürzen dann aus der Oeffnung der Bauchdecken hervor, zwischen ihnen kann man sich nicht mehr zurechtfinden, die antiseptische Reinigung wird sehr schwierig. Es sind im letzten Decennium eine ganze Anzahl solcher Operationen bekannt geworden. Morton konnte 1887 nicht weniger als 57 gut beschriebene Fälle zusammenstellen, in welchen wegen Verletzungen des Magens, des Darmes, und fügen wir hinzu der Blase, die Laparotomie ausgeführt worden ist; 36, d. i. 63 % starben. Es genasen von 22 Schussverletzungen 5, von 19 Stichwunden 12, von 10 Blasenzerreissungen 4, von 5 Darmzerreissungen keine. Von Interesse ist es, zu erfahren, dass die günstig verlaufenen Fälle von Schusswunden durchschnittlich 7¾ Stunden, die ungünstig ausgegangenen im Durchschnitt 23¼ Stunden nach der Verletzung zur Operation gelangten. Sehr bemerkenswerth ist ein Fall, welchen Otis in dem Berichte über die Behandlung der Darmschusswunden im amerikanischen Kriege mittheilt. Man fand an zwei Darmschlingen correspondirende Wunden, welche die Kugel bei ihrem Durchschlagen erzeugt hatte. Statt jede Wunde für sich zu nähen, vereinigte der betreffende amerikanische Chirurg die Ränder beider Wunden miteinander und stellte so eine Verbindung beider Darmschlingen her.

Die *Darmnaht* ist früher fast nur an verletzten und durch die Bauchwunde prolabirten Darmschlingen (§§ 238 und 227) ausgeführt worden. Dabei handelt es sich gewöhnlich um Quer- und Längswunden, welche an der Convexität einer Darmschlinge liegen. Eine vollständige Quertrennung des Darmes, senkrecht zu seiner Längsaxe, bis auf das Mesenterium, kommt bei Verletzungen seltener vor, ist dagegen bei mancherlei Operationen gerade der typische Fall, z. B. bei Re-

section eines carcinomatösen Darmstückes (§ 241), bei der Resection gangränöser Darmschlingen (§ 265), bei der Operation des Anus praeternaturalis (§ 266). Es erscheint zweckmässig, diese Operationen, welche in den letzten 15 Jahren zu immer grösserer Entwickelung gelangt sind, schon an dieser Stelle mit zu berücksichtigen und die Darmnaht zu erörtern, wie sie sich für die *partielle* und die *totale* Durchtrennung des Darmrohres allmälig ausgebildet hat.

Das einfachste und am nächsten liegende Verfahren bei *Längs- und Querwunden* des Darmes ist jedenfalls die *directe Vereinigung der Wundränder,* ganz wie dies an der äusseren Haut geschieht. Diese älteste Naht, die *Naht der 4 Meister,* wie sie in der Chirurgia venet. (1520) heisst, wurde früher mit der fortlaufenden Naht, mit Kürschner- oder Knopfnähten angelegt, während das Darmrohr durch einen eingeschobenen Kartenblattcylinder oder durch die Luftröhre einer Gans oder eines Kalbes gespannt gehalten war. Sie wurde im vergangenen Jahrhundert besonders von Duverger empfohlen und erfuhr durch Moreau und Poutard (1846) insofern eine Verbesserung, als diese beiden Autoren den Rath gaben, man solle vor der Vereinigung der Wundränder die sich vordrängenden Schleimhautwülste mit der Schere abtragen, man gewinne auf diese Weise breitere Wundflächen und verhüte das Einkrämpen der Schleimhaut in die Nahtlinie.

Die schlechten Erfahrungen, welche man mit der directen Wundnaht am Darme gemacht hatte, ihr Nachgeben, wenn der Druck im Darmrohre durch Gase und Koth nur einen geringen Grad erreichte, veranlassten Lembert (1826) auf eine Naht zu sinnen, welche breitere Contactflächen umspannte. Es konnte dies nur geschehen, wenn er den peritonealen Ueberzug des Darmes, dessen Neigung zu adhäsiver Entzündung bekannt war, mit in die Naht fasste. Die Naht Lembert's, die, wie wir noch hören werden, den Hauptbestandtheil der jetzt vorwiegend gebräuchlichen Darmnaht bildet, wird in der Weise angelegt, dass man zu jeder Seite der Darmwunde die Nadel ein Stück, etwa ½ Cm. weit, unter dem peritonealen Ueberzuge, zwischen diesem und der Muscularis durchführt (Fig. 173). Es kommt so an jede Seite ein Einstich- und ein Ausstichpunkt; die beiden inneren Stichpunkte müssen dem Wundrande sehr nahe liegen, weil sonst bei Längswunden das Darmrohr zu sehr verengt wird. Zieht man nun den Faden an, so treten die peritonealen Flächen, welche von der Naht umfasst werden, in genaue Berührung, während die Schleimhaut etwas gegen die Lichtung des Darmes vorgestülpt wird. Die einzelnen Nähte sollen höchstens ½ Cm. weit von einander entfernt angelegt werden. Bei der Lembert'schen Darmnaht konnten sich die Fäden nur nach der Peritonealhöhle zu abstossen, ihre Enden mussten daher zur Bauchwunde herausgeleitet werden, um an ihnen die gelösten Fadenschlingen herauszuziehen. Jobert (1829) glaubte daher, die Lembert'sche Naht dadurch zu verbessern, dass er den Faden beiderseits durch die ganze Dicke der Darmwand führte. Er krämpte den Wundrand an jeder Seite nach dem Darmlumen zu um und durchstach ihn mit der Nadel. Bei dem Zuziehen der Fäden kam dann ebenfalls Serosa auf Serosa zu liegen, und die Schlingen der am Knoten kurz abgeschnittenen Fäden fielen nach ihrer eiterigen Lösung in das Darmlumen.

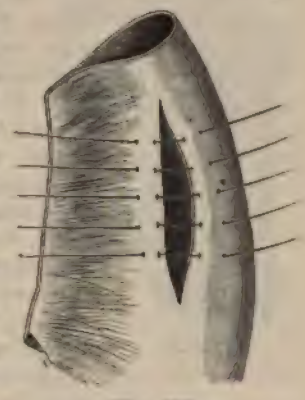

Fig. 173.
Darmnaht nach Lembert.

Auch die späteren Modificationen der Lembert'schen Naht bezogen sich vorwiegend auf das leichte Entfernen des Nahtmateriales durch die Bauchwunde

[illegible] Abstossen in das Darmlumen. So verwendeten Dupuytren und [illegible], nach Einkrämpen der Wundränder, die schon im Alterthum als [illegible] gebräuchliche *Kürschnernaht*, eine spiralig fortlaufende Naht mit jedesmaligem Durchschlingen des Fadens, und Nuncianti (1845) nähte in Lembert'scher Weise mit fortlaufendem Faden, dessen Anziehen am Schlusse der Naht die Wundränder nach dem Darmlumen hin einstülpte.

Complicirter ist die Steppnaht (Suture en piqué) Gely's (1844). Zwei an beiden Enden eines langen Fadens befindliche Nadeln werden parallel dem Wundrande, aber etwas entfernt vom einen Wundwinkel, jederseits eingestochen und nach [illegible] Mm wieder ausgestochen. Nun kreuzt man die Fäden, sticht wieder parallel vom Wundrande ein und aus, kreuzt wiederum und so fort, bis die Naht über den anderen Wundwinkel hinaus reicht. Werden nun die beiden Fadenenden angezogen, so krämpen sich die Wundränder sehr gleichmässig ein, und breite Peritonealflächen berühren sich (Fig. 174).

Ganz ähnlich wirkt das von Bouisson (1851) angegebene Verfahren, bei welchem in der Nähe des Wundrandes und parallel mit ihm beiderseits eine oder zwei lange Stecknadeln in der Weise durchgestochen werden, dass sie immer abwechselnd von der Serosa zur Mucosa und von dieser wieder zur Serosa gelangen. Die entsprechenden, beiderseitigen Abschnitte der Nadeln, welche die Serosa überbrücken, werden durch querliegende Fäden zusammengezogen, deren Enden, sowie die an den Nadelköpfen befestigten Fäden zur Bauchwunde heraushängen.

Fig. 174.
Darmnaht nach Gely.

Während die bisher beschriebenen Verfahren ein theilweises Offenlassen der Bauchwunde verlangten, aus welcher dann nach 6—8 Tagen das gelöste Nahtmaterial entfernt werden konnte, beabsichtigen die an Thieren versuchte *Klammernaht* Bobrik's (1850) und die *Kammnaht* Bérenger-Féraud's (1870) den unmittelbaren Verschluss der Bauchwunde und das Abstossen des Nahtmateriales nach dem Darmlumen hin. Bobrik schob durch die Darmwunde ein längliches, zur Rinne geformtes Stück Fensterblei oder Silberblech, drängte die Wundränder hinein und presste die Rinne von aussen her fest zusammen. Diese fällt nach theilweiser Nekrosirung der Wundränder in das Darmlumen und wird mit dem Stuhle entleert. Bérenger-Féraud formte sich, indem er eine Reihe feiner kleiner Stecknadeln durch schmale Korkprismen stach und die Köpfchen mit Siegellack fixirte, zwei kleine Korkkämmchen. Diese bohrte er jederseits von innen nach aussen durch den Darmwundrand, kehrte nach einer vollen Umdrehung die Nadelspitzen beider Kämme gegen einander und befestigte, die Darmwand mitfassend, wechselseitig die Nadeln des einen in den Kork des anderen Kammes. Die zwischengeklemmte Darmwand sollte sich nekrotisch abstossen und sammt den aneinander gespiessten Korkprismen per anum entleeren.

Einen sehr einfachen Verschluss der Darmwunde suchte Reybard (1827) dadurch zu erreichen, dass er die Serosa des Darmes mit der Serosa der anliegenden Bauchwand verwachsen liess. Er schob in das verletzte Darmrohr eine dünne, schmale Holzplatte mit 2 Löchern in der Mitte, durch welche eine an beiden Enden mit Nadeln armirte Fadenschlinge gelegt war. Die Nadeln wurden beiderseits, etwas entfernt vom Wundrande, von innen nach aussen durch die Darmwand gestossen und dann gegen eine dickere, beide Fäden fassende Nadel vertauscht, welche er in der Nähe der Bauchwunde durch die Bauchwand durchstach. Zog er nun die Fäden an und knotete sie über einem Papierröllchen, so war die verwundete Darmschlinge breit an dem Peritoneum parietale befestigt.

Dieses an Hunden erprobte Verfahren ist zwar nicht unsicher im Erfolge, hat aber den Nachtheil einer dauernden Verlöthung des Darmes mit der Bauchwand.

Für *totale Quertrennungen des Darmrohres* hatte Lembert (1826) ebenfalls seine die Serosa umfassende Naht empfohlen, doch wurde diese hier sehr bald durch eine Modification Jobert's verdrängt, welche bis vor nicht langer Zeit in allgemeiner Geltung stand. Um recht grosse seröse Contactflächen zu gewinnen, schob er, nachdem das Mesenterium mehrere Millimeter weit an jedem Darmende abgelöst war, das obere in das rings am Wundrande nach innen eingekrämpte untere Ende ein und befestigte es mit zwei Fadenschlingen (Fig. 175). Diese *Invagination* hatte schon Ramdohr (1730) empfohlen, legte aber keinen Werth darauf, dass genau Serosa auf Serosa zu liegen kam, sondern heftete beide Darmwände am Rande des einen Rohres auf einander.

Denans (1826) vermied die Fadenschlingen, welche bei der Jobert'schen Invagination durch die Bauchwunde nach aussen geleitet werden mussten und befestigte die beiden, nach innen umgekrämpten Darmenden in einander durch Metallringe, die sich später in das Darmlumen abstossen sollten. In jedes der beiden Darmstücke kommt ein Metallring (Fig. 176), um welchen der Wundrand eingekrämpt wird. Dann bringt man einen Ring (a) von etwas kleinerem Querschnitte zwischen die beiden ersten, schiebt diese sammt der Darmwand von oben und unten darüber und befestigt die 3 Ringe

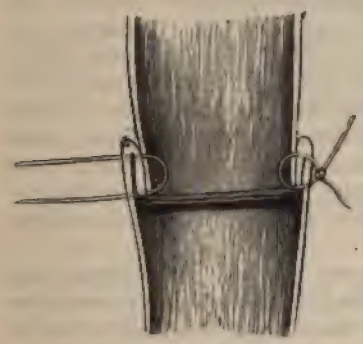

Fig. 175.
Darmnaht mit Invagination nach Jobert.

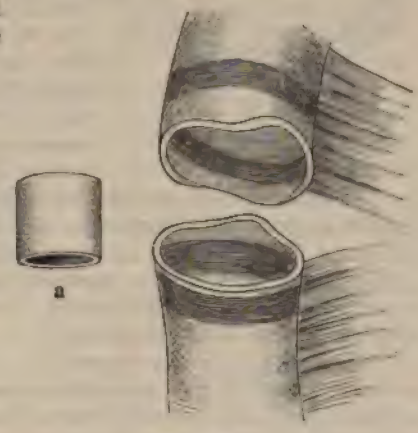

Fig. 176.
Darmnaht nach Denans. a Der innere Metallring.

aufeinander durch einen Faden, der einerseits im Lumen des inneren Ringes, anderseits zwischen Darmwand und den äusseren Ringen durchgeführt wird, die Ringe also allein umfasst und sich mit diesen abstösst.

Die Invaginationsmethoden bergen in der unumgänglich nothwendigen Ablösung des Mesenterium eine grosse Gefahr für die Lebensfähigkeit der invaginirten Darmpartien. In der übergrossen Mehrzahl der Fälle tritt Gangrän ein, der eine rasch tödtlich verlaufende septische Peritonitis folgt, wie dies O. Madelung 1881 durch Thierexperimente überzeugend nachgewiesen hat. Am Menschen scheint dies nicht anders zu sein. Schon die geringe Anzahl seit 1829 veröffentlichter Fälle von Jobert'scher Invagination spricht eher für einen ungünstigen Verlauf, als für die seltene Ausführung, und von den vier Fällen, die O. Madelung in der Literatur verzeichnet fand, genasen nur zwei, ein von ihm selbst (1880) und ein von Juillard (1881) operirter.

Alle diese verschiedenen Modificationen der Lembert'schen Darmnaht, mögen sie nun für die partielle oder die totale Durchtrennung der Darmwand erfunden worden sein, hat die *aseptische Naht,* die Verwendung aseptischen Nahtmateriales, insbesondere aseptischer Seide, überflüssig gemacht. Heilte das Nahtmaterial ein, ohne Reizerscheinungen zu verursachen, so war kein Grund vorhanden, anders als Lembert zu verfahren, die Fäden konnten kurz abgeschnitten und die Bauchwunde vernäht werden. Bei seinen Thierversuchen über Pylorusresection (§ 240) wandte Gussenbauer (1876) sogar die einfache Naht der 4 Meister an und fand sie ausreichend. Für den menschlichen Magen und Darm, dessen Wandung dünner, empfahl er dagegen eine Combination der 4 Meister-Naht mit der Lembert-schen. Seine *„Achternaht"* (Fig. 177) beschreibt Gussenbauer folgendermassen: Man sticht 3 bis 5 Linien vom Wundrande entfernt eine krumme Nadel in die Darmwand ein, führt sie durch die Muscularis bis zur Schleimhaut, ohne diese anzustechen, vor und sticht ganz nahe dem Wundrande der Serosa, etwa $^1/_4$—$^1/_2$ Linie vor demselben aus. Hierauf sticht man die Nadel am Wundrande selbst ein, führt sie durch die Muscularis 2 Linien vom Wundrande entfernt bis zur Schleimhaut, fixirt diese und sticht ganz nahe dem Wundrande der Schleimhaut aus. Das Gleiche geschieht in umgekehrter Reihenfolge am gegenüberliegenden Wundrande. Es wird auf diese Weise Serosa und Wundrand zusammengezogen und zwar durch eine Nahtschlinge, welche die Form einer 8, aber ohne Kreuzung hat.

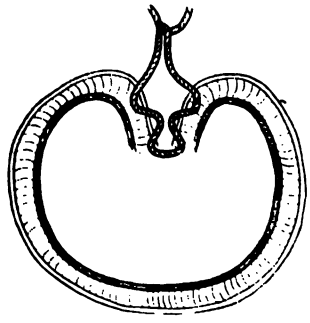

Fig. 177.
Darmnaht von Gussenbauer (nach Wölfler).

V. Czerny zerlegte die Gussenbauer'sche Naht in zwei Theile, er vereinigte zunächst die Wundränder des Darmes direct (Naht der 4 Meister), dann die Serosa in einer oder zwei übereinander liegenden Nähten. Diese Czerny'sche „Etagennaht" ist jetzt die gebräuchlichste geworden. Sie legt die Schleimhautwundflächen sehr exact aufeinander, verhütet also deren Einkrämpen und vereinigt möglichst breite Serosaabschnitte.

O. Madelung hat empfohlen, die Serosanaht in Form einer *Plattennaht* zu legen. Man fädelt in einen doppelten, unten dick geknoteten Faden eine Scheibe von dem Rippenknorpel eines Kalbes ein, schiebt diese gegen den Knoten zurück und sticht in der Art der Lembert'schen Naht durch die Serosa beider Wundränder. Nun wird ein zweites Knorpelplättchen eingefädelt, die Fadenschlinge am Nadelöhr aufgeschnitten und nach Anziehen der beiden Enden auf dem zweiten Plättchen ein dreifacher Knoten geschürzt. Die Serosaflächen sind auf diese Weise zwischen den Knorpelplättchen breit zusammengepresst. Die vorher desinficirten Knorpelstücke verfallen der Resorption, oder heilen ein.

Die Gussenbauer-Czerny'sche Naht und die Knorpelplattennaht Madelung's lassen sich sowohl bei Längswunden des Darmes, wie bei querer Trennung verwenden. Es bedarf bei der letzteren keineswegs mehr der Invagination. Die Etagennähte, von welchen immer die obere die untere stützt, verschaffen mindestens ebenso breite Contactflächen der Serosa, wie das Invaginiren und vermeiden das gefährliche Ablösen des Mesenterium. Um an der Nahtstelle keine allzu grosse Verengerung des Darmlumens entstehen zu lassen, räth Madelung die beiden Darmenden *schräg* zuzuschneiden, so zwar, dass an der freien Darmseite mehr abgetragen wird, als an der mesenterialen.

Zur Darmnaht benutzt man am besten feine, carbolisirte Seide — Catgut wird zu rasch resorbirt — und runde, dünne, an der Spitze etwas gebogene Nadeln,

sog. englische Perlnadeln, wie sie Madelung eingeführt hat. Die Nähte, insbesondere die inneren, sollen höchstens 3—4 Millimeter von einander entfernt angelegt werden, da man immer eine Dehnung der Darmwände durch Gase gewärtigen muss, wodurch die Nähte auseinanderrücken. Die Mesenterialspalte, welche ausser der Darmwunde etwa vorhanden ist, kann ebenfalls durch feine Nähte vereinigt werden.

Bei allen Darmnähten muss der Darmcanal durch Opiate in Ruhe gestellt werden und vor der Passage der Nahrungsmittel für die ersten Tage thunlichst bewahrt bleiben. Milch und Eier werden noch am ehesten vertragen. Auch können ernährende Klystiere zur Anwendung kommen; die Dickdarmverdünnung hat auf die Bewegungen des Dünndarmes, dessen Verletzungen am häufigsten sind, kaum störenden Einfluss.

Magenwunden durch Schuss und Stich erfordern die gleiche Behandlung wie die Wunden des Darmcanales. Man dilatirt die Bauchwunde und vereinigt die Magenwundränder mittelst der Etagennaht. Dann wird der Magen nach antiseptischer Reinigung versenkt und die Bauchwunde geschlossen. Anders verfuhr Laurer bei einer Messerstichwunde, bei welcher der verletzte Magenabschnitt prolabirt war. Er vereinigte die Ränder der Magenwunde mit den Hauträndern und stellte eine Magenfistel her. Der Verletzte genas.

Solche *Magenfisteln* bleiben auch zuweilen *spontan* nach Verletzungen zurück, oder entstehen durch Krankheiten des Magens, z. B. durch Ulcus rotundum ventriculi, welches zur Verklebung der Magenwand mit den Bauchdecken und endlich zur eiterigen Perforation führte, oder durch ein in die Bauchwand hineinwachsendes Magencarcinom. Middeldorpf stellte 40 Fälle von Magenfisteln zusammen, von welchen 16 traumatischen Ursprunges waren. Der operative Verschluss der Fistel wurde schon in mehreren Fällen erreicht, und zwar entweder durch Ueberpflanzung frischer (Szymanowski) oder granulirender (v. Nussbaum) Lappen, oder aber durch Ablösung der adhärenten Magenwand und Naht (Billroth, Esmarch).

§ 240. Gastrotomie, Gastrostomie, Gastrectomie.

Der erste, in der Literatur verzeichnete Fall von *Gastrotomie*, von Eröffnung des Magens, wurde durch ein 9½ Zoll langes Taschenmesser veranlasst, welches ein böhmischer Bauer bei dem Nachahmen von Taschenspielerkunststücken verschluckte. Florian Mathis aus Brandenburg (1602) schnitt 7 Wochen später auf die nach aussen sich durchdrängende Messerspitze ein und extrahirte den Fremdkörper. Der Kranke genas nach wenigen Wochen. Aehnliche, glücklich verlaufene Fälle von Gastrotomie wegen Fremdkörpern werden von Daniel Schwabe (Königsberger Messerschlucker 1635), Wiesener (1692), Hübner (1720) u. A. berichtet. Eine von F. Kaiser (1877) gegebene Zusammenstellung umfasst 13 Fälle, in welchen je 5 mal verschluckte Messer oder Gabeln, 1 mal ein Löffel, 1 mal ein Bleistück, 1 mal ein zu Trachealinjectionen benutzter Catheter die Gastrotomie veranlassten. In 11 Fällen trat Heilung ein, was wohl dem Umstande zuzuschreiben ist, dass in den meisten Fällen die vordere Magenwand mit den Bauchdecken bereits verlöthet war, als der Einschnitt unternommen wurde. Lagen doch, ein einziger, tödtlich verlaufener Fall ausgenommen, mindestens 11 Tage, meist aber Wochen und Monate, selbst Jahre zwischen dem Unfall und der Operation, die oft in nichts anderem als in einer einfachen Abscessincision bestand.

Ist nun in diesen Verlöthungen gewiss der Weg vorgezeichnet, der mit geringster Gefahr zum Fremdkörper führt, so erscheint es doch kaum gerathen, in jedem Falle zu warten, bis durch Verwundung und Reizung der Magenwand sich solche Verwachsungen gebildet haben. Denn bis dahin besteht doch auch immer

die Gefahr einer Perforativperitonitis, deren Opfer freilich selten in der Literatur verzeichnet werden. Handelt es sich also um Fremdkörper im Magen, welche wegen ihrer Grösse, oder ihrer unebenen, spitzigen Oberfläche aller Wahrscheinlichkeit nach die Magen- oder die Darmwand perforiren, so ist man vollauf berechtigt, frühzeitig einzuschreiten, wie dies Kocher (1883) wegen eines steckengebliebenen Münzenfängers (Fig. 132), Billroth (1885) wegen eines verschluckten Gebisses mit Erfolg unternommen haben. An einen ebenso glücklich verlaufenen Fall von *primärer Gastrotomie* wegen verschluckten Gebisses knüpft Credé (1886) eine Statistik von 10 Fällen, in welchen vor eingetretener Verlöthung des Magens mit dem Peritoneum parietale operirt worden war; 8 von ihnen endeten in Heilung, darunter 4, welche der vorantiseptischen Zeit angehören.

Die Schnittführung zur Gastrotomie ist zuweilen durch den Fremdkörper bedingt, dessen Prominenz den Ort und die Richtung der Incision bestimmt; hat man aber die Wahl, so eignet sich am besten der bei der Gastrostomie vorwiegend benutzte Schnitt, parallel dem linken Rippenbogen, schräg durch den Musc. rectus, wie ihn Fenger angegeben hat. In frischen Fällen folgt der Extraction des Fremdkörpers die *Naht der Magengegend*, in alten, in welchen es sich um Abscesse der Bauchwand handelte, kann sich die Wunde spontan schliessen, wie dies in einigen der oben angeführten Fälle geschah; ein ander Mal bleibt eine Magenfistel zurück, die einer besonderen Operation bedarf (§ 239, Schluss).

Wesentlich andere Zwecke, als die eben beschriebene Gastrotomie verfolgt die *Gastrostomie* (γαστὴρ Magen, στόμα Mund), die Bildung einer Magenfistel. Durch sie soll bei Unwegsamkeit der Speiseröhre die Ernährung direct vom Magen aus ermöglicht werden und so der Kranke vor dem drohenden Hungertode bewahrt bleiben.

Ein norwegischer Militärarzt, Egeberg, scheint der erste gewesen zu sein, welcher in einem 1837 zu Christiania gehaltenen Vortrage auf die Berechtigung und Ausführbarkeit der Gastrostomie aufmerksam machte. Er wies darauf hin, dass Magenwunden nicht absolut tödtlich seien, wie das aus den Fällen von Voigtel, Burrows und besonders von William Beaumont hervorgehe, in welch letzterem die zu physiologischen Untersuchungen benutzte Fistel 35 Jahre ohne jede Störung ertragen wurde, und entwarf auch schon einen, unseren heutigen Methoden vollkommen entsprechenden Operationsplan. Unabhängig von Egeberg prüften Bassow (1842), Blondlot (1843) die Gastrostomie an Thieren, verfolgten hierbei aber wesentlich physiologische Zwecke. Als chirurgischen Eingriff am Menschen finden wir sie 1844 wiederum von dem Amerikaner Watson hervorgehoben, aber erst Sédillot gab allen diesen theoretischen Erörterungen einen practischen Boden, indem er nach sorgfältigen, experimentellen Studien an Thieren (1846) die Operation am 13. November 1849 zum ersten Male am Menschen ausführte. Der 52jährige, durch eine carcinomatöse Strictur äusserst entkräftete Mann erlag zwar 1 Tag nach der Operation seinen Leiden, aber es war doch der Beweis erbracht, dass die Gastrostomie, so nannte Sédillot die Operation, am Menschen ausführbar sei, ohne gefahrdrohende Blutung, ohne Erguss von Mageninhalt in die Bauchhöhle. Einen zweiten Fall operirte Sédillot 1853, ebenfalls mit tödtlichem Ausgange, 10 Tage später an eiteriger Peritonitis. Ihm folgten Fenger (1853), Cooper Forster (1858), Sydney Jones (1859), von Thaden (1865), und von da ab mehren sich in jedem Jahre die Fälle von Gastrostomie, leider alle bis zum Jahre 1876 — es sind 31 — tödtlich endend. Die Operirten starben theils an Erschöpfung, weil zu spät eingeschritten worden war, theils an septischer oder eiteriger Peritonitis. Den ersten dauernd geheilten Fall hatte 1876 Verneuil aufzuweisen. Es handelte sich um einen 17jährigen, jungen Mann, der eine impermeabele Aetzstrictur im Brusttheile des Oesophagus

hatte und bis zum Skelett abgemagert war. Die unter Aseptik unternommene Gastrostomie führte in 4 Wochen zur Genesung. Einen gleichen Erfolg erzielte 1877 Trendelenburg bei einem 8jährigen Knaben mit Aetzstrictur der Speiseröhre (§ 160). Wie sich unter dem Einflusse der Aseptik in dem letzten Decennium die günstigen Resultate der Gastrostomie mehrten, wird die unten gegebene Statistik der Operation zeigen.

Als Indicationen für die Gastrostomie gelten:

1) *Narbige Stricturen*, durch Verwundung, Verbrennung, Verätzung des Oesophagus, oder durch syphilitische Geschwüre entstanden, welche durch die in § 160 angegebenen Dilatationsverfahren nicht beseitigt werden können.
2) *Neubildungen* im und in nächster Nähe des Oesophagus, insbesondere Carcinome, deren tiefer Sitz die Resectio oesophagi (§ 162) oder die Oesophagostomie nicht mehr gestattet.
3) Tief herabreichende *Divertikel der Speiseröhre* (§ 159), welche von oben her nicht mehr zu erreichen sind (Schönborn).
4) *Obturirende Fremdkörper* im unteren Abschnitte der Speiseröhre.
5) *Angeborener Mangel des Oesophagus.*

Allen diesen Indicationen dient die Gastrostomie in der überwiegenden Mehrzahl der Fälle nur als *Palliativoperation*. Sie beseitigt die Gefahr des Hungertodes, ermöglicht wieder eine kräftigende Ernährung und kann hierdurch auch bei ausgebreitetem Carcinom des Oesophagus das Leben verlängern. Aber das einer Oesophagusstenose zu Grund liegende Leiden selbst wird durch die Operation nicht berührt, es besteht fort und führt, wenn es sich um einen malignen Tumor handelt, unaufhaltsam zum Tode. Ausnahmsweise indessen kann von der Magenfistel aus eine directe Behandlung der Stenose, eine Sondirung, erfolgreich unternommen werden. So gelang es Kocher in einem Falle von Oesophaguscarcinom, die Strictur durch Bougies von unten her so zu erweitern, dass der Kranke bis zu seinem Tode wieder Speisen schlucken konnte, und Caponotto (Turin 1884) benutzte die Magenfistel, um von hier mit dem Finger zur Cardia zu gelangen und eine von oben in den Oesophagus bis zur Aetzstrictur geschobene Sonde durch die letztere zu leiten. Nachdem die Strictur einmal geöffnet war, machte die Erweiterung vom Oesophagus her rasche Fortschritte, und einen Monat später konnte die Magenfistel geschlossen und der 5jährige Knabe geheilt entlassen werden.

Die Gastrostomie darf nicht zu spät unternommen werden, nicht etwa als letzter Versuch, wenn alle übrigen Mittel der Ernährung fehlschlagen und der Kranke einer rasch fortschreitenden Entkräftung verfällt. Eine gewisse Durchgängigkeit der Strictur ist auch für die Ausführung der Operation von Vortheil; man kann dann den meist leeren, zusammengefallenen Magen nach dem Vorschlage Schreiber's mittelst einer Kautschukblase ausdehnen, die, am unteren Ende einer feinen Schlundsonde befestigt, durch die Stenose in den Magen geführt wird. (Schönborn.)

Zur Durchtrennung der Bauchdecken sind verschiedene Schnittführungen angegeben und benutzt worden. Sédillot machte einen Kreuzschnitt, 6 Cm. unterhalb des Proc. ensiformis und etwas nach links von demselben. Fenger's Schnitt verläuft parallel dem linken Rippenrande, beginnt einen Finger breit nach innen von demselben und zieht schräg durch den Musculus rect. abdom. Andere Operateure bevorzugten mehr den Längsschnitt. So legte Sydney Jones den Schnitt an den äusseren Rand des Rectus abdom., von dem 8. linken Intercostalraume 3½ Zoll lang nach abwärts. Aehnlich verfuhren Cooper Forster und andere englische Chirurgen, während Maury einen nach innen convexen Bogenschnitt wählte und Küster einen Längsschnitt in der Linea alba.

An [illegible] ist [illegible] der Schnitt [illegible] *parallel dem linken Rippenrande*. Er [illegible] der Lage des Magens, [illegible] nach Lessing's genauen Untersuchungen [illegible] in der Mittellinie des Körpers liegen, [illegible] zuweilen an [illegible] des zusammengefallenen Magens [illegible] Rippenbogen hervorragen. Der Schnitt beginnt ungefähr an der Spitze des Processus ensiformis und reicht etwa 15 Ctm. lang an linken Rippenrande her. Der linke Zweig [illegible] und [illegible] an seinem Rand [illegible] Sehne des M. obliquus ext. werden in der gleichen Richtung quer getrennt. Dabei fallen die Endäste der A. epigastrica int. und, welche mit den Endästen der A. mammaria int. anastomosiren, in den Schnitt und werden sofort durch Compressionspinzetten [illegible] gemacht. Nach Durchschneidung der inneren Scheide des M. rectus und der Fascia transversa gelangt man zuletzt auf das Peritoneum. Man hebt mit der Hakenpinzette einen kleinen Kegel des Bauchfelles in die Höhe und schneidet ihn mit [illegible] Messerklinge ein. Dieses horizontale Eröffnen des Peritoneum schützt vor der Verletzung einer Darmschlinge. Die erste kleine Oeffnung im Bauchfell lässt sich leicht auf der Höhlensonde mit einem gekniffenen Messer, oder einfacher mit der Schere erweitern, deren stumpfes Blatt vorsichtig eingeführt wurde. Die breite Spaltung erfolgt unter Leitung eines oder zweier Finger ebenfalls mit der Schere.



Fig. 178.
Das Anlegen einer Magenfistel.
Px Processus xiphoides. N Nabel

War es nicht möglich, den Magen durch einen Kautschukballon vorher auszudehnen, so muss nun der völlig leere Magen, welcher der Zwerchfellkuppel dicht anliegt, mit den Fingern gesucht und in die Bauchwunde hereingezogen werden. Eine Verwechselung des Magens mit dem Colon transversum ist unschwer zu vermeiden, wenn man sich der Striae longitudinales erinnert und den Ursprung des grossen Netzes beachtet. Die vordere Magenwand wird jetzt in der Nähe des grossen Curvatur, dem Fundus ventriculi entsprechend, durch ungefähr 20 Seidesuturen an den Wundrand der Bauchdecken befestigt. Diese Nähte müssen recht dicht liegen und *sollen nur Serosa und Muscularis mitfassen*, wie dies schon Sédillot in seinem zweiten Falle und Fenger ausführten. Durchdringen die Suturen die ganze Dicke der Magenwand, so können sich bei den unausbleiblichen Bewegungen des Magens und der Zerrung an den Nähten die Stichcanäle erweitern, es fliesst Mageninhalt in die Bauchhöhle, und eine tödtliche Peritonitis ist die sichere Folge. Auch ist es gerathen, bei sämmtlichen Stichen das Peritoneum parietale breit mitzufassen, damit überall rasch verklebende, seröse Flächen aufeinander zu liegen kommen.

Die nun folgende *Spaltung der Magenwand* kann sofort oder nach Ablauf einiger Tage vorgenommen werden, nachdem ringsherum an der Naht feste Verlöthung eingetreten ist — *einzeitige* und *zweizeitige Gastrostomie*. Schon Egeberg hatte sich für das Operiren in zwei Zeiten ausgesprochen, v. Thaden eröffnete den Magen erst am anderen Tage und von den späteren Operateuren warteten Einige sogar 4—5 Tage. Es lässt sich nicht leugnen, dass das zweizeitige Operiren eine grössere Sicherheit bietet gegen das Eindringen von Mageninhalt in die Peritonealhöhle, aber es verzögert auch die Ernährung des Operirten,

lässt ihn noch mehr herunterkommen und verschlechtert auf diese Weise die Prognose der Operation ganz erheblich. Auch macht Kocher darauf aufmerksam, dass durch die lang dauernde Ausspannung der angenähten Partie der Magenwand partielle Gangrän eintreten könne. Die verschiedenen Statistiken ein- und zweizeitiger Gastrostomien sprechen freilich für die Operation in zwei Zeiten. So genasen nach Vitringa (1884), der 93 aseptisch ausgeführte Gastrostomien wegen Oesophaguscarcinom und 27 wegen Narbenstrictur in Rechnung stellt, aus der ersten Gruppe von 63 zweizeitig Operirten 36 (57 %), von 30 einzeitig Operirten nur 6 (20 %), während die zweite Gruppe unter 9 zweizeitigen Operationen sogar 6 Heilungen (66 %) und unter 18 einzeitigen nur 8 Heilungen (44 %) aufzuweisen hat. Knie (1885) hatte bei 12 zweizeitigen Operationen nur 2 Misserfolge und Marcel Cohen (1885) berechnet auf 24 zweizeitige Gastrostomien wegen Narbenstrictur 17 Heilungen und 7 Todesfälle, auf 20 einzeitige dagegen nur 7 Heilungen, 13 lethale Ausgänge. Man wird aber trotz alledem Cohen Recht geben müssen, wenn er meint, die schlechteren Resultate der einzeitigen Operation seien vorwiegend dadurch zu erklären, dass in diese Gruppe gerade die schlimmsten Fälle gelangten, Kranke, die so erschöpft und entkräftet seien, dass die Operation in zwei Zeiten nicht mehr gewagt werden könne. Wie bei all solchen operativen Fragen ist eine principielle Entscheidung immer vom Uebel. Man treffe die Wahl des Einschnittes je nach dem Falle. Wird die Gastrostomie noch früh genug unternommen, so mag sie in zwei Zeiten ausgeführt werden, droht die Erschöpfung durch Nahrungsmangel, so operire man einzeitig.

Der Einschnitt in den Magen soll 2—3 Cm. nicht überschreiten, weil sonst später die Fistel nur mangelhaft verschlossen werden kann. Der Magensaft fliesst dann auf die Bauchdecken und macht die der Fistel benachbarte Haut durch einen sehr unerwünschten Verdauungsvorgang fortwährend wund.

Die Ernährung des Operirten geschieht in der ersten Zeit unter jedesmaligem Wechsel des aseptischen Verbandes mittelst einer Glasröhre oder eines elastischen Catheters. Kräftige Fleischbrühe und ungekochte Milch sind die Nahrungsmittel der ersten 2—3 Tage; später können auch schon Eier und fein geschabtes Fleisch gereicht werden. Dabei nehme man Rücksicht auf die geringe Verdauungskraft des Magens, der seither immer nur wenige Speisen auf einmal zugeführt bekam und gebe nicht viel, aber öfter. Beginnt die Vernarbung der Fistelränder, so wird ein dicker, aus Horn gedrehter Drain eingeschoben, welcher verkorkt werden kann. Wie Trendelenburg auf sinnreiche Weise bei seinem ersten geheilten Kranken die Einspeichelung der Speisen möglich machte, wurde schon § 160 erwähnt.

Die Resultate der Gastrostomie werden vorwiegend beeinflusst durch die weit vorgeschrittene Entkräftung der Kranken und in einem nicht geringen Bruchtheile der Fälle durch die allgemeine carcinomatöse Infection. Es sind daher trotz des segensreichen Einflusses der Aseptik die Erfolge der Operation wegen Oesophaguscarcinom recht traurige: Von 25 nicht aseptisch Operirten genas nur 1 (Fall von Sydney Jones 1875, gestorben 40 Tage später an den Folgen des Carcinomes); von 104 bis Ende 1883 aseptisch Operirten genasen 17, starben 87 (Zesas). Besser sind die Ergebnisse der Gastrostomien wegen narbiger Strictur: Von 53 Fällen, welche Marcel Cohen (1885) zusammenstellt, heilten 24, starben 29.

Eine Errungenschaft der neueren Zeit und vorwiegend eine solche deutschen Fleisses und deutscher Gründlichkeit ist die *Gastrectomie*, die Resection eines Stückes des Magens, insbesondere des Pylorus — *Pylorusresection*.

Schon 1810 hatte Merrem (Giessen) an Hunden mit Erfolg Theile des Magens herausgeschnitten und in seiner Inaugural-Dissertation die Exstirpation der Pyloruscarcinome bei dem Menschen für ausführbar erklärt. Sein Vorschlag wurde aber nicht beachtet, oder als der Ausfluss tollkühnen chirurgischen Strebens

sehr bald bei Seite gelegt. Es war daher ein durchaus neues Beginnen, als Gussenbauer und v. Winiwarter die Pylorusresection an Hunden wieder in Angriff nahmen. Durch zahlreiche Experimente wiesen sie nach, dass die Excision des ganzen Pylorus, das Annähen des Duodenum an den Rest des Magens sehr wohl ausführbar sei und dass den Thieren durch den Ausfall des Pförtners durchaus kein functioneller Nachtheil erwachse. Diese experimentellen Resultate wurden von Czerny und Kaiser bestätigt, welch letztere die Resection bis zur Herausnahme fast des ganzen Magens steigerten. Ein auf diese Weise operirter Hund überlebte den Eingriff über 5 Jahre, ohne irgend welche Alterationen in seiner Ernährung zu zeigen.

War so die Gastrectomie an Thieren als durchaus möglich constatirt, so fehlte doch noch der Beweis ihrer Ausführbarkeit am Menschen. Diesen erbrachte Péan, als er am 9. April 1879 an einem schon sehr entkräfteten Manne wegen Carcinoma pylori die Resection unternahm. Leider ging der Operirte, trotz zweimaliger Bluttransfusion am 5. Tage an Inanition zu Grund. Das gleiche Schicksal hatte ein 1880 von Rydygier operirter Fall. Erst die dritte Pylorusresection, von Billroth am 29. Januar 1881 ausgeführt, endete in Genesung, doch erlag die Operirte 4 Monate später einem Recidiv des Carcinomes. Von da ab gewinnt die Gastrectomie eine feste Stelle in der operativen Chirurgie, und mit wechselndem Glück sehen wir sie ausgeführt von Chirurgen aller civilisirten Länder.

Was die *Indicationen* zur Gastrectomie betrifft, so ist zu der bereits erwähnten, dem *Pyloruscarcinom* sehr bald eine zweite, die *narbige Stenose des Pförtners durch Ulcus rotundum ventriculi* getreten. Rydygier war der erste, welcher eine derartige Operation mit Glück ausführte und dauernde Heilung erzielte. Ein vollkommen gleichwerthiger Anlass ist die *narbige Stenose durch Verätzung des Pylorus* (Billroth). Endlich könnte bei lebensgefährlichen, durch andere Mittel nicht zu stillenden Blutungen aus runden Magengeschwüren, sowie bei Perforation eines Ulcus rotundum in die Bauchhöhle die Gastrectomie allein noch Hülfe bringen (Rydygier). Im ersten Falle soll der Geschwürsgrund ausgeschnitten oder das blutende Gefäss unterbunden, im letzten die Bauchhöhle rasch geöffnet, antiseptisch gereinigt und dann der Geschwürsgrund excidirt werden.

Bei der relativen Häufigkeit carcinomatöser Pylorusstenosen kann es nicht überraschen, dass die grosse Mehrzahl der Gastrectomien seither wegen dieser Indication ausgeführt wurde (s. unten Statistik). Indessen hat man doch allmälig gelernt, die geeigneten Fälle auszuwählen. Wurde aus der Lage einer wallnuss- bis hühnereigrossen Geschwulst im Epigastrium oder rechten Hypochondrium, aus dem häufigen Erbrechen gallenfreier, durch zersetztes Blut kaffeesatzähnlicher Massen, durch die Dilatation des Magens, durch den allmäligen Verfall der Kräfte die Diagnose auf ein Pyloruscarcinom gestellt, so ist weiter genau zu untersuchen, ob die Geschwulst noch isolirt dem Pförtner angehört, oder ob sie schon auf die Nachbarorgane übergegriffen und mit diesen feste, von Carcinomknoten durchsetzte Verwachsungen eingegangen hat. Von besonderer Wichtigkeit sind Verlöthungen mit dem hinter dem Pylorus liegenden Pankreas, mit dem Omentum minus und mit dem Mesocolon. Sie alle contraindiciren mehr oder weniger die Pylorusresection. Verwachsungen mit dem Pankreas nicht etwa deshalb, weil die Excision eines Stückes dieser Drüse nicht ertragen würde — hiergegen sprechen sowohl Thierversuche Rydygier's als auch ein geheilter Fall dieses Autors —, aber die Operation wird sehr viel blutiger und gibt wenig Garantie einer vollständigen Entfernung alles Kranken. Die carcinomatöse Infiltration des Omentum minus gestattet nur ein theilweises Ablösen und Exstirpiren dieses Bauchfellabschnittes; die Operation findet hier ihre unüberschreitbare Grenze an dem Ligament. hepato-duodenale, dem verdickten Rande des Omentum minus, in welchem der Gallengang,

die Pfortader und die Leberarterie verlaufen. Die festen Verlöthungen mit dem Mesocolon sind erst in den letzten Jahren als besonders gefahrbringend erkannt worden und zwar durch die nach der Operation eintretende *Gangrän des Colon transversum*, von dem man das gefässführende Gekröse abgetrennt hatte. Von 7 Fällen, in welchen eine breite Ablösung des Mesocolon nothwendig wurde, gingen 5 an dieser Gangrän zu Grund; sie zeigten die gleichen Verhältnisse, welche Madelung bei seinen Thierexperimenten über die Jobert'sche Darmnaht mit Invagination (§ 239) vorfand. Lauenstein räth in solchem Falle von fester Verlöthung, die Serosa der Hinterfläche des Pylorus mitsammt den daran haftenden Adhäsionen abzulösen, was wohl nur bei narbiger Stenose möglich sein dürfte, und Czerny kam durch einen günstig verlaufenen Fall von Excision eines Ulcus ventriculi zur Empfehlung folgenden Verfahrens: Da das runde Magengeschwür meist an der Hinterwand seinen Sitz habe, so solle man von der typischen Pylorusresection absehen, durch eine Incision an der vorderen oder oberen Magenwand eindringen, den Geschwürsgrund herausschälen und den Defect von innen her vernähen. Auf diese Weise entgehe man jeder Gefahr der Ablösung von festen Verwachsungen. Ein dritter Ausweg ist die unten zu erwähnende *Gastroenterostomie*. Am Lebenden sind diese Verlöthungen des Pylorus mit der Nachbarschaft an einer gewissen Unverschiebbarkeit der Geschwulst zu erkennen. Der Tumor lässt sich weniger leicht umgreifen und wird bei Brechbewegungen nur wenig nach links verschoben, ein Symptom, welches sonst das Pyloruscarcinom auch von Tumoren der Leber, der Gallenblase und von der rechten beweglichen Niere unterscheidet. Immerhin ist es zuweilen selbst durch die Untersuchung in Narkose nicht möglich, wegen der Adhäsionen ganz ins Klare zu kommen, und oft bringt erst die directe Palpation nach Eröffnung der Bauchhöhle volle Sicherheit.

Der *Ausführung der Gastrectomie* geht eine mehrtägige Vorbereitung des Kranken voraus, bestehend in täglichen Ausspülungen des Magens mittelst lauwarmem Wasser oder einer leichten Salicyllösung. Zur Spaltung der Bauchdecken dient entweder ein Längsschnitt in der Linea alba (Rydygier), oder ein Quer- oder Schrägschnitt über die Höhe der Geschwulst (Billroth). Nun prüft man mit dem Finger die Beweglichkeit des Pylorus, untersucht die eventuellen Verwachsungen und entscheidet sich für oder gegen die Fortsetzung der Operation. Ist die Resection als möglich erkannt worden, so beginnt zunächst das Ablösen des Ligam. gastrocolicum, jedoch nur so weit, als die Resection beabsichtigt ist. Der Blutung wird durch Massenligaturen von Catgut oder carbolisirter Seide vorgebeugt, welche man entweder einfach mittelst einer Aneurysmanadel durchführt, oder nachdem vorher durch Péan'sche Klemmpincetten bequeme Schnürfurchen gebildet wurden (Billroth). Auf dieselbe Weise wird am Omentum minus verfahren. Ist so der Pylorus frei geworden, so zieht man ihn vor die Bauchdecken, schiebt eine aseptische Compresse unter und trennt nun, nachdem Duodenum und Magen zu den Seiten der Geschwulst durch elastische Compressorien (Rydygier), oder das Duodenum allein durch eine Seidenligatur (Billroth) abgeschlossen sind, zuerst den Magen, dann das Duodenum mit der Schere durch. Dass in diesem Momente die zurückbleibenden Enden gut fixirt werden müssen, versteht sich von selbst. Die vorquellende Schleimhaut wird beiderseits noch etwas abgetragen, dann folgt die Naht. Diese macht hier einige Schwierigkeiten wegen der ungleichen Länge der Wundränder an Duodenum und Magen. Es lässt sich diese Differenz indessen ausgleichen durch Zwickelbildungen an der Magenwand (Gussenbauer, Billroth), oder durch eine dreieckige Excision (Rydygier), oder endlich durch schräges Abschneiden des Duodenum (Wehr). Bei ausgedehnter Resection empfiehlt Wölfler die kleine Curvatur des Magens für sich zu nähen und das Duodenum in die grosse Curvatur einzupflanzen (Fig. 179). Als Naht

dient die § 239 beschriebene *doppelseitige oder Etagen-Naht*, wobei man, wie dies schon Péan in dem ersten Falle von Gastrectomie gethan, die hinteren Nähte von *innen her* anlegen kann. Den Schluss der Operation bildet die sorgfältige, das Peritoneum überall mitfassende Naht der Bauchwunde, welche ein aseptischer Verband bedeckt.

In den ersten 24—48 Stunden wird man den Magen und den Darmcanal durch Opiate möglichst beruhigen und die Kranken während dieser Zeit mit ernährenden Klystieren bei Kräften erhalten. Vom dritten Tage ab können leicht verdauliche Speisen gegeben werden, wie dies schon bei der Gastrostomie erwähnt wurde und in der zweiten Woche leichte Fleischnahrung.

Die *Resultate der Gastrectomie* sind, insofern es sich um Carcinoma ventriculi handelt, begreiflicher Weise keine besonders günstigen. Bis zum Beginne des Jahres 1885 konnte Winslow 56 Pylorusresectionen wegen Carcinom zusammenstellen mit 42 Todesfällen, 13 Heilungen, 1 unbekannten Ausgange. Die

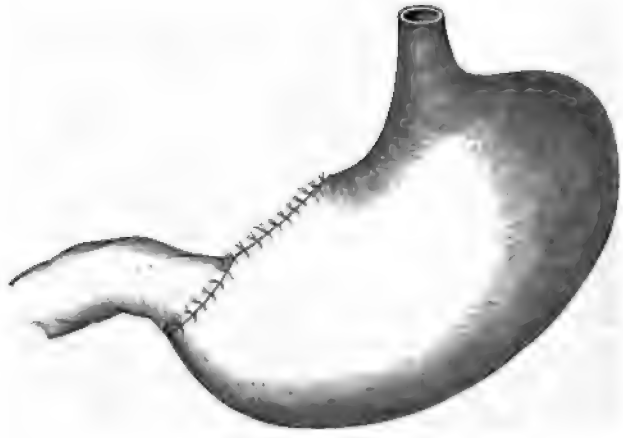

Fig. 179.

Naht nach ausgedehnter Resection des carcinomatösen Pylorus. Einpflanzung des Duodenum in die grosse Curvatur (nach Wölfler).

Dauer der Genesung bis zum Wiedereintritt des Recidives schwankte zwischen 4 Monaten und 3 Jahren. Ein frühzeitigeres Operiren würde sicher die Erfolge wesentlich verbessern, man würde dann weniger oder gar keine Verwachsungen finden, welche selbstverständlich die Operation erschweren und ihre Dauer in gefahrdrohender Weise verlängern. Aber die Unsicherheit in der Diagnose des beginnenden Carcinoms einerseits, die Unschlüssigkeit des Kranken anderseits werden hier schwerlich günstigere Chancen eintreten lassen.

Die Resection wegen stenosirenden Ulcus rotundum wurde 6 mal unternommen und lieferte 4 dauernde Heilungen, 2 Todesfälle. Eine wegen Aetzstrictur von Billroth ausgeführte Gastrectomie endete tödtlich.

In einem Falle von Pyloruscarcinom, in welchem wegen ausgedehnter Verwachsungen die Geschwulst nicht isolirt werden konnte, setzte Wölfler 1881 an die Stelle der Resection die *Gastroenterostomie*, d. h. er spaltete den Magen an der grossen Curvatur in einer Ausdehnung von 5 Cm., ebenso eine naheliegende Dünndarmschlinge und vereinigte die beiderseitigen Wundränder durch die Naht. Der Operirte genas und lebte noch 4 Monate. Wölfler's Vorgehen hat nach einer Zusammenstellung von Rockwitz (1887) in 21 Fällen Nachahmung gefunden,

darunter 17 mal wegen Carcinoma ventriculi. Nur 9 Operirte genasen, darunter 6 mit Carcinom. Billroth vervollkommnete am 15. Januar 1885 die Wölfler-sche Operation in der Weise, dass er bei einem sehr ausgebreiteten Pyloruscarcinom, welches an der grossen und kleinen Curvatur weit hinaufreichte und die Vereinigung des Duodenum mit dem Magenrest in Frage stellte, das Jejunum mit dem Magen vernähte und die Schnittwunden des Magens wie des Duodenum, jede für sich, verschloss. Der Operirte genas. Weniger Freunde hat sich bis jetzt die *Duodenostomie* bei inoperabelem Pyloruscarcinom erworben. Winslow erwähnt 3 Fälle — der erste von Langenbuch 1880 ausgeführt —, welche alle tödtlich endeten. Schliesslich sei noch ein von Richter (Breslau) 1881 vorgeschlagenes, von Loreta (Bologna) 1882 zuerst angewandtes Verfahren erwähnt. Bei narbiger Strictur soll die vordere Wand des Magens soweit durchtrennt werden, dass der Zeigefinger eindringen und die Strictur stumpf erweitern kann. Unter 6 mitgetheilten Fällen von *digitaler Dilatation des Pylorus* — 4 von Loreta selbst, je einer von Giommi und Frattini — befinden sich 2 Todesfälle, 3 Heilungen und 1 Fall mit unbekanntem Ausgange. Bei der Neigung des Narbengewebes zur Schrumpfung ist ein dauernder Erfolg von diesem Verfahren kaum zu hoffen.

§ 241. Die Enterectomie oder Darmresection. Geschwülste des Darmcanales.

Wir schliessen der Gastrectomie die *Enterectomie*, die Resection des Darmes an, welche, obwohl sehr viel älteren Datums in der Geschichte der Chirurgie, ihren rechten Aufschwung doch erst mit der ersteren nahm und in der operativen Technik ihr sehr nahe steht.

Die *Gangrän einer eingeklemmten Darmschlinge* (§ 260) war die nahe liegende Indication zur ersten in der Literatur bekannt gewordenen Darmresection, welche 1727 von Ramdohr (Wolfenbüttel) mit vollständigem Erfolge ausgeführt wurde. (Vergl. auch § 239 bei Darmnaht mit Invagination.) Ausser diesem in Heilung endenden Falle fand O. Madelung bis zum Jahre 1875 nur noch 10 vereinzelte Darmresectionen wegen Gangrän, von welchen 5 zur Genesung, 3 zum Tode führten, 2 einen widernatürlichen After hinterliessen (§ 266). Von 1877 ab mehren sich die Fälle und, Dank der verbesserten Darmnaht und der Aseptik, die Erfolge.

Ein in neuerer Zeit vielfach zur Darmresection führender Anlass, die *malignen Tumoren des Darmes*, bestimmten Reybard (Lyon) 1833 zum ersten Male zur Excision von $3^1/_2$ Zoll des unteren Abschnittes des Colon descendens. Der Operirte genas und ging erst 1 Jahr später an Recidiv zu Grund. Lange Zeit blieb dieser Fall vereinzelt und war fast vergessen, als Thiersch 1875, Gussenbauer 1877 die Darmresection wegen Geschwulstbildung wieder aufnahmen.

Eine dritte Indication zur Enterectomie fand Kinloch (South Carolina) 1863 in einem *Anus praeternaturalis* (§ 266), der nach Schussverletzung zurückgeblieben war. 7 Monate nach der Verwundung löste er die verlötheten Darmenden von der Bauchwand ab, resecirte vom oberen $^1/_2$, vom unteren 2 Zoll und vereinigte mit Lembert'schen Nähten. Der Erfolg war kein vollständiger, es blieb eine Kothfistel zurück. Wie unter den Händen von Czerny, Schede, Dittel u. A. diese Behandlung des Anus praeternaturalis mehr und mehr erfolgreich ausgebildet wurde, soll in § 266 geschildert werden.

Als letzter Anlass zur Resection des Darmes müssen *Verletzungen* genannt werden, und zwar Riss- oder Quetschwunden am prolabirten Darme, oder Verwundungen bei Gelegenheit von Operationen abdomineller Geschwülste, mit welchen der Darm fest verwachsen war.

Darmschlinge erst zu reseciren, nachdem man sie vor die Bauchwunde gezogen und *diese durch eine provisorische, bis zur Schlinge reichende Naht geschlossen hat*, ist daher gewiss sehr beherzigenswerth. Nach beendeter Naht öffnet man die Bauchwunde wieder, reinigt die benachbarten Peritonealflächen von Blutgerinnseln, versenkt dann den genähten Darm vorsichtig und schliesst die Bauchdecken definitiv. Die Nachbehandlung ist die bei der Gastrectomie angegebene.

Die *Resultate der Darmresection wegen maligner Tumoren* sind, was die Operation an sich betrifft, in den letzten Jahren entschieden bessere geworden; aber allemal folgte oder droht das Recidiv. M. Schede zählte 1884 ausser dem oben berichteten Reybard'schen Falle noch 18, von welchen 10 genasen. Mit Recht bemerkt er, mancher Misserfolg sei nur dem Umstande zuzuschreiben, dass man zu spät, zu einer Zeit operirt habe, in welcher die Geschwulst schon zu vollkommenem Verschluss, zu Ileus (§ 243) geführt hatte. Hier ist die Widerstandsfähigkeit des Organismus gegen eine solch eingreifende Operation zu gering, der Shock macht dem Leben rasch ein Ende. 5 in diesem Stadium operirte Fälle endeten sämmtlich mit dem Tode; von 13 früher Operirten dagegen starben nur 3. Es hat demnach bei hochgradiger Darmstenose wegen maligner Tumoren die Enterectomie keine Stelle; hier dient man dem Kranken mehr durch das Anlegen eines Anus artificialis, durch die Colostomie (§ 256). Nur das seltene Carcinom einer weit nach oben gelegenen Dünndarmschlinge würde dieses palliative Vorgehen verbieten, da ein derartig Operirter rasch an Inanition zu Grund gehen müsste.

Die Statistik der Enterectomie wegen Gangrän des Darmes und wegen Anus praeternaturalis vergl. §§ 265 und 266.

§ 242. Die Entzündungen des Darmcanales in chirurgischer Beziehung.

Die Entzündungen des Darmcanales an sich gehören ohne Ausnahme dem Bereiche der inneren Klinik an. Nur einzelne Folgezustände sind von chirurgischem Interesse und erfordern eine chirurgische Behandlung. Auf die Erörterung dieser Folgezustände beziehen sich die nachstehenden Bemerkungen, während in Betreff der bedingenden Krankheiten die Lehrbücher der speciellen Pathologie zu vergleichen sind.

Alle *geschwürigen Processe* der Darmschleimhaut können zu chirurgischen Eingriffen Veranlassung geben und zwar 1) durch *Blutungen*, welche sich entweder durch Blutbrechen — Haematemesis — oder durch Entleerung rothbrauner Massen per anum — Melaena — kennzeichnen; 2) durch das *Fortschreiten der Eiterung nach aussen*. Bei Blutungen aus dem Magen liesse sich durch die Gastrotomie das blutende Gefäss vielleicht erreichen (§ 240), Darmblutungen aber sind der directen chirurgischen Hülfe unzugänglich, da die Stelle der Blutung auf keine Weise zu bestimmen ist. In beiden Fällen lässt sich indessen der Gefahr starker Blutverluste durch die Transfusion oder die Kochsalzinfusion (Allg. Thl. §§ 209 u. 211) begegnen. Am ehesten gelingt dies noch bei Blutungen aus runden Magengeschwüren. Im Uebrigen sind es wesentlich die Geschwüre bei Typhus abdominalis, welche zu gefahrdrohenden Blutungen Anlass geben. Sie fallen meist noch in die Periode des hohen Fiebers, und eine Transfusion ist unter solchen Umständen nicht unbedenklich. Immerhin sind auch an diesen heruntergekommenen Typhuskranken einige ermuthigende Erfolge durch die Transfusion erzielt worden.

Die *eiterige Perforation der Darmwand* kann durch Geschwüre der verschiedensten Art veranlasst werden, z. B. wieder durch typhöse Geschwüre, aber auch durch dysenterische und ganz besonders durch tuberkulöse. Der Charakter

der genannten Erkrankungen prägt sich auch in dem Gange der Entzündung aus, welche zur Perforation führt. So tritt die Perforation der typhösen Geschwüre meist ziemlich rasch auf; ganz plötzlich entsteht eine allgemeine septische Peritonitis, an deren tödtlichem Verlaufe auch die chirurgische Therapie kaum etwas zu ändern vermag. Doch ist es Mikulicz (1886) in einem derartigen Falle gelungen, den Kranken 60 Stunden nach erfolgtem Durchbruche durch Laparotomie und Darmnaht zu retten. In anderen Fällen, nach Dysenterie, vor allem aber bei Darmtuberkulose entstehen durch langsameres Uebergreifen des entzündlichen Vorganges auf den Peritonealüberzug zuerst Verwachsungen zwischen den Blättern des Peritoneum, es kommt zur Abscessbildung in den Bauchdecken, und durch spontane Oeffnung oder durch Einschnitt gelangt der Eiter nach aussen. Typhöse Darmgeschwüre nehmen diesen Ausgang sehr selten. Nach Typhus und Dysenterie heilen solche Kothabscesse und Kothfisteln oft von selbst, oder sind wenigstens einer chirurgischen Behandlung und Heilung zugänglich (§ 266); das tuberkulöse Darmgeschwür dagegen gibt eine sehr schlechte Prognose. Da in der Regel zahlreiche Geschwüre den Dünn- und Dickdarm in seiner ganzen Länge durchsetzen, so ist jeder Versuch chirurgischer Behandlung werthlos; ein Anus praeternaturalis, welcher unter diesen Umständen entsteht, ist als unheilbar zu betrachten.

Ein besonderes chirurgisches Interesse kommt der *Typhlitis* und *Perityphlitis* zu. Hier entstehen nämlich retroperitoneale Eiterungen, welche zur Incision auffordern. Eine ziemlich häufige Ursache der Perityphlitis ist das Steckenbleiben von Fremdkörpern, besonders von kleinen Fruchtkernen im Proc. vermiformis; doch geht die Eiterung auch zuweilen von typhösen und dysenterischen Geschwüren des Wurmfortsatzes und des Coecum aus. Die Bildung eines Steines im Coecum, welcher aus phosphorsaurem Kalk und phosphorsaurer Magnesia bestand, erwähnt v. Nussbaum. Die Beziehungen des Blinddarmes zum Peritoneum sind derart, dass die Perityphlitis im Wesentlichen einen extraperitonealen Verlauf nimmt, wenn auch der peritoneale Ueberzug, welcher die Kuppe des Coecum bedeckt, mit ergriffen werden kann. Gewöhnlich entsteht, während gleichzeitig Stuhlverstopfung und Fieber eintritt, in der rechten Fossa iliaca eine starre Anschwellung des retroperitonealen Bindegewebes, welches sich bis über das Ligam. Pouparti erstreckt.

Die Therapie des inneren Klinikers, Eiscompressen, Einreibungen von Ugt. hydrarg. ciner., Darreichung von Opiaten u. s. w. zielt auf eine Resolution der Entzündung hin. Wird aber auch allmälig eine Abschwellung erreicht, so bleibt erfahrungsgemäss die Neigung zu neuen Entzündungsschüben zurück, und Recidive sind daher relativ häufig. Da nun jeder Rückfall der Perityphlitis den Kranken immer wieder in die Gefahr einer tödtlichen Peritonitis bringt und im günstigsten Falle die Reconvalescenz immer lange Zeit in Anspruch nimmt, so wäre es wohl angezeigt, schon bei dem ersten schweren Anfalle *auf den Entzündungsherd hin einzuschneiden* (C. Hueter). Man spaltet, ähnlich wie für die Unterbindung der A. iliaca ext. (§ 366), die Bauchdecken dicht oberhalb des Ligam. Pouparti, bahnt sich mit der Kornzange, deren aufgesperrte Branchen die Gewebe unblutig dehnen (Roser), den Weg zum Eiterherde und entleert und drainirt die Abscesshöhle. Arteria und Vena iliaca müssen dabei sorgfältig vermieden werden. Fremdkörper im Proc. vermiformis liessen sich mit dem eingeführten Finger erkennen und nach Bloslegung des Wurmfortsatzes herausschneiden. Besteht die Perityphlitis längere Zeit, so wird man sich hierbei innerhalb der gebildeten peritonealen Verwachsungen bewegen; bei kürzerem Bestande kann der Proc. vermiformis freilich nur durch eine regelrechte Laparotomie erreicht werden.

Ueber die Entzündung der Darmschlingen bei innerer Einklemmung und in Bruchsäcken vergl. §§ 243 und 260.

§ 243. Die innere Einklemmung in chirurgischer Beziehung.

Während uns die häufige Einklemmung von Darmschlingen in den Hernien an anderem Orte (§§ 260—280) ausführlich beschäftigen wird, sollen hier die selteneren Fälle der sog. *inneren Einklemmung,* der Incarceratio interna, d. i. des Darmverschlusses durch intraabdominelle Ursachen, insoweit erörtert werden, als sie operative Hülfe erfordern und diese Hülfe selbst auf die Arten der inneren Einklemmung Bezug nehmen muss.

Die wichtigsten Fälle der inneren Einklemmung sind:

1) *Die Invagination* oder *Intussusception,* die *Darmeinstülpung,* bei welcher ein oberes Darmstück in das zunächst angrenzende untere vorgetrieben und von diesem umschlossen, „eingescheidet" wird. Der gewöhnlichste Fall dieser Art ist die Invagination des unteren Dünndarmabschnittes in das Coecum, das Colon ascendens und etwa noch, je nach der Länge des invaginirten Darmstückes, in das Colon transversum und descendens. Seltener stülpt sich ein oberes Stück des Ileum in ein unteres des Ileum, oder das Coecum allein in das Colon ascendens ein. König erwähnt eine doppelte Einstülpung am Colon, so dass an dem invaginirten Theile fünf Darmwände zusammen liegen. Bei Kindern kommt die Invagination häufiger vor, als bei Erwachsenen. Ihre Ursache muss in einer übermässigen und ungleichen peristaltischen Bewegung des Dünndarmes gesucht werden. Zuweilen sind auch Geschwülste des Darmes die Ursache, so zwar, dass der stenosirte obere Abschnitt in den normalen unteren geschoben wird. An der Stelle nun, wo die Invagination aufhört, also in dem Falle von Invagination des Ileum in das Colon an der Valvula Bauhini, schnürt das äussere, invaginirende Darmrohr das innere, invaginirte ein und bedingt in dem ganzen invaginirten Darmstücke eine hochgradige, venöse Stauung. Zugleich wird die Passage der Fäces an der Einschnürungsstelle unterbrochen, und die hieraus entstehende, antiperistaltische Bewegung führt zu Erbrechen. Zuerst wird der sauere Inhalt des Magens, dann der gallige des Duodenum und Jejunum, endlich der fäcale des Ileum erbrochen — *Ileus.* Oberhalb der Invagination sind die Darmschlingen gedehnt und mit Gasen angefüllt, was ebenso von der Zersetzung des Darminhaltes, als von der schnell sich entwickelnden Peritonitis (§ 230) abhängt. Die nothwendige Folge der hochgradigen venösen Stase in dem invaginirten Darmstücke ist die Gangrän; sie vermehrt natürlich die Gefahr der Peritonitis, an welcher die grosse Mehrzahl der Kranken zu Grund geht. Nur in wenigen Fällen kommt es zu einer Selbstheilung, indem das gangränöse Darmstück durch Granulationsbildung abgestossen und per anum entleert wird.

2) *Die Einklemmung einer Dünndarmschlinge in einer Oeffnung des Peritoneum oder Mesenterium.* Unter den normalen Oeffnungen dieser Art ist besonders das *Foramen Winslovii* hinter dem Ligam. hepatico-duodenale zu nennen, in welchem Blandin zuerst Einklemmungen beobachtete; die Darmschlingen liegen dann in der Bursa omentalis hinter dem Magen. Ferner kann der Eingang zur Fossa duodeno-jejunalis grosse Partien von Darmschlingen in diese Grube eintreten lassen, ein Zustand, welcher von Treitz als Hernia retroperitonealis bezeichnet wurde; Einklemmungen scheinen indessen hier kaum vorzukommen. Andere intraabdominelle Pforten sind der Eingang zur Fossa subcoecalis, in welcher Duchaussoy und Klebs in einigen Fällen Einklemmung sahen, endlich eine abnorm enge Oeffnung des Douglas'schen Raumes, zwischen Blase, beziehungsweise Uterus und Rectum, wo zwar normal Darmschlingen liegen, aber nach Klebs auch Einschnürung durch eine ringförmige Peritonealfalte vorkommen kann. *Abnorme* Spalten, in welche Darmschlingen eingleiten können, werden im Mesenterium, im Netze, im Mesocolon gefunden. Diese Spalten verhalten sich

zu der hineingeglittenen Darmschlinge wie die Bruchpforte zur Hernie; mithin kann in Betreff der Mechanik der Einklemmung auf § 261 verwiesen werden.

3) Die *Axendrehung der Dünndarmschlingen, der Valvulus,* wobei die Mesenterialgefässe torquirt werden und die Darmschlinge der Gefahr der Gangrän ausgesetzt wird. Sie wurde früher sehr häufig angenommen; doch sind derartige unzweifelhafte Ergebnisse der Obduction ziemlich selten. Küttner hebt als prädisponirendes Moment zur Axendrehung eine abnorme Länge des Darmcanales hervor, wie sie bei pflanzenfressenden Thieren gewöhnlich. Die Messungen, welche er anstellte, ermittelten für den Darmcanal des Russen eine grössere Länge, als für den des Deutschen. An den langen Schlingen des Ileum und am S romanum mit seinem langen Mesocolon können sich am leichtesten Axendrehungen entwickeln. Von Knotenbildungen in den Darmschlingen, von Umknotung einer Darmschlinge durch den Processus vermiformis oder durch ein langes Darmdivertikel (étranglement par noeud diverticulaire, Parise) hat Uhde eine Reihe merkwürdiger Beobachtungen zusammengestellt.

4) Die *Knickung von Darmschlingen durch Verwachsungsstränge des Peritoneum,* wie sie nach Heilung der Peritonitis leicht zurückbleiben. Wie eine einfache Knickung dieser Art schon zur Einklemmung führen kann, wird bei Besprechung der Mechanik der Brucheinklemmung (§ 261) genauer begründet werden. Auch diese Form innerer Einklemmung ist als sehr selten zu bezeichnen.

Die innere Einklemmung, welche durch fehlerhafte Reposition einer Hernie, durch die sog. Reposition en bloc, geschaffen wird, kann erst in § 262 Berücksichtigung finden.

In allen aufgezählten Fällen sind die Erscheinungen innerer Einklemmung ungefähr dieselben, wie sie unter 1) angegeben wurden. Doch ist der Verlauf ein sehr verschieden rascher, ähnlich wie wir auch eine acute und chronische Brucheinklemmung kennen lernen werden. In dem einen Falle tritt der Tod an acuter septischer Peritonitis schon am 2. oder 3. Tage ein, in dem anderen zieht sich die Krankheit über mehrere Wochen hin. Zuweilen auch bilden sich die Einklemmungserscheinungen spontan zurück, ohne dass das incarcerirende Moment nur einigermassen festgestellt werden konnte. Bekannt sind die Fälle von spontaner Ausstossung des gangränös gewordenen invaginirten Darmstückes. Man hat fusslange Stücke per anum abgehen sehen, worauf dann die Passage im Dickdarme wieder frei war.

Für die operative Behandlung der inneren Einklemmung durch die Laparotomie (§ 244) ist es wichtig, zu wissen, an welcher Stelle der Bauchhöhle die Einklemmung stattfindet. Wenn nun auch in dieser Beziehung Täuschungen vorkommen können, so soll man doch den Punkt beachten, an welchem der Kranke *den ersten Schmerz empfand und von welchem aus sich die Tympanitis zuerst entwickelte.* In den typischen Fällen der Invagination des Ileum durch die Valvula Bauhini in das Coecum und Colon ascendens entspricht der erste Schmerz der Gegend der Valvula Bauhini in der rechten Fossa iliaca und verbreitet sich in der Richtung des Colon ascendens, während die Tympanitis von der rechten Fossa iliaca aus nach der linken Seite, entsprechend dem Verlaufe des Dünndarmes, fortschreitet. Dieses Verhalten ist ein wichtiger Anhaltspunkt für die Diagnose, die gerade bei dieser Form der Invagination auch noch durch das Auftreten einer wurstförmigen, schmerzhaften Geschwulst im rechten Hypochondrium erleichtert wird. Andere Ursachen der inneren Einklemmung lassen sich höchstens vermuthen und werden gewöhnlich erst bei der Laparotomie, oder aber bei der Obduction gefunden.

§ 244. Die Behandlung der inneren Einklemmung.

Nachdem die Aseptik im Operiren und im Wundverbande die Gefahren einer Eröffnung der Bauchhöhle bedeutend herabgesetzt hat, kann die *Laparotomie*, d. h. die Trennung der Bauchdecken und des Peritoneum, als die einzig richtige, chirurgische Behandlung der inneren Einklemmung bezeichnet werden. Sie allein befähigt uns, nach Eröffnung der Bauchhöhle die Ursache der Einklemmung zu erkennen und demgemäss den richtigen Weg zur Lösung einzuschlagen. Freilich stehen diesem entschlossenen, chirurgischen Vorgehen einige Bedenken entgegen, nämlich: 1) dass die Bauchhöhle vielleicht an einer Stelle geöffnet wird, welche von dem Orte der Einklemmung weit entfernt liegt; 2) dass auch schwere Einklemmungen zuweilen spontan, zuweilen nach Anwendung der milderen Mittel, welche weiter unten zusammengestellt sind, zurückgehen; 3) dass die Tympanitis der Darmschlingen zu einem bedeutenden Vorfalle durch die Wunde führt und das Erkennen der Einklemmung sehr erschwert; 4) dass die schon entwickelte, septische Peritonitis den Erfolg der Laparotomie stört. Diesen Bedenken liessen sich noch andere, minder wichtige anreihen, aber ganz stichhaltig ist keines derselben mehr; denn man kann einfach entgegnen, dass eine aseptisch ausgeführte Laparotomie mindestens keinen Schaden bringt, selbst wenn sie vergeblich ausgeführt wurde.

Die Stelle für die Eröffnung der Bauchhöhle wird nach genauer Ermittelung aller der Momente gewählt, welche auf den Sitz der Einklemmung hinweisen können. So durchtrennt man bei der Annahme einer Einstülpung des Dünndarmes in den Dickdarm die Bauchdecken mittelst eines senkrechten Schnittes, welcher etwa in der Mitte zwischen dem Verlaufe der A. epigastrica int. (§ 222) und einer, von der Spina ant. sup. ossis ilei nach oben gezogenen Linie liegt. Ist der Sitz der Einklemmung unbekannt, so empfiehlt sich in allen Fällen *der Schnitt in der Linea alba*, da von hier aus alle Theile der Bauchhöhle zugänglich sind. Der Schnitt durch die Bauchdecken soll mindestens so lang sein, dass die Hand bequem in die Bauchhöhle eingeführt werden kann; denn die Untersuchung mit der Hand ist gerade in den Fällen, in welchen der Schnitt die Stelle der Einklemmung nicht genau getroffen hat, fast ebenso wichtig, wie die Prüfung mit dem Auge. *Die Eröffnung des Peritoneum muss immer sehr vorsichtig und bei wagerechter Stellung der Messerschneide geschehen* (§ 240), da wegen der Tympanitis des Darmes die Verletzung einer Darmschlinge gleichzeitig mit der Durchschneidung des Peritoneum hier besonders leicht möglich ist. Nachdem das Peritoneum so weit incidirt ist, dass man den Zeigefinger der linken Hand in die Bauchhöhle einführen kann, so bildet dieser Finger den besten Schutz für die Darmschlingen gegenüber dem geknöpften Messer oder der Schere, mit welchen Instrumenten nun die weitere Spaltung des Peritoneum vollzogen wird. Bei den folgenden Acten der Operation bleiben zuweilen grössere Abschnitte des Darmcanales für einige Zeit an der Luft offen liegen und werden leicht einer zu starken Abkühlung ausgesetzt. Um die Gefahren dieser Abkühlung (G. Wegner) zu verhüten, ist es zweckmässig, in einem bis zu 20° R. durchwärmten Raume zu operiren und alle aseptischen Lösungen gewärmt zu verwenden. Müssen Darmschlingen während der Operation vor die Bauchwunde gelagert werden, so hülle man sie sorgfältig in gewärmte Listergazecompressen ein.

Der entscheidende Act der Operation gestaltet sich nun verschieden je nach den einzelnen Mechanismen der Einklemmung (§ 243) und dem Befunde an der eingeklemmten Schlinge. Zunächst ist der Fall zu berücksichtigen, dass der Operateur sich ausser Stande sieht, von der Bauchwunde aus die Ursache und die Stelle der inneren Einklemmung zu finden. Dieser scheinbare Misserfolg der Ope-

Von k
durch
par
funes

Pro
ein
be
gr
be

sein, den richtigen Zeitpunkt zu bestimmen. Am ehesten kommen Kranker und Arzt zum Entschlusse, wenn es sich um acute Fälle handelt; bei chronischen aber winkt noch immer die Hoffnung einer spontanen, oder durch andere, nicht operative Mittel erzielten Lösung. Damit soll indessen nicht gesagt sein, dass bei chronischem Verlaufe nicht auch andere Mittel zulässig seien, bevor sich der Kranke zur Laparotomie entschliesst; gewiss nicht, aber man versäume darüber nicht den günstigen Moment zum operativen Einschreiten.

Unter diesen *nicht operativen Mitteln* wird man denjenigen, welche mechanisch wirken, immer noch mehr Vertrauen schenken können, als den Medicamenten. Was die letzteren betrifft, so kann der Chirurg dem inneren Kliniker die Empfehlung des einen oder anderen Abführmittels überlassen; doch ist zu beachten, dass die hierdurch veranlasste Hyperämie des Darmcanales die Entwickelung der Peritonitis begünstigt. Erwähnt sei noch die Darreichung von metallischem Quecksilber, welches durch seine Schwere wirken soll. Leider ist der Effect sehr unberechenbar; je nach dem Einklemmungsmechanismus kann das Quecksilber in dem einen Falle einen ebenso nützlichen, wie in dem anderen einen schädlichen Zug an der eingeklemmten Darmschlinge ausüben.

Von *mechanischen* Mitteln sind vorzugsweise zu nennen: 1) *das Eingiessen grosser Wassermengen,* bis zu 5 Liter und darüber, *durch das Darmrohr* (§ 245 G. Simon). Schiebt man das Darmrohr über den Sphincter tertius nach oben, so lässt sich ohne Mühe der ganze Dickdarm bis zur Valvula ileo-coecalis mit Wasser anfüllen. Diese Füllung kann beispielsweise bei der oft erwähnten Invagination des Dünndarmes in den Dickdarm dadurch von Nutzen sein, dass der Dünndarm von dem Wasser zurückgedrängt wird. Zuweilen gelingt aber auch die Füllung über die Valvula ileo-coecalis hinaus bis in das Ileum (G. Simon), und es können dann eingeklemmte Darmschlingen durch den Druck der Flüssigkeit aus den einschnürenden Ringen oder den peritonealen Verwachsungen befreit, oder aus der Axendrehung zurückgeführt werden. Wählt man kaltes Wasser, so kann auch noch die Anregung der peristaltischen Bewegung von Nutzen sein. Schaden wird dieses Verfahren niemals; zum mindesten hat es den Nutzen, dass der Fäcalinhalt des Dickdarmes herausgespült und so für die Tympanitis des Dünndärmes einiger Raum gewonnen wird; eventuell können auch Darmgase direct durch das Darmrohr entleert werden.

2) *Die Einführung der ganzen Hand durch den Anus bis zum S romanum* (G. Simon, § 245). Man könnte von diesem Verfahren etwa hoffen, dass die Finger der eingeführten Hand im Stande wären, den Ort der Einklemmung zu erkennen, oder sogar unmittelbar die Einklemmung zu heben; aber diese Hoffnung wird sich fast niemals erfüllen. Dagegen ist die Möglichkeit nicht ausgeschlossen, dass durch die nach oben vordringende Hand ein günstiger Zug an Dünndarmschlingen ausgeübt werde, welche im Douglas'schen Raume eingeklemmt liegen. Besondere Resultate sind mit dem Verfahren Simon's bei inneren Einklemmungen noch nicht erzielt worden; doch bleibt es immerhin der Erwähnung werth. In einem Falle gelang es Kade, die Invagination mit der Hand vom Rectum aus erfolgreich zurückzuschieben.

3) *Das öftere Ausspülen des Magens mittelst Heberapparates.* Dieses einfache Verfahren wurde zuerst von Kussmaul angewendet und führte in mehreren Fällen von Ileus zum Ziel. Der Heberapparat fördert zunächst den Mageninhalt zu Tage, entleert dann aber auch allmälig Duodenum und Jejunum, wodurch die Spannung im Darme nachlässt und eine regelmässige peristaltische Bewegung ermöglicht wird. Diese kann dann im günstigen Falle die Einklemmung zur spontanen Lösung bringen. In anderen Fällen, welche Senator und Delprat mittheilen, brachten die Ausspülungen des Magens wenigstens grosse Erleichterung.

Erwähnen wir endlich noch die sehr verdienstlichen Versuche, mit der Kühlmatte des Aspirators von [illegible] Allg. Thl. § [illegible]) Darmgase oder sogar flüssigen Darminhalt aus den symptomatischen Darmschlingen zu entfernen § 267, ferner die Bäder, die Douchen, besonders auch die Douchen von Tannin und Tannoform, schliesslich die Behandlung durch den elektrischen Strom, so ist mit dieser Aufzählung die Summe der empfohlenen Mittel freilich noch keineswegs erschöpft, aber sie mag genügen, da schon die genannten einer Kritik kaum werth sind. Man darf hoffen, dass in Zukunft gegenüber der Lagerstörung diese Mittel und Mittelchen aus der Therapie der inneren Einklemmung verschwinden werden.

§ 265. Die Verletzungen des Rectum und der Analgegend durch Fremdkörper. Diagnostische Untersuchung des Anus und des Rectum.

Im Gegensatze zu den höher gelegenen Theilen des Darmcanales fallen das Rectum und die Analgegend ziemlich vollständig in das Bereich der chirurgischen Praxis. Wir beginnen mit der Betrachtung der *Verletzungen* insbesondere durch *Fremdkörper* und schliessen daran an *die Methoden diagnostischer Untersuchung der Analgegend und des Mastdarmes.*

Verschluckte *Fremdkörper*, welche die Speiseröhre, den Magen und den Darmcanal frei passirten, bleiben zuweilen oberhalb des Sphincter ani internus hängen, verletzen die Schleimhaut und erschweren die Stuhlentleerung. Häufiger freilich gelangen Fremdkörper vom Anus her in das Rectum. So wurde beobachtet, dass bei dem Sturz auf die Glutaealgegend Gegenstände in das Rectum schlüpften. Ein ander Mal handelt es sich um Fremdkörper, welche absichtlich, entweder von Geisteskranken, oder von verbrecherischer Hand, in Anfällen thierischer Rohheit gewaltsam in den Mastdarm eingestossen wurden. Sehr bekannt ist der Fall, in welchem Marchetti einen getrockneten Schweineschwanz, die Borsten nach unten gerichtet, aus dem Rectum entfernen musste. Damit die Spitzen der einzelnen Borsten, welche sich wie Widerhaken in die Rectalschleimhaut eingebohrt haben würden, bei dem Herausziehen das Rectum nicht zerreissen könnten, führte Marchetti über den Schweineschwanz ein Schilfrohr und zog dann beides, Schilfrohr und Schweineschwanz heraus. Ein cylindrisches Vaginalspeculum würde heutzutage an Stelle des Schilfrohres treten. Kleine Fremdkörper wird man unter Beihülfe stumpfer Haken erreichen, welche Anus und Rectalwände auseinander ziehen. Auch kann man in tiefer Narkose die ganze Hand in das Rectum einführen (G. Simon, Schluss des §), die Fremdkörper fassen und herausziehen.

Zuweilen kommt es bei dem Eindringen oder nach der Extraction von Fremdkörpern, oder endlich bei sonstigen Verletzungen des Mastdarmes zu starken *Blutungen.* Dann wird man zunächst durch eines der unten angegebenen Mastdarmspecula oder durch Haken den Anus erweitern, das spritzende Gefäss aufsuchen und unterbinden. Gelingt dies nicht, so ist in der *Tamponade des Rectum* ein zuverlässiges Blutstillungsmittel gegeben. Durch Ausstopfen des Rectum mit langen Streifen Listergaze lässt sich nämlich ein sehr bedeutender Druck auf die Wandungen ausüben. Bardeleben empfiehlt zum gleichen Zwecke das Einführen eines leeren Kautschukballons, eines sog. Colpeurynter, welcher dann mit kaltem Wasser gefüllt wird. Bushe hat ein eigenes Compressorium für die Rectalschleimhaut angegeben.

Wenn auch nicht zu den Fremdkörpern im eigentlichen Sinne gehörig, so mögen dennoch hier auch die *Kothsteine,* die Koprolithen, Berücksichtigung finden, welche bei hartnäckiger Verstopfung aus der Eindickung von Fäcalmassen hervor-

gehen. v. Nussbaum erwähnt einen Kothstein von 600 Grm. Gewicht, welcher aus Koth, Fett und phosphorsaurem Kalk bestand, und Bardeleben hebt hervor, dass der Gebrauch grosser Dosen von Magnesia den Anlass zur Bildung von Kothsteinen geben könne. Harte Kothballen und Kothsteine, welche den Abführmitteln und Darmausspülungen (§ 244) widerstehen, räumt man, wenn sie vom Anus her erreichbar sind, entweder mit dem Steinlöffel (Fig. 232, § 328) aus, oder besser mit dem hakenförmig gekrümmten Finger. Die Arbeit ist freilich keine sehr angenehme.

Wird bei der Application von Klystieren ein starres Rohr in das Rectum eingeschoben und die Spritze von roher Hand geführt, so können sehr gefährliche Verletzungen entstehen. Dann dringt zuweilen die Ansatzspitze durch die Rectalwand in das pararectale Bindegewebe ein, und es kommt zu einer jauchigen Phlegmone, selbst mit tödtlichem Ausgange. Beim Weibe kann eine Rectovaginalfistel die Folge sein. Man hat deshalb mit Recht die Benutzung weicher, elastischer Ansatzrohre empfohlen, oder besser die Klystierspritze ganz verworfen und an ihre Stelle den Irrigator gesetzt.

Die *Inspection der Analgegend* geschieht entweder in der sog. Steinschnittlage, d. h. bei stark gebeugten und abducirten Oberschenkeln (§ 330), oder, wenn man ängstliche Kranke nicht in diese Lage bringen will, in der Seitenlage, wobei der Kranke dem Untersuchenden seine Glutaealgegend zuwendet. In dem letzteren Falle muss man mit beiden Händen die Glutaealwölbungen auseinanderhalten, um die Perinealgegend frei übersehen zu können. Man erkennt mit dieser einfachsten Untersuchung die Fissura ani (§ 246), die Condylome der Analgegend, prolabirte Hämorrhoidalknoten (§ 248), den Prolapsus recti (§ 250), prolabirte Polypen (§ 253), ferner Fisteln in der Umgebung des Anus und in der Perinealgegend (Fistula ani § 246, Urethralfisteln § 308), auch Mastdarmcarcinome, welche schon nach aussen gewuchert sind (§ 254) u. s. w.

Die *Inspection der Rectalschleimhaut* erfordert eigene Instrumente, um die Wandungen des Rectum auseinander zu halten und Licht einfallen zu lassen. Das einfachste Verfahren ist das Auseinanderhalten des Analsaumes durch stumpfe Haken, oder durch Gorgerets (Fig. 186, § 247); doch ist die Rectalschleimhaut so faltenreich, dass man auf diesem Wege eben nur einzelne Falten zu sehen bekommt. Man wendet deshalb ähnliche Apparate an, wie sie die Gynäkologie zum Auseinanderhalten der Wände der Vagina bei der Inspection der Vaginalschleimhaut und des Cervix uteri benutzt, nämlich zwei- und dreiblätterige *Mastdarmspecula*. Fig. 180 stellt ein dreiklappiges Speculum dar; durch Druck auf die Griffe kann man die Platten weit auseinander treten lassen, besonders wenn durch tiefe Narkose die Contractionen des widerstrebenden Sphincter ani beseitigt sind. Dann werden die Falten der Rectalschleimhaut so weit ausgeglichen, dass man zwischen den Platten des Instrumentes ziemlich grosse Flächen der Schleimhaut übersehen kann. Fast schmerzlos ist die Untersuchung mit dem kleinen Mastdarmspiegel von Fergusson (Fig. 181); hierbei ist die Narkose ganz ent-

Fig. 180.
Dreiklappiges Rectalspeculum. ½ d. nat. Gr.

Fig. 181.
Fergusson's Rectalspeculum. ½ d. nat. Gr.

behrlich. Die spiegelnde Innenwand des Instrumentes verstärkt das Licht, welches durch den Schlitz auf die Schleimhaut fällt. Zunächst erblickt man nur das kleine Stück der Schleimhaut, welches dem Schlitze entspricht; wenn man aber das Instrument langsam um seine Längsaxe dreht, so treten immer neue Strecken der Schleimhaut in den Schlitz ein. Hat die Drehung um volle 360° stattgefunden, so ist sicher die ganze Schleimhaut des unteren Rectalendes mit dem Auge durchmustert. Man erkennt mit diesem Spiegel die innere Ausmündung der Anusfisteln (§ 246), die verschiedenen Geschwürsbildungen, innere Hämorrhoidalknoten (§ 248) und sonstige Geschwülste. Endlich empfiehlt G. Simon seine halbrinnenförmigen Vaginalspecula auch für die Untersuchung des Rectum; doch kann die Einführung dieser breiten Platten nur in voller Narkose geschehen.

Während über die Betastung der äusseren Theile in der Umgebung des Anus nichts Besonderes zu sagen ist, muss auf die hohe Bedeutung *der Palpation der Rectalwände durch den eingeführten Finger* hingewiesen werden. Diese Untersuchung ist nicht sehr schmerzhaft, besonders dann nicht, wenn man den eingefetteten Zeigefinger allein einführt; doch können auch Zeige- und Mittelfinger noch ohne bedeutende Schmerzen und deshalb ohne Narkose eingeschoben werden. Bei dem Manne fühlt man an der vorderen Rectalwand die Prostata und die hintere Blasenwand, bei Frauen den Uterus; an der hinteren Rectalwand lässt sich bei beiden Geschlechtern die vordere concave Fläche des Kreuzbeines abtasten. Hieraus erhellt schon, dass die *Digitalexploration des Rectum* keineswegs auf die Krankheiten des Rectum, z. B. auf Geschwülste und Stricturen zu beschränken ist, vielmehr kann diese Untersuchung auch bei Erkrankungen der Blase und der Prostata (Cap. 23), sodann des Uterus, des Kreuzbeines und seiner Umgebung (Cap. 25) von grossem Nutzen sein.

Nachdem schon v. Nussbaum nachgewiesen hatte, dass man mit der ganzen Hand in das Rectum eingehen könne, empfahl G. Simon für die Diagnostik der Unterleibstumoren *die Einführung der ganzen Hand in das Rectum.* Die einzige Schwierigkeit für dieses Manöver liegt in dem Sphincter ani ext. am Analrande; nur bei voller Erschlaffung dieses Muskels, *in tiefer Narkose,* ist die Untersuchung möglich. Aber selbst dann noch kann es zu Einrissen des Analrandes kommen, und Simon selbst empfahl, bei starker Spannung Einkerbungen in den Analrand zu machen. Diese Verletzungen sowohl, als besonders die bald kürzer, bald länger dauernde *Lähmung des übermässig gedehnten Sphincter ani ext.,* welche natürlich einen unfreiwilligen Abgang der Fäces zur Folge hat, lassen es rathsam erscheinen, dass man die rectale Manualpalpation nur bei wichtigen diagnostischen Entscheidungen anwende. Solche Fälle liegen freilich mehr auf gynäkologischem Gebiete, so insbesondere die Entscheidung, ob eine Geschwulst vom Uterus oder vom Ovarium ausgeht; doch erwähnten wir dieses Verfahren auch schon bei der inneren Einklemmung (§ 244) und werden bei der Diagnose der Blasensteine (§ 325) darauf zurückzukommen haben. Von theoretischem Gesichtspunkte aus liesse sich
enken, dass man bei Einführung der ganzen Hand bis in den oberen Theil
ectum so ziemlich die ganze Bauchhöhle in ihren Einzelnheiten abtasten
In praxi ergibt sich, dass die Ergebnisse keineswegs so deutlich sind.
einmal an der behinderten Entfaltung der Finger, dann aber wohl auch
en Stauung, welche der Analrand, indem er den Vorderarm des Unter
nürt, an den Fingern hervorbringt; die Sensibilität der Finge
reh herabgesetzt. Auch kann bei sehr engem Becken die Ha
aufgehalten werden.
der Rectalsonde benutzt dasselbe Instrument, we
hagus schon beschrieben wurde (§ 157). Man
einem stumpfen Ende (Fig. 129) sehr leicht

den Sphincter ani und den sog. Sphincter tertius emporführen. Durch leichtes Andrängen sind die Hindernisse, welche die Sphincteren und Falten dem Vordringen der Sonde entgegensetzen, meist zu überwinden; ohne jede Schwierigkeit aber gelingt die Einführung, *wenn zugleich lauwarmes Wasser injicirt wird.* Der Wasserstrahl, welcher aus den Seitenöffnungen der Sonde hervorquillt, verdrängt die vorgelegten Schleimhautfalten, und die Sonde kann nunmehr ruckweise weitergeführt werden, in der Regel bis zur Mitte des S romanum. Ist das S romanum sehr lang, so wird es durch den Sondenknopf bis zum Leberrande gedrängt, an welchem dann das Sondenende durch die dünnen Bauchdecken fühlbar ist. Es liegt hier die Täuschung nahe, man habe die Sonde schon durch das Colon transversum hindurchgeschoben; in Wirklichkeit aber gelangt selbst eine lange Sonde über das Colon descendens kaum hinaus und schon die Einführung in dieses ist nicht ganz sicher. Einen besonderen diagnostischen Werth hat diese Sondenuntersuchung bei allen Tumoren, welche hinter dem Peritonealsacke liegen und diesen sammt den Gedärmen vor sich herdrängen, also besonders bei Nierentumoren (§ 233); bei dem Einführen der Sonde wird diese dann *vor* dem Tumor emporgleiten. Aber auch zur genauen Untersuchung des Dickdarmes selbst ist die Rectalsonde unentbehrlich; sie entdeckt hier hoch gelegene Stricturen, welche für den Finger unerreichbar sind. In therapeutischer Beziehung dient die Rectalsonde dem Einführen ernährender Klystiere bei Stricturen des Oesophagus (§ 159) und des Pylorus, oder nach Magen- und Darmoperationen (§§ 240 u. 241). Endlich kann man die Simon'schen *Wassereingiessungen* mit der Sonde ausführen, ein in der Therapie der Darmkrankheiten wichtiges Verfahren, auf dessen chirurgische Verwerthung bei innerer Einklemmung wir schon § 244 aufmerksam gemacht haben.

§ 246. Die Entzündungen am Anus und am unteren Abschnitte des Rectum. Fissura ani. Fistula ani.

Neben Eczemen, Intertrigo — einer häufigen Plage corpulenter Menschen und entstanden durch Reibung der Hautflächen bei dem Gehen —, Furunkeln, seltener Carbunkeln und anderen entzündlichen Vorgängen, wie sie fast an jeder Hautpartie und demgemäss auch in der Umgebung des Anus vorkommen, sind hier als chirurgisch besonders wichtig die *Fissuren des Anus* zu nennen. Es sind das sehr schmerzhafte Lineargeschwüre, welche sich zwischen den radiär stehenden Falten der Anusöffnung bilden. Die Ursachen sind wohl in den Zersetzungen des Schweisses zu suchen und in dem Reize der Fäcalreste, welche hier zuweilen hängen bleiben. Der Schmerz wird durch die Contractionen des Sphincter ani ext. gesteigert, dessen Fasern senkrecht zur Richtung des Geschwüres verlaufen und an den Geschwürsrändern zerren; die Kranken leiden daher besonders heftig bei und nach der Defäcation. Schon kleine Fissuren können die heftigsten Schmerzen verursachen; man muss dann oft die Analgegend und vor allem die Furchen zwischen den Hautfalten sehr genau inspiciren, bis man das kleine Geschwür findet. Auch bei Hämorrhoidalknoten (§ 248) kommen ziemlich häufig Fissuren zwischen je zwei Knoten als unangenehme, schmerzhafte Complication vor.

Bestehen die Geschwüre noch nicht lange, so reicht es zur Heilung meist aus, dass man mit dem Argent. nitricum-Stifte ätzt und antiseptisch verbindet. Das Aetzen bezweckt die stärkere Entwickelung der Granulationen, die unter dem antiseptischen Verbande (über antiseptischen Verband der Perinealgegend § 357) bald schrumpfen und sich überhäuten. Nach langem Bestande des Geschwüres entwickelt sich eine solche Empfindlichkeit, dass es geboten erscheinen kann, durch einen operativen Eingriff gründliche Hülfe zu schaffen. Dies geschieht entweder durch einen *radiären Schnitt, welcher in Narkose vom Analrande durch die betreffende*

Furche geführt wird, das Geschwür trifft und zugleich den Sphincter ani ext. bis zu seinem Rande spaltet (Boyer, Copeland), oder durch *gewaltsame Dehnung des Sphincter ani ext.*, wobei man die Zeige- und Mittelfinger beider Hände hakenförmig rechts und links in die Analöffnung einsetzt (Récamier und Nélaton). Die Dehnung soll in halber Narkose vorgenommen werden, weil in ganz tiefer Narkose die Spannung der Muskelfasern zu gering ist, um eine ausgiebige Dehnung zu ermöglichen. In beiden Fällen wird der Muskel für einige Zeit ausser Thätigkeit gesetzt, und das Geschwür heilt, sobald die Zerrungen der Muskelcontractionen an den Geschwürsrändern und am Geschwürsgrunde aufhören. Die erstere Operationsmethode schafft zwar eine grosse Wunde, welche langsam durch Granulationsbildung heilt, hat aber dafür auch eine sichere Wirkung, während das Nélaton'sche Verfahren zuweilen im Stiche lässt. G. Simon empfahl die Excision der Fissura ani mit der umgebenden Hautfalte und die Naht.

Die wichtigste Entzündungsform im Gebiete des Anus und des unteren Abschnittes des Rectum ist diejenige, welche zur Bildung der *Fistula ani* führt. Die ersten Phasen dieser interessanten Krankheit entziehen sich der Beobachtung, da sie in der Tiefe beginnt und der Kranke erst spät darauf aufmerksam wird. Er erzählt in der Regel, dass er eine kleine, fast schmerzlose Erhabenheit neben dem Anus gefühlt habe, welche sich langsam vergrösserte und endlich aufbrach oder aufgeschnitten wurde. Gewöhnlich nimmt man an, dass ein Geschwür der Rectalschleimhaut auf das pararectale Gewebe übergreift. Jedenfalls handelt es sich schliesslich um eine *Eiterung im pararectalen Bindegewebe,* welche man auch wohl als *Periproctitis* bezeichnet hat. Auch gehört ohne Zweifel in vielen Fällen diese Eiterung zu der Gruppe der *tuberkulösen Entzündungen,* denn leider entwickelt sich im weiteren Verlaufe oft eine allgemeine Miliartuberkulose, welche zum Tode führt. Ob aber wirklich ein tuberkulöses Schleimhautgeschwür den Ausgangspunkt bildet, bleibt zu bezweifeln, denn bei der Untersuchung mit dem Spiegel (§ 245) nimmt man gewöhnlich auch nicht die geringste Veränderung an der Schleimhaut wahr. Es ist sehr wahrscheinlich, dass *viele Fälle von der Vereiterung käsig infiltrirter Lymphdrüsen ausgehen, welche in dem Fettgewebe des Cavum ischiorectale,* dem Raume zwischen der seitlichen Rectalwand und dem Tuber ischii, *eingebettet liegen.* Diese Drüsen spielen gegenüber geringfügigen Entzündungen der Analhaut und der Schleimhaut des Rectum bei tuberkulös disponirten Individuen offenbar dieselbe Rolle, wie die submaxillaren Lymphdrüsen bei den Entzündungen der äusseren Gesichtshaut und der Schleimhaut der Gesichtshöhlen (§ 166). Die Gefahr der allgemeinen Tuberkulose beginnt mit dem Durchbruch der Eiterung aus der Lymphdrüse in das paraadenale Bindegewebe, weil nun die Noxen der käsigen Herde mit offenen Lymphgefässen im Bindegewebe in Berührung kommen.

Mit dieser Annahme stimmen alle klinischen Erscheinungen gut überein. *Die Fistula ani öffnet sich ausnahmslos an der seitlichen Gegend zwischen Anus und Tuber ischii,* manchmal etwas weiter nach vorn gegen das Perineum, manchmal etwas mehr nach hinten gegen das Kreuzbein, aber doch niemals gerade vor oder gerade hinter dem Anus. Bei der Einführung der Sonde in die äussere Fistelöffnung gelangt man oft in eine kleine eiternde Höhle im Cavum ischiorectale, welche der vereiterten Lymphdrüse entsprechen würde. *Die Eiterung erstreckt sich in vielen Fällen nur bis an die Muscularis oder bis an die Schleimhaut des Rectum heran, ohne in die Rectalhöhle durchzubrechen;* diese Fälle bezeichnet man als *Fistula ani incompleta externa* (Fig. 182). Ein ander Mal öffnet sich der Fistelgang sowohl nach aussen, als nach der Mastdarmhöhle, so dass die Sonde, welche man durch die äussere Oeffnung einschiebt, von der Spitze des in das Rectum eingeführten Zeigefingers aufgenommen wird. Diese Fälle nennt man *Fistula ani completa* (Fig. 183). Uebrigens entleert sich auch aus solchen

Fisteln selten Koth, weil die schiefe Einmündung des Ganges in das Rectum einen Klappenmechanismus schafft, welcher die Fäces in den Fistelgang nicht eindringen lässt. Endlich gibt es noch eine *Fistula ani incompleta interna*, d. h. die Eiterhöhle mündet nur nach dem Rectum aus. Der letztere Fall ist sehr selten und wird auch kaum erkannt, weil äusserlich nichts sichtbar ist und der Kranke von den wenigen Eitertropfen, welche sich in das Rectum entleeren und den Fäces beimischen, keine Kenntniss oder wenigstens keine Beschwerden hat.

Fig. 182. **Fig. 183.**

Schematische Darstellung der Mastdarmfisteln.

Fig. 182. Incomplete äussere Fistel. Fig. 183. Complete Fistel.

Das Alter der Kranken, welche an Fistula ani leiden, schwankt zwischen 14 Jahren und dem höchsten Alter; die Mehrzahl der Fälle aber wird im kräftigen Mannesalter beobachtet. Auf die Prognose hat das Alter insofern Einfluss, als bei bejahrten Individuen die Fistel mit Tuberkulose meist nichts zu thun hat, also gutartig ist.

Mit den eiternden Gängen, welche von einem verjauchenden Carcinoma recti ausgehen, wird man die Fistula ani deshalb kaum verwechseln, weil in jedem Falle eine Fingeruntersuchung des Rectum vorgenommen werden muss und dann das grosse jauchende Geschwür des Carcinomes (§ 254) leicht erkannt wird. Ueber die Fisteln, welche näher am Steissbeine liegen und eine eigene Bedeutung haben, vergl. § 362, über die nach vorn gelegenen Urethralfisteln § 303.

Andere Entzündungen am Anus und Rectum, wie Schanker und Condylome (§ 286), katarrhalische und gonorrhoische Entzündungen der Rectalschleimhaut (*Proctitis*), sind von geringem chirurgischen Interesse.

§ 247. Die operative Behandlung der Fistula ani.

Die Erfahrung, dass sich nach der Operation der Fistula ani nicht selten allgemeine Tuberkulose entwickelt, darf nicht, wie es früher geschah, in dem Sinne gedeutet werden, als ob das Bestehen der Fistel für das Allgemeinbefinden eine Wohlthat sei und die Heilung an dem Ausbruche der allgemeinen Tuberkulose Schuld trage. Vielmehr muss die Heilung der Fistula ani möglichst früh angestrebt werden, damit von dem tuberkulösen Eiterherde aus möglichst wenig schädliche Stoffe in den Blutkreislauf übergehen und den Ausbruch der allgemeinen Tuberkulose bedingen können. Erfolgt dieser dennoch nach der Operation, so sehen wir darin nur den Beweis, dass sie zu spät unternommen wurde, oder dass die allgemeine tuberkulöse Infection von anderen Entzündungsherden ausging.

Einer Spontanheilung der Fistula ani stehen hauptsächlich zwei Hindernisse im Wege, einmal die mangelhafte Entleerung des Eiters aus dem engen, die Weichtheilschichten schräg durchsetzenden Gange, dann die wiederkehrenden Contractionen des Sphincter ani ext., welche die dem Anus zugekehrte Fistelwand immer wieder von der entgegengesetzten abheben. Deshalb richtet sich das Bestreben aller Ope-[illegible]methoden auf eine breite Eröffnung der eiternden Höhle und eine Spaltung [illegible]tdarmwand, sammt dem Sphincter. Von unserem oben begründeten Stand-

punkte aus müssen wir noch die Entfernung oder Zerstörung der tuberkulös inficirten Gewebe hinzufügen.

Eine alte Methode bei F. ani compl. besteht in dem Durchziehen eines Fadens durch den Fistelgang, so zwar, dass das mittelst Oehrsonde eingeführte Fadenende durch das Rectum und die Analöffnung herausgeleitet wurde. Dann knotete man die Fadenenden und liess diese *Ligatur* durch alle Theile zwischen der Fistel und dem Rectum vollständig durchschneiden. Man scheute die Blutung, indessen ohne Grund, denn die Erfahrung zeigt, dass bei dem Durchtrennen der Schichten mit dem Messer die Blutung sehr gering ist. Die Ausmündung der Fistelgänge in das Rectum liegt nämlich fast ausnahmslos ziemlich tief unten (Ribes), jedenfalls unterhalb des Kranzes der A. A. haemorrhoidales, so dass diese unverletzt bleiben. Auch die modernen Verfahren der Ligatur, die *elastische Ligatur*, das *Ecrasement*, und die *galvanocaustische Schlinge* (Esmarch) haben Vertreter gefunden; doch hat keine dieser Methoden einen entscheidenden Vortheil vor dem Gebrauche des Messers.

Fig. 184.
Schema der einfachen Fistelspaltung mit dem geknöpften Messer.

Die *Operation durch Schnitt* wird bei der F. ani completa so ausgeführt, dass man auf der Hohlsonde, oder auch ohne diese, ein bogenförmiges, geknöpftes Messer von aussen her in die Fistel vorschiebt, bis sein Knopf in dem Rectum zum Vorschein kommt. Dort wird er von dem in das Rectum eingeführten Zeigefinger der linken Hand aufgenommen und so nach aussen vor die Analöffnung geleitet, dass die Gewebsbrücke zwischen Fistel, Schleimhaut und äusserer Haut vor der Schneide liegt und nun mit einem Zuge des Messers getrennt werden kann. Auch lässt sich die Spitze der eingeschobenen Hohlsonde mit dem Finger vor die Analöffnung leiten, so dass nun die Gewebe mit einem spitzen Messer getrennt werden können (Esmarch). Bei F. ani incompleta (Fig. 182, § 246) weicht das Verfahren darin ab, dass ein spitzes Messer durch die Rectalwand eingestochen werden muss, um die Fistel gewissermassen erst in eine complete zu verwandeln. Damit nun das Messer die gegenüberliegende Rectalwand nicht ver-

Fig. 185. **Fig. 186.**
Schema der Fistelspaltung bei unvollkommener äusserer Fistel mit der Hohlsonde (h) und dem Gorgeret (gg). G das Gorgeret.

letze, führt man ein hölzernes *Gorgeret* (Fig. 186) in den Anus ein und sticht das Messer durch die Rectalschleimhaut in die Rinne des Gorgerets. Gorgeret und Messer werden nun in unverrückter Stellung nach unten herausgezogen, so dass die Gewebsbrücke in einem Zuge durchschnitten wird.

Der Operation geht eine gründliche Entleerung des Darmcanales voraus, am besten durch einen Esslöffel Ol. Ricini, oder auch durch Ausspülung mit dem Darmrohre (§ 245). Dann kann man, sicher vor einer Defäcation, die Wunde mit einem aseptischen Verbande bedecken und durch Darreichung von kleinen Gaben Tinct. opii simpl. (4 mal täglich 10 Tropfen) den Stuhlgang für ungefähr 4 Tage anhalten. Inzwischen entwickelt sich eine Decke von Granulationen, so dass dann die Berührung der Wundflächen mit den Fäces nicht mehr so schädlich ist. Man gibt am 5. Tage wieder einen Esslöffel Ol. Ricini, oder macht eine Ausspülung mit dem Darmrohre, damit die Fäces breiig entleert werden, nicht etwa in Ballen, welche die Granulationen zerreissen. Unmittelbar nach jeder Defäcation muss die Wundfläche sorgfältig mit Carbol- oder Sublimatwasser irrigirt werden; es folgt wiederum ein aseptischer Verband (über die Technik der Verbände dieser Gegend § 357). In den ersten 8 Tagen werden die zu innerst liegenden Verbandstoffe etwas zwischen die Hautflächen eingedrängt, damit die Hauträndер der Wunde nicht etwa per primam verwachsen und so der Fistelgang in der Tiefe wiederhergestellt wird. Der Verschluss muss vielmehr von der Tiefe her durch Entwickelung kräftiger Granulationen erfolgen und erst zuletzt darf sich die Hautwunde schliessen.

Bei der Ausführung der Operation übersah man früher die Gefahr, welche von den tuberkulös infiltrirten Granulationen des Fistelganges ausgeht, und es bildeten sich oft trotz aller Bemühungen Recidive der Fistel. Deshalb ist folgende Regel zu beachten: *nach Spaltung der Fistel soll man die Granulationen des Ganges und der in seiner Mitte allenfalls befindlichen Eiterhöhle sorgfältig mit dem scharfen Löffel auskratzen, oder*, wenn die mechanische Ausräumung nicht sicher genug erscheint, *mit dem Thermokauter* (Allg. Thl. § 169) *zerstören.* Ebenso werden die graugelben Granulationen behandelt, welche während der Heilung aus der Wundfläche aufschiessen; sie sind nichts anderes als tuberkulöse Recidive, ganz wie wir sie an Gelenkresectionswunden entstehen sehen. In sehr vorgeschrittenen Fällen ist die ganze Umgebung des Anus von eiternden Fistelgängen durchzogen und die Summe der inficirten Gewebe so gross, *dass eine förmliche Exstirpation der Analgegend*, beinahe ähnlich einer Exstirpatio recti (§ 255), *vollzogen werden muss.* In solchen Fällen ist am Schlusse der Heilung durch Einführen dicker Mastdarmsonden dafür zu sorgen, dass keine ringförmige Narbenstrictur der Anusöffnung entsteht.

§ 248. Die Ektasie der Mastdarmvenen — Hämorrhoidalknoten. — Klinischer Verlauf, Diagnose, Prognose.

Die Hämorrhoidalknoten sind nichts anderes, als erweiterte Venen, eine Phlebektasie, und können mit den Varicen der unteren Extremität (§ 535) auf eine Linie gestellt werden. Für beide Fälle liegen die Ursachen in der mechanischen Aufstauung des Venenblutes. Die Venae haemorrhoidales, am unteren Ende des Rectum, liegen von allen Venen des Mesenterium und der Unterleibshöhle dem Herzen am fernsten und sind demnach zu solchen Stauungen am meisten geneigt. Alle Krankheiten der Leber, welche zu einer Stauung im Gebiete der Pfortaderwurzeln führen, können Ursachen der Hämorrhoidalknoten sein; ebenso alle Herz- und Lungenkrankheiten, welche den venösen Kreislauf im Allgemeinen stören. Nicht anders wirkt eine vorwiegend sitzende Lebensweise, z. B. der Beamten, welche sitzend schreiben, so dass der Begriff des „Staatshaemorrhoidarius" eine gewisse Berechtigung hat. Dazu kommen Reizungen der Rectalschleimhaut durch schwer verdauliche Speisen, Mastdarmkatarrhe u. s. w. Das Nähere über die Ursachen der Hämorrhoiden, über „innere" Hämorrhoiden und über die diätetische

und medicamentöse Behandlung, welche leicht verdauliche Nahrung, Bitterwässer und andere Abführmittel, Badecuren u. s. w. verschreibt, gehört in das Gebiet der inneren Klinik; hier beschäftigen uns nur diejenigen Erscheinungen, welche eine operative Behandlung der Krankheit (§ 249) erfordern.

Die varicöse Erkrankung der Mastdarmvenen tritt meist in Form einzelner Knoten auf, unter welchen man *subcutane* und *submucöse* unterscheiden kann. Die ersteren liegen als bläulicher Kranz unter der verdünnten äusseren Haut in dichtester Nähe der Analöffnung, die letzteren werden erst sichtbar, wenn man die Anusöffnung auseinander zieht oder mit dem Spiegel die Schleimhaut untersucht (§ 245), oder endlich bei der Defäcation, wenn ein Knoten mit seiner dünnen Schleimhautdecke aus der Analöffnung vorgedrängt wurde. Im letzteren Falle *wird er von dem Analringe eingeklemmt* und in den Zustand der venösen Stauung versetzt.

Dieses Vorfallen submucöser Hämorrhoidalknoten ist für den Kranken äusserst lästig, wenn er sich auch daran gewöhnt, nach beendeter Defäcation den Knoten mit den Fingern in das Rectum zurückzuschieben. Der zarte Schleimhautüberzug wird von den Fingernägeln eingerissen, es beginnt zu bluten. Aber auch ohne Berührung fängt der Knoten zuweilen an, zu *bluten, weil die Gefässwandung unter der maximalen Füllung berstet.* Auch kann die venöse Stauung so schnell und in solchem Masse eintreten, dass der Kranke den Knoten nicht mehr selbst zurückbringt und ärztliche Hülfe anrufen muss. Bei längerem Bestande der Hämorrhoidalknoten bilden sich leicht kleine Geschwüre in der Schleimhaut, besonders in der Furche zwischen je zwei Knoten, welche der Fissura ani ähnlich und ebenso schmerzhaft sind (§ 246). Auch diese Fissuren können durch Einreissen und durch das Tiefergreifen der Verschwärung zu Blutungen führen. Mit den entzündlichen Vorgängen, welche an die ektatischen Venen herantreten, wächst aber auch die Gefahr, dass *in den Hämorrhoidalknoten Thromben entstehen, deren eiteriger Zerfall den Anlass zu Embolien und Metastasen gibt* (Allg. Thl. §§ 59 und 61).

Hiernach können folgende *Indicationen zur operativen Beseitigung der Hämorrhoidalknoten* aufgestellt werden:

1) *Wiederholte Blutungen, sobald sie zur Anämie führen.* Es lässt sich zwar nicht in Abrede stellen, dass bei sehr blutreichen Kranken vereinzelte Blutungen durch Entlastung des venösen Kreislaufes einen wohlthätigen Einfluss auf das Allgemeinbefinden haben können. So betrachtet der Haemorrhoidarius eine gelegentliche Blutung meist eher als günstige Erscheinung. Aber wenn die Blutungen sich fast bei jedem Stuhlgange wiederholen, so summiren sich die Blutverluste allmälig zu einer *gefahrdrohenden Anämie.* Die Kranken werden wachsbleich, und es ist die höchste Zeit, die Quelle der Blutung, die Hämorrhoidalknoten zu beseitigen.

2) *Fissur- und Geschwürsbildung der Schleimhaut,* welche die Hämorrhoidalknoten überzieht. Hier ist es nicht allein die Gefahr der Blutung, welche die Operation indicirt, sondern oft auch der empfindliche Schmerz, der den Kranken fast arbeitsunfähig macht. Die Heilung dieser Geschwüre, welche man freilich nur bei sehr genauer Untersuchung erkennt, ist nicht anders zu erreichen, als durch operative Beseitigung der Knoten.

§ 249. Die Operation der Hämorrhoidalknoten.

Der Operation muss stets eine gründliche Entleerung des Darmcanales vorausgehen, entweder durch Abführmittel (Ol. Ricini) oder durch Ausspülung mittelst des Darmrohres (§ 245). Man hat dann die Wahl unter folgenden Methoden:

1) *Die Zerstörung der Hämorrhoidalknoten durch den Thermokauter* (Allg. Thl. § 169, Fig. 90). Während die Analöffnung mit Fingern oder Gorgerets (Fig. 186, § 247) auseinander gehalten wird, fasst man die Knoten mit Hülfe der Lüer'schen Zangen (Allg. Thl. § 164, Fig. 75) und zieht sie vor die Analöffnung heraus. Dann klemmt man ihre Basis mit *der Flügelzange* v. Langenbeck's (Fig. 187) ein, deren Stellhakenschluss (à cremaillière) sofort den Blutstrom unterbricht. Liegen die Knoten auf der äusseren Zangenfläche, so beginnt die Wirkung der Thermokauters. Bei zahlreichen Knoten nimmt man immer nur einige auf die Flügelzange und zerstört die gesammte Masse in einzelnen, kleinen Partien. Die Regel, *dass das Gewebe bis zur Kohlenbildung trocken gebrannt werde*, ist im Interesse des späteren aseptischen Verlaufes sehr wohl zu beachten; denn nur trockene Brandschorfe sind den Fäulnissvorgängen nicht unterworfen und erzeugen deshalb keine septische Eiterung. Die geringe, strahlende Wärme des Thermokauters erhitzt die Flügelzange nicht allzu sehr, so dass die unter den Flügeln liegende Haut des Perineum vor Verbrennung bewahrt ist; doch entspricht es der Vorsicht, eine mit Wasser befeuchtete Leinwandcompresse zwischen Haut und Flügelzange zu legen. Gegen Blutung schützt die hämostatische Wirkung der Rothglühhitze; nur wenn das Abbrennen zu rasch vor sich ging, spritzen nach Oeffnung der Flügelzange kleine Arterien, welche dann durch Umstechung gesichert werden müssen. Die Analöffnung wird mit aseptischen Verbandstoffen, Sublimatgaze oder aseptischer Watte bedeckt und diese durch Bindentouren befestigt, welche um das Becken und beide Oberschenkel greifen (§ 357). Den Darmcanal beruhige man durch kleine Gaben Tinctura opii für etwa 4—5 Tage und sorge dann durch Ol. Ricini dafür, dass die ersten Stuhlgänge in breiiger Form erfolgen. Inzwischen haben sich unter Abstossung der linearen Brandschorfe kräftige Granulationen entwickelt, welche, bis sie geschrumpft und überhäutet sind, durch Abspülen nach jeder Defäcation und durch den aseptischen Verband geschützt werden müssen. Nur wenn ringförmig angeordnete Hämorrhoidalknoten durch eine den ganzen Analsaum umfassende Aetzung entfernt werden mussten, hat man eine Narbenstrictur zu gewärtigen und demgemäss nach Heilung der Wunden das Dilatationsverfahren (§ 252) anzuwenden.

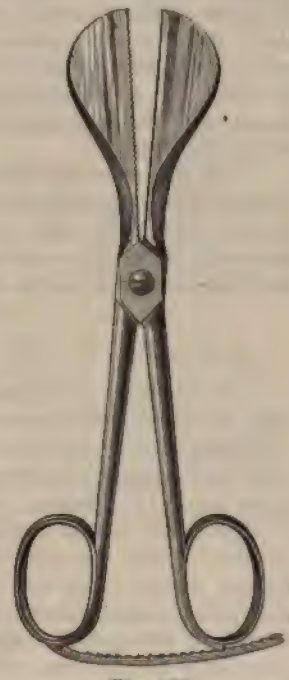

Fig. 187.
v. Langenbeck's Flügelzange zum Abbrennen der Hämorrhoidalknoten.

2) *Die Excision mit dem Messer.* Sie wurde früher sowohl wegen der Blutung, als besonders wegen der Eiterung verworfen, welche zum Zerfalle der Venenthromben und zu Pyämie führen konnte. Unter aseptischen Vorsichtsmassregeln ist das Verfahren heutzutage wohl zulässig, aber weder bequemer, noch in Betreff des aseptischen Verlaufes sicherer, als die thermische Zerstörung.

3) *Die Ligatur,* früher mit dem Faden, später mit dem Ecraseur und der galvanokaustischen Schlinge (Allg. Thl. § 169, Fig. 88) ausgeführt. Die Fadenligatur wurde besonders von Allingham, die galvanokaustische Schlinge neuerdings wieder von Esmarch empfohlen. Weder die Blutstillung, noch der aseptische Verlauf sind durch diese Verfahren gesichert. Besonders muss die Faden-

ligatur verworfen werden, weil die absterbenden, mit Blut gefüllten Gewebe der Fäulniss verfallen und eine septische Infection der Thromben mit Pyämie zur Folge haben können. Aber auch nach dem Ecrasement und der Entfernung durch Galvanokaustik sind Fälle von tödtlicher Pyämie beobachtet worden.

4) *Aetzungen der Knoten auf chemischem Wege*, z. B. mit rauchender Salpetersäure (Houston), *Injectionen von Eisenchlorid* und *Ergotin*, die *Elektropunctur* u. s. w. haben sämmtlich gegenüber dem unter 1) beschriebenen Verfahren der thermischen Zerstörung keinen Vortheil, wohl aber, was Schmerzen, Sicherheit des aseptischen Verlaufes und endlich Sicherheit des Erfolges betrifft, erhebliche Nachtheile.

Die thermische Zerstörung der Hämorrhoidalknoten liefert, was die Dauer des Erfolges betrifft, entschieden die besten Resultate und ist, aseptisch ausgeführt, durchaus gefahrlos. Da man die Operationen oft an blutleeren und geschwächten Kranken ausführen muss, so ist dieser letztere Punkt doppelt hoch anzuschlagen. Auch der Einwurf, welchen man früher dem Verfahren machen konnte, das Glüheisen wirke beängstigend auf die Kranken und ihre Umgebung und sei deshalb besonders in der Privatpraxis nicht wohl anwendbar, ist jetzt, nach Erfindung des handlichen Thermokauters, in welchem Niemand ein Glüheisen vermuthet, hinfällig geworden.

Bei der chirurgischen Behandlung der Hämorrhoidalknoten ist indessen nicht zu vergessen, dass ihre Entfernung auf die bedingenden Ursachen, auf Leberkrankheiten, fehlerhafte Diät und Lebensweise u. s. w., nicht zurückwirkt. Deshalb muss die Behandlung, wie sie die innere Klinik für diese Fälle vorschreibt, die Erfolge des chirurgischen Eingriffes unterstützen.

§ 250. Der Vorfall des Mastdarmes und seine Behandlung.

Der *Vorfall des Mastdarmes* aus der Analöffnung, auch als *Prolapsus ani* oder *Prolapsus recti* bezeichnet, entwickelt sich fast ausschliesslich bei schlecht ernährten Kindern, welche an chronischen Darmkatarrhen leiden und durch schmerzhafte und häufige Stuhlgänge veranlasst werden, mit der Bauchpresse das Rectum nach unten zu drängen. Auch bei Blasensteinen (§ 324) der Kinder, wobei ein heftiges Drängen zum Harnlassen stattfindet, kommt es leicht zum Prolapsus recti. Anfangs werden bei dem Stuhlgange nur wenige Centimeter Schleimhaut vorgedrängt, welche durch die Einschnürung des Analringes und die venöse Stauung an Umfang etwas zunehmen und eine dunkelblaurothe Farbe erhalten. Mit dem häufigeren Drängen wird das vorgefallene Darmstück länger, und die höher gelegenen Theile des Rectum, endlich das S romanum, kommen zum Vorschein. Dann besteht der Vorfall nicht mehr allein aus Schleimhaut, sondern auch aus Muscularis, und zuletzt muss auch der peritoneale Ueberzug mit herunterrücken. Das Mesocolon des S romanum nimmt durch die wiederholte Dehnung an Länge zu und gestattet auch diesem Darmtheile, durch Invagination in das Rectum, vor die Analöffnung hervorzutreten. So entstehen zuweilen monströse Vorfälle, bei welchen nach dem Stuhlgange fusslange Stücke des Dickdarmes mit geschwollener und dunkelblau gefärbter Schleimhaut aus der Analöffnung heraushängen. Unter diesen Umständen kommt es natürlich auch zum Bersten kleiner Schleimhautgefässe und zu Blutungen. Werden gegen den Prolapsus recti keine geeigneten Mittel angewendet, so wird der Zustand habituell und kann sich in das erwachsene Alter fortsetzen. Selten kommen Fälle von Prolapsus recti erst im höheren Alter bei schwächlichen Leuten, oder combinirt mit Prolapsus uteri, zur Entwickelung.

Den *Schleimhautvorfall* des Mastdarmes lernen die Kranken selbst oder die Mütter der kleinen Patienten durch Fingerdruck zurückbringen. Nur bei längerem

Bestehen des Vorfalles, wenn die prolabirten Theile durch venöse Stauung stark geschwollen sind, sowie bei dem ebenerwähnten monströsen Prolapse des ganzen Rectum und S romanum, wird die Hülfe des Arztes angerufen. Im letzteren Falle kann selbst der Fachchirurg Noth haben, die enormen Massen durch Fingerdruck oder mittelst elastischer Bougies in das Rectum und in die Bauchhöhle zurückzubringen. Damit sich nun nicht aus den kleinen Anfängen heraus diese schlimmen Zustände entwickeln, ist es rathsam, den Kindern einen Apparat zu geben, welcher bei der Defäcation das Rectum zurückhält. Eine sehr zweckmässige Vorrichtung dieser Art ist von P. Vogt construirt worden und in Fig. 188 abgebildet. Sie besteht aus luftgefüllten, elastischen Polstern, welche durch Bänder und Schnallen an einen starken, das Becken umgebenden Gürtel befestigt werden. Das ungetheilte Polster verläuft nach hinten (h) über Steiss- und Kreuzbein; die getheilten Polster (vv) kommen jederseits zwischen Scrotum, oder Labium majus und Oberschenkel zu liegen. Die Oeffnung (a) ist von einem Ringe umgeben, der aus Hartgummi gefertigt ist und in die Analöffnung eingeführt wird, damit durch ihn die Fäces passiren. Der elastische Druck der angezogenen Polster hält das Rectum zurück. Die Reinigung nach der Defäcation ist leicht zu beschaffen.



Fig. 188.
Apparat für Prolapsus recti von P. Vogt. h Hinteres Band, welches über das Kreuzbein, vv vordere Bänder, welche zwischen Scrotum und Oberschenkel zu liegen kommen. a Oeffnung für den Anus. ½ d. nat. Gr.

Wendet man diesen Apparat bei den Anfängen des Vorfalles an und beseitigt durch zweckmässige Ernährung und Arzneimittel die Darmkatarrhe, welche der Krankheit zu Grund liegen, so ist ein weiteres Eingreifen nicht nöthig. Es werden hierdurch Operationen vermieden, welche theils unsicher im Erfolge, theils gefährlich sind. Zu der ersteren Gruppe, den im Erfolge unsicheren Operationen, sind zu rechnen: 1) *die Excision von spindelförmigen Streifen* aus den zur Analöffnung radiär ziehenden Hautfalten (Dupuytren); 2) *die radiäre Kauterisation der den Anus umgebenden Haut mit dem Glüheisen* (Dieffenbach). Beide Operationen beruhen auf der Anschauung, dass eine Erschlaffung der Weichtheile im Beckenausgange an dem Vorfalle schuld sei. Aber selbst wenn die Auffassung zutreffend wäre, so würde durch diese Excisionen und Aetzungen doch nur eine Reihe oberflächlicher Narben geschaffen, welche im Wesentlichen keine Aenderung eintreten lassen. Einen etwas besseren Erfolg, wenigstens bei Schleimhautvorfall, versprechen 3) *energische Kauterisationen der Schleimhaut.* Sie schaffen über der Analöffnung einen Narbenring, der das weitere Vorrücken nicht selten verhindert.

Die Exstirpation des vorgefallenen Darmstückes, zuerst von Sabatier ausgeführt, ist ohne Zweifel keine gefahrlose Operation, da es sich hierbei nicht mehr um blose Schleimhautprolapse handelt — diese veranlassen die Operation nicht —, sondern um den Vorfall des ganzen eingestülpten Darmrohres. Dann ist aber gewöhnlich der peritoneale Ueberzug des Dickdarmes mit prolabirt, so dass die Excision *das Peritoneum eröffnet und die Gefahr der septischen Peritonitis* (§ 229) *mit sich bringt.* In der That hat man bei solchen Operationen die Verletzung des Peritoneum constatirt. Soll nun trotz dieser Gefahr die Operation gewagt werden, so muss man sie wenigstens *unter der sorgfältigsten Beachtung der aseptischen Regeln* ausführen und sowohl die etwa entstandene Peritonealwunde, als die Wunde der Darmschleimhaut sorgfältig nähen. Vor der Operation ist der Darmcanal durch Abführmittel und Ausspülungen gründlich zu entleeren und nachher mehrere Tage durch kleine Gaben Opium in Ruhe zu stellen, bis die feste Heilung der Wunde erfolgt ist.

In einem Falle von irreponibelem Prolapsus recti unternahm Hutchinson die Laparotomie und zog von der Bauchhöhle aus den invaginirten Dickdarm zurück, ein Verfahren, welches vor der Exstirpation vielleicht deshalb den Vorzug verdient, weil seine Gefahr geringer sein mag.

§ 251. Die Missbildungen am unteren Ende des Rectum. Atresia ani.

Bei Neugeborenen weiblichen Geschlechtes finden sich Missbildungen des unteren Abschnittes des Rectum in der Weise, dass das Rectum in die Vagina einmündet. Dieser Zustand, der *Anus vaginalis,* wird oft erst nach Verlauf einiger Zeit entdeckt; denn Beschwerden für die Defäcation sind mit demselben nicht verbunden. Die beste Methode zur Heilung dieses Zustandes besteht darin, dass man vom Perineum aus durch einen sagittalen Schnitt das untere Ende des Rectum aufsucht, dieses allseitig isolirt und die Schleimhaut durch Nähte an dem hinteren Ende des Perinealschnittes einheftet (Dieffenbach). Dann bleibt ein Wundcanal in der Tiefe übrig, welcher einerseits in die Vagina, anderseits gegen das Perineum ausmündet. Dieser wird durch einige Vaginalnähte und am Perineum durch eine dritte Reihe von Nähten geschlossen. Bei männlichen Neugeborenen kommt zuweilen eine ähnliche Missbildung vor, die Einmündung des unteren Rectalendes in die Blase, der *Anus vesicalis.* Die Kinder sterben sehr bald nach der Geburt durch Verjauchung der Blase. Beide Missbildungen, der Anus vaginalis und der Anus vesicalis, gehen aus den Verhältnissen der ersten Fötalmonate hervor; zu dieser Zeit münden Blase und Rectum noch in eine gemeinsame Cloake aus.

In seltenen Fällen mündet das Rectum in die Urethra (*Anus urethralis*). Für diese Missbildung hat Esmarch eine ähnliche operative Behandlung vorgeschlagen, wie sie eben für den Anus vaginalis beschrieben wurde.

Endlich kann bei Neugeborenen männlichen Geschlechtes das Rectum zu weit nach vorn, an dem hinteren Rande des Scrotum ausmünden. Dieser Zustand ist nur dadurch störend, dass die Analöffnung dann sehr fein ist. Es gelingt indessen leicht, die Oeffnung mit dem geknöpften Messer nach hinten zu erweitern und hierdurch zugleich richtiger zu stellen.

Die wichtigste Missbildung ist die *Atresia ani congenita,* die blindsackförmige Endigung des Rectum in der Excavatio ischiorectalis. Man unterscheidet verschiedene Arten. Im schlimmsten Falle ist das untere Stück des Rectum gar nicht vorhanden; der Enddarm, welcher bei normaler Entwickelung dem unteren Ende des Darmcanales entgegenwächst, ist unentwickelt geblieben — *Atresia recti.* In anderen Fällen, welche jedoch nur einer Minderzahl entsprechen, ist das Enddarmstück vorhanden, hat aber den Darmcanal nicht erreicht, so dass zwischen beiden noch eine Bindegewebsschicht liegt. Noch seltener handelt es sich um eine einfache *epitheliale Verklebung* (Roser), welche man leicht mit den Fingern lösen kann. In der Mehrzahl der Atresien *fehlt die Anusöffnung gänzlich,* und es befindet sich zwischen der Hauteinziehung, welche derselben entspricht und dem blindsackförmigen Ende des Rectum eine Gewebsschicht von verschiedener Mächtigkeit. Zuweilen ist diese Schicht so dünn, dass man das mit Meconium gefüllte Rectum als fluctuirende Anschwellung durch die Haut durchfühlen kann. Diese Fälle sind für die operative Behandlung sehr günstig; man eröffnet das Rectum mit einem spitzen Messer, ganz wie bei Spaltung eines Abscesses, erweitert noch etwas mit dem geknöpften Messer und säumt die Schleimhauträndер an die äussere Haut an. In den schwierigen Fällen, in welchen das Rectum von aussen her nicht zu fühlen ist, muss man versuchen, es präparirend freizulegen. In der Steinschnittlage (§ 330) spaltet ein sagittaler Schnitt die Gewebe nach der Tiefe hin, während

bei Kindern männlichen Geschlechtes der in der Harnröhre liegende Catheter, bei Kindern weiblichen Geschlechtes der in die Vagina geführte kleine Finger diese Organe markirt und vor Verletzung schützt. Bei dem schichtweisen Vordringen muss dann immer zugefühlt werden, ob der Finger in der Tiefe der Wunde nicht gegen das weiche, mit Meconium gefüllte Rectalende anstösst. Verneuil suchte sich dieses operative Vorgehen durch Resection des Steissbeines zu erleichtern. Ist man bis zu 3 Cm. oberhalb des Perineum vorgedrungen, ohne das Rectum zu entdecken, so wird man am besten von einer Fortsetzung der Operation Abstand nehmen; denn nun kann in jedem Moment die Peritonealhöhle eröffnet werden. In solchen Fällen bringt nur noch die Colostomie (§ 256), das Anlegen eines *Anus artificialis*, Hülfe. Stromeyer schlug vor, die Laparotomie auszuführen, die tiefst gelegene Darmschlinge im Douglas'schen Raume aufzusuchen und sie nach abwärts in die Operationswunde am Perineum zu leiten; hier sollte sie eröffnet und an die äussere Haut eingenäht werden. Esmarch meint, es sei besser, das Bauchfell vom Damme aus zu eröffnen, um eine Darmschlinge zu erreichen, als dass man die gewöhnliche Laparotomie und Colostomie ausführe.

Die *Prognose* solcher Operationen ist im Ganzen nicht sehr günstig. Viele Operirte sterben an Entkräftung oder auch an Peritonitis, welche sich von den angestauten Meconiummassen aus entwickelt. Bei dem kleinen Bruchtheile, welcher nach der Operation zur wirklichen Genesung gelangt, hat man besonders noch der späteren Gefahr einer *narbigen Verengerung des neugeschaffenen Anus* vorzubeugen. Hierzu dient das methodische Einführen von dicken Mastdarmbougies (§ 252). Das oben erwähnte Vernähen der Schleimhaut mit der äusseren Haut wirkt gewiss am besten noch der späteren Schrumpfung entgegen; aber in schweren Fällen, wenn breite Gewebsschichten zwischen der äusseren Haut und der Schleimhaut liegen, ist diese Naht überhaupt nicht ausführbar, oder die Fäden schneiden zu früh durch, und die Schleimhaut zieht sich nach oben zurück. Am besten noch verlaufen die Fälle, in welchen die Operation früh unternommen wurde und in der einfachen Incision bestand, wie sie eben nur für leichte Fälle genügt. Aber auch hier hat man mit mancherlei Missgeschick zu kämpfen. Die Stauung der Meconiummassen in den Darmschlingen, welche längst vor der Geburt beginnt und nach Curling's Beobachtung sogar zum Platzen des Darmes führen kann, wird nach der Geburt durch septische Zersetzung der angestauten Massen complicirt und bedingt dann eine Lähmung der Darmmusculatur. So kann es kommen, dass nach Operationen, welche erst einige Tage nach der Geburt ausgeführt werden, aus der Oeffnung des Rectum gar kein Koth abgeht. In derartigen Fällen hat sich C. Hueter mit Ansaugen des Meconium durch einen elastischen Catheter geholfen und zur Anregung der Peristaltik Cigarrendampf durch den Catheter in die oberen Abschnitte des Dickdarmes geblasen.

§ 252. Die narbigen Stricturen des Anus und des Rectum. Ihre Behandlung.

Als *Strictura ani* ist die narbige Verengerung anzuführen, welche nach der Operation der Atresia ani häufig zurückbleibt (§ 251), ferner die seltene Narbenstenose nach Flächenverbrennung und schweren Verletzungen.

Die *narbigen Stricturen des Rectum* entstehen: 1) durch *syphilitische Geschwüre*, deren Boden sich narbig zusammenzieht, während in der Schleimhaut die Geschwüre oft noch bestehen bleiben; 2) durch *Geschwürs- und Narbenbildung, ausgehend von Fremdkörpern*, welche am Sphincter ani int. hängen bleiben (§ 245); 3) durch *narbige Schrumpfung dysenterischer Geschwüre*.

Die unter 1) und 2) genannten Verengerungen nehmen den unteren Abschnitt des Rectum ein, sind also immer der Untersuchung mit dem Finger und dem Mastdarmspiegel (§ 245) zugänglich. Für die erste Gruppe ist der Nachweis der früheren syphilitischen Infection und das Bestehen sonstiger Erscheinungen der allgemeinen Syphilis entscheidend. Bei der zweiten handelt es sich um einfache, ringförmige Stricturen, nach deren Erweiterung man oberhalb derselben den fremden Körper findet. Die selteneren dysenterischen Stricturen haben ihren Sitz höher oben, können sich selbst bis in das S romanum erstrecken und sind nur durch Sondenuntersuchung nachweisbar. Allen Stricturen gemeinsam ist das Symptom hartnäckiger Stuhlverstopfung und sehr erschwerter Defäcation, während auf die Entleerung bandartig geformter Fäces weniger Werth zu legen ist. Es kommt das auch bei Prostatahypertrophie und bei einseitig sitzenden Hämorrhoidalknoten vor. Die Differentialdiagnose zwischen einer narbigen Strictur und dem das Rectum viel häufiger stenosirenden Carcinome vergl. § 254. Andere Verengerungen des Mastdarmlumen entstehen durch Geschwülste, welche von aussen her die Rectalwände comprimiren. Solche *Compressionsstenosen*, wie sie durch Geschwülste des Uterus, der Ovarien, durch Beckensarkome (§ 363) bedingt werden, sind unschwer von Stenosen zu unterscheiden, welche in der Darmwand selbst liegen. Endlich sind Verengerungen zu erwähnen, die durch Klappenwirkung stark entwickelter Schleimhautfalten entstehen. Hierbei handelt es sich um Beschwerden, ähnlich wie bei Strictur, aber der zufühlende Finger findet die Passage frei. Stricturen durch Hypertrophie des submucösen Bindegewebes nach chronischen Entzündungen der Mastdarmschleimhaut beschreibt Bushe.

Die *Behandlung der Stricturen* ist am einfachsten bei denjenigen der *Analöffnung*. Hier gilt die plastische Operation, wie sie Dieffenbach zur Behandlung der narbigen Verengerung des Mundes (Mikrostomie § 40) angegeben hat, als das zutreffende Verfahren; es kann als *Proctoplastik* bezeichnet werden (Bardeleben).

Bei jeder *Narbenstrictur des Rectum* ist die *Behandlung durch Dilatation* zulässig, soweit die dilatirenden Sonden überhaupt bis zur Strictur eingeführt werden können. Das schon früher (§ 245) erwähnte Verfahren der Sondeneinführung, unter gleichzeitigem Eingiessen von lauwarmem Wasser, gestattet diese Behandlung bis auf Stricturen am oberen Ende des Rectum und selbst auf solche des S romanum auszudehnen. Zum Passiren enger Stricturen ist der olivenförmige Knopf am vorderen Ende der Sonden, wie er Fig. 129, § 157 an den Schlundsonden abgebildet wurde, besonders zweckmässig. Von dünnen Nummern schreitet man allmälig zu dickeren vor. Wurde die Strictur passirt, so kann dieselbe Sonde auch zu Darmausspülungen dienen. Man setzt mit dem äusseren Ende der Sonde einen Irrigator in Verbindung, lässt nach der Methode G. Simon's warmes Wasser in den Dickdarm einfliessen und verdünnt so die Fäcalmassen; auch wird die peristaltische Bewegung des Darmes durch das Wasser angeregt. Zur Dilatation tief gelegener Stricturen dienen die sog. *Mastdarmbougies*, cylindrische, solide oder hohle Stäbe aus Hartgummi oder dem gleichen Materiale, aus welchem die englischen Urethralbougies (§ 304) gefertigt sind. Vorspringende und dem geknöpften Messer zugängliche Narbenstränge werden unter Führung des Fingers flach eingeschnitten.

Bei *syphilitischen* Stricturen muss selbstverständlich neben der Dilatation noch eine antisyphilitische Allgemeinbehandlung eintreten. Hierbei macht man dann nicht selten die Erfahrung, dass die nebenbei bestehenden syphilitischen Rectalgeschwüre sehr hartnäckig sind und weder durch Jod-, noch durch Quecksilbermittel zur Heilung gebracht werden. Dann liegt es wohl nahe, an die Exstirpation der ganzen verengten Partien zu denken, die *Exstirpatio recti* (§ 255)

auszuführen. Die Strictur darf mit ihrem oberen Rande höchstens 7 Cm. oberhalb der Analöffnung liegen, weil sonst bei der Operation das Peritoneum verletzt werden würde.

§ 253. Die gutartigen Geschwülste der Analgegend und des Rectum.

Ausser den Venengeschwülsten, den äusseren Hämorrhoidalknoten, welche wir schon §§ 248 und 249 einer genaueren Erörterung unterzogen haben, sind gutartige Tumoren in der Umgebung des Anus nicht häufig. Unter ihnen mögen die *pararectalen Lipome* eine kurze Erwähnung finden. Sie wurzeln im kleinen Becken, schieben aber ihre lappigen Fortsätze zuweilen so weit gegen die Haut vor, dass sie neben dem Anus zu Tage treten. In anderen Fällen drängen sie gegen das Rectum an und kommen, die Rectalschleimhaut vor sich her schiebend, in der Analöffnung als weiche Geschwülste zum Vorschein. Ihre operative Entfernung unterliegt keinen grossen Schwierigkeiten. Man spaltet die äussere Haut oder die vorgestülpte Mastdarmwand und kann nun mit den Fingern die Fetttrauben aus der Beckenhöhle hervorziehen. Sollten bei dieser stumpfen Auslösung der Geschwulst dennoch Blutungen aus dem Bindegewebe des kleinen Beckens eintreten, so hat man in der *Tamponade des Rectum* (§ 245) ein ausgezeichnetes Blutstillungsmittel.

Im Rectum selbst sind von gutartigen Geschwülsten am häufigsten kleine, gestielte Schleimhautwucherungen, *Schleimhautpolypen*, zu finden. Sie kommen vorzugsweise bei Kindern vor und werden bei der Defäcation vorübergehend vor die Analöffnung gedrängt. Man erkennt sie dann an ihrem dünnen, blassen Stiele, an welchem die aus hyperplasirter Schleimhaut bestehende, roth gefärbte Hauptmasse der Geschwulst hängt. Es werden papillomatöse Formen mit warziger Oberfläche und adenomatöse Formen mit kugeliger Oberfläche unterschieden; die letzteren mit Neubildung von Schleimdrüsen sind die häufigeren. Unter leichtem Fingerdrucke weicht die Geschwulst in das Rectum zurück und ist dann für den untersuchenden Finger schwer zu erkennen. Sobald nämlich die venöse Stase, welche der Analring an der prolabirten Geschwulst hervorruft, aufhört, nimmt der Polyp an Umfang ab und verliert sich in der geräumigen Höhle des Rectum.

Fig. 189.
Mastdarmpolyp mit doppelter Ligatur (l).

Die Excision solcher Schleimhautpolypen ist sehr einfach. Man benutzt die Gelegenheit, wenn bei der Defäcation der Polyp nach aussen getreten ist, zieht ihn stark an und führt durch die Basis des Stieles einen doppelten Seidefaden. Nachdem die Fadenschlinge durchtrennt, werden die Fäden nach rechts und links fest geknotet, so dass jede Hälfte des Stieles zusammengeschnürt ist. Nun schneidet man dicht vor dem Knoten den Stiel ab, dessen Rest sich mit den Fäden in das Rectum zurückzieht. Diese Doppelligatur mit Durchstechung des Stieles sichert vor jeder Nachblutung, während ein einfacher Umschlingungsfaden von dem Stielreste abgleiten kann; dann würde, da in der Regel eine kleine Arterie in dem Stiele verläuft, eine Nachblutung eintreten.

Cystische Geschwülste auf der Rectalschleimhaut sind sehr seltene Erkrankungen; von Danzel wurde in einem Falle ein *Dermoid* beobachtet.

§ 254. Das Carcinom des Rectum.

Das *Carcinoma recti* ist, wie das der Unterlippe und der Zunge, ein Epithelialcarcinom. Wie jene Carcinome (§ 37 und § 97) entsteht es in den ober-

flächlichen Schichten der Schleimhaut oder aber an der Uebergangsstelle derselben in die äussere Haut. Die aus zusammengehäuften Epithelzellen bestehenden Zapfen wachsen allmälig in die tieferen Schichten, in das submucöse Bindegewebe, dann in die Muscularis und dringen endlich in das pararectale Bindegewebe ein. Schon frühzeitig zerfällt die Geschwulst theilweise, es bildet sich ein *Geschwür*. Im Allgemeinen entsteht das Carcinoma recti selten so nahe der Analöffnung, dass seine ersten Anfänge durch Betasten und Besehen erkannt werden können. In der Mehrzahl der Fälle nimmt es seinen Anfang einige Centimeter oberhalb des Anus, und dann sind es wesentlich folgende Erscheinungen, welche die Aufmerksamkeit des Kranken erregen: 1) Stuhlverstopfung, weil die Geschwulst das Lumen verlegt oder verengt, 2) Schmerzen bei und nach dem Stuhlgange und ziehende Empfindungen in der Zwischenzeit, welche oft peripher ausstrahlen, 3) Abfluss von Blut, Eiter und Jauche aus der Analöffnung. *Schon die beiden ersten Erscheinungen müssen den Arzt auffordern, eine Digitalexploration vorzunehmen,* wobei er dann die Gewebswucherungen erkennt, welche die Lichtung des Rectum verengern. Leider ist es nicht ungewöhnlich, dass Kranke mit carcinomatöser Verengerung des Rectum lange Zeit mit Abführmitteln und Badecuren behandelt werden, bis die günstigste Zeit für eine chirurgische Behandlung verstrichen ist. Die Scheu des Arztes, dem Kranken die unangenehme Untersuchung zuzumuthen, ist bei dieser Unterlassungssünde nicht selten bestimmend.

Eine Verwechselung des Carcinomes mit anderen Geschwülsten ist kaum möglich, weil die übrigen Tumoren dieser Gegend, besonders die Hämorrhoidalknoten und die polypösen Wucherungen (§§ 248 und 253), viel weicher sind und sich in ihrer Consistenz wenig von den Schleimhautfalten unterscheiden; das Carcinom dagegen fühlt sich hart an. Bei längerem Bestande hat es in der Regel das Rectum ringförmig durchwachsen und erzeugt durch Einwuchern in den Blasengrund Beschwerden bei der Harnentleerung. In früheren Stadien dagegen ist meist ein Theil der Rectalwand noch frei, und die Geschwulst sitzt dann in der Regel an der vorderen Wand, so dass bei Männern der untere Rand der Prostata die obere Grenze bildet. Bei den ringförmigen Stricturen ist oft der mittlere Theil des Carcinomes geschwürig zerfallen und oben wie unten von einem Ringe wuchernden Geschwulstgewebes begrenzt. Dann fühlt man mit dem Finger, ganz wie bei dem analogen Zerfalle der Oesophaguscarcinome, mit der Sonde (§ 159) eine untere und eine obere Strictur.

Bleibt das Carcinom des Rectum seinem Verlaufe überlassen, so führt es unter den qualvollsten Erscheinungen zum Tode. Bei Männern bricht der Krebs in die Blase, bei Frauen in die Vagina durch; nach unten wächst er in die äussere Haut ein und bildet jauchende Fistelgänge oder *Kothabscesse;* nach oben setzt er sich gegen das Peritoneum hin fort. Die Lichtung des Rectum wird endlich ganz geschlossen, so dass die Defäcation gar nicht mehr möglich ist. Hierzu kommen frühzeitig carcinomatöse Schwellungen der retroperitonealen Lymphdrüsen und zuweilen metastatische Knoten in der Leber, welche auf carcinomatöse Embolien in die Vena portarum zurückzuführen sind. Die schauerliche Scene von unerträglichen Schmerzen, Verjauchung der Beckenorgane und hartnäckiger Verstopfung, welche nur wenig mehr durch chirurgische Hülfe (Schluss des §) gebessert werden kann, schliesst endlich durch den erlösenden Tod ab.

So lange es noch irgend möglich, sollte das Rectumcarcinom durch die *Exstirpatio recti* (§ 255) entfernt werden. *Diese lässt sich noch ausführen, wenn der in das Rectum eingeschobene Zeigefinger noch oberhalb des Carcinomes gesunde Rectalschleimhaut leicht erreicht* (Lisfranc); dann ist Hoffnung vorhanden, dass die Operation ohne Verletzung des Peritoneum verläuft und die Blutung noch exact gestillt werden kann. Die Eröffnung der Peritoneum, welche

früher unter diesen Umständen fast ohne Ausnahme tödtlich war, ist zwar jetzt nicht mehr so zu fürchten, denn mit aseptischen Massregeln kann man auch hier die Gefahr der Operation bedeutend herabsetzen; aber je höher nach oben sich die Operation erstreckt, desto grössere Aeste der A. A. haemorrhoidales werden getroffen und desto schwieriger wird die Unterbindung und Umstechung der blutenden Gefässe in der Tiefe der trichterförmigen Wunde. Uebrigens ist auch die Ausdehnung des Carcinomes in der Breite bestimmend für die Ausführbarkeit der Exstirpation. Carcinome, welche in die Blase, die Prostata, die Vagina vorgewuchert, oder mit dem Kreuzbeine untrennbar verwachsen sind, können nicht mehr Gegenstand geordneter Operationen sein, in welchen man sich die Entfernung alles Kranken zum Ziele setzt.

In solchen Fällen nun, die eine methodische Exstirpatio recti nicht mehr zulassen, ist durch *Auskratzen der carcinomatösen Gewebe mit dem scharfen Löffel* (G. Simon) und durch *Zerstörung mit dem Thermokauter* (Allg. Thl. § 169, Fig. 90) dem Kranken doch noch grosse Erleichterung zu verschaffen. Man bahnt durch dieses Verfahren einen breiten Weg für die Fäces und hemmt die Fäulnissvorgänge, welche sich auf der Oberfläche des Carcinomgeschwüres entwickelt haben. Auch lässt sich zuweilen auf diese Weise eine Rückbildung der septikämischen Allgemeinstörungen erzielen, welche von den Fäulnissvorgängen herrühren. Bei Recidiven nach der Exstirpation des carcinomatösen Rectum bleibt das mechanische Ausräumen und die thermische Zerstörung der erweichten Gewebe das einzige Mittel, und solche Recidive sind nicht selten, besonders wenn die Operation erst spät unternommen wurde.

In ganz verzweifelten Fällen, in welchen weder durch Dilatation, noch durch Auskratzen oder Ausbrennen eine Passage für die Fäcalmassen herzustellen ist, kann man nach dem Vorgange von Pillore (1776) und Curling (1858) einen *Anus artificialis am Colon descendens* (*Colostomie*) anlegen. Ueber die Methoden dieser Operation ist § 256 zu vergleichen. Indem man oberhalb des Carcinomes den Fäces ungehinderte Entleerung aus dem künstlichen Anus schafft, befreit man die unheilbar Kranken von einem Theile ihrer Qualen. Aber auch dem localen Verhalten der Carcinomes kommt die Ableitung der Fäcalmassen zu gut; es hört der Reiz auf, welchen die Fäces auf der carcinomatösen Geschwürsfläche ausüben, und so verringern sich die Schmerzen und die Jauchung. Mit der Colostomie ist dem Kranken jedenfalls noch für einige Monate ein erträgliches Dasein ermöglicht.

§ 255. Die Exstirpatio recti.

Die Indicationen sind: 1) das Carcinoma recti (§ 254), 2) einzelne Fälle syphilitischer Stricturen (§ 252), 3) einzelne Fälle ausgedehnter Geschwürsbildung auf der Rectalschleimhaut (§ 247, Schluss). Die Indication durch Carcinom ist so vorwiegend, dass die Methodik der Operation auf sie wesentlich Bezug nehmen muss. Die Frage, ob ein Carcinoma recti überhaupt noch exstirpirt werden kann, wird nach den in § 254 gegebenen Regeln entschieden.

Für die Exstirpatio recti sind folgende Methoden angegeben worden:

1) Methode von Lisfranc. Man umschneidet in der Steinschnittlage (§ 330) die Analöffnung durch einen rundlichen Schnitt, welcher parallel den Fasern des Sphincter ani ext. verläuft und dieselben trennt. Dann wird der M. levator ani ringförmig durchschnitten und versucht, das Rectum hinten vom Steiss- und Kreuzbeine, vorn vom Bulbus urethrae, beziehungweise der Vagina, allmälig loszupräpariren und hervorzuziehen, um endlich einige Centimeter oberhalb des Carcinomes die gesunde Rectalwand im ganzen Umfange zu trennen.

2) Methode von Velpeau. Man führt von der Analöffnung bis zur Spitze des Steissbeines einen Längsschnitt in sagittaler Richtung, trennt in derselben Linie die Fasern des Sphincter und Levator ani und dringt auf die hintere Rectalwand vor, welche man ebenfalls durch Längsschnitt trennt. Das ganze Rectum wird nun mit Haken auseinander gezogen und das carcinomatös erkrankte Stück exstirpirt. Den Rest des Rectum vernäht man mit der Analgegend.

3) Methode von Kocher-Kraske. Bei hoch hinaufreichendem Carcinome hat Th. Kocher empfohlen, in dem hinteren Längsschnitte *das Steissbein zu exstirpiren,* um hierdurch für die Lostrennung des erkrankten Mastdarmstückes mehr Raum zu gewinnen. Kraske hat dann später (1886) auch noch *den linken Kreuzbeinrand* abgemeisselt. Bei solchen Operationen wird natürlich immer die untere Peritonealtasche eröffnet und muss nach sorgfältiger Desinfection mit einer Naht geschlossen oder drainirt werden.

4) Methode von C. Hueter *mit Ausschneiden eines musculocutanen Perineallappens.* Der Lappen wird am Perineum in Hufeisenform gebildet, so zwar, dass die Schenkel des Hufeisens am Seitenrande des Sphincter ani ext. nach hinten verlaufen, während der Bogen der hinteren Insertionslinie des Scrotum folgt. An dieser letzteren Stelle dringt man zuerst in die Tiefe und durchschneidet den Uebergang der Fasern des Sphincter ani ext. in den M. bulbo-cavernosus, bei Frauen in den M. constrictor cunni. Nun löst man den Lappen, welcher den ganzen Sphincter ani in sich begreift, mit der Umgebung des Anus und der untersten Partie (etwa 1—2 Cm.) des Rectum ab und schlägt ihn nach hinten. Das carcinomatöse Stück des Rectum und das pararectale Bindegewebe, aus welchem das erstere herausgelöst werden muss, liegt jetzt ganz frei, und die Exstirpation kann bequem erfolgen. Nach Vollendung derselben näht man mittelst starker Catgutfäden das obere Ende des Rectum mit dem erhaltenen unteren zusammen und fügt so die Analöffnung gleich wieder an das obere Rectalende an. Der ganze Lappen wird durch äussere Nähte an seine normale Stelle befestigt.

Bei der Wahl der Methoden sind besonders zu berücksichtigen: 1) die Schwierigkeit der Blutstillung, 2) die spätere Function, d. h. die Wiederherstellung eines contractilen Abschlusses, welcher die Incontinenz der Fäcalmassen verhindert. Die trichterförmige Wunde der Lisfranc'schen Methode gibt den geringsten Raum zum Anhängen der Schieberpincetten an die durchschnittenen Aeste der A. A. haemorrhoidales und zum Anlegen der Ligaturen; auch für die spätere Function liefert diese Methode die ungünstigsten Aussichten, weil die Analöffnung und ein grosses Stück des Sphincter ganz wegfällt. Trotzdem kann diese Methode nicht ganz entbehrt werden. Sie eignet sich für die Fälle, in welchen das Carcinom die Perinealhaut nach aussen durchwachsen hat und die Analöffnung selbst von Carcinommassen umgeben ist.

Die Methode von Velpeau und besonders die Modificationen von Kocher und Kraske legen die Theile freier, gestatten demnach eine grössere Sicherheit der Blutstillung und trennen den Sphincter nur in einer Linie, so dass nach der Vernarbung die Continuität dieses wichtigen Muskels wieder hergestellt wird. Die Hueter'sche Methode, welche sich vorzugsweise für nicht sehr ausgedehnte, ringförmige Carcinome der Mitte des Rectums eignet, lässt den Sphincter intact und ermöglicht, wenn die Nähte halten, dass schon die erste Stuhlentleerung normal erfolgt. Die nothwendige Voraussetzung des Hueter'schen Schnittes ist aber das normale Verhalten der Analpartie und des untersten Theiles des Rectum, was nicht sehr häufig zutrifft.

Der antiseptische Verband wird nach den Regeln des § 357 angelegt. Nachdem vor der Operation eine gründliche Entleerung des Darmes durch Abführmittel und Wasserausspülung erzielt wurde, gibt man für die ersten 8 Tage kleine Dosen

Opium und reicht nur flüssige Nahrung. Die ersten Stuhlgänge müssen, wieder durch Darreichung von Ol. Ricini und Wasserausspülung, in breiiger Form erfolgen. Bei Männern ist in den ersten Tagen der Harn mit dem Catheter zu entleeren, da die Urethra durch Anschwellung der Gewebe zusammengedrängt wird.

Wie man bei Recidiven und inexstirpabelen Carcinomen zu verfahren hat, wurde schon § 254 Schluss erwähnt.

§ 256. Die Colostomie. Das Anlegen eines Anus artificialis.

Die Colotomie — besser *Colostomie* — ist wie die Gastrostomie (§ 240) eine Palliativ-Operation; sie öffnet dem Koth und den Darmgasen, deren Durchtritt durch den Anus irgend ein Hinderniss, sei es im Rectum, im S romanum oder sonst wo im Dickdarme entgegensteht, einen neuen Weg nach aussen, sie bildet einen *Anus artificialis*.

Die wesentlichsten Indicationen zur Colostomie wurden schon im Vorhergehenden berührt: 1) der angeborene Verschluss des Rectum, wenn der Versuch der Eröffnung vom Perineum aus erfolglos geblieben ist (§ 251), 2) der Verschluss des Rectum durch carcinomatöse Massen, wenn das Carcinom nicht mehr durch Exstirpation entfernt werden kann (§ 254), eventuell auch die hochgradigsten Fälle von syphilitischer Strictur (§ 252); 3) die innere Einklemmung, wenn die Stelle der Einklemmung bei der Laparotomie nicht aufgefunden wird und sich der geblähte Dickdarm in die Wunde stellt (§ 244 und Schluss des Paragraphen).

Nachdem schon Littre 1710 bei Atresia recti vorgeschlagen hatte, das obere Darmende vom Bauche her aufzusuchen und in die Bauchwunde einzunähen, führte Pillore (Rouen) 1776 die erste Colostomie am Coecum aus und zwar wegen Carcinom des S romanum. Der Operirte starb 28 Tage später an eiteriger Zellgewebsentzündung um das Coecum herum.

Man unterscheidet folgende 3 Methoden, von welchen allerdings die 2. und 3. nur als Modificationen eines und desselben Verfahrens bezeichnet werden können:

1) *Die Colostomie nach* Littre *am S romanum.* Dubois operirte 1783 zum ersten Male auf diese Weise wegen Atresia recti, verlor aber seinen Kranken am 10. Tage. Nach ihm, 1793, erzielte Duret den ersten Erfolg bei Atresia recti congenita. Man eröffnet die Bauchhöhle an der linken Seite, nachdem man nach aussen von der Linie, in welcher die A. epigastrica int. verläuft (§ 222), mehrere Centimeter oberhalb des Ligamentum Pouparti einen diesem Bande parallelen Schnitt führt und die drei Schichten der Bauchmuskeln (M. obliquus ext., M. obliquus int., M. transversus, vergl. § 366 über Unterbindung der A. iliaca ext.) trennt. Das Peritoneum wird unter denselben Vorsichtsmassregeln, welche § 244 für die Laparotomie angegeben wurden, geöffnet. Gewöhnlich liegen vor dem S romanum Dünndarmschlingen, welche nach oben geschoben werden müssen. Den Dickdarm erkennt man an den in Längsstreifen angeordneten Muskelfasern, den Striae longitudinales, von welchen besonders der am freien Rande des Colon, der Insertion des Mesocolon gegenüberliegende Streifen sehr deutlich ist, ferner an den Appendices epiploicae und an den queren Einsenkungen, welche die Haustra umgrenzen. Es ist nicht überflüssig, auf diese Merkmale hinzuweisen, weil es bei diesen Operationen vorgekommen ist, dass erweiterte Dünndarmschlingen für das Colon genommen und statt seiner eröffnet wurden. Auch darf nicht vergessen werden, dass das S romanum bald ein kurzes, bald ein sehr langes Mesocolon besitzt und in dem letzteren Falle sich von der linken Fossa iliaca in das rechte Hypochondrium, bis an den unteren Leberrand erstrecken kann. Nachdem man das S romanum ermittelt hat, führt man es in die äussere Wunde und näht es mit einer grossen Zahl von genau schliessenden Nähten an die Wundränder an,

genau so wie es in § 240 für das Annähen der Magenwand bei der Gastrostomie beschrieben wurde (Fig. 178). Dann wird die angenähte Darmwand durch einen Schnitt geöffnet, so dass Gase und Fäcalmassen austreten können. Endlich folgt der antiseptische Verband (§ 357).

2) *Die Colostomie am Colon descendens nach* Callisen und Amussat. Sie wurde schon von Duret 1793 vorgeschlagen. Der Kranke wird auf die rechte Seite über ein dickes Rollkissen gelagert, so dass die linke Lumbalgegend für die Operation freiliegt. Man führt einen senkrechten Schnitt von der Spitze der 12. Rippe bis zur Crista ilei und trennt hier die stark musculösen Schichten der Bauchdecken. Dabei werden die A. A. lumbales als starke, quer verlaufende Stämme zwischen der Platte des M. obliquus int. und den Ursprüngen des M. transversus, an dem Ligamentum ileo-lumbale angetroffen und nach der Durchschneidung durch Ligatur beider Enden gesichert. Sobald nun die Fascia transversa erreicht ist, sucht man durch Betastung und durch das Auge *denjenigen Theil des Colon descendens* zu erkennen, welcher, entsprechend der hinteren Fläche desselben, *frei vom Peritonealüberzuge* ist. Die starke Füllung des Colon durch Kothmassen erleichtert meist das Auffinden dieser Stelle. *So kann es gelingen, das Colon descendens ohne Verletzung des Peritoneum zu eröffnen.*

3) *Die Colostomie am Colon descendens nach* Fine. Sie unterscheidet sich von der vorhergehenden dadurch, dass das Colon descendens *nach Durchtrennung des Peritoneum* blosgelegt und in die Bauchwunde eingenäht wird. Fine selbst machte 1797 wegen Carcinoma recti den Bauchschnitt in der Linea alba; spätere Operateure führten einen senkrechten Schnitt in der linken Lumbalgegend, aber nicht von der Spitze der 12. Rippe, sondern *von der Spitze der 11. Rippe* senkrecht nach unten. Spaltung der Bauchdecken und Unterbindung der A. A. lumbales. Dann eröffnet man vorsichtig das Peritoneum und erkennt sofort *die Convexität der vorderen Wand des Colon descendens,* welche genau mit den Wundrändern vernäht und dann geöffnet wird.

Bei der Kritik dieser Methoden handelt es sich vorzugsweise um die Eröffnung oder Nichteröffnung des Bauchfelles. Ist das intraperitoneale Operiren, die *Laparo-Colostomie* nach Littre und Fine das beste oder aber das extraperitoneale, die *lumbale Colostomie* nach Callisen-Amussat? Zur Zeit, da man noch nicht verstand, das Peritoneum aseptisch zu spalten und Bauchfellwunden aseptisch zu behandeln, mochte es wohl gerathen sein, der Methode Amussat's den Vorzug zu geben. Sie war damals auch allmälig an die erste Stelle gesetzt worden und zählte viele Anhänger, besonders in England, wo die Colostomie bei Mastdarmkrebs durch Curling u. A. sehr zur Aufnahme gelangt war. Als dann die aseptische Chirurgie bei anderen Darmoperationen (§ 241) sehr viel bessere Erfolge als früher zu erzielen begann, mehrten sich wieder die Stimmen, welche der Littre'schen und Fine'schen Colostomie das Wort redeten; und in der That, wenn die Gefahr einer Eröffnung des Peritoneum nicht mehr in die Wagschale gelegt werden kann, so hat sowohl die Colostomie am S romanum, als die intraperitoneale am Colon descendens entschiedene Vortheile vor der extraperitonealen. Zunächst ist die Operation eine sehr viel leichtere, da sich nach Durchtrennung der Bauchdecken das meist geblähte Colon descendens oder das S romanum in der Regel in die Bauchwunde einstellt, während man bei der lumbalen Colostomie, zumal bei fetten Personen in tiefer Wunde das Colon suchen muss. Hat man es aber entdeckt, so ist damit immer noch nicht gesagt, dass es von der extraperitonealen Seite blosgelegt ist. Denn der hintere, ausserhalb des Bauchfells liegende Streifen des Colon descendens ist oft sehr schmal, fehlt sogar manchmal und ist durch ein kurzes Mesocolon ersetzt. In solchem Falle kann dann das Bauchfell in einem Momente angeschnitten werden, in welchem man nicht darauf

vorbereitet war, oder es werden gar Peritoneum und Colon gleichzeitig verletzt. Ein weiteres Moment, welches zu Gunsten der Laparo-Colostomie spricht, ist das bequeme Annähen des Darmes an die sehr viel flachere Bauchwunde und die geringere Spannung der Nähte. Endlich ist ein dritter Vortheil zu nennen, der erst neuerdings von Schinzinger und Madelung ausgenutzt wurde. Sie empfohlen das Colon nicht etwa anzuschneiden, sondern immer quer zu durchtrennen, das obere Ende in die Bauchwunde einzunähen, das untere aber, nach sorgfältiger Umkrempelung der Serosa nach innen, zu vernähen und in die Bauchhöhle zu versenken. Das Verfahren ermöglicht eine sehr viel vollständigere Kothentleerung, es schützt vor dem Eindringen von Fäcalmassen in das unwegsame untere Darmende, verhindert also auch die fortwährende septische Reizung der carcinomatösen Strictur, und, ein sehr wichtiges Moment, es lässt sehr viel weniger leicht einen Prolapsus der Schleimhaut und des Darmes zu Stand kommen. Ob man nun bei der Laparo-Colostomie das S romanum oder das Colon descendens eröffnet, ob man also nach Littre oder Fine operirt, ist unseres Erachtens von geringerem Belange. Das S romanum zu wählen, hat indessen den Vortheil, dass der Anus artificialis dann möglichst nahe dem natürlichen After zu liegen kommt und somit mehr festen Koth entleert.

Nach Verheilung der Bauchwunde ist zwischen Schleimhaut des Colon und äusserer Haut eine *lippenförmige Fistel* hergestellt. Man gibt dann dem Kranken ein Receptaculum für die abfliessenden Kothmassen, welches an einem Bauchgürtel befestigt wird, oder einen der Verschlussapparate, wie sie neuerdings Teleky und Leiter construirt haben.

Bei inneren Einklemmungen ist es zuweilen nothwendig oder mindestens zweckmässig, den Anus artificialis an dem Colon ascendens oder dem Coecum anzulegen; an letzterem z. B., wenn man in der Meinung, die typische Invagination des Dünndarmes in den Dickdarm vor sich zu haben, das Coecum freilegte. Selbst eine Dünndarmschlinge kann dazu benutzt werden. Vgl. hierüber § 244.

F. van Erckelens stellte die Ergebnisse von 262 Colostomien zusammen, von denen 165 nach der Methode Amussat's, 84 nach der Methode Littre's, 13 nach verschiedenen anderen Methoden ausgeführt wurden. Die Gesammtsterblichkeit betrug 41,2 % und war bei den Operationen nach der Methode Amussat's etwas geringer (38,4 %), als nach der Methode Littre's (46,4 %). In einer Statistik von Mason, welche nur die Colostomien am Colon descendens (Amussat und Fine) berücksichtigt, werden 85 Operationen — darunter 79 nach Amussat — mit 59 Heilungen zusammengestellt. Für den Entscheid, ob Laparo-Colostomie oder lumbale Colostomie, lässt sich weder die eine noch die andere Statistik verwerthen.

EINUNDZWANZIGSTES CAPITEL.

Die Unterleibsbrüche — Hernien.

§ 257. Begriff der Hernien. Ihre Entwickelung.

Als Unterleibsbruch (Hernia, κήλη) bezeichnet man eine vom Peritoneum bedeckte Vortreibung eines Baucheingeweides durch eine normale oder abnorme Oeffnung der Bauchwand. Am häufigsten erscheinen die Hernien an der vorderen Bauchwand, an welcher die *Nabelnarbe*, der *Leistenring* und die *Durchtrittsstelle der Schenkelgefässe*, der sog. Schenkelring, die vorwiegenden Austrittspunkte darstellen. Wir unterscheiden daher als Hauptarten der Unterleibsbrüche: *den Nabelbruch — Hernia umbilicalis, den Leistenbruch — Hernia*

inguinalis, den Schenkelbruch — Hernia femoralis. Ausser diesen werden wir noch Brüche kennen lernen, welche gelegentlich an anderen schwachen Punkten der vorderen Bauchwand hervortreten — *Herniae abdominales* —, oder die Durchtrittstellen der Gefässe und Nerven an der Membrana obturatoria foraminis ovalis — *Hernia obturatoria* —, an dem Foramen ischiadicum mj. — *Hernia ischiadica* — oder am Zwerchfelle — *Hernia diaphragmatica* — benutzen, oder endlich nach Vortreiben des Perineum, der Vagina, des Rectum als *H. perinealis, H. vaginalis, H. rectalis* erscheinen.

Der Name „Bruch" entsprach der früheren Vorstellung, dass das Bauchfell bei dem Hervortreten eines Eingeweides zerreisse. Wir wissen, dass dies niemals geschieht, selbst nicht bei Brüchen, welche unmittelbar nach einer Contusion der Bauchwand entstehen und als *H. traumatica* bezeichnet werden können. Vielmehr handelt es sich immer um eine Vor- oder Ausstülpung des Peritoneum, welche entweder zugleich mit dem allmäligen Vordringen des Eingeweides entsteht, oder vorgebildet ist und erst später das Eingeweide aufnimmt. Der erstere Modus ist jedenfalls der bei weitem häufigere. In anderen Fällen sind es Narben der Bauchwand, welche sich nach Verletzungen und Operationen entwickeln und das parietale Blatt des Peritoneum trichterförmig von innen nach aussen ziehen. Eine ähnliche Vertiefung bildet sich auch bei einem der fötalen Lebensperiode angehörenden Vorgange, dem *Descensus testiculi* und ist der Ausgangspunkt für Hernien in der ersten Lebenszeit, welche man daher gewöhnlich als *H. congenita* bezeichnet.

Das vorgestülpte Stück des parietalen Blattes des Peritoneum, welches die aus der Bauchhöhle hervorgetretenen und in der Regel von dem visceralen Blatte überzogenen Organe umgibt, wird als *Bruchsack* bezeichnet. Der Bruchsack besitzt an der Stelle, wo er die musculöse Bauchwand passirt, gewöhnlich eine enge Einschnürung, welche, wenn man den ganzen Bruchsack mit einer Flasche vergleicht, dem Halse derselben entsprechen würde. Diese enge Stelle heisst *Bruchsackhals.* Die umgebenden, der musculös-sehnigen Bauchwand angehörenden Weichtheile umfassen den Hals wie einen Ring und bilden die Pforte, durch welche Bruchsack und Bruchinhalt hervortreten. Man bezeichnet deshalb die Oeffnung in der musculösen Bauchwand als *Bruchring* oder *Bruchpforte.*

Dass die grosse Mehrzahl der Hernien an bestimmten Stellen durch die Bauchwand tritt, ist durch *anatomische Prädispositionen* bedingt, wie dies schon oben angedeutet wurde. Zu ihnen gesellen sich in vielen Fällen noch *pathologische Veränderungen,* welche theils das parietale Blatt des Peritoneum, theils die musculöse Bauchwand betreffen und bei der Besprechung der anatomischen Varietäten der Hernien genauer betrachtet werden sollen. Von einer mehr allgemeinen, sich über die verschiedensten Brucharten erstreckenden Bedeutung ist *die Schwangerschaft,* besonders eine häufige Wiederholung derselben. Aus der Dehnung der Bauchdecken durch den schwangeren Uterus kann eine beträchtliche Muskelinsufficienz und Nachgiebigkeit der Bauchwand hervorgehen. Aepli betont die Wucherung des Ligam. rotundi uteri während der Schwangerschaft; er meint, nach Vollendung derselben und dem Abschwellen des Bandes könne ein erweitertes Nuck'sches Divertikel zurückbleiben und eine Hernia inguinalis oder labialis entstehen (§ 272, Schluss). Noch häufiger findet man die Hernia cruralis nach zahlreichen Schwangerschaften (§ 276). Glücklicherweise entstehen die Hernien selten schon während der Gravidität; die Gefahr der Einklemmung (§ 260) wäre dann sehr gross. Während Guyon nach einem Bruchschnitte bei einer Schwangeren Abortus und Tod eintreten sah, erzielte C. Hueter in einem solchen Falle Heilung ohne Unterbrechung des normalen Verlaufes der Gravidität.

Wenn oben hervorgehoben wurde, dass zuweilen die Ausstülpung des Peritoneum dem eigentlichen Bruche vorausgehe, so verlangt die Entstehung der Hernie

noch besondere *Gelegenheitsursachen*, welche das Eingeweide langsam oder auch manchmal plötzlich in den Bruchsack treiben. Die wichtigste Gelegenheitsursache ist *eine plötzliche Vermehrung des intraabdominalen Druckes*, durch das Heben schwerer Lasten, durch Schreien, Husten, Erbrechen, durch starke Anwendung der Bauchpresse bei erschwertem Stuhlgange oder erschwerter Harnentleerung, durch Quetschungen, welche auf die Bauchhöhle einwirken.

Es ergibt sich also für die entwickelte Hernie ein vierfaches causales Verhältniss: 1) anatomische Prädispositionen; 2) pathologische Störungen; 3) Vorbildung eines Bruchsackes; 4) Gelegenheitsursachen, welche den Bruchsack mit dem Inhalte der Bauchhöhle füllen. Nach allen diesen Richtungen hin sind die einzelnen Varietäten der Hernien (§§ 269—280) zu betrachten.

Malgaigne hat statistisch zu bestimmen versucht, wie gross die Zahl der Brüche im Verhältnisse zur Gesammtzahl der Menschen ist; er kommt zu dem Ergebnisse, dass auf 20—30 Menschen ein Bruchkranker zu rechnen sei. Wernher schlägt die Zahl der Bruchkranken auf die Hälfte geringer an und rechnet auf etwa 40—60 einen Bruchkranken. Nach Malgaigne käme auf 4 männliche Bruchkranke nur eine weibliche, was durch die grössere Zahl der Inguinalhernien (§ 272) bedingt ist. Ueber die relative Häufigkeit der einzelnen Brucharten ermittelte Wernher aus den Listen der grossen Bruchbandgesellschaft in London folgende Zahlen: auf 37873 Inguinalhernien kamen 5341 Crural- und 1428 Umbilicalhernien (§§ 276 und 269). Der zehnte Theil der Inguinalhernien kam auf Frauen, der vierte Theil der Cruralhernien auf Männer; die rechtseitigen Hernien waren viel häufiger, als die linkseitigen. Was das Vorkommen mehrfacher Brüche betrifft, so zählten sowohl Muriel als Reinecke an einem Menschen einmal fünf gleichzeitig bestehende Brüche.

§ 258. Der Inhalt der Hernien.

Es liegt auf der Hand, dass diejenigen Organe, welche den Bruchpforten am nächsten liegen, am leichtesten den Inhalt der Hernie bilden werden. Da nun die Pforten der häufigsten Brüche, der *H. H. umbilicalis, inguinalis* und *cruralis*, der vorderen Bauchwand angehören, so findet sich vorzugsweise Darm und Netz in den Bruchsäcken. Unter den verschiedenen Abschnitten des Darmes ist es wieder der lange und sehr bewegliche Dünndarm und zwar das Ileum, welches am häufigsten in Brüchen angetroffen wird; ihm folgt das Colon transversum, dann das S romanum, zuletzt das Coecum. Colon ascendens und C. descendens, welche zum Theil unbeweglich an der äusseren Bauchwand befestigt sind, rücken nie allein, sondern nur mit dem Coecum oder dem S romanum in einen Bruchsack. Betreffs der Coecalbrüche besteht eine alte Meinungsverschiedenheit unter den Autoren, ob es nämlich solche *ohne Bruchsack* gebe, oder nicht. Nennt man nur das blindsackförmige, unterhalb der Valvula Bauhini gelegene Stück „Coecum", so haben alle Coecalbrüche einen vollständigen Bruchsack, denn dieser Abschnitt ist vollkommen von Peritoneum überzogen, hat zuweilen selbst ein Gekröse. Der Uebergang des Blinddarmes in das Colon ascendens besitzt allerdings wie dieses an einem Drittel der Peripherie kein Bauchfell und kann daher an dieser Stelle auch keinen Bruchsack bilden; die anderen zwei Drittel des Umfanges liegen aber auch im Bruche vom Peritoneum parietale umschlossen.

In seltenen Fällen findet sich der Processus vermiformis allein als Bruchinhalt vor. C. Hueter beobachtete 3 *rechtseitige Schenkelbrüche* der Art und Bardeleben stellte 5 andere aus der Literatur zusammen. Geissler fand den Proc. vermiformis sogar einmal in einem *linkseitigen* Leistenbruche.

In kleinen Schenkel- und Leistenbrüchen, sowie in einzelnen Fällen von Hernia obturatoria (v. Linhart) hat man beobachtet, dass eine Dünndarmschlinge nur mit ihrer freien, convexen Wand eingelagert war, während die mesenteriale Wand in der Bauchhöhle zurückblieb. Diese Brüche erhielten nach dem Autor, welcher sie zuerst beschrieb, den Namen *Littre'sche Hernien*, *Darmwandbrüche*. Ihr Vorkommen ist sehr selten und wird von einzelnen Autoren bestritten. Jedenfalls kann die Einklemmung einer solchen Littre'schen Hernie nicht aus den Mechanismen erklärt werden, welche in § 261 ihre Erörterung finden.

Brüche, welche nur Darmschlingen enthalten, werden als *Enterocele*, Brüche, in welchen nur Netzpartien liegen, als *Epiplocele* bezeichnet; findet sich, wie gewöhnlich bei Erwachsenen, beides im Bruche vor, so nennt man ihn *Enteroepiplocele*.

Werden die seltenen, angeborenen Netzbrüche, wie sie als Inguinalhernien vorkommen, abgerechnet, so findet sich bei Kindern das Netz fast niemals als Bruchinhalt, weil es nur kurz entwickelt ist. Bei Erwachsenen dagegen kommt es in Leisten- oder Schenkelbrüchen häufig vor; doch sind reine Epiplocelen, besonders in Schenkelbrüchen, ziemlich selten. Verweilt das Netz längere Zeit im Bruchsacke, so geht es meist mit der Wandung desselben Verwachsungen ein. Es liegen eben zwei peritoneale Flächen aneinander, deren Neigung zu adhäsiven Vorgängen bekannt ist. Eine zweite Eigenthümlichkeit des Netzes im Bruchsacke ist das Wuchern des Fettgewebes, so zwar, dass sich wallnussgrosse, lipomähnliche Massen entwickeln können. Ueber die Behandlung des adhärenten Netzbruches und der lipomatösen Wucherungen am vorgefallenen Netze sind §§ 259 und 265 zu vergleichen.

Die Enterocele zeigt ein wesentlich anderes Verhalten. Die peristaltische Bewegung der Darmschlingen führt zu so häufigen Dislocationen, dass Verwachsungen nicht leicht entstehen können; nur in sehr grossen alten Brüchen, welche vielfachen äusseren Unbilden ausgesetzt waren, findet man zwischen der peritonealen Fläche der Darmschlingen und dem Bruchsacke, oder zwischen den Darmschlingen selbst, strang- und flächenförmige Verlöthungen (*Hernia accreta*). Lipomatöse Wucherungen am Darme kommen nur vor, wenn Stücke des Dickdarmes den Inhalt des Bruches bilden und die Fetttrauben der Appendices epiploicae zu hypertrophiren beginnen.

Ausser Darm und Netz liegen sehr selten andere Organe in Bruchsäcken; doch wurde in einzelnen Fällen als Bruchinhalt gefunden: der Magen in Zwerchfells- und Nabelhernien, der Uterus, selbst der schwangere, ein Ovarium, eine Wanderniere in Nabel- und Bauchbrüchen, ein Stück der vorderen Blasenwand, selbst mit einem Blasensteine (Sala, Pott) in Vaginalhernien u. s. w. Bei sehr grossen Brüchen mit enorm weiter Bruchpforte, welche sich Jahrzehnte hindurch vergrössern, kann es zu einer Art *Eventeration* kommen, wie dies besonders bei grossen Nabel- und Leistenbrüchen beobachtet wurde. Dann findet mit dem Magen und dem Uterus selbst ein Stück des linken Leberlappens, der Milz u. s. w. Platz im Bruchsacke. (Ueber Fettbrüche § 277.)

Die verschiedenen Zustände des Bruches, insbesondere die in § 260 zu schildernde Einklemmung, führen zur Ansammlung verschiedenartiger Flüssigkeiten im Bruchsacke. So findet sich: 1) Serum — *Bruchwasser* —, besonders bei venöser Stauung in den Darmschlingen, einer wesentlichen Folge der Einklemmung; 2) Blut, ebenfalls bei Einklemmung; 3) Eiter, bei Entzündungen des Bruchsackes und seines Inhaltes; 4) Darmgase und flüssige Kothmassen, welche sich nach Perforation der Darmwand in den Bruchsack ergiessen. Mit den letzteren können auch Fremdkörper, die im Darmcanale lagen, z. B. Gallensteine oder verschluckte Knochen in den Bruchsack gelangen.

Während die Ansammlung von Serum und Blut vorwiegend bei Einklemmung des Bruches beobachtet wird, finden sich Eiter und Koth auch bei anderen Zuständen vor, so nach Verletzungen des Bruches, oder nach entzündlicher Infection von den Blutbahnen aus, oder endlich nach Perforation von typhösen, tuberkulösen, dysenterischen Darmgeschwüren, welche sich in den prolabirten Darmschlingen entwickelten. Dem Eintritte von Koth und Darmgasen in den Bruchsack folgt stets eine stürmische Eiterung, hervorgerufen durch die Masseneinwirkung der im Darminhalte befindlichen Infectionsstoffe. Ist nun der Bruchsack halb mit Eiter, halb mit Darminhalt gefüllt, so bezeichnet man diesen Zustand als *Kothabscess*. Ueber die Behandlung der Kothabscesse § 265.

Die Lehre von der Entzündung der Brüche ist von einzelnen Schriftstellern, so besonders von Malgaigne, zu sehr betont worden. Die häufigste Entzündung ist jedenfalls die der Einklemmung folgende; relativ selten tritt sie aus anderen Ursachen auf und ist dann in der Regel eine chronische, adhäsive. Malgaigne irrte offenbar, wenn er behauptete, dass in grossen Brüchen immer nur Entzündung, niemals Einklemmung vorkomme, dass ferner ein Netzbruch sich niemals einklemmen, sondern nur entzünden könne (*Epiploitis*). Diese Angaben sind längst widerlegt. Die Behandlung der Bruchentzündung fällt übrigens mit der der Einklemmung ziemlich zusammen; wenigstens gibt es kein besseres Mittel, als den Bruchschnitt (§ 263), um in dem eröffneten Bruche die Antiseptik wirken zu lassen.

§ 259. Functionsstörungen, welche die Hernien verursachen. Irreponibilität der Hernien.

Schon das allmälige Vordringen des Bruchsackes und Bruchinhaltes durch die musculöse Bauchwand ist mit unangenehmen Empfindungen verknüpft. Der Anprall der Intestina gegen die schwache Stelle der Bauchwand erregt Schmerzen, und so ist jede Anstrengung, welche zur Vermehrung des intraabdominalen Druckes führt, sogar schon das tiefe Einathmen, besonders aber das Heben von Lasten, das Springen, das Husten, Niesen, Erbrechen u. s. w. von einem unangenehmen Gefühle begleitet. Tritt der Bruch endlich durch die Pforte nach aussen, so stellen sich leicht Verdauungsbeschwerden ein, der Stuhl wird angehalten, weil die Kothmassen nicht ungehindert die vorgefallenen Darmschlingen passiren. Hierzu kommen ziehende Schmerzen, welche bei Enterocele in der Bahn der Mesenterialnerven gegen die Wirbelsäule, bei Epiplocele aber nach oben, bis zur Insertion des grossen Netzes am Colon transversum ausstrahlen. So wird das Leben und die Arbeitskraft nach verschiedenen Richtungen hin durch das Bestehen einer Hernie erheblich gestört, was noch mehr hervortritt, wenn gleichzeitig mehrere Hernien durch verschiedene Pforten die Bauchhöhle verlassen haben.

So lange nun der Bruchkranke den Inhalt des Bruchsackes mit seinen eigenen Händen in die Bauchhöhle zurückzuschieben, d. h. nach dem üblichen Ausdrucke „den Bruch zurückzubringen" im Stande ist, kann er sich zeitweilig von den Beschwerden befreien. Recht störend werden erst die Hernien, wenn sie der Reposition trotzen, also *irreponibel* sind. Diese *Irreponibilität der Hernien* wird bedingt: 1) durch Verwachsungen des Bruchinhaltes mit dem Bruchsacke, besonders häufig durch solche des Netzes mit dem Bruchsacke (§ 258); 2) durch lipomartige Wucherungen der Epiplocele, welche das Netzstück schliesslich so gross werden lassen, dass es nicht mehr durch Bruchsackhals und Bruchpforte zurückzudrängen ist (§ 258); 3) durch die grosse Weite der Bruchpforte und des Bruchsackhalses, in Folge deren der reponirte Bruchinhalt sofort wieder ganz oder theilweise vorfällt; 4) durch die Enge der Bauchhöhle, welche sich bei langem Bestande sehr grosser

[illegible] herausbildet, so dass immerhin die Eingeweide keinen dauernden Platz [illegible] finden, [illegible] durch die Einklemmung.

Was die *zuerst erwähnten* Verwachsungen des Netzes mit dem Bruchsacke betrifft, so können sie auch in der Form feiner Fäden, welche vom Netze zum Grunde des Bruchsackes verlaufen, eine Reposition des Bruches vergeblich machen. Wohl gelingt es dann, die Darmschlingen der Inneren-Epiplocele nach der Bauchhöhle zurückzuschieben, aber der Netzfaden füllt den Bruchsackhals offen und dient als Leitband für die Darmschlingen, welche sofort an ihm entlang wieder in den Bruchsack gleiten. Bandagen (§ 284) sind hierbei ganz nutzlos: denn kein Bruchband hält unter diesen Umständen die Darmschlingen zurück. Solche Kranke ziehen von einem Bandagisten zum anderen und von einem Chirurgen zum anderen, bis die Diagnose gestellt und die Adhärenz des Netzfadens gehoben wird. Dies geschieht, indem man nach Reposition der Darmschlingen den ganzen Bruchsack umfasst und *mit Daumen und Zeigefinger beider Hände dehnende Bewegungen macht*, gleichsam als wolle man den Bruchsack zerreissen. Das letztere ist bei der Elasticität der Theile nicht zu befürchten, wohl aber bringt man es nach wiederholten Versuchen dahin, dass der Netzfaden plötzlich unter deutlich erkennbarem Rucke am Boden des Bruchsackes abreisst und in die Bauchhöhle zurückschnellt. Dann hält ein guter Bruchband den Bruch zurück.

Die lipomatöse Wucherung des Netzes kann nur durch *Exstirpation* beseitigt werden, nachdem der Bruchsack frei gelegt und gespalten wurde. Das gleiche Verfahren gilt für die Fälle, in welchen adhärente Netzfäden durch die eben erwähnte Manipulation nicht getrennt werden können. Die Operation ist solchen Netzbruchkranken nicht nur von dem Gesichtspunkte aus zu empfehlen, dass die Beschwerden auf keinem anderen Wege gehoben werden können, die Kranken befinden sich auch fortdauernd in grosser Gefahr, eine Einklemmung zu erleiden. Nun erfordert freilich die Einklemmung wieder dieselbe Operation, aber sie wird dann unter erschwerten Verhältnissen und mit nicht so günstiger Aussicht auf Heilung ausgeführt. Ueber die Technik der Operation selbst sind §§ 265 und 227 zu vergleichen.

Sehr lang bestehende Brüche, welche irreponibel erscheinen, sind zuweilen noch dadurch zurückzubringen, dass man die Kranken längere Zeit zu Bett liegen lässt, täglich Repositionsversuche macht, Abführmittel anwendet und durch Anlegen von Gummibinden einen dauernden Druck auf die grosse Bruchgeschwulst ausübt. In ähnlichem Sinne wirkt das Auflegen von grossen, mit Schrot gefüllten Beuteln auf den Bruch [illegible]. Der Erfolg solcher Verfahren lässt sich freilich nicht im Voraus bestimmen.

Die Weite der Bruchpforte, welche wir an dritter Stelle als Ursache der Irreponibilität der Hernien erwähnten, ist insofern zu beschuldigen, als der reponirte Bruchinhalt sofort wieder vorfällt und durch kein Bruchband zurückgehalten werden kann, auch wenn es für diese Fälle mit besonderen Vorrichtungen versehen ist. Das einzige Mittel, um die Bruchpforte oder wenigstens die Lichtung des Bruchsackhalses zu verengern, vielleicht auch zu schliessen, ist die *Radicaloperation* der Hernie (§ 267). Die meisten grossen Bruchpforten, welche zuweilen mehrere Finger zugleich eindringen lassen, finden sich nach langem Bestande der Brüche bei ganz alten Leuten, so dass oft das hohe Alter der Ausführung der Operation im Wege steht. Man lässt dann die Kranken grosse Tragbeutel, Suspensorien anlegen, in welche sie die Bruchgeschwulst hängen und so wenigstens einigermassen erleichtert sind. Wegen der unter 4) erwähnten Enge der Bauchhöhle ist in § 274 die Behandlung der grossen Inguinalhernien zu vergleichen.

Die wichtigste Ursache der Irreponibilität der Hernien, die *Einklemmung — Incarceration —*, soll uns in den nächsten Paragraphen näher beschäftigen.

§ 260. Die klinischen Erscheinungen der Einklemmung.

Das erste Symptom der Einklemmung ist die Unmöglichkeit, die Reposition des Bruches mit einfachem Fingerdrucke auszuführen. Hierzu gesellen sich alsbald Störungen im Darmcanale und in der Bauchhöhle. Zunächst hören *Stuhl- und Darmgasentleerung* auf, wobei nicht übersehen werden darf, dass bei Einklemmung einer Dünndarmschlinge die peristaltische Bewegung des Dickdarmes noch ein- oder das andere Mal zur Defäcation führen kann. Es folgt das *Erbrechen*, bedingt durch peristaltische Bewegungen, welche sich von der eingeklemmten Darmschlinge aus nach oben zum Magen fortpflanzen, vielleicht auch reflectorisch ausgelöst werden durch die Einschnürung der Darmnerven. Die erbrochenen Massen sind zuerst Mageninhalt, genossene Speisen und sauerer Magensaft, dann der gallige Inhalt des Duodenum und Jejunum, endlich der des Ileum — Kotherbrechen, *Ileus*, zu welchem es, je nach der Heftigkeit der Einklemmung, in wenigen Stunden oder erst nach einigen Tagen kommt. Gleichzeitig, manchmal aber auch erst später, treten locale Symptome am Bruche auf, die, wie aus den Befunden bei dem Bruchschnitte (§ 263) hervorgeht, mit einer hochgradigen venösen Stauung im Bruchinhalte beginnen. Als Folgen derselben sind anzusehen: 1) Ansammlung von *Bruchwasser*, d. h. von Blutserum, welches sich aus den Gefässen der Darmschleimhaut in den Bruchsack ergiesst; 2) Ansammlung von Blutserum in der Darmschlinge selbst, wodurch die Spannung der Schlinge oft sehr erheblich vermehrt wird; 3) hämorrhagische Infiltration der Darmwand, so dass die Schlinge erst dunkelblau, dann rothbraun, und endlich 4) bei *Gangrän* schwarz wird.

Der Stauung in den Venen folgen *entzündliche Vorgänge* im Bruchsacke. Sie bestehen in einer Trübung des Bruchwassers mit Eiterkörperchen und Spaltpilzen, in Bildung von Fibringerinnseln im Bruchwasser und besonders auf dem peritonealen Ueberzuge des Darmes, in *bedeutender Empfindlichkeit der Bruchgeschwulst*. Diese Entzündung ist offenbar abhängig von den Spaltpilzen im Inhalte der Darmschlinge. Einer solchen Annahme entspricht auch die Beobachtung von Nicaise, dass die Fäulniss von der Mucosa durch die Muscularis zur Serosa der Darmwand fortschreitet. Von der grösseren oder geringeren Menge der Spaltpilze und von ihrer Fortpflanzungsenergie hängt es nicht zum wenigstens ab, ob die Darmgangrän sich rasch oder langsam entwickelt, ob es sich um eine *acute* oder *chronische* Einklemmung handelt. Dabei versteht es sich von selbst, dass die Enge der Bruchpforte, die Starrheit ihrer Gewebe, die Grösse der eingeklemmten Darmschlinge und noch andere Momente ebenfalls einen Einfluss auf den zeitlichen Verlauf der Einklemmung ausüben, welcher im Allgemeinen zwischen 24 Stunden und mehreren Tagen schwankt.

Gelingt die Reposition nicht und wird der Bruchschnitt nicht unternommen, so röthen sich schliesslich die Hautdecken, die den Bruchsack umgebenden Theile schwellen an, und es entsteht an Stelle des harten Bruches eine fluctuirende Geschwulst, ein Abscess. Inzwischen hat die Gangrän der Darmwand zur Perforation geführt, und der Inhalt der Darmschlinge mischt sich dem eiterigen Bruchwasser bei. So entsteht der *Kothabscess*, dessen spontane oder absichtliche Eröffnung in seltenen Fällen noch eine Heilung anbahnt (Anus praeternaturalis § 266).

In der Regel freilich kommt es gar nicht zu einem Kothdurchbruche nach aussen, die Eiterung im Bruchsacke und die Perforation der eingeklemmten Darmschlinge wird längst überholt von der *septischen Peritonitis*, die sowohl von der fauligen Zersetzung des Darminhaltes oberhalb der eingeklemmten Schlinge abhängt, als von der Fortleitung der septischen Entzündung aus dem Bruchsacke in die Bauchhöhle. Die Erscheinungen sind die gleichen, wie sie § 230 schilderte;

besonders früh und hochgradig tritt die lästige *Tympanitis* der Darmschlingen auf, eine Folge der Entwickelung von Fäulnissgasen im Darminhalte.

Dass der Gesammtorganismus solchen Processen gegenüber nicht unbetheiligt bleibt, liegt auf der Hand. Er antwortet auf die localen septischen Vorgänge mit *septischem Fieber,* dessen Temperaturhöhe jedoch durchaus keinen festen Massstab für die Beurtheilung des Einklemmungsgrades gibt; denn die höchsten Grade septischer Infection zeigen auch hier nicht selten normale und subnormale Temperaturen bis zum Tode (Allg. Thl. § 126). Dabei ist der Puls äusserst frequent, aber sehr niedrig, was durch eine reflectorische Parese des Herzmuskels in Folge Ueberreizung der Darmnerven zu erklären ist. Auffallend schnell tritt eine Abnahme der Körperkräfte ein, und die Gesichtszüge verfallen rasch. Die Todesangst steht den Kranken auf dem Gesichte geschrieben, und die Empfindung des herannahenden Todes ist so ausgeprägt, dass auch ängstliche Kranke ohne Weiteres die Einwilligung zu etwa nothwendigen operativen Eingriffen geben.

Was die locale *Diagnose* der Einklemmung betrifft, so ist es im Beginn besonders die *Härte der Bruchgeschwulst,* welche für die Beurtheilung der Sachlage den sichersten Entscheid gibt. Diese Härte ist durch die maximale Füllung des Bruchsackes mit Bruchwasser bedingt und kann brettartig werden. Sie gestattet einen Rückschluss auf die Menge des Bruchwassers und von hier weiter auf die Höhe der venösen Stauung, welche wiederum das raschere oder langsamere Eintreten der Gangrän und der septischen Peritonitis erschliessen lässt. Auf einen eigenthümlichen Ausnahmefall lenkte Roser die Aufmerksamkeit. Wenn nämlich die Einklemmung sehr plötzlich und sehr heftig auftritt, so werden die Arterien des eingeklemmten Darmstückes gleichzeitig mit den Venen zusammengepresst. Dann tritt keine venöse Stauung, sondern Anämie der eingeklemmten Darmschlinge ein, und es bleibt die Bruchgeschwulst weich, trotz des höchsten Grades der Einklemmung.

§ 261. Vorkommen, Sitz, Mechanismus der Einklemmung.

Wimmer berechnet, dass auf 62 Fälle von Einklemmung bei Erwachsenen nur 1 bei Kindern kommt, obgleich die Zahl der Brüche bei Kindern verhältnissmässig gross ist. Es hängt dies mit der grösseren Häufigkeit schädlicher, zur Einklemmung führender Einflüsse zusammen, welchen der Erwachsene sehr viel mehr ausgesetzt ist, als das Kind. Grosse, alte Hernien werden seltener eingeklemmt, als kleine, frisch entstandene.

Der vorwiegende Sitz der Einklemmung ist die Bruchpforte. Scarpa hat allerdings durch sorgfältige pathologisch-anatomische Studien nachgewiesen, dass auch narbige Verengerung des Bruchsackhalses, Verlöthungen der Darmschlingen mit dem Bruchsacke und unter einander, Axendrehungen des Darmrohres, endlich Netzstränge eine Einschnürung und selbst den Verschluss des Darmlumens bedingen können, aber solche Fälle bilden doch nur eine kleine Minderzahl.

Ein sehr häufiger Vorgang der Einklemmung, der Incarceration, ist nun der, dass im Augenblicke einer plötzlichen Erhöhung des intraabdominalen Druckes, z. B. durch Springen, durch das Heben einer Last, durch Erbrechen, Husten u. s. w. ein grösseres Stück Darm oder Netz oder beides zugleich in einen bestehenden Bruch hineingepresst wird. Die Bruchgeschwulst nimmt an Umfang zu, und der Kranke ist plötzlich ausser Stand, die bis dahin leicht reponibele Hernie zurückzubringen. Zuweilen auch, z. B. bei der sog. congenitalen Leistenhernie, kommt es vor, dass das erste Heraustreten des Bruches und die Einklemmung zeitlich zusammen fallen. Das gleiche Moment also, welches oben (§ 257) zur

Entstehung der Hernie herangezogen wurde, die Steigerung des intraabdominalen Druckes, bewirkt unter besonderen Umständen die Einklemmung. In anderen Fällen muss eine plötzliche, stärkere Füllung der vorgelagerten Darmschlingen mit flüssigem Koth und Darmgasen als Grund der Vergrösserung und der Einklemmung angenommen werden. Da es sich nun sowohl bei der vorgetretenen Darmschlinge und ihrem Inhalte, wie bei dem Bruchsacke und der Bruchpforte, um weiche, elastische Theile und um Flüssigkeit handelt, so hat die Erscheinung, dass man die Darmschlingen mit ihrem Inhalte nicht allmälig zurückschieben kann, etwas Auffälliges und bedarf der physikalischen Erklärung. Für die häufigen Leistenhernien nahmen Aug. Gottl. Richter, Velpeau u. A. einen Krampf der Muskeln an, welche den Leistenring in sich einschliessen, also des Transversus, des Obliquus int. und extern. abdominis. Nun wird durch Contractionen des Obliquus ext. der Bogen des äusseren Leistenringes zwar flacher, aber die Bruchpforte selbst nicht enger; zudem sehen wir die Einklemmung während der Narkose unverändert fortbestehen. Die Muskelcontraction ist demnach zur Erklärung der Incarceration nicht zu gebrauchen. Anders steht es mit der Annahme einer *elastischen Einschnürung*. Tritt eine leere oder fast leere Darmschlinge vor, oder schiebt sich zu dem vorliegenden Darme plötzlich ein Stück Netz heraus, und folgen nun sehr rasch heftige locale Einklemmungssymptome, so ist kaum ein anderer Mechanismus anzunehmen. Das Eingeweide wurde durch die Bauchpresse in den Bruchsack gedrängt, dessen trichterförmiger Hals sammt der Bruchpforte dabei eine Dehnung erfuhr. Nach dem Vortreten ziehen sich die fibrös-elastischen Gewebe wieder zusammen und engen das Lumen beider Schenkel der Darmschlinge ein. Weder Koth noch Darmgase können sich zwischen den dicht aneinander gepressten Schleimhautfalten hindurchdrängen, die Absperrung des Darminhaltes liegt innerhalb der Bauchhöhle. Zugleich werden die Venen im Mesenterium der eingeklemmten Schlinge comprimirt, diese schwillt in Folge der venösen Stauung und des Oedems an, und das um so mehr, als der arterielle Zufluss sehr viel weniger behindert ist, als der venöse Rückfluss. Das sind die Fälle *acuter Einklemmung*, bei welchen es sehr rasch zur Gangrän des Darmes kommt und die einer Reposition ohne operative Erweiterung der Bruchpforte (§ 263) kaum zugänglich sind. Denn wie soll man in dem durch seröse Transsudation prall gespannten Bruchsacke die meist kleine Darmschlinge umgreifen, wie sie in die enge Bruchpforte zurückschieben, nachdem sie durch Oedem an Volumen noch zugenommen hat?

Gegenüber solchen acuten Fällen von Einklemmung, wie sie zuweilen an congenitalen Leistenhernien und kleinen Schenkelbrüchen gesehen werden, steht eine grosse Anzahl anderer, in welchen ein mehr *subcutaner*, selbst *chronischer Verlauf* zu beobachten ist. Hier stockt wohl auch gleich anfangs die Kothcirculation, aber die Blutcirculation in der Darmschlinge ist Tage lang kaum gestört, die Reposition gelingt zwar nicht dem Laien, aber sie gelingt recht oft dem Arzte, der rationelle Verfahren anwendet, und wird der Bruchschnitt nothwendig, so findet man in der Regel einen noch lebensfähigen Darm vor.

Hier kann nicht wohl eine elastische Umschnürung angenommen werden, vielmehr deutet Alles auf mechanische Hindernisse im Darmlumen hin, die von einer veränderten Füllung der vorgelagerten Schlinge abhängig sind. W. Roser war es, welcher von solchen Erwägungen geleitet, zuerst den Weg des Experimentes betrat (1856). Ihm folgten W. Busch (1863), Lossen (1874), Kocher, Bidder, B. Schmidt, Korteweg, Hofmokl, Berger u. A. Wir würden die eng gesteckten Grenzen des Grundrisses überschreiten, wollten wir die verschiedenen, am todten Schweine- und Menschendarme, sowie am lebenden Kaninchen (Kocher) angestellten Versuche hier beschreiben und in ihrem Werthe für die Erklärung der Brucheinklemmung gegen einander abwägen. Wir beschränken uns vielmehr

auf die Resultate dieser Experimente, wie sie am Lebenden zu verwerthen sind. Hiernach können bei der subacuten und chronischen Brucheinklemmung folgende Mechanismen als möglich angenommen werden:

1) In einer vorgelagerten Darmschlinge, welche etwas flüssigen Koth und Darmgase enthält, kommt es plötzlich zur Entwickelung grosser Gasmengen. Diese blähen die Schlinge im Bruchsacke auf und lassen von beiden Seiten Darm nachrücken. Bei der Vergrösserung und Verlängerung der Schlinge muss selbstverständlich auch mehr Mesenterium in die Bruchpforte treten, bis diese endlich für den vermehrten Bruchinhalt zu eng wird. Von dem Momente ab sind beide in der Pforte liegenden Darmrohre, das zuführende wie das abführende verschlossen. Und weiter, ein Druck auf die geblähte Darmschlinge vermag den Darminhalt weder in dem zuführenden noch in dem abführenden Schlingenende gegen die Bauchhöhle hin zurückzuschieben; beide Darmlumina sind durch enges Aneinanderliegen der Schleimhautfalten geschlossen — Klappenverschluss (Roser), Längsfaltenbildung (Bidder), Verschluss durch das keilförmig herabgezogene Mesenterium (Lossen).

2) In eine vorgelagerte Darmschlinge tritt, durch heftige Peristaltik getrieben, plötzlich eine grössere Menge flüssigen Kothes, gemischt mit Darmgasen. Sofort bläht sich die Schlinge im Bruchsacke auf, und zwar die convexe, freie Darmwand weit mehr, als die concave am Mesenterium hängende, einmal, weil sie eine grössere Fläche bietet, der Druck also mehr Angriffspunkte hat, dann, weil sie in der Entfaltung durch kein Gekröse gehindert wird. Die Blähung der convexen Darmwand hat am Bruchringe ein winkeliges Abbiegen, eine „Winkelstellung" der Darmwand zur Folge, die an sich schon die Kothpassage behindert; ist aber zufällig die mesenteriale Wand des abführenden Darmschenkels vor oder in der Bruchpforte fixirt, so kann es zum vollständigen Verschlusse des abführenden Schlingenendes kommen. Das zuführende Ende wird durch die Winkelstellung zwar verengt, jedoch nicht vollends verschlossen (W. Busch).

Eine solche Fixation der mesenterialen Wand kann auch, ohne dass die Darmschlinge in einer Bruchpforte liegt, zum Verschlusse des abführenden Endes Anlass geben. Es bedarf hierzu nur einer scharfen Kante, eines Netzstranges, oder einer peritonitischen Adhäsion, über welche hinüber die Darmschlinge gezogen und durch plötzliche Füllung gebläht wird, vgl. auch Lossen „Innere Einklemmung" (§ 243).

3) In eine vorgelagerte Darmschlinge werden ganz wie bei 2) plötzlich grosse Mengen flüssigen Kothes getrieben. Anfangs reicht der Druck hin, den Darminhalt durch das in der Bruchpforte eingeengte, zuführende Ende hindurch zu schieben; bei dem Nachlassen des peristaltischen Druckes aber häufen sich die Kothmassen *vor* der Bruchpforte an und dehnen den Darm innerhalb der Bauchhöhle. Hierbei wird die längere Schleimhaut auf der Muscularis verschoben (Kocher), und es legt sich ein Schleimhautring gegen die Bruchpforte, welcher mit dem wachsenden hydrostatischen Drucke immer fester gegengepresst wird. Die Kothcirculation stockt schon *vor* der Bruchpforte, nicht etwa am Austrittspunkte des abführenden Darmendes aus dem Bruchsacke.

4) In eine vorgelagerte Darmschlinge gelangen durch lebhafte Peristaltik plötzlich grosse Massen flüssigen Darminhaltes, vermischt mit Darmgasen. Der zuführende Schlingenschenkel wird sehr rasch ausgedehnt und drängt im Niveau der Bruchpforte den abführenden zur Seite. Dann kann, wenn der hydrostatische Druck in der Schlinge rasch steigt, das abführende Schlingenende vollständig zugedrückt werden, und zwar vorwiegend durch den Seitendruck des geblähten zuführenden. Das Hinderniss für die Kothcirculation liegt im Bruchsacke am abführenden Schlingenende. Ein solcher Bruch muss in der Mehrzahl der Fälle durch Druck von unten her zurückzubringen sein. Indessen ist doch auch der Fall denkbar, dass eine krampf-

artige Contraction höher gelegener Darmpartien den Seitendruck in der Schlinge eine Zeit lang auf der Höhe erhält. Vielleicht gehören hierher manche Fälle subacuter Einklemmung, welche nach Darreichung von Opium oder Belladonna spontan zurückgehen (Lossen).

Im Gegensatze zur *elastischen Einklemmung*, die wir oben schilderten, der „Strangulation" des Darmes im Bruchringe, entstehen die sämmtlichen eben genannten Einklemmungen durch plötzliche Füllung der vorgelagerten Schlinge oder des zuführenden Darmrohres mit flüssigen Kothmassen und Darmgasen. Man kann sie daher mit dem Gesammtnamen der *Kotheinklemmung* bezeichnen, womit zugleich angedeutet wird, dass zunächst nur die Kothcirculation ein Hinderniss findet, der Blutzufluss und Blutabfluss dagegen anfangs wenigstens ungestört vor sich geht. Die wachsende Dehnung der Darmwände muss freilich mit der Zeit auch die Blutcirculation behindern, und ohne chirurgische Hülfe kommt es auch hier bald rascher, bald langsamer zur Gangrän des Darmes. Am mildesten wohl ist der Verlauf bei der unter 4) beschriebenen Einklemmung. Sie bildet den Uebergang zur *Kothstauung* im Bruche, dem *Engouement* der französischen Autoren. Dieses kommt nur in grossen, ganze Convolute von Darmschlingen enthaltenden, Leisten- und Nabelbrüchen vor und besteht in der Anstauung dicker, teigiger Kothmassen, die um so schwieriger das abführende *offene* Darmende passiren, als die Peristaltik im Bruche grossen Schwierigkeiten begegnet. Massage des Bruches, Laxantien, Eingiessen grosser Wassermengen per anum sind die Mittel, welche bei diesem Zustande wohl immer zum Ziel führen.

§ 262. Die Reposition des eingeklemmten Bruches. Die Taxis.

Wenn die Reposition des eingeklemmten Bruches für die Laienhand unmöglich ist, so kann sie doch noch, unter Benutzung besonderer Hülfsmittel, der kunstgeübten Hand des Arztes gelingen. Unter diesen Hülfsmitteln steht in erster Linie *die Narkose*. Beruht auch die Einklemmung nicht auf einem Krampfe der Muskeln, welche die Bruchpforte umgeben, so ist doch die Ausschaltung der Muskelcontractionen von Vortheil, und vor Allem gestattet es die Empfindungslosigkeit der Bruchgeschwulst in der Narkose, dass man den reponirenden Druck längere Zeit hindurch kräftiger und zweckmässiger ausübe. Ein zweites Unterstützungsmittel bezieht sich allerdings nur auf zwei Arten von Hernien, welche aber am häufigsten vorkommen und zugleich am leichtesten zur Einklemmung gelangen, auf die *H. cruralis* (§ 276) und die *H. inguinalis*, besonders die *H. inguin. ext.* (§ 272). Man *soll die fibrösen Bruchringe* durch Beugung und Adduction des Oberschenkels *zu entspannen suchen*. Es wird durch diese Stellung des Oberschenkels die Bruchgeschwulst freilich etwas verdeckt, aber sie bleibt doch immer dem Fingerdrucke zugängig.

Diese Unterstützungsmittel sind freilich von weit grösserem Werthe, als die sog. *vorbereitende Behandlung*, welche besonders von älteren Autoren für so wichtig gehalten wurde. Ob hierzu überhaupt noch Zeit ist, hängt von der Schwere der Einklemmungserscheinungen ab. Sind diese drohend, so sollte man mit Vorbereitungen zur Reposition keine Zeit verlieren, sondern diese sofort versuchen oder den Bruchschnitt (§ 263) vornehmen. Nur bei langsamem Ansteigen der Einklemmungssymptome ist das Einleiten einer vorbereitenden Behandlung gestattet. Die hierfür empfohlenen Mittel sind unter anderen: 1) das lauwarme Vollbad, 2) das Bedecken der Bruchgeschwulst mit Eiscompressen, empfohlen von Schelle und Krakauer, von welchen der erstere berechnet, dass sich der Bruchinhalt bei Abkühlung auf + 10° C. durch Verdichtung der Gase um ein Zwölftel des Volumens vermindert, 3) die Abkühlung der Hautdecken über der Bruchgeschwulst

durch Aetherspray (Locale Anästhesie, Allg. Thl. § 161), von Barclay angegeben und vielleicht wirksamer als die Eiscompressen, 4) die Compression der Bruchgeschwulst durch Einwickelung des Scrotum oder des Schenkels mit elastischen Binden (Maisonneuve). Burow empfahl, den Druck auf die Hernie mit abgekühlten Steinen auszuüben. Die Behandlung durch Medicamente ist ohne besondere Wirkung, doch mögen erwähnt werden: das Auflegen von Compressen, welche in Aether getaucht sind (Alessandri), die subcutanen Morphiuminjectionen in der Gegend der Bruchpforte (Ravoth), das Darreichen von grossen Mengen starken Kaffees, ein altes Mittel, neuerdings wieder von Wilson und Nagel empfohlen, ferner Kaffeeklystiere (Méplay), Tabaksklystiere u. s. w. Die Abkühlung der Hautdecken, sei es durch Eiscompressen, sei es durch Aetherspray, bedarf besonders bei schon entzündlich infiltrirter Haut grosser Vorsicht, denn die Haut erfriert leicht und stirbt dann ab. Die elastische Compression kann im Anfange wohl Nutzen bringen, doch wird sie bei vorgeschrittener Einklemmung wegen der Schmerzen nicht ertragen und bleibt dann auch gewöhnlich ohne Wirkung.

Bei der *Reposition* beachte man wohl, dass die beiden Hohlhandflächen die ganze Bruchgeschwulst umfassen und *die Fingerspitzen zuerst den nahe an der Bruchpforte gelegenen Theil der Darmschlinge zurückdrängen* (Roser). Bei kleinen Hernien ist natürlich mit den Hohlhandflächen nichts zu leisten; immer aber bleibt zu beachten, *dass die Bruchgeschwulst nicht als Ganzes auf einmal in die Bauchhöhle zurückgedrängt,* sondern dass *ihr Inhalt allmälig zurückgeschoben werden soll.* Dabei empfiehlt es sich, die Bruchgeschwulst abwechselnd von einer Seite zur anderen zu bewegen. Es lassen sich auf diese Weise, wie das Experiment lehrt, die aufeinandergepressten Darmwände verschieben, so dass im glücklichen Falle das abführende Darmende geöffnet wird (W. Busch, Lossen).

Presst man die Hände gewaltsam auf die ganze Bruchgeschwulst, so kann die berüchtigte und gefährliche *Reposition en bloc* oder *en masse* erfolgen, welche zuerst von Ledran beschrieben wurde. Man reisst dabei die Bruchpforte aus ihren Verbindungen los und schiebt sie sammt der ganzen Bruchgeschwulst, dem Bruchsacke und seinem Inhalte, in die Bauchhöhle. Die Einklemmung bleibt bestehen, und die Gefahr einer Fortpflanzung der Sepsis vom Bruchsacke in die Bauchhöhle ist bedeutend gesteigert. Nach einer Statistik, welche Turati gibt, kommt dieses unglückliche Ereigniss weit häufiger bei Leisten-, wie bei Schenkelbrüchen vor. In 96 Fällen von Reposition en bloc betrafen 87 Fälle Inguinalhernien und nur 9 Fälle Cruralhernien. Die Ausführung des Bruchschnittes bei der Hernia inguinalis ext. muss auf dieses Ereigniss Rücksicht nehmen (§§ 264 und 275). Bei solchen verunglückten Taxisversuchen können die Hernien zuweilen in sonderbare Wege gedrängt werden, z. B. in das Bindegewebe zwischen Peritoneum und dem M. iliacus (Hernia fossae iliacae, Péan), dann zwischen die Schichten der Bauchdecken und endlich zwischen Peritoneum und Fascia transversa. Im letzteren Falle entstehen Zustände, welche mit der *Hernia properitonealis* (Krönlein § 273) identisch sind. Beobachtungen derart wurden in jüngster Zeit von Wahl und Bardeleben mitgetheilt.

Grosses Aufsehen machten vor ungefähr 20 Jahren die Versuche französischer Chirurgen (Duplouy, Dolbeau, Demarquay u. A.), durch *Aspiration* von Darminhalt mittelst der Dieulafoy'schen Spritze (Allg. Thl. § 171, Fig. 93) das Volumen der eingeklemmten Darmschlinge zu vermindern und hierdurch ihre Reposition zu erleichtern. Das Verfahren blieb oft erfolglos und ist zudem keineswegs ohne Gefahr, da durch die feinste Punctionsöffnung septisch wirkende Fäcalmassen in den Bruchsack und von da in die Bauchhöhle treten können. Das Gleiche lässt sich von einem älteren Verfahren behaupten, von der einfachen Punction des Bruchsackes mit dem Troicart ohne Aspiration (Ravoth u. A.). Man wollte hierbei

zwar nur Bruchwasser entleeren, aber leicht kann auch der Darm angestochen werden. Bouisson zählt unter 35 Fällen von Punction mit und ohne Aspiration allerdings 27 Heilungen, 4 Fälle, in welchen das Verfahren erfolglos blieb, und nur 4 Todesfälle; aber wie viele erfolglose und tödtlich verlaufene Fälle mögen verschwiegen worden sein!

Chassaignac fand, dass man bei der Obduction von Bruchkranken, welche ohne Bruchschnitt an der Einklemmung gestorben waren, nach Eröffnung der Bauchhöhle die Darmschlinge nach innen *zurückziehen* könne, während der Druck von aussen erfolglos geblieben war. Nun darf man zwar nicht, wie es von Maupas und Cheselden geschehen und später noch von Annandale für grosse Brüche, von Löwenhard für die H. obturatoria (§ 280) empfohlen worden ist, diese Erfahrung in dem Sinne auslegen, dass man am Lebenden die Laparotomie ausführen und die Einklemmung, welche durch Druck von aussen her nicht gehoben werden kann, nun durch Zug von innen her heben solle; denn der Bruchschnitt ist weniger gefährlich, als die Laparotomie. Aber die Thatsache entspricht den in § 261 angeführten Theorien und fordert dazu auf, bei dünnen, wenig gespannten Bauchdecken, jedenfalls vor Entwickelung der Tympanitis, oberhalb der Bruchpforte — also bei Inguinal- und Cruralhernien oberhalb des Poupart'schen Bandes — mit der Faust einen Druck in die Tiefe auszuüben, durch welchen ein Zug an der eingeklemmten Darmschlinge bewirkt wird. Aehnliches sollen auch die Bleigewichte von 2—3 Kilo Schwere leisten, welche Lannelongue und Labbé oberhalb der Bruchpforte auf die Bauchdecken zu legen empfohlen haben. Auch hat man versucht, durch Injectionen grosser Wassermengen vom Anus her in den Dickdarm (G. Simon, Proske), oder durch das Einführen der ganzen Hand in das Rectum (G. Simon, Hadden) einen ähnlichen Zug auf die Darmschlingen auszuüben; Roussel erfand gar einen fingerförmigen Haken (doigt artificiel), welcher vom Rectum aus in die Gegend der Bruchpforte eingeführt werden soll, um die Darmschlingen von innen her in die Bauchhöhle zurückzuziehen — alles meist erfolglose und nicht ungefährliche Manöver.

Endlich wurden die Bruchkranken den sonderbarsten Lagerungen unterzogen, um die Reposition der Hernien zu erleichtern. Einfach ist noch die Lagerung auf eine schiefe Ebene von 45° Neigung, so dass die Füsse hoch, der Kopf und Rumpf niedrig liegen; sie mag zuweilen von Nutzen sein. Wenn aber Ribes, Leasure und Thornton die Bruchkranken mit den Knien auf die Schultern eines anderen Menschen legten, damit der Rumpf während der Taxis auf dem Tische tief liege und wenn gar Preiss die Bruchkranken mit den Knien über den Vorderrand einer Schiebkarre lagerte und auf holperigem Pflaster herumfahren liess, so muss vor solch qualvollen und überflüssigen Verfahren doch dringend gewarnt werden.

Jedes gewaltsame Quetschen an der Bruchgeschwulst ist zu vermeiden, um so mehr, wenn die Einklemmung schon lange besteht und die Symptome der Entzündung des Bruchsackes (§ 260) *vorliegen.* Man läuft bei gewaltsamen Versuchen der Reposition Gefahr, *die Darmschlinge zu zerreissen.* Was die Zeitdauer bedrifft, so kommt es ja wohl das eine und ander Mal vor, dass nach halb- und einstündigen Versuchen die Taxis endlich gelingt; doch ist es im Allgemeinen nicht rathsam, die Repositionsversuche *über eine Viertelstunde hinaus fortzusetzen.* Oefteres Wiederholen der Taxis ist zwar nicht immer fehlerhaft, aber doch nicht als Regel hinzustellen. Man darf eben nicht vergessen: *ein frühzeitig und richtig ausgeführter Bruchschnitt ist im Erfolge viel sicherer und in seinen Folgen viel ungefährlicher, als ein zu gewaltsamer, zu lange fortgesetzter und zu oft wiederholter Versuch der Reposition.* Amussat und Thiry lehrten zwar, man solle stunden- und tagelang Repositionsversuche machen

und würde schliesslich jede Hernie reponiren können, wenn man nur wolle; aber solche Vorschriften sind als irrig und höchst gefährlich zu bezeichnen.

§ 263. Allgemeine Regeln für die Ausführung des gewöhnlichen Bruchschnittes.

Der Bruchschnitt, zuerst von Pierre Franco und Paré angegeben, dann besonders von J. L. Petit ausgebildet, ist für den an Brucheinklemmung leidenden Kranken dieselbe lebensrettende Operation, wie für den an Laryngostenose erstickenden die Tracheotomie. Der Bruchschnitt kommt am häufigsten zur Ausführung bei Crural-, etwas seltener bei Inguinalhernien, obgleich diese an sich zahlreicher sind, als die ersteren, endlich nur in vereinzelten Fällen von Umbilical- und anderen Hernien. Plum zählt auf 572 eingeklemmte Brüche der Kopenhagener Hospitäler 317 Crural-, 240 Inguinal-, 13 Umbilical-, 2 Abdominalhernien. Die Sterblichkeitsziffer betrug, wenn man die durch Reposition und die durch Bruchschnitt behandelten Fälle zusammenrechnet, 25,5%.

Das Verhältniss des Bruchschnittes zur Reposition wurde schon am Schlusse des § 262 berührt. Ist die Reposition ohne Narkose nicht gelungen, so setze man vor Einleitung der Narkose den Kranken oder seine Angehörigen davon in Kenntniss, *dass man zwar in der Narkose noch einmal die Reposition versuchen wolle, aber nach dem Misslingen sofort den Bruchschnitt ausführen werde. Ganz besonders dringlich ist der Bruchschnitt, wenn die Bruchgeschwulst sehr hart ist, die Tympanitis der Darmschlingen in der Bauchhöhle schon begonnen hat und das Erbrechen anfängt, zum Kothbrechen zu werden.* Entwickeln sich bereits die Erscheinungen septischer Entzündung am Bruchsacke, tritt insbesondere schon die phlegmonöse Infiltration der Hautdecken auf, so ist zwar auch jetzt noch der Bruchschnitt das einzige Mittel, um die Antiseptik wirken zu lassen, aber die günstige Zeit für einen sicheren Erfolg ist dann vorüber. Wären betreffs der Einklemmung und der Indication zum Bruchschnitte in dem Laienpublicum und unter allen Aerzten die richtigen Anschauungen verbreitet und wären die Aerzte insgesammt mit den nöthigen Kenntnissen und Fähigkeiten zur Ausführung des Bruchschnittes ausgerüstet: *kein Mensch dürfte mehr an einer Brucheinklemmung sterben!*

Der Schwerpunkt der Methodik und Technik des Bruchschnittes liegt in den anatomischen Beziehungen der Bruchgeschwulst zur Bruchpforte und den umgebenden Geweben. Diese Beziehungen sind bei den einzelnen Brucharten (§§ 269 bis 280) sehr verschiedene und sollen daher dort näher erörtert werden. Hier genügt es, einige allgemeine Punkte zu berühren.

Der Hautschnitt, welcher den Bruchsack bloslegt, muss in der Längsaxe der Bruchgeschwulst geführt werden und zugleich die Gegend der Bruchpforte treffen. Man lege ihn nicht zu klein an und dringe präparirend, d. h. unter Durchtrennung der Gewebe zwischen zwei Hakenpincetten und mit sehr kleinen und vorsichtigen Schnitten, bis auf den Bruchsack vor. In der Regel schimmert nach seiner Freilegung das Bruchwasser durch die Wand hindurch. *Die Eröffnung des Bruchsackes soll mit horizontal gestellter Messerschneide geschehen,* also genau nach derselben Regel, welche für die Eröffnung des Peritoneum bei der Gastrostomie (§ 240) gegeben wurde. Allerdings schützt in vielen Fällen das Bruchwasser, welches die Darmschlinge von der Wand des Bruchsackes abdrängt, vor einer Verletzung des Darmes; aber manchmal fehlt es oder befindet sich an anderen Stellen des Bruchsackes. Den ersten Einschnitt erweitere man vorsichtig, bis sich der Finger in den Bruchsack einführen lässt. *Dann spalte man auf der Volarfläche des Zeigefingers der linken Hand,* dessen Dorsalfläche die Darmschlinge deckt und abdrängt, *die vordere Wand des Bruchsackes in der ganzen*

Länge von der Bruchpforte bis zum Grunde der Bruchgeschwulst, und zwar mit dem geknöpften Messer oder einer Schere. Wir ziehen das letztere Instrument vor. Früher wurde zur Spaltung des Bruchsackes das Einführen der Hohlsonde allgemein empfohlen; *der Finger bietet aber der Darmschlinge einen viel besseren Schutz, als die Hohlsonde.*

Es folgt nunmehr *die Erweiterung des einklemmenden Ringes; dieser ist fast immer die Bruchpforte* (seltene Ausnahmen vgl. § 264). Zur Erweiterung bedarf es keines eigenen *Herniotoms* (Bruchmessers), obwohl in früherer Zeit viele Arten von Herniotomen angegeben wurden, von welchen wir nur das von Cooper (Fig. 190) erwähnen. Es genügt vielmehr jedes geknöpfte Messer, dessen untere Hälfte mit einem Heftpflasterstreifen umwickelt ist, damit die Schneide nicht mit der Darmschlinge in Berührung kommt. *Das Einführen des Messers zur Bruchpforte geschieht wieder am besten unter dem Schutze des Zeigefingers der linken Hand*, in dessen volares Hautpolster man die flach gelegte Schneide so einbettet, dass sie nirgends die Darmschlinge streifen kann. Sobald der vordere, schneidende Theil der Klinge in die Bruchpforte eingedrungen ist, richtet man die Klinge vorsichtig auf und schneidet den vorspringenden Rand ein. Früher wurde das Bruchmesser auf Hohlsonden, z. B. auf der Flügelsonde Heister's, nach der Bruchpforte zu geführt; doch schützt selbst die Metallplatte, welche Heister an der Sonde anbrachte, nicht so sicher gegen die Verletzung des Darmes, als der Finger. Die Richtung des Schnittes wird bei jeder Bruchart durch die anatomische Lage der Nachbartheile bestimmt (§§ 275 und 278).

Fig. 190.
Ast. Cooper's Herniotom.

Ist nun die Bruchpforte erweitert, so entsteht die Frage: soll *die befreite Darmschlinge in die Bauchhöhle zurückgebracht werden oder nicht.* Es hängt dies von ihrer Beschaffenheit ab, welche einer genauen Prüfung unterworfen werden muss. Eine blauroth gefärbte, nur venös angestaute Darmschlinge, deren Oberfläche noch glatt und glänzend erscheint, kann unbesorgt reponirt werden. *Ist dagegen die Aussenfläche des Darmes mattglänzend, wie bestäubt, spielt seine Farbe, auch nur an einer kleinen Stelle, ins Bräunliche, oder ist sie gar grau-grün und schwärzlich, so muss die Reposition unbedingt unterbleiben.* Man verfährt alsdann nach den § 265 angegebenen Regeln. Die der Gangrän zunächst verfallenen Darmpartien liegen entweder am Scheitel der Schlinge oder an der dem Bruchring entsprechenden Stelle. Es ist daher ein alter, wohl zu beherzigender Rath, die eingeklemmte Schlinge vorsichtig anzuziehen, um die Einschnürungsstelle voll zu Gesicht zu bekommen.

Den noch gesunden Darm bringt man nun in ähnlicher Weise zurück, wie bei der Taxis (§ 262), jedoch nicht, ohne ihn mit *5 % Carbol- oder 0,1 % Sublimatlösung gründlich desinficirt zu haben.* Die Wände des Darmes sind in Folge der Einklemmung mit Spaltpilzen durchsetzt und entzündet; es ist daher dringend geboten, hier eine energische Antiseptik zu üben; sie beugt am wirksamsten der septischen Peritonitis vor.

Nach Reposition der Darmschlinge ist zu erwägen, ob man im Sinne der Radicalheilung des Bruches sofort die *Schnürnaht des Bruchsackhalses und die Exstirpation des Bruchsackes* vornehmen soll. Vergl. über diesen Punkt § 267. Es folgt dann die antiseptische Irrigation der Wundflächen, wobei die Bruchpforte mit den Fingern verschlossen werden muss, damit sich keine Flüssigkeit in die

Bauchhöhle ergiesst, ferner das Einlegen eines Drains und die Naht der Wunde. Ein aseptischer Verband (§ 357) bildet den Schluss.

In der Regel erfolgt innerhalb des ersten Tages nach der Reposition des eingeklemmten Darmes eine Stuhlentleerung. Geschieht das nicht, so sollte man sie nicht durch Abführmittel zu erzwingen suchen; eher gebe man während der ersten Tage kleine Dosen Opium, um den Darm ruhig zu stellen. In einem Falle von incarcerirter Schenkelhernie sah ich trotz Herniotomie und Reposition der noch gesunden Darmschlinge die Einklemmungserscheinungen nicht zurückgehen, das Erbrechen vielmehr in verstärktem Grade fortdauern. Belehrt durch eine frühere Beobachtung bei der Obduction, öffnete ich die Wunde wieder, erweiterte sie nach oben und spaltete Bauchdecken und Peritoneum. Hier lag in der Nähe der Bruchpforte die reponirte, aber durch frische Adhäsionen verklebte Dünndarmschlinge. Sie hatte sich nicht strecken und den Darminhalt passiren lassen können, um so weniger, als die weiter oberhalb gelegenen Darmabschnitte durch Dehnung paretisch waren. Nach Lösung der weichen Verklebungen wurde der Darminhalt vorsichtig durch die Schlinge gedrängt, diese dann desinficirt und wieder versenkt. Wenige Stunden später erfolgte eine normale Stuhlentleerung, das Erbrechen hörte auf, und die 69jährige Kranke genas vollständig (Lossen).

Entwickelt sich wider Erwarten von der reponirten Darmschlinge aus, welche in der Regel nahe der Bruchpforte liegen bleibt, eine heftige Peritonitis mit hohem Fieber, so kann man Wunde und Bruchpforte wieder eröffnen und bis zu *10 Grm. einer 3 % Carbollösung durch die Bruchpforte in die Bauchhöhle injiciren* (C. Hueter). Ehe die Herniotomie aseptisch ausgeführt wurde, gehörte diese fortgeleitete Peritonitis zu den gewöhnlichen Ereignissen und veranlasste schon J. L. Petit zu dem Rathe, man solle nach Erweiterung der Bruchpforte die Darmschlingen gar nicht in die Bauchhöhle zurückschieben, sondern im Bruchsacke liegen lassen. Marc Girard und Soupart haben diesen Rath Petit's später wieder hervorgehoben; desinficirt man aber die Darmschlinge in der oben angegebenen Weise, so fällt jedes Bedenken gegen die Reposition fort.

Die Nachbehandlung der Wunde nach Herniotomie folgt den allgemeinen Regeln der Aseptik. Ist die Wunde geheilt, gewöhnlich gegen Ende der 2. bis 3. Woche, so erhält der Kranke ein Bruchband (§ 268) mit schwacher Feder, welches die Narbe stützt und verhütet, dass sich wieder ein neuer Bruch bildet (vgl. H. abdominalis § 271). Die Narbe wird durch eine Schicht Watte gegen den Druck der Pelotte geschützt.

§ 264. Modificationen des Bruchschnittes, welche den Bruchsack betreffen.

Die hohe Gefahr, welche vor Einführung der Aseptik mit dem Eröffnen der Peritonealhöhle, also auch mit dem des Bruchsackes, dieser Ausstülpung des Peritoneum (§ 257), verbunden war, bestimmte die Chirurgen, den *Bruchschnitt ohne Eröffnung des Bruchsackes* zu versuchen. Schon Franco und Paré erwähnen diese Methode, den *äusseren Bruchschnitt*, doch fand sie ihre Ausbildung erst durch J. L. Petit und wird nach ihm auch wohl als Petit'sche Methode bezeichnet. Lange Zeit von dem Bruchschnitte *mit* Eröffnung des Bruchsackes, dem *inneren Bruchschnitte*, in den Hintergrund gedrängt, fand die Petit'sche Methode in Ast. Key, Bransby Cooper, Luke, Schuh, Roser u. A. begeisterte Lobredner und wurde vielfach geübt. Die Operation durchläuft bis zur Bloslegung des Bruchsackes die gleichen Acte, wie der innere Bruchschnitt; dann bahnt man sich an der *äusseren* Wand des Bruchsackes einen Weg zur Bruchpforte, schiebt das geknöpfte Messer zwischen Bruchsackhals und Bruchpforte und

schneidet den Bruchring ein. Das Verfahren schien um so mehr angezeigt, als in der Regel nicht die Enge des Bruchsackhalses, sondern der Bruchpforte, die Reposition verhindert. Die Bedenken, welche von gegnerischer Seite gegen den äusseren Bruchschnitt erhoben wurden, sind so alt, als dieser selbst. Zunächst betonte man die grössere Schwierigkeit der Ausführung; die kugelige Bruchgeschwulst decke den Rand der Bruchpforte zu und lasse zwischen ihr und dem Bruchsackhalse viel weniger Raum für das Einführen des Messers, als zwischen diesem und der Darmschlinge. Wichtiger ist die Unmöglichkeit, den Zustand der Darmschlingen zu übersehen und bei beginnender Gangrän die dann dringend nothwendigen Massregeln (§ 265) zu treffen. Der äussere Bruchschnitt birgt die Gefahr in sich, dass man, ohne es zu wissen, eine brandige Darmschlinge reponirt und damit unmittelbar eine tödtliche Peritonitis verschuldet. Wenn nun auch Affre die Erfolge der äusseren Herniotomie auf 75 %, die Erfolge der inneren auf nur 50 % berechnet, so beweist diese Statistik nichts zu Gunsten des ersteren Verfahrens; denn alle prognostisch ungünstigen Fälle — grosse Bruchgeschwulst, lange Dauer der Einklemmung u. s. w. — fallen dem inneren Bruchschnitte zu. Hierzu kommt die Rücksicht auf die allerdings seltenen Fälle, in welchen weder Bruchpforte noch Bruchsackhals, sondern peritoneale, strangartige Verwachsungen oder ringförmige Einschnürungen, bei der sog. *Sanduhrform des Bruchsackes*, die Ursache der Einklemmung sind. Diese Sanduhrform (hérnie en forme de sablier) kommt meist bei Hernia inguinalis vor; sie ist entweder angeboren, gehört also dann dem Proc. vaginalis an und beruht auf einer mangelhaften Obliteration desselben (§ 272), oder entsteht erst im späteren Leben, indem der ehemalige Bruchsackhals bei der Vergrösserung des Bruchsackes nach unten rückt. Alle diese Einwände wiegen heutzutage um so schwerer, als ihnen durch Einführung der Aseptik der wichtigste Gegeneinwand, die Gefahr einer Eröffnung der Bauchhöhle, vollkommen genommen ist. Der innere Bruchschnitt, rechtzeitig ausgeführt, gehört heute zu den ungefährlichen Operationen; man kann daher *auf den Bruchschnitt ohne Eröffnung des Bruchsackes verzichten.*

Der Herniotomia externa nahestehend, aber noch weniger empfehlenswerth, sind folgende Verfahren: 1) das Verfahren von Seutin und Smyly, bei welchem man ohne Einschneiden, aber unter Einstülpung der Hautdecke den Finger gewaltsam in die Bruchpforte eindrängen soll, um durch kräftige, bohrende und reissende Bewegungen die Bruchpforte zu erweitern; 2) das Verfahren von M. Langenbeck, welcher zwar die Haut einschneidet, dann aber mit dem Finger die stumpfe Erweiterung der Bruchpforte wie bei 1) vornimmt — „subcutane, digitale Herniotomie"; 3) das Verfahren von J. Guérin, die wirkliche subcutane Herniotomie durch Einstechen eines Tenotoms und Einschneiden der Bruchpforte. Alle diese Verfahren sind verwerflich, weil sie die Darmschlingen entweder zu zersprengen oder einzuschneiden drohen.

Durch *pathologische Veränderungen der Bruchsäcke* kann die regelrechte Ausführung der Herniotomie in verschiedener Weise gestört werden. Man muss diese Veränderungen kennen, um jederzeit Rath zu wissen. So ist ein unangenehmer, die Herniotomie nicht wenig störender Befund der *doppelte Bruchsack*. Er kommt vorzugsweise bei der H. cruralis (§ 276) vor und entsteht dadurch, dass ein obliterirter Bruchsackhals bei dem erneuten Vortreten einer Hernie in den offen gebliebenen Bruchsackkörper vorgestülpt wird. Nach Eröffnung des ersten Bruchsackes entleert sich wohl Bruchwasser, aber man findet keinen weiteren Inhalt und fragt sich, ob nicht etwa die Diagnose falsch gestellt wurde und statt der Brucheinklemmung eine innere Einklemmung (§ 243) vorliege. Durch sorgfältige Palpation gelingt es dann, in der Tiefe des geöffneten falschen Bruchsackes die eigentliche Bruchgeschwulst zu fühlen, und nun fährt man mit der Spaltung der Theile

bis zur Eröffnung des wahren Bruchsackes fort. C. Hueter fand in einem Falle von eingeklemmter H. cruralis drei Bruchsäcke, zuerst zwei leere und endlich sehr tief einen, welcher eine ganz kleine Darmschlinge enthielt. Zu ähnlichen Verwechselungen können schleimbeutelartige Hohlräume in den dem Bruchsacke zunächstliegenden Bindegewebsschichten führen. Sie entstehen in Folge des langen Tragens von Bruchbändern, wie ja der lang dauernde Druck und die Reibung in jedem Bindegewebe die Bildung solcher Hohlräume veranlassen kann. Die Entzündung der Bruchgeschwulst setzt sich auf diese Hohlräume fort, so dass sie sich wie der Bruchsack mit blutig gefärbtem Serum füllen. Bei Inguinalhernien kommt es vor, dass eine Hydrocele (§ 345) die Hernie zudeckt oder sie umhüllt (Bourguet, Payne). Leere, alte Bruchsäcke, deren Hals gegen die Bauchhöhle hin durch fibröse Schrumpfung verschlossen ist, füllen sich zuweilen mit grösseren Mengen von Serum, es entsteht eine *Hydrocele des Bruchsackes*. Entzündet sich nun ein solcher Bruchsack, so liegen die *örtlichen* Erscheinungen der Einklemmung, die Schwellung, die Härte und der Schmerz vor, ja durch Fortpflanzen der Entzündung kann sich selbst eine circumscripte Peritonitis entwickeln; doch wird die fortdauernd freie Passage des Darminhaltes in der Bauchhöhle vor der Verwechselung mit Incarceration bewahren. Ein irrthümlich unternommener Bruchschnitt lässt natürlich nur einen mit trübeiterigem Inhalte gefüllten, aber von Darmschlingen freien Bruchsack finden.

Die *Reposition en bloc* (§ 262), die *Bruchverschiebung,* bei welcher trotz scheinbar gelungener Reposition die Symptome der Einklemmung fortdauern, erfordert mehrfache Modificationen des Bruchschnittes. An Stelle der Bruchgeschwulst findet man ein stark gequetschtes, mit Blutextravasaten durchsetztes Gewebe. Das unterste Stück der Darmschlinge reicht meistens noch bis in den Bruchsack, so dass die Eröffnung desselben in gewöhnlicher Weise erfolgt; nun kann man aber mit dem Finger den Bruchsackhals und die Bruchpforte nicht erreichen, weil sie in die Bauchhöhle geschoben sind. Auch sieht man, wie die gegen die Bauchhöhle geschobene Darmschlinge immer wieder zurückfällt. Aus diesen Erscheinungen ist zu schliessen, dass das Hinderniss höher oben liegt. Es wird nun zwar empfohlen, man solle den Kranken stark nach abwärts drängen lassen (Ledran); aber der gewünschte Zweck, dass hierbei die ganze Bruchgeschwulst wieder nach aussen tritt, wird selten erreicht werden. Am besten ist es, den äusseren Schnitt und die Trennung des Bruchsackes bis gegen die Bauchhöhle hin fortzusetzen; *der Bruchschnitt wird zur Laparotomie.* Liegt die Darmschlinge bis zum einschnürenden Ringe frei, so lässt sich nun die Spaltung des Bruchsackhalses und der Bruchpforte unter Controle der Augen ausführen, was sonst sehr schwierig gewesen wäre und leicht zu einem Einschneiden der Darmwand hätte führen können. Die antiseptische Reinigung (§ 231) des geöffneten Theiles der Bauchhöhle muss sehr sorgfältig sein, und es gelingt dann wohl, die sonst absolut tödtlichen Folgen der Reposition en bloc so zu beseitigen, dass nicht einmal eine Spur von Peritonitis eintritt. Die operative Hülfe hat freilich der Bruchverschiebung auf dem Fusse zu folgen; ist schon allgemeine septische Peritonitis eingetreten, so kommt der Bruchschnitt zu spät.

Ueber Naht der Bruchpforte und des Bruchsackhalses, sowie über Exstirpation des Bruchsackes vergl. § 267.

§ 265. Modificationen des Bruchschnittes, welche den Bruchinhalt betreffen.

Der häufige Fall von Entero-Epiplocele (§ 258) bietet für den Bruchschnitt kein Interesse, soweit es sich um eine kleine Partie unveränderten Netzes neben der Darmschlinge handelt. Dagegen ergeben Netzfäden, welche am Bruchsacke an-

gewachsen sind, schon insofern eine Schwierigkeit für den Bruchschnitt, als man die Verwachsung vor der Reposition der Darmschlinge trennen muss. Die Blutung auf der kleinen Schnittfläche des Netzfadens muss sorgfältig gestillt werden, weil dieser sich zurückzieht und später in die Bauchhöhle nachbluten könnte. Am besten verlässt man sich hierbei nicht auf eine Massenligatur des Netzfadens, welche abgleiten kann, sondern durchsticht den Stumpf und unterbindet in zwei Hälften. Findet sich bei dem Bruchschnitte eine lipomähnliche Wucherung am Netze, so empfiehlt sich die *Exstirpation des vorgelagerten Netzes*, aber unter genauester Beachtung der in § 227 gegebenen Vorschriften. Die zahlreichen in die Bauchhöhle versenkten Ligaturen sichern gegen die Blutung jedenfalls besser, als die Ligature en masse. Uebrigens wurde das Abtragen von Netz mit Einzelunterbindung seiner Gefässe schon von Pelletan und Boyer ausgeführt.

In seltenen Fällen zeigt die Einschnürung einer *reinen Epiplocele* alle *örtlichen* Erscheinungen der Darmeinklemmung. Zumeist handelt es sich nur um venöse Stauung im Netze, welche durch die Bruchpforte bedingt ist und das Volumen des Netzes so vermehrt, dass es nun nicht mehr in die Bauchhöhle zurückgeschoben werden kann. Zuweilen kommt es aber auch zu heftigem Erbrechen, beginnender Peritonitis u. s. w., so dass vor der Operation die Epiplocele von der Enterocele und besonders von der Entero-Epiplocele nicht sicher unterschieden werden kann. Die Behauptung Malgaigne's, ein Netzbruch könne sich niemals einklemmen, die Entzündung des Netzes, die *Epiploitis*, täusche vielmehr die Einklemmung vor, hat keine practische Tragweite. Denn der Bruchschnitt ist durchaus kein vergeblicher, wenn statt der vermutheten Darmschlinge nur ein Netzstück angetroffen wird. Man benutzt dann die Gelegenheit zur Entfernung des Netzes, um der weiteren Gefahr einer Darmeinklemmung vorzubeugen.

Sind bei lang bestehenden und sehr grossen Hernien die Darmschlingen untereinander oder mit dem Bruchsacke, oder aber mit dem gleichzeitig vorgefallenen Netze verwachsen, so müssen, nach Erweiterung der Bruchpforte, die Verlöthungen sorgfältig getrennt werden. Bei einzelnen Strängen hat das keine Schwierigkeit, besteht aber eine flächenhafte Verwachsung, so ist die Verletzung des Darmes ausserordentlich leicht möglich. Hier rathen nun manche Autoren, nach Lösung der Einklemmung auf die Reposition zu verzichten und über den Darmschlingen den Bruchsack und die äusseren Decken sehr genau zusammenzunähen, ähnlich wie man nach vollendeter Laparotomie die Bauchdecken vernäht. Besser ist es jedenfalls, das verlöthete Stück Darm zu reseciren und den Rest zurückzubringen. Von diesem Verfahren wird man nur im Nothfalle Abstand nehmen, nämlich wenn das angewachsene Darmstück sehr gross ist, oder der Patient die Resection nicht zugibt.

Ungeschick und Unglück führen bei der Herniotomie zuweilen zu einer Stich- oder Schnittverletzung des Darmes; dann soll sofort die Darmnaht nach den in § 239 gegebenen Regeln folgen. A. Cooper hat zwar für Stichwunden des Darmes das einfachere Verfahren der seitlichen Ligatur empfohlen. Diese bringt aber nur Schleimhautflächen in Berührung und könnte erst nach eiteriger Durchtrennung der umschnürten Partie zum narbigen Verschlusse führen. Es ist daher auch für Stichwunden eine Darmnaht vorzuziehen, welche die peritonealen Flächen aufeinander heftet.

Die wichtigste Modification des Bruchschnittes ist durch die beginnende oder schon ausgeprägte *Gangrän der Darmwand* (§ 260) veranlasst. Ein Zurückbringen in die Bauchhöhle ist dann unter keinen Umständen erlaubt. Am besten berührt man die gangränöse Partie nicht einmal, weil der leichteste Druck die Darmwand sprengen und den Koth in den Bruchsack oder gar in die Bauchhöhle einfliessen lassen könnte. In zweifelhaften Fällen wird empfohlen, die Darmschlinge

mit einem durch das Mesenterium gezogenen Faden an der Bruchpforte zu fixiren, doch meint Burow, und wohl mit Recht, diese Mesenterialschlinge sei überflüssig, weil der Darm immer nahe der Bruchpforte liegen bleibe. Ist die Gangrän ausgesprochen, zeigt sich gar schon ein eiternder Demarkationsstreif, so kann man entweder einen Anus praeternaturalis bilden oder das gangränescirende Darmstück reseciren und sofort die Darmnaht anlegen.

Die Bildung des Anus praeternaturalis ahmt den Vorgang nach, durch welchen einzelne Fälle von Brucheinklemmung ohne Operation zur Spontanheilung gelangen, indem der Kothabscess (§ 260) die Hautdecke durchbricht und die Fäces nun dauernd durch die Fistel nach aussen entleert werden. Nur geschieht die Bildung des A. praeternaturalis von chirurgischer Hand etwas kunstvoller und unter Vermeidung der grossen Gefahr, welche mit dem Eindringen der Fäces in den Bruchsack und eventuell in die Bauchhöhle verbunden ist. Man heftet nämlich die gesunde Darmwand, in deren Mitte das gangränöse Stück liegt, mit einer grossen Zahl von Suturen an die äussere Haut an, genau so, wie die Magenwand bei der Gastrostomie (§ 240), die Wand des Colon bei der Colostomie (§ 256) angenäht wird. Dann erst trennt man die gangränöse Stelle mit dem Messer und lässt die Fäces ausfliessen. Das Endergebniss ist eine lippenförmige Fistel zwischen Darmschleimhaut und äusserer Haut, wie nach Colostomie. Was wir aber bei der Colostomie anstreben, ist bei dem Bruchschnitt eine recht unangenehme Zugabe. Wir werden den Verlauf des A. praeternaturalis und seine eventuelle Spontanheilung, sowie die Operationsmethoden zu seinem Verschlusse § 266 erörtern.

Die Resection der gangränescirenden Darmschlinge (§ 241), von Ramdohr (1727) zuerst mit Erfolg ausgeführt, hatte sich trotz der Empfehlungen Ast. Cooper's, Dieffenbach's u. A. wenig Freunde erworben, weil die meisten derartigen Operationen tödtlich oder mit Bildung eines Anus praeternaturalis endeten. Erst in neuerer Zeit haben Czerny, Kocher, Nicoladoni u. A. durch erfolgreiche Fälle die Darmresection bei Gangrän wieder zur Aufnahme gebracht. Schwierig bleibt es immer, zu bestimmen, wie weit resecirt werden soll, da man nie genau weiss, wie umfangreich die Circulationsstörung im Darme war, an welcher Stelle sich also die Gangrän demarkiren wird. Kocher gibt den Rath, die Darmschlinge weiter hervorzuziehen und am oberen, wie am unteren Ende noch ein Stück gesunden Darmes mit herauszuschneiden. Das verringert zwar die Gefahr einer Gangrän in den Nahtlinien, beseitigt sie aber nicht vollends; denn welche Sicherheit besteht, dass nicht auch die jetzt noch gesund aussehenden Darmtheile dennoch später der Gangrän verfallen? M. Schede empfahl, den vernähten Theil der Darmschlinge nach ausgiebiger Erweiterung der Bruchpforte vor derselben im Bruchsacke liegen zu lassen und erst nach fester Vernarbung der Nahtlinie langsam durch die breite Bruchpforte in die Bauchhöhle zurückzudrängen. Gibt die Naht nach und tritt Perforation ein, so fliessen dann die Fäces nicht in die Bauchhöhle, sondern nach aussen, es bildet sich ein Anus praeternaturalis. So practisch dieses Verfahren erscheint, so hat es doch den Nachtheil, dass in der vorgelagerten Darmschlinge Kothstauungen entstehen können, welche die frischen Nähte einem allzugrossen Drucke aussetzen und die Bildung der Kothfistel begünstigen.

Solche Bedenken waren es, die eine grosse Anzahl Autoren der *primären* Darmresection wieder abhold gemacht haben, und zur Zeit gehen die Ansichten über die Vorzüge, welche die primäre Darmresection bei Gangrän vor dem Anlegen eines Anus praeternaturalis haben soll, noch recht weit auseinander. Während die Einen die unmittelbare Herstellung des Darmtractus in den Vordergrund stellen, warnen die Andern vor der Gefahr eines Kothergusses in die Bauchhöhle und wollen den längeren, aber sichereren Weg des Anus praeternaturalis, eventuell mit *secundärer*

Darmresection einschlagen (§ 266 Schluss). Die Ergebnisse der primären Darmresection scheinen zu Gunsten der letzteren Autoren zu sprechen. Unter 56 einschlägigen Fällen sind nur 24 Heilungen, 3 Kothfisteln, 29 Todesfälle zu verzeichnen, während die Darmresection wegen Anus praeternaturalis und Kothfistel unter 37 Fällen 21 Heilungen, 2 Kothfisteln, 14 Todesfälle lieferte (Reichel, 1884).

§ 266. Der Anus praeternaturalis und seine operative Behandlung.

Nicht selten kommt der *Anus praeternaturalis*, mag er nun aus dem Aufbruch eines Kothabscesses (§ 260) hervorgegangen, oder operativ angelegt worden sein (§ 265), nach Verlauf von einigen Monaten zur spontanen Heilung. Man kann auf diesen günstigen Ausgang hoffen, so lange sich die Darmschleimhaut noch nicht mit der äusseren Haut vereinigt, also eine *lippenförmige* Fistel geliefert, und die narbige Schrumpfung des Mesenterium noch nicht zu der Bildung des *Promontorium*, des *Sporns* geführt hat. Mit dem letzteren Namen bezeichnet man die feste, bindegewebige Masse, welche sich als Keil zwischen das zuführende und abführende Rohr legt (Fig. 191 s) und wie eine Schranke den Fäcalmassen den Weg nach aussen zeigt. Sobald sich diese Schranke gebildet hat, passirt wenig Koth mehr durch das untere Darmende und Rectum. Sie unterscheidet den widernatürlichen After von der *Kothfistel*, durch welche die Fäcalmassen nur zum geringen Theile und nicht einmal fortwährend nach aussen gelangen. Oft wird der Anus praeternaturalis durch einen Schleimhautvorfall complicirt, welcher sich durch die meist trichterförmige Oeffnung, das sog. *Infundibulum*, nach aussen vordrängt. Viel seltener als die Bildung eines einfachen Sporns sind die Fälle, in welchen eine breitere Narbe zwischen beide Darmenden gelagert ist, so dass zwei Ani praeternaturales getrennt nebeneinander liegen. Endlich wurde auch der vollständige, narbige Verschluss des unteren Darmendes beobachtet.

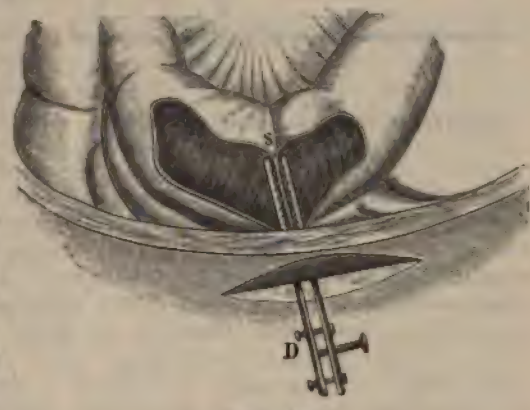

Fig. 191.
Anus praeternaturalis, mit Sporn bildung (s); das Anlegen der Darmklemme (D) am Sporn (nach Otis).

Hat man die Hoffnung auf ein spontanes Schliessen des A. praeternaturalis aufgegeben und plant die operative Heilung, so muss das Augenmerk zunächst auf die Beseitigung des Sporns gerichtet werden. Ein einfacher plastischer Verschluss der äusseren Hautöffnung würde nichts nützen, so lange der Sporn die normale Beförderung der Fäces nicht gestattet. Bei langem Bestande des Anus praeternaturalis muss sogar *die Dilatation des unteren Darmabschnittes* vorausgeschickt werden; denn dieser schrumpft, wenn er lange ausser Dienst gestellt war, zusammen, ohne jedoch jemals zu obliteriren. Die Dilatation geschieht am besten durch Einspritzen von Flüssigkeiten, welche viel Gas entwickeln. Dieffenbach empfahl zu diesem Zwecke Berliner Weissbier; mit künstlichem kohlen-

sauren Wasser oder mit Brausemischungen lässt sich dasselbe erzielen. Man spritzt die Flüssigkeiten sowohl von der Fistel aus in das abführende Rohr, wie auch vom Anus aus in den Dickdarm ein, eventuell mit Benutzung der Simon-schen Eingiessung (§ 244).

Die Beseitigung des Sporns wurde zuerst von Desault durch einfachen Druck versucht, indem er ein krückenartiges Holzstück gegen die Spitze des Sporns andrängte und mit Verbänden in dieser Lage zu erhalten suchte. Dieffenbach empfahl dasselbe Verfahren; doch wirkt der Druck langsam und unsicher. Deshalb construirte Dupuytren eine *Darmklemme* (Enterotom), welche den Sporn durch feste Schnürung zur Nekrose bringt, aber zugleich dafür sorgt, dass sich hinter den nekrosirenden Geweben neue peritoneale Verwachsungen bilden, damit kein Koth in die Bauchhöhle eindringen kann. Dupuytren's Instrument ist vielfach abgeändert worden, aber im Princip dasselbe geblieben. Fig. 192 stellt das Dupuytren'sche Instrument in der Modification von Blasius dar.

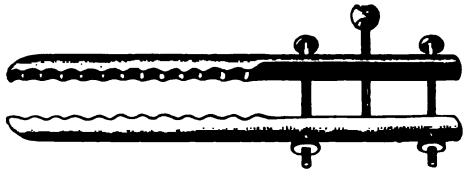

Fig. 192.
Dupuytren's Darmklemme (Enterotom, modificirt von Blasius).

Die kantigen Branchen werden in das zu- und abführende Rohr eingeführt und durch die Schraube zusammengedrängt. So bleibt das Instrument an dem Sporn hängen, bis es gegen den 8.—10. Tag zusammen mit dem nekrotischen Schorfe abfällt. An Stelle des Enterotoms benutzten Vidal, Roubaix und Panas einen pincettenartigen Aetzmittelträger (Pince caustique), dessen Branchen mit Canquoin'scher Paste, einer Mischung von Mehl, Chlorzink und Wasser, gefüllt waren, um den Sporn zu durchätzen. Das Wegschneiden des Sporns ist nicht wohl ausführbar, theils wegen der Blutung in der Tiefe, theils wegen der Gefahr des Eindringens von Koth in die geöffnete Bauchhöhle.

Nach Beseitigung des Sporns kann man abwarten, ob nun, nachdem der Uebergang der Fäcalmassen in das untere Darmende ermöglicht und die starre Partie des Mesenterium beseitigt ist, der Darm sich nach der Bauchhöhle zurückzieht und der spontane Schluss der Fistel erfolgt. Gewöhnlich aber heften flächenartige Verwachsungen die beiden Darmenden an die Bauchwand fest, und es muss die äussere Fistelöffnung plastisch verschlossen werden. Bei der Ausführung dieser plastischen Operation bedient man sich am besten gedoppelter Lappen (Allg. Thl. § 190), welche selbstverständlich je nach den Verhältnissen des einzelnen Falles, nach der Ausdehnung der Hautnarbe, nach der Lage derselben u. s. w. sehr verschiedenartig genommen werden müssen. Eine typische Art der Operation mit gedoppelten Lappen, welche auch für die lippenförmigen Fisteln des Darmcanales mit Vortheil benutzt werden kann, soll bei der Operation der lippenförmigen Urethralfisteln genauer beschrieben werden (§ 308).

Das Ergebniss der Operation des widernatürlichen Afters mit Anwendung des Enterotoms und nachfolgendem plastischen Verschlusse schätzt v. Nussbaum auf 3—4 % Sterblichkeit und auf 33 % Misserfolg, so dass also die Erfolge keine glänzenden sind.

Aus neuerer Zeit datiren die Versuche, den Anus praeternaturalis nach Eröffnung der Bauchhöhle mittelst der Darmnaht zu heilen (§ 241). Solche Operationen wurden zuerst von Kinloch (1863), dann von Czerny, M. Schede, Dittel u. A. ausgeführt. Man eröffnet den Bruchsack oder die Bauchhöhle in der Nähe des widernatürlichen Afters, präparirt die adhärente Darmschlinge von der Bauchwand ab, näht die Oeffnung des Darmes, eventuell unter Resection des

fistulösen Darmstückes zusammen und schliesst die Bauchwunde, sowie die angefrischte Fistelstelle der Bauchwand durch sorgfältig angelegte Nähte. Läuft Alles gut ab, so ist in wenigen Tagen das normale Verhalten des Darmcanales hergestellt. Bis 1884 konnte Reichel 37 Fälle von Darmresectionen wegen Anus praeternaturalis und Kothfistel zusammenstellen. Es heilten 21, starben 14, behielten eine Kothfistel 2.

Schuss- und Stichwunden der Bauchdecken und des Darmes können ebenfalls lippenförmige Fisteln hinterlassen, welche genau ebenso behandelt werden, wie der Anus praeternaturalis, der aus der Brucheinklemmung hervorgeht. Nur fehlt bei diesen, durch Verletzung entstandenen Fisteln oft die Spornbildung (über die Verletzungen selbst § 238).

§ 267. Die Radicaloperationen der Hernien.

Die bedeutenden Funtionsstörungen, welche mit den meisten Fällen von Unterleibsbruch verbunden sind und die dauernde Gefahr einer plötzlichen Einklemmung legen den Gedanken nahe, ob nicht etwa durch eine Operation die Bruchpforte oder der Bruchsackhals definitiv geschlossen und hierdurch die Hernie gründlich, — *radical* —, beseitigt werden könne. Das Bestreben, diese Indication zu erfüllen, hat zu einer grossen Zahl von Verfahren der Radicaloperation Anlass gegeben. Als ältestes erwähnen wir die *Castration*, welche von den fahrenden Bruchschneidern geübt wurde und längst, schon wegen ihrer Verstümmelung, verlassen ist. Ein gleiches Schicksal hatten die *goldene Naht*, die Umschnürung des Bruchsackhalses mit locker angelegtem Golddraht, *das Einlegen von Gelatinestreifen* oder von *Goldschlägerhäutchen* (Belmas), das *Einspritzen von Jodtinctur* in den leeren Bruchsack (Velpeau), Methoden, welche sich als vollkommen unzulänglich erwiesen haben. Aber auch die neueren und neuesten Verfahren befriedigen nicht vollständig, weil man die Bruchpforte im besten Falle doch nur mit Narbengewebe ausfüllen kann, dieses Narbengewebe aber dem Anpralle der Darmschlingen einen zu geringen Widerstand entgegensetzt. Schon nach Heilung der gewöhnlichen Bruchschnittwunde sehen wir in der Narbe neue Bruchsäcke entstehen; noch deutlicher zeigt dies jede die Dicke der Bauchwand durchsetzende Narbe, welche an die Stelle der contractilen und elastischen Bauchdecken starres, narbiges Bindegewebe setzte (Hernia abdominalis § 271). Man muss demnach erwarten, dass sich nach einer „Radicaloperation" in der Narbe, welche die Operation hinterlässt, später ein neuer Bruch entwickelt. Die Erfahrung bestätigt dies. Trotzdem sind die Radicaloperationen nicht ohne Berechtigung, wenn sie auch ihrem Prädicate „radical" nicht immer Ehre machen.

Als die häufigst geübten Methoden seien *die Invagination* und *der Nahtverschluss der Bruchpforte und des Bruchsackhalses* hervorgehoben.

Das Verfahren der *Invagination* (Gerdy 1840) bezieht sich ausschliesslich auf die sehr häufige H. inguinalis ext. (§ 273). Es wird bei diesem Verfahren die dehnbare Scrotalhaut mit dem Finger in die Bruchpforte am Leistenringe eingestülpt und hier entweder durch Nähte, z. B. mit Silberdraht (Gerdy), oder durch besondere Apparate, die *Invaginatorien*, befestigt. Ein sehr bekanntes Invaginatorium ist das von Wutzer. Der fingerartige Cylinder besteht aus zwei Hälften, zwischen welche je nach der Breite der Bruchpforte Stäbe eingelegt werden können, um das Invaginatorium zu verbreitern. Die Spitze des Cylinders wird von einer schwachgebogenen Nadel durchbohrt, welche hervorgedrängt und durch die Bauchdecken durchgestochen wird. Beide Invaginatorien, z. B. das von Rothmund, tragen mehrere Nadeln. Ueber die austretenden Nadelspitzen kommt an die äussere Wand der Bauchdecken eine Platte zu liegen, welche mit

dem eigentlichen Invaginatorium fest verbunden wird. Das Peritoneum, beziehungsweise der Bruchsack muss ebenfalls von den Nadeln durchbohrt sein. Zur Befestigung des invaginirten Hautstückes in der Bruchpforte bedarf es einer adhäsiven Entzündung, zu welchem Zwecke man das Invaginatorium auch wohl mit reizenden Salben bestrichen hat. Trotz alledem sind die Verwachsungen, welche sich bilden, kaum widerstandsfähig, lösen sich sogar wieder. Recidive des Bruches, wenn auch nicht in dem ursprünglichen Grade, sind daher nicht selten. 303 Radicaloperationen nach den Methoden von Gerdy, Wutzer und Rothmund, ausgeführt von Gerdy, Lehmann, Rothmund, Wutzer, Schuh und Redfern-Davies lieferten zwar neben 2 Todesfällen nur 54 Misserfolge; indessen hält diese Statistik vor einer strengen Kritik nicht Stand, da die wenigsten Fälle auf Jahre hinaus in Beobachtung waren.

Die Versuche eines *Nahtverschlusses der Bruchpforte und des Bruchsackhalses* beginnen mit Dowell (Amerika) und John Wood (England 1858). Dowell schnürte durch eine *subcutan* geführte Silberdrahtsutur die sehnigen Ränder, die sog. Pfeiler des äusseren Leistenringes zusammen; John Wood aber legte mit einem ½ Zoll langen Schnitte *den äusseren Leistenring blos*, drängte mit dem Finger die im uneröffneten Bruchsacke liegenden Darmschlingen zurück und schnürte die beiden Pfeiler der Bruchpforte sammt dem Bruchsackhalse durch Silberdraht zusammen. Die gestielte Nadel wurde dabei unter sorgfältiger Schonung des Samenstranges um den Finger herumgeführt, welcher die Darmschlingen zurückhielt. Den Silberdraht knotete Wood über einer Heftpflasterrolle und liess ihn 7—10 Tage liegen. Die Wood'sche Methode hat in England besonders viel Anklang gefunden und bildet den Kern aller späteren rationellen Verfahren. Als aseptische Operation finden wir sie 1874 zum ersten Mal von Steele ausgeführt. Einen etwas anderen Weg schlug 1866 Durham ein. Ihm galt der Verschluss des Bruchsackhalses als das erste Erforderniss einer Radicalheilung, ganz wie dies schon die „goldene Naht" bezweckte. Er spaltete daher die Weichtheile bis zum inneren Leistenringe, eröffnete den Bruchsack und fasste nach der Reposition der Darmschlingen den Bruchsackhals in eine Ligatur. Aehnlich verfuhr Jos. Bell (1869) in einem Falle von Herniotomie wegen Einklemmung, und Annandale (1876) schnürte nach Eröffnung des Bruchsackes den Bruchsackhals mit Catgut zu.

In Deutschland war man nicht ohne Kenntniss dieser Operationen geblieben, aber die öffentliche Meinung unter den Chirurgen und Aerzten war gegen die Radicalbehandlung der Brüche eingenommen. An Wutzer's und Rothmund's Fällen war eine scharfe Kritik geübt worden, und Dieffenbach's, Linhart's und Anderer Urtheil über die Nutzlosigkeit und Gefährlichkeit der Radicaloperationen hatte noch die Oberhand. Erst die Sicherheit aseptischen Operirens gab auch den deutschen Chirurgen wieder den Muth, die fast verrufene Radicalbehandlung wieder hervorzuholen und von Neuem zu prüfen. 1875 und 1876 begannen v. Nussbaum und O. Risel ihre Versuche; der erstere nähte den Bruchsackhals zu und trug den leeren Sack ab, der letztere legte den Bruchsack blos, stülpte ihn in die Bruchpforte ein und befestigte ihn hier mit einigen Catgutnähten. Aehnlich wie v. Nussbaum verfuhr M. Schede (1878); er schnitt den Bruchsack ab und unterband oder nähte den Bruchsackhals.

Czerny (1877) stellte, ganz wie Dowell und Wood, als erste Bedingung für die Radicalheilung das Verengern der Bruchpforte auf, verband aber mit diesem die Verödung des Bruchsackes. Sein Verfahren unterscheidet sich von dem Wood's wesentlich durch die Eröffnung des Bruchsackes. Nach Spaltung des Bruchsackes und Reposition seines Inhaltes in die Bauchhöhle führt man mit einem starken Catgut- oder carbolisirten Seidefaden die Schnürnaht am Bruchsackhalse aus, d. h.

man sticht die Nadel von einem Wundrande aus ein, dann in der Entfernung von etwa 1 Cm. wieder aus, dann wieder in den Ausstichspunkt ein u. s. w., bis der Faden um den ganzen Umfang des Bruchsackhalses herumgeführt ist. Dann zieht man die Fadenenden an, schnürt den Bruchsackhals zusammen und knotet. Die beiden Fadenenden werden kurz abgeschnitten, damit der Faden einheilt. Czerny fügt zu dieser Schnürnaht des Bruchsackhalses noch den Nahtverschluss der Bruchpforte, ähnlich wie bei dem Verfahren Wood's und bedient sich dabei der sog. Miedernaht. Nachdem die Schnürnaht des Bruchsackhalses angelegt ist, kann man den alten Bruchsack bis zur Naht hin exstirpiren; doch wird diese Exstirpation bei grossen, adhärenten Bruchsäcken mit starrer Wand zu einer langdauernden und blutigen Operation. Vor allem hat man sich hierbei vor Verletzungen des Samenstranges und des Hodens zu hüten, dessen Herausnahme nur gestattet ist, wenn es sich um ein atrophirtes oder degenerirtes Organ handelt. Für solch schwierige Fälle empfiehlt Czerny die *innere Naht des Bruchsackhalses.* „Nach recht ausgiebiger Spaltung des Bruchsackes und Reposition des Inhaltes lässt man seine Spalträndер durch Klemmpincetten stark emporziehen, so dass man in den Bruchsackhals, welcher sich als quer verlaufender Spalt etwa im Niveau des äusseren Leistenringes präsentirt, hineinsehen kann. Die serösen Lippen dieses Spaltes näht man mittelst einer stark gekrümmten, kleinen Simonschen Nadel mit Catgut durch eine fortlaufende Kürschnernaht von innen zusammen. Lässt man jetzt den Bruchsack los, so zieht sich die Nahtlinie bis ins Niveau des inneren Leistenringes zurück. Dann folgt die Naht der Bruchpforte, Desinfection und Drainage des Bruchsackes, endlich die Hautnaht in der üblichen Weise. Die Isolirung des Bruchsackhalses oder die Auslösung des Bruchsackes fällt vollkommen weg."

Die Nachbehandlung nach der beschriebenen Radicaloperation ist wie nach der Herniotomie (§ 263). Nach der vollständigen Verheilung muss immer noch ein Bruchband (§ 268) zum Schutz der Narbe getragen werden.

Was die Resultate der letztgenannten Methoden betrifft, so hören wir von Sundberg, dass Dowell bis September 1876 in 69 Fällen 61 Heilungen, nur 8 Misserfolge und keinen lethalen Ausgang zu verzeichnen hatte, und Wood berechnet auf 200 Operationen nach seiner Methode nur 3 Todesfälle und für 70% die dauernde Heilung. Lässt sich auch hieraus auf die geringe Gefahr der Operation ein Schluss ziehen, so dürfte doch die „dauernde Heilung" bei einer längeren Beobachtung der Operirten kaum als richtig festgehalten werden können. Es hat sich wenigstens bei den neueren Radicaloperationen durch Verschluss der Bruchpforte und des Bruchsackhalses oft genug herausgestellt, dass nach Jahr und Tag ein Recidiv, wenn auch in geringerem Grade, entstanden war. Immerhin war in der grossen Mehrzahl der Fälle das erreicht, *dass der früher irreponible Bruch nunmehr durch ein Bruchband leicht zurückgehalten werden konnte.*

Mit Berücksichtigung der Arten der Brüche und ihrer speciellen Eigenthümlichkeiten lassen sich nun folgende Indicationen zur Ausführung der Radicaloperation aufstellen:

1) *Nach dem gewöhnlichen Bruchschnitte, welcher wegen Einklemmung ausgeführt wurde, darf man die gebotene Gelegenheit benutzen, um die Operation mit der Naht des Bruchsackhalses und der Pforte, eventuell mit der Exstirpation des Bruchsackes abzuschliessen, wodurch die Wiederbildung eines Bruches an dieser Stelle verhütet werden soll.* Besonders ist der Nahtverschluss des Bruchsackhalses und der Pforte zu empfehlen, weil die Bauchhöhle hierdurch unmittelbar abgeschlossen wird und die Darmschlingen nicht sofort wieder in den Bruchsack vorfallen können. Dagegen ist die Exstirpation des Bruchsackes möglichst auf die nicht adhärenten Bruchsäcke zu beschränken (vergl. oben).

2) *Sehr grosse Brüche mit sehr weiter Bruchpforte, bei welchen die Bruchbänder den Bruch nicht zurückhalten.* Man schliesse jedoch bei dieser Indication sehr bejahrte und schwächliche Kranke aus. Auch sollte die Operation nur auf besonderen Wunsch des Bruchkranken unternommen werden, dessen Arbeitsfähigkeit durch den Bruch erheblich leidet. Niemals kann in solchen Fällen der Chirurg die Garantie übernehmen, dass kein Bruch wieder entstehe; wohl aber sind die Brüche, welche sich nach der Radicaloperation wieder bilden, in der Regel klein, mit dem Bruchbande leicht zurückzuhalten und in Betreff der Einklemmungsgefahr viel harmloser. In letzterer Beziehung entsprechen die Bruchrecidive ungefähr den Abdominalhernien in Narben, deren geringe Neigung zur Einklemmung in § 271 genauer begründet werden soll.

3) *Die Epiplocele, welche die Wirkung des Bruchbandes hindert.* Hier operirt man nach dem oben in § 265 mitgetheilten Verfahren, eröffnet den Bruchsack und exstirpirt das vorgefallene Netzstück.

Alkoholinjectionen in die Nähe der Bruchpforte sind von Schwalbe zur Radicalheilung der Brüche empfohlen worden. Schwalbe injicirt ½—1 Grm. Alkohol, während Heaton zu demselben Zwecke ein Decoct von Eichenrinde, Warren eine Mischung dieses Decoctes mit Alkohol und Morphiumlösung, endlich Luton eine gesättigte Kochsalzlösung empfiehlt. Ganz harmlos sind solche Injectionen nicht; man hat nicht nur Abscesse nach denselben entstehen, sondern auch recht bedrohliche Zufälle eintreten sehen, wenn der Alkohol in eine Vene gelangte. Es soll mit den Injectionen eine fibrös-narbige Schrumpfung und somit Verengerung der Bruchpforte erzielt werden; doch sind bedeutende Erfolge von diesem Verfahren nicht berichtet worden. v. Nussbaum räth neuerdings, nach der Naht des Bruchsackhalses die Umgebung der freigelegten Bruchpforte mit dem Thermokauter energisch zu brennen.

Versuche des *plastischen Verschlusses der Bruchpforte* wurden von Jameson und M. Langenbeck gemacht; man verwendete gestielte Lappen und pflanzte sie in die Bruchpforte ein. Nachahmer hat diese Methode nicht gefunden.

§ 268. Die Behandlung der Hernien durch Bruchbänder.

Bei der Construction des *Bruchbandes*, des *Bracherium*, ist, wie bei der Ausführung des Bruchschnittes, das anatomische Verhalten der Bruchpforten massgebend: es muss demnach in dieser Beziehung auf die §§ 269—280, besonders auf § 279 verwiesen werden. Hier seien nur einige allgemeine Momente hervorgehoben.

Die Wirkung der Bruchbänder beruht in der Kraft einer langen, gebogenen stählernen Feder, welche um die Hälfte des Rumpfes herumgreift und eine convexe Platte, die *Pelotte*, gegen die Bruchpforte andrückt. Diese Platte soll die Lichtung der Bruchpforte schliessen, indem sie sich zum Theil in die Oeffnung hineinlegt, zum Theil auf der Wandung der Bruchpforte, also auf dem Ringe aufruht und diesen gegen die andrängenden Darmschlingen stützt. Wollte man die Bruchpforte einfach mit einem Fremdkörper zustopfen, wie man etwa die Oeffnung einer Flasche mit dem Korke schliesst, so würde sie sich unter dem Drucke dieses Körpers allmälig erweitern; der Zustand würde hierdurch nur schlimmer werden. Deshalb ist auf die Unterstützung des Bruchringes durch die Pelotte besonderes Gewicht zu legen, und es sind flachgewölbte Pelotten den kegelförmigen durchaus vorzuziehen.

Da die Brüche nicht immer durch runde Oeffnungen der Bauchwand, sondern, wie bei der häufigen und wichtigen H. inguinalis ext. und der H. cruralis durch Canäle treten, welche die Bauchwand schief durchsetzen (Canalis inguinalis § 272,

Canalis cruralis § 276), so muss für diese Fälle die Pelotte nicht einfach auf der äusseren Oeffnung liegen, sondern auch den Canal selbst comprimiren. Dieser Umstand erschwert die Construction der Bruchbänder und erfordert besondere Vorrichtungen an Feder und Pelotte.

Bei Kindern und bei jungen Leuten bis zum Ende des Wachsthums kann das Tragen gut passender Bruchbänder zur Radicalheilung, d. i. zum allmäligen Verschlusse der Bruchpforten führen. Dieses erfreuliche Ereigniss tritt zuweilen schon nach Wochen oder Monaten, in anderen Fällen aber erst nach Jahren ein. Je früher das Bruchband angelegt wird, desto sicherer ist diese radicale Wirkung. Freilich hindern im ersten Lebensjahre die Unruhe der Kinder und das Beschmutzen durch den Harn ein continuirliches Tragen des Bruchbandes; aber trotzdem sollte das Bruchband angelegt werden, sobald das Bestehen eines Bruches nachgewiesen ist. Da der Stahl der Bruchbandfedern unter der Berührung mit Harn rostet, so muss bei kleinen Kindern das Bruchband täglich eingeölt oder mit wasserdichtem Stoffe überzogen werden. Sehr zweckmässig sind in solchen Fällen Bruchbänder aus Hartgummi.

Erwachsene erreichen den Verschluss oder die Verengerung der Bruchpforte unter dem Einflusse eines Bruchbandes sehr selten. Bleibt auch nach längerem Tragen des Bandes der Bruch zurück, so ist doch die Pforte noch offen, und der Kranke selbst merkt die dauernde Insufficienz der Bauchwand an dieser Stelle. Gegenüber dem Andrängen der Darmschlingen darf und kann er die Stütze des Bruchbandes nicht entbehren. Es verhütet das Wiederhervortreten des Bruches, welches bei jeder Anstrengung der Bauchpresse droht, zumal wenn im Alter die bindegewebigen und musculösen Gebilde der Bauchwand atrophiren. Bei Erörterung der H. inguinalis int. (§ 274) werden wir hören, dass man aus demselben Grunde älteren Leuten das Tragen eines Bruchbandes schon empfiehlt, bevor der Bruch entstanden ist. Es lässt sich auf diese Weise die Bruchbildung überhaupt verhüten.

Während der Nacht ist das Bruchband in der Regel zu entfernen. Bei ruhiger Bettlage bleiben die Darmschlingen meist vollständig in der Bauchhöhle, und die Gefahr einer Einklemmung ist mindestens sehr gering; auch vermeidet man hierdurch am besten das Wundwerden der Haut an der Stelle, wo die Pelotte drückt. Nur in einzelnen Fällen, wenn der Bruch überhaupt schwer zurückzuhalten ist, oder wenn durch Husten, Harndrang u. s. w. auch des Nachts die Bauchpresse in Thätigkeit kommt, muss das dauernde Tragen des Bruchbandes auch bei Nacht empfohlen werden.

Auf die Einzelheiten im Gebrauche des Bruchbandes und auf seine Bedeutung gegenüber der Gefahr der Einklemmung sollte jeder Bruchkranke aufmerksam gemacht werden, insbesondere aber darauf, dass er vor dem Anlegen des Bruchbandes den *ganzen* Bruchinhalt in die Bauchhöhle reponire und bei dem Vortreten von Darmschlingen unter der Pelotte das Bruchband sofort abnehme. In beiden Fällen würde die Pelotte auf die Darmschlingen drücken und könnte durch venöse Stauung in der Darmwand die Einklemmung vorbereiten. Mindestens entsteht ein heftiger Schmerz, welcher die Kranken oft veranlasst, das Bruchband als unnütz ganz wegzulassen. *Die ärztliche Ueberwachung ist daher sowohl bei dem Verordnen, wie bei dem Anlegen der Bruchbänder unerlässlich.* So wenig es heutzutage der Augenarzt noch duldet, dass der optische Techniker Brillen aussuche, so wenig darf der Chirurg zugeben, dass der Bandagist für sich allein Bruchpraxis betreibe und Bruchbänder anlege. Der noch jetzt vielfach bestehende Missbrauch, dass Bruchkranke, statt ärztlichen Rath einzuholen, zum Bandagisten gehen und ein Bruchband einkaufen, kann zu grossem Unheil führen. Der Bandagist glaubt oft Brüche vor sich zu haben, wo gar keine sind, z. B. bei

Hydrocele des Samenstranges (§ 346), bei Anschwellungen des Hodens (§ 343) u. s. w. Das angelegte Bruchband ist dann nicht nur unnütz, sondern kann durch Druck und venöse Stauung die Krankheit erheblich verschlimmern.

§ 269. Der Nabelbruch. Hernia umbilicalis, Omphalocele.

Zu den einzelnen Varietäten der Hernien übergehend, stellen wir den Nabelbruch voraus, weil er die einfachsten Verhältnisse darbietet. Wenn man ihn häufig als angeboren bezeichnet, so trifft dies doch für die meisten Fälle nicht recht zu; denn die grosse Mehrzahl der Nabelbrüche entsteht in den ersten Lebenswochen oder in den ersten Monaten, ein kleiner Bruchtheil auch nach Vollendung des ersten Lebensjahres. Es ist die *Nabelnarbe,* welche bei Erhöhung des intraabdominalen Druckes, z. B. durch Schreien, Drängen bei diarrhoischem Stuhle, durch Erbrechen, durch oft wiederholtes Husten bei Bronchitis u. s. w., dem Anpralle der Darmschlingen nicht Stand hält. Nach Friedberg wäre bei Kindern auch die Phimose (§ 281) und das Drängen bei dem Harnlassen eine häufige Ursache für die Entstehung des Nabelbruches. Allerdings kann ein Nabelbruch auch wirklich angeboren sein; dann handelt es sich um einen mangelhaften Verschluss der Bauchplatten an der vorderen Bauchwand. Diese seltenen Fälle zeigen mehr den Charakter des Prolapses, der Eventeration, als den eines Bruches, d. h. es liegen viele Darmschlingen, manchmal selbst Magen und Milz in der enorm weiten Bruchpforte. Sie werden gegenüber der Omphalocele, dem eigentlichen Nabelbruche, am besten als *Exomphalus* bezeichnet. Auf viele Hunderte von Nabelbrüchen, welche sich erst nach der Geburt entwickeln, kommt kaum ein einziger Fall von wirklich angeborenem Nabelbruche. Die ebenfalls sehr seltenen Fälle von Offenbleiben und Prolabiren des Ductus omphalomesaraicus in der Nabelnarbe wurden schon § 224 erwähnt.

Die Nabelnarbe liegt meist als eingezogene Stelle der Haut auf der Höhe der Bruchgeschwulst; doch kommen auch Fälle vor, in welchen sich der Bruchsack ober- oder unterhalb der Hautnarbe, in der Linea alba entwickelt. Solche Hernien bilden den Uebergang vom Nabelbruche zum Bruche der vorderen Bauchwand (§ 271). Zuweilen findet man bei schlecht entwickelten, an Rachitis oder angeborener Syphilis leidenden Kindern neben dem Nabelbruche noch eine längliche Diastase der Linea alba, so zwar, dass sich bei dem Husten ober- und unterhalb der eigentlichen Bruchgeschwulst noch die ganze Gegend der Linea alba vorwölbt.

Der Bruchsack der Hernia umbilicalis wird nur von der äusseren Haut, der oberflächlichen Fascie und dem fibrös-narbigen Blatte der Linea alba bedeckt. Das letztere ist in der Regel sehr dünn, und da sich auch das Unterhautbindegewebe und die oberflächliche Fascie unter dem elastischen Drucke der Darmschlingen verdünnen, so liegt dem Bruchsacke oft nur eine kartenblattdicke Gewebsschicht auf, welche den Inhalt beinahe durchschimmern lässt. Die Bruchpforte ist eine einfache rundliche Oeffnung. Diagnostische Verwechslungen könnten nur etwa mit einem Myxom oder Granulom der Nabelnarbe (§ 224) oder mit dem erwähnten Prolaps des Ductus omphalomesaraicus stattfinden. Die leichte Reponibilität des Bruchinhaltes, der mit dem Finger fühlbare Bruchring, die normale Beschaffenheit der äusseren Haut sichern die Diagnose des Nabelbruches.

Vom kindlichen Alter her können Nabelbrüche in das höhere Alter mit übernommen werden, oder sie entstehen erst bei Erwachsenen, z. B. bei Frauen nach Schwangerschaft, bei sehr corpulenten, fettreichen Menschen, bei welchen sich eine Art Insufficienz der Bauchdecken entwickelt. Diese Nabelhernien bei Erwachsenen nehmen oft einen colossalen Umfang an, bis zu Kopfgrösse und darüber. Die Bruchpforte wird dann so weit, dass man fast die Faust in die Bauch-

höhle eindrängen kann, wenn nicht etwa Adhäsionen des Netzes oder des Darmes im Bruchsacke, oder aber Verwachsungsstränge zwischen den Wänden des Bruchsackes die Pforte unwegsam machen. Solche Verwachsungen sind gerade bei grossen Nabelbrüchen älterer Leute sehr häufig (§ 258). Sie bedingen auch die Gefahr der *Einklemmung*, während bei Kindern trotz der grossen Zahl dieser Brüche Einklemmungen nicht vorkommen. Die Stelle der Einschnürung ist bei Erwachsenen selten der Nabelring; häufiger findet man Axendrehungen des Darmes, Knickungen einer Darmschlinge über Strängen des Bruchsackes oder des zugleich vorgelagerten Netzes.

§ 270. Die Behandlung der Nabelbrüche.

Die geringen Beschwerden und die sehr geringe Einklemmungsgefahr, welche mit den *Nabelbrüchen kleiner Kinder* verbunden sind, könnten ein zuwartendes Verhalten in der Behandlung nahe legen. Aber gerade im ersten und zweiten Lebensjahre sind die Nabelbrüche ohne viel Mühe zur Heilung zu bringen. Diese Thatsache, vereint mit der Erfahrung, dass in späteren Jahren die Heilung schwierig, endlich aber unmöglich wird, und dass die sehr lästigen und gefährlichen, grossen Nabelbrüche der Erwachsenen aus den kleinen Anfängen des ersten Kindesalters entstehen, muss uns bestimmen, die *Behandlung des Nabelbruches möglichst früh zu unternehmen und bis zum Verschlusse der Bruchpforte durchzuführen.* Etwas bedenklich ist das früher oft geübte *Verfahren der Ligatur*, wobei nach Reposition des Bruchinhaltes die Basis des Bruchsackes sammt der umgebenden Haut mittelst Fäden zusammengeschnürt wurde. Die Ligatur ist schon von Celsus, später von Desault geübt und in neuerer Zeit wieder von Stoltz empfohlen worden, doch könnte sie unter Umständen zu Peritonitis führen. Eine wenig zweckmässige, von Richter angegebene Behandlung ist an manchen Orten noch bei den Hebammen in Gebrauch. Sie halbiren eine Muscatnuss, legen die eine Hälfte mit der Convexität in die Bruchpforte ein und befestigen sie mit kreuzweis angelegten Heftpflasterstreifen, welche auf der vorderen Bauchwand festgeklebt werden. Da bei dem Schreien der Kinder die vordere Bauchwand vielfach gespannt und wieder erschlafft wird, so lassen die Pflaster bald los. Bliebe übrigens die halbe Muskatnuss wirklich in der Bruchpforte liegen, so wäre dies gerade geeignet, die Bruchpforte offen zu erhalten. Denn diese Nuss, welche als Pelotte dient, hat eine viel zu kleine Fläche, sie stützt sich nicht auf den Rand des Bruchringes, sie drängt sich vielmehr wie ein Kork in den Ring ein und kann ihn sogar noch weiter dehnen (über die Wirkung der Pelotte § 268). Etwas zweckmässiger schon war die Benutzung der alten grossen Kupferdreier. Am besten faltet man einen Heftpflasterstreifen so zusammen, dass er eine dicke Platte bildet, welche in jeder Richtung den Durchmesser der Bruchpforte überragt. *Während nun die linke Hand die Darmschlingen aus dem Bruchsacke zurückdrängt, presst die rechte die Heftpflasterpelotte auf die Pforte auf. Die Befestigung der Pelotte geschieht mittelst eines 2—3 Finger breiten, ungefähr 1 Meter langen Heftpflasterstreifens, welcher schon vorher unter den Rücken des Kindes geschoben wurde und nun zweimal um den ganzen Umfang des Unterleibes circulär herumgeführt wird.* Das circuläre Umlegen und das feste Anziehen des langen Heftpflasterstreifens, welcher eine förmliche Rinne in die Bauchwand eindrückt, sichern den Erfolg des Verbandes. Dieser wird auch durch das Schreien der Kinder keineswegs gelockert. Flacht sich bei diesen heftigen inspiratorischen Bewegungen das Zwerchfell ab, so steigt allerdings der intraabdominale Druck, aber er dehnt die Bauchwand nur ober- und unterhalb des Heftpflasterstreifens, dieser selbst leistet Widerstand und drängt die Pelotte um so fester gegen die Pforte.

Ausschneiden von Hautstreifen an beiden Rändern und breite Nahtvereinigung die Diastase zur Heilung zu bringen. Der Erfolg war kein vollständiger; die neuen Narben gaben wieder nach.

Eine eigenthümliche Bruchsackbildung, der wir bei den Schenkelbrüchen (§ 276) wieder begegnen werden, ist durch die Entwickelung *subperitonealer Lipome* gegeben, welche in Lücken der musculösen Bauchwand nach aussen wachsen und einen Trichter des parietalen Blattes des Peritoneum hinter sich her ziehen können. Dieser Trichter kann dann zum Bruchsacke werden. Solche Lipome lassen sich zuweilen mit den Fingern wieder durch die Lücke der Bauchwand nach innen drängen, ähnlich wie man den Bruchinhalt reponirt. Ausser ihnen kommen aber auch echte *Epiplocelen der äusseren Bauchwand* vor, d. h. Stücke fetthaltigen Netzes in einem kleinen Bruchsacke unter der Bauchhaut. Beides, jene Lipome und diese Netzbrüche, sind diagnostisch nicht immer leicht auseinander zu halten, obwohl das vorgefallene Netz stets kleinlappiger ist, als ein Lipom und sich daher seine Oberfläche unregelmässiger und höckeriger anfühlt. Uebrigens ist eine Verwechselung beider Zustände von geringer practischer Tragweite. *Wichtig ist nur, dass man sie nicht für subcutane Lipome oder Fibrome hält* (§ 225); denn es wäre eine recht unangenehme Täuschung, wenn man in dem guten Glauben, eine ganz unbedeutende Operation auszuführen, plötzlich das Peritoneum verletzen würde. Da jene subperitonealen Lipome und die kleinen Epiplocelen der Bauchwand in der Regel gar keine Functionsstörungen verursachen, so bleiben sie am besten unberührt. Will man aber die Lipome exstirpiren oder die Epiplocele der Radicaloperation (§ 267) unterziehen, so darf dies nur unter allen Vorsichtsmassregeln der Asoptik geschehen.

Die Behandlung sämmtlicher Abdominalhernien weicht im Principe nicht ab von der der Umbilicalhernien, so dass in dieser Beziehung auf § 270 verwiesen werden kann. Auch der für die Nabelbrüche der Kinder empfohlene Heftpflasterverband lässt sich bei kleinen Brüchen der Bauchwand zur Noth verwenden: besser freilich wirken Pelotten und Gurten. Kleine Epiplocelen, die nicht reponirt werden können und bei Berührung empfindlich sind, werden zweckmässig in Hohlpelotten gelagert, die man an einem Leibgurte befestigt.

Fasst man den Begriff der Bauchwand etwas weiter als gewöhnlich, so ist auch das Zwerchfell darunter zu stellen, und es würden dann auch die *Zwerchfellbrüche* (Herni diaphragmatica) hier eine kurze Erwähnung finden können. Sie sind für den pathologischen Anatomen und den inneren Kliniker von grösserer Bedeutung, als für den Chirurgen. Popp stellte, im Anschluss an zwei Beobachtungen v. Nussbaum's, im Ganzen 42 Fälle von Zwerchfellbrüchen traumatischer Entstehung aus der Literatur zusammen. Die Ursachen waren Stich- und Schussverletzungen, sowie Sturz mit bedeutender Quetschung. 32 Fälle gehörten der linken, 5 der rechten Seite an; hier erschwert die Leber das Eintreten von Darmschlingen in den Pleuraraum. Ausser Wunden dienten als Bruchpforte *angeborene Oeffnungen in der linken Kuppel des Zwerchfelles*, durch welche Pleura- und Peritonealhöhle mit einander in Verbindung standen. In der Regel lagen Theile des Magens, des Colon transversum und Dünndarmschlingen im linken Pleuraraume und konnten hier durch den stark tympanitischen, übrigens je nach den Füllungszuständen des Magens und Darmes wechselnden Percussionston erkannt werden. Leichtenstern zeigte, dass man durch künstliche Füllung des Magens und des Colon mit Flüssigkeit (durch Schlund- und Darmsonde) den Percussionston ändern und hierdurch die Theilnahme des Magens oder des Colon an der Bruchbildung feststellen kann. Wie unsicher indessen noch im Ganzen die Diagnose ist, das beweist am besten die Thatsache, dass die meisten Zwerchfellhernien zufällig bei Obductionen gefunden wurden. Ein Bruchsack ist bei traumatischen Zwerchfell-

bruche nicht vorhanden, man sollte demnach richtiger von einem *Prolapse* sprechen, doch fand Bohn, der 80 Fälle von Zwerchfellbruch aus der Literatur zusammenstellte, in 14 einen Bruchsack ausdrücklich erwähnt. Obgleich die Einklemmung, besonders bei traumatisch entstandener H. diaphragmatica, nicht so selten vorkommt, ist doch erst *ein* Fall von Zwerchfellbruch Gegenstand chirurgischer Behandlung geworden (Bardenheuer), und auch diese eine Operation blieb erfolglos, weil von der Bauchwunde aus die Bruchpforte nicht gefunden werden konnte. Uebrigens hat schon Laennec die operative Behandlung der H. diaphragmatica durch Laparotomie geplant und meinte, man könne durch Hungern und aufrechte Lagerung des Kranken den reponirten Bruchinhalt so lange in der richtigen Lage erhalten, bis die Pforte sich verengt oder geschlossen habe. Popp schlägt vor, durch die später von G. Simon ausgebildete manuelle Rectalpalpation, durch das Einführen der ganzen Hand bis zum S romanum (§ 245), einen Repositionsversuch zu machen.

§ 272. Allgemeines zur Anatomie und Classification der Leistenbrüche, Herniae inguinales.

Ueber die anatomischen Verhältnisse der Leisten- und Schenkelbrüche (§ 276) sind in der ersten Hälfte dieses Jahrhunderts sehr eingehende Untersuchungen angestellt worden, deren Ergebnisse jedoch nicht in allen Punkten Bedeutung für die Praxis haben. Wir können deshalb bei der Schilderung der Anatomie der genannten Brucharten manche Einzelheiten, welche in praxi von keinem Belange sind, unerwähnt lassen, um für das wirklich Wichtige etwas mehr Raum zu gewinnen.

Betrachtet man zunächst den unteren Theil der vorderen Bauchwand von hinten her, so zeigt es sich (Fig. 194), dass das parietale Blatt des Peritoneum in Form von fünf Längsstreifen, eines medianen und je zweier seitlicher, gegen die Bauchhöhle etwas vorgewölbt wird. Diese Streifen entsprechen: 1) median, dem Reste des Urachus, dem Ligamentum umbilico-vesicale medium (Luvm), 2) lateral, an der Seitenwand der Blase, den Resten der beiden Nabelarterien, den beiden Ligamenta umbilico-vesicalia lateralia (Luvl), 3) noch weiter lateral und gerade in der Mitte des Poupart'schen Bandes, den beiden A. A. epigastricae int. (Ae), welche in etwas schräger Richtung nach innen und aussen verlaufen. Zwischen und zur Seite dieser fünf Stränge liegen sechs Gruben, jederseits drei, die *Foveae inguinales*, und zwar die Foveae inguinales *internae* (J) zu beiden Seiten des Ligam. umbil.-vesic. med., zwischen ihm und dem jedseitigen Ligam. umbil.-vesic. lat., sodann zwischen dem letzteren und der A. epigastrica jederseits die Foveae inguinales *mediae* (M), endlich nach aussen von den beiden A. A. epigastricae die Foveae inguinales *externae* (E). Alle diese Gruben können der Ausgangspunkt der Bruchsackbildung werden. Am seltensten geschieht dies in der Fovea inguin. int., denn diese Grube entspricht nach vorn der breiten und starken Muskelmasse des M. rectus. Dagegen theilen sich die Foveae mediae und externae in die Disposition zur Bruchsackbildung, so zwar, dass darin die externae im jugendlichen, die mediae im höheren Alter vorwiegen. Die Foveae mediae entsprechen vorn einem schwachen Theile der Bauchwand; denn hier liegt ausser der dünnen Schicht der Fascia transversa nur die Sehne des M. obliquus ext. zwischen dem Peritoneum und der äusseren Haut. Wenn nun mit zunehmendem Alter die fibrös-sehnigen Gebilde an Widerstandskraft verlieren, so kann hier *der innere Leistenbruch* (Hernia inguin. int.) entstehen, welcher zuerst durch Cline und Scarpa von dem äusseren unterschieden wurde. Die Foveae inguinales ext. sind bei Neugeborenen am schärfsten ausgeprägt; sie bilden eine trichterförmige Vertiefung des Peritoneum, welche die Spitze nach aussen zur Haut richtet. Diese Vertiefung hängt mit entwickelungsgeschichtlichen

Das ist die mechanische Erklärung für die vorzügliche Wirkung dieser Heftpflasterverbände. Sie müssen übrigens mindestens in 8tägigen Zwischenräumen, besser alle 3—4 Tage gewechselt werden, weil sie sich theils durch die Hautwärme, theils durch die Durchnässung mit Harn lockern.

Jeder Nabelbruch in den ersten Lebensjahren ist durch Heftpflasterverbände heilbar, und kein Nabelbruchband kann sich in der Sicherheit der Wirkung mit einem gut angelegten Heftpflasterverbande messen. Die Heilungsdauer variirt natürlich, entsprechend der Grösse der Bruchpforte, von wenigen Wochen bis zu mehreren Monaten. Dabei darf eine diätetische und medicamentöse Behandlung der inneren Krankheiten nicht unterlassen werden, welche, wie § 269 erwähnt wurde, die Entstehung und Entwickelung des Nabelbruches begünstigen.

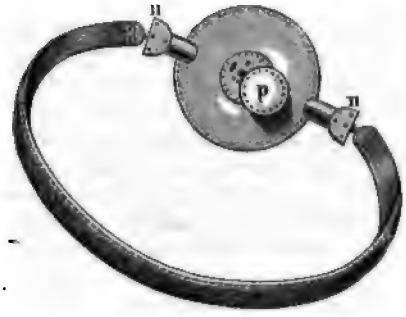

Fig. 193.
Nabelbruchband von Langgaard; p Pelotte. n n Nussgelenke.

Unter den zahlreichen, kunstvollen Bruchbändern für den Nabelbruch mag das *Nabelbruchband von* Langgaard als relativ zweckmässig hier kurze Erwähnung finden. Die Pelotte (Fig. 193 p) ist mit der schildartigen Platte in der Weise beweglich verbunden, dass ein Anziehen der beiden, jederseits zwischen p und n gelegenen Spiralfedern die Pelotte kräftig gegen die Bruchpforte treibt. Diese Spiralfedern stehen durch Nussgelenke (n n) mit den beiden Enden des Gürtels in Verbindung, welcher den Unterleib ringförmig umgibt. Wenn nun bei heftigen inspiratorischen Bewegungen das niedersteigende Zwerchfell die Darmschlingen an die Bauchwand andrängt, so wiederholt sich das, was oben für den Heftpflasterring hervorgehoben wurde; die Gürtelenden ziehen an den Spiralfedern, und die Pelotte wird um so fester gegen die Bruchpforte angedrängt. Trotz dieser interessanten und zweckmässigen Mechanik des Langgaard'schen Bruchbandes ist der Heftpflasterverband vorzuziehen, weil er billiger und noch sicherer in der Wirkung ist. Aehnlich dem Bruchbande Langgaard's wirkt das elastische Bruchband von Wood, dessen Kautschukpelotte mit Luft gefüllt ist. Wird die Luft in den zwei Seitenabschnitten der grossen Pelotte durch Husten, Niesen u. s. w. unter Druck versetzt, so entweicht sie in den Theil, welcher die Bruchpforte verschliesst.

Für Erwachsene, bei welchen man jede Hoffnung auf Radicalheilung durch Verbände oder Bruchbänder aufgeben muss, construirt man grosse, weich gepolsterte Lederpelotten, welche durch einen Leibgurt auf der Bruchpforte festgehalten werden. Der Leibgurt wird am besten aus elastischen Stoffen, z. B. einem mit Gummifäden durchzogenen Gewebe hergestellt, weil Ledergurten nicht fest genug anliegen. Grosse, alte Nabelbrüche sind nicht selten irreponibel, weil die Bauchhöhle die zurückgebrachten Darmschlingen nicht mehr zu fassen vermag. Hier muss man in den Leibgurt an Stelle der Pelotte einen Tragbeutel aus weichem Gewebe einfügen, am besten aus netzartigem Seidengewebe, wie es für die Suspensorien des Scrotum benutzt wird (§ 357). Der Beutel hilft den Bruchinhalt tragen und soll auf den Bruchsack einen solch gleichmässigen Druck ausüben, dass keine weiteren Darmschlingen nachrücken können.

Bei dem seltenen *Nabelbruchschnitte,* welcher in der Ausführung auf keine anatomischen Schwierigkeiten stösst, empfiehlt es sich, den Bruchsack recht breit zu spalten, weil die Einklemmung gewöhnlich nicht in der Enge der Bruchpforte,

sondern in Verwachsungssträngen des Bruchsackes und Netzes, sowie in Axendrehungen der Darmschlingen begründet ist. Im Uebrigen ist die allgemeine Methodik (§§ 263—265) zu vergleichen. Die Erfolge des Bruchschnittes bei Nabelbrüchen sind nicht besonders gut, weil man in der Regel bei alten Leuten operiren muss. Uhde hat 137 Fälle von Einklemmung bei Nabelbrüchen zusammengestellt, von welchen 53 % zur Heilung gelangten; doch mögen die nicht geheilten Fälle häufiger unveröffentlicht geblieben sein, als die geheilten. Keine einzige Einklemmung kam im kindlichen Alter vor. Die *Radicaloperation* des Nabelbruches würde zwar ausführbar sein, verspricht aber bei der Dünne der Bauchwand und gerade hier, wo sich dem intraabdominalen Drucke eine solch breite Fläche darbietet, wenig Erfolg. Immerhin wird man dem nothwendig gewordenen Bruchschnitte die Naht des Bruchsackes und des Bruchringes stets folgen lassen.

§ 271. Die Brüche der Bauchwand, Herniae abdominales. Zwerchfellbrüche.

Die Zahl der Bauchwandbrüche, von welchen die meisten auf eine die Bauchwand durchsetzende Narbe zurückgeführt werden müssen, ist mit der Häufigkeit der Bauchoperationen entschieden gewachsen. Man beobachtet die H. abdominalis nach Laparotomien (§ 244) in der Linea alba, nach Unterbindung der A. iliaca ext. (§ 366), nach Exstirpation von Nierengeschwülsten (§ 236) u. s. w., kurz überall da, wo die musculöse oder sehnige Wand durchtrennt wurde und sich ein dehnbares Narbengewebe eingeschoben hat, welches den andrängenden Darmschlingen weniger Widerstand leistet, als die normalen fibrös-musculösen Platten der Bauchwand. Solche Brüche sind freilich oft mehr Diastasen der Narbenränder mit flach convexer Vorwölbung des parietalen Blattes des Peritoneum, als wirkliche Hernien mit Bildung eines deutlichen Bruchsackes und einer umschriebenen Bruchpforte. Die Aehnlichkeit mancher Nabelbrüche mit diesen Narbenbrüchen der Bauchwand wurde schon § 269 hervorgehoben. Cruveilhier, Cloquet und Risel beobachteten nach Stichverletzungen der seitlichen Intercostalräume (im 7. und 8. Intercostalraume) die Entstehung einer *Hernia intercostalis*.

Wenn sich ein Bruch ohne narbige Veränderung der Bauchwand in derselben entwickelt, so darf man annehmen, dass krankhafte Veränderungen der Muskelplatten, fibröse oder fettige Degeneration, die Ursache sein mögen. In der Lendengegend, am vorderen Rande des M. quadratus lumborum, kommen solche Abdominalhernien etwas häufiger als an anderen Orten, aber doch immer noch selten genug vor. Man bezeichnet sie als *Herniae lumbales*. Larrey stellte 26 Fälle dieser Art zusammen, von welchen 15 ohne vorgängige Narbenbildung entstanden waren. Die Mehrzahl der Lumbalhernien kommt bei Frauen vor.

Die Diastase der M. M. recti in der Linea alba wurde schon bei der Beschreibung der Nabelbrüche, wie sie bei schwächlichen Kindern auftreten (§ 269), erwähnt; im Uebrigen entwickelt sie sich nach Schwangerschaft, besonders nach öfterer Wiederholung derselben, nach Ovariotomien u. s. w. Zwischen der Diastase und den *Brüchen in der Linea alba* findet ein allmäliger Uebergang statt. Für beide Vorgänge, für die Diastase wie für die Bruchbildung ist es wieder charakteristisch, dass der einfach fibröse Streifen zwischen den M. M. recti gegenüber den musculösen Theilen der Bauchwand, welche durch contractile Verkürzung dem Drucke der Darmschlingen entgegenwirken, den Ort des geringeren Widerstandes darstellt. Auch die fibröse Linie, welche den Aussenrand jedes M. rectus mit den musculösen Platten der seitlichen Bauchwand verbindet, ist zur Bruchbildung etwas mehr geneigt, als diese Platten selbst. G. Simon hat in zwei Fällen von Diastase der Linea alba nach Ovariotomie versucht, durch

Ausschneiden von Hautstreifen an beiden Rändern und breite Nahtvereinigung die Diastase zur Heilung zu bringen. Der Erfolg war kein vollständiger; die neuen Narben gaben wieder nach.

Eine eigenthümliche Bruchsackbildung, der wir bei den Schenkelbrüchen (§ 276) wieder begegnen werden, ist durch die Entwickelung *subperitonealer Lipome* gegeben, welche in Lücken der musculösen Bauchwand nach aussen wachsen und einen Trichter des parietalen Blattes des Peritoneum hinter sich her ziehen können. Dieser Trichter kann dann zum Bruchsacke werden. Solche Lipome lassen sich zuweilen mit den Fingern wieder durch die Lücke der Bauchwand nach innen drängen, ähnlich wie man den Bruchinhalt reponirt. Ausser ihnen kommen aber auch echte *Epiplocelen der äusseren Bauchwand* vor, d. h. Stücke fetthaltigen Netzes in einem kleinen Bruchsacke unter der Bauchhaut. Beides, jene Lipome und diese Netzbrüche, sind diagnostisch nicht immer leicht auseinander zu halten, obwohl das vorgefallene Netz stets kleinlappiger ist, als ein Lipom und sich daher seine Oberfläche unregelmässiger und höckeriger anfühlt. Uebrigens ist eine Verwechselung beider Zustände von geringer practischer Tragweite. *Wichtig ist nur, dass man sie nicht für subcutane Lipome oder Fibrome hält* (§ 225); denn es wäre eine recht unangenehme Täuschung, wenn man in dem guten Glauben, eine ganz unbedeutende Operation auszuführen, plötzlich das Peritoneum verletzen würde. Da jene subperitonealen Lipome und die kleinen Epiplocelen der Bauchwand in der Regel gar keine Functionsstörungen verursachen, so bleiben sie am besten unberührt. Will man aber die Lipome exstirpiren oder die Epiplocele der Radicaloperation (§ 267) unterziehen, so darf dies nur unter allen Vorsichtsmassregeln der Aseptik geschehen.

Die Behandlung sämmtlicher Abdominalhernien weicht im Principe nicht ab von der der Umbilicalhernien, so dass in dieser Beziehung auf § 270 verwiesen werden kann. Auch der für die Nabelbrüche der Kinder empfohlene Heftpflasterverband lässt sich bei kleinen Brüchen der Bauchwand zur Noth verwenden; besser freilich wirken Pelotten und Gurten. Kleine Epiplocelen, die nicht reponirt werden können und bei Berührung empfindlich sind, werden zweckmässig in Hohlpelotten gelagert, die man an einem Leibgurte befestigt.

Fasst man den Begriff der Bauchwand etwas weiter als gewöhnlich, so ist auch das Zwerchfe l darunter zu stellen, und es würden dann auch die *Zwerchfellbrüche* (Herni diaphragmatica) hier eine kurze Erwähnung finden können. Sie sind für den pathologischen Anatomen und den inneren Kliniker von grösserer Bedeutung, als für den Chirurgen. Popp stellte, im Anschluss an zwei Beobachtungen v. Nussbaum's, im Ganzen 42 Fälle von Zwerchfellbrüchen traumatischer Entstehung aus der Literatur zusammen. Die Ursachen waren Stich- und Schussverletzungen, sowie Sturz mit bedeutender Quetschung. 32 Fälle gehörten der linken, 5 der rechten Seite an; hier erschwert die Leber das Eintreten von Darmschlingen in den Pleuraraum. Ausser Wunden dienten als Bruchpforte *angeborene Oeffnungen in der linken Kuppel des Zwerchfelles,* durch welche Pleura- und Peritonealhöhle mit einander in Verbindung standen. In der Regel lagen Theile des Magens, des Colon transversum und Dünndarmschlingen im linken Pleuraraume und konnten hier durch den stark tympanitischen, übrigens je nach den Füllungszuständen des Magens und Darmes wechselnden Percussionston erkannt werden. Leichtenstern zeigte, dass man durch künstliche Füllung des Magens und des Colon mit Flüssigkeit (durch Schlund- und Darmsonde) den Percussionston ändern und hierdurch die Theilnahme des Magens oder des Colon an der Bruchbildung feststellen kann. Wie unsicher indessen noch im Ganzen die Diagnose ist, das beweist am besten die Thatsache, dass die meisten Zwerchfellhernien zufällig bei Obductionen gefunden wurden. Ein Bruchsack ist bei traumatischem Zwerchfell-

bruche nicht vorhanden, man sollte demnach richtiger von einem *Prolapse* sprechen, doch fand Bohn, der 80 Fälle von Zwerchfellbruch aus der Literatur zusammenstellte, in 14 einen Bruchsack ausdrücklich erwähnt. Obgleich die Einklemmung, besonders bei traumatisch entstandener H. diaphragmatica, nicht so selten vorkommt, ist doch erst *ein* Fall von Zwerchfellbruch Gegenstand chirurgischer Behandlung geworden (Bardenheuer), und auch diese eine Operation blieb erfolglos, weil von der Bauchwunde aus die Bruchpforte nicht gefunden werden konnte. Uebrigens hat schon Laennec die operative Behandlung der H. diaphragmatica durch Laparotomie geplant und meinte, man könne durch Hungern und aufrechte Lagerung des Kranken den reponirten Bruchinhalt so lange in der richtigen Lage erhalten, bis die Pforte sich verengt oder geschlossen habe. Popp schlägt vor, durch die später von G. Simon ausgebildete manuelle Rectalpalpation, durch das Einführen der ganzen Hand bis zum S romanum (§ 245), einen Repositionsversuch zu machen.

§ 272. Allgemeines zur Anatomie und Classification der Leistenbrüche, Herniae inguinales.

Ueber die anatomischen Verhältnisse der Leisten- und Schenkelbrüche (§ 276) sind in der ersten Hälfte dieses Jahrhunderts sehr eingehende Untersuchungen angestellt worden, deren Ergebnisse jedoch nicht in allen Punkten Bedeutung für die Praxis haben. Wir können deshalb bei der Schilderung der Anatomie der genannten Brucharten manche Einzelheiten, welche in praxi von keinem Belange sind, unerwähnt lassen, um für das wirklich Wichtige etwas mehr Raum zu gewinnen.

Betrachtet man zunächst den unteren Theil der vorderen Bauchwand von hinten her, so zeigt es sich (Fig. 194), dass das parietale Blatt des Peritoneum in Form von fünf Längsstreifen, eines medianen und je zweier seitlicher, gegen die Bauchhöhle etwas vorgewölbt wird. Diese Streifen entsprechen: 1) median, dem Reste des Urachus, dem Ligamentum umbilico-vesicale medium (Luvm), 2) lateral, an der Seitenwand der Blase, den Resten der beiden Nabelarterien, den beiden Ligamenta umbilico-vesicalia lateralia (Luvl), 3) noch weiter lateral und gerade in der Mitte des Poupart'schen Bandes, den beiden A. A. epigastricae int. (Ae), welche in etwas schräger Richtung nach innen und aussen verlaufen. Zwischen und zur Seite dieser fünf Stränge liegen sechs Gruben, jederseits drei, die *Foveae inguinales*, und zwar die Foveae inguinales *internae* (J) zu beiden Seiten des Ligam. umbil.-vesic. med., zwischen ihm und dem jedseitigen Ligam. umbil.-vesic. lat., sodann zwischen dem letzteren und der A. epigastrica jederseits die Foveae inguinales *mediae* (M), endlich nach aussen von den beiden A. A. epigastricae die Foveae inguinales *externae* (E). Alle diese Gruben können der Ausgangspunkt der Bruchsackbildung werden. Am seltensten geschieht dies in der Fovea inguin. int., denn diese Grube entspricht nach vorn der breiten und starken Muskelmasse des M. rectus. Dagegen theilen sich die Foveae mediae und externae in die Disposition zur Bruchsackbildung, so zwar, dass darin die externae im jugendlichen, die mediae im höheren Alter vorwiegen. Die Foveae mediae entsprechen vorn einem schwachen Theile der Bauchwand; denn hier liegt ausser der dünnen Schicht der Fascia transversa nur die Sehne des M. obliquus ext. zwischen dem Peritoneum und der äusseren Haut. Wenn nun mit zunehmendem Alter die fibrös-sehnigen Gebilde an Widerstandskraft verlieren, so kann hier *der innere Leistenbruch* (Hernia inguin. int.) entstehen, welcher zuerst durch Cline und Scarpa von dem äusseren unterschieden wurde. Die Foveae inguinales ext. sind bei Neugeborenen am schärfsten ausgeprägt; sie bilden eine trichterförmige Vertiefung des Peritoneum, welche die Spitze nach aussen zur Haut richtet. Diese Vertiefung hängt mit entwickelungsgeschichtlichen

Verhältnisse so eng zusammen, dass die Entstehung *des äusseren Leistenbruches* (Hernia inguinalis ext.) nur im Zusammenhange mit diesen embryonalen Verhältnissen begriffen werden kann.

In frühen Fötalstadien liegt der unterste Theil des Peritonealsackes im Scrotum, welches während seiner Entwickelung diesen Theil der Peritoneum allmälig etwas mehr von der grossen Peritonealhöhle absondert, bis er endlich zum *Processus vaginalis peritonei*, dem *Scheidenfortsatz*, wird. Dieser Processus bildet eine weite Tasche und steht oberhalb des Poupart'schen Bandes und nach aussen von der A. epigastrica int. mit der grossen Peritonealhöhle in freiem Zusammenhange. Zur selben Zeit bewegt sich der Hoden, welcher sich von dem unteren Theile der Urniere abschnürt, durch die Contraction des sog. Gubernaculum Hunteri nach unten, gelangt im Scrotum an die hintere Fläche des Proc.

Fig. 194.

Ansicht der Innenfläche der vorderen Bauchwand, von einem frontalen Medianschnitte des Beckens aus. B Blase. VV Vasa deferentia. Ae Ae Art. Art. epigastricae. Luvl Luvl Ligamenta umbilico-vesicalia lateralia. Luvm Ligamentum umbilico-vesicale medium. J Fossa inguinalis int. M Fossa inguinalis med. E Fossa inguinalis ext. 1/3 d. n. Gr.

vaginal. peritonei und stülpt sich von aussen her in dessen Fortsatz derart ein, dass er einen doppelten serösen Ueberzug erhält, einen, welcher mit seiner Oberfläche fest verwächst und einen, welcher ihn lose umgibt, *die Tunica vaginalis testis propria*. Der obere Theil des Proc. vaginalis peritonei, welcher von dieser Einstülpung nicht betroffen wird und nach aussen von dem Samenstrange liegt, schrumpft zu einem lockeren Bindegewebe ein, welches den Samenstrang scheidenartig umhüllt und mit dem der Fascia transversa abdominis entsprechenden Bindegewebe *die Tunica vaginalis funiculi spermatici* bildet. Von diesem normalen Gange der Entwickelung kann nun, abgesehen von dem mangelhaften oder fehlerhaften Descensus testiculi (§ 352), in der Weise eine Abweichung eintreten, dass der Hoden an der hinteren Wand des Proc. vaginalis peritonei liegen bleibt, ohne ihn einzustülpen, und dass dann der Proc. vaginalis gar nicht zum Schrumpfen kommt. Dies scheint nicht allzu selten der Fall zu sein; wenigstens fand Zuckerkandl bei der Untersuchung von 100 Kinderleichen, welche der 11. und 12.

Lebenswoche angehörten, in 37 Fällen den Proc. vaginalis offen. Dann besitzt der Hoden keine eigene Tunica vaginalis, sondern prominirt nur als flache Erhebung in den Grund des Scheidenfortsatzes hinein. *Der offen gebliebene fötale Processus vaginalis peritonei entspricht nun für die Zeit nach der Geburt einem vorgebildeten Bruchsacke, in welchen durch Steigerung des intraabdominalen Druckes nur Darmschlingen einzutreten haben, um eine H. inguinalis externa zu bilden.* Der Bruchinhalt liegt dann dem frei in den Processus vaginalis hereinragenden Hoden dicht an, und dies Verhalten lässt bei der anatomischen Untersuchung sofort diese specielle Art des äusseren Leistenbruches erkennen. „Angeboren" darf man aber den Bruch nicht nennen, denn nur der Bruchsack ist angeboren, nicht der Bruch selbst, weil doch erst nach der Geburt die Darmschlingen in den Bruchsack eintreten. Uebrigens trifft diese Entstehung der H. inguinal. ext. nur für eine Minderzahl von Fällen zu.

Die Mehrzahl der äusseren Leistenbrüche entsteht erst nach Vollendung der gewöhnlichen Entwickelung. Es bildet sich nämlich von der Fovea inguinalis ext. aus, deren trichterförmige Vertiefung dem Schrumpfen des Proc. vaginalis entspricht, ein neuer Bruchsack in die Tunica vaginalis funiculi spermatici hinein. Als erste Ursache dieser secundären Bruchsackbildung glaubt Heckel die Schwere des Hodens annehmen zu sollen; er bezieht sich dabei auf einen, schon von Scarpa an der Leiche angestellten Versuch, in welchem der Zug am Hoden die Grube des Proc. vaginalis an der vorderen Bauchwand, die Fovea inguinalis ext. (Fig. 194 E), trichterförmig nach unten verlängert. Die Vergrösserung des Bruchsackes, welche zweifellos von den nachdrängenden Darmschlingen abhängig ist, findet auf Kosten der Tunica vaginalis des Samenstranges statt. Ihre Fasern werden auseinander geschoben, und schliesslich tritt der Bruch ebenfalls in den Boden des Scrotum ein. Der Hoden aber, welcher vom Bruchsacke erreicht wird, liegt in diesen Fällen niemals, wie bei der ersteren Varietät, frei neben den Darmschlingen; er besitzt vielmehr seine geschlossene und mit dem Bruchsack nicht communicirende Tunica vaginalis testis propria.

Auch das weibliche Geschlecht hat einen Proc. vaginalis peritonei, welcher in die dem Scrotum entsprechende Hautausstülpung, in das Labium majus eintritt. Der Rest dieses fötalen Gebildes wird als Nuck'sches *Divertikel* bezeichnet; an seiner Innenwand liegt das Ligamentum rotundum. *Die Hernie des Labium majus der Frauen entspricht demnach dem äusseren Leistenbruche der Männer.* Sie ist indessen viel seltener, als der letztere und erregt, da der Canalis Nuckii leer, keineswegs solches anatomisches Interesse, wie dies bei dem Leistenbruche in seinen Beziehungen zum Samenstrange und Hoden der Fall ist.

§ 273. Unterscheidung des äusseren und des inneren Leistenbruches.

Der *äussere* Leistenbruch entsteht am häufigsten in den ersten Kinderjahren; doch kommen auch in der Adolescenz und selbst noch nach Vollendung des Wachsthumes, bis gegen das 30. Lebensjahr hin, zahlreiche Fälle vor. Die Fovea inguinalis ext. und das an die Spitze ihres Trichters sich anschliessende Gewebe der Tunica vaginalis funiculi spermatici sind gegenüber den Gelegenheitsursachen, welche zur Bruchbildung führen (§ 257), immer ein Ort des geringeren Widerstandes. Erst wenn mit zunehmendem Alter die bindegewebigen Platten, welche der Fovea inguin. media entsprechen, ihre Elasticität verlieren, wird der Ort des geringeren Widerstandes nach dieser Grube verlegt. Man darf wohl annehmen, dass *die meisten Leistenbrüche, welche vor dem 25. Jahre entstehen, äussere sind, während die Mehrzahl der nach dem 40. Jahre entstandenen der Fovea*

inguin. media angehören, also innere sind. Zwischen dem 25. und 40. Lebensjahre liegt eine Periode, in welcher theils äussere, theils innere Leistenbrüche entstehen.

Die differentiellen Diagnose dieser beiden Bruchvarietäten sowohl, wie auch der Bruchschnitt (§ 275) erfordern die genaue Kenntniss der anatomischen und klinischen Verhältnisse, welche der einen und der anderen Art der Leistenbrüche zukommen. Wir geben im Folgenden die Hauptunterscheidungsmomente an.

1) *Die Bruchpforte des äusseren Leistenbruches entspricht dem Leistencanale, welcher die Bauchwand oberhalb des Poupart'schen Bandes in schräger Richtung, von hinten, oben und aussen nach vorn, unten und innen, durchsetzt und den Samenstrang enthält.* Der äussere Leistenbruch kann also keinen anderen Weg gehen, als der Samenstrang selbst. *Die Bruchpforte des inneren Leistenbruches dagegen wird durch eine rundliche Oeffnung zwischen den Fasern der Sehne des M. obliquus ext. gebildet.* Man bezeichnet deshalb auch den äusseren Leistenbruch, wegen des schrägen Verlaufes des Bruchcanales, als *Hernia obliqua,* den inneren als *Hernia directa.*

2) *Der äussere Leistenbruch tritt nach aussen, der innere nach innen von der A. epigastrica int. aus der Bauchhöhle heraus.* Den Einfluss, welchen dieses Verhalten auf die Methodik des Bruchschnittes ausübt, werden wir § 275 kennen lernen. In diagnostischer Beziehung bleibt hier zu bemerken, dass zwar die A. epigastrica nicht gefühlt, wohl aber die Stelle bestimmt werden kann, an welcher die A. femoralis unter dem Poupart'schen Bande hervortritt. Zu dieser Bestimmung dient uns 1) die Pulsation dieser grossen Arterie, 2) die anatomische Lage der Arterie, welche stets in der Mitte einer, von der Spina ant. super. ossis ilei zur Mitte der Symphysis ossium pubis gezogenen Linie, also gerade an dem Halbirungspunkte des Poupart'schen Bandes unter demselben hervortritt. Die letztere Bestimmung ist genügend scharf, um auch die Lage der A. epigastrica zum Canalis inguinalis zu kennzeichnen; denn die A. epigastrica entspringt gerade da aus der A. femoralis, wo diese unter dem Poupart'schen Bande her das Becken verlässt. Der Samenstrang ruht gewissermassen auf der Ursprungsstelle der A. epigastrica so auf, dass die Arterie seinem innersten Contour entspricht. *Wenn nun die Bruchpforte nach aussen von dem Ursprunge der A. epigastrica liegt, so ist der Bruch ein äusserer Leistenbruch; liegt sie aber mit ihrem ganzen Umfange nach einwärts von der A. femoralis, so ist der Bruch ein innerer Leistenbruch.* Das letztere trifft freilich auch bei den Schenkelbrüchen zu, aber nach den in § 276 aufgeführten differentiellen Momenten ist es nicht schwer, den Schenkelbruch von dem inneren Leistenbruche zu unterscheiden. In einem Falle sah v. Linhart die A. epigastrica auf der Höhe des Bruchsackes eine Einschnürung seiner vorderen Wand bilden.

3) *Bei der Vergrösserung des Bruches gelangt der äussere Leistenbruch, dem Verlaufe des Samenstranges folgend, in das Scrotum, der innere Leistenbruch dagegen tritt, da er keine Beziehungen zum Samenstrange hat, bei seiner Vergrösserung niemals in das Scrotum ein, sondern bleibt immer am Ligam. Pouparti stehen.* Ein Scrotalbruch ist mithin niemals ein innerer Leistenbruch. Die französischen Schriftsteller gebrauchen für die beiden Arten der Leistenbrüche auch die sehr treffenden Namen der *Oscheocele* und der *Bubonocele.* Oscheocele ist der griechische Ausdruck für Hernia scrotalis und bedeutet mithin stets einen äusseren Leistenbruch. Der Ausdruck Bubonocele beruht auf der Aehnlichkeit des inneren Leistenbruches mit der entzündlichen Schwellung der am Ligam. Pouparti der Länge nach eingebetteten Lymphdrüsen; diese Schwellung wird als *Bubo* bezeichnet (über Bubonen § 286), und so bedeutet Bubonocele einen am Ligament. Pouparti entwickelten, inneren Leistenbruch.

Von den angegebenen diagnostischen Bestimmungen ist die unter 1) angeführte nur werthvoll für kleinere Brüche, weil bei grossen auch der äussere Leistenbruch durch Dehnung des Inguinalcanales eine *directe* Bruchpforte erhalten kann, indem innerer und äusserer Leistenring aneinanderrücken. Dafür ist dann wieder die unter 3) angeführte Bestimmung gerade nur bei grösseren Hernien von besonderem Werthe. Die unter 2) gegebene Bestimmung ist immer die sicherste, weil sie auf anatomischer Grundlage beruht. Nur bei sehr grossen Bruchpforten werden die Beziehungen zur A. femoralis etwas undeutlich, weil dann die A. epigastrica von ihrem Ursprunge weit abgedrängt werden kann; hier tritt die unter 3) genannte Bestimmung als die massgebende ein.

Das Herabsteigen des äusseren Leistenbruches in das Scrotum erleidet zuweilen Ausnahmen. Bei bedeutender Enge des äusseren Leistenringes kann der Bruch gezwungen werden, sich in dem Leistencanale auszudehnen. Man bezeichnet diese Hernien als *H. inguinalis interstitialis*. Lotzbeck erwähnt sogar Fälle, in welchen diese Hernien durch die Sehne des M. obliquus ext. unter die Haut traten (H. paringuinalis). Auch der mangelhafte Descensus testiculi, das Zurückbleiben des Hodens im Leistencanale (§ 352) kann den Anlass zur interstitiellen Leistenhernie geben (Tillaux, Dreyfus). Ferner werden bei angeborener Bauchblasenspalte (§ 338) oft grosse äussere Leistenhernien beobachtet, welche an der vorderen Bauchwand liegen bleiben, weil der Hodensack kümmerlich entwickelt oder ebenfalls gespalten ist (Gross). An die H. inguinalis interstitialis reiht sich die *H. retroperitonealis* oder *properitonealis* (Krönlein) an. Es sind das Inguinalhernien, welche vom Leistencanale aus den Weg in das Bindegewebe an der vorderen Bauchwand, zwischen Peritoneum und Fascia transversa nehmen. Aehnliches kann gegen die Fossa iliaca hin geschehen. Französische Autoren haben solche Fälle, wegen der Zweitheilung der Bruchsäcke, als „Hernie en bissac", als *Zwerchsackhernien* bezeichnet.

Fig. 195.
Vordere Ansicht der Gegend des Poupart'schen Bandes (LP LP). a. ep. Art. epigastrica. A. fem. Art. femoralis. V. fem. Vena femoralis. fun. sp. Funiculus spermaticus. M. il. ps. Musc. ileo-psoas. N. cr. Nervus cruralis. M. sart. Musc. sartorius. M. pect. Musc. pectineus. M. add. l. Musc. adductor longus. M. gr. Musc. gracilis.

§ 274. Klinischer Verlauf der Leistenbrüche.

Die *äusseren* Leistenbrüche, welche in früher Jugendzeit entstehen und wegen mangelnder Behandlung mit passenden Bruchbändern (§§ 268 und 279) im späteren

[illegible] erreichen oft eine bedeutende Grösse. Das dehnbare Scrotum setzt [illegible] keinen Widerstand entgegen, und so wachsen solche Hernien [illegible] umfangreichen Geschwülsten an, welche bis zum Knie herabhängen und [illegible] Darmschlingen enthalten können. Der Penis verschwindet in der Haut- [illegible] Bruchgeschwulst, so dass man ihn kaum erkennen kann; der Harn ent- [illegible] sich aus einer seichten Grube und benetzt jedesmal die ganze Umgebung. [illegible] mit einer solchen Entwickelung des Bruches die grössten Beschwerden für den [illegible] verbunden sind, ist selbstverständlich. Indessen kann auch hier noch die [illegible] mit dem Bruchbande zum Ziel führen. Der Kranke muss längere [illegible] hindurch in horizontaler Lage zu Bett liegen und erhält öfters Abführmittel, [illegible] die Darmschlingen vollständig zu entleeren. Morgens und Abends macht man die Reposition, um die Bauchhöhle, deren Wandungen bei dem mangelnden Inhalte gewissermassen geschrumpft sind, allmälig wieder an die Anwesenheit der Darmschlingen zu gewöhnen. Gelingt anfänglich die Reposition auch nur zum Theil, so sucht man eben das halbe Resultat durch Anlegen einer Gummibinde zu erhalten, welche in Kreistouren das Scrotum umfasst. Der elastische Druck der Binde drängt ebenfalls die Darmschlingen nach der Bauchhöhle zurück. Endlich ist die vollständige Reposition erreicht, und es muss nun versucht werden, die grosse Bruchpforte durch ein passendes Bruchband verschlossen zu halten. Man wählt hierzu breite Pelotten und lässt eventuell den Schenkelriemen noch breit mit Leder unterfüttern (über diese Vorrichtung § 279). Diese Behandlung einer grossen Scrotalhernie ist zwar kein chirurgisches Kunststück und jedenfalls langweiliger, als die Ausführung einer Radicaloperation (§§ 267 und 275, Schluss); aber bei den grossen Scrotalbrüchen handelt es sich oft um alte Leute, welche weder eine Operation wünschen, noch eine so eingreifende leicht ertragen würden. Man sei dann mit dem minder glänzenden Ergebnisse zufrieden, dass endlich doch ein passendes Bruchband gute Dienste leistet.

Der *innere* Leistenbruch spielt klinisch eine weit geringere Rolle, als der äussere. Er wächst selten über Faustgrösse und wird kaum jemals eingeklemmt, so dass *fast nie ein Bruchschnitt an einem inneren Leistenbruche auszuführen ist.* Diese Ungefährlichkeit der inneren Leistenbrüche wird durch die relativ grosse und directe Bruchpforte bedingt. Doch soll man deshalb nicht versäumen, auch die inneren Leistenbrüche mit passenden Bruchbändern zu versehen (§ 279). Haben sie hier auch nicht gerade den Zweck, die Einklemmung zu verhüten, so sind doch die übrigen Beschwerden zu vermindern, welche besonders dann eintreten, wenn die Bruchkranken schwere körperliche Arbeit verrichten müssen. *Schon die ersten Andeutungen eines inneren Leistenbruches erfordern ein Bruchband, welches, dauernd getragen, die wirkliche Entwickelung des Bruches verhüten kann.* Die ersten Symptome bestehen in einer schmerzhaften Empfindung in der Gegend der Fovea inguinalis med. (§ 272) und in dem Gefühle, „als ob bei der Arbeit die Eingeweide an dieser Stelle heraustreten wollten". In der That fühlt man, wenn man bei solchen Leuten die flache Hand gegen die äussere Bauchwand, entsprechend der Fovea inguin. med., anlegt und nun husten lässt, den heftigen Anprall der Darmschlingen gegen die Bauchwand, deren atrophirende Gewebe den normalen Widerstand nicht mehr leisten. Solche Kranke tragen, obgleich ein eigentlicher Bruch noch gar nicht besteht, mit Vortheil Bruchbänder mit breiter Pelotte, damit der elastische Druck den Widerstand der Bauchdecken verstärke. Die Leute erlangen hierdurch wieder ihre volle Arbeitsfähigkeit. Zur Radicaloperation (§ 267) geben innere Leistenbrüche kaum Anlass, da gerade hier die Beschwerden selten sehr hochgradig werden.

Sehr grosse Leistenbrüche enthalten zuweilen Organe, welche in anderen Brüchen kaum vorkommen. So wurde die *Blase* im Bruchsacke gefunden, von

Scott und Krönlein, sogar bei der Herniotomie. Diese *Cystocele* soll vorwiegend dadurch veranlasst werden, dass bei frühzeitiger Schrumpfung der Ligam. umbilico-vesicalia lateralia (§ 272), die Blase sich nach der Seite hin ausdehnt (Englisch). Häufiger als die Blase findet man in Inguinalbrüchen den *Eierstock*. Von dieser *Oophorocele* konnte Englisch 38 Fälle aus der Literatur zusammenstellen; in 27 lag das Ovarium in Leistenbrüchen, in 9 in Schenkelbrüchen, einmal in einer Hernia obturatoria (§ 280); die Leistenhernien waren fast alle angeboren, die Schenkelhernien alle erworben. Nach Kiwisch lässt sich die Diagnose dadurch stellen, dass man die Sonde in den Uterus führt und durch die Bewegung des Uterus auch an dem Ovarium Bewegungen hervorruft. Uebrigens leitet auch die Form des Ovarium und seine menstruale Anschwellung zuweilen auf die richtige Diagnose. Englisch berichtet weiter, dass in 20 Fällen von Oophorocele der Bruchschnitt ausgeführt und das Ovarium entweder reponirt oder exstirpirt wurde, wie dies zuerst von Pott geschah; doch war nur in 7 Fällen vor der Operation die Diagnose richtig gestellt worden. Die heftigen Schmerzen, welche in den Unterleib ausstrahlen, führen zur Operation. Rizzoli unternahm eine Art Radicaloperation der Oophorocele, indem er das Ovarium durch die erweiterte Bruchpforte in die Bauchhöhle zurückschob.

Was die differentielle Diagnose zwischen den beiden Arten des Leistenbruches und den Geschwülsten des Hodens und Samenstranges, sowie der Inguinalgegend betrifft, so sei hier kurz bemerkt, dass der äussere Leistenbruch mit einer Hydrocele des Hodens und des Samenstranges, sowie mit Hodenschwellungen und Hodengeschwülsten, der innere Leistenbruch besonders mit Lymphdrüsenschwellungen verwechselt werden könnte. Um jedoch die einzelnen Unterscheidungsmomente aufzustellen, ist es nothwendig, die Symptome der genannten Krankheiten mit in Rechnung zu ziehen. Deshalb soll die differentielle Diagnostik auf diesem Gebiete erst bei Erörterung der in Frage kommenden Krankheitsbilder (Cap. 24 und § 347) besprochen werden.

§ 275. Der Bruchschnitt bei Leistenbrüchen.

Die allgemeine Methodik der Herniotomie, welche in den §§ 263—265 dargestellt wurde, findet auf den Bruchschnitt bei Leistenbrüchen uneingeschränkte Anwendung; deshalb genügen hier nur wenige ergänzende Bemerkungen. Von dem Princip des langen Hautschnittes über die ganze Bruchgeschwulst hin soll man auch bei den riesenhaft entwickelten Scrotalhernien nicht abgehen, wenn es sich auch manchmal um fusslange Schnitte handelt. Solch lange Schnitte lassen die vielfach complicirten Verhältnisse des grossen Bruches vollständig übersehen, nach Beendigung der Operation aber schrumpft das elastische Scrotum so zusammen, dass die Wundlinie sich ganz bedeutend verkürzt. Bei dem Freilegen des Bruchsackes werden einige Aeste der A. A. scrotales durchschnitten, welche die Ligatur schliesst.

Einige Chirurgen der ersten Hälfte dieses Jahrhunderts bemühten sich, durch sorgfältige anatomische Studien die topographischen Verhältnisse der einzelnen Brucharten klar zu legen und glaubten hierdurch ermitteln zu können, wie viele fasciale Umhüllungen bei den einzelnen Arten der Brüche den Bruchsack bedecken. In der That wäre es für die genaue Ausführung des Bruchschnittes erwünscht, die Zahl dieser fascialen Blätter zu kennen; aber die anatomische Untersuchung hat sich in dieser Beziehung als unfruchtbar erwiesen. Hat man auch die genaue Diagnose, beispielsweise auf äusseren Leistenbruch gestellt, so weiss man deshalb doch nicht, ob zwei oder sechs Bindegewebsschichten getrennt werden müssen,

um den Bruchsack zu erreichen. Die in der Norm zu unterscheidenden Schichten verwachsen nicht selten mit einander, und feine, am normalen Organe durch das Messer kaum darstellbare und namenlose Lamellen des Bindegewebes werden unter dem Reize des wachsenden Bruches und des lange getragenen Bruchbandes zu derben, fascialen Blättern. Man spalte demnach so viel fasciale Blätter, als man eben vorfindet und beachte die Vorsichtsmassregeln, welche in § 263 betreffs der Freilegung und Eröffnung des Bruchsackes gegeben wurden. Doppelte Bruchsäcke (§ 264) scheinen an den Leistenbrüchen sehr selten vorzukommen; dagegen beobachtet man gerade hier die ebenfalls in § 264 erwähnte Sanduhrform des Bruchsackes; die Schnürstelle des Bruchsackes ist dann zuweilen der Sitz der Einklemmung, so dass man auf eine Erweiterung der Bruchpforte verzichten kann.

In der grossen Mehrzahl der Fälle freilich muss für die Reposition der Darmschlingen die Bruchpforte erweitert werden, und es stellt sich die Frage: in welcher Richtung soll das geknöpfte Messer den Bruchring einschneiden? Die durch die anatomischen Beziehungen der Leistenbrüche zur A. epigastrica begründete Regel lautet: *bei äusserem Leistenbruche erweitere man die Bruchpforte nach aussen, bei innerem aber nach innen.* Da nun aber fast ausnahmslos äussere Leistenbrüche Gegenstand des Bruchschnittes werden, so ist die practisch wichtige Folgerung aus dieser Regel, dass ein Einschneiden des Bruchringes nach innen, gegen die A. epigastrica hin zu vermeiden ist. Weiss man nicht genau, ob ein innerer oder äusserer Leistenbruch vorliegt, so spaltet man die Bruchpforte senkrecht nach oben (Scarpa). Die Erweiterung nach unten dagegen und besonders nach unten und innen ist in jedem Falle zu vermeiden, weil hierbei die A. epigastrica und der Samenstrang, ja bei ausgiebigem Schnitte sogar die grossen Schenkelgefässe in Gefahr kommen würden. Am zweckmässigsten ist *das mehrfache Einkerben des Bruchringes*, das Débridement multiple (Vidal), wobei man jedoch die seichten Einschnitte immer an dem oberen-äusseren, bei dem seltenen Bruchschnitte des inneren Leistenbruches aber an dem oberen-inneren Segmente des Bruchringes führen soll.

Durch dieses Verfahren verliert das Gespenst einer Verletzung der A. epigastrica int., von welchem die älteren chirurgischen Lehrbücher so viel zu erzählen wissen, seine schreckliche Gestalt. Sollte das Unglück trotz alledem vorkommen, so würde kein Chirurg der Neuzeit darüber im Zweifel sein, dass man die Wunde zu erweitern, die durchschnittenen Enden aufzusuchen und zu unterbinden habe. Das eigens construirte Hesselbach'sche Compressorium für die verletzte A. epigastrica, eine pincettenartige Vorrichtung, deren Branchen mit einer Schraube gegen die Bauchwand zusammengedrückt werden, hat heutzutage nur mehr geschichtliches Interesse. In unserer Zeit dürfen wir es zwar eher wagen, eine antiseptisch gereinigte Branche der Pincette mehrere Tage in der Bauchhöhle liegen zu lassen, aber der Catgutligaturfaden ist im Interesse der Asepsis doch angenehmer, als eine Pincette. Was die Nachbehandlung betrifft, so kann einfach auf die §§ 263—265 verwiesen werden.

Holmes findet die *Resultate der Herniotomie* bei Leistenbrüchen im Ganzen besser, als bei Schenkelbrüchen, was wohl darin begründet sein mag, dass die Einklemmung des Schenkelbruches im Allgemeinen einen acuteren Verlauf nimmt, also früher zu Gangrän und septischer Peritonitis führt.

Die Schilderung der *Radicaloperation* der Brüche in § 267 nimmt so sehr auf den äusseren Leistenbruch Rücksicht, dass hier nichts hinzuzufügen bleibt. Die kleineren, harmlosen und mit wenig Beschwerden verbundenen, inneren Leistenbrüche werden kaum Gegenstand einer Radicaloperation.

§ 276. Die Anatomie des Schenkelbruches, H. cruralis s. femoralis.

Wer die anatomischen Verhältnisse des Schenkelbruches kennen lernen will, muss sich von der Gegend unter dem Poupart'schen Bande ein Präparat herstellen, wie es in Fig. 196 abgebildet ist. Das Ligamentum Pouparti überspannt jederseits den vorderen Knochenrand des Beckens, den Ramus horizontalis ossis pubis und den vorderen Rand des Os ilei, von der Spina ant. sup. herab bis zur Eminentia ileo-pectinea. Hierdurch wird ein unregelmässiger Raum abgegrenzt, welchen die vom Becken zur Vorderfläche des Oberschenkels ziehenden Organe ausfüllen. Ein grosser Theil dieses Raumes, seine ganze *äussere* Hälfte, wird eingenommen 1) von dem Ligam. inguinale ext. (Lie), welches von dem Knochenrande zwischen beiden Spinae zum Ligam. Pouparti zieht und nur von dem N. cutaneus fem. ext. durchbrochen wird; 2) von dem M. ileo-psoas, welcher oben von dem Ligam. Pouparti, unten von dem concaven Rande des Darmbeines, zwischen Spina ant. inf. und der Eminentia ileo-pectinea, begrenzt wird. In das vordere Blatt des

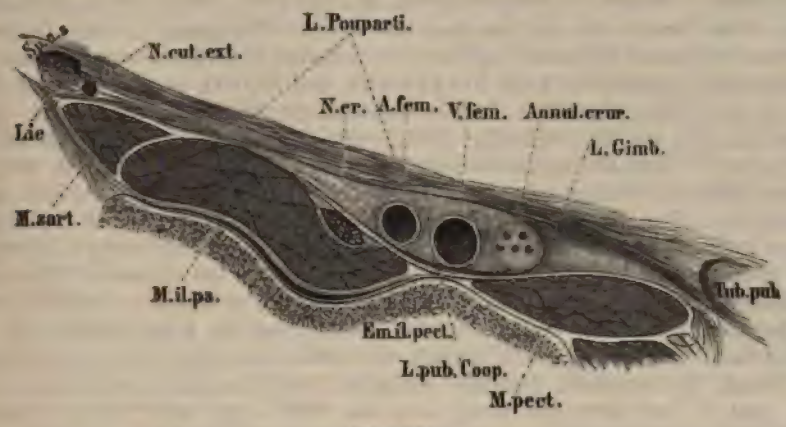

Fig. 196.

Frontaler Durchschnitt in der Linie des Poupart'schen Bandes (L. Pouparti). Sp. a. s. Spina ant. sup. ossis ilei. Lie. Ligam. inguinale ext. N. cut. ext. Nerv. cutaneus ext. M. sart. Musc. sartorius. M. il. ps. Musc. ileo-psoas. N. cr. Nerv. cruralis. A. fem. Art. femoralis. V. fem. Vena femoralis. Annul. crur. Annulus cruralis. L. Gimb. Ligam. Gimbernati. Em. il. pect. Eminentia ileo-pectinea L. pub. Coop. Ligam. pubicum Cooperi. M. pect. Musc. pectineus. Tub. pub. Tuberculum pubis. 1/3 d. nat. Gr.

M. ileo-psoas eingewebt, verlässt der grosse N. cruralis (N. cr.) mit dem Muskel das Becken, um zur Musculatur des Oberschenkels zu gelangen. Unser specielles Interesse wird von der *inneren* Hälfte jenes Raumes in Anspruch genommen, von dem Theile, welcher zwischen dem inneren Rande des M. ileo-psoas und dem äusseren des Ligam. Gimbernati übrig bleibt. Dieses Ligament füllt den inneren Winkel des Raumes zwischen dem Ligam. Pouparti und dem knöchernen Beckenrande ebenso aus, wie das oben erwähnte Ligam. inguin. ext. den äusseren. Mit seinem freien, concav ausgeschweiften äusseren Rande grenzt das Ligam. Gimbernati eine kleine Lücke ab, deren innere Grenze von der convexen Innenfläche des M. ileo-psoas gebildet ist, und welche den grossen Schenkelgefässen, der A. femoralis und der V. femoralis zum Austritt aus dem Becken dient. Beide Gefässe liegen im äusseren Theile dieser Lücke, die Arterie aussen, dem M. ileo-psoas zunächst, die Vene innen, dicht an der inneren Seite der Arterie. Es bleibt nun zwischen dem Innenrande der Vene und dem Aussenrande des Ligam. Gimbernati ein kleinster, nur etwa 2 Cm. breiter Raum übrig, *der Schenkelring*, Annulus cruralis. Ein feinfaseriges Bindegewebe, in dessen Maschen Fettträubchen und kleine Lymphdrüsen einge-

bettet sind das *Septum crurale*, schliesst den Schenkelring gegen die Bauchhöhle ab. In der Bauchhöhle selbst zieht die dünne Schicht der Fascia transversa und hinter ihr das parietale Blatt des Peritoneum über das Septum crurale hinweg.

Das Septum crurale kann nun aufhören, ein Septum zwischen der Bauchhöhle und dem Oberschenkel zu sein; es wird, durch Bildung eines Bruchsackes zwischen seinen Maschen, zur Bruchpforte (§ 257). Da die zarten Fasern des Septum von dem anwachsenden Bruchsacke bald verdrängt werden, so erhält der Bruchsack das folgende Begrenzung: 1) nach oben den unteren Rand des Ligam. Pouparti, 2) nach aussen die Vena femoralis, 3) nach innen den freien äusseren Rand des Ligam. Gimbernati, 4) nach unten den Ramus horizontalis ossis pubis, beziehungsweise einen niedrigen Bandstreifen, welcher sich nur wenig über den Knochenrand erhebt und als Ligam. pubicum Cooperi bezeichnet wird. Ueber den Ramus horizontalis ossis pubis verläuft, entweder aus der A. femoralis selbst, oder aus der A. epigastrica, nahe ihrem Ursprunge aus der A. femoralis entspringend, der Ramus anastomoticus pubicus, ein kleiner, arterieller Zweig, welcher hinter dem Os pubis zum Foramen obturatorium herabsteigt und hier mit der A. obturatoria anastomosirt. Diese kleine Arterie hat deshalb eine unverdiente Würdigung in der Anatomie des Schenkelbruches gefunden, weil sie bei einzelnen Individuen zum Stamme der A. obturatoria anwächst. Nach Tiedemann und Wyeth geht bei Frauen beinahe in der Hälfte aller Fälle die A. obturatoria von der A. epigastrica ab. Nun sollte man sich vor, diese mächtige Arterie verliefe dann dicht am Bruchsackhalse und könne bei dem Bruchschnitte nicht unverletzt bleiben. Man nannte, weil in solchen Fällen der tödtliche Ausgang für ziemlich sicher galt, diese arterielle Anastomose den „Todtenbogen" — corona mortis. Aber es hat, soweit die Erfahrungen über den Bruchschnitt des Schenkelbruches reichen, eine solche Verblutung noch niemals stattgefunden. Die Anastomose liegt an der hinteren Fläche des Bruchsackes, sie wird deshalb bei dem eigentlichen Bruchschnitte nicht verletzt; nur bei der Exstirpation des Bruchsackes (Radicaloperation § 267) könnte sie gefährdet sein. Man würde dann einfach die beiden blutenden Enden unterbinden.

Sobald der Bruchsack über die Gegend des Septum crurale hinaus nach unten tritt, liegt er hier unter der Fascia lata und zwar unter dem Theile derselben, dessen Fasern weitmaschig auseinandertreten und deshalb als *Fascia cribriformis*, siebartige Fascie, bezeichnet werden. Schneidet man bei der anatomischen Präparation diese lockeren Fasern weg, so entsteht eine ovale Oeffnung mit scharf ausgeschnittenem unteren Rande, die *Fossa ovalis*. Der scharfe Rand wird als *Plica falciformis* bezeichnet. Am untersten-innersten Punkte dieses Randes tritt die Vena saphena, welche bis dahin am Oberschenkel zwischen Haut und Fascie verlief, in die Tiefe zur Vena femoralis. Macht man an der Leiche einen Schnitt durch die Haut, entsprechend der Fascia cribriformis, so kann man ihre Fasern mit der Fingerspitze auseinanderdrängen, den Finger aufwärts zum Septum crurale und, unter Verdrängung auch seiner Fasern, bis zum parietalen Blatte des Peritoneum führen. Man fühlt dann nach innen den scharf gespannten Rand des Ligam. Gimbernati auf dem Finger. Es legt also der Finger denselben Weg aufwärts zurück, welchen der Schenkelbruch bei seiner Entwickelung abwärts geht. Dieser Weg wird als *Canalis cruralis, Schenkelcanal,* die derbwandige Umgebung des Septum crurale als *Annulus cruralis, Schenkelring,* bezeichnet. Der „Schenkelcanal" hat für den Schenkelbruch dieselbe Bedeutung, wie der Inguinalcanal für den äusseren Leistenbruch (§ 273). Doch ist, so lange kein Schenkelbruch besteht, der Schenkelcanal nicht vorhanden; er bildet sich erst mit dem Hervortreten der Hernie, oder muss künstlich mit dem Finger hergestellt werden, während der Leistencanal auch ohne Leistenbruch existirt und den Samenstrang zum normalen Inhalte hat.

§ 277. Klinischer Verlauf des Schenkelbruches.

Im Kindesalter kommen Schenkelbrüche fast niemals vor; bezügliche Beobachtungen sind nur von Ast. Cooper und von Heyfelder bekannt. Bei Erwachsenen findet man sie selten vor dem 30. Lebensjahre. *Mindestens 75 % aller Schenkelbrüche fallen auf das weibliche Geschlecht, höchstens 25 % auf das männliche.* Dieses Verhältniss ist um so bemerkenswerther, als es sich für die Leistenbrüche umkehrt. Offenbar ist das Septum crurale bei Frauen in ungleich höherem Masse der Ort des geringeren Widerstandes, als bei Männern. Die Ursache scheint in der grösseren Breite des Septum begründet zu sein, und diese hängt wieder mit der grösseren Breitenausdehnung des ganzen weiblichen Beckens zusammen. Das Ligam. Pouparti ist bei Frauen durchschnittlich länger, als bei Männern, und so ist es auch das Septum crurale. Als individuelles Moment für eine grössere Disposition zum Schenkelbruche muss dann noch die häufige Wiederholung der Schwangerschaft und eine eigenthümliche Entwickelung des Fettgewebes genannt werden. Was die Fettbildung betrifft, so fand Roser an der Leiche, dass die Fettklümpchen, welche die Maschen des Septum crurale ausfüllen, lipomartig wuchern und das Peritoneum in ähnlicher Weise trichterförmig nach sich ziehen können, wie es schon § 271 an der vorderen Bauchwand erwähnt wurde. Während v. Linhart diese Roser'sche Theorie nicht nur annahm, sondern auch auf andere Brucharten übertrug, sprachen sich E. Richter und Wernher entschieden gegen dieselbe aus und meinen, es handele sich entweder um subseröses Fett, welches *mit* dem Bruchsacke aus der Bauchhöhle heraustrete (E. Richter) oder um zufällig vorhandene, andere Fettmassen (Wernher). Allerdings gibt es verschiedene Formen, unter welchen Fett am Bruchsacke gefunden wird, ohne seine Entstehung irgendwie zu beeinflussen. Diese *Adipocele* oder *Liparocele, der Fettbruch*, den wir von der Epiplocele, dem Netzbruche (§ 258), scharf trennen müssen, kann sich ausbilden: 1) durch Fettbildung in alten leeren Bruchsäcken (Wernher), 2) durch Einstülpen von subserösen Fetttrauben in die Höhle des Bruchsackes (E. Richter), 3) durch lipomatöse Wucherungen an den gewöhnlichen Bruchpforten (Englisch).

Was die Lage des Schenkelbruches betrifft, so sieht und fühlt man die Bruchgeschwulst immer *unterhalb* des Poupart'schen Bandes und fast regelmässig nach innen von den grossen Schenkelgefässen. Die einzige Ausnahme in letzterer Beziehung besteht darin, dass ein Bruch auch in dem paravasculären Bindegewebe der grossen Schenkelgefässe nach unten treten kann. Man bezeichnet diese Bruchform als *Bruch in der Gefässscheide* oder auch nach dem französischen Autor, welcher sie zuerst beschrieben, als Cloquet'sche Hernie. Die Bruchgeschwulst deckt in solchen Fällen die grossen Schenkelgefässe von vorn her zu und liegt genau unter dem Mittelpunkte des Poupart'schen Bandes, während sie bei den gewöhnlichen Schenkelbrüchen einige Centimeter nach innen von diesem Punkte zu finden ist.

Die Schenkelbrüche erreichen selten eine bedeutende Grösse; für eine erhebliche Ausdehnung der Bruchpforte fehlt der Raum. Ein Schenkelbruch von der Grösse eines Hühnereies muss schon für sehr gross gelten; in der Regel beschränkt er sich auf den Umfang einer dicken Wallnuss.

Die *Diagnose* des Schenkelbruches ist in der Regel leicht zu stellen. Nur bei oberflächlicher Untersuchung könnten Irrthümer entstehen durch Anschwellungen der am Ligam. Pouparti und an der Schenkelvene liegenden Lymphdrüsen (§ 286), durch Wanderabscesse, welche auf dem M. ileopsoas herabrücken (§ 362), durch Varicen der Vena saphena (Bardeleben), durch Sarkome des Oberschenkels und Aneurysmen der A. femoralis (§ 461). Vor Verwechselung des

Schenkelbruches mit dem Leistenbruche schützt die genaue Lagebestimmung der Geschwulst im Verhältniss zum Poupart'schen Bande. Ist dieses, wie bei fettleibigen Personen, nicht gut zu sehen oder zu fühlen, so construirt man sich seinen Verlauf, indem man die Symphysis ossium pubis mit der Spina ant. sup. ossis ilei durch eine gerade Linie verbindet. *Alle Brüche, welche oberhalb dieser Linie heraustreten, sind Leistenbrüche, alle, welche unterhalb liegen, sind Schenkelbrüche* oder Brüche des Foramen obturatorium. Die Schilderung dieser letzteren seltenen Bruchform (§ 280) wird uns lehren, dass ihre Unterscheidung von den Schenkelbrüchen allerdings recht schwierig ist. Einen sehr practischen diagnostischen Anhalt zur Unterscheidung des Schenkelbruches vom Leistenbruche gibt v. Linhart an. Man dränge durch das Scrotum, dem Samenstrange entlang gegen den äusseren Leistenring vor und wird diesen beim Schenkelbruche natürlich leer finden.

Die Enge der Bruchpforte bedingt bei Schenkelbrüchen eine grössere Einklemmungsgefahr, als sie im Allgemeinen für die Leistenbrüche besteht. Es kommt nicht selten vor, dass der Schenkelbruch in dem Augenblicke, in welchem er entsteht, sofort eingeklemmt wird. Lemoine beobachtete schon 10 Stunden nach Beginn der Einklemmung eines Schenkelbruches Gangrän der Darmschlinge. So fällt eine relativ hohe Quote von Einklemmungen und besonders von gefährlichen Einklemmungen, demnach eine hohe Quote aller Bruchschnitte (§ 263) gerade auf den Schenkelbruch.

§ 278. Der Bruchschnitt bei Schenkelbruch.

Man führt den Hautschnitt in der Längsaxe des Oberschenkels und setzt ihn bei kleiner Bruchgeschwulst nach oben bis über das Ligam. Pouparti, nach unten bis über die Bruchgeschwulst hinaus fort. Die Zahl der bindegewebigen Blätter, welche den Bruchsack zudecken, ist hier oft noch grösser, als am Leistenbruche. Doch kann bei lange bestehenden und relativ grösseren Schenkelbrüchen auch gerade das Gegentheil vorliegen. Der Bruch ist dann auf seinem Wege nach abwärts durch eine Lücke der Fascia cribriformis hindurchgetreten und hat die übrigen Bindegewebsplatten durch Druck so verdünnt, dass er schon nach Spaltung der Haut ganz frei liegt. So bleibt auch hier der Satz in Geltung: vor Beginn der Operation lässt sich nicht sagen, wie viele Fascienblätter man finden wird, so sehr sich auch anatomische Untersuchungen bemüht haben, dieses auszumitteln. Wie bei den Leistenbrüchen (§ 275) wird Schicht für Schicht getrennt und der Bruchsack unter horizontaler Messerführung mit der grössten Vorsicht geöffnet, weil in den kleinen Bruchsäcken nur wenig Bruchwasser Raum findet.

Die weitere Spaltung des Bruchsackes geschieht genau so, wie es für den Bruchschnitt im Allgemeinen (§ 263) beschrieben wurde. Es fragt sich dann: *nach welcher Richtung soll man die Bruchpforte einschneiden?* Diese Frage hat hier eine erhöhte Bedeutung, weil die Bruchpforte in der Regel sehr eng, die Darmschlinge aber durch venöse Stauung sehr gespannt ist. Die Antwort lautet: *Die Erweiterung der Bruchpforte soll stets nach innen gegen das Ligam. Gimbernati hin stattfinden und im Einschneiden seines freien Randes bestehen.* Der Versuch, die Bruchpforte nach oben durch Einschneiden des Ligam. Pouparti zu erweitern, würde bei dem Manne den Samenstrang, bei der Frau das Ligam. rotundum, bei beiden Geschlechtern die A. epigastrica in Gefahr bringen, welche sich um den unteren-inneren Umfang des Samenstranges oder des Ligam. rotundum herumschlingt. Das Einschneiden nach aussen verbietet sich von selbst, da hier ganz nahe an der Bruchpforte die Vena femoralis liegt. Was endlich den

Versuch der Erweiterung nach unten betrifft (Verpillat), so kann zwar das Ligam. pubicum Cooperi getrennt werden, aber hierdurch ist kein genügender Raum gewonnen, und überdies kommt der Ram. anastomot. pubicus in Gefahr, dessen Bedeutung § 276 erwähnt wurde. Dem Einschneiden des Ligam. Gimbernati steht dagegen kein einziges Bedenken im Wege. Für die „vielfache Einkerbung" (§ 275) ist hier wenig Raum vorhanden; man beschränkt sich am besten auf einen einzigen grösseren Erweiterungsschnitt. Bei der Trennung der festen Bandmassen fühlt man das Knirschen der Fasern unter dem Messer.

Die *Radicaloperation*, welche sich auch hier an den eigentlichen Bruchschnitt anschliessen kann, ist für den Schenkelbruch schwieriger, als für den Leistenbruch. Statt der Schnürnaht des Bruchsackhalses wird man, der gefährlichen Nachbarschaft der V. femoralis wegen, besser die Ligatur wählen, und von der Exstirpation des Bruchsackes, welche, abgesehen von der Gefahr einer Venenverletzung, wegen der tiefen Lage des Bruchsackes oft recht schwierig ist, sieht man am besten ab.

§ 279. Die Bruchbänder für Leisten- und Schenkelbrüche.

Die ältesten Federbruchbänder (§ 268) wurden von Peter Camper, einem holländischen Chirurgen des vergangenen Jahrhunderts, angegeben. Das hintere Ende der Feder, deren Kraft Wernher im Allgemeinen auf 4 Kilo bestimmt hat, muss an der Lendenwirbelsäule seinen festen Stützpunkt haben, und zwar an den Muskelvorsprüngen, welche zu beiden Seiten der Proc. spinosi liegen; die spitzigen Knochenfortsätze selbst lassen keine breite Anlagerung des Bruchbandes zu, auch würde die sie bedeckende Haut leicht durch Druck schmerzhaft und wund werden. Zwei Polster, welche in dem Lederüberzuge der Bruchbandfeder angebracht sind, kommen beiderseits auf die Haut neben den Proc. spinosi zu liegen. Die *Pelotte*, ein fest gepolstertes Kissen mit Lederüberzug, ist auf einer ovalen Stahlplatte befestigt, in der die Bruchbandfeder nach vorn endigt. Die *Pelotte soll an der Feder so abgebogen sein, dass ihr unterer Rand der Bauchhöhle etwas zugekehrt, der obere etwas von ihr abgekehrt ist.* Dann sieht die Innenfläche der Pelotte nicht einfach nach hinten, sondern zugleich etwas nach oben, und der Druck der Pelotte wirkt nicht einfach von vorn nach hinten, sondern zugleich etwas von unten nach oben, wie es die von oben nach unten verlaufenden Bruchcanäle des äusseren Leisten- und des Schenkelbruches erfordern. Nur bei dem inneren Leistenbruche genügt die einfache Druckwirkung von vorn nach hinten. Da der Stützpunkt der Feder an der Lendenwirbelsäule höher liegt, als die Bruchpforten, so muss das vordere Federende auch nach unten abgebogen sein, und zwar für den Schenkelbruch in höherem Masse, als für den Leistenbruch, weil die Bruchpforte des ersteren tiefer liegt. Hierdurch bekommt freilich die Pelotte eine gewisse Neigung nach oben zu rutschen, was indessen durch den *Schenkelriemen* verhindert werden kann. Dieser greift (Fig. 197 s) von der Gegend der Synchondrosis sacro-iliaca her, wo er an die Bruchbandfeder angeschlungen ist, unten herum, wird zwischen Oberschenkel und Scrotum, beziehungsweise Labium majus, nach oben geführt und an einen Knopf befestigt, welcher nahe dem unteren Rande der Pelotte in die Stahlplatte eingenietet ist. Von dem hinteren Ende der Bruchbandfeder läuft der *Bauchriemen* über die gesunde Seite und wird an einen zweiten Knopf der Pelotte angeknöpft, so dass das ganze Bruchband einen das Becken circulär umfassenden Gürtel bildet. Dieser Gürtel darf aber der Haut nicht allzufest anliegen, weil sonst die Feder einen Theil ihrer elastischen Wirkung einbüsst; *die Bruchbandfeder muss vielmehr an der Seitenwand des Beckens in der Furche zwischen Crista ossis ilei und dem Trochanter*

major liegen und hier von der Haut so weit abstehen, dass man zwischen dieser und dem Bruchbande bequem den Finger einschieben kann. Durchaus fehlerhaft ist es, die Bruchbänder oberhalb der Crista ossis ilei anzulegen. Bei doppelseitigem Bruche tritt an Stelle des Bauchriemens eine zweite Pelotte; dann stützen sich in dem *doppelten Bruchbande* auf die Rückenpolster zwei Federn, welche vorn in je eine Pelotte endigen. Wernher und Wood empfehlen doppelte Bruchbänder auch für einseitige Brüche, um die Lage des Bruchbandes mehr zu sichern und dem Vortreten eines zweiten Bruches zuvorzukommen. Es ist dies ein Rath, der besonders bei älteren Leuten Beachtung verdient.

Die Stärke der Feder, die Grösse der Pelotte, die mehr flache oder mehr convexe Form ihrer Innenfläche, alle diese Einzelheiten variiren nach den Aufgaben, welche der betreffende Fall stellt. Wird z. B. nach geheiltem Bruchschnitte ein Bruchband zur Nachbehandlung verordnet, so kann die Feder schwach, aber die Pelotte muss breit und flach sein, damit sie auf die frische Narbe, welche übrigens durch ein Wattepolster noch geschützt wird, nicht unangenehm drückt. *Bei*

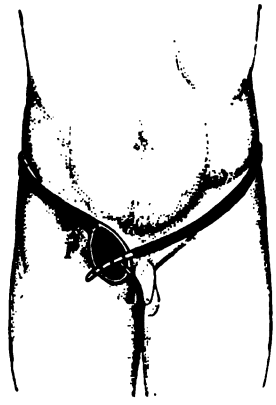

Fig. 197.
Deutsches Bruchband mit Schenkelriemen.
P Pelotte. s Schenkelriemen.

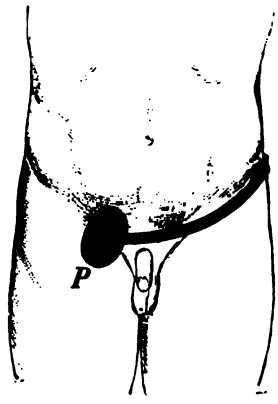

Fig. 198.
Englisches Bruchband.
P Pelotte.

grosser Bruchpforte eines Leistenbruches ist die Unterlagerung eines weich gepolsterten Kissens unter die breite Pelotte zu empfehlen. Das Kissen wird in die Bruchpforte eingepresst und passt sich den Rändern derselben genauer an, als die starre Pelotte dies thun kann.

Die vorstehenden Bemerkungen beziehen sich auf das gewöhnliche *deutsche Bruchband.* Von diesem unterscheidet sich das *englische Bruchband* (Salmon) vor Allem dadurch, dass es nicht über die kranke, sondern *über die gesunde Seite greift* (Fig. 198). Der Vorzug dieser Einrichtung liegt einmal darin, dass bei der längeren Feder die Abbiegung des vorderen Endes nach unten überflüssig ist, ferner dass der Bauchriemen unnöthig wird; die Feder stützt sich vielmehr auf eine breite, runde Rückenpelotte. Die vordere Pelotte ist mit der Feder nicht fest, sondern durch ein Nussgelenk verbunden, so dass sie sich beim Gehen in jeder Richtung drehen kann, ohne dass die Wirkung der Feder nachlässt. Man kann den englischen Bruchbändern ihre Zweckmässigkeit nicht absprechen; leider sind sie für die Armenpraxis zu theuer.

Unter der grossen Zahl anderer Bruchbandmodelle fällt es schwer, die wichtigeren zu bestimmen. Oft handelt es sich nur um kleine Aenderungen, z. B.

um die Construction der Pelotte aus Elfenbein, Hartgummi oder anderen Stoffen. Die von Langton empfohlene *Hohlpelotte* findet zweckmässige Verwendung, *wenn der Bruchinhalt nur theilweise reponibel ist;* die Höhlung nimmt dann die nichtreponirten Theile, z. B. Netzpartien u. s. w. auf. Interessant ist es, zu verfolgen, wie das Bestreben der Bandagisten, den Druck der Pelotte nicht nur von hinten nach vorn, sondern auch von unten nach oben wirken zu lassen, durch alte und neue Modelle hindurchzieht. Auf die Zweckmässigkeit dieser Druckrichtung wurde schon oben hingewiesen. So gibt es ein altes Modell, in welchem die Pelotte durch ein Rad mit Stellhaken in diesem Sinne bewegt wird. Das *Pronationsbruchband* von Loewy erreicht den gleichen Zweck durch eine kleine, in die Pelotte eingeschlossene Spiralfeder, welche den Stand der Pelotte sehr kunstvoll regulirt. Auch dieses Bruchband ist zweckmässig, aber etwas theuer. Von Camper wurden auch nichtfedernde Gurtenbruchbänder, in Form von eng anschliessenden Beckengürteln, empfohlen. In neuerer Zeit hat wieder Edel ein solch ringförmiges Bruchband angegeben, dessen Glieder wie die der Schuppenkette eines Helmes beweglich sind und sich deshalb genau an den Umfang des Beckens anschmiegen.

§ 280. Hernia obturatoria. Hernia ischiadica. Hernia perinealis. Hernia rectalis.

Allen diesen Bruchformen ist gemeinsam, dass sie sich aus dem Raume des kleinen Beckens heraus entwickeln. Bei der *H. obturatoria* handelt es sich um die Bildung eines Bruchsackes in dem Canalis obturatorius, dem kleinen Ausschnitte der Membrana obturatoria, welche das Foramen ovale des Beckens ausfüllt. Dieser Ausschnitt entspricht dem obersten Punkte der Knochenapertur und dient unter normalen Verhältnissen der Art. obturatoria und dem gleichnamigen Nerven zum Austritt aus der Beckenhöhle nach den Adductoren des Oberschenkels. Die Brüche, welche sich hier entwickeln, sind schon zu den grossen Seltenheiten zu rechnen. Unter 26 Fällen von H. obturatoria, welche Thiele aus der Literatur zusammenstellt, betrafen 24 Frauen, was mit der grösseren Breite des Foramen obturatorium bei Frauen übereinstimmt. Anfänglich liegt die Bruchgeschwulst, von dem M. pectineus und dem M. obturator. ext. bedeckt, so verborgen in der Tiefe, dass sie durch Betastung kaum zu erkennen ist. Doch kann man zuweilen, wenn man den Finger tief gegen die Membrana obturatoria einsetzt und dann den Kranken husten lässt, deutlich den Anprall der Darmschlingen gegen die Finger fühlen. Später atrophiren die genannten Muskeln, und die Bruchgeschwulst tritt näher an die Haut des Oberschenkels heran; dann ist sie leichter zu betasten, auch allenfalls durch den tympanitischen Darmton bei der Percussion zu ermitteln. Aber dann *kommt man auch in die Gefahr, die H. obturatoria mit einer H. cruralis zu verwechseln.* Es gehört gewiss eine sehr sorgfältige Untersuchung dazu, um die beiden Fälle von einander zu unterscheiden; denn die beiden Bruchpforten sind nur durch den niedrigen Ramus horizontalis ossis pubis von einander getrennt. Ueberdies wurden Fälle, in welchen gleichzeitig eine Hernia cruralis und dicht darunter eine Hernia obturatoria bestand, von Chassaignac, Miller und Newman mitgetheilt. Die meisten Fälle von H. obturatoria, welche in der Literatur verzeichnet sind, wurden zufällig bei dem Bruchschnitte gefunden, welchen man wegen eines Schenkelbruches zu unternehmen glaubte und der dann unvermutheter Weise auf das Foramen ovale führte. Lorinser war der erste, welcher vor der Operation die Diagnose richtig stellte. Ein zuerst von Romberg angegebenes Symptom der H. obturatoria, neuralgische Schmerzen im Verlaufe des N. obturatorius, ist selten zu verwerthen, weil es oft

fehlt. In drei deutlichen Fällen von H. obturatoria wenigstens, welche C. Hueter beobachtete, war keine Spur dieser Neuralgie vorhanden. Ferner hat man auf Grund anatomischer Untersuchungen angenommen, dass sich die H. obturatoria entweder zwischen M. pectineus und M. adductor brevis, oder zwischen dem letzteren und dem M. adductor magnus nach unten ausdehnen müsse. Auch diese Unterscheidung erweist sich als ziemlich werthlos für die Praxis.

Die Behandlung mit Bruchbändern erfordert bei H. obturatoria ein Band mit tief nach unten abgebogener Pelotte. Im Beginne der Einklemmung empfehlen Labbé und Roser eine Hand in die Vagina, bei Männern in das Rectum, einzuführen und die Darmschlingen nach oben zu drängen, während die andere Hand von aussen her einen Druck auf die Bruchgeschwulst ausübt. Kommt es zur Herniotomie, so lässt sich nicht mehr sagen, als dass zur Vermeidung der A. obturatoria und des gleichnamigen Nerven sehr seichte Einschnitte der Bruchpforte zu empfehlen sind. Ein regelmässiges Lageverhältniss der Arterie und des Nerven zu der Bruchpforte besteht nicht (Trélat), und man kann nicht wissen, in welcher Richtung Arterie und Nerv liegt. Thiele stellt 11 Herniotomien bei H. obturatoria zusammen, von welchen 8 mit dem Tode endeten. Die erste und zwar erfolgreiche Herniotomie bei H. obturatoria wurde von Obré (1852) ausgeführt.

Die *H. ischiadica*, zuerst von Peter Camper und Astley Cooper beschrieben, benutzt den Weg, welchen der Plexus ischiadicus nimmt, um am oberen Rande der Incisura ischiadica major das Becken zu verlassen. Mithin decken der M. glutaeus max., sowie die beiden tiefen Glutäalmuskeln die Bruchgeschwulst zu. Nun scheint diese Art der Hernie sich gerade bei atropischer Musculatur zu entwickeln, so dass sie trotz der dicken Muskelschichten, welche die Bruchgeschwulst decken, von aussen sichtbar und fühlbar wird. Für die Diagnose sind der Nachweis des tympanitischen Percussionstones und die vollkommene Reponibilität des Inhaltes der Geschwulst die wichtigsten Zeichen. Verwechselungen sind möglich mit den viel häufigeren Wanderabscessen, welche von der Myelitis granulosa der Wirbelsäule (§ 210) oder der Beckenknochen, besonders von der granulirenden Entzündung der Synchondrosis sacro-iliaca (§ 260) ausgehen. Die buchtige Beschaffenheit der Abscesshöhlen und die Dehnbarkeit ihrer Wandungen bewirken, dass solche Abscesse ebenfalls etwas verkleinert und scheinbar in die Beckenhöhle zurückgedrängt werden können. Wenn nun auch die Erscheinung der Reponibilität trügerisch sein kann, so wird immerhin der tympanitische Ton des Bruchinhaltes und der dumpfe des Abscesses die Diagnose sicher stellen. Die Aneurysmen der A. glutaea sup. (§ 364) werden durch die Pulsation zu erkennen sein. Von Einklemmungen der H. ischiadica ist nichts bekannt.

Müssen schon die H. obturatoria und die H. ischiadica als Seltenheit gelten, so ist dies noch mehr der Fall bei der *H. perinealis*. Sie entwickelt sich von dem Douglas'schen Raume aus durch eine Lücke des M. levator ani und tritt an der Perinealhaut hervor. Bei Frauen scheint die Perinealhernie leichter vorzukommen, als bei Männern; doch soll ein abnormer Descensus testiculi zum Perineum (§ 352) auch bei dem Manne Anlass zur H. perinealis geben können (Bär). Da hier keine enge Bruchpforte besteht, wird es auch kaum zur Einklemmung kommen. Die Diagnose ist wieder nach dem tympanitischen Percussionstone und der Reponibilität zu stellen. Weder die H. ischiadica, noch die H. perinealis lässt sich mit federnden Bruchbändern zurückhalten; hier sind elastische Leibgurte, ähnlich den Nabelbruchbändern (§ 270) am Platze.

Ueber *Cystocele vaginalis* und *Rectocele vaginalis*, die Einstülpung der Blase in die vordere, des Rectum in die hintere Vaginalwand, sind die Handbücher der Gynäkologie zu vergleichen. Die *rectalen Hernien*, wobei Darmschlingen vom Douglas'schen Raume aus die Rectalschleinhaut vorstülpen und

endlich an der Analöffnung zum Vorschein kommen, sind sehr selten und von keinem besonderen chirurgischen Interesse. Uhde bezeichnet sie als *Hedrocele* und erwähnt einen solchen Fall, in welchem Bünger den Bruchschnitt erfolgreich ausführte.

ZWEIUNDZWANZIGSTES CAPITEL.

Die Verletzungen und chirurgischen Krankheiten des Penis und der Harnröhre.

§ 281. Die Phimose.

Die Phimose ist eine, gewöhnlich angeborene, seltener erworbene (über erworbene Phimose § 285 und § 287) *Enge der äusseren Oeffnung der Vorhaut.* Von dem normalen Verhalten, welches gestattet, die Vorhaut nach Belieben hinter die Corona glandis zurück und dann wieder nach vorn zu ziehen, schwankt die Lichtung der äusseren Vorhautöffnung bis zu der Feinheit eines Stecknadelkopfes. Sehr schwer lässt sich entscheiden, an welcher Grenze die Norm aufhört und die Krankheit anfängt. Auch ist es nicht die Weite der Oeffnung allein, sondern zugleich die grössere oder geringere Dehnbarkeit der beiden Hautplatten der Vorhaut, welche für das normale, oder das krankhafte Verhalten den Ausschlag gibt. Deshalb werden oft die leichteren Grade der Phimose erst dann zu einer wirklichen Krankheit, wenn die Dehnbarkeit der Vorhaut durch entzündliche Krankheiten und Geschwulstbildungen (Balanitis § 285, Schanker § 286, Condylome § 286, Carcinome § 288) verloren geht. Dann ist die Phimose nur eine Theilerscheinung eines anderen Krankheitsbildes. Während diese Fälle erst in den citirten Paragraphen besprochen werden, sollen uns hier die hochgradigen Fälle von Phimose beschäftigen, in welchen die angeborene fehlerhafte Bildung für sich eine Krankheit darstellt.

Die hochgradige Phimose bedingt schon in den ersten Lebensmonaten und den ersten Lebensjahren mancherlei Beschwerden. Die wichtigsten sind 1) mangelhafte Entleerung des Harns, 2) Entzündungen an dem inneren Blatte der Vorhaut (Balanitis, § 285), hervorgegangen aus der Zersetzung der im Vorhautsacke zurückgehaltenen Secrete und Harnreste, 3) Schmerzen bei der Harnentleerung, welche wieder von diesen Entzündungen abhängen und 4) absichtliches Zurückhalten des Harns, weil die Entleerung mit Schmerzen verbunden ist, endlich 5) als Folge dieser Aufstauung (*Retentio urinae*) eine erhebliche Ausdehnung der Blase, so dass ihr Scheitel bis zum Nabel und noch über denselben hinaus ansteigt. So entwickeln sich die Störungen in ursächlich geschlossener Reihenfolge; jedoch hängt es von dem Grade der Phimose ab, ob die letzten Glieder der Reihe wirklich erreicht werden, oder ob es bei den ersten bleibt. Die erschwerte Harnentleerung bei hochgradiger Phimose scheint durch die erhöhte Thätigkeit der Bauchpresse auch das Entstehen von Hernien zu begünstigen, worauf Ravoth und Friedberg bei dem Nabelbruche hinwiesen. Kempe zählte auf 50 Fälle von Phimose 31 Hernien verschiedener Art; in 5 Fällen bildeten sich nach Operation der Phimose die Hernien von selbst wieder zurück.

Man muss darüber staunen, dass auch bei erkennbarer äusserer Oeffnung der Harn aus der Vorhauthöhle so unvollkommen abfliesst. Aber die feine Oeffnung schliesst sich durch die geringste Schwellung der Schleimhaut, auch schon durch einfaches Anhäufen von abgestossenen Epidermiszellen, und das Kind entleert dann seinen Harn nicht nach aussen, sondern in die Höhle der Vorhaut, welche sich

wie ein Gummiball aufbläht. Bei starker Spannung fliesst endlich der Harn in einzelnen Tropfen aus der feinen Oeffnung der cystisch erweiterten Vorhauthöhle ab. Wie sich in den Harnresten, welche in der Höhle stagniren, Spaltpilze entwickeln, wie sie zu Entzündungen und diese wieder zur Harnverhaltung führen, bedarf keiner weiteren Erläuterung.

Der von Güntner als *senile Phimose* bezeichnete Zustand ist wohl kaum zur Phimose zu rechnen. Bei der senilen Atrophie der Glans penis schrumpft auch das innere Blatt der Praeputium zusammen, und die Vorhaut bildet einen rüsselförmigen Fortsatz, hinter welchem sich die atrophische Eichel verbirgt.

§ 282. Die Operation der Phimose.

Im zarten Kindesalter sollte die Phimose nur dann beseitigt werden, wenn wirklich die bedeutenden Beschwerden eintreten, welche § 281 schilderte. Zuweilen reicht dann noch das *dilatirende Verfahren* aus und lässt vorläufig die Operation vermeiden. Man führt täglich einmal oder einige Male durch die äussere Oeffnung eine feine Knopfsonde ein und macht drehende Bewegungen, um den elastischen Ring des Orificium zu dehnen. Allmälig steigt man zu dickeren Sonden und endlich zu elastischen Cathetern. Das Verfahren ist mühsam, aber bei sehr schwächlichen Kindern in den ersten Lebensjahren doch angezeigt, weil *alle blutigen Operationen im zarten Kindesalter nicht ganz unbedenklich sind.* Deshalb kann auch die rituale Beschneidung bei Neugeborenen, wie sie die Juden und Muhamedaner ausführen, von chirurgischem Standpunkte aus nicht als zweckmässig anerkannt werden, wenngleich der den religiösen Gesetzgebern vorschwebende Gedanke, alle entzündlichen Krankheiten der Vorhaut und alle Störungen der so häufigen Phimose mit einem Schlage prophylaktisch zu beseitigen, in gewisser Beziehung berechtigt erscheint. Nélaton empfahl ein gewaltsam dilatirendes Verfahren mit eigenen Instrumenten, welche etwa dem dreiklappigen Mastdarmspeculum (Fig. 180. § 245) ähnlich sehen. Maas zog in der Narkose die Vorhaut gewaltsam über die Eichel zurück. In beiden Fällen entstehen Einrisse am inneren Blatte des Praeputium, welche betreffs der Heilung kaum bessere Verhältnisse darbieten werden, als die Schnittwunden der gewöhnlichen Operation mit dem Messer (s. unten).

Hat sich zu hochgradiger Phimose Balanitis (§ 285) und Harnstauung gesellt, so wird man mit dem dilatirenden Verfahren keine Zeit verlieren und selbst bei ganz kleinen Kindern sofort zur Operation schreiten. Diese entspricht bei Retentio urinae sogar einer Indicatio vitalis.

Die wesentlichsten operativen Verfahren sind folgende: 1) *Der dorsale Schnitt.* Man führt durch die Oeffnung der Vorhaut, zwischen ihr und der oberen Fläche der Eichel eine Hohlsonde so weit ein, dass deren Spitze an der Dorsalfläche des Penis hinter der Corona glandis deutlich unter der Haut zu fühlen ist. Hierbei sind zwei Fehler zu vermeiden, einmal: die Spitze der Sonde darf sich nicht zu weit nach hinten unter die sehr verschiebbare Penishaut einbohren, weil sonst der Schnitt unnöthig lang wird, ferner: die Sonde darf sich nicht in die Harnröhre verirren. Im letzteren Falle würde man die Harnröhre und die über ihr gelegenen Corpora cavernosa penis aufschlitzen. Nur die sehr geringe Entwickelung der Corpora cavernosa bei Neugeborenen macht einen solchen Irrthum möglich, doch ist er bei einiger Vorsicht immer zu vermeiden. Man darf nur von der Hohlsonde aus zuerst einen kleinen Schnitt durch die Vorhaut führen, um sofort zu erkennen, wo die Sonde liegt. Ist ihre Lage richtig, so lässt man ein spitzes Scalpell, die Schneide nach oben gerichtet, eingleiten und sticht am Ende der Sonde durch die Vorhaut durch. Nun liegt die Vorhaut der Länge nach auf der

Messerschneide (Fig. 199) und kann mit einem einzigen Zuge von innen nach aussen aufgeschlitzt werden. Bei dem Einschneiden von aussen nach innen würde die elastische Vorhaut vor dem Messer zurückweichen und die Wunde eine sehr unregelmässige werden. Einfacher noch ist die Spaltung der Vorhaut mit einer geraden oder knieförmig gebogenen Schere (Allg. Thl. Fig. 83, § 166), deren stumpfes Blatt zwischen Eichel und Vorhaut vorgeschoben wird. Die Scherenblätter halten die Vorhaut fest, so dass sie nicht zurückweichen kann. Die Blutstillung erfolgt am besten durch einige Nähte, welche äussere Haut und inneres Blatt des Praeputium zusammenheften und die spritzenden Gefässe mit umfassen. Amussat führte den Schnitt durch lineare Cauterisation aus, eine ganz unnöthige Vorsicht, da eine bedeutende Blutung bei der Phimosenoperation überhaupt nicht vorkommt.

2) *Der dorsale Schnitt mit Bildung eines dreieckigen Läppchens aus dem inneren Blatte der Vorhaut und Einnähen dieses Läppchens in den oberen*

Fig. 199.
Die Spaltung der Vorhaut auf der Hohlsonde bei der Operation der Phimose.

Fig. 200.
Die Bildung des Läppchens am inneren Blatte des Praeputium nach Roser.

Wundwinkel, nach W. Roser (Fig. 200). Diese Modification des einfachen dorsalen Schnittes wird durch Folgendes begründet. Wenn Eiterung und Granulationsbildung auf den Wundflächen eintritt, so können diese vom oberen Wundwinkel an durch narbige Schrumpfung derart zusammenwachsen, dass sich ein vollständiges Recidiv entwickelt. Der Zustand kann sogar schlimmer werden, als er war, weil die starre Narbenlinie in der Vorhaut ihre Dehnbarkeit stört. Ist dagegen im oberen Wundwinkel für primäre Vereinigung gesorgt, so ist auch der weitere Erfolg gesichert. Nun hob Roser sehr zutreffend hervor, dass bei der dorsalen Spaltung der Vorhaut, man mag sie mit dem Messer oder mit der Schere vornehmen, immer das äussere Blatt weiter hinauf gespalten wird, als das innere, welches wegen seiner grösseren Dehnbarkeit vor der Spitze des Instrumentes etwas zurückweicht. So entsteht das Bild wie in Fig. 200, in welcher die Fläche zwischen α und α' der Wundfläche entspricht. Roser empfahl nun, nach Beendigung des grossen dorsalen Schnittes am oberen Wundwinkel durch das innere Blatt zwei kleine, Y-förmig divergirende Schnitte zu legen, das so umgrenzte dreieckige Läppchen nach oben umzuklappen und die Spitze des V (α') mit dem einspringenden Wundwinkel des äusseren Blattes (α) zu vereinigen. Wenn diese eine Naht

gut liegt und hält, so ist die Heilung der Phimose gesichert. Die übrigen Nähte werden angelegt wie bei 1).

3) *Die Circumcision, die Umschneidung*, gewissermassen die Exstirpation der Vorhaut. Man beginnt mit dem dorsalen Schnitte wie bei 1), fasst aber dann jede Hälfte der vorhangartig herabfallenden Vorhaut mit der Hakenpincette und trägt sie mit Scherenschnitten ab. Von der Vorhaut soll nichts übrig bleiben, als die circulären Wundränder der beiden Blätter an der Basis des Praeputium. Diese beiden Ränder näht man zusammen und beachtet dabei die spritzenden Punkte, so dass die kleinen Arterien unmittelbar durch die geknoteten Fäden geschlossen werden. Am Frenulum praeputii müssen die Scherenschnitte vorsichtig geführt werden, damit sie nicht in die Substanz der Eichel fallen. Auch ist hier, wie im ganzen Umfange der Vorhaut, darauf zu achten, dass nicht zu viel entfernt wird und die Wundflächen der beiden Blätter nicht zu weit klaffen. Es muss eben das bequeme Anlegen der Nähte möglich bleiben.

Bei der Nachbehandlung der Phimosenoperation ist es durchaus nothwendig, *nach jeder Harnentleerung den Penis mittelst antiseptischer Lösung abzuspülen.* Auf diese Weise wird die Zersetzung des die Wunde benetzenden Harnes vermieden und einer Entzündung wirksam vorgebeugt. Wegen der Zartheit der Haut des Praeputium, wie der Glans empfiehlt es sich, die milderen Antiseptica, Salicylsäure, essigsaure Thonerde, leichte Sublimatlösungen zur Berieselung zu verwenden. Im Uebrigen bedeckt man die Wunde mit einer aseptischen Compresse, die mit Bor- oder Salicylsalbe bestrichen ist. Soll bei Erwachsenen ein vollständiger, aseptischer Schutzverband angelegt werden, so verfährt man am besten auf folgende Weise: Ein Stück Listergaze umhüllt den Penis kreisförmig und wird von aussen her mit dünnen Lagen Salicylwatte umpolstert. Dann folgt die Einwickelung des Gliedes mit feuchten Gazebinden, welche an seiner Wurzel in zwei Touren das Becken umgreifen, auf der Dorsalseite des Penis aber sich kreuzen, so dass eine *Spica penis* entsteht. In den Schlingen der gekreuzten Touren ist der Penis aufgehangen und in seiner Lage gesichert. Intelligente Kranke lernen leicht, nach jedesmaligem Harnlassen sich selbst den Verband wieder anzulegen.

Die Entfernung der Fäden geschieht vom 3. Tage an, wenn man nicht Catgutfäden verwendet, welche sich von selbst lösen.

Wurde bei kleinen Kindern die Phimose wegen Resectio urinae operirt, so schliesst die Operation mit dem Einführen des Catheters (§ 290) ab, was am besten noch während der Narkose geschieht, da schreiende und unruhige Kinder den Catheterismus ausserordentlich erschweren.

Nach Ausführung des dorsalen Schnittes und Heilung der Wunde hat man oft noch lange Zeit mit einer unangenehmen Nachkrankheit zu thun, nämlich mit der *ödematösen Schwellung der beiden Vorhautlappen*, welche zu den Seiten des Schnittes herabhängen. Dieses Oedem entsteht sehr leicht in dem lockeren, langfaserigen Bindegewebe und ist sowohl Folge der Entzündung als der narbigen Schrumpfung. In seltenen Fällen hat man aus diesem Oedem eine förmliche elephantiastische Gewebswucherung (§ 288) hervorgehen sehen. Im Beginne sind comprimirende Verbände zu versuchen, z. B. Einwickelungen mit schmalen, wollenen Binden; nach langem Bestande empfiehlt es sich, die gewucherten Lappen mit Messer oder Schere abzutragen.

§ 283. Die Paraphimose und ihre Behandlung.

Ein bemerkenswerther Folgezustand der Phimose ist die *Paraphimose.* Sie entsteht nur bei mässigen Graden von enger Vorhaut, wenn Knaben, ungefähr vom

4. Jahre an aufwärts, in kindischer Spielerei das Praeputium kräftig zurückziehen. Dann tritt sofort eine venöse Stauung in der Eichel ein, weil der scharf gespannte Ring der äusseren Vorhautöffnung nun hinter die Corona glandis zu liegen kommt und die abführenden Venen zusammenpresst, während die zuführenden Arterien immer noch Blut in die Eichel treiben. Versäumt der Knabe auch nur einige Minuten, die Vorhaut wieder nach vorn zu schieben, so ist sehr rasch ein solches Missverhältniss zwischen Eichel und Vorhautring eingetreten, dass das Zurückstreifen der Vorhaut in ihre gewöhnliche Stellung ohne Kunsthülfe gar nicht mehr möglich ist. Die Eichel wird dunkelblau, die Vorhaut selbst ödematös, und es entwickeln sich alle Grade der venösen Stauung bis zur drohenden Gangrän. Doch kommt es gewöhnlich nicht bis zum brandigen Absterben; die Knaben enthüllen, wenn der Schmerz die Furcht vor der Strafe überwinden hilft, den Eltern das Geheimniss, und die chirurgische Hülfe schreitet früh genug ein, um das Schlimmste zu verhüten. Die höheren Grade der Phimose führen niemals zur Paraphimose, weil ein Zurückstreifen der Vorhaut hier ganz unmöglich ist.

Aehnliche Zustände wie in den höchsten Graden der Paraphimose können auch dadurch bedingt werden, dass ein Knabe spielender Weise *einen Faden hinter der Corona glandis um den Penis schlingt und ihn zuknotet.* Nur bedeckt dann die ödematöse Vorhaut die äussere Fläche der angeschwollenen Eichel. *Metallringe*, welche über die Glans penis geschoben werden, haben die gleiche Wirkung. Es kann nothwendig werden, den Ring mühsam zu durchfeilen, während die Weichtheile durch eine Metallplatte geschützt werden.

Die Prophylaxe der Paraphimose würde in der frühzeitigen Operation aller Phimosen mässigen Grades bestehen. Doch wäre dies bei der Einfachheit der Behandlung einer Paraphimose entschieden zu weit gegangen. Man unterscheidet die unblutige Reposition der Vorhaut mit den Fingern und die operative Behandlung. Bei dem ersteren Verfahren umfasst der Arzt den Penis mit Daumen, Zeige- und Mittelfinger beider Hände derart, dass beide Daumen auf der dorsalen Fläche der geschwollenen Eichel, beide Zeigefinger mit ihren Spitzen an dem einklemmenden Vorhautringe aufliegen, die Mittelfinger aber die untere Fläche des Penis stützen. Der erste Act besteht nun in einem *knetenden Zusammendrücken der angeschwollenen Eichel* zwischen den Daumen und den Mittelfingern; denn zuerst muss das Missverhältniss zwischen dem Umfange der Eichel und der Enge des einklemmenden Ringes gehoben werden. In der That gelingt es meist schon in der ersten Minute, das venöse Blut aus den Maschen des Schwellgewebes der Eichel nach hinten zu verdrängen und die ödematöse Schwellung zu vermindern. Nun folgt der zweite Act: die beiden Daumen drängen die Eichel nach hinten, während die Zeige- und Mittelfinger die Vorhaut nach vorn anziehen. Misslingt die Reposition bei dem ersten Versuche, so kehrt man zu dem Kneten der Eichel zurück und macht dann einen zweiten Versuch. Erst wenn wiederholte Repositionsmanöver mit den Fingern misslungen sind, ist *die Spaltung des einklemmenden Ringes mit dem Messer* am Platze.

So einfach diese Aufgabe auch erscheint, sie wird nicht unwesentlich dadurch erschwert, dass die ödematöse Schwellung der ganzen Vorhaut den einklemmenden Ring überlagert. So müssen oft ziemlich ausgedehnte Schnitte geführt werden, bis man den Ring erreicht und spaltet. Nun kann man wieder die Reposition mit den Fingern versuchen. Führt sie zum Ziel, so kommt die Incisionswunde nach innen gegen die Eichel zu liegen und verheilt hier in der Regel ziemlich reizlos; aber nach der Heilung ist der Ring, weil er nun noch eine Narbe in seiner Substanz trägt, enger als zuvor. Deshalb kann es zweckmässig erscheinen, *nach erfolgter Reposition der Vorhaut die regelrechte Operation der Phimose* (§ 282) *vorzunehmen.* Nur sollte man aus diesem Ver-

fahren keine absolut gültige Regel machen; denn die Operation der Phimose ist leichter ausführbar in nicht geschwollenen Theilen. Man hat also beim Zuwarten den Vortheil, die Phimose später unter günstigeren Bedingungen zu operiren; auch handelt es sich in vielen Fällen um so geringe Grade von Phimose, dass diese für sich gar keine Operation erfordert.

§ 284. Die Epithelverschmelzung zwischen Glans und Praeputium. Das kurze Frenulum praeputii.

Die epitheliale Verklebung des inneren Blattes der Vorhaut mit der Eichel, auf welche besonders W. Roser die Aufmerksamkeit lenkte, kann mit einer Phimose verwechselt werden, weil in beiden Fällen das Zurückstreifen der Vorhaut hinter die Corona glandis nicht möglich ist. Indessen unterscheiden sich beide Zustände doch wesentlich dadurch, dass bei der Phimose die Vorhaut immer auf der Eichel hin und her geschoben werden kann, bei jener epithelialen Verschmelzung aber jede Verschiebbarkeit fehlt. Die Epithelverklebung ist oft so nachgiebig, dass sie sich schon bei dem ersten Versuche, die Vorhaut zurückzustreifen, löst und nun sofort das normale Verhalten hergestellt ist. In anderen Fällen bedarf es einiger kräftiger Bewegungen, um dieses Ziel zu erreichen. Sehr selten ist eine operative Trennung nothwendig, welche natürlich nur präparirend und unter successiver Spaltung des Praeputium vorgenommen werden kann. Die Wundflächen müssen dann sorgfältig mit eingefetteten Läppchen bedeckt werden, damit sie nicht aufeinander zu liegen kommen und wieder festheilen. Einfacher ist die Entfernung der ganzen Vorhaut. Feste Verwachsungen zwischen Eichel und Vorhaut kommen angeboren nur selten vor und bestehen dann meist in einzelnen schmalen Strängen, flächenhafte sind die Folge langwieriger Entzündungen, wie sie § 285 schildern wird.

Die *angeborene Kürze des Frenulum praeputii* bedingt dieselben Störungen, wie die *erworbene,* welche durch narbige Schrumpfung einer Geschwürsfläche entstand (über Schanker § 286). Bei dem Zurückziehen der Vorhaut hinter die Eichel treten heftige Schmerzen auf, und im erigirten Zustande des Penis krümmt sich die Eichel winklig nach unten; durch beide Störungen ist die Ausübung der geschlechtlichen Functionen wesentlich beeinträchtigt. In vielen Fällen freilich beseitigt sich der Zustand von selbst; das kurze Frenulum reisst bei dem Coitus ein, der untere Theil der Vorhaut wird nach hinten verzogen, und nach Heilung der kleinen Rissstelle ist das normale Verhalten hergestellt. Nur selten wird eine operative Hülfe nothwendig. Diese besteht entweder in der Exstirpation des Frenulum oder in seiner plastischen Verlängerung. Zu letzterem Zwecke kann man das Verfahren der V-förmigen Incision mit Y-förmiger Vereinigung benutzen, wie es in § 42 als Mittel zur Beseitigung des Ectropium am Augenlid beschrieben wurde. Die Spitze des V, welches die Breite des Frenulum umfasst, muss nach vorn gerichtet sein. Die angeborene Kürze des Frenulum scheint nicht zu den Seltenheiten zu gehören. Jansen zählte auf 3700 Soldaten 547 Fälle von zu kurzer Entwickelung des Frenulum; von den letzteren litten 89 gleichzeitig an Phimose.

§ 285. Die Entzündungen an Vorhaut und Eichel.

Die katarrhalische Entzündung, welche den Schleimhautüberzug der Vorhauthöhle, also das innere Präputialblatt und die Aussenfläche der Eichel befällt, wird als *Balanitis* (*βάλανος* die Eichel) oder passender, als *Balanoposthitis* (*πόσθιος* die Vorhaut) bezeichnet. Die gewöhnlichste Ursache ist die septische Zersetzung des Vorhautsecretes oder einiger Harntropfen in der Höhle des Praeputium, wie

sie besonders bei Phimose nicht selten vorkommt, die eben eine vollkommene Reinigung nicht zulässt. In anderen Fällen greift die gonorrhoische Entzündung der Harnröhre (§ 302) auf die Vorhaut über oder wird durch das abfliessende Secret übertragen. Die Drüsen, insbesondere die fettbildenden an der Corona glandis, nehmen an der entzündlichen Reizung Theil und gerathen in hypersecretorische Thätigkeit. Ihr Secret mischt sich mit abgelösten Epithelzellen und Eiterkörperchen und bildet eine weissgelbe, schmierige, durch Entwickelung von Fettsäuren oft recht übelriechende Masse, welche hauptsächlich in der Rinne hinter der Corona liegt. Während sich an der Eichel ein sehr unangenehmes Jucken und Brennen einstellt, schwillt die Vorhaut ödematös an, wird unelastisch und schwer beweglich, um so mehr, wenn schon vorher eine Phimose bestand. Bleibt der Zustand sich selbst überlassen, so entstehen durch Vereiterung der oberflächlichsten Epithelschichten flache, unregelmässige Geschwüre, deren Sitz mit Vorliebe die Umschlagsfalte des inneren Blattes der Vorhaut auf die Corona glandis ist. Entsprechende Geschwüre der Eichel und der Vorhaut führen zuweilen zu flächenartigen Verwachsungen, welche später nur mit dem Messer, Schnitt für Schnitt, getrennt werden können. Um Recidive zu vermeiden, schlägt man dann am besten die losgelöste Vorhaut nach innen um und befestigt sie mit einigen Matratzennähten (Dieffenbach).

Während die Balanitis eine diffuse Oberflächenentzündung darstellt, handelt es sich bei dem *Herpes* dieser Theile um die circumscripte Bildung kleiner, hirsekorngrosser Bläschen, welche, wie der Herpes der Lippen (§ 261), in kleinen Gruppen zusammenstehen. Anfänglich sind sie mit klarem Serum, später mit Eiter gefüllt. Berstet ein Bläschen, so entsteht ein kleines Geschwür, welches mit mehreren benachbarten zusammenfliessen und ein grösseres bilden kann. Solche Geschwüre sind immer nur ganz oberflächlich und überhäuten sich rasch. Wie dem Herpes der Lippen, so geht auch dem des Praeputium ein heftiges Jucken und Brennen voraus, welches zuweilen auch während der Entwickelung bestehen bleibt und sogar die Heilung noch überdauern kann.

Die äussere Platte der Vorhaut, wie die ganze Hautdecke des Penis wird zuweilen von Eczem, Psoriasis, Scabies, Prurigo u. s. w. befallen, doch bieten diese Hautkrankheiten, ausser einem sehr rasch eintretenden Oedeme, hier nichts Besonderes. Wir können sie daher mit dieser kurzen Bemerkung als abgethan betrachten und wollen um so länger bei den *syphilitischen Geschwüren* dieser Gegend verweilen, soweit sie in das Bereich der chirurgischen Behandlung gehören.

§ 286. Der weiche und der harte Schanker in chirurgischer Beziehung.

Das primäre syphilitische Geschwür wird als *weicher und harter* — Hunterscher — *Schanker* unterschieden. Ob diese beiden Formen auch ätiologisch zu trennen sind, oder ob sie nur der verschiedenen Entwickelung einer und derselben Krankheit entsprechen, darüber gehen die Ansichten noch auseinander. Man nennt die Autoren, welche beide Formen als *eine* Krankheit auffassen, *Unitarier*, diejenigen, welche beide Krankheitsbilder scharf trennen, *Dualisten*. Diese letzteren lehren, dass der weiche Schanker immer als Geschwür auftrete und für sich niemals eine allgemeine Syphilis nach sich ziehen könne; der harte Schanker dagegen beginne von vornherein als Knötchen und zeige sehr bald allgemein-syphilitische Symptome in seinem Gefolge. Wo diese auch nach einem weichen Schanker auftreten, da lehren die Dualisten, es seien auf denselben Boden beide Noxen, sowohl die des weichen, als die des harten Schankers übergeimpft worden; die Noxe des weichen Schankers habe zum Geschwür, die Noxe des harten zur Verhärtung

des Geschwürsrandes und des Geschwürsgrundes geführt (Chancre mixte). Die unitarische Lehre, welcher wir uns anschliessen, behauptet dagegen, dass nicht jeder harte Schanker als syphilitisches Knötchen beginne und später zum Geschwüre werde, sondern, dass er auch als Geschwür auftreten und die geschwulstartige Verhärtung erst nachher erfahren könne. Der weiche Schanker kann übrigens mit gutartigen Geschwüren sehr leicht verwechselt werden, so z. B. mit den oben erwähnten Geschwüren, welche aus der Balanitis und dem Herpes hervorgehen. Die Grenze zwischen jenen ganz harmlosen Geschwüren, welche bei jedem gesunden Menschen, ohne infectiösen Coitus, auftreten können und den infectiösen der Syphilis ist in praxi oft nicht ganz scharf zu ziehen. Manches Geschwür, welches man als „weichen Schanker" auffasst, hat wohl mit Syphilis nichts zu thun. Verbreitet sich aber ein Geschwür in die Tiefe und auf der Fläche, bekommt es insbesondere einen harten, speckigen Grund und hart infiltrirte Ränder, so ist es sicher zum syphilitischen Schanker zu rechnen. Ueber die Noxe der Syphilis vergl. den allg. Thl. § 53.

Wir heben im Folgenden aus den Erscheinungen der syphilitischen Infection einige Punkte hervor, welche speciell chirurgisches Interesse haben:

1) Die *Lymphadenitis suppurativa,* welche sich von dem *weichen* Schanker aus in den Lymphdrüsen der Inguinalgegend entwickelt und im klinischen Sprachgebrauche als *Bubo inguinalis* bezeichnet wird. Auch eine *Lymphangioitis* der subcutanen Lymphgefässe an der Rückenfläche des Penis wird zuweilen beobachtet. An dem Verlaufe der harten, mit Lymphthromben gefüllten Stränge ist leicht zu erkennen, wie sich die Lymphgefässe der linken und der rechten Seite auf der Dorsalfläche des Penis mehrfach kreuzen; es erklärt dies die bekannte Thatsache, dass rechtseitige Schanker sich mit linkseitigen Bubonen und umgekehrt compliciren. Bubonen, welche dem weichen Schanker folgen, haben grosse Neigung zur Eiterung. Liegen diese in Erweichung begriffenen Drüsen gerade an dem Septum crurale (§ 276), so können sie eine gewisse Aehnlichkeit mit Hernia cruralis erhalten. Wenn indessen auch die Schmerzhaftigkeit der Entzündung mit dem localen Schmerze der Einklemmung verwechselt würde, so fehlen doch alle Erscheinungen im Unterleib, das Erbrechen, die Stuhlverstopfung u. s. w. Hätte man sich trotz alledem täuschen lassen und den Hautschnitt auf die vermeintliche Hernie ausgeführt, so wäre der Schadeu gleichwohl nicht gross. Der Schnitt dient dann zur Exstirpation der Drüse. Bubonen, welche als Folge des *harten* Schankers auftreten, sind in der Regel klein, entsprechen etwa der Grösse einer Erbse oder Bohne und bleiben unempfindlich; sie werden deshalb als *harte, indolente Bubonen* bezeichnet. Die operative Behandlung der Bubonen bezieht sich wesentlich auf die eiterige Lymphadenitis und besteht in der Incision der Abscesse und dem Auskratzen der nichtvereiterten Drüsenreste mit dem scharfen Löffel (Allg. Thl. Fig. 157). In Betreff der anatomischen Schwierigkeiten, welche die Inguinalgegend zuweilen für solche Operationen darbietet, sind die §§ 272 und 276 zu vergleichen. Die Versuche, welche man mit Exstirpation der kleinen, harten Bubonen anstellen könnte, werden in § 287 (Schluss) Erwähnung finden.

2) Die *Entwickelung von Condylomen,* von Wucherungen des Papillarkörpers, welche auf einer leichten Entzündung beruhen. Man unterscheidet *spitze* und *breite* oder *platte* Condylome, *Condylomata acuminata* und *Condylomata lata.* Bei den *spitzen Condylomen* tritt die Bildung von Granulationsgewebe in den Vordergrund und kennzeichnet den relativ acuten Verlauf. Das spitze Condylom kommt seltener bei Syphilis, als vielmehr auf Grund einfacher entzündlicher Vorgänge vor, z. B. bei der Balanitis und besonders bei der gonorrhoischen Form derselben. Es erhellt aus dieser Thatsache die vorwiegende Gutartigkeit der spitzen Condylome. Man könnte sie mit den Warzenbildungen an den Händen

und Fingern vergleichen; wenigstens ist die Wucherung der Papillen in beiden Fällen ähnlich. Die aufschiessenden Spitzen der Papillen durchbrechen die Epidermisschicht, und so entsteht das sonderbare Bild von hohen Gipfeln mit tiefen Thälern zwischen ihnen. In diesen Thälern findet eine halb eiterige, halb aus Ernährungssaft des Rete Malpighi bestehende, also plasmatische Secretion statt. Deshalb haben die spitzen Condylome im Gegensatze zu den trockenen Fingerwarzen eine feuchte Beschaffenheit (Feucht- oder *Feigwarzen*). Stagnirt dieses Secret, so zersetzt es sich, riecht fäulnissartig und unterhält die entzündliche Reizung. Bei längerem Bestande können sich die Condylome mächtig entwickeln und über faustgrosse Gewebswucherungen bilden. Die meisten spitzen Condylome zeigen vermöge der Gefässsprossung, welche von Capillaren der Papillen ausgeht, einen bedeutenden Blutreichthum und daher eine intensiv rothe Farbe, so dass sie etwa mit einer Himbeere verglichen werden könnten. Ihr Lieblingssitz ist bei dem Manne die Umschlagstelle des inneren Blattes der Vorhaut auf die Corona glandis, bei Frauen die Furche zwischen grossen und kleinen Schamlippen, wo wallnussgrosse und grössere Condylompackete vorkommen. Bei dem Manne kann ein grösserer Condylomknoten mit Carcinom verwechselt werden. Ueber die differentielle Diagnose vergl. § 288, über die operative Behandlung § 289.

Die *breiten Condylome* entsprechen den flachen Warzen, bei welchen die wuchernden Papillen von einer gleichmässig verdickten Epidermisschicht bedeckt bleiben. Ihre Bildung ist eine *specifisch syphilitische*, ihr Lieblingssitz die Umgebung des Anus, beim Weibe ausserdem die grossen Schamlippen; doch kommen sie zerstreut auch an der Haut des Scrotum und des Penis vor. An der Vorhaut gehören sie fast ausnahmslos dem äusseren Blatte derselben an. Ihre Farbe entspricht der der normalen Haut, doch kann sich auch bei ihnen die Epidermis oberflächlich lockern, wodurch dann das Condylom eine mehr feuchte Beschaffenheit erhält und durch entzündliche Reizung etwas geröthet wird. Dies geschieht besonders bei den platten Condylomen, welche den Anus umgeben und beim Gehen der gegenseitigen Reibung ausgesetzt sind. Gegen das Nässen der breiten Condylome ist das Bedecken der Oberfläche mit Ugt. hydr. praecip. rubr. (jedoch verdünnt, 5 grm. des officinellen Präparates mit 15 Theilen Ugt. simpl.) als sehr zweckmässig zu empfehlen. Im Uebrigen ist eine specielle chirurgische Behandlung mit Messer oder Aetzmitteln nicht angebracht. Unter einer strengen antisyphilitischen Cur verschwinden die breiten Condylome mit der im Körper befindlichen Noxe.

3) *Die Entwickelung des phagedänischen, des fressenden Schankers.* Es handelt sich hierbei um eine Art von Wunddiphtheritis, welche das syphilitische Geschwür befällt; wenigstens ist das klinische Bild des phagedänischen Schankers der diphtheritischen Gangrän einer Wundfläche ganz ähnlich (Allg. Thl. § 120). Von verschiedener Seite wird behauptet, die Noxe der Diphtheritis vernichte, wenn sie sich auf dem harten Schanker einnistet, die syphilitische Noxe, und der Kranke werde hierdurch vor allgemeiner syphilitischer Infection geschützt. Thatsächlich unterbricht das Auftreten des phagedänischen Geschwüres mit wenigen Ausnahmen den Gang der syphilitischen Infection, doch bringt es dafür dem Kranken andere grosse Gefahren. Bald schnell, bald langsam, aber in der Regel ziemlich stetig, schreitet die Zerstörung von der Spitze gegen die Wurzel des Penis hin fort, das Leben des Kranken theils durch Blutungen, theils durch die allgemeine septische Infection bedrohend. Kommt es auch nicht immer zur Verschwärung des ganzen Penis, so genügt doch schon die Zerstörung der Eichel, um die Ausübung der geschlechtlichen Function für die Zukunft zu stören. Besonders unangenehm ist die geschwürige Eröffnung der Harnröhre an der unteren Fläche des Gliedes; sie führt fast regelmässig zur Bildung grosser *lippenförmiger Fisteln.* Die schwierige operative Behandlung dieser Fisteln schildert § 308.]

Die Behandlung des phagedänischen Schankers ist die gleiche, wie die einer schweren Wunddiphtheritis; insbesondere empfiehlt sich der energische Gebrauch des Thermokauters, wobei alle erweichten Gewebe trocken gebrannt werden müssen. Auch gegen Blutungen bietet der Thermokauter die beste Hülfe, denn Unterbindungs- oder Umstechungsfäden schneiden hier sehr bald die erweichten Gewebe durch.

§ 287. Die Excision des harten Schankers.

Die chirurgische Behandlung des harten Schankers hat von der Voraussetzung auszugehen, dass der erste Knoten, welcher der Infection folgt, die Noxe in sich vervielfältigt und durch die Lymphgefässe nach den nächsten Drüsen und von hier in den allgemeinen Kreislauf gelangen lässt. Man kann deshalb die primäre syphilitische Induration wie eine bösartige Geschwulst behandeln. Aetzungen, wie sie früher vielfach geübt wurden, zerstören erfahrungsgemäss die Noxe nur in sehr unzureichendem Masse; mehr ist von der *Exstirpation mit dem Messer* zu erwarten. Die Operation wäre nur dann ungerechtfertigt, wenn die Erfahrung lehren würde, dass bei dem Auftreten der primären Induration schon der gesammte Körper inficirt ist. Dann könnte der Gang der Gesammtinfection durch die locale Beseitigung der Infectionsquelle nicht mehr aufgehalten werden. Diese Auffassung war in der That früher vorherrschend, ohne dass sie sich auf genügende Erfahrung stützte. C. Hueter zeigte zuerst (1865), dass man in mindestens der Hälfte aller Fälle mit der Exstirpation des harten Schankers das *vollkommene Ausbleiben der allgemeinen Infection* erreichen kann. In den anderen Fällen gelangt der locale Herd wenigstens schneller zur Heilung, es wird aus ihm eine geringere Menge von Noxen in den Blutkreislauf geschleppt, die allgemeine Syphilis nimmt einen milderen Verlauf. Nur selten wird aus der Exstirpationswunde wieder unmittelbar ein harter Schanker; dann hat die Operation nicht genützt, aber auch nicht geschadet. Die Erfahrungen C. Hueter's sind von P. Vogt, Pick, Auspitz und Kölliker bestätigt worden; die Operation darf demnach als wohl begründet gelten. Die besten Erfolge erzielt man durch eine möglichst frühzeitige Operation, etwa in den ersten 8 Tagen nach dem Auftreten des primären Knotens. In der 2. Woche werden die Aussichten auf einen durchgreifenden Erfolg geringer, doch kann die Operation auch noch bis zur 3. Woche hin unternommen werden. Am geeignetsten für die Exstirpation sind harte Schanker, welche auf der Innenfläche der Vorhaut sitzen; ihre Zahl ist ziemlich gross. Schanker, die in das Gewebe der Eichel eingreifen, sind nicht ohne Verletzung des Schwellkörpers der Eichel zu entfernen; die Operation wird etwas blutiger und gewährt weniger Aussicht auf primäre Wundvereinigung. Wir schildern die Operation, wie sie bei einem Schanker auf dem inneren Blatte der Vorhaut ausgeführt wird.

Man streift die Vorhaut zurück, so dass der Schanker frei sichtbar wird und schickt der Operation eine sorgfältige, über einige Minuten ausgedehnte Irrigation der Vorhaut und der Eichel mit 3 % Carbol- oder besser 0,1 % Sublimatlösung voraus. Es sollen die an der Oberfläche der Haut zerstreuten Noxen theils mechanisch abgespült, theils chemisch unschädlich gemacht werden. Nun fasst man den Schanker mit einer Hakenpincette, zieht ihn mit der Hautfalte, auf welcher er sitzt, in die Höhe und schneidet die ganze Falte mit einem einzigen Scherenschnitte weg. Auf diese Weise wird möglichst alles Kranke entfernt und vermieden, dass die Schere mit dem eigentlichen Schanker in Berührung kommt und die Wundfläche inficirt. Mit einer frischen Pincette fasst man dann die Ränder der spindelförmigen Wunde und vereinigt sie mit drei oder vier gut liegenden

Nähten, welche zugleich die Blutung stillen. Nach Vollendung der Naht erfolgt eine nochmalige antiseptische Berieselung; dann lässt man die Vorhaut in ihre normale Lage zurückgleiten und legt den gewöhnlichen antiseptischen Wundverband an, wie nach der Operation der Phimose (§ 282).

Sehr oft muss die Exstirpation des harten Schankers mit der Phimosenoperation verbunden werden. Es sind das keineswegs immer Fälle hochgradiger Phimose, aber die Gewebe sind durch den Schanker so starr infiltrirt, das innere Blatt der Vorhaut ist so unbeweglich geworden, dass ein Entblössen der Eichel unmöglich wird. Die harte Infiltration ist zwar durch die äussere Haut hindurchzufühlen, doch kann man meist nicht bestimmen, ob der Schanker auf dem inneren Blatte der Vorhaut oder auf der Eichel aufsitzt. Man beginnt dann mit dem dorsalen Schnitte und legt die beiden Hälften der Vorhaut auseinander; gehört der Schanker dem inneren Blatte der Vorhaut an, so entfernt man am besten durch Circumcision (§ 282) Vorhaut und Schanker zugleich. Bei solchen complicirten Operationen ist natürlich eine Infection der Wundflächen durch Berührung mit dem Schankersecret oder mit Instrumenten, welche durch dieses Secret beschmutzt wurden, viel leichter möglich, als bei der einfachen Operation, wie sie oben geschildert wurde. Oft finden sich auch schon mehrere Schanker über die Innenfläche der Vorhaut und über die Eichel zerstreut, so dass die vollständige Exstirpation recht schwierig sein kann.

Wird die Exstirpation des Schankers sehr spät unternommen und zeigen sich bereits indurirte Leistendrüsen, so lässt sich die allgemeine Infection vielleicht noch dadurch verhindern, dass man auf beiden Seiten, längs dem Poupart'schen Bande, grössere Schnitte führt und die *kleinen, harten, indolenten Bubonen exstirpirt* (C. Hueter). Da jede angeschwollene Lymphdrüse als ein Depot syphilitischer Noxe betrachtet werden muss, so ist der Eingriff gewiss berechtigt. Auf die beiden Wunden, welche man durch Nähte vereinigt und durch den antiseptischen Verband (§ 357) zur primären Vereinigung führt, kann es nicht ankommen.

§ 288. Die Geschwülste des Penis.

Ein grosser Theil der Geschwülste des Penis gehört der Hautdecke an. Ausser den § 286 geschilderten *Condylomen*, den spitzen und den breiten, finden sich hier kleine, höchstens kirschkerngrosse *Atherome*, welche entweder von den Talgdrüsen der Haut ausgehen und dann meist an der Wurzel des Penis liegen, oder Retentionscysten der Talgdrüsen an der Corona glandis darstellen. Ein ziemlich seltener Befund ist die *Elephantiasis*. Sie betrifft fast ausschliesslich die Vorhaut, entwickelt sich zuweilen aus den in § 282 erwähnten entzündlichen Oedemen und kann einen bedeutenden Umfang erreichen.

Andere Geschwülste entstehen in den tieferen Gewebsschichten des Penis. Die *Knorpel-* und *Knochengeschwülste*, welche zuweilen in dem Septum zwischen den Corpora cavernosa gefunden wurden, sind mehr Curiositäten; sie erinnern an den Penisknochen mancher Thiere. Häufiger kommen zur Beobachtung *Gummaknoten der Corpora cavernosa*, besonders der C. cavernosa penis, wo sie einen bedeutenden Umfang erreichen können. Sie stellen eine ziemlich feste, undeutlich abgegrenzte Infiltration der Schwellkörper dar und lassen bei der Erection des Penis, weil sich die infiltrirte Partie nicht mit Blut füllt, nur eine einseitige Schwellung zu. Der Penis nimmt in Folge dessen eine gekrümmte Form an, deren Convexität gegen die gesunde Seite gerichtet ist, ganz ähnlich wie dies auch bei ausgedehnten Narbenbildungen vorkommt (Dittel).

Von gutartigen Geschwülsten sind noch zu nennen die sehr seltenen *Cysten der Cowper'schen Drüsen* am Perineum und *kleine Polypen der Urethral-*

schleimhaut, welche nur dann zu erkennen sind, wenn sie an einem langen Stiele aus dem Orificium ext. herausgedrängt werden. Man darf sie nicht mit dem einfachen Prolapsus der Urethralschleimhaut verwechseln.

Die chirurgisch wichtigste Geschwulstform ist jedenfalls *das Epithelialcarcinom des Penis*. Seinen Anfang nimmt es meist auf der Rückenfläche des Penis und zwar an der Umschlagstelle des inneren Blattes des Vorhaut auf die Corona glandis. Selten entwickelt es sich in der Gegend des Frenulum praeputii, noch seltener auf der Schleimhaut der Urethra, am Orificium ext. oder in der Fossa navicularis. Die Formen, unter welchen das Carcinom auftritt, sind sehr wechselnd. In dem einen Falle erscheint es als Geschwür mit hartem, speckigem Grunde und infiltrirten Rändern und kann demgemäss mit einem grossen, harten Schanker verwechselt werden. In einem andern entstehen papilläre, gefässreiche Wucherungen, welche mit den spitzen Condylomen um so grössere Aehnlichkeit haben, als sie an derselben Stelle wie diese, an dem hinteren Rande der Eichel vorkommen. Bei beiden Formen ist die Differentialdiagnose insofern erleichtert, als die Carcinome fast ausschliesslich bei alten Leuten, vom 50. Jahre an aufwärts, am häufigsten erst gegen das 70. Jahr hin, auftreten, in dieser Lebenszeit aber harte Schanker und spitze Condylome selten sind. Immerhin wird man die Anamnese, die Frage nach einer etwaigen Infection, sowie den zeitlichen Verlauf zu beachten haben. Das carcinomatöse Geschwür entwickelt sich viel langsamer, als der harte Schanker und schreitet stetig fort, während der harte Schanker bald zu einem stationären Geschwüre wird und dann allmälig zur Rückbildung kommt. Nur der phagedänische Schanker (§ 286) erreicht rasch einen bedeutenden Umfang, aber die Zerstörung der Gewebe geschieht bei ihm ohne Production einer Geschwulstmasse, während der carcinomatösen Zerstörung die carcinomatöse Gewebsneubildung parallel geht und unter der Geschwürsfläche immer eine bedeutende Induration durch Gewebswucherung erkennbar ist. Endlich liesse sich im Anfangsstadium des Carcinomes auch aus dem Erfolge oder Misserfolge der antisyphilitischen Behandlung ein Schluss ziehen. Für die Unterscheidung zwischen papillärem Carcinom und spitzem Condylom kann man in zweifelhaften Fällen kleine Gewebsstücke zur mikroskopischen Untersuchung excidiren. Das papillomatöse Carcinom zeigt die Nester der epithelialen Zellen stets innerhalb der bindegewebigen Grundsubstanz; bei dem Condylom dagegen liegen die geschichteten Epithellager continuirlich und ausschliesslich an der Aussenfläche des Bindegewebes, welches den gewucherten Papillen entspricht. Die secundären Anschwellungen der inguinalen Lymphdrüsen sind für die Unterscheidung der drei genannten Krankheitsformen wenig zu verwerthen, da sich bei allen dreien kleine, harte und schmerzlose Drüsenanschwellungen entwickeln können. Am frühesten und regelmässigsten kommen sie allerdings bei dem harten Schanker, als indolente Bubonen (§ 286), vor.

Grosse und lang bestehende Carcinome geben zu Schwierigkeiten der differentiellen Diagnose keinen Anlass mehr. Das Carcinom wächst nach hinten in die Corpora cavernosa penis und urethrae und wandelt ihr Gewebe in eine starre Masse um, während an der Oberfläche die geschwürige Zerstörung fortschreitet, bis endlich der ganze Penis in Carcinommasse aufgegangen ist. Die Harnröhre wird durch die starre, krebsige Infiltration der Umgebung so verengt, dass der Harnabfluss wesentlich behindert ist, oder sie wird mehr und mehr zerstört, und das Orificium ext. rückt allmälig nach hinten. Die jauchige Zersetzung, zu welcher die carcinomatösen Geschwüre aller Orten neigen und die hier durch die Zersetzung des Harns noch gesteigert wird, führt bald zu erdfahlem Aussehen des Kranken, Verfall der Kräfte u. s. w. Man hat diese Erscheinungen früher auf die allgemeine krebsige Dyskrasie bezogen, doch scheinen sie viel eher die Symptome einer chronischen Septikämie zu sein. Bei allem dem führt das Carcinom des Penis doch ziemlich

langsam zum Tode; insbesondere dauert es oft lange Zeit, bis sich in den Inguinallymphdrüsen zweifellose secundäre Carcinome entwickeln, denn die kleinen Lymphdrüsenschwellungen im Beginne der carcinomatösen Erkrankung können auch die Bedeutung einer septischen Lymphadenitis haben. Die operative Entfernung des Peniscarcinomes hat daher quoad recidivum keine schlechte Prognose. Ueber die Operation selbst vgl. § 289.

Ueber die sehr seltenen *Präputialsteine*, welche ebenfalls Anlass zur Verwechselung mit Carcinom geben können, ist § 322 (Schluss) zu vergleichen. Diese Verwechselung ist nur dadurch begreiflich, dass die angeborene oder erworbene Phimose (§ 281 und 285) zu beiden Krankheiten, zur Bildung eines Präputialsteines, wie zur Entwickelung eines Carcinomes prädisponirt. Uebrigens sind die Präputialsteine sehr viel seltener, als die Carcinome dieser Gegend; Lewin fand in der gesammten Literatur nur 15 Fälle von Präputialsteinen. Fühlt man bei Phimose unter der Vorhaut einen harten Knoten, so wird man zunächst durch dorsale Incision die Phimose beseitigen. Dann ist die Diagnose, Präputialstein oder Carcinom, sofort klar, und es kann nun eventuell die Amputatio penis folgen.

§ 289. Die Behandlung der Geschwülste des Penis. Amputatio penis.

Jede der zu Anfang des § 288 aufgezählten Geschwulstformen erfordert eine besondere Art der Behandlung, doch ist diese mit wenigen Worten festzustellen. Die *Gummaknoten* der Corpora cavernosa werden nicht Gegenstand der Operation; sie verschwinden unter allgemeiner antisyphilitischer Behandlung. *Atherome* und *elephantiastische Wucherungen* werden einfach exstirpirt. In beiden Fällen beachte man den Lymphgefässreichthum der Gewebe und die Neigung der Haut zu erysipelatöser Entzündung. Es empfiehlt sich deshalb eine sorgfältige, aseptische Nachbehandlung und der Verband, wie er bei der Phimosenoperation schon beschrieben wurde (§ 282). Die Entfernung der Elephantiasis der Vorhaut kann zu einer recht blutigen Operation werden, weil die Blutgefässe beträchtlich erweitert sind. Durch exacte Benutzung der Schieberpincetten, durch Unterbindung und Umstechung ist indess ein bedenklicher Blutverlust wohl zu verhüten. Die *spitzen Condylome* können mit dem Messer oder der Schere abgetragen, mit starken Aetzmitteln zerstört, endlich durch einfach adstringirende Substanzen zur Rückbildung gebracht werden. Was die letztere Behandlung betrifft, so gibt es mehrere bewährte Mittel, deren Aufzählung jedoch mehr Aufgabe der Arzneimittellehre, als der Chirurgie ist. Wir nennen hier nur eines, nämlich ein Streupulver aus gleichen Theilen von Herba Sabinae und Alaun. Unter den Aetzmitteln sind nur diejenigen brauchbar, deren Wirkung genau auf die Stelle der Anwendung beschränkt bleibt, so Acid. nitricum, Acid. chromicum, Acid. acet. mono-bromicum. Zerfliessende Aetzmittel, wie Kali causticum, sind ausgeschlossen. Bei grossen Condylomen sind Aetzungen sehr schmerzhaft, zumal sie öfters wiederholt werden müssen; es ist deshalb hier *die Exstirpation mit dem Messer oder der Schere* entschieden vorzuziehen. Trotz des Blutreichthums der spitzen Condylome hat man die Blutung nicht zu fürchten. Eine Flächenblutung wird durch die Naht gestillt, wenn die Basis des Condyloms schmal genug war, um die Wundränder vereinigen zu lassen; in anderen Fällen verschliesst man die Arterien durch Umstechung. Kleine Condylome werden wie jede andere Warze mit der Schere abgetragen. Cysten der Cowper'schen Drüsen lassen sich vom Perineum aus exstirpiren; Polypen der Urethra kann man einfach mit der Schere abschneiden.

Das Carcinom des Penis erfordert stets die Amputation des Gliedes im Gesunden. Die Exstirpation des Carcinoms für sich ist zu unsicher im Erfolge,

und die Erhaltung der Geschlechtsfunction kann bei dem relativ hohen Alter der Kranken nicht in Betracht kommen. Die Stelle, an welcher die Amputatio penis vorzunehmen ist, soll mindestens 2 Cm. hinter der äussersten Infiltrationsgrenze liegen, damit ganz sicher alles Kranke entfernt werde. Die Operation selbst kann mit dem Zirkelschnitte verglichen werden, welchen wir bei einer Amputation an den Extremitäten anwenden. Man fasst den Penis an der Eichel und zieht ihn nach vorn an, um den Weichtheilen soviel Spannung zu geben, dass sie von dem circulär geführten Messer leicht getrennt werden. Nun lässt man den hinteren Theil der Penishaut nach hinten ziehen und schneidet mit einem kräftigen Querschnitte den Penis ab. Durch die Verziehung der Haut nach hinten wird eine Hautmanschette gebildet, welche nachher den Penisstumpf hinreichend bedeckt. Die Blutstillung erfordert in der Regel die Ligatur von vier Arterien, zweier A. A. dorsales penis (Fig. 201 a. d. p.) und zweier A. A. profundae (a. p. p.). Seltener spritzen noch aus dem Bulbus urethrae zwei kleine Arterien. Bei den A. A. profundae empfiehlt sich statt der Unterbindung die Umstechung, weil sich das Schnittende der Arterie nicht gut aus dem Maschengewebe des Corpus cavernosum isoliren lässt. Die venöse Blutung aus dem cavernösen Gewebe wird am besten dadurch gestillt, dass man die Flächen der beiden Corpora cavernosa penis mit tief greifenden, versenkten Catgutnähten vereinigt. Hierdurch erhält der Stumpf auch wieder eine eichelartige, stumpfe Form. Eine besondere Sorge erheischt die Harnröhre, damit sich keine Narbenstrictur ausbildet. Man spaltet ihre untere Wand auf mindestens 1 Cm. Länge mit der Schere, zieht die so gebildeten Schleimhautlappen nach aussen und befestigt sie durch Nähte an die äussere Haut. Die Lichtung der Harnröhre wird so auf das Doppelte der Norm verbreitert. Tritt nun auch eine narbige Schrumpfung ein, so bringt sie doch nur geringen Schaden. Der Kranke wird in den ersten Tagen catheterisirt (§ 290), kann dann aber wieder normal Harn lassen. Später muss er sich von Zeit zu Zeit die Spitze eines dicken Bougies in das neue Orificium ext. einschieben (§ 304), um einer etwa beginnenden Verengerung frühzeitig zu begegnen. Die primäre Vereinigung der ganzen Wunde wird unter dem aseptischen Verbande (§ 282) mit Sicherheit erreicht.

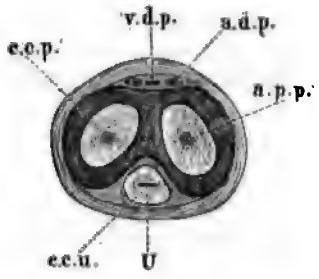

Fig. 201.
Frontaler Durchschnitt durch den Penis nach Henle. U Urethra. c. c. p. Corpus cavernosum penis. c. c. u. Corpus cavernosum urethrae. v. d. p. Vena dorsalis penis. a. d. p. Art. dorsalis penis. a. p. p. Art. profunda penis.

Statt die Amputatio penis mit dem Messer auszuführen, hat man auch den Ecraseur, die galvanokaustische Schlinge und den Paquelin'schen Thermokauter (Allg. Thl. Fig. 90, § 169) angewandt und empfohlen, indem man die Blutersparniss rühmte. Wird aber bei dem Gebrauche des Messers der Penis an seiner Wurzel gut comprimirt, bis alle Ligaturen angelegt sind, so geht auch hierbei keine nennenswerthe Menge Blut verloren. Die Compression der Peniswurzel durch die Finger eines Assistenten macht auch das Anlegen einer elastischen Binde um den Penis, Esmarch's elastische Compression (Allg. Thl. § 196), welche ebenfalls empfohlen wurde, überflüssig. Haben so diese Verfahren keinen wesentlichen Vortheil betreffs der Blutstillung, so erschweren die beiden ersteren noch unnöthiger Weise die Durchtrennung der Harnröhre und ihr Vernähen mit der äusseren Haut. Bedient man sich des Ecraseurs oder der galvanokaustischen Schlinge, so muss vor der Operation ein Catheter in die Harnröhre eingelegt und auf diesem die Trennung vorgenommen werden; man würde sonst in den zerquetschten und verbrannten Geweben die Lichtung der Harnröhre gar nicht erkennen. Den Tha

trifft der letztere Vorwurf allerdings nicht; mit dem „glühenden Messer" lässt sich auch die Harnröhre so glatt durchtrennen, dass ihr Lumen sichtbar bleibt. Auch könnte man das Abbrennen mit dem Thermokauter auf die Corpora cavernosa beschränken, die übrigen Theile aber, welche vernäht werden sollen, mit dem Messer durchschneiden.

§ 290. Das Einführen des Catheters, der Catheterismus.

Die Einführung des Catheters in die Harnröhre und die Blase ist für die Diagnostik und Therapie der Verletzungen und Krankheiten der Urethra und, setzen wir hinzu, der Blase von so hervorragender Bedeutung, dass die Technik des Catheterismus an die Spitze der Darstellung dieses chirurgischen Krankheitsgebietes gesetzt werden muss. Wir schicken der Beschreibung des Catheterismus einige Bemerkungen über die *Form* des Catheters, insbesondere über die des am meisten benutzten *Metallcatheters* voraus.

Bei aufrechtem Stehen und herabhängendem Penis bildet die Urethra eine *S-förmig gekrümmte Röhre* (Fig. 208, § 299). Der vordere, längere, im Penis eingeschlossene Theil, die Pars pendula, wendet ihre Convexität nach oben, der hintere, kürzere Theil, welcher aus der Pars bulbosa, Pars membranacea und Pars prostatica besteht, wendet seine Convexität nach unten; er ist durch Bänder (Ligam. puboprostaticum u. s. w.) und Muskeln (M. compressor urethrae u. s. w.) an den unteren Bogen der Symphyse befestigt und mündet an dem Orificium internum urethrae

Fig. 202.
Metallcatheter. a Auge des Catheters. P Pavillon. ½ d. nat. Gr.

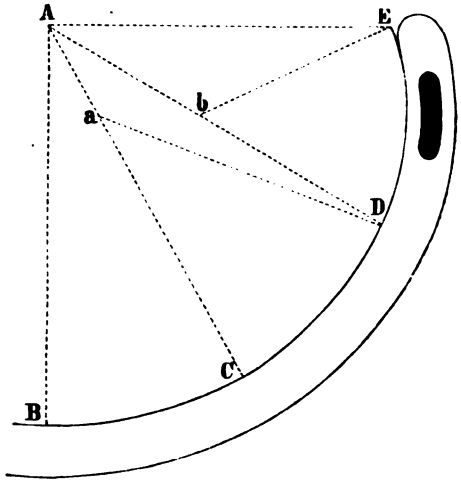

Fig. 203.
Die normale Krümmung des Catheters nach Kohlrausch.

in die Blase. J. L. Petit gab deshalb seinem Catheter eine S-förmige Krümmung, ohne zu berücksichtigen, dass man einen S-förmig gekrümmten Metallstab in einen S-förmig gekrümmten Hohlcanal doch nur dann einführen kann, wenn die Wandungen des letzteren hinlänglich verschiebbar sind, um sich bei dem Einführen des Stabes den Krümmungen in immer wechselnder Windung anzupassen. Nun

mehr Schmerz verbunden, als das des platten; auch lasse sich der platte Catheter leichter einführen. Der Längsdurchmesser des platten Catheters beträgt ungefähr das Doppelte des Querdurchmessers, nach dessen Breite die Nummern bezeichnet werden. Die Augen entsprechen eines der vorderen, eines der hinteren Fläche des Schnabels; doch dürfen sie sich nicht gegenüber liegen, weil sonst das Instrument an diesem Punkte zu schwach würde. Am Pavillon endet der platte Catheter rund, damit, wenn Einspritzungen in die Blase (§ 314) gemacht werden sollen, das cylindrische Spritzenende in die Catheteröffnung passt. Besonderen Anklang haben die platten Catheter bis jetzt nicht gefunden.

Jeder Einführung des Catheters, welcher Art derselbe auch sein mag (§ 291), *soll eine antiseptische Reinigung des Instrumentes vorausgehen.* Dabei genügt keineswegs das Abputzen seiner äusseren Fläche mit feuchter Carbolwatte oder das Einölen mit Carbolöl; vielmehr ist auch der Infectionsstoffe zu gedenken, welche innen, in dem Canale des Catheters haften und durch die Augen in die Höhle der Blase gelangen können. *Es müssen deshalb die Catheter,* besonders solche, welche bei anderen, mit Blasenkatarrh (§§ 311 und 312) behafteten Kranken schon in Gebrauch waren und nun in gesunde Harnwege eingeführt werden sollen, *vorher längere Zeit in starker Carbollösung liegen oder durch Einlegen in kochendes Wasser aseptisch gemacht werden.* Das *Einölen,* welches die Reibung zwischen der empfindlichen Urethra und der Aussenfläche des Instrumentes vermindern soll, geschieht mit reinem Olivenöl oder mit Vaselin; doch kann man immer, zur Vermehrung der antiseptischen Sicherheit, auch diesen Substanzen Carbolsäure beimischen.

Bei dem Catheterismus liegt der Kranke horizontal im Bette oder auf dem Operationstische. *Der Arzt steht zur linken Seite des Kranken.* Er fasst den Penis zwischen Daumen und Zeigefinger der linken Hand und führt die Glans penis zur vorderen Bauchwand, so dass die Längsaxe der Pars pendula urethrae mit der Bauchwand parallel steht. Es entspricht nun die Urethra in ihrer ganzen Länge genau der Form des Catheters (Fig. 202). Den Catheter hält der Arzt am Pavillon zwischen Daumen, Zeige- und Mittelfinger der rechten Hand, deren kleiner Finger links vom Nabel auf den Leib gesetzt wird, um die Bewegungen der Hand zu sichern. Die linke Hand zieht nun die Vorhaut so weit zurück, dass das Orificium ext. urethrae sichtbar wird, schiebt die Harnröhrenmündung über den Schnabel des Catheters und lässt den Penis folgen, so dass *zunächst der Penis über den Catheter gestreift wird, wie man den Handschuhfinger über den Finger streift.* Auf diesem Wege gelangt der Schnabel des Catheters bis zu der Pars bulbosa urethrae. *Nun erst beginnt die rechte Hand, den Catheter gegen die Blase weiter zu führen, und zwar soll der Schnabel des Catheters in einem Kreisbogen vordringen, dessen idealer Mittelpunkt am oberen Rande der Symphyse liegt.* Der Pavillon macht hierbei eine Bewegung von im Ganzen 180°, bei welcher er aus seiner Stellung in der Nabelgegend zuerst senkrecht nach oben zu stehen kommt — die ersten 90° — (Fig. 204) und sich dann zwischen die Oberschenkel senkt — die zweiten 90°. Diese Bewegung soll unter *leichter* Führung stattfinden. Man braucht hierzu nur die Spitze des Zeigefingers zu verwenden, dann findet der Catheter, so zu sagen von selbst, den schwierigen Weg um den unteren Rand der Symphyse herum. Der abfliessende Harn zeigt an, dass der Schnabel bis in die Blase vorgedrungen ist. Das Zurückziehen des Catheters erfolgt auf demselben Wege durch die umgekehrte Reihenfolge der Bewegungen, wie sie bei dem Einführen stattfanden.

Verlassen ist das als *Tour de maître, Meistertour,* bezeichnete Verfahren. So nennt man, im Gegensatze zum gewöhnlichen Einführen des gekrümmten

Catheters über den Bauch hinweg, der *„Tour sur le ventre"*, den Catheterismus, bei welchem der Arzt, statt neben dem Kranken zu stehen, vor ihm sitzt oder steht. Man zieht den Penis gerade nach vorn an, schiebt ihn über den Schnabel, dessen Convexität vorläufig nach oben gerichtet ist und dreht dann den Schnabel in einer Schraubenwindung von 180° so herum, dass die Convexität nach unten rückt. Die Einzelheiten dieser „Meistertour" mögen unerwähnt bleiben; der Chirurg kann seine Meisterschaft durch andere Leistungen bewähren, als durch solche Künsteleien.

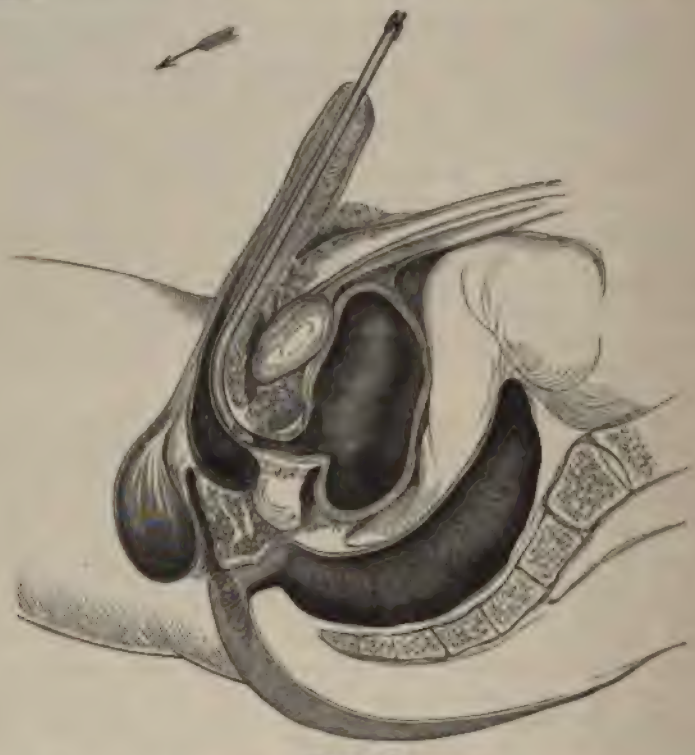

Fig. 204.
Stellung des Catheters bei der Drehung desselben um die Symphyse.

Ueber Schwierigkeiten des Catheterismus, über Irrthümer bei demselben, besonders über „falsche Wege" vergl. §§ 293 und 316 u. s. w.

Ueber den *Catheterismus posterior* (Brainard's Catheterismus) vergl. § 320 Schluss.

§ 291. Die verschiedenen Arten der Catheter.

Die silbernen Catheter sind den neusilbernen vorzuziehen, weil sie fester sind und weniger leicht rosten. Neusilberne Catheter sind wegen ihrer grösseren Billigkeit freilich kaum auszuschliessen, doch muss man sie vor dem Einführen genau auf ihre Festigkeit und auf die Abwesenheit verrosteter Partien prüfen. In den Verbandtaschen finden sich Catheter, welche der leichteren Verpackung wegen in zwei Stücke zerlegt sind; bei dem Gebrauche werden diese zusammengeschraubt. Solche *zerlegbare Catheter* sind wegen der Unebenheit an der Verbindungsstelle

der Stücke und wegen des Verrostens der Schraubenwindungen nicht sehr zu empfehlen. Aus Zink, Zinn und anderen Metallen werden in neuerer Zeit zwar keine Catheter mehr fabricirt, wohl aber stellt man aus solchen Metallen *Bougies* (verg. Schluss des Paragraphen) her, weil sie biegsam sind. Die Zinnbougies können bei der Behandlung der Stricturen (§ 304) gute Dienste leisten.

Neben den Metallcathetern werden vielfach *elastische Catheter* benutzt. Ihre Biegsamkeit lässt den Kranken den Catheterismus weniger unangenehm empfinden, aber es fehlt dabei die feste Führung. Zur tastenden Untersuchung der Urethra und der Blase ist daher der elastische Catheter ungenügend. Bessere Verwendung findet er in therapeutischer Hinsicht. Zuweilen ist die Harnröhre durch Geschwülste, besonders Prostatahypertrophien (§ 316), so nach der Seite verbogen, dass starre Catheter niemals eindringen können; hier ist der elastische am Platz, der sich, ohne zu verletzen, den Terrainschwierigkeiten anpasst. Legt man in die Lichtung des elastischen Catheters einen Führungsstab (*Mandrin*) aus hartem Drahte ein, so kann man das Instrument auch fester machen und ihm durch Biegen des Drahtes jede gewünschte Form, auch die normale Krümmung des gewöhnlichen Metallcatheters geben. Mit Hülfe des Mandrins ist man selbst im Stande, besondere Drehungen des Catheters zu erzielen, welche bei Schwellungen der Prostata von Nutzen sein können und § 317 genauer beschrieben werden sollen. Handelt es sich freilich um das Passiren enger Stricturen (§ 303), oder um das Vorbeigehen an „falschen Wegen" (§ 293), wobei das Instrument mit sicherer Hand richtig und fest dem normalen Wege entlang geführt wurden muss, so ist der elastische Catheter, selbst mit Mandrin, schlecht zu gebrauchen; er dringt entweder überhaupt nicht vor, oder er folgt dem falschen Wege.

Die elastischen Catheter werden aus einem harzdurchtränkten *Seiden-* oder *Leinengewebe* hergestellt. Die aus Seidengewebe, ein englisches Fabrikat, sind sehr dauerhaft, aber etwas theuerer, als die aus Leinengewebe. Unter den letzteren unterscheidet man *braune*, *englische* und *schwarze*, *französische*. Die englischen, auch kenntlich an der quadrirten Zeichnung, sind härter, als die französischen, können aber durch Einlegen in warmes Wasser ganz biegsam gemacht werden. Mit der Zeit und mit dem Gebrauche werden alle diese Catheter, die französischen eher, als die englischen, brüchig. Ueber abgebrochene Catheterstücke in der Harnröhre vergl. § 300.

Noch biegsamer, als die elastischen, sind die Nélaton'schen *Gummicatheter*. Sie bestehen aus einem ziemlich dickwandigen Gummischlauche, der vorn blind endet und kurz vor dem Ende eines oder zwei Fenster besitzt. Ein vorzügliches Fabrikat ist das von Jaques. Für manche Zwecke sind diese Gummicatheter unentbehrlich. So kann man sie noch am ehesten den Kranken geben, damit sie sich selbst den Catheter einführen, z. B. bei der Nachbehandlung nach Urethrotomia ext. (§ 299). Verletzungen der Harnröhre (§ 300) sind mit diesen weichen Instrumenten nicht möglich; auch ist ihr Einführen wenig schmerzhaft. Bei längerem Gebrauche werden auch die Nélaton'schen Catheter brüchig, doch kommt dies sehr auf das Fabrikat an und auf die Länge der Zeit, welche sie unbenutzt auf Lager gelegen haben. Man betrachte deshalb jedes Exemplar vor seinem Gebrauche, ob es beim Dehnen keinen Riss zeigt. Die Drahtmandrins können auch für diese Catheter benutzt werden, um ihnen mehr Starrheit zu geben. Es bedarf kaum der Erwähnung, dass man mit einem Nélaton'schen Catheter keine diagnostische Untersuchung vornehmen kann. Die Finger, welche den Catheter halten, entbehren bei dem Einführen jeder Tastempfindung und sind über etwaige Hindernisse durchaus im Unklaren.

An dem vesicalen Ende der elastischen Catheter brachte Holt zwei quere Fortsätze an, welche sich bei dem permanenten Einliegen des Catheters in der

Blase (§ 299) an die seitliche Wand des Blasenhalses anlegen und das Herausgleiten des Schnabels verhüten. Diese Catheter werden als „geflügelte" bezeichnet. Man kann die Fixation des Catheters auch sehr einfach dadurch erzielen, dass man an den Pavillon des Catheters zwei Fäden befestigt und diese an den Seiten des Penis durch circuläre Heftpflasterstreifen fixirt.

Das *Bougie* unterscheidet sich von dem Catheter dadurch, dass es undurchbohrt ist. Es kann also weder zum Entleeren des Harnes, noch zum Einspritzen von Arzneimitteln benutzt werden, wohl aber zu manchen anderen Zwecken, z. B. zur dilatirenden Behandlung der Stricturen. „Bougie" bedeutet eigentlich Wachskerze und erinnert an die Zeit, in welcher man noch dünne Wachskerzen in die Urethra einführte. Später wurden die Bougies aus dicken Darmsaiten, dann aus derselben Substanz hergestellt, wie die elastischen Catheter. Daneben gibt es noch Zinnbougies, Fischbeinbougies, Bougies aus Laminaria u. s. w. Wir werden § 304 auf diese Varietäten der Bougies noch zurückkommen.

§ 292. Indicationen zum Catheterismus.

Die speciellen Indicationen zum Catheterismus lassen sich kaum anders, als im Zusammenhange mit den Symptomen besprechen, welche durch Verletzungen, Entzündungen und andere Krankheiten der Harnröhre und Blase bedingt sind, und wir werden deshalb in den folgenden Paragraphen dieses Capitels immer wieder neue Indicationen zum Catheterismus kennen lernen. Gleichwohl erscheint es zweckmässig, an dieser Stelle schon einige grössere Gruppen derselben zusammenzufassen und übersichtlich darzustellen.

1) *Die Harnentleerung,* und zwar oft bei vollständig gesunden Harnwegen, z. B. bei Lähmung des M. detrusor vesicae, wie sie sowohl nach schweren Verletzungen des Rückenmarkes (§ 209), wie auch bei Krankheiten desselben vorkommt. Das Einführen des Catheters durch die normale Urethra in die sonst gesunde Blase ist sehr leicht; doch muss auf die in § 290 betonte, antiseptische Reinigung des Catheters ein ganz besonderes Gewicht gelegt werden, weil der Transport von Spaltpilzen in die Blase sofort die Zersetzung des Harnes einleitet und zu Blasenkatarrh führt (§ 311). Leider kann man auch heute noch Blasenkatarrhe beobachten, die nur auf die Vernachlässigung dieser Reinlichkeitsvorschrift zurückzuführen sind. Auch in anderen Fällen, als in solchen von Blasenlähmung, fordert die Harnentleerung das Einführen des Catheters, z. B. bei Anschwellungen in der Gegend des Blasenhalses durch Blutergüsse (§ 358), bei Prostatahypertrophie, welche die Harnentleerung hindert (§ 315) u. s. w. Selbst der einfache Zweck, eine *reine* Harnprobe zur mikroskopischen Untersuchung des Harnes bei Blasen- und Nierenkrankheiten zu gewinnen, kann den Catheterismus indiciren. Die dauernde Störung der Urinentleerung nöthigt zuweilen, den Catheter in Permanenz liegen zu lassen (*Sonde à demeure, Verweilcatheter*), ein Verfahren, dessen Zulässigkeit, Zweckmässigkeit und Technik in § 299 genauer besprochen werden soll.

2) *Das Einführen von Arzneistoffen in die Blase bei Cystitis* (§ 314). Die Augen des Catheters dienen dann den wässerigen Lösungen der Arzneimittel als Austrittsstelle. Auch lässt sich eine *antiseptische Ausspülung der Blase* vornehmen, wenn man an den Catheter einen Kautschukschlauch, eventuell mit Einschaltung einer T-förmigen Glasröhre (§ 314), anbringt, oder einen *doppelläufigen Catheter* benutzt und die Flüssigkeit durch das eine Auge in die Blase ein-, durch das andere Auge aus der Blase ausströmen lässt. Der erste doppelläufige Catheter wurde von Cloquet construirt; besondere Arten desselben werden bei der Steinzertrümmerung (§ 334) noch Erwähnung finden. Bei dem Steinschnitte

endlich wird der Catheter benutzt, um die Blase vorher prall mit lauwarmem Wasser oder antiseptischer Lösung zu füllen (§ 328).

3) *Die diagnostische Betastung der Urethra und der Blase.* Hier benutzt man den Catheter, wie die Metallsonde bei Untersuchung der Fistelgänge und muss deshalb für diesen Zweck Metallcatheter verwenden, während die elastischen hier weniger brauchbar sind (§ 291). An der Pars pendula ist die tastende Untersuchung der Urethra dadurch zu unterstützen, dass man die Finger der linken Hand an die Aussenfläche des Penis legt und so die Urethralwand zwischen die Finger und das Instrument bringt. Aehnlich lässt sich das auch an der Pars bulbosa und membranacea durch Anlegen der Finger an die Perinealhaut ausführen; doch liegt hier die Harnröhre schon viel tiefer und ist deshalb mit dem Finger nicht so leicht zu erreichen. Dagegen kann man wieder sehr zweckmässig das Abtasten der Blase mit dem Catheter dadurch erleichtern, dass man den *linken Zeigefinger in das Rectum einführt.* Oberhalb der Prostata gelangt die Fingerspitze sehr leicht an die hintere Blasenwand und kann die untere Partie in ihrer ganzen Breite zwischen Finger und Catheter nehmen. Führt man aber nach Simon die ganze Hand in tiefster Narkose in das Rectum ein (§ 245), so lässt sich die ganze hintere Blasenwand mit den Fingern abtasten. In wichtigen Fällen ist dieses Verfahren entschieden am Platze (§ 325).

4) *Mancherlei therapeutische Zwecke mechanischer Art.* Hier ist besonders die Dilatationsbehandlung der Urethralstricturen (§ 304) zu nennen, die Nachbehandlung der Urethrotomia externa (§ 299), die Behandlung der Prostataschwellungen (§ 318). Auch um die Urethra zu markiren, damit sie bei Operationen, welche in ihrer Nähe stattfinden, z. B. bei Exstirpatio recti (§ 255), nicht verletzt werde, führt man den Catheter ein.

Mit dieser Aufzählung ist die Zahl der Indicationen noch keineswegs erschöpft, doch mögen diese Beispiele genügen, um von der Vielseitigkeit des Catheterismus ein vorläufiges Bild zu geben.

§ 293. Uebele Zufälle und Irrthümer bei der Ausführung des Catheterismus.

Ist man genöthigt, bei einem Kranken, welcher früher noch nicht catheterisirt wurde, zum ersten Mal den Catheter einzuführen, so muss man auf Erscheinungen gefasst sein, welche von der *Reizbarkeit der Urethralnerven* abhängig sind. Zu diesen gehören nicht nur die Unruhe des Kranken, seine oft sehr störenden Bewegungen, besonders das Zwischengreifen mit den Händen, sondern auch ein *Krampf des M. compressor urethrae*, welcher bisweilen zu einem förmlichen Hindernisse für die Einführung des Catheters anwächst. Die willkürlichen Bewegungen kann der Kranke durch die Kraft seines Willens unterdrücken, und ein verständiges Zureden des Arztes hilft hier viel; der reflectorisch angeregte Krampf des M. compressor urethrae aber steht ausserhalb der Controle des Willens. Bei diesem Krampf gelangt der Schnabel des Catheters zwar bis zur Pars membranacea, hier aber fühlt man eines festen Widerstand, als ob an diesem Punkte die Urethra verschlossen wäre. Ein solcher Befund kann sehr leicht zu der irrthümlichen Deutung Anlass geben, dass eine Strictur (§ 303) vorläge. *Man vermeide bei Krampf des M. compressor urethrae jeden Versuch, den Catheter gewaltsam durchzuführen;* ein derartiger Versuch steigert nur die Schmerzen, erhöht den Krampf und führt nicht nur nicht zum Ziel, sondern auch zuweilen noch zu einer *Verletzung der Urethra* (s. unten). *Vielmehr dränge man mit geringem, aber constantem Drucke den Schnabel gegen den krampfhaft verschlossenen Theil der Urethra an und warte geduldig die*

Lösung des Krampfes ab. Bis zu dieser Lösung vergehen höchstens einige Minuten, manchmal auch nur der Bruchtheil einer Minute. Plötzlich ist das Hinderniss verschwunden, und der Schnabel des Catheters gleitet leicht und fast schmerzlos in die Blase ein. Bei überempfindlichen Kranken kann man durch eine subcutane Morphiuminjection am Perineum, welche der Einführung des Catheters wenige Minuten vorausgeschickt wird, oder durch Eiscompressen, die eine Stunde vorher auf das Perineum aufgelegt und oft erneuert werden, die Empfindlichkeit vermindern und den Catheterismus bedeutend erleichtern.

Zuweilen folgt dem Einführen des Catheters ein allgemeines Frostgefühl, oder sogar ein heftiger Schüttelfrost mit Temperatursteigerungen bis 39,5° und selbst 40,0°. Dieser Frost tritt selten unmittelbar nachher auf, sondern meist mehrere Stunden später und bei Wiederholung des Catheterismus in der Regel zur gleichen Zeit, wie das vorhergehende Mal. Dass es sich bei diesem „*Urethralfieber*" nicht um Aufnahme und Wirkung septischer Stoffe handelt, wie manche Autoren anzunehmen geneigt waren, wurde schon im allg. Theile § 25 genau auseinandergesetzt. Es ist diese eigenthümliche Erscheinung nichts anderes, als ein „Reflexfieber", ausgelöst durch den Reiz des Catheters auf der Urethral- und Blasenschleimhaut. Englische Chirurgen empfehlen für solche Fälle, der Kranke solle einige Minuten vor dem Catheterisiren ein Glas heissen Punsches trinken. Zuweilen leistet eine Morphiuminjection vor dem Catheterismus recht gute Dienste.

Während diese nervösen Erscheinungen ziemlich unabhängig von der Thätigkeit des Chirurgen sind, so muss er für die schlimmste Folge des Catheterisirens, für *die falschen Wege,* voll und ganz verantwortlich gemacht werden. Die meisten falschen Wege entstehen bei Stricturen der Urethra und bei Verengerungen derselben durch Prostatahypertrophie; wir werden deshalb ihre Bedeutung für den Verlauf dieser Krankheiten in § 305 und in § 316 noch würdigen müssen. Eine normale Urethra zu durchstossen, ist nur bei grossem Ungeschick in der Führung des Catheters möglich. Aber leider sind solche Leistungen einer rohen Hand noch immer nicht zu den grossen Seltenheiten zu rechnen. Die Schwere dieser Verletzung wird uns bei den Traumen der Urethra (§ 300) weiter beschäftigen; hier genügt es, darauf hinzuweisen, dass bei dem gewöhnlichen Catheterismus kein Abschnitt der Urethra so gefährdet ist, als die Pars membranacea. Die vordere (obere) Wand der Urethra ist hier durch das Ligam. puboprostaticum fest an den unteren Rand der Symphyse fixirt und leistet dem gewaltsamen Andrängen des Catheterschnabels Widerstand; die hintere (untere) Wand dagegen hat keinen Schutz durch festeres Gewebe, welches sich an sie anlagert, sie wird von dem Schnabel zuerst nach hinten gedrängt und dann durchstossen. Eine weitere Gefahr liegt in dem oben erwähnten Krampfe des M. compressor urethrae, gegen welchen eben eine ungeschickte Hand mit roher Kraft anzukämpfen bemüht ist. Befolgt man die gegebenen Regeln und beachtet insbesondere, dass jene Drehbewegung des Catheterschnabels um die Symphyse (§ 290) unter *leichter* Führung vollzogen wird, so kann bei normaler Urethra ein falscher Weg nicht entstehen. Werden freilich diese Regeln missachtet, so ist es möglich, dass der Schnabel des Catheters sich an der hinteren Wand der Urethra in das paraurethrale Bindegewebe einbohrt und dann all' die schlimmen Folgen veranlasst, welche § 300 genauer schildern wird. — Ueber die Störung des Catheterismus durch Divertikel der Harnröhre vergl. § 295.

§ 294. Urethroskopie und Cystoskopie.

In den vorhergehenden Paragraphen wurde mehrfach die diagnostische Bedeutung des Catheterismus, die tastende Untersuchung der Urethra und der Blase

mittelst des Catheters hervorgehoben. Die *Urethroskopie* und *Cystoskopie*, welche das *Betrachten* der Harnröhren- und Blasenwandung ermöglicht, unterstützt nun noch die Ergebnisse der tastenden Untersuchung. Leider sind die Schwierigkeiten dieser neuen Untersuchungsmethode so gross, dass sie mehr von den Specialisten, welche sich mit den Krankheiten der Harnwege beschäftigen, betrieben wird, als dass sie, wie die Rhinoskopie, Otoskopie und Laryngoskopie, in die allgemeine Praxis aufgenommen wäre. Auch hat die Untersuchung für den Kranken etwas Peinliches, wobei es sich freilich mehr um das Schamgefühl, als um die Schmerzen handelt. Indess machen Urethroskopie wie Cystoskopie ihre stetigen Fortschritte in der Praxis und können hier nicht übergangen werden, wenn wir auch betreffs der Einzelheiten auf die specialistischen Darstellungen, besonders auf die Arbeit Grünfeld's verweisen müssen.

Die Schwierigkeit der *Urethroskopie* liegt in der Enge und Länge des zu erleuchtenden Canales; bei der Cystoskopie kommt die weitere hinzu, dass das Instrument geschlossen sein muss, damit der Harn nicht in die Lichtung eindringt und den Lichtstrahlen den Weg versperrt. Nachdem schon vom Beginne dieses Jahrhunderts ab (Bozzini 1807) urethroskopische Versuche angestellt worden waren, entwickelte Desormeaux zuerst 1855—1865 die Urethroskopie zu einer brauchbaren Methode; ihm folgten dann Cruise, Fürstenheim, Grünfeld und viele Andere. Desormeaux benutzt für die Urethroskopie gerade Catheter mit rundlicher Oeffnung an dem vorderen und mit trichterförmiger an dem hinteren Ende. Die Innenfläche der Röhre ist schwarz gefärbt, damit keine störenden Spiegelungen entstehen. Da das Einführen des scharfrandigen vorderen Endes Schmerzen und Blutung veranlassen könnte, so schiebt man in die Lichtung einen Conductor aus Holz ein, dessen abgerundetes Ende den scharfrandigen Ring ausfüllt (Fig. 205). Hat man die Stelle der Urethra erreicht, welche untersucht werden soll, so zieht man den Conductor heraus. Die Lichtstrahlen werden nun, wie bei der Laryngoskopie (§ 138, Fig. 107), durch einen durchbohrten Reflexspiegel in die Röhre geworfen und erleuchten die kleine Schleimhautpartie, welche sich gerade in das offene, ringförmige Ende der Röhre einstellt. Desormeaux verband Lichtquelle, Röhre und Reflexspiegel zu einem einzigen Instrumente, welches sehr unhandlich ist. Grünfeld dagegen lehrte die einfache Benutzung der getrennten Theile. Als Lichtquelle verwendet er helles Tageslicht oder eine Gas- oder Petroleumlampe. Diese Vereinfachung erweist sich als sehr practisch und macht den Apparat Grünfeld's sehr empfehlenswerth. Der wesent-

Fig. 205. Urethroskop mit Conductor, nach Grünfeld.

Fig. 206. Cystoskop mit Glasfenster (F), nach Grünfeld.

lichste Theil desselben besteht in einem Satze von Röhren, welche verschiedene Länge und Dicke haben. Ferner gehören dazu kleine, auf Drähte aufgesetzte Schwämmchen, mit welchen man den Urethralschleim oder den Eiter auf der Schleimhautfläche abwischen kann.

Die für die *Cystoskopie* bestimmten Röhren sind an ihrem vorderen Ende stumpfwinkelig gebogen und tragen an dem Scheitel des Bogens ein kleines Glasfenster (Fig. 206 F).

Die neueste Erfindung auf diesem Gebiete gehört zu dem Systeme der endoskopischen Instrumente von Nitze und Leiter. Bei diesen Instrumenten wird die Beleuchtungsquelle an die Spitze der Röhre, also, nach Einführen des Instrumentes, in das Innere der Urethra und der Blase selbst verlegt. Hierzu dient ein Platindraht, welcher in den Strom einer elektrischen Batterie eingeschaltet und zum Glühen gebracht wird. Die elektrische Beleuchtung könnte nun zu einem starken Erwärmen der Röhre und zum Verbrennen der Schleimhaut führen; deshalb wird ein dauernder Strom kalten Wassers zwischen dem glühenden Drahte und der Wand der Röhre durchgeleitet. Der Wasserstrom absorbirt die Wärmestrahlen der Lichtquelle, während die Lichtstrahlen ungehindert durch das Wasser hindurchgehen.

Die normale Urethralschleimhaut erscheint im urethroskopischen Bilde als eine hellrosenrothe, convexe Fläche; von der Spitze der Urethralfalten werden die Lichtstrahlen in punktförmigem Bilde reflectirt. Man erkennt ferner die dunkelblaurothe Färbung der Granulationen in der Urethra, z. B. bei gonorrhoischer Entzündung (§ 302), ferner die blasse, weissliche Farbe ausgebildeter Narben (§ 303), endlich Fremdkörper. Bei weiterem Einschieben des Instrumentes sieht man die Samenhügel (Colliculi seminales, Caput gallinaginis) und sogar die Mündungen der Ductus ejaculatorii (Grünfeld). Die Blasenschleimhaut erscheint blassroth bei leerer, mehr weisslich bei gefüllter Blase; auch lassen sich einzelne Falten und grössere Blutgefässe, die Ureterenmündungen, jedoch nicht regelmässig, erkennen (Grünfeld). Die weibliche Blase bietet wegen der grösseren Weite der Harnröhre ein viel günstigeres Feld für die cystoskopische Untersuchung, als die männliche.

§ 295. Die angeborenen Missbildungen der Harnröhre. Hypospadie, Epispadie, Divertikel der Urethra.

Als ein sehr seltener Bildungsfehler muss der *angeborene Verschluss der Harnröhre* mit gleichzeitigem Offenbleiben des Urachus (§ 224) bezeichnet werden. Cabrol und v. Pitha berichteten über solche Beobachtungen. Dagegen ist das Vorkommen einer *doppelten Harnröhre* noch zweifelhaft.

Unter allen angeborenen Formfehlern der Urethra ist die *Hypospadie* der wichtigste und häufigste. Man bezeichnet hiermit die *Ausmündung der Harnröhre an irgend einer Stelle der unteren Fläche des Penis.* Die Eichel kann dabei normal entwickelt sein, aber sie ist von der Harnröhre nicht durchbohrt; höchstens findet sich an der Stelle, an welcher bei normalem Verhalten die Harnröhre ausmünden sollte, eine seichte Vertiefung oder auch ein kurzer, blind endender Canal. In der Regel ist die Eichel frei, die schlecht entwickelte Vorhaut hängt schlaff nach unten, ein Frenulum praeputii ist nicht vorhanden. Die Oeffnung der Harnröhre liegt oft gerade an der hinteren Grenze der Eichel, entsprechend der Stelle der Fossa navicularis; doch kommen auch noch höhere Grade der Hypospadie vor, bei welchen die Harnröhre dicht vor, oder dicht hinter dem Scrotum ausmündet. Sehr oft ist mit der Hypospadie eine Verengerung des Orificium ext. urethrae verbunden, so dass die Mündung der missbildeten Harnröhre nur der Grösse eines Stecknadelkopfes entspricht. Dann fliesst der Harn in feinstem Strahle oder

nur in einzelnen Tropfen ab und kann sich, wie bei den höchsten Graden der Phimose, selbst anstauen (§ 281). Der Harnstrahl fällt bei Hypospadie stets senkrecht zu Boden; andere Störungen liegen auf dem Gebiete der geschlechtlichen Function. Wenn es auch weit übertrieben wäre, einen Hypospadiaeus für zeugungsunfähig zu erklären, so ist doch immerhin die Potenz nicht als ganz normal zu betrachten, weil die Ejaculatio seminis nicht in der Richtung nach vorn, sondern in der nach unten stattfindet. Dazu kommt die Enge des Orificium.

Die *Epispadie, das Ausmünden der Harnröhre auf irgend einer Stelle der oberen Fläche des Penis,* ist in ihren niederen Graden, welche mit den gewöhnlichen Fällen der Hypospadie auf gleicher Stufe stehen, sehr selten. Dagegen kommt häufiger diejenige Bildungsstörung vor, bei welcher die Urethra von der Spitze des Penis bis zum Blasenscheitel gespalten ist, und Harnröhre und Blase, statt eines geschlossenen Canales, eine nach oben offene Rinne bilden. Diese Form wird uns bei den angeborenen Missbildungen der Blase als *angeborene Bauch-Blasen-Harnröhrenspalte* (§ 338) beschäftigen. Dass im Uebrigen die Epispadie keine grosse Rolle spielt, ist in der tiefen Lage der Harnröhre an der unteren Fläche des Penis begründet, wie auch erworbene falsche Oeffnungen der Urethra, die lippenförmigen Fisteln (§ 308), ohne Ausnahme unten, nicht oben oder seitwärts am Penis liegen.

Die *angeborenen Divertikel der Harnröhre* gehören ebenfalls der unteren Wand an. Kleine, sackartige Vertiefungen der Harnröhrenwand bedingen keine wesentlichen Störungen; höchstens kommt es vor, dass sich bei dem Einführen des Catheters der Schnabel in die kleine Höhle verirrt. Man führt dann den Catheter von neuem ein und hält sich an der betreffenden Stelle, indem man das Griffende nach unten drückt, mit dem Schnabel recht genau an der vorderen Wand der Harnröhre. Grosse Divertikel dagegen bringen eigenthümliche Störungen in der Urinentleerung mit sich, die nicht anders, als durch eine Klappenwirkung zu erklären sind.

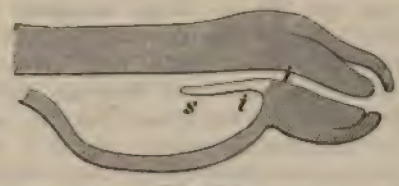

Fig. 207.
Angeborenes Divertikel der Harnröhre im sagittalen Durchschnitte (schematisch).

In einem der wenigen bis jetzt bekannt gewordenen Fälle, in welchem C. Hueter zum ersten Mal operativ einschritt, gelang es, die Mechanik dieser Störung genau zu erkennen, und hierdurch auch den richtigen Weg für die operative Behandlung der Divertikel zu bestimmen. Fig. 207 gibt ein Durchschnittsbild der interessanten Verhältnisse. Das Divertikel hängt als bauchiger Sack an der Urethra, so dass sich der Harn zunächst immer in diesen Sack entleert. Von hier ab nach aussen ist der Abfluss gehindert, denn es wird nunmehr der spornartige Vorsprung (s) durch den im Sack angesammelten Harn nach oben gegen die Wand der Harnröhre angedrängt und schliesst nach Art eines Klappenventils die Harnröhre ab. Es sammelt sich daher immer mehr Harn in dem Divertikel an und bläht dasselbe mehr und mehr auf. Erst bei bedeutender Drucksteigerung, wenn auch die obere Wand der Harnröhre gedehnt wird, lüftet sich das Ventil und lässt den Harn in einzelnen Tropfen aus der Harnröhre abfliessen. Dieses *Harntröpfeln* ist für grosse Divertikel charakteristisch. Auch am hinteren Ende des Divertikels kann sich mit der Zeit ein solcher Sporn bilden, doch hat dieser keine mechanische Bedeutung für den Harnstrahl. Das Harntröpfeln, welches von früher Jugend an wahrgenommen wird, ist wegen des Geruches, den der in den Kleidern sich zersetzende Harn verbreitet, nicht nur für den Kranken selbst, sondern auch für seine Umgebung sehr lästig.

Englisch beschreibt eine Schleimhautverklebung im untersten Abschnitte der Harnröhre, entsprechend dem Sinus pocularis, welche bei Neugeborenen ein Hinderniss für die Harnentleerung werden kann.

§ 296. Die operative Behandlung der angeborenen Formfehler der Harnröhre.

Junge Leute, welche an einem höheren Grade von Hypospadie leiden, fragen oft bei dem Arzte an, ob sich der Formfehler leicht beseitigen lasse. Sie werden meist von dem quälenden Gedanken der Zeugungsunfähigkeit zum Arzt getrieben. Leider muss die Antwort bei den hochgradigen Fällen entschieden verneinend ausfallen. Nur eines lässt sich ohne grosse Mühe bessern, nämlich die Enge der äusseren Harnröhrenmündung, eine häufige Complication der Hypospadie. Hier dilatirt man entweder, wie es für die leichten Fälle der Phimose empfohlen wurde (§ 282), mit Sonden und Cathetern (§ 304), oder besser, man spaltet die Oeffnung mit dem geknöpften Messer und dilatirt dann erst, damit die Schnittwunde nicht wieder narbig schrumpft.

Eine eigentliche Heilung der Hypospadie wäre nur dadurch zu erzielen, dass man in der undurchbohrten Eichel und, wenn die Mündung der Harnröhre am Scrotum liegt, in der Eichel und dem ganzen Penis eine neue Harnröhre bilden würde. Das gelingt wohl in den seltenen Fällen, in welchen ein blinder Canal von vorn her die Eichel durchsetzt und gleichzeitig die Harnröhre dicht hinter dem blinden Ende des Canales nach unten ausmündet. Dann braucht man nur die dünne Zwischenwand zwischen dem Canal und der Harnröhre zu durchstechen und hat in einfachster Weise die Verbindung hergestellt. Diesen günstigen Fällen nun steht die übergrosse Mehrzahl gegenüber, in welchen ein blinder Canal in der Eichel nicht besteht oder doch nur als seichte Grube angedeutet ist, oder aber, in welchen zwischen dem blinden Ende des Canales und der Harnröhre sehr dicke Gewebsschichten liegen. Dann gilt es, mit dem Messer oder dem Troicart einen langen Canal von der Spitze der Eichel bis zur Harnröhre zu bohren und durch Einlegen von dicken Bleidrähten, oder durch Liegenlassen der Troicartcanüle eine neue Harnröhre zu bilden (Dieffenbach). Dabei ergibt sich der Uebelstand, dass der neuen Harnröhre die epitheliale Auskleidung fehlt; die Wand besteht nur aus starrem Narbengewebe, welches, abgesehen von der Neigung zum eiterigen Zerfalle und der Geschwürsbildung, für alle Zukunft zur Schrumpfung neigt. Die neue Harnröhre ist also in steter Gefahr, sich wieder zu verengern und selbst zu verschliessen, und der Geheilte muss daher sein ganzes Leben hindurch mittelst Bougies, welche er sich selbst einführen lernt, der narbigen Schrumpfung seiner neuen Harnröhre entgegenarbeiten.

Hat man aber das Ziel erreicht und die neue Harnröhre gebildet, so muss nun die alte, abnorm gelegene Oeffnung verschlossen werden. Die Methoden hierzu sind im Allgemeinen dieselben, welche in § 308 zum Verschlusse der lippenförmigen Harnröhrenfisteln angegeben werden. Ihre Wirkung ist indessen bei Hypospadie keine vollkommen sichere, und Nachoperationen sind sehr oft nothwendig. So häufen sich bei der Operation der hochgradigen Hypospadie Schwierigkeiten auf Schwierigkeiten, und Arzt wie Kranker sollten es sich wohl überlegen, ob sie überhaupt die Behandlung beginnen wollen. Von einer Heilung im vollständigsten Sinne des Wortes kann keine Rede sein, weil der Geheilte für die Zukunft doch immer noch das Dilatationsverfahren an seiner neuen Harnröhre üben muss.

Ueber die *Operation der Epispadie* ist § 339 zu vergleichen.

Die *Divertikel der Harnröhre* sollten nur dann Gegenstand der Operation werden, wenn sie mit dem in § 295 beschriebenen Harnträufeln complicirt sind; denn im Uebrigen bringen sie keinen Schaden. Die Operation muss, nach der von C. Hueter gewonnenen Erfahrung, *in dem Abtragen des ventilartig wirkenden Spornes* bestehen. Zu diesem Zwecke führt man an der unteren Fläche des Penis, über das Divertikel hinweg, einen Längsschnitt, spaltet in derselben Linie das sehr verdünnte Corpus cavernosum urethrae und öffnet so das Divertikel in der ganzen Länge. Die Operation entspricht bis hierhin einer gewöhnlichen Urethrotomia ext. Nun erkennt man den Sporn und schneidet ihn mit der Schere in der Linie i i (Fig. 207) fort. Das Ausschneiden eines elliptischen Stückes aus der Wand des Divertikels ist ziemlich nebensächlich; denn das Divertikel an sich bringt keinen Schaden und schrumpft überdies von selbst, sobald die Aufstauung des Harnes aufgehört hat. Eine sorgfältige Naht schliesst die Wunde.

Die Nachbehandlung aller dieser Operationen geschieht nach den allgemein gültigen Regeln, und zwar am besten unter Benutzung des aseptischen Verbandes (§ 282), wie er für die Nachbehandlung der Phimosenoperation angegeben wurde. Bei der zuletzt erwähnten Operation kann an irgend einer Stelle die primäre Vereinigung der Wunde ausbleiben und sich eine kleine lippenförmige Harnröhrenfistel ausbilden. Wie dann zu verfahren ist, lehrt § 308.

§ 297. Die subcutane Ruptur der Harnröhre am Perineum. Harninfiltration.

Die Verletzungen der *Pars pendula* sind deshalb ziemlich selten, weil der bewegliche Penis den einwirkenden Gewalten ausweicht. Seltsamerweise hat man besondere Verletzungen des Penis, obgleich jede Spur von Knochenskelet fehlt, als *Fracturen* und *Luxationen* des Penis bezeichnet. Unter „Fracturen" des Penis versteht man eine spitzwinkelige Knickung im erigirten Zustande, wobei die Corpora cavernosa zerreissen und ein bedeutender Bluterguss entsteht. Die „Luxation" des Penis besteht in einer subcutanen Auslösung der Corpora cavernosa aus der Hautdecke mit bedeutender Verschiebung der Schwellkörpermasse nach oben. Moldenhauer fand den gewaltsam „luxirten" Penis in der Nähe der Spina ant. sup. ossis ilei und versuchte die Rückführung zur normalen Stelle. *Schussverletzungen* des Penis sind ziemlich selten. Die Statistik des amerikanischen Krieges zählt auf 3174 Schüsse, welche die Beckengegend trafen, 309 Schusswunden des Penis.

Viel mehr, als die Pars pendula, ist die *Pars membranacea* Verletzungen aller Art ausgesetzt. Hier kann die Urethra den einwirkenden Gewalten nicht ausweichen, weil sie durch das Ligam. puboprostaticum an den unteren Rand der Symphyse befestigt ist. Besonders typisch ist die *Ruptur der Urethra*, wenn bei Fall auf das Perineum die Dammhaut auf eine scharfe Kante trifft. Dann wird die Urethra gegen den Bogen der Symphyse und den scharfen Rand des Ligam. puboprost. medium (Lig. transvers. pelvis, Henle) angedrängt und erweist sich weniger elastisch, als die äussere Haut; sie zerreisst subcutan, es entsteht die typische subcutane Trennung der Urethra an dem Perineum. Ganz ähnlich kann auch an der Seite, an dem scharfen Knochenrande der absteigenden Aeste des Os pubis, die Durchquetschung der Harnröhre erfolgen (Terillon).

Unmittelbar nach der Verletzung entsteht ein subcutaner Bluterguss, welcher sich allmälig über das Perineum erstreckt und durch die gespannte äussere Haut bläulich hindurchschimmert. Aus der Harnröhre fliesst alsbald etwas Blut ab, bei dem ersten Versuche des Kranken aber, Harn zu lassen, dringt der Harn aus der verletzten Urethra in das paraurethrale Bindegewebe, vermehrt die Schwellung und

hindert nunmehr die Urinentleerung. Zu dieser Zeit gelingt es allerdings meist noch, den Catheter in die Blase zu führen. Ist nämlich die Urethra nicht im ganzen Umfange zerrissen, wurde vielmehr nur die untere (hintere) Wand durchquetscht, so kann man den Schnabel des Catheters vorsichtig der oberen (vorderen) Wand der Urethra entlang, an der verletzten Stelle vorüber führen und in die Blase einbringen. Ist dies glücklich gelungen, *so muss der Catheter dauernd in der Blase liegen bleiben und mit Seidenfäden am Penis befestigt werden* (§ 291). Denn, wer weiss, ob man bei wiederholter Einführung des Catheters ebenso glücklich ist, und ob der Schnabel sich nicht doch in die Rissstelle der unteren (hinteren) Urethralwand verirrt? Nach einigen Tagen ist die Schleimhautwunde meist verheilt, und dem Wechsel des Catheters steht dann nichts mehr im Wege. Diese günstigen Fälle von Riss der Harnröhre sind indessen selten. Häufiger ist die *circuläre Trennung der Urethra.* Dann weichen die Rissenden um einige Linien auseinander, und es wäre ein seltsamer Zufall, wenn bei dem Catheterismus der Schnabel aus dem vorderen Harnröhrenstück den Weg in die Lichtung des hinteren fände. Wohl fliessen auch dann ein paar Tropfen Harn aus dem Catheter ab, welche gerade an der Rissstelle im paraurethralen Bindegewebe liegen; aber durch diese wenigen Tropfen darf man sich nicht täuschen lassen.

Unter solchen Umständen handelt es sich um die dreifache Störung: 1) Urininfiltration im paraurethralen Bindegewebe, 2) Urinretention, 3) Unmöglichkeit, den Catheter einzuführen, um den in der Blase zurückgehaltenen Urin zu entleeren. Bevor die Mittel besprochen werden, welche diese Störungen beseitigen sollen, sind Begriff und Folgen der *Harninfiltration* zu erläutern, welche uns hier zum ersten Male entgegentritt.

Früher nahm man an, der Harn wirke entzündungserregend, sobald er mit dem Bindegewebe in Berührung kommt. Dies steht aber mit unseren heutigen Kenntnissen von dem Wesen der entzündungserregenden Irritamente (Allg. Thl. Cap. 2) in entschiedenem Widerspruche. Es ist ein Verdienst von G. Simon, experimentell nachgewiesen zu haben, *dass normaler, frischgelassener, saurer Harn,* welchen man in das Unterhautbindegewebe der Versuchsthiere injicirt, *im Bindegewebe keine Entzündung hervorbringt. Sobald aber der Harn in die ammoniakalische Gährung übergeht, so erhält er entzündungserregende Eigenschaften,* was auch Menzel und Demarquay bestätigten. Diese Erfahrung steht in voller Uebereinstimmung mit der Theorie von der Erregung der Entzündung durch die Spaltpilze. Wir wissen nun weiter, dass sich überall da, wo Harn längere Zeit aufgestaut bleibt, sei es in der Blase, sei es in Bindegewebsspalten, die ammoniakalische Gährung einstellt. Es kann das kaum anders erklärt werden, als durch Eindringen von Spaltpilzkeimen aus dem strömenden Blute in die Harncanälchen und den Harn (Schüller's Versuche über die intravesicale Harngährung § 311). *Die Harninfiltration muss sich also stets mit septischer Entzündung compliciren.*

Ob und wann die ammoniakalische Gährung des Harnes eintritt, hängt von der Menge der Spaltpilzkeime ab, welche sich dem Harne beimischen. Der Verlauf der Gährung bedingt aber wiederum den Verlauf der Entzündung. In dem einen Falle erfolgt am ersten Tage schon eine stürmische Verjauchung des Bindegewebes, in einem anderen nach mehreren Tagen eine einfache Abscessbildung am Perineum. Doch sind die schweren Fälle häufiger, als die leichten. Bei der ersteren Gruppe folgt die septische Phlegmone dem immer grössere Bezirke überschwemmenden Harne und schiebt sich von dem Perineum nach vorn zum Scrotum, welches nicht selten zur kopfgrossen Geschwulst anwächst, nach hinten in das Bindegewebe des kleinen Beckens, auch wohl zwischen Scrotum und Oberschenkel aufwärts zur Inguinalgegend. Dabei kommt es bei dem günstigsten Verlaufe

nur zur Bildung eines schwappenden Abscesses am Perineum, nach dessen freiwilliger oder künstlicher Eröffnung sich eine Mischung von Eiter, Blutgerinnseln und Harn entleert.

So ist der Ausgang der Durchquetschung der Urethra am Perineum, wenn die Behandlung (§ 298) nicht hemmend eintritt, ein doppelter: entweder erfolgt durch fortschreitende, septische Phlegmone der Tod an Septikämie, oder es entsteht hinter der verletzten Stelle ein Eitergang am Perineum, aus welchem sich der Harn entleert, während die zerquetschte Partie der Urethra selbst zuerst granulirt, dann narbig schrumpft und eine *narbige Strictur der Harnröhre* hinterlässt. Der Eitergang, welcher der Urinentleerung dient, wird als röhrenförmige *Urethralfistel* bezeichnet.

§ 298. Die Behandlung der Harnröhrenruptur am Perineum. Urethrotomia externa.

Dass man den Catheter in Permanenz liegen lassen soll, wenn es gelungen ist, ihn über die verletzte Stelle hinaus in die Blase zu führen, wurde im vorhergehenden Paragraphen bereits erwähnt. Für die meisten Fälle ist jedoch auf ein solch glückliches Einführen des Catheters nicht zu rechnen. Soll nun der Chirurg zuwarten? Man könnte ein solches Verhalten vielleicht für das richtige erklären, weil sich in einzelnen, relativ günstigen Fällen, ohne wesentliche Gefährdung des Lebens, eine Harnfistel bildet (§ 297). Diesem passiven Verhalten steht aber die Erwägung zweier wichtiger Umstände entgegen. Einmal tritt in einer grossen Anzahl derartiger Fälle der Tod durch Septikämie ein; ferner erfordert auch die röhrenförmige Urethralfistel zu ihrer Heilung, d. h. zur Beseitigung der sie unterhaltenden, narbigen Strictur, gewöhnlich dieselbe Operation, welche, früh unternommen, von vornherein alle Gefahren und Folgen der Verletzung beseitigt, nämlich die *Urethrotomia externa.*

Nach Harnröhrenruptur sollte diese Operation sofort vorgenommen werden, sobald das Einführen des Catheters auf gewöhnlichem Wege misslingt. Die Operation ist folgende: Der Kranke wird in Steinschnittlage gebracht, d. h. er wird mit stark gebeugten und abducirten Oberschenkeln so auf den Rand des Operationstisches gelagert, dass sich die Perinealfläche dem Operateur frei darbietet (Fig. 233, § 330). Die Weichtheile des Perineum sind dabei so gespannt, dass ihr Durchschneiden leicht gelingt. Man führt einen starken Metallcatheter (Nr. 12—15) vom Orificium ext. aus bis zu der verletzten Stelle und lässt durch einen Assistenten den Schnabel des Catheters nach unten gegen das Perineum andrängen. Die Sonde, welche Syme speciell für die Urethrotomia ext. empfahl, ein Metallstab mit catheterartiger Krümmung, knopfförmigem vorderen Ende und einer seichten Rinne auf der convexen Fläche, ähnlich der gerinnten Steinsonde (§ 330), kann durch diesen Catheter leicht ersetzt werden. Nun führt man von dem hinteren Rande des Scrotum, gegen die Anusöffnung hin einen Schnitt, welcher genau die Mittellinie, die als bräunlich pigmentirter Streif kenntliche Raphe perinei einhält. Die Länge des Schnittes hängt ab von der Dicke und der Schwellung der Weichtheile, auch von dem Orte der Verletzung. Je dicker die Weichtheile sind und je weiter nach hinten, gegen die Blase zu, die Urethra geöffnet werden soll, desto länger muss der äussere Schnitt sein, um die Präparation in der Tiefe zu erleichtern. In derselben Linie, wie die Haut, wird die Fascia superficialis, dann die Schicht der M. M. transversi perinei durchschnitten. Jetzt fühlt der Finger nach dem Schnabel des Catheters, und das Messer dringt auf denselben ein. Hierbei hat man zu berücksichtigen, dass im oberen (vorderen) Wundwinkel der Bulbus urethrae liegt. Nach den Versuchen,

welche Ollier und Poncet an Leichen anstellten, fällt die Durchquetschung der Harnröhre gerade an die Grenze zwischen Pars bulbosa und Pars membranacea. Kann man die Eröffnung der Urethra vornehmen, ohne das Corpus cavernosum urethrae in seinem bulbösen Ende zu verletzen, so ist dies sehr vortheilhaft, da dann die venösen und arteriellen Blutungen aus der Substanz des Schwellkörpers vermieden werden. Doch ist das Anschneiden des Bulbus in vielen Fällen nicht zu umgehen, weil die Ruptur der Urethra dicht hinter dem Bulbus liegt oder sogar noch in das Bereich der Pars bulbosa fällt. Die etwa spritzenden Gefässe müssen durch *Umstechung* (Allg. Thl. § 198) geschlossen werden; die Unterbindung ist in der Tiefe weniger bequem, auch streifen sich die Ligaturen bei dem weiteren Fortgange der Operation leicht von den elastischen Theilen ab.

Das Einschneiden der unteren Urethralwand auf dem Schnabel des Catheters stösst auf keine besonderen Schwierigkeiten, wenn der Catheter sicher und fest gehalten wird. Der Einschnitt wird sofort, oder nach Einlegen einer Hohlsonde bis auf 2 Centimeter verlängert. Würde man jetzt die nach frischer Verletzung unternommene Operation einfach abschliessen, so wäre schon viel erreicht; *es würde nämlich der Harn frei aus der Perinealwunde abfliessen, eine Harninfiltration könnte nicht entstehen.* Da aber zur Zeit der Operation dieses unglückliche Ereigniss meist schon eingetreten ist, so muss weiter dafür Sorge getragen werden, dass der infiltrirte Harn aus den Geweben wieder abfliesst. Oft hat der Operationsschnitt schon so viele Bindegewebsspalten geöffnet, dass der Harn aus den Gewebsmaschen aussickert und so die Schwellung und Entzündung nachlässt. Aber *bei weithin entwickelter Harninfiltration genügt der Perinealschnitt nicht;* man muss dann lange Schnitte durch die Hautdecke des Scrotum hinzufügen. Ist das Beckenbindegewebe schon infiltrirt, so versuche man von der Perinealwunde aus die Maschen desselben mit dem Finger auseinander zu drängen und Abfluss für den Harn zu schaffen. Neben dem Ablassen des Harnes aus den Gewebsmaschen ist das antiseptische Auswaschen, Ausspülen und Ausreiben nicht zu vergessen. Mit in Carbol-, Chlorzink- oder Sublimatlösung getauchten Watteballen reibe man die klaffenden Schnitte aus, schiebe ebensolche Ballen in die Maschen des Beckenbindegewebes, lege Drains ein und suche so auf jede Weise die Asepsis zu erzwingen. Misslingt dieser Versuch, so kann trotz der Urethrotomie, welche eben dann zu spät ausgeführt wurde, der Tod durch Verjauchung im Bindegewebe des kleinen Beckens eintreten.

Ueber die Schlussacte der Operation, wenn dieselbe erst ganz spät, bei schon entwickelter Strictur und Urethralfistel ausgeführt wurde, ist § 306 zu vergleichen. Ueber Nachbehandlung vergleiche den folgenden Paragraphen.

§ 299. Die Nachbehandlung bei Urethrotomia externa nach frischen Verletzungen.

Wir haben die Operation bis zur Beseitigung der wichtigsten Störung, nämlich der Harninfiltration, und bis zur antiseptischen Bekämpfung ihrer wichtigsten Folgen, der septischen Phlegmone, erörtert. Nun stehen für die Nachbehandlung zwei Wege offen: das alte Verfahren ohne antiseptischen Deckverband der Wunde, das neue mit dem Versuch der Durchführung eines antiseptischen Verbandes. Beide Methoden sind neben einander berechtigt und können sich gegenseitig ergänzen.

1) *Das alte Verfahren ohne antiseptischen Verband.* Der Operirte soll für die nächste Zeit den Harn aus der Perinealwunde entleeren. Man befestigt deshalb auf der Wunde mit Hülfe einer T-Binde (§ 357) einen einfachen Verband,

am besten eine feuchte Carbolplatte. Der Kranke nimmt sich selbst, wenn er Bedürfniss zum Harnlassen hat, den Verband ab, setzt sich auf ein grosses, rundes Eiterbecken und lässt den Urin aus der Wunde ablaufen. Dann wird die Wundfläche mit antiseptischer Lösung irrigirt und die feuchte Carbolplatte erneuert. Eine derartige Behandlung, sorgfältig und gewissenhaft durchgeführt, macht den Wundverlauf zu einem äusserst günstigen, beinahe aseptischen. Schon vom zweiten Tage ab erheben sich auf den Wundflächen Granulationen, welche bald üppig wuchern und das Bindegewebe gegen eine weitere Infection schützen. Während sich früher auf den Granulationen sehr oft *Wunddiphtheritis* (Allg. Thl. § 120) entwickelte und wohl auch zum Tod führte, tritt diese unter der antiseptischen Berieselung niemals auf, denn jede Ansiedelung der dem zersetzten Harne entstammenden Mikrokokken wird im Beginne schon vernichtet. Allmälig nun wachsen von beiden Wundflächen aus die Granulationen zusammen, es schliesst sich die

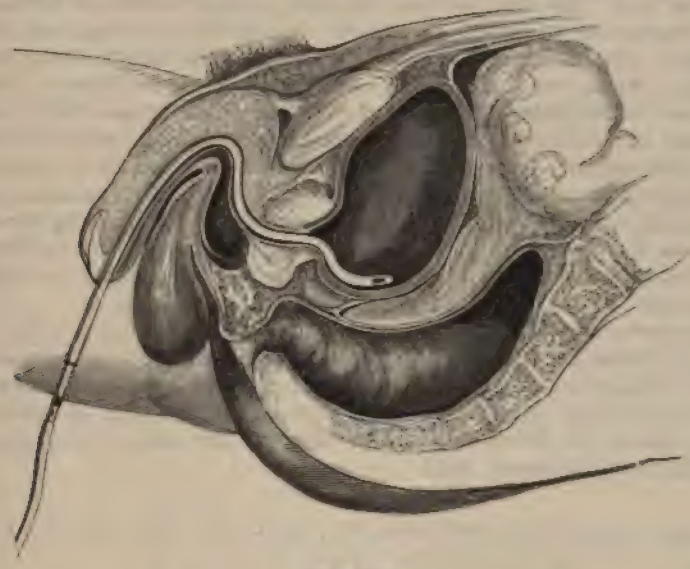

Fig. 208.
Hebervorrichtung bei permanentem Einlegen des Nélaton'schen Catheters (Dittel).

Perinealwunde mehr und mehr, und nach 8—14 Tagen kann der Operirte meist seinen Harn, anfangs zum kleineren Theil, später in wachsender Menge wieder aus dem Orificium ext. urethrae entleeren. Zu dieser Zeit führt man täglich ein- oder zweimal den Catheter in die Blase ein, um die Entstehung einer narbigen Strictur an der Stelle der Verletzung zu verhüten. Doch ist diese Gefahr nicht sehr gross, denn Wunden, welche ohne bedeutende Entzündung verlaufen, neigen wenig zu narbiger Schrumpfung; zudem wirkt der Narbenzug der Perinealwundflächen dem Entstehen einer Strictur geradezu entgegen (§ 307).

2) *Das neue Verfahren der Nachbehandlung mit strenger Durchführung des antiseptischen Verbandes.* Die nothwendige Vorbedingung für das Anlegen des antiseptischen Verbandes ist das Ableiten des Harnes auf einem anderen Wege als durch die perineale Wunde. Zu diesem Zwecke muss ein *Verweilcatheter in die Blase* eingelegt werden. Man suche deshalb, nachdem vor der Rissstelle die Spaltung der Urethra ausgeführt ist, auch das centrale Ende der Harnröhre auf. Zum Verweilcatheter eignet sich am besten ein Nélaton'scher (§ 291) von ziem-

heilen viele dieser Verletzungen ohne Harninfiltration und ohne besondere Entzündung. In einer Minderzahl freilich entwickelt sich die ganze Kette der Erscheinungen, wie bei der Durchquetschung der Urethra von aussen her. Dahin gehören auch die relativ häufigen Fälle, in welchen der Catheter die Urethralwand dicht vor einer Strictur durchbohrte. Hier ist die Entzündung oft noch nicht erloschen (§ 303), und setzt sich dann von der Strictur aus unmittelbar und unabhängig von der Harninfiltration in den „falschen Weg" fort. So entstehen Abscesse am Perineum und eiternde Fistelgänge, welche in dem meisten Fällen erst nach der operativen Beseitigung der Strictur (§ 306) ausheilen.

Von *Fremdkörpern in der Harnröhre* sind zu nennen: 1) besonders häufig abgebrochene Catheterstücke; 2) Haarnadeln, Stücke von Federhaltern, Bleistiften u. s. w., kurz von allerlei Körpern, welche spielender Weise in die Harnröhre eingeführt werden; 3) Harnsteine und zwar entweder kleine, rundliche Concremente, die von der Blase aus mit dem Harn in die Urethra treten und hier stecken bleiben, oder kantige und eckige Stücke, welche nach der Steinzertrümmerung (§ 333) in die Harnröhre geschwemmt werden. Das Abbrechen des Catheters lässt sich durch Vorsicht sehr wohl vermeiden. Man prüfe eben jeden Catheter, besonders aber jeden elastischen und Gummi-Catheter unmittelbar vor dem Gebrauche, ob nicht etwa Sprünge und Risse vorhanden sind. Wie das Steckenbleiben von Steintrümmern zu verhüten ist, werden wir § 334 kennen lernen.

Alle glatten Fremdkörper der Harnröhre haben die Neigung, nach rückwärts in die Blase zu entweichen. Es handelt sich hier nicht etwa, wie einzelne Autoren annahmen, um eine contractile, eine Art antiperistaltischer Bewegung der Urethralwand, durch welche der Körper zurückgedrängt wird; zu beschuldigen sind vielmehr die ungeschickten Versuche des Laien, den eingeschobenen Fremdkörper wieder zum Vorschein zu bringen. Bei dem Bestreben nämlich, das Catheterstück, den Bleistift u. s. w. nach vorn zu schieben, zieht er den Penis und mit ihm die Urethra *über* dem Fremdkörper nach vorn und drängt letzteren immer weiter nach hinten. Häufig bleibt dieser dann in der Pars membranacea stecken, zuweilen auch gelangt er in die Blase. Wir werden deshalb bei den Fremdkörpern der Blase (§ 310) den abgebrochenen Catheterstücken und eingeschobenen Fremdkörpern wieder begegnen.

Die in die *Urethralwand eingespiessten Fremdkörper,* Nadeln, spitze Bruchstücke eines Blasensteins u. s. w. bleiben, wenn sie nicht künstlich herausgezogen werden, oft lange Zeit in der Harnröhre. Sie werden dann nicht selten der Kern eines *Urethralsteines,* indem sich aus dem Harn, welcher sich zwischen Fremdkörper und Urethralwand aufstaut, die harnsauren Salze niederschlagen. In anderen Fällen kommt es zur *Verschwärung der Urethralschleimhaut* und zur eiterigen Schmelzung der Urethralwand; es bildet sich ein Abscess im paraurethralen Bindegewebe, welcher den Fremdkörper enthält. Gleiche Erscheinungen werden auch nicht selten durch kleine Steine veranlasst, welche aus der Blase in die Harnröhre gelangt sind. Die paraurethralen Abscesse kommen nun sowohl am Perineum wie in der Pars pendula vor und liegen der äusseren Haut oft so nahe, dass der Fremdkörper oder Stein förmlich herauseitern, d. h. mit dem Inhalte des Abscesses sich nach aussen entleeren kann. Das wäre ein Art von Spontanheilung, aber hinter ihr steht die Gefahr der *lippenförmigen Urethralfistel* (§ 308).

§ 301. Die Extraction der Fremdkörper aus der Harnröhre.

Die Extraction der Fremdkörper aus der Harnröhre muss möglichst beschleunigt werden, bei glatten, weil sie in die Blase gerathen können und dann noch

Betreffs der Ausführung der Urethrotomia ext. ist auf die Schilderung in § 298 zu verweisen, wenigstens soweit es sich um die Operation am Perineum handelt. Bei Fremdkörpern kann es nun freilich auch nothwendig werden, in der Pars cavernosa urethrae, also an der Pars pendula penis, die Urethrotomia ext. auszuführen. Am einfachsten geschieht dies am Orificium ext. urethrae; man spaltet, wenn ein Fremdkörper dem Orificium ext. nahe liegt, den vordersten Theil der Urethra mit dem geknöpften Messer. Merkwürdiger Weise ist auch für diesen einfachen Schnitt ein eigenes Instrument erfunden worden, ein Urethrotom mit gedeckter Klinge, das *Uréthrotome caché von* Civiale (ähnlich dem Lithotome caché § 332, Fig. 238). Weiter nach hinten wird die Urethra von der äusseren Haut her, ganz wie bei der perinealen Urethrotomie eröffnet, nur muss an der Pars pendula penis immer das Corpus cavernosum urethrae durchschnitten werden. Die venöse Blutung stört ein wenig den Gang der Operation, welche im Uebrigen durch die oberflächliche Lage der Harnröhre bedeutend erleichtert wird. Nach Vollendung der Urethrotomia ext. an der Pars pendula penis ist der Gefahr Rechnung zu tragen, dass sich bei der Wundheilung die durchschnittene Schleimhaut der Urethra zum äusseren Wundrande herumsäume und eine *lippenförmige Fistel* hinterlasse (§ 308). Es ist daher gerathen, die Wunde sorgfältig durch die Naht zu schliessen, die zugleich am besten die venöse Blutung stillt. Zur Nachbehandlung muss das Einlegen eines Nélaton'schen Catheters in Permanenz und seine Benutzung als Heber (§ 299) empfohlen werden. Der Harn fliesst dann sofort aus der Blase nach aussen, und die prima intentio der Harnröhrenwunde wird durch keinen abfliessenden Tropfen gestört.

§ 302. Die Entzündung der Harnröhre. Die Gonorrhoe und ihre Nachkrankheiten. Die narbige Strictur der Harnröhre.

Auf Verletzungen folgt eine leichte Form der Urethritis, welche indessen gegenüber den Entzündungen des paraurethralen Bindegewebes (§ 297) sehr in den Hintergrund tritt. Im vorderen Theile der Harnröhre entstehen auf der Schleimhaut zuweilen weiche und auch harte Schanker, welche wie die anderen Schankergeschwüre (§ 286) verlaufen und zu Perforation der Harnröhre führen können. Alle diese traumatischen und syphilitischen Formen der Urethritis bilden jedoch die Minderzahl gegenüber der ausserordentlichen Menge von Fällen der *Urethritis gonorrhoica.*

Diese Krankheit, deren specifische Noxe — der „Gonococcus" (Neisser) — durch einen inficirenden Coitus übertragen wird, tritt in sehr verschiedener Intensität auf. Zuweilen handelt es sich nur um eine Entzündung der Fossa navicularis und der zunächst angrenzenden Harnröhrenschleimhaut, auf welcher sich die vom Orificium urethrae externum her eingewanderte Noxe ausbreitet. Unter juckenden, brennenden Empfindungen entleeren sich Tropfen eiterig getrübten Schleimes aus der Harnröhre — daher der populäre Name „Tripper" —, der Kranke muss häufig Harn lassen, die Harnentleerung selbst wird sehr schmerzhaft. Nach einiger Zeit mildern sich diese Beschwerden, und manche Fälle gonorrhoischer Infection, bei welchen die Noxe weniger energisch wirkte, kommen zur raschen Spontanheilung. In anderen kriecht die infectiöse Entzündung langsam von der Fossa navicularis in die hinteren Abschnitte der Harnröhre, ein Vorgang, welchen der Harnstrom vielleicht deshalb nicht hindert, weil sich die Noxe nicht in der Lichtung der Harnröhre, sondern in den Epithelien ihrer Schleimhaut fortbewegt. Gerade solche Fälle nun sind es, welche durch weitere Folgekrankheiten ein erhebliches chirurgisches Interesse gewinnen. Diese Nachkrankheiten treten in sehr

verschiedener Zeit nach der ersten Infection auf und setzen sich durch Monate und selbst durch Jahre hindurch fort. Als solche sind zu bezeichnen:

1) *Die Epididymitis gonorrhoica.* Sie entsteht durch das Fortwandern der Noxe aus der Harnröhre in die Ductus ejaculatorii, von hier in das Vas deferens und endlich auf den Nebenhoden. Diese Auffassung von der continuirlichen Verbreitung der gonorrhoischen Entzündung ist jedenfalls viel verständlicher, als die Auffassung Vidal's, welcher die Epididymitis als eine „metastatische" Entzündung betrachtete. Von der Harnröhre bis zum Nebenhoden trifft der Gonococcus auf kein Gewebe, welches sehr entzündungsfähig ist; daher beschränken sich die Zeichen der Reizung im Verlaufe des Vas deferens auf leichte Schmerzen, die dem Samenstrange entlang empfunden werden (*Deferenitis* nach Gosselin, *Funiculitis* nach Boyer). Im Nebenhoden aber findet die Noxe ein sehr entzündungsfähiges, blutreiches Gewebe, dessen bedeutende Anschwellung kaum den Weg ahnen lässt, welchen die Mikrokokken genommen haben. Die E. gonorrhoica kommt häufig schon einige Wochen nach dem Beginne der Gonorrhoe zur Entwickelung; doch kann sie auch nach Jahren noch im Verlauf eines „Nachtrippers" auftreten, wenn sich die Entzündung der Harnröhre gelegentlich steigert. Ihre klinischen Erscheinungen sollen bei den Entzündungen des Hodens und Nebenhodens (§ 343) näher erörtert werden. Eine schlimme, indessen nicht immer eintretende Folge der E. gonorrhoica ist das Fehlen der Spermatozoen in dem ejaculirten Sperma, eine Erscheinung, welche Liégeois zuerst constatirte.

2) *Die Entzündung der Cowper'schen Drüsen.* Sie ist sehr selten, kann aber am Perineum zu Abscessen führen, deren eiternde Fisteln mit dem Drüsengewebe communiciren und eine halbschleimige Flüssigkeit absondern. In anderen Fällen staut sich das Secret, welches durch die entzündliche Schwellung der Ausführungsgänge zurückgehalten wird, so auf, dass kleine kugelige Anschwellungen entstehen. Roser zeigte, wie man durch einen vom Rectum aus nach vorn gerichteten Druck den angestauten Inhalt der Drüsen entleeren kann.

3) *Die Cystitis gonorrhoica.* Sie entsteht durch Fortschreiten der Entzündung über den Colliculus seminalis hinaus zu dem Orificium int. der Harnröhre und von hier zur Blasenschleimhaut. Diese Wanderung der Noxe ist indessen viel seltener, als die durch das Vas deferens zum Nebenhoden, obgleich der Weg ein kürzerer. Die sehr gefässarme Harnröhrenschleimhaut an der Pars prostatica scheint keine günstigen Bedingungen zur Weiterverbreitung zu bieten. Im Uebrigen muss in Betreff der Cystitis gonorrhoica auf § 311 verwiesen werden.

4) *Die gonorrhoische Strictur der Harnröhre.* Die Entwickelung dieses Folgezustandes ist sehr häufig und von besonderem chirurgischen Interesse. Durch die oberflächliche gonorrhoische Eiterung werden die Epithellager der Harnröhrenschleimhaut abgelöst, und es wuchern aus dem blosgelegten mucösen Bindegewebe Granulationen empor, welche durch ihre Schwellung das Lumen der Harnröhre verengen — *Schwellungsstrictur.* Dieser Zustand bleibt unter wechselnder Intensität oft Monate lang bestehen und kann schliesslich durch Rückbildung der Granulationslager zur Norm zurückkehren. In anderen Fällen, besonders dann, wenn die Granulationswucherung in die tieferen Schichten des mucösen Bindegewebes eingedrungen ist, kommt es zur narbigen Schrumpfung, die hier, im Umfange eines häutigen Rohres, stets zur narbigen Verengerung der Urethra führt — *Narbenstrictur.* Bei hochgradiger gonorrhoischer Urethritis wird nicht selten auch das paraurethrale Bindegewebe von der Entzündung befallen; es entstehen derbe, schmerzhafte Schwellungen, welche man selbst von aussen her fühlen kann. Der Kranke erkennt die beginnende Strictur an der *gestörten Harnentleerung.* Der Strahl des Harnes wird dünner und nimmt nicht selten eine gewundene Form an; zuweilen wird er unterbrochen, so dass die Kranken nur kleinere Mengen Harn

entleeren und um so häufiger Harn lassen müssen. Aus diesen scheinbar so unbedeutenden Anfängen entwickelt sich nun allmälig das vielgestaltige Bild der Folgezustände der Strictur, welche im nächsten Paragraphen ihre Besprechung finden sollen.

5) Eine sehr merkwürdige Complication der Gonorrhoe sind *metastatische Gelenkentzündungen* und zwar an den grösseren Gelenken der Extremitäten. Diese *Arthritis gonorrhoica,* in deren Exsudat Petrone und Kammerer *den Gonococcus nachweisen konnten*, hält sich indessen in den meisten Fällen auf der niedrigen Stufe einer Synovitis serosa oder S. serosa-fibrinosa, selten gesellt sich zu ihr noch eine geringe Parasynovitis.

Die *Behandlung* der frischen Gonorrhoe muss eine *antiseptische, antibacterielle* sein. Darauf zielten auch schon manche früheren Verfahren, die sog. Abortivmethoden hin, welche durch Aetzen der Fossa navicularis mit Lapis infernalis, oder durch Injectionen starker Höllensteinlösungen das angenommene Virus zerstören sollten. Die heutige antiseptische Therapie verwendet 2 % Carbol- oder 0,1 % Sublimatlösungen zur ein- oder zweimaligen Injection in kleinen Mengen. Später kann sich dann der Kranke mit einer kleinen Glasspritze die schwächeren Lösungen derselben oder anderer antiseptischen Mittel (Allg. Thl. § 35) mehrmals des Tages selbst injiciren. Sehr wirksam sind auch Jodoformstäbchen (Jodoform und Cacaobutter zu gleichen Theilen) von Rabenkieldicke, welche 1 mal täglich in die Urethra eingeschoben werden. Lässt der Ausfluss aus der Harnröhre nach, so dienen leicht adstringirende Injectionen von Zincum sulf., Argent. nitr. u. s. w. zur Nachbehandlung.

Was die Therapie der wichtigsten gonorrhoischen Folgekrankheiten betrifft, so soll die der Epididymitis in § 344, die der Cystitis in § 314, die der gonorrhoischen Strictur in § 304 u. ff. abgehandelt werden. Die Arthritis gonorrhoica erfordert die gleiche Behandlung, wie wir sie im Allg. Thl. (§ 113) kennen lernten. P. Vogt hat gerade für diese Form der Synovitis Injectionen von Sublimat empfohlen.

§ 303. Die Harnröhrenstrictur und ihre Folgen. Diagnose.

Die erste Folge der narbigen Strictur, mag sie nun durch die eben geschilderte gonorrhoische Infection oder durch traumatische Entzündung der Harnröhre (§ 297, Schluss) entstanden sein, ist eine *Ausweitung der Harnröhre* hinter der Strictur, zwischen ihr und der Blase. Der Harn, welcher bei der Entleerung in dieser erweiterten Stelle stehen bleibt, zersetzt sich und ist eine neue Quelle für entzündliche Vorgänge. Auch die Stricturstelle selbst nimmt an diesen Vorgängen Theil: es wachsen neue Granulationslager empor, deren narbiges Schrumpfen die Verengerung wiederum steigert. Endlich kommt es zu *paraurethralen Abscessen.* Wurde niemals ein Catheter oder ein Bougie eingeführt, so muss man die Bildung dieser Abscesse einfach aus dem Uebergreifen der Eiterung von der Schleimhaut auf das paraurethrale Bindegewebe erklären. Gewöhnlich aber finden inzwischen diagnostische Untersuchungen statt. Dann dringt der Schnabel des Catheters in das weiche, granulirende Gewebe, erzeugt vielleicht selbst einen falschen Weg, und die Bildung paraurethraler Abscesse ist angebahnt. Diese rücken, da die meisten und schlimmsten Stricturen dem hinteren Theile der Pars bulbosa und der Pars membranacea angehören, an das Perineum vor und gelangen hier zur spontanen Oeffnung oder werden incidirt. Gerade wie bei der Zerreissung der Harnröhre (§ 297) entleert sich aus den Abscessen eine Mischung von Harn und Eiter, es bildet sich eine *eiternde Harnröhrenfistel am Perineum.* Derselbe Vorgang kann sich an anderen Stellen des Perineum wiederholen, und so gesellt sich zu der ersten eine zweite und dritte Fistel; bei langer Dauer der Krankheit findet man nicht

selten eine noch grössere Zahl. Fast sämmtliche Fisteln dieser Art münden nahe der Raphe perinei, in der Gegend zwischen Scrotum und Anus nach aussen; doch kann eine fortschreitende Harninfiltration auch an anderen Stellen Abscesse bilden. So sieht man zuweilen neben den gewöhnlichen perinealen Fisteln andere oberhalb der Symphysis ossium pubis, an der vorderen Bauchwand ausmünden. Bei Stricturen der Pars pendula penis kommt es in der Regel nicht zur Bildung paraurethraler Abscesse, und es fehlen deshalb hier die Harnfisteln.

Fast regelmässig verbreitet sich die Entzündung von der Strictur rückwärts nach der Blase. *Die Cystitis,* soweit sie nicht schon der gonorrhoischen Infection unmittelbar folgte, *ist eine regelmässige Folgeerscheinung der Strictur der Harnröhre.* Ohne der Erörterung der Cystitis (§ 311) vorzugreifen, soll doch hier schon bemerkt werden, dass gerade diese Art der Cystitis besonders gefährlich ist. Sie kann eben, so lange die Strictur besteht, nur sehr mangelhaft behandelt werden, nimmt leicht einen jauchigen Charakter an und führt durch pyämische Infection oder auch durch Pyelonephritis (§ 232) oft zum *tödtlichen Ausgange.* Dieser wird übrigens auch, abgesehen von der Cystitis, nicht selten bedingt durch phlegmonöse Eiterungen, welche von dem Perineum auf das Bindegewebe des kleinen Beckens übergreifen, durch Erysipele, die von den Fistelgängen ausgehen, durch Wundfieber aller Art (Pyämie, Wunddiphtheritis u. s. w.). Am seltensten tritt der Tod in Folge einer Berstung der übermässig gefüllten Harnblase ein; Cruse hat 6 Fälle dieser Art aus der Literatur gesammelt. Es wäre zu wünschen, dass Jeder, welcher an Harnröhrenstrictur leidet, einen Begriff von der Lebensgefahr hätte, in welche er bei dem weiteren Verlaufe seiner Krankheit kommen kann, damit er nicht versäume, sich zur rechten Zeit den Schutz der geeigneten Behandlung zu sichern.

Selten handelt es sich bei Stricturen der Harnröhre um eine einzige; fast in der Hälfte aller Fälle findet man mindestens zwei, und Fälle *multipler Stricturen,* von dem Orificium ext. ab bis zur Pars prostatica, sind keineswegs Seltenheiten. Die Länge der Stricturen schwankt beträchtlich. Oft handelt es sich nur um ein lineares, bindegewebiges Septum, welches in die Lichtung der Harnröhre vorspringt, in anderen Fällen um ausgedehnte Indurationen bis zu 8 Cm. Länge.

Was die Häufigkeit der Stricturen betrifft, so überwiegen die gonorrhoischen gegenüber den traumatischen (§ 297) um ein Beträchtliches. Thompson zählt auf ungefähr 7 gonorrhoische, Dittel auf 14 einen Fall von traumatischer Strictur.

Die *Diagnose der Strictur* stützt sich auf die Erscheinungen, welche oben zusammengestellt sind, ganz besonders aber auf die Untersuchung mit dem Catheter. Man wähle für diesen Zweck immer einen Metallcatheter, weil man nur mit diesem starren Instrumente gut fühlen kann. Auch nehme man zunächst keine dünne Nummer, sondern einen mittelstarken Catheter (No. 10 oder 12). Die dünnen Spitzen der feinen Nummern zerreissen die Granulationen viel leichter, als die breiten der dicken Catheter. In beiden Richtungen wird von Anfängern oft gefehlt, indem sie mit dünnen, elastischen Cathetern die Strictur aufsuchen wollen und am Ende der Untersuchung doch nicht recht wissen, ob eine Strictur vorliegt oder nicht. Vielleicht haben sie den Kranken bei dem nutzlosen Sondiren noch durch Verletzung der Granulationen in Gefahr gebracht. An empfindlichen Kranken wird die Untersuchung am besten in der Narkose vorgenommen; man weiss dann um so sicherer, dass nicht etwa *ein Muskelkrampf des Compressor urethrae* (§ 293) *eine Strictur vortäuscht.* Ein anderer Irrthum kann von den Schwellungen der Prostata ausgehen; auch hier wird am ehesten getäuscht, wer mit dünnen Instrumenten untersucht. Die Krankheiten der Prostata werden uns auf die differentielle Diagnostik zurückführen (§ 316). Nachdem bei einmaliger Untersuchung mit einem dicken Catheter die Existenz und die Lage einer Strictur dargethan ist,

kann man nun mit feineren Instrumenten, welche die Stricturen passiren sollen, die Enge feststellen. Auch das Bestehen mehrerer Stricturen hinter einander lässt sich nur durch ein feines Instrument bestimmen. Früher wurde auch versucht, durch Einführen von Bougies aus weichem Wachs (Sonde à empreinte von Ducamp) einen Abdruck der Strictur zu erhalten. Diese Untersuchung ist meist ergebnisslos, das eventuelle Resultat aber ohne practischen Werth. Dass sich die schwieligen Verdickungen des paraurethralen Bindegewebes in der Umgebung der Strictur mit den Fingern von aussen her fühlen lassen, wurde schon erwähnt (§ 302).

Die Urethroskopie (§ 294) kann dazu dienen, die dunkelrothe Farbe der gewucherten Granulationen zu erkennen, welche sich auf dem blassrothen Grunde der normalen Schleimhaut deutlich abheben, oder aus der weisslich-glänzenden Färbung der Gewebe die narbige Schrumpfung zu erschliessen.

§ 304. Die Behandlung der Stricturen der Harnröhre durch allmälige Dilatation.

Die Unterscheidung der Harnröhrenstricturen in *permeabele* und *impermeabele*, d. h. in solche, welche für ein Instrument durchgängig sind, und solche, die kein Instrument mehr passiren lassen, trennt zwei Gebiete der Therapie, von welchen das eine mehr den unblutigen, das andere mehr den blutigen Behandlungsmethoden angehört. Doch gehen die Indicationen für beide Arten der Behandlung von einem Gebiete nach dem anderen über; eine scharfe Grenze ist nicht zu ziehen.

Die permeabelen Stricturen indiciren im Allgemeinen die Verfahren *der Dilatation*, unter welchen eine *allmälige*, eine *beschleunigte* und eine *plötzliche*, brüske Dilatation unterschieden werden muss.

Die *allmälige Dilatation* kann im *Beginne der Strictur* mit den gewöhnlichen Metallcathetern ausgeführt werden. Es handelt sich in diesen Stadien noch um die Bildung von Granulationslagern, welche in das Lumen der Harnröhre vorspringen und dasselbe verengen, um eine *Schwellungsstrictur*. Der starre Catheter findet dann wohl einen Widerstand, aber einen mehr elastischen, der sich ohne besondere Kraft überwinden lässt. Das dicke Instrument übt einen sanften Druck auf die Granulationen aus, sichert den Weg für die freie Harnentleerung und verhindert, dass die narbige Schrumpfung zu einer bedeutenden Verengerung der Harnröhre führt. Auch lassen sich, wenn schon eine Cystitis die Strictur complicirt, die dicken Catheter am besten zu antiphlogistischen Ausspülungen der Blase (§ 314) benutzen.

Der Fachchirurg wird auch zur allmäligen Dilatation *narbiger* Stricturen dem Gebrauche der Metallcatheter den Vorzug geben. Freilich muss er dann mit feineren Nummern beginnen und erst allmälig zu dickeren ansteigen. Als sehr zweckmässig zeigen sich in solchen Fällen Catheter mit *conischer* Spitze. C. Hueter empfiehlt auch hier die *platten* Catheter (§ 290) in verschiedenen Nummern.

Der weniger geübte Arzt, welcher den Metallcatheter unter so schwierigen Verhältnissen nicht mit der nöthigen Sicherheit zu führen weiss, wird vorwiegend *elastische Catheter und elastische Bougies* (§ 291) benutzen, weil diese eher von selbst den Weg durch die Strictur finden und nicht so leicht falsche Wege bohren. Die geeignetsten derartigen Instrumente sind die rothen englischen Catheter und Bougies; sie besitzen neben einer grossen Elasticität die grösste Festigkeit. Ganz unbrauchbar dagegen sind hier die sonst so vortrefflichen Nélaton'schen Catheter (§ 291); sie sind zu weich und lassen sich, auch mit dem Mandrin verstärkt, durch enge Stricturen nicht hindurch führen. Hat der Catheter oder das

kann man nun mit [illegible] die Enge feststellen. [illegible] lässt sich nur durch [illegible] sucht, durch Einführen [illegible] Ducamp) einen Abtrennungsversuch [illegible] ergebnisslos, das eventuelle [illegible] die schwieligen Verdickungen [illegible] der Strictur mit der [illegible] wähnt (§ 302).

Die Urethroskopie [illegible] wucherten Granulationen [illegible] der normalen Schleimhaut [illegible] Färbung der Gewebe [illegible]

§ 304. Die Behandlung [illegible] allmälige [illegible]

Die Unterscheidung der [illegible] *meabele,* d. h. in solche, welche [illegible] die kein Instrument mehr [illegible] welchen das eine mehr den [illegible] methoden angehört. Durch [illegible] lung von einem Gebiete [illegible] zu ziehen.

Die permeabeln [illegible] ***Dilatation,*** unter welchen [illegible] ***liche,*** brüske Dilatation [illegible]

Die *allmälige* [illegible] lichen Metallcathetern [illegible] um die Bildung von [illegible] springen und dasselbe [illegible] theter findet dann [illegible] ohne besondere Kraft [illegible] Druck auf die Granulationen [illegible] und verhindert, dass [illegible] der Harnröhre führt [illegible] complicirt, die dicke [illegible] Glasso (§ 314) benutzt [illegible]

Der Fischbeinstab [illegible] Versuche der [illegible] Nummern [illegible] zeigen sich [illegible] empfiehlt auch hier [illegible] erhebliche Reizerscheinungen, und die Schmer-

Der weniger [illegible] werden immer als gering und im Ganzen nicht verhältnissmässig nicht [illegible] metrischer Bougies angegeben. Bei dem Heraus-

[illegible] Oeffnungsstellung der Drähte beibehalten; [illegible] wischen die Drähte eingeklemmt. Man kann [illegible] ziehen die Drähte zurückschrauben, um Gra- [illegible] stelle der Strictur liegen, einzuklemmen und von [illegible] Dann kommt es zwar zu geringer Blutung, aber [illegible] des Stearns'schen Dilatators keine Reizungs- [illegible] nicht unerwähnt bleiben, dass dieses Instrument



Fig. 212 u. 213.
Fig. 212. Dilatator von Holt.
Fig. 213. Die dilatirende Röhre.
$\frac{1}{3}$ d. nat. Gr.

oft noch Stricturen passirt, welche für gleich dicke elastische Bougies und Fischbeinsonden undurchdringlich sind, und es erweisen sich somit viele Stricturen gegenüber diesem Dilatator als permeabel, welche man sonst für impermeabel erklären würde.

Die beschleunigte Dilatation mit Stearns' Instrument kann sehr gut mit der allmäligen Dilatation abwechseln; man führt zuerst den Dilatator und unmittelbar hinterher dicke Bougie-Nummern ein. So wird der Erfolg der allmäligen Dilatation erheblich verstärkt, das ganze Verfahren abgekürzt.

Die *gewaltsame, brüske Dilatation* ist die älteste Methode und wurde als „Cathéterisme forcé" zuerst von Mayor geübt. Man drängt in tiefer Narkose einen starken Metallcatheter kräftig gegen die Strictur an und sprengt sie auseinander. Von Burow und Patruban wird zu diesem Zwecke die Anwendung eines geraden Metallcatheters empfohlen. Wie leicht dabei ein falscher Weg entstehen kann, wie gross die Gefahr der Harninfiltration von der Rissstelle aus ist, leuchtet von selbst ein. Aber das Verfahren ist nicht nur gefährlich, es erweist sich auch oft genug erfolglos. Nur starre, ringförmige Stricturen, welche in callösem Paraurethralgewebe fest eingebettet liegen, können gesprengt werden; oberflächliche Stricturen lassen den Catheter zwar eindringen, weichen aber vor der Spitze zurück, und lange, röhrenförmige lassen das Instrument gar nicht durchtreten. Aus den Rissstellen der Harnröhre aber wächst neues Granulationsgewebe hervor, es bildet sich eine neue Narbenstrictur. Nach Allem dem kann man *vor dem rohen Verfahren des forcirten Catheterismus nur warnen.*

An die Stelle des Cathéterisme forcé ist später die *gewaltsame Dilatation durch eigens construirte Instrumente* gesetzt worden. Aus der zahlreichen Menge der Dilatatoren seien als Typen das ältere Instrument von Michelena und das neuere von Holt hervorgehoben. Beiden Instrumenten gemeinsam ist die Construction aus zwei Metallstäben. Zusammengelegt stellen diese eine starke Metallsonde dar, welche im geschlossenen Zustande eine catheterartige Krümmung besitzt und wie ein Catheter eingeführt wird. Die feine, mit einem knopfförmigen Ende versehene Spitze erleichtert das Durchführen durch die Strictur. Verschieden sind bei beiden Instrumenten die Vorrichtungen zum Auseinandertreiben der Stäbe. An dem Dilatator Michelena's bewirkt die Drehung der Schraube am Griffende, dass sich zwischen den langen Stäben mehrere Querstäbe aufrichten, welche die ersteren auseinanderdrängen (Fig. 211). Bei Holt's Instrument (Fig. 212) liegt zwischen den beiden Metallstäben ein fester Draht, welcher an dem Griffende hervorragt. Er dient als Leitsonde für cylindrische Röhren (Fig. 213), die zwischen die Stäbe eingeschoben werden. Steigt man mit den Nummern dieser Röhren schnell bis zur dicksten an, so lässt sich am narkotisirten Kranken die Strictur in einer Sitzung so erweitern, dass sofort dicke Catheternummern eingeführt werden können. Aehnliche Instrumente sind von Perrève, Otis, Voillemier, Richardson u. A. angegeben worden. Selbstverständlich bedarf es einer sorgfältigen Nachbehandlung mit oft wiederholter Einführung dicker Catheter, damit kein Recidiv durch neue narbige Schrumpfung eintritt.

Dass jede brüske Erweiterung die Gefahr der Harninfiltration in sich birgt, wurde oben schon erwähnt. In der That ist nach Anwendung dieser Methode der tödtliche Ausgang schon beobachtet worden. Ueber die sonstige Würdigung der Methode vergl. § 307.

§ 306. Die Urethrotomie zur Behandlung der Stricturen.

Die Trennung der Strictur durch das Messer wird als *Urethrotomie* bezeichnet; wir unterscheiden eine *innere* und *äussere*. Die innere Urethrotomie wird mit

gedeckten Messern ausgeführt, welche in catheterartigen Instrumenten liegen und erst dann aus ihrer Deckung hervortreten, wenn sie sich der Strictur gegenüber befinden. Solche Instrumente nennt man *Urethrotome*. Unter der grossen Zahl derselben seien wiederum nur zwei Typen hervorgehoben, welche besonders bekannt und oft benutzt worden sind: das ältere Urethrotom von Civiale, das neuere von Maisonneuve. Das Urethrotom Civiale's ist in Fig. 214 abgebildet. Die knopfförmige Anschwellung an der Spitze des Instrumentes deckt in geschlossenem Zustande das Messerchen zu. Hat nun der Knopf die Strictur passirt, was man an dem Aufhören des Widerstandes leicht erkennen kann, so zieht man am Griffende einen Draht an, welcher bis zum Knopfe verläuft und das Messer durch Zug aufrichtet. Es entsteht so die Oeffnungsstellung (Fig. 214), in welcher man das Instrument durch die Strictur hindurchzieht. Das Messerchen (m) trennt das Narbengewebe in der Richtung von hinten nach vorn — *retrograde Urethrotomie* — (Stafford 1832). Ein Blick auf Fig. 214 lehrt sofort, dass die Strictur nicht sehr eng sein darf, um den Knopf noch durchzulassen, und es ist in der That nicht recht einzusehen, weshalb man eine Strictur, welche einen solchen Knopf passiren lässt, nicht durch allmälige Dilatation (§ 304) behandeln sollte.



Fig. 214. Civiale's Urethrotom, das Messer (m) in aufgerichteter Stellung. 1/3 d. nat. Gr.

Fig. 215. Maisonneuve's Urethrotom. bf Bougie filiforme. m Das Messer. 1/3 d. nat. Gr. a Das Messer isolirt, in nat. Gr.

Das Urethrotom von Maisonneuve (Fig. 215) ist auf engere Stricturen eingerichtet, doch setzt auch dieses Instrument voraus, dass mindestens ein ganz feines, weiches Bougie (Bougie filiforme bf) durch die Strictur geführt werden kann. Hat dieses die Strictur passirt, so wird an sein Ende die Spitze des Urethrotoms angeschraubt und nun das ganze Instrument in die Harnröhre vorgeschoben, wobei das fadenförmige Bougie in die Blase eindringt und sich hier zusammenrollt. Sobald der Decker für das Messer mit seiner stumpfen Kante an die Strictur anstösst, zieht man ihn durch eine Zugbewegung am Griffe zurück und macht das Messer (m) frei. Nun wird das Instrument in der Richtung von vorn nach hinten kräftig durch die Strictur hindurchgestossen. Der Gang des Messers ist durch das Bougie gesichert, welches die Schneide nicht aus der Lichtung der Harnröhre abirren lässt, die winkelige Form der Messerschneide aber schützt die gesunden Theile der Harnröhre vor der Verletzung, da die weiche Schleimhaut vor der Schneide zurückweichen kann. Das Verfahren, die *anterograde Urethrotomie*, weil man die Strictur von vorn nach hinten trennt, wurde von Maisonneuve (1855) eingeführt.

Mit der Beschreibung aller übrigen Urethrotome würde man Bogen füllen können. Hier möge es genügen, noch einige bekanntere nur dem Namen ihrer

Erfinder nach anzuführen, so die Urethrotome von Stilling, Linhart, Ivanchich, Otis, Ricord, Sédillot, Ebermann u. s. w. Die Bedeutung der inneren Urethrotomie ist für die Praxis weit geringer, als diese Erfinder angenommen haben (§ 307), und man muss fast bedauern, dass so viel Scharfsinn auf die Ausbildung einer ziemlich werthlosen Operationsmethode verwendet worden ist.

Nach der Urethrotomia int. müssen lange Zeit hindurch dicke Catheter durch die Strictur geführt werden, so dass die Operation gewissermassen nur als Voract des Dilatationsverfahrens zu betrachten ist, dessen Erfolg erleichtert und beschleunigt werden soll.

An die innere Urethrotomie schliesst sich das Verfahren der *Durchätzung der Strictur* an. Zu demselben gehören besondere, catheterartige Aetzmittelträger (Ducamp u. s. w.), mit welchen man die ätzenden Substanzen bis zur Strictur führte und durch Fenster des Trägers auf dieselbe einwirken liess. Die Unsicherheit des Verfahrens, die bedeutende Gewebsreizung, welche der Wirkung des Aetzmittels folgt und andere Uebelstände haben dieses Verfahren mit Recht aus der Praxis verdrängt; es besitzt nur noch eine geschichtliche Bedeutung.

In neuerer Zeit ist die *galvanokaustische Trennung der Strictur* von Mallez und Tripier empfohlen worden. Auch dieses Verfahren ist unsicher im Erfolge, nicht ungefährlich wegen der Harninfiltration und von schlechter Prognose in Betreff des Recidivs. Brandwunden veranlassen immer ausgedehnte Narbenbildung und werden deshalb auch an dieser Stelle leicht zu Recidiven führen.

Die *äussere Urethrotomie* weicht in ihrer Ausführung bei Stricturen, wo sie besonders von Syeme ausgebildet wurde, nur wenig von der gleichen Operation ab, welche § 298 für die Behandlung der Harnröhrenquetschung angegeben wurde. Da sie am Perineum eine Art von Knopfloch in die Harnröhre anlegt, wird sie auch als *Boutonnière* bezeichnet. Ist die Strictur noch für irgend ein Instrument *durchgängig*, so unterliegt die Operation keiner Schwierigkeit, weil das Instrument die Harnröhre für die Freilegung vom Perineum aus markirt. Zu dieser Markirung benutzt man feine Catheter, Metallbougies, zur Noth elastische Bougies. Sehr bequem ist auch der Dilatator von Stearns (§ 305), welcher durch Auseinanderdrängen der Drähte die untere Wand der Harnröhre am Perineum stark hervorwölbt. Schwieriger wird das Verfahren, wenn man bei *impermeabler Strictur* operiren muss; aber gerade hier spielt, wie § 307 zeigen wird, die U. externa die Hauptrolle. In solchen Fällen führt man einen starken Catheter bis zur Strictur ein und eröffnet auf dessen Schnabel die Harnröhre zunächst *vor* der Strictur. Hierbei muss gewöhnlich der Bulbus des Corpus cavernosum penis durchschnitten werden. Nach Stillung der Blutung versucht man nun, in dem narbigen Gewebe von der gespaltenen Harnröhre aus das Lumen der Strictur zu sehen und eine feine Sonde von der Wunde aus durch die Strictur zu führen. Ist dies gelungen, so lässt sich das Narbengewebe von unten her auf der Sonde spalten, bis das Messer hinter der Strictur den meist auffällig dilatirten Theil der Harnröhre erreicht hat. In manchen Fällen schlägt jeder Versuch einer Sondirung der Strictur fehl; dann muss man eben das narbige Gewebe aus freier Hand trennen, in der Hoffnung, bei dieser auf's Gerathewohl unternommenen Spaltung endlich doch auf den hinteren Theil der Harnröhre zu treffen. Hierbei ist es freilich dringend geboten, die Mittellinie nicht zu verlassen. Ist auch so das Ziel nicht zu erreichen, so bleibt für diese Fälle, in welchen die Operation anscheinend misslang, noch ein Hülfsmittel übrig. Man lässt den Operirten entweder noch auf dem Operationstische oder auch erst einige Tage später seinen Harn in Steinschnittlage entleeren und erkennt dann in der breit auseinander gezogenen Wunde die Oeffnung, aus welcher der Harn abfliesst. So findet man die Harnröhre, kann

sie nachträglich noch einschneiden, wenn es nothwendig erscheint und in jedem Falle von der Wunde aus einen dicken Catheter in die Blase einschieben.

Sind eiternde Fisteln vorhanden (§ 303), so folgt der Operation die Spaltung der Fistelgänge ihrer ganzen Länge nach. In veralteten Fällen callöser Strictur empfiehlt es sich selbst, eine förmliche Exstirpation dieser derben Narbenmasse vorzunehmen (Dittel).

Ein glatter Verlauf der Urethrotomie gestattet die antiseptische Nachbehandlung mit Einlegen eines Nélaton'schen Catheters in die Blase, Liegenlassen desselben und Ausnutzen der Heberwirkung (Fig. 208, § 299). Nach 14 Tagen erfolgt auf diese Weise oft schon vollständige Heilung. Für die schweren Fälle dagegen wird sich kaum eine andere Nachbehandlung eignen, als die in § 299 als ältere Methode erwähnte. Erst gegen den 8.—14. Tag versuche man den Catheter auf gewöhnlichem Wege in die Blase zu führen und wiederhole das täglich bis zum Schluss der Wunde und darüber hinaus.

Bei sehr ausgedehnter callöser Strictur im vorderen Theile der Harnröhre empfiehlt Gross, durch Urethrotomie am Perineum eine lippenförmige Fistel anzulegen, durch welche sich dann der Harn dauernd entleeren kann. Nur in seltenen Fällen wird die Urethrotomia ext. zu diesem Zwecke angezeigt sein.

§ 307. Kritik der Methoden zur Beseitigung der Harnröhrenstrictur.

Zwischen den verschiedenen Methoden, welche die §§ 304—306 zusammenstellen, die richtige Wahl zu treffen, ist keine leichte Aufgabe. Die nachfolgenden Bemerkungen sollen dem Anfänger diese Wahl erleichtern.

Alle leichten Fälle von permeabler Strictur gehören in das Gebiet der allmäligen Dilatation (§ 304), mit eventueller Unterstützung und Beschleunigung des Verfahrens durch den Dilatator von Stearns (§ 305). Ausnahmen hiervon machen: 1) Sehr elastische Stricturen, bei welchen die allmälige Dilatation zuweilen nicht zum Ziele führt, weil in der Zwischenzeit die Strictur immer wieder auf ihren alten Stand zurückkehrt. 2) Fälle, in welchen sich, nach scheinbarer Heilung der Strictur durch allmälige Dilatation, schnell wieder ein Recidiv einstellt. 3) Kranke, welche durch erhöhte Reizbarkeit des Nervensystems so empfindlich sind, dass sie theils wegen der Schmerzen bei dem Einführen des Instrumentes, theils wegen der sich oft wiederholenden Urethralfröste (§ 293) das langsame Verfahren nicht ertragen können; diese Fälle sind selten, weil im Verlaufe des Verfahrens die Empfindlichkeit meist abgestumpft wird. 4) Eine so schwere Cystitis, dass die schnelle Beseitigung der Strictur dringend indicirt ist, um eine durchgreifende und erfolgreiche Behandlung der Cystitis folgen zu lassen. Die unter 1) bis 3) genannten Contraindicationen drängen sich bei den Versuchen, welche mit dem allmälig dilatirenden Verfahren angestellt werden, dem Arzte wie dem Kranken von selbst auf. Anders bei der unter 4) angeführten Contraindication. Hier hat sich der Arzt von vornherein gegen jedes langsame Verfahren zu entscheiden. Leider wird hier oft gefehlt, und nicht selten geht mit den scheinbar harmlosen Versuchen der allmäligen Dilatation eine unwiederbringliche Zeit verloren, in welcher sich die *Cystitis* und in ihrem Gefolge die *Pyelonephritis* (§ 232) zu gefahrdrohender Höhe entwickelt. Der Kranke stirbt in solchen Fällen, weil der Arzt diese Complication unterschätzte und unter den fortwährenden fruchtlosen Erweiterungsversuchen so weit anwachsen liess, bis sie der chirurgischen Hülfe unzugänglich wurde.

Die oben erwähnten vier Ausnahmefälle umfassen eine ziemlich grosse Quote aller Stricturen, zu welchen dann noch die *zwar permeabelen aber schwierig zu*

passirenden Stricturen kommen. Man steht hier vor der Frage: was soll mit ihnen geschehen? Soll bei ihnen die brüske Dilatation oder die innere Urethrotomie oder endlich die äussere Urethrotomie ausgeführt werden? Nach den Principien der modernen Chirurgie und nach den Erfahrungen der eigenen Praxis entscheiden wir uns bestimmt für *die äussere Urethrotomie.* Sie allein von den drei zu vergleichenden Verfahren ermöglicht es, Alles genau zu controliren, was in jeder Phase der Operation geschieht. Bei der brüsken Dilatation und bei der inneren Urethrotomie vertrauen wir das Schicksal unserer Kranken der Wirkung complicirter Instrumente an, ohne dass wir im Stande wären, diese Wirkung ganz sicher zu verfolgen. Sowohl bei der brüsken Dilatation, wie bei der inneren Urethrotomie können durch die Verletzung des paraurethralen Bindegewebes Harninfiltrationen entstehen, welche bei der äusseren Urethrotomie sicher verhütet werden. So berichtet Gouley unter 32 Fällen gewaltsamer Dilatation 5 Todesfälle und konnte bei der Obduction die Zerreissung der Harnröhre durch die Dilatation nachweisen. In Betreff der Recidive, welche nach jeder Methode eintreten können, weil sich ja immer an der Stricturstelle eine neue Narbe bildet, liegt der grössere Vortheil wieder auf Seite der äusseren Urethrotomie. Mit Recht hat W. Roser darauf hingewiesen, dass die narbige Schrumpfung der breiten Weichtheilwunde am Perineum die Schnittränder der unteren Harnröhrenwand nach aussen zieht und so die Lichtung der Harnröhre erweitert. Freilich ist diese Wirkung der Operation nicht so vollkommen sicher, dass eine Nachbehandlung ganz überflüssig wäre; vielmehr sollte kein durch Urethrotomia ext. Geheilter, wie auch überhaupt kein Stricturkranker aus der Behandlung entlassen werden, ohne dass man ihn in der Handhabung des Nélaton'schen Catheters unterrichtet hätte, den er sich öfters, zuletzt wenigstens jede Woche einmal, einführen muss. Mit dieser Vorsichtsmassregel schützt sich der Geheilte ziemlich sicher vor einem Recidiv; er kann aber das Bougiren viel leichter durchführen, wenn er durch die äussere Urethrotomie, als wenn er durch brüske Dilatation oder durch innere Urethrotomie geheilt wurde. Einen sehr geringen Werth bei Beurtheilung der inneren und äusseren Urethrotomie besitzt die vergleichende Statistik; denn fast alle prognostisch ungünstigen Fälle, wie die ganz impermeabelen Stricturen, fallen der äusseren Urethrotomie zu. Gregory hat 915 Fälle von innerer mit 992 Fällen von äusserer Urethrotomie zusammengestellt. Die Sterblichkeit nach innerer Urethrotomie berechnet sich hiernach auf 5 %, die Sterblichkeit nach äusserer auf 8,87 %. Wenn man aber bei der letzteren Operation diejenigen Fälle ausscheidet, in welchen der Tod unabhängig von der Operation eintrat, so bleibt für die äussere Urethrotomie nur eine Sterblichkeit von 3 % übrig.

Von vielen Autoren wird der Rath gegeben, man solle die Behandlung der Strictur immer erst dann abschliessen, wenn eine *Uebererweiterung der Harnröhre* (Otis), bis zum Einführen von Catheter Nr. 16, erzielt worden ist. Der Rath ist an sich nicht übel, aber er kann nicht immer befolgt werden, denn die in Heilung begriffenen Kranken lassen sich, nachdem alle Störungen verschwunden sind, auf eine längere Behandlung selten ein. Uebrigens wird auch die Uebererweiterung der Harnröhre vor Rückfällen der Strictur nicht ganz sicher stellen.

Impermeabele Stricturen lassen, will man nicht den gefährlichen Versuch des Cathéterisme forcé (§ 305) machen, *nur die Wahl zwischen der äusseren Urethrotomie und dem Blasenstich* (§ 320). Es erscheint freilich etwas paradox, eine Strictur der Harnröhre durch den Blasenstich zu behandeln; aber einerseits drängt eine hochgradige Retentio urinae, die gewöhnliche Begleiterscheinung der impermeabelen Strictur, nicht selten zum Blasenstich, anderseits lehrt die Erfahrung, dass nach mehrtägigem, freiem Abfliessen des Harns aus der Canüle des Blasentroicart, die früher unwegsame Strictur zuweilen wieder für feine Instrumente

wegsam, also dem Verfahren der Dilatation zugängig wird. Dieser Erfolg der Blasenpunction ist auf eine Abschwellung der Gewebe an der Stricturstelle zu beziehen, welche nun nicht mehr durch den vorbeifliessenden, meist zersetzten Harn gereizt werden. Englische Chirurgen haben bei der Behandlung impermeabeler Stricturen die Punctio vesicae bevorzugt und derartige Resultate gesehen. Doch lässt es sich nicht verkennen, dass die äussere Urethrotomie die Wurzel des Uebels direct angreift und nebenher ja auch die Retentio urinae beseitigt. *Auch für impermeabele Stricturen ist die äussere Urethrotomie das am meisten zutreffende Verfahren.*

Endlich ist bei dem Bestehen von eiternden Fisteln die äussere Urethrotomie dringend zu empfehlen, selbst wenn die Strictur durchgängig ist. Zwar soll die Möglichkeit nicht geleugnet werden, dass auch durch Dilatation der Strictur und Aetzung der Fistelgänge die Heilung erzielt werden kann, aber die Behandlung dauert lange und ist unsicher im Erfolg, während die äussere Urethrotomie sichere und schnelle Heilung bringt.

Fassen wir Alles zusammen, so sind die *allmälige Dilatation,* die *beschleunigte, elastische Dilatation nach* Stearns und endlich die *äussere Urethrotomie* vollkommen ausreichend, um allen Ansprüchen bei der Behandlung der Stricturen zu genügen; man muss nur unter den genannten drei Verfahren das für jeden Fall zutreffende richtig auswählen.

§ 308. Die Urethroplastik bei Harnröhrenfisteln.

Indicationen zur *Urethroplastik,* d. i. *zum Verschlusse lippenförmiger Harnröhrenfisteln,* geben sowohl die Hypospadie (§ 296), als vorwiegend die Fisteln, welche nach Heilung des phagedänischen Schankers (§ 286), oder nach einer Verletzung (§ 297) zurückbleiben. Jede Indication mit ihren Eigenthümlichkeiten beeinflusst selbstverständlich die Operation; immerhin lässt sich diese im Allgemeinen so beschreiben, dass sie für jeden Fall passt.

Bei ganz feinen lippenförmigen Harnröhrenfisteln hat Dieffenbach die von ihm erfundene Schnürnaht (Allg. Thl. § 177) empfohlen; doch führt dieses Verfahren schon nicht mehr zum Ziel, wenn die Fistel die Grösse eines Stecknadelkopfes überschreitet und ist überhaupt sehr unsicher im Erfolge. Für die grösseren Fisteln hat Dieffenbach ziemlich complicirte Operationsmethoden angegeben, auf deren Beschreibung wir aber verzichten können, weil sie noch nicht auf dem wichtigen *Principe der Duplicirung des Verschlusses* (Allg. Thl. § 190) beruhen. Erst die Anwendung dieses Principes gibt Sicherheit im Erfolge.

Man umschneide in der Entfernung von einigen Millimetern bis zu 1 Cm. von der Fistel die Haut in Spindelform und präparire sie gegen die Fistel zu so weit ab, dass es gelingt, sie umzuwenden und mit der Epidermisseite gegen die Lichtung der Harnröhre zu stellen. Die zugekehrten Wundränder werden mit einigen feinen Nähten vereinigt. Ob es besser ist, die Spindel quer oder in die Längsaxe des Penis zu verlegen, hängt von der Längen- oder Querausdehnung der Fistel ab. Nachdem diese erste Naht gelegt ist, hat man eine spindelförmige Wunde vor sich, welche entweder durch Hautverschiebung oder durch Lappenbildung geschlossen werden muss. Will man die Verschiebung benutzen, so führt man, ungefähr 2 Cm. von den ersten Schnittlinien entfernt und ihnen parallel, zwei weitere Schnitte, um viereckige Lappen mit doppelter Ernährungsbrücke zu bilden. Diese Lappen werden von der Fascie des Penis abgelöst, gegen die Mittellinie verschoben und hier durch eine zweite Naht vereinigt. Der Verschluss der Fistel ist doppelt; die äussere Haut ist nach innen gekehrt, um als Schleimhaut der Harnröhre zu dienen. Hält auch nur *eine* Nahtlinie, so ist der Erfolg

die gefüllte Blase können die Berstung veranlassen. Der Urin entleert sich dann in die Bauchhöhle, und die Verletzten gehen an jauchiger Peritonitis rasch zu Grund.

Die *Blasenblutung* an sich interessirt uns noch besonders, da sie auch ohne äussere Verletzung eintreten kann, z. B. bei Cystitis mit hämorrhoidaler Ektasie der Venen (§ 312), bei Blasensteinen (§ 324), bei Carcinom der Blase (§ 340). Eine Blutung in die Blase wird sich natürlich sofort bei der nächsten Urinentleerung zu erkennen geben; der gelassene oder mit dem Catheter entnommene Harn ist deutlich blutig gefärbt. Nun können allerdings Verletzungen und Krankheiten der Nieren, bei welchen es zu einer Blutung in die Harncanälchen und in das Nierenbecken kommt, eine ähnliche Verfärbung des Harnes zur Folge haben. Dann ist aber der Blutfarbstoff, bevor er aus der Blase entleert wird, meist schon so verändert, dass der Urin mehr braun oder braunschwarz erscheint, während bei echter Blasenblutung ein Harn von blutrother Farbe entleert wird. Ferner zeigt bei Nierenblutung die mikroskopische Untersuchung in der Regel nur geschrumpfte Reste von rothen Blutkörperchen, während bei Blasenblutung die rothen Blutkörperchen zwar entfärbt, aber dabei mehr gequollen erscheinen und kugelige Gebilde darstellen. Endlich kommt es bei Blasenblutungen auch zur Entleerung kleiner Fibringerinnsel mit unveränderter Blutfärbung, während Fibringerinnsel aus der Niere und dem Nierenbecken entfärbt werden, bevor sie nach aussen gelangen.

Unmittelbar nach der Blasenblutung tritt ein heftiger und oft wiederholter Drang zur Harnentleerung ein; doch erfolgt diese meist nur unvollkommen, weil Gerinnsel, die sich zuweilen in grosser Menge ansammeln, das Orificium int. urethrae verlegen und den Abfluss des Harnes verhindern. Auch ein unter diesen Umständen eingelegter Catheter entleert nicht immer den Harn, weil sich oft Gerinnsel in seine Augen legen und sie verschliessen. Erst wenn etwas Wasser durch den Chatheter eingespritzt wird, gelingt es, die Gerinnsel wegzuspülen und dem Harn die Passage zu öffnen.

Die Gefahren der Blasenblutung liegen sowohl in der fauligen Zersetzung des Blutes in der Blase, als in der Fortdauer der Blutung, so dass die Anämie gefahrdrohend wird. Die Zersetzung des Blutes kann von der gelegentlichen Beimischung von Spaltpilzkeimen zum Harne (§ 311) abhängig sein; doch kann sie der Arzt auch selbst verschuldet haben, wenn er nicht sorgfältig antiseptisch gereinigte Catheter in die Blase einführte. Die Sepsis des ergossenen Blutes bedingt natürlich eine Cystitis (§ 312), wenn sie nicht durch antiseptische Berieselungen der Blase, wie diese § 314 bei Behandlung der Cystitis empfohlen und beschrieben werden sollen, sofort unterdrückt wird. Nur die Scheu vor solchen Berieselungen, welche auch heute noch nicht bei allen Aerzten überwunden ist, lässt es erklären, dass in noch so vielen Fällen die Blasenblutung zu Cystitis und zwar zu den schwersten und gefährlichsten Formen derselben führt.

Wie nun die antiseptische Berieselung gegen die septische Zersetzung des ergossenen Blutes absolut sicher stellt, so können wir auf anderen Wegen auch Herr der Blutung werden. In den Fällen einer äusseren Quetschung ist freilich ein besonderes Verfahren kaum nothwendig; sind die Gefässwände normal, so steht die Blutung gewöhnlich von selbst. Wir werden aber sowohl bei chronischer Cystitis, als bei Prostataschwellung, eine sehr häufige Veränderung der Blutgefässe (§ 312) kennen lernen, wobei selbst der einfache Catheterismus zuweilen zu gefährlichen Blutungen führt; auch die Carcinome der Blase (§ 340) neigen zu Blutungen. Solche Fälle erfordern die Anwendung *hämostatischer Verfahren*. Am leichtesten und raschesten zu beschaffen ist die *Berieselung der Blase mit Eiswasser* durch einen eingeführten Catheter; doch muss dasselbe durch Zusatz von antiseptischen Substanzen (1 % Carbol-, ½ % Salicyl-, 0,03—0,05 % Sublimat-, 2 % essigsaure Thonerdelösungen) antiseptisch gemacht werden. Zuverlässiger

wirken *Einspritzungen von dünnen Lösungen des Extractum secalis cornuti aquosum* (2—3 Grm. auf 100—200 H_2O, jedesmal 30 Grm. einzuspritzen) *in die Blase,* oder subcutane Injectionen einer stärkeren Lösung (1 Grm. auf 10 Grm. H_2O mit 0,1 Acid. carbolic.; 1 Grm. der Lösung pro dosi) in die vordere Bauchwand, oberhalb der Symphyse. Parkinson empfahl die Injection von dünnen Lösungen von Eisenchlorid in die Blase. Endlich lässt sich die Blutung durch *Compression der Blase* stillen, welche freilich nicht direct, sondern nur durch Einführung dicker Tampons in das Rectum, bei Frauen in die Vagina, ausgeübt werden kann. Diese Tamponade wendet man nur in den schwersten Fällen an, in welchen unter Umständen alle Verfahren combinirt werden müssen.

Bei Fracturen der Beckenknochen, besonders der horizontalen Aeste des Schambeines entstehen aus den verletzten Knochengefässen Blutergüsse, welche sich im kleinen Becken bis zum Blasenhalse herabsenken und in dem paravesicalen Bindegewebe zuweilen ein solches Oedem erzeugen, dass die Harnentleerung unmöglich wird (§ 358). Das Einführen des Catheters findet indessen kein Hinderniss, und wenige Tage später verschwindet der Bluterguss und das begleitende Oedem, so dass der Harn bald wieder normal entleert werden kann.

§ 310. Die perforirenden Wunden der Blase. Die Fremdkörper in der Blase.

Als Typus perforirender Wunden der Blase können die *Schussverletzungen* gelten; *Stich- und Risswunden* weichen in ihrem Verlaufe nur unwesentlich von ihnen ab. Neben diesen offenen Wunden kommen dann noch die subcutanen Zerreissungen der Blase in Betracht. Eine statistische Zusammenstellung von 504 Blasenwunden hat Bartels gegeben; unter ihnen waren 285 Schussverletzungen mit nur 65 Todesfällen, dagegen gelangten von 169 Fällen von Harnblasenzerreissung nur 17 zur Heilung. Es liegt auf der Hand, dass dieser relativ günstige Verlauf der Schusswunden auf die Schusscanäle zu beziehen ist, durch welche der Harn, ohne Infiltration zu erzeugen, nach aussen abfliessen kann. Weniger günstig ist die Statistik des amerikanischen Krieges; auf 3174 Fälle von Schussverletzungen, welche die Beckengegend betrafen, kamen 185 Fälle von Verletzung der Blase mit 96 Todesfällen.

Ein durchgreifender Unterschied besteht zwischen den Wunden, die den Blasenscheitel oder die hintere Blasenwand treffen, mit der Blase also auch den Peritonealsack eröffnen und den Wunden, welche nur den unteren Theil der vorderen Blasenwand oder den Blasengrund verletzen, also extraperitoneal liegen. Die erstere Gruppe führt schon in wenigen Stunden, spätestens in einigen Tagen zum Tode; der Harn fliesst in die Bauchhöhle und erzeugt eine septische Peritonitis (§ 229). Gewiss ist es unter diesen Umständen angezeigt, ebenso zu handeln, wie bei den ähnlichen Wunden des Magens und des Darmes. Man müsste möglichst frühzeitig die vordere Bauchwand spalten, das Loch in der Blasenwand aufsuchen, dieses vernähen und die Bauchhöhle antiseptisch reinigen. Nach Güterbock's Angaben wurde die erste und zwar erfolgreiche Operation dieser Art bei Blasenruptur von dem amerikanischen Chirurgen Walter ausgeführt. Aehnliche Operationen versuchten später Willett und Christopher Heath, leider ohne Erfolg. Ob man dann noch durch Eröffnung der Blasenwand an einer Stelle, welche nicht vom Peritoneum überzogen ist, also durch Cystotomia suprapubica oder perinealis (§§ 328 und 330) dem Harne freien Abfluss schaffen soll, damit er nicht in die vernähte Blasenwunde eindringe, oder ob man sich auf das Einlegen des Catheters in Permanenz unter Benutzung des Hebermechanismus (§ 299) verlassen darf, muss noch die Erfahrung lehren. Solche Operationen sind eben bis jetzt nur in kleiner

Zahl unternommen worden. Die Cystotomia lateralis (§ 330) zur Behandlung perforirender Blasenwunden wurde von Gouley und Mason empfohlen.

Die Gefahr perforirender Blasenwunden, welche die Peritonealhöhle unverletzt liessen, ist zwar nicht so gross und so augenblicklich, wie die der eben erwähnten, aber doch bedeutend genug. Nur wenn der Schuss- oder Stichcanal den Harn ganz frei nach aussen abfliessen lässt, darf auf einen günstigen Verlauf, auch ohne besondere Kunsthülfe, gerechnet werden. In allen anderen Fällen, und sie bilden die übergrosse Mehrzahl, fliesst der Harn in das paravesicale Bindegewebe, es kommt zur *Harninfiltration im Bindegewebe des kleinen Beckens.* Dieses Ereigniss ist wegen der ausgedehnten septischen Phlegmone nicht nur ebenso gefährlich, als eine allgemeine septische Peritonitis, sondern complicirt sich auch direct mit dieser, da die Phlegmone auf das Peritoneum übergreift. So enden auch diese Fälle meist in wenigen Tagen tödtlich. Die chirurgische und antiseptische Behandlung einer ausgedehnten paravesicalen Phlegmone ist wegen der vielfachen Fortsätze des Bindegewebes zwischen die Beckenorgane nicht mehr möglich: nur im Beginne der Infiltration könnte ein chirurgischer Eingriff von Nutzen sein. Das Einfachste wäre die *Drainirung der Blasenwunde,* eventuell unter Erweiterung des Wundcanales, doch wird hierdurch keine sichere Entleerung des Harnes nach aussen erreicht werden; mindestens müsste man die Drainage durch einen Verweilcatheter unterstützen. Der Catheter würde dann als ein zweites Drainrohr fungiren und unter Benutzung des Hebermechanismus allen Harn ableiten. Noch sicherer aber ist die Eröffnung der Blase durch Schnitt an ihrem tiefsten Punkte, also die Cystotomia perinealis (§ 330), um hier ein Drainrohr einzulegen (§ 331) und den Harn in vollständiger Weise gegen das Perineum abzuleiten. Ist die Harninfiltration bereits entwickelt, so kann man versuchen, von der Perinealwunde aus das Bindegewebe des kleinen Beckens zu eröffnen, zu irrigiren und zu drainiren; aber der Erfolg dieser Bemühungen wird sehr unsicher sein.

Fremdkörper gelangen entweder durch eine perforirende Wunde in die Blase, wie Kugeln bei Schusswunden, Splitter des Os pubis bei complicirten Fracturen dieses Knochens, oder werden absichtlich und unabsichtlich von der Harnröhre aus in die Blase eingeführt. Zu den letzteren gehören die *abgebrochenen Catheterstücke* (§ 300), ferner Haarnadeln, Bleistifte, Griffel u. s. w., welche in kindischer Spielerei in die Harnröhre eingeführt werden und den Fingern entschlüpfen. Es wurde § 300 schon erwähnt, dass solche Fremdkörper bei den ungeschickten Versuchen, sie wieder nach vorn zu schieben, bis in die Blase getrieben werden können. Die Diagnose ist nicht immer leicht, weil der Fremdkörper, besonders wenn er so biegsam ist, wie das abgebrochene Stück eines elastischen Catheters, dem zur Untersuchung eingeführten Metallcatheter ausweicht. Auch hält ein falsches Schamgefühl die Kranken, welche sich selbst Fremdkörper einführten, von dem Eingeständnisse ihrer Sünde ab. Hier leistet die doppelte Untersuchung, mit dem Catheter in der Blase, mit dem Finger im Rectum oder in der Vagina, oft ausgezeichnete Dienste. Auch die Cystoskopie (§ 294) kann eine werthvolle Hülfe abgeben. Wird der Fremdkörper nicht frühzeitig erkannt und entfernt, so führt er durch *septische Cystitis* zum Tode oder, das häufigere, er wird von niedergeschlagenen Harnsalzen incrustirt und bildet dann den *Kern eines Steines* (§ 322).

Nach festgestellter Diagnose *muss der Fremdkörper möglichst schnell aus der Blase entfernt werden,* denn welche Gefahren er in sich birgt, lässt sich nicht im Voraus bestimmen. Für elastische Catheter hat Lüer, für Haarnadeln Leroy d'Étiolles ein eigenes Fanginstrument erfunden; beide Instrumente, Fig. 217 u. 218, werden wie Metallcatheter gehandhabt. Den Lüer'schen Catheterfänger führt man mit geschlossenen Fassbranchen ein, schiebt, sobald diese in die Blase gelangt sind, an der über dem Griffe liegenden, runden Scheibe die

gerade Röhre zurück und lässt die Branchen auseinanderfedern. Sie sollen nun, wie die Arme einer Pincette, das abgebrochene Catheterstück fassen und werden dann, wieder durch Vorschieben der Röhre, fest um dasselbe geschlossen. Ebermann empfiehlt zu gleichem Zwecke einen Lithotripter (Fig. 243) mit sehr kurzen Branchen. Der Haken an der Spitze des in Fig. 218 abgebildeten Instrumentes soll die Haarnadel angeln und so richten, dass Instrument und Nadel ohne Verletzung der Harnröhre herausgezogen werden können. Führen die instrumentellen Extractionsversuche nicht zum Ziel, so bleibt als sicherstes Verfahren die *Cystotomie* (§§ 328 und 330), zu deren Vornahme man sich nicht zu spät entschliessen sollte. Von der Blasenwunde aus lassen sich die Fremdkörper deutlich fühlen und in der schonendsten Weise extrahiren. — Ueber die Blasensteine, welche eigentlich nicht als Fremdkörper bezeichnet werden können, vgl. § 322 u. f.

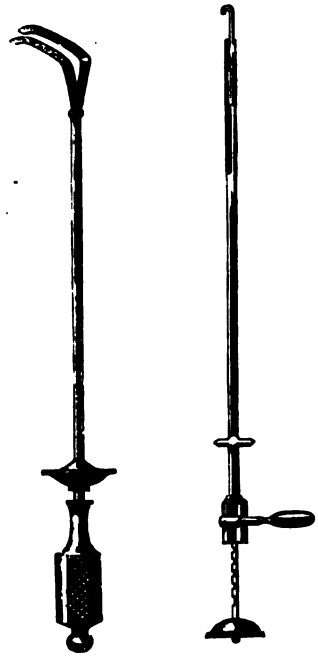

Fig. 217. Lüer's Catheterfänger. ½ d. nat. Gr.

Fig. 218. Leroy's Haarnadelfänger. ½ d. nat. Gr.

§ 311. Die Aetiologie der Cystitis.

Die allgemeine Ursache der einzelnen Entzündungsformen, welche den gemeinsamen Namen *Cystitis*, Blasenwandentzündung, führen, ist mit Ausnahme weniger, durch chemische Reizung bedingter Fälle, *in den Spaltpilzen* zu suchen. Diese können auf sehr verschiedenem Wege in die Blase gelangen, allemal aber finden sie in dem blutwarmen Harn, mit seinem an die Harnsäure und harnsauren Salze gebundenen Stickstoff eine äusserst günstige Nährflüssigkeit. Specielle Anlässe zur Cystitis sind:

1) *Offene Wunden,* welche die Blase durchbohren, mindestens bis zur Blasenwand reichen. Die Cystitis schliesst sich hier unmittelbar an die Entzündung der äusseren Wunde an, welche unbedeckt der Infection mit Luftstaub ausgesetzt war.

2) *Das Einführen septisch beschmutzter Catether und anderer Instrumente* (Lithotripter § 333 u. s. w.) in die Blase. Es handelt sich hier um eine *septische Impfung, für welche der Arzt durchaus verantwortlich ist.* Das Mittel zur Verhütung dieser schlimmen Folge des Catheterismus wurde § 290 angegeben; *es besteht in der peinlichsten, antiseptischen Reinigung des Catheters vor der Einführung,* wie sie allerdings nur dem gelingen wird, der mit fester Ueberzeugung auf dem Boden der modernen Lehre der septischen Entzündung steht. Viele Aerzte halten es schon für hinreichend, den Catheter, welchen sie vielleicht vorher bei einem Kranken mit septischer Cystitis benutzt haben, einfach abzuwischen und frisch einzuölen und führen ihn dann sorglos einem anderen Kranken ein. Wie manche schwere Infection der Blasenwand mag auf diese Weise verschuldet, wie viele Todesfälle mögen auf Rechnung dieser mangelhaften Reinigung des Catheters zu setzen sein!

3) *Die Stauung des Harnes in der Blase,* sei es durch Lähmung des Blasenmuskels nach Verletzungen (§ 209) oder Erkrankungen des Rückenmarkes, sei es durch enge Stricturen der Harnröhre (§ 303) und Schwellungen der Prostata (§ 315). Der Entzündung geht hier stets die *alkalische Zersetzung des Harnes*

voraus, welcher auch der ganz normale Harn verfällt, wenn er längere Zeit nicht vollständig entleert wird. Dies beweisen neben der klinischen Erfahrung Versuche von Schüller, welcher den Penis gesunder Hunde mit einem Faden umschnürte und diesen einige Tage liegen liess. Er beobachtete dann regelmässig, dass der aufgestaute Harn alkalisch wurde, und dass nun eine Cystitis folgte. Am sonst gesunden Menschen wird man sich diese ammoniakalische Harngährung kaum anders erklären können, als durch das Einwirken der Spaltpilzkeime, welche auch im normalen Blute kreisen und gelegentlich durch die Nieren ausgeschieden werden. Sie finden im angestauten Harne Zeit und Gelegenheit zu ihrer Massenentwickelung. Ist die Harnstauung bei einem Verletzten entstanden, der vielleicht gar an Septikämie leidet, so ist die Gefahr der Zersetzung noch grösser; denn hier werden mit dem Harn stets grosse Mengen von Spaltpilzen aus dem Blute ausgeschieden. Ja, es bedarf bei schwerer Septikämie nicht einmal der Harnstauung, um eine Cystitis, und zwar die schwerste, die diphtheritische Form hervorzurufen. Die septische Noxe kann die Blasenwand direct inficiren, und es folgt eine echte *fieberhafte Infectionscystitis.*

4) *Das Uebergreifen der Entzündung von den Nieren her durch die Ureteren oder von der Urethra und Prostata her auf die Blase.* Im ersteren Falle nimmt die Entzündung denselben Weg wie der Harnstrom, und es lässt sich hier schwer entscheiden, ob sie sich mehr in den Geweben fortpflanzt, oder ob die Entzündungserreger, nach der unter 3) ausgesprochenen Auffassung, durch den Harn fortgetragen werden. Das Fortkriechen der Entzündung von der Urethra zur Blase geht dem Harnstrome entgegen und ist in der That, wie bei der gonorrhoischen Entzündung der Harnröhre schon hervorgehoben wurde (§ 302), nicht sehr häufig. Was endlich die Prostata und die Fortpflanzung ihrer Entzündungen auf die Blase betrifft, so wird uns § 315 auf diesen Punkt zurückbringen.

Chemische Reizungen der Blasenwand kommen dadurch zu Stande, dass Gifte, durch den Harn aus dem Blute abgeschieden, mit der Blasenwand für längere Zeit in Berührung treten. Das bekannteste Beispiel dieser Art ist die Wirkung des Spanischfliegen-Pflasters (Empl. vesicatorium). In früheren Zeiten, als die Vesicatore noch einen wichtigen Theil der antiphlogistischen Behandlung bildeten, hatte man nicht selten Gelegenheit, zu sehen, wie die reizende Substanz von den grossen Hautflächen, welche man mit Vesicatoren bedeckte, aufgenommen wurde, wie dann Schmerzen in der Blase, starker Harndrang, endlich Entleerung eines blutig gefärbten Harnes und selbst abgestossener Epithelfetzen und Fibringerinnsel aus der Blase eintrat. Diese Vorgänge haben freilich sehr an Interesse verloren, seitdem die Vesicatore allmälig aus der chirurgischen Therapie verschwunden sind.

§ 312. Die Formen der Cystitis.

Bei der Unterscheidung einzelner Formen der Cystitis handelt es sich nicht um geschlossene Krankheitsbilder; vielmehr geht die eine Form sehr oft in die andere über. Es lässt sich aber das wechselvolle Bild der Cystitis kaum besser und klarer beschreiben, als unter Aufstellung besonderer Formen.

Die *C. catarrhalis,* der gewöhnliche *Blasenkatarrh,* muss wie bei anderen Schleimhäuten als leichte Oberflächenentzündung bezeichnet werden. Die Theilnahme der Gewebe gibt sich, wie etwa bei dem Schnupfen der Nasenschleimhaut, in einer Vermehrung der Schleimsecretion, einer oberflächlichen Abstossung von Epithelien und in einer geringen Auswanderung von weissen Blutkörperchen kund. Nach den Formen der Entzündung, welche wir im allgemeinen Theile unterschieden

haben, könnte der Blasenkatarrh zu den serösen gerechnet werden. Die mikroskopische Untersuchung zeigt als Ursache der *Harntrübung:* 1) *Epithelzellen,* vereinzelt und haufenweise, und zwar die grossen Plattenepithelzellen der Blasenschleimhaut, wenn es sich um eine reine Cystitis handelt, dagegen auch die kleinen Cylinderepithelien aus dem Nierenbecken in Fällen, in welchen die Cystitis mit einer Pyelitis (§ 232 Schluss) complicirt ist; 2) *Eiterkörperchen,* meist mit starken protoplasmatischen Bewegungen und oft mit Spaltpilzen in ihrem Innern; 3) *Spaltpilze,* und zwar Kokken und Bacillen, besonders oft aber sehr zierliche Streptokokken (Allg. Thl. § 16), Körnchenreihen aus 20 Körnchen und mehr, welche sich durch lebhafte, schlangenartige Bewegungen auszeichnen. Der Harn kann bei beginnendem Blasenkatarrh noch sauer oder neutral reagiren; doch tritt alsbald die alkalische Reaction ein und fehlt bei länger bestehendem Katarrh niemals. Aus dem alkalischen Harn fallen dann Salze nieder, welche ebenfalls zu der Trübung des Harnes beitragen, besonders häufig Krystalle von phosphorsaurer Ammoniakmagnesia (sog. Tripelphosphat Fig. 219 pp) in den bekannten Sargdeckelformen, seltener die stacheligen Aggregate des harnsauren Ammoniaks (Fig. 219).

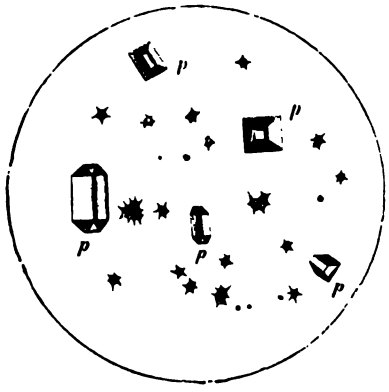

Fig. 219.
Krystalle des Tripelphosphates (pp) und des harnsauren Ammoniaks.

Die *C. suppurativa,* die eiterige Blasenentzündung, entwickelt sich in der Regel aus dem Blasenkatarrh. Die Menge der Eiterkörperchen nimmt bedeutend zu, so dass der entleerte Harn bei längerem Stehen auf dem Boden des Glases eine hohe Eiterschicht absetzt, in welcher die mikroskopische Untersuchung die Eiterkörperchen zu Klumpen geballt vorfindet, oft durch Fibrinfäden zu festeren Massen verschmolzen. Bei langem Bestande der eiterigen Cystitis treten zuweilen Haufen von weissen Blutkörperchen auf, welche in ihrer Begrenzung der Form von Schleimdrüsen entsprechen und wahrscheinlich Abgüsse derselben darstellen. Die alkalische Reaction des Harnes fehlt bei dieser Form der Entzündung niemals, und man findet deshalb auch viele Krystalle von Tripelphosphat. Die Eiweissprobe ergibt entsprechend der Menge der Eiterkörperchen einen grösseren oder geringeren Eiweissgehalt. Wird die Prüfung auf Eiweiss durch Kochen, statt durch Zusatz von Salpetersäure angestellt, so setze man vorher etwas Säure zu, damit die phosphorsauren Erden in Lösung erhalten werden; ihr Niederschlag könnte sonst für Eiweisstrübung genommen werden. Bacillen und Streptokokken finden sich in grosser Anzahl.

Die *diphtheritische Cystitis* ist der Ausdruck einer schnell ansteigenden und heftigen septischen Entzündung. Bei acuter septischer Infection der Blase, z. B. nach Verletzung derselben, aber auch gelegentlich bei Infection durch einen schmutzigen Catheter tritt die Blasendiphtheritis unmittelbar auf; sie kann sich aber auch jederzeit durch eine Steigerung der Fäulnissvorgänge aus der C. catarrhalis und C. suppurativa entwickeln. Nach schweren Infectionsfiebern, bei welchen Spaltpilze in grossen Mengen aus dem Blut in den Harn abgeschieden werden, finden wir zuweilen als zufälligen Befund bei der Obduction eine Diphtheritis des Blasengrundes. Offenbar fallen die Spaltpilze aus dem Harn auf den Boden der Blase nieder und siedeln sich flächenhaft in den Epithelien und Schleimdrüsen an. Bei

mehr selbständigem Auftreten der C. diphtheritica erkennt man sie theils aus den sehr heftigen Allgemeinerscheinungen, der fieberhaften Steigerung der Körpertemperatur bis 40° und 41°, der trockenen Zunge u. s. w., theils aus der Entleerung häutiger Fetzen mit dem Harn. Die einzelnen Kokken, und zwar ziemlich dunkel contourirte, relativ grosse und stark bewegliche Individuen, sowie rundliche Lager derselben wiegen vor gegen die Stäbchen und Körnchenreihen, die Streptokokken. Oft mischt sich Blut dem Harne bei.

Die *phlegmonös-gangränescirende Cystitis* verhält sich zu der Diphtheritis der Blase ungefähr wie die gangränescirende Form des Hospitalbrandes zu der Wunddiphtheritis (Allg. Thl. § 120); sie stellt den höchsten Grad der septisch-diphtheritischen Infection dar. Die Schleimhaut der Blase, endlich auch ihre Muscularis, wird in eine schwarzbraune, stinkende Masse verwandelt. Der Tod erfolgt durch die begleitenden Allgemeinerscheinungen der septischen Infection in kurzer Zeit. Während des Lebens bemerkt man die Entleerung eines furchtbar stinkenden, oft mit Blut gemischten Harnes.

Die *chronisch-hyperplasirende Cystitis* steht in ihrem Verlaufe und in ihrem pathologisch-anatomischen Charakter in directem Gegensatze zu den beiden letzterwähnten Formen der Cystitis und geht gewöhnlich aus den gutartigeren Formen, der katarrhalischen und eiterigen hervor. Die Schleimhaut verdickt sich und hinter ihr die Muscularis; die einzelnen Muskelbündel entwickeln sich zu dicken Strängen, die besonders in den Fällen, in welchen eine Strictur der Urethra grössere Anforderungen an den Detrusor vesicae stellt, als netzförmig verbundene Trabekel in das Innere der Blase vorspringen. Zwischen den Muskelbündeln liegen Vertiefungen, welche sich bis zu wirklichen Divertikeln ausbilden können. Französische Autoren bezeichneten diesen Zustand, wegen der säulenartigen Verdickung der Muskelbündel, als „Vessie à colonnes", und Higguet behauptet, eine solche starr gewordene Blasenwand könne nach der Einführung des Catheters und dem Auspressen des Harnes Luft ansaugen; es entstehe hierdurch ein gurrendes Geräusch (bruit de gargouillement). Eine sehr gewöhnliche Begleiterscheinung der hyperplasirenden Cystitis ist die Erweiterung der Venen, welche die Blase in weitmaschigem Geflechte umgeben. Die älteren Pathologen sprachen geradezu von *Hämorrhoiden der Blase* und beschrieben den Zustand, wie die Hämorrhoidalknoten des Rectum (§ 248), als eigene Krankheit. Nun ist nicht in Abrede zu stellen, dass sich bei allgemeinen venösen Kreislaufstörungen in der Blase ebensolche venöse Ektasien bilden können, welche mit Entzündung nichts zu thun haben; am häufigsten aber entstehen sie in Folge lange dauernder Entzündungen der Blase. Besonders stark ausgeprägt sind sie am Blasengrund und führen hier leicht zu Blutungen, zumal bei mechanischer Reizung der Schleimhaut durch den Catheter. Eine locale Ursache zur Entwickelung venöser Ektasien geben Schwellungen der Prostata (§ 315) ab.

Endlich ist noch die *tuberkulöse Form der Cystitis* zu nennen. Sie entwickelt sich in der Regel erst am Abschluss der gleichartigen Entzündung der Nierenbecken und der Ureteren. Die Krankheit steigt bei allgemeiner Tuberkulose von den Nieren abwärts und wandelt die Ureteren in fingerdicke Stränge um, welche mit käsigen Tuberkelmassen gefüllt sind. Die Cystitis ist bei dieser unheilbaren Krankheit nur eine nebensächliche Erscheinung.

§ 313. Erscheinungen und allgemeine Behandlung der Cystitis.

Die Erscheinungen der Cystitis sind so mannigfach wie ihre Formen, so dass sich eine allgemeine Symptomatologie kaum aufstellen lässt. Die Schwierigkeit wird dadurch noch vermehrt, dass die Cystitis oft nur als Theilerscheinung im

ganzen Krankheitsbilde auftritt, z. B. bei Stricturen der Harnröhre oder bei Prostataschwellungen. *Häufiger Drang zur Harnentleerung und Schmerzen in der Blasengegend* treten wohl in allen Formen der Cystitis auf, doch wechselt der Grad dieser Erscheinungen sehr nach der Intensität der Form. *Fieber* fehlt nur in den chronischen Fällen, begleitet aber die acute C. catarrhalis und die C. suppurativa immer und steigt bei C. diphtheritica und C. phlegmonosa oft zu bedeutender Höhe. Hier hat das Fieber stets einen ausgesprochen septischen Charakter, und diese letzteren Formen führen meist durch Septikämie zum Tode; aber auch die ersteren sind nicht ungefährlich, da sie nicht selten in die bösartigen übergehen. Eine weitere Gefahr liegt bei der Cystitis, auch bei der gutartigsten, in der entzündlichen Schwellung der Blasenschleimhaut. Es kann hierdurch zu einer Behinderung des Harnabflusses aus den Ureteren kommen und zur Harnstauung in den Harnleitern und den Nierenbecken. Die nächste Folge ist eine Dilatation dieser Organe. Aber auch die Zersetzung des aufgestauten Harnes bleibt nicht aus; sie führt zu einer Entzündung der Ureterenschleimhaut, des Nierenbeckens, endlich der Nierensubstanz selbst. In der That sterben viele Kranke nach langem Bestande des Blasenkatarrhs an Pyelonephritis und an Nephritis.

Nach Allem dem darf die *Cystitis niemals als eine ungefährliche Krankheit* angesehen werden, und die Behandlung muss um so mehr schon gegen die ersten Anfänge gerichtet sein, als sie gerade hier ihre sichersten Erfolge aufzuweisen hat. *Die locale Antiseptik steht bei der Therapie der Cystitis im Vordergrunde.* In diesem Punkte befindet sich die moderne Behandlung in strengem Gegensatze zu der früheren, welche wesentlich durch innere Arzneimittel, von der Blutbahn aus, auf die Cystitis einzuwirken suchte. Damit soll die innere Behandlung keineswegs gänzlich verworfen werden. Es steht fest, dass viele Arzneimittel innerlich dargereicht, theils unverändert, theils in wenig verändertem Zustande aus den Nieren in den Harn übergehen und auf die Schleimhaut der Nierenbecken, der Ureteren und der Harnblase günstig einwirken können. Auch ist diese Art der Behandlung um so weniger überflüssig, als die Wirkung der localen Therapie doch nicht über das Gebiet der Blase hinaus nach oben reicht. Man wird demnach jedenfalls bei gleichzeitiger Entzündung des Nierenbeckens und des Ureters (über Diagnose vergl. bei Cyst. catarrh. die Entleerung kleiner Cylinderepithelien § 312) die locale Behandlung der Cystitis stets durch innere Darreichung von Arzneimitteln unterstützen, die letztere durch die erstere zu ergänzen suchen.

Unter der grossen Zahl von Arzneimitteln, welche zur Behandlung der Cystitis empfohlen worden sind, müssen zunächst einige, wie die schleimigen Decocte und Emulsionen als wirkungslos, andere, wie die Decocte der Fol. uvae ursi (15 Grm. auf 100 H_2O als Thee), die adstringirenden Mittel u. s. w. mindestens als wenig wirksam bezeichnet werden. Früher liess man die Kranken mit Blasenkatarrh auch Kalk- und Theerwasser trinken oder gab Ol. terebinthinae (einige Gramm pro die), Mittel sehr zweifelhaften Werthes.

Als wirksam gegen Blasenkatarrh sind die folgenden Arzneimittel zu bezeichnen: 1) *Kali chloricum* (10 Grm. auf 200 H_2O, mit 10 Grm. Aqu. laurocerasi, 4 stündlich 1 Esslöffel v. z. n.), besonders von Edlefsen empfohlen, jedoch immer mit einiger Vorsicht zu geben, nachdem Marchand die Möglichkeit der Vergiftung durch Kali chloricum dargethan hat. In grösseren Dosen scheint Kali chloricum auf die rothen Blutkörperchen zerstörend einzuwirken; diese zerfallen massenhaft und färben durch ihre Zerfallsproducte den Harn schwarzbraun. Sobald sich diese Färbung zeigt, ist das Mittel auszusetzen; doch wird die oben angegebene Dosirung den Fall kaum eintreten lassen. Das Mittel macht den Harn stark sauer und hemmt hierdurch gerade die Entwickelung der Spaltpilze. 2) *Natron salicylicum* (5—10 Grm. auf 200 H_2O, 2 stündlich 1 Esslöffel v. z. n.). Die Salicylsäure

geht in den Harn über und kann die septische Zersetzung in demselben verhüten. 3) *Natron benzoicum* (15 Grm. auf 200 H_2O, 2stündlich 1 Esslöffel v. z. n.). Dieses Mittel hat vor dem salicylsauren Natron den Vortheil, dass man es in grossen Dosen und lange geben kann, ohne dass durch die mit dem Harn ausgeschiedene Benzoësäure Vergiftungserscheinungen eintreten; auch macht es nicht so leicht appetitlos. Doch ist die Wirkung des benzoësauren Natron nicht so hoch anzuschlagen, wie die des chlorsauren Kali und des salicylsauren Natron. Bei langwierigem Blasenkatarrhe lassen freilich zuweilen alle innerlichen Mittel im Stich.

Ausser den eigentlichen Medicamenten geniessen auch manche Mineralwässer für die Behandlung der Cystitis einen wohlverdienten Ruf, so die Wässer von Wildungen, Neuenahr, Kissingen, Karlsbad, Vichy u. s. w. Auch lauwarme Bäder werden zur Behandlung der chronischen Cystitis dringend empfohlen.

§ 314. Die örtliche Behandlung der Cystitis.

Die örtliche Behandlung der Cystitis erfordert das Einführen des Catheters. Bei normaler Harnröhre kann man sich hierbei eines dicken Nélaton'schen Catheters bedienen, dessen Einführung wenig Schmerzen verursacht. Ist jedoch die Cystitis eine Begleiterscheinung von Stricturen der Harnröhre (§ 303) oder von Prostataschwellungen (§ 315), so wird man selbstverständlich diese Zustände zuerst zu beseitigen suchen und nur im Nothfalle durch feine Catheter Einspritzungen in die Blase vornehmen. Zu eigentlichen Ausspülungen der Blase dienen entweder *doppelläufige Catheter* (Fig. 244, § 334), auf welche wir bei der Steinzertrümmerung nochmals zurückkommen werden, oder aber einfache Metall- oder elastische Catheter, welche mit Kautschukschläuchen und einer T-förmigen Glasröhre in der Weise verbunden werden, dass der eine an der Glasröhre befestigte Schlauch zum Catheter, der zweite zur Injectionsspritze oder dem Irrigator, der dritte in ein tief stehendes Gefäss führt. Durch zweckentsprechend angebrachte Quetschhähne ist man im Stande, in diesem System communicirender Röhren die Injectionsflüssigkeit zunächst in die Blase und aus dieser, nach Schluss des ersten und Oeffnen des zweiten Hahnes, wieder herausfliessen zu lassen. Reicht der dritte Kautschukschlauch recht tief nach abwärts, so lässt sich zum Ausspülen auch noch die Heberwirkung benutzen. An der Glasröhre ist sehr gut zu controliren, wenn die aus der Blase abströmende Flüssigkeit klar und hell zu werden beginnt.

Schon *Ausspülungen der Blase mit lauwarmem Wasser* haben nicht selten eine gute Wirkung. Auf dem Boden der Blase sammelt sich immer ein Sediment von Eiterkörperchen und Spaltpilzen an, welches bei der Harnentleerung zum Theil zurückbleibt und die Cystitis unterhält. Dieses Sediment wird durch Einspritzen von lauwarmem Wasser aus der Blase ausgespült, zumal wenn man etwas starken Spritzendruck anwendet oder das Wasser aus einem hoch aufgehängten Irrigator in den Catheter einfliessen lässt. C. Hueter empfiehlt, dem lauwarmen Wasser so viel *Kali hypermanganicum* zuzusetzen, dass es hellweinroth wird. Die antiseptische Wirkung dieses Mittels ist freilich nicht sehr bedeutend, aber es verursacht keine Schmerzen und lässt aus der mehr oder minder schnellen und vollkommenen Desoxydation, welche das abfliessende Wasser bräunlich färbt, erkennen, wie hochgradig die Fäulnissprocesse in der Blase entwickelt sind. Solche Einspritzungen sind also eine Art von chemischem Reagens auf Sepsis. Bei schneller und vollkommener Desoxydation darf man annehmen, dass die Sepsis bedeutend ist, und dass dann diese Ausspülungen schwerlich ausreichend sein werden.

Zur *antiseptischen Ausspülung der Blase* eignen sich in leichteren Fällen von Cystitis 1—2 % *Carbol-*, ½ % *Salicyl-*, 2 % *essigsaure Thonerde-*, 2 % *Borsäure-*, 0,1 % Thymollösungen; bei schwereren, besonders bei der diphtheri-

tischen und phlegmonös-gangränescirenden Form dagegen verwende man 2 % und 3 % Lösungen von *Carbolsäure*, 0,1 % Lösungen von *Sublimat*, 3—5 % Lösungen von *Kali chloricum*, endlich die sehr wirksamen 1—3 % Lösungen von *Chlorzink*. In jedem Falle, besonders aber bei Verwendung von Carbolsäure und Sublimat, ist für das vollständige Abfliessen der Injectionsflüssigkeit Sorge zu tragen, damit keine Resorption von Seiten der Blasenschleimhaut stattfinde.

Besteht die Cystitis schon lange und sind die septisch-entzündlichen Vorgänge in die Tiefe der Gewebe vorgedrungen, so ist von den antiseptischen Ausspülungen keine schnelle und durchgreifende Wirkung zu erwarten. Bei der eiterigen Form der Cystitis wird daher die antiseptische Bespülung sehr zweckmässig *durch Aetzungen der Blasenschleimhaut mit* 1 % *Lösungen von Argent. nitricum* unterstützt. Man spritzt das Medicament nach Entleerung der Blase und Ausspülung der Sedimente in einer Dosis von 10 Grm. in die Blase. Eine übermässig ätzende Wirkung ist nicht zu besorgen; doch kann man auch durch eine nachfolgende *Ausspülung mit* 5 % *Kochsalzlösung* die Reste des Argent. nitricum in einen weissflockigen Niederschlag von Chlorsilber überführen. Das ist die locale Therapie, welche gegenüber der Cystitis am Platze ist. Dass hiermit nicht jeder Fall zur definitiven Heilung gebracht wird, lässt sie nicht im Werthe sinken; denn eine Besserung wird man doch selbst in den schlimmsten Fällen erzielen.

Schliesslich sollen auch andere Mittel zur Ausspülung der Blase nicht unerwähnt bleiben, welche von anderen Autoren angegeben werden. Chopart empfahl Injection von Gerstenschleim und Bleiwasser, Souchier solche von Balsamum copaivae, Dupuytren von Theerwasser. In neuerer Zeit wird zu Injectionen von Chininlösungen gerathen (Nunn). Alle diese Mittel mögen in milden Fällen Erfolge aufzuweisen haben, in schwereren können sie mit den oben angeführten nicht in Concurrenz treten.

Führte die Cystitis zur Lähmung der Blasenmusculatur, so versuche man subcutane Injectionen von Ergotinlösungen in die vordere Bauchwand. Auch eine elektrische Behandlung der Blasenwand ist dadurch möglich, dass man die eine Elektrode mit dem in die Blase eingeführten Catheter in Verbindung bringt, die andere aber oberhalb der Symphyse tief in die vordere Bauchwand einpresst.

Die *operative Behandlung der Cystitis* kommt zunächst bei gleichzeitiger Steinbildung (§ 322) in Frage, weil ohne operative Beseitigung des Steines gar keine Heilung der Cystitis eintreten kann. Ein zweiter Fall ist durch Prostataschwellung bei gleichzeitiger Cystitis gegeben. Hier muss die Punctio vesicae ausgeführt werden, und die Canüle des Blasentroicart dient zur antiseptischen Ausspülung der Blase (§ 321). Nun liegt aber auch die Frage nahe, ob es durch einen heftigen und hartnäckigen Blasenkatarrh allein und für sich schon indicirt sein könnte, die Blase durch Punction oder Cystotomie zu eröffnen und auf solche Weise eine *Drainage der Blase* zu ermöglichen? Diese Frage ist für einzelne hartnäckige Fälle jedenfalls zu bejahen, um so mehr, als derartige Operationen an der weiblichen Harnblase schon mehrfach mit Erfolg ausgeführt worden sind. In einem Falle eröffnete C. Hueter die Blase durch Cystotomia suprapubica (§ 328), führte den Finger auf den Blasengrund, durchstach diesen mit einem Scalpell vom Perineum aus, ging mit einer langen Kornzange bis auf die Fingerspitze ein und zog endlich das Drainrohr von der Bauchwand bis zum Perineum durch. Das ist die vollständige Drainage der Blase, welche freilich nur durch eine schwierige und eingreifende Operation erreicht wird. Barss beschränkte sich bei hochgradiger Cystitis auf einfache Cystotomia lateralis (§ 330). Das Einlegen eines Nélaton-schen Catheters in Permanenz mit Hebervorrichtung, wie sie § 299 empfohlen wurde, kann jedenfalls bei hartnäckiger Cystitis als unvollkommene, aber ohne Verletzung zu erzielende Drainage der Blase versucht werden.

§ 315. Die Schwellungen der Prostata. Prostatitis.

Die Schwellungen der Prostata gehören fast ausschliesslich dem höheren Alter an. Thompson und Dittel versuchten, die Häufigkeit der senilen Prostataschwellung durch Untersuchungen an Leichen festzustellen; hiernach finden sich die senilen Prostataschwellungen bei 16—22 % aller alten Leute, während die senile Atrophie nach Thompson seltener (5 %), nach Dittel aber häufiger (30 %) beobachtet wird. Es ist schwer zu entscheiden, ob man die Prostataschwellungen mehr in das Gebiet der Geschwulstbildung oder der Entzündung stellen soll. Im Beginne handelt es sich jedenfalls um eine einfache Hyperplasie des Prostata-

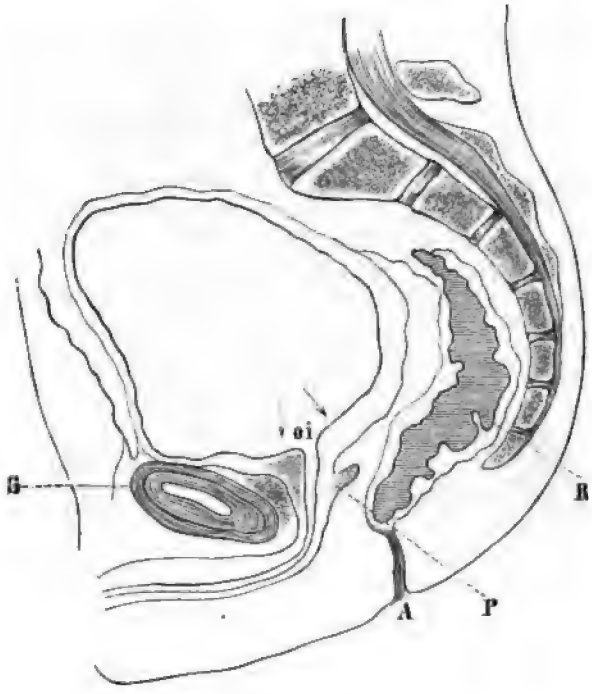

Fig. 220.
Kindliche Blase im sagittalen Durchschnitte, nach W. Busch. S Symphysis ossium pubis. A Anus. P Prostata. R Rectum. oi Orificium int. urethrae.

gewebes, und da das zwischen den spärlichen Drüsenschläuchen lagernde Bindegewebe und die glatten Muskelfasern an der Schwellung einen bedeutenden Antheil nehmen, so spricht Virchow mit einigem Rechte von dem *Myom der Prostata,* genauer dem *Leiomyom,* d. h. einer Geschwulst, welche aus *glatten* Muskelfasern besteht. Ist nun auch die Berechtigung dieses Namens anzuerkennen, so darf man doch nicht vergessen, dass sich die hyperplastische Schwellung recht häufig mit echt entzündlichen Vorgängen verbindet.

Die gewöhnlichste Folge der Prostataschwellung ist die *Retentio urinae,* deren Mechanik wir untersuchen müssen. Mercier wies nach, dass die Prostataschwellungen gewöhnlich in der Mitte, dem Isthmus der Prostata entsprechend, beginnen und hier zu der Bildung eines mittleren Läppchens führen, ähnlich dem mittleren Lappen der Schilddrüse (§ 142). Dieses Läppchen stellt ein kugeliges

Gebilde (Fig. 221 a b) dar, welches die Blasenschleimhaut dicht unterhalb des Orificium int. urethrae nach oben drängt. Sobald sich nun Harn in der Blase angesammelt hat und die Contraction des M. detrusor urinae beginnt, wird das mittlere Läppchen wie ein Ventil an das Orificium int. urethrae angedrängt und schliesst dieses so ab, dass die Harnentleerung verhindert wird. Erst wenn grössere Harnmengen den Druck in der Blase steigern und die Wände des Blasengrundes gedehnt werden, wird das Ventil insufficient, es fliesst Harn ab; lässt aber der Druck um etwas nach, so wird das Ventil wieder wirksam, und die *Harnentleerung stockt plötzlich, bevor sie vollendet ist.* Eine ähnliche Erscheinung werden wir bei Blasenstein (§ 324) kennen lernen. Der von Mercier nachgewiesene *Ventilmechanismus* erklärt sehr einfach, dass alte Leute mit beginnender Prostataschwellung zunächst über häufigen Harndrang klagen, nach welchem jedesmal nur wenig entleert wird.

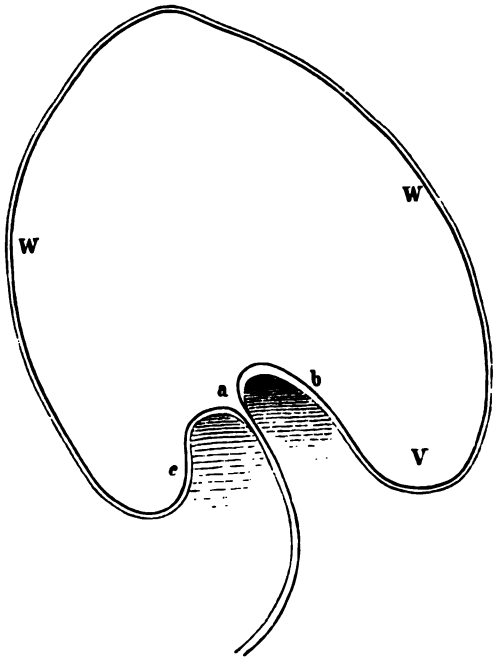

Fig. 221.
Blase mit Prostataschwellung, sagittaler Durchschnitt, nach W. Busch.

Oft ist indessen ein anderer Mechanismus wirksam, auf den W. Busch und C. Köster (1877) zuerst hingewiesen haben. Während bei Kindern das Orificium int. den tiefsten Punkt der Blase einnimmt (Fig. 220), die allseitige Contraction des Detrusor demnach den Harn gegen diese trichterförmige Oeffnung (oi) andrängen und den dicht am Orificium liegenden Sphincter vesicae leicht zum Nachgeben zwingen kann, ändern sich diese Verhältnisse mit dem fortschreitenden Wachsthume. Im kräftigen Mannesalter ist die Prostata schon so sehr nach der Blase zu gewachsen, dass die Pars prostatica länger geworden, der Sphincter vesicae aber weiter nach abwärts gedrängt ist. Die Muskelcontractionen des Detrusor haben jetzt schon grössere Widerstände zu überwinden, da der Schliessmuskel, der forcirt werden soll, am Ende eines längeren und engeren Trichters liegt. Der Erwachsene hat daher nicht mehr den kräftigen, weittragenden Harnstrahl des Knaben. Hypertrophirt nun gar im höheren Alter die Prostata, so schiebt sie, bei ihrem vorwiegenden Wachsthume gegen die Blase zu, *das Orificium internum in die Höhe,* sodass, wie Fig. 221 zeigt, vor und besonders hinter ihm seichtere oder tiefere Recessus der Blasenwand entstehen müssen. Denkt man sich unter diesen Verhältnissen die Blase gefüllt und den Detrusor in Thätigkeit, so muss der hydrostatische Druck die Wandabschnitte b und c gegen a drücken, und die Kraft, welche unter normalen Verhältnissen den Sphincter öffnet, drängt jetzt die Harnröhrenwände fest aufeinander. Der Kranke ist ausser Stand, den Harn zu lassen, während der eingeführte Catheter ohne besondere Schwierigkeit in die Blase gleitet und den Harn entleert. Wir haben hiermit die höchsten Grade

dieses Klappenmechanismus gezeichnet. Aber auch bei geringeren Graden von Prostatahypertrophie, welche ein Durchpressen des Harnes durch den engen Canal der Pars prostatica noch zulassen, kommt es nie zur vollständigen Entleerung; in den Recessus, besonders dem hinteren stagnirt der Harn, zersetzt sich und reizt Prostata und Blasenschleimhaut. Es liegt nun auf der Hand, dass eine häufig wiederkehrende, prallo Füllung der Blase diese einmal gebildeten Recessus mehr und mehr dehnen muss. Dies gilt besonders von dem nach hinten gelegenen, dessen Ausweitung keine besonderen Hindernisse von Seiten der Nachbarorgane entgegenstehen. So kommt es, dass auch bei nicht besonders hochgradiger Prostataschwellung der beschriebene Klappenmechanismus eine totale Retentio urinae bedingen kann. Für ältere Leute sollte gerade dieses letztere Moment eine ernste Mahnung sein, den Harn nicht allzulange zurück zu halten.

Der *Stauung des Harnes* bei Prostatahypertrophie folgt sehr leicht die septische Zersetzung auf dem Fusse und dieser wieder die *Cystitis* (§ 311). Die Entzündung der Blasenschleimhaut aber kann auf die hyperplasirte Prostata übergreifen, und nun entsteht eine *Prostatitis*, welche man etwa mit der Strumitis der Schilddrüse (§ 154) vergleichen kann, wie ja überhaupt zwischen dem anatomischen Lageverhältnisse der Prostata zu Blase und Harnröhre und dem der Schilddrüse zu Larynx und Trachea eine gewisse Aehnlichkeit nicht zu verkennen ist. Eine weitere Ursache der Prostatitis liegt in den falschen Wegen, welche in das Gewebe der Prostata hineingebohrt werden und deren Bedeutung wir noch genauer in § 316 würdigen müssen. Auch darf nicht unerwähnt bleiben, dass die Gonorrhoe der Harnröhre (§ 302) sich auf die Prostata fortsetzen und eine *Prostatitis gonorrhoica* erzeugen kann. Endlich kommen wohl auch entzündliche Metastasen in der angeschwollenen Prostata vor, ähnlich wie sie von Kocher in der Struma (Strumitis § 154) beobachtet worden sind. Unter diesen Umständen gibt es wenige Fälle von länger bestehender Prostataschwellung, in welchen neben der Hyperplasie nicht auch eine *Prostatitis* vorläge. Diese entzündliche Complication gerade ist für die chirurgische Praxis von besonderer Bedeutung.

§ 316. Diagnose der Prostataschwellung. Der Catheterismus bei derselben.

Die Diagnose einer Prostataschwellung kann auf doppeltem Wege gestellt werden, 1) durch die *Betastung der Prostata* mit dem in das Rectum eingeschobenen Finger (§ 245); 2) durch den in die Urethra eingeführten Catheter. Sobald der obere Rand der Prostata mit der Fingerspitze nicht mehr erreicht werden kann, ist eine Vergrösserung anzunehmen. Die erstere Untersuchung gibt für sich allein nur dann sicheren Aufschluss, wenn es sich um die *excentrische Form der Prostataschwellung* handelt. So bezeichnet man die Fälle, in welchen sich die Drüse mehr gegen das Rectum, als gegen die Blase und Harnröhre hin vergrössert und dann auch die Defäcation mehr behindert, als die Harnentleerung. Diese Fälle sind übrigens ziemlich selten. Häufiger kommt die reine *encentrische Form* vor, bei der die Schwellung sich nur gegen die Blase und Harnröhre hin entwickelt; dann kann man vom Rectum aus einen deutlichen Tumor nicht fühlen, nur der Catheter gibt Auskunft. In der Regel, besonders bei langem Bestande der Schwellung, handelt es sich um gemischte Formen, für welche auch eine Art *bimanuelle Untersuchung* stattfinden kann. Man führt nämlich den Catheter in die Blase und, während ihn die Finger der rechten Hand festhalten, den linken Zeigefinger in das Rectum. Nun kann man zwischen dem Finger und dem Schnabel des Catheters Dicke und Umfang der Prostata bestimmen.

[illegible] die Kranken mit Prostataschwellung erst dann ärztliche Hülfe, [illegible] Harnverhaltung eingetreten ist; dann muss der Catheter nicht allein [illegible] Zwecken, sondern auch zur Entleerung des aufgestauten Harnes [illegible] werden.

[illegible] Catheterismus ist bei Prostataschwellungen mit besonderen Schwierig[illegible] verbunden. Sie hängen von der *Formveränderung ab, welche der hin[illegible] der Harnröhre durch die Vergrösserung der Prostata erleidet.* [illegible] diese schon einige Zeit, so ist die Harnröhre fast stets *verlängert* (§ 315), [illegible] mehrere Centimeter; es wird die Urethra gewissermassen durch die schwel[illegible] Prostata in die Länge ausgespannt. Diese Dehnung ist aber keine gleich[illegible]. So wird die hintere Wand der Harnröhre, welche von der Prostata [illegible] genauer umfasst wird, als die vordere, von der Ausspannung besonders betroffen [illegible] nach unten gezogen: *die Lichtung der Harnröhre erweitert sich von oben nach unten.* Socin, welcher diese Störungen besonders eingehend untersucht hat, bildet diesen Zustand in Fig. 222 in frontalem Querschnitte ab; die Lichtung der Harnröhre erhält dabei eine T-Form. Ein Hinderniss im strengen Sinne des Wortes gibt diese Verlängerung für den Catheterismus freilich nicht ab; man muss nur *längere* Catheter verwenden, um mit dem Schnabel in die Blase zu gelangen. Wichtiger ist die meist *steilere Krümmung* der Pars prostatica nach oben, ihre *schräge Richtung* bei einseitiger Schwellung der Drüse, oder der *gewundene, S-förmige Verlauf,* welcher zu Stande kommt, wenn die Schwellung der Prostata sich auf beiden Seiten nicht gleichmässig entwickelt. Es ist begreiflich, dass durch beide Veränderungen im Verlaufe der Harnröhre das Einführen des Catheters bedeutend erschwert werden kann.

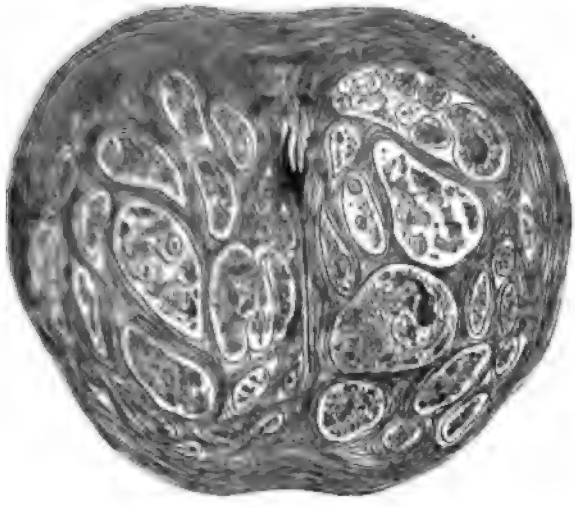

Fig. 222.
Verlängerung der Harnröhre in der angeschwollenen Prostata; frontaler Durchschnitt nach Socin. Nat. Gr.

Es liegt nun die Annahme nahe, die Schwierigkeiten seien am besten durch Einführen eines elastischen oder eines Nélaton'schen Gummicatheters (§ 291) zu überwinden, weil ein solch biegsames Instrument den Windungen der Harnröhre ohne Schwierigkeit folgen könne. Leider ist in den schweren Fällen von Prostataschwellung *die Drüse von so starrer Consistenz, dass elastische Catheter einen unüberwindlichen Widerstand finden.* Entweder gelingt es gar nicht, den [illegible] Catheter in die Pars prostatica vorzuschieben, oder, was besonders leicht [illegible] Nélaton'schen geschehen kann, die Lichtung des Catheters wird von den starren Wandungen der Prostata so zusammengepresst, dass auch nicht ein Tropfen Harn abfliesst. *Man bedient sich daher am besten der Metallcatheter [illegible], welche mit einem Mandrin armirt sind.* Allerdings ist damit die Gefahr *falscher Wege* nicht unbedeutend vermehrt: denn neben der Starre

und geringen Elasticität besitzt das Gewebe der geschwollenen Prostata eine grosse Brüchigkeit. Auch hat die Harnröhrenschleimhaut durch die Ausspannung, welche sie erfährt, ihre Dehnbarkeit verloren. Zuweilen zeigt eine leichte Blutung und ein knirschendes Gefühl an, dass der Catheter bereits in die morsche Prostatasubstanz gedrungen ist. Dann *sollte das weitere Einführen nicht forcirt werden.* Vielleicht wäre es besser, schon jetzt die bestehende Harnverhaltung durch das sichere Mittel der *Punctio vesicae* (§ 320) zu beseitigen; doch kann bei minder bedrohlichen Erscheinungen der Versuch des Catheterismus, eventuell unter Benutzung eigens geformter Prostatacatheter (§ 317), wiederholt werden.

Bei den zahlreichen falschen Wegen, welche ungeübte Aerzte und vor allem Laien durch ungeschickten Selbstcatheterismus in die Prostata bohren, ist es ein besonderes Glück, dass in dem starren Gewebe der Drüse Harninfiltration kaum vorkommen kann und überdies der spitze Winkel, welchen der falsche Weg mit der Urethra bildet, das Eindringen des Harnes ziemlich sicher verhütet. Dies gilt natürlich nur für die Fälle, in welchen es sich um *unvollständige* falsche Wege handelt. Wird dagegen der Schnabel des Catheters durch die ganze Dicke der Prostata bis in die Blase hindurchgebohrt, so entleert sich allerdings der Harn, aber er dringt auch spontan in den falschen Gang und erzeugt *Vereiterung und Verjauchung der Prostata.* Selten gelangen solche vollständigen falschen Wege spontan zur Heilung, so dass man später bei der Obduction nur noch schieferige Streifen in der Prostata, als Marken des verheilten falschen Weges, vorfindet. In der Regel kommt es zu tiefen Eitersenkungen im Beckenbindegewebe, deren Gefahr für's Leben nur durch den *Harnröhrenschnitt vom Damme aus* (§ 298) und durch sorgfältige antiseptische Reinigung der infiltrirten Gewebe noch abgewendet werden kann. Ueber Behandlung der Prostataabscesse vergl. § 319.

§ 317. Die Prostatacatheter.

Oft wird der Irrthum begangen, dass man Catheter von kleinem Caliber wählt, um hierdurch die Schwierigkeit des Catheterismus zu überwinden. *Es handelt sich aber bei Prostataschwellung sehr selten um eine eigentliche Verengerung der Harnröhre, die Urethra ist vielmehr nur in ihrem Verlaufe verändert, und die Catheter kleinen Calibers sind erst recht dazu angethan, in der Schleimhaut hängen zu bleiben und falsche Wege zu bohren.* Man wähle also einen Metallcatheter Nr. 10, 12 oder 14 und führe ihn unter genauer Beobachtung der in § 290 gegebenen Regeln ein. *Insbesondere ist zu beachten, dass der Schnabel des Catheters immer an der oberen (vorderen) Wand der Harnröhre entlang gleite.* Hier kann eine Verletzung nicht so leicht stattfinden, als an der unteren (hinteren) Harnröhrenwand; zugleich wird vermieden, dass der Schnabel des Catheters an der Stelle der steilen Krümmung nach oben, an welcher die Urethra in senkrechter Ebene ziemlich weit ist (Fig. 222, § 316), hängen bleibe und die Harnröhre gerade nach hinten durchbohre. Das Hinübergleiten über diesen steileren Abschnitt der Harnröhre wird wesentlich erleichtert, wenn man, sobald der Schnabel des Catheters um die Symphyse herumgeführt ist, *den Pavillon stärker senkt, als gewöhnlich.*

C. Hueter empfiehlt bei Schwellung der Prostata seine platten Catheter (§ 290) und hebt als Vortheil hervor, der Schnabel des breiten Instrumentes gleite nicht so leicht aus dem oberen, breiteren Theile der Harnröhrenlichtung nach unten.

Mit Rücksicht auf die anatomischen Schwierigkeiten des Catheterismus bei Prostataschwellung hat man den Metall-, wie den elastischen Cathetern besondere Formen gegeben. Am bekanntesten ist der metallene *Prostatacatheter* von Mercier, dessen eigenthümliches, vorderes Ende Fig. 223 wiedergibt. Der sehr kurze,

aber fast rechtwinkelig gebogene Schnabel drängt mit seiner convexen Fläche den mittleren Prostatalappen nach hinten und schafft hierdurch für die Spitze des Instrumentes freieren Raum. Ebenso geformte, schwarze elastische Catheter eignen sich ganz besonders zum Selbstcatheterisiren. Die *Sonde bicoudée* von Mercier (Fig. 224) passt sich noch mehr dem geknickten Verlaufe der Pars prostatica an und drängt durch die beiden stumpfen Winkel die Prostata ebenfalls nach hinten.

Gross (Philadelphia) hat einen Prostatacatheter angegeben, welcher in seinem vorderen Abschnitte an die Canüle von König (Fig. 118, § 143) für strumöse Tracheostenose erinnert. Zwischen dem kurzen, nach Art des Mercier'schen Catheters gebogenen Schnabel und dem langen horizontalen Theile des Instrumentes befindet sich eine bewegliche Verbindung, welche aus spiralig aufgewundenem Silberdrahte hergestellt ist. Dieser Catheter ist hauptsächlich für die Fälle asymmetrischer Schwellung (§ 316) der Prostata construirt; der bewegliche Schnabel soll sich selbst seinen Weg in dem gewundenen Verlaufe der Harnröhre suchen.

Fig. 223. Mercier's Prostatacatheter (vordere Hälfte). 1/2 d. nat. Gr.



Fig. 224. Mercier's Sonde bicoudée (vordere Hälfte). 1/2 d. nat. Gr.

Endlich ist der berühmt gewordene *Handriff* von Hey (1814) zu erwähnen, durch welchen er, mit geschickter Benutzung des Mandrins, dem vorderen Ende des elastischen Catheters eine fast halbkreisförmige Krümmung gab. Mit dieser würde sich der Catheter durch die Pars pendula und die Pars membranacea niemals einführen lassen; sie wird deshalb erst erzeugt, wenn die Spitze des Catheters bis an die Prostata vorgedrungen ist. Zu diesem Zwecke biegt man die vordere Catheterspitze mit dem Mandrin im rechten Winkel kurz um, so dass der elastische Catheter zunächst die Form eines Mercier-schen erhält. Nachdem die Spitze des Catheters die Pars prostatica der Harnröhre erreicht hat, zieht man den Mandrin um ca. 15 Mm. zurück. Der geknickte Mandrin durchläuft den elastischen Catheter nach rückwärts und bewirkt an dem vorderen Ende eine fast kreisförmige Krümmung, wie man sich leicht an jedem elastischen Catheter auch ausserhalb der Harnröhre überzeugen kann. Indem die Spitze des Catheters sich plötzlich nach oben umkrümmt, dringt sie in der ähnlich gekrümmten Harnröhre zur Blase vor.

Ohne Zweifel kann jedes der angeführten Instrumente im einzelnen Falle einmal von besonderem Nutzen sein; doch wird nicht der Chirurg, welcher alle diese Instrumente besitzt, am besten die Schwierigkeiten des Catheterismus bei Prostataschwellung überwinden, sondern der, welcher *den gewöhnlichen Catheter mit sicherer und leichter Hand zu führen weiss.*

§ 318. Die übrige Behandlung der Prostataschwellungen.

Der Catheterismus, mit welchem sich die §§ 316 und 317 beschäftigen, dient bei Prostataschwellung nicht allein zur Harnentleerung und zur Diagnose, er soll vielmehr auch die Harnröhre wegsam erhalten und die Behandlung der begleiten-

den Cystitis durch Injectionen (§ 314) ermöglichen. *In der That kann man durch methodisches, öfter wiederholtes Einführen eines starken Metallcatheters die Leiden der Kranken erheblich mindern.* So ist der Catheterismus nach vielen Richtungen hin ein wichtiges Verfahren zur Behandlung der Prostataschwellungen, doch stehen uns ausser ihm noch andere Arten der Behandlung zur Verfügung, welche hier erwähnt werden müssen.

In prophylaktischer Beziehung gibt W. Busch, auf Grund seiner anatomischen Studien, den Rath, dass ältere Leute sich vor jeder willkürlich oder unabsichtlich verlängerten Aufstauung des Harnes in der Blase (z. B. in Gesellschaften, bei langen Eisenbahnfahrten) hüten sollen. In der That beziehen oft Kranke mit Prostataschwellung den Beginn ihrer Leiden auf ein solches Ereigniss.

Der Vergleich der Prostataschwellung mit der Struma (§ 152) gab die Veranlassung zu dem Versuche einer inneren Darreichung von *Jodkaliumlösungen.* In einzelnen Fällen kann die Wirkung des Jodkalium nicht in Abrede gestellt werden, wenn sie auch um vieles geringer und unsicherer ist, als bei Struma. Da ferner die Mehrzahl der Fälle von Vergrösserung der Prostata mit Cystitis complicirt ist, so wurden, und gewiss mit vollem Rechte, dieselben Mineralwässer wie bei Cystitis empfohlen (§ 313 Schluss). Daneben lässt man kräftige Kranke in Anbetracht der venösen Stauungen im Unterleibe, welche die Prostataschwellung häufig begleiten und Anlass zu ihrer Steigerung geben, abführende, salinische Mineralwässer, wie Karlsbader, Kissinger Wasser u. s. w. trinken. Der Trinkcur kann eine Badecur mit Benutzung lauwarmer Bäder hinzugefügt werden. Die Anwendung eines starken Druckes durch eine elastische Pelotte, welche in das Rectum eingeführt wird, ist von Trousseau vorgeschlagen, wird aber selten vertragen.

In die neuere Zeit fallen Versuche, welche auf eine mehr radicale Heilung der Prostatahypertrophie hinzielen. Sie beziehen sich theils auf Injectionen in die Prostata, theils auf grössere operative Unternehmungen. Nachdem die *Jodinjectionen* sich gegen Struma (§ 155) so wirksam gezeigt hatten, übertrug sie C. v. Heine auch auf die Schwellungen der Prostata und empfahl, vom Rectum aus mit der Pravaz'schen Spritze die Jodtinctur zu injiciren. Die etwas schwierige Technik (vergl. die Spaltung der Prostataabscesse § 319), die Unsicherheit der Wirkung, die Gefahr, dass sich an der Injectionsstelle ein Prostataabscess bilde — alle diese Bedenken haben das Verfahren nicht zu allgemeiner Anwendung kommen lassen. Auch Dittel und Howard sprechen sich auf Grund ungünstiger Erfahrungen gegen diese Jodinjectionen aus. Statt des Jodes hatte C. Hueter *Carbolsäure,* und zwar von der Perinealhaut aus, eingespritzt. An die Spritze muss eine ziemlich lange Hohlnadel angesetzt werden, damit man bei dem Einstechen auch wirklich die Prostatagegend erreicht. Man soll dabei ebensowohl die median gelegene Urethra, wie auch die jederseits am aufsteigenden Sitzbeinaste gelegene A. pudenda comm. vermeiden. Täglich wird ein Grm. einer 3 % Lösung injicirt. Soweit bei der Schwellung der Prostata echt entzündliche Vorgänge eine Rolle spielen (§ 315), soweit darf man wohl hoffen, durch Carbolinjectionen eine günstige Wirkung zu erzielen. Im Uebrigen theilen sie die Erfolglosigkeit der Jodinjectionen betreffs einer Radicalheilung der Prostatahypertrophie. Nicht anders steht es mit den von Iversen empfohlenen, subcutanen Injectionen von *Ergotin* am Perineum.

Den Anstoss zu einer *blutig-operativen Behandlung* der vergrösserten Prostata gaben Fälle, in welchen einzelne Chirurgen die Cystotomia perinealis wegen Prostataschwellung und Blasenstein (§ 330) gleichzeitig zur Excision des mittleren Prostatalappens benutzt hatten (Paget, Fergusson u. A.). Es lag hiernach nahe, auch bei Prostataschwellung allein diese Operation zu unternehmen

und den mittleren Drüsenlappen zu excidiren. Dieses geschah in einem Falle von König. Die Zukunft wird über die Berechtigung zu diesem Vorgehen noch entscheiden und besonders die Fälle feststellen müssen, in welchen solche Operationen zulässig sind.

Andere Operateure haben *von der Blase aus durch besondere Instrumente eine Excision des mittleren Prostatalappens auszuführen versucht.* Die Möglichkeit eines solchen Verfahrens ist in der starken Vorwölbung des mittleren Lappens gegen die Blasenhöhle hin begründet. Mit catheterartig gekrümmten Instrumenten kann man gedeckte Ketten, ähnlich der Kette des Ecraseurs (Allg. Thl. § 168, Fig. 87), oder gedeckte Messer, ähnlich, wie bei den Urethrotomen (§ 306), in die Blase einführen und sich dann bemühen, das Läppchen sammt der bedeckenden Blasenschleimhaut abzuquetschen oder abzuschneiden. Solche Instrumente sind von Civiale und Mercier angegeben worden. Ein Instrument Mercier's mit messerartiger Vorrichtung wird als *Exciseur,* ein anderes als *Inciseur der Prostata* bezeichnet. Die Unsicherheit des Verfahrens, die Gefahr einer Verletzung der Blasenwand, die Schwierigkeit, das excidirte Stück zu entfernen — alle diese Umstände stehen der Ausführung solcher Operationen im Wege und lassen jeden derartigen Versuch bedenklich erscheinen.

Bottini (1874) empfiehlt die *galvanokaustische Zerstörung* des mittleren Prostatalappens. Dieser soll entweder oberflächlich *verschorft* oder, wenn er sehr stark prominirt, von hinten nach vorn durchschnitten, besser *durchfurcht* werden. Die hierzu erforderlichen Instrumente hat Bottini seit 1874 wesentlich vervollkommnet. Dem Zwecke der einfachen Kauterisation dient der „Galvanokauter", eine dem Mercier'schen Catheter ähnliche Metallsonde. Ihr Schnabel trägt an der concaven Seite den Glühapparat, ein U-förmig gebogenes Platinplättchen, ihr langer, gerader Theil aber besteht aus zwei Halbrinnen, die durch eine dünne Elfenbeinplatte von einander getrennt und elektrisch isolirt sind. Am vorderen Ende dieser Sonde wird der etwas modificirte Handgriff der Middeldorpf'schen galvanokaustischen Schneideschlinge (Allg. Thl. § 169, Fig. 88) angebracht, welcher eine Vorrichtung zum Schliessen und Oeffnen des elektrischen Stromes trägt. Der geschlossene Strom, der sich aus zwei Bunsen-Pischel'schen Elementen entwickelt, bringt das Platinplättchen zum Glühen, während die Erhitzung der übrigen Sonde dadurch verhütet wird, dass in den oben erwähnten Halbrinnen kaltes Wasser auf der einen Seite ein-, auf der anderen zurückströmt. Ehe zur Operation geschritten wird, muss der Kranke an das Einführen der Instrumente gewöhnt werden und der Operateur sich genau über Grösse und Prominenz des hinteren Prostatalappens orientiren. Zugleich benutzt man diese Zeit der Vorbereitung zum öfteren Ausspülen der Blase mit antiseptischen Lösungen (Borsäure 2 %, oder Zincum sulfocarbolicum 2—3 %). Die Operation selbst kann ohne Narkose vorgenommen werden, da der Schmerz sehr wohl zu ertragen ist. Hat man sich nach Einführen der Sonde überzeugt, dass der Schnabel in der Blase liegt, so dreht man die Sonde um, so dass die concave Seite des Schnabels dem prominenten Prostatalappen anliegt, schliesst jetzt den elektrischen Strom und lässt das Kühlwasser von 12° R. einfliessen. Am Wärmemesser muss genau controlirt werden, dass der Grad „rothbraun" nicht überschritten wird, aber auch nicht unerreicht bleibt; im ersteren Falle droht eine Blutung, im zweiten tritt keine Verschorfung ein. Nach zwei Minuten öffnet man den Strom, wartet noch etwa vier Minuten, bis das Platinplättchen vollkommen abgekühlt ist, und entfernt dann die Sonde.

Zur *galvanokaustischen Durchfurchung* benutzt Bottini ein dem Lithotripter (Fig. 243, § 333) ähnliches Instrument, den *Incisor,* dessen weiblicher Arm die zu erhitzende Platinplatte trägt. Der Incisor, an welchem ebenfalls Kühlröhren angebracht sind, wird mit geschlossenen Branchen in die Blase ein-

geführt, dann umgedreht und mit der concaven Seite des Schnabels gegen die Prostataschwellung angedrückt. Nun schliesst man den elektrischen Strom und zieht durch langsames Drehen am Triebrad des Griffendes den weiblichen Arm von hinten nach vorn durch den mittleren Prostatalappen hindurch. Die Schnittlinie wird durch seitliche Verschorfung erheblich breiter, als die Platinklinge, und nach dem Abstossen der Schorfe bleibt eine ziemlich breite Rinne zurück.

Nach beiden Operationsverfahren leidet der Kranke 20—24 Stunden an Schmerzen am Blasenhalse und an Strangurie, gegen welche lauwarme Sitzbäder und Suppositorien von Opium und Belladonna gegeben werden. Der Harn, welcher bis gegen den 16. Tag hin Brandschorfpartikel mit sich führt, wird mittelst elastischen Catheters entleert, der in den ersten 6—7 Tagen meist als Verweilcatheter liegen bleibt. Nach Ablauf einer Woche kann der Operirte den Urin zwar selbst lassen, muss aber die Blase sehr häufig entleeren. Dies bessert sich von Woche zu Woche, bis nach 2 Monaten die Harnentleerung eine normale geworden ist (Bottini).

Man wird der galvanokaustischen Methode zugestehen müssen, dass sie die Gefahren der Mercier'schen Incision und Excision nicht theilt, denn in keinem der von Bottini operirten Fälle kam es zu bedenklichen Erscheinungen seitens der Blase. Auch ist, wie Bottini und ein von ihm operirter Arzt — Musatti — berichten, die Harnentleerung in den ersten Monaten nach der Operation eine bessere, fast normale geworden. Ob aber durch diese Kauterisation ein dauerndes Offenbleiben der Pars prostatica erzielt werden kann, ist sehr zu bezweifeln und jedenfalls noch nicht erwiesen.

§ 319. Die Erkenntniss und Behandlung der Prostataabscesse.

Wenn nun auch eine Radicaloperation zur Beseitigung der Prostataschwellung vorläufig ausgeschlossen ist, denn die Exstirpation der Prostata vom Perineum und Rectum aus ist aus begreiflichen Gründen noch nicht versucht worden, so sind doch zwei Operationen zu nennen, welche sich zwar nur gegen einzelne Erscheinungen im Verlaufe der Prostataschwellung richten, diese aber rasch und sicher beseitigen, wir meinen *die Eröffnung der Prostataabscesse* und *die Punction der Blase.*

Abscesse in der Prostata können sich aus einer Prostatitis entwickeln, deren Ursachen schon § 315 erwähnt wurden; die grosse Mehrzahl aber rührt von falschen Wegen her und ist dann von besonderer Bedeutung, da die entzündliche Anschwellung der Gewebe den Catheterismus noch mehr erschwert, ja oft unmöglich macht. Der Verlauf eines Prostataabscesses ist wegen des starren gefässarmen Gewebes selten acut. Das Fieber bleibt meist niedrig; auch kann es für sich allein nicht zur Diagnose benutzt werden, weil die begleitende Cystitis ebenfalls zu Fieber führt. So dauert es oft geraume Zeit, bis endlich die ganze Prostata in eine grosse Eiterhöhle umgewandelt ist und nun erst der Abscess sicher constatirt wird. Dann schliesst die äussere bindegewebige Hülle der Prostata den Eiter noch ein; ist auch diese durchbrochen, so ergiesst sich der Eiter im günstigen Falle in das Rectum oder in die Blase, im ungünstigen in das paraurethrale Bindegewebe, ein Ereigniss, nach welchem der tödtliche Ausgang nur mit Mühe abzuwenden sein wird. Es ist deshalb von hoher Bedeutung, dass der Arzt die Abscessbildung rechtzeitig durch den in das Rectum eingeführten Finger erkennt. Dabei hat der Finger nicht so sehr die Fluctuation, als vielmehr *das Entstehen einer weichen Stelle in der harten Prostata zu beachten.*

Ist die Diagnose eines Prostataabscesses mit Sicherheit gestellt, so sollte mit der *Eröffnung* nicht gezögert werden. Der Kranke wird narkotisirt und in Steinschnittlage gebracht (§ 330). Die Narkose ist nicht wohl zu entbehren, weil die

Analöffnung durch *Gorgerets* (Fig. 186, § 247) auseinandergehalten werden muss und an nichtnarkotisirten Kranken der Sphincter ani ext. zu grossen Widerstand leisten würde. Lässt man die beiden seitlichen Rectalwände nach links und rechts und die hintere nach unten abziehen, so tritt nun die kugelige Anschwellung des Prostataabscesses an der vorderen Rectalwand deutlich hervor. Die Eröffnung geschieht durch Einstich mit einem spitzen Scalpell. In der Regel steht der Inhalt des Abscesses unter so starkem Drucke, dass der Eiter aus der Stichöffnung hervorspritzt. Es ist daher auch kaum nothwendig, eine grosse Oeffnung anzulegen; der Inhalt entleert sich auch durch die kleine Wunde vollständig, der einfache Einstich aber lässt jede unangenehme Blutung vermeiden. Nachdem die Abscesshöhle antiseptisch ausgespült ist, legt man ein Drainrohr ein, welches in der Analöffnung ausmündet und bedeckt letztere mit einem aseptischen Verbande (§ 357). Die Gefahr, dass Kothmassen vom Rectum aus in die Abscesshöhle eindringen und eine Verjauchung hervorrufen könnten, ist nicht sehr gross, zumal wenn das Drainrohr die Stichöffnung genau ausfüllt.

Die Heilung erfolgt in den meisten Fällen sehr schnell und ohne weitere Störung. Derselbe Druck, welcher bei dem Einstechen den Eiter hervorspritzen lässt, sorgt im weiteren Verlaufe für gute Entleerung und das Aneinanderlagern der granulirenden Abscesswände. Was das ganze Gewebe der Prostata vereitert, so ist nun auch die Schwellung der Drüse gänzlich beseitigt, und die Harnentleerung wird wieder eine normale. Dass Abscesse der Prostata zuweilen tödtlich verlaufen, liegt vorwiegend daran, dass sie zu spät erkannt und zu spät eröffnet werden; doch stört auch die begleitende Cystitis nicht selten den günstigen Verlauf.

Perforirt ein Prostataabscess gleichzeitig in Blase und Rectum, so entsteht eine *Vesicorectalfistel*, d. h. eine Communication zwischen Blase und Rectum, wie sie auch durch perforirende Schusswunden, durch Geschwüre, welche von der Blase oder dem Rectum ausgehen, insbesondere durch verjauchende Carcinome des Rectum (§ 254) oder der Blase (§ 340) veranlasst werden kann. Diese Fisteln sind daran zu erkennen, dass sich Harn aus dem Rectum oder Darmgase und flüssiger Koth aus der Harnröhre entleeren. Bei Prostataabscessen heilen sie in der Regel gleichzeitig mit dem Abscesse. v. Nussbaum verschloss eine durch einen Fremdkörper entstandene Communication zwischen Blase und Mastdarm durch die Naht, nachdem er das Rectum gegen das Steissbein hin gespalten und sich auf diese Weise freien Zugang verschafft hatte.

§ 320. Die Punctio vesicae suprapubica.

Diese Operation ist indicirt, sobald der Catheterismus bei Prostataschwellungen nicht gelingt und gleichzeitig eine bedeutende Harnstauung in der Blase, eine Retentio urinae vorliegt. Die Harnstauung ist eine ziemlich häufige Begleiterscheinung der Prostatahypertrophie und tritt in der Regel hochgradiger auf, als bei Stricturen. Es liegt dies in dem meist vollkommenen Ventilverschlusse der Urethra begründet, welcher nur sehr selten ein Harnträufeln, eine *Ischuria paradoxa* (§ 208) zulässt. Der zeitliche Verlauf der Harnstauung ist sehr verschieden. Sie kann sich so schnell entwickeln, dass schon nach 24 Stunden der Scheitel der Blase am Nabel steht; sie kann aber auch langsam, im Verlaufe mehrerer Tage oder selbst mehrerer Wochen, zu diesem Grade ansteigen, weil der Kranke immer noch kleine Mengen von Harn zur Entleerung bringt. Hiernach schwankt natürlich die Dringlichkeit der Blasenpunction. *Im Allgemeinen soll man jedoch mit der Punctio vesicae nicht zu lange zögern.* Die Operation ist bei genauer Beachtung der Technik ganz [illegible] ab
Sie befreit den Kranken sofort aus s

ziehung mit der Tracheotomie bei Erstickungsgefahr und dem Bruchschnitte bei Brucheinklemmung zu vergleichen. Die ausgedehnte Statistik der Punctio vesicae, welche Deneffe und van Wetter aufstellten, zählt 328 Operationen mit 44 Todesfällen, von welchen aber nur 7 auf Rechnung der Operation selbst, die übrigen auf Rechnung der indicirenden Krankheit zu setzen sind.

Die beste Methode der Punctio vesicae ist die Punctio suprapubica. Man benutzt hierzu gekrümmte Troicarts mit langer Canüle, wie sie von Frère Côme und Fleurant zuerst angegeben wurden. Die Canüle hat an ihrem unteren Ende mehrere rundliche Oeffnungen und trägt an dem oberen, dem Pavillon, eine kleine Platte, welche sich nach der Punction an die vordere Bauchwand anlegen soll. In dieser Platte befinden sich zwei runde Oeffnungen zur Aufnahme der Fäden, mit welchen die Canüle später in ihrer Lage fixirt wird (§ 321). Zu dem Blasentroicart von Fleurant gehört noch ein Metallstab von der Dicke der Canülenlichtung, der die doppelte Länge der Canüle und genau ihre Krümmung besitzt, die *Docke*. Sie dient sowohl zum Reinigen der Canüle von Gerinnseln, als besonders zum Wechseln. Die Docke wird dann in die Canüle eingeschoben und bildet die Leitsonde, über welche erstere zurückgezogen und wieder eingeführt wird. Wie bei den Trachealcanülen, so hat man auch hier zum Wechseln Doppelcanülen angefertigt. Die innere Canüle (Fig. 225 d) ist unten geschlossen, wie ein Catheter; ihre Augen müssen genau denjenigen der äusseren entsprechen.

Fig. 225.
Blasentroicart mit Doppelcanüle (d). ½ d. nat. Gr.

Die Punction der Blase wird in der Regel ohne Narkose unternommen, weil die Operation in wenigen Secunden vollendet und nicht sehr schmerzhaft ist. Man bestimmt mit dem Zeigefinger der linken Hand an dem horizontal gelagerten Kranken den oberen Rand der Symphysis ossium pubis und sticht hier ein spitzes Scalpell durch die Haut und das Unterhautbindegewebe bis zur Muskelschicht ein. Dieser vorbereitende Scalpellstich erleichtert die Führung des Troicart, besonders bei starker Entwickelung des Fettpolsters. Je nach der Dicke der Bauchdecken markirt man sich nun mit dem Zeigefinger der rechten Hand am Troicart den Punkt, bis zu welchem derselbe eingestossen werden soll und führt mit rascher Handbewegung den Stoss. Die convexe Krümmung, welche bei dem Einstich nach oben gerichtet ist, sichert dem Stilet den Weg hinter die Symphyse und lässt es den vom Peritoneum überzogenen oberen Theil der vorderen Blasenwand vermeiden. Der Umstand, dass die langsam durch Ueberfüllung emporsteigende Blase ihren peritonealen Ueberzug nach oben mit zieht, schützt übrigens schon gegen die Verletzung des Bauchfelles. Pouliot bestimmte an der Leiche, dass, wenn der Scheitel der Blase 10 Cm. oberhalb der Symphyse steht, das Peritoneum 6 Cm. oberhalb derselben beginnt, und dass, wenn der Blasenscheitel 5 Cm. über die Symphyse emporragt, doch noch 3 Cm. der Blase vom Bauchfell frei bleiben. Entfernt man sich demnach mit der Punction nicht sehr weit von der Symphyse, so ist eine Verletzung des Peritoneum nicht zu befürchten (Fig. 226).

m Ausziehen des Stachels fliesst der unter starkem Drucke stehende
s der Canüle ab, die man, zum Schutz der Wunde vor dem meist
Urin, mit antiseptischen Stoffen umgibt. Der Strahl wird nur

zuweilen von Blutgerinnseln unterbrochen, welche, zumal wenn vorher falsche Wege gebohrt wurden, in der Blase liegen und die Oeffnungen der Canüle verstopfen. Dann führt man die Docke oder einen feinen elastischen Catheter durch die Canüle, oder spritzt unter kräftigem Druck eine leichte antiseptische Lösung in die Blase, um so die Oeffnungen von den Blutgerinnseln zu befreien. Nach Entleerung der ganzen Harnmenge empfiehlt es sich, sofort eine antiseptische Ausspülung der Blase folgen zu lassen, wozu, je nach dem Grade der fauligen Zersetzung des Harnes, die oben (§ 314) angegebenen Lösungen zu verwenden sind. Dann verstopft man die äussere Oeffnung der Canüle mit einem kleinen Korkstöpsel, oder mit einer Wachskugel, legt einen neuen Kranz antiseptischer Gaze oder Watte um die Stichöffnung und befestigt diesen mit einigen Heftpflasterstreifen. Statt die Canüle nach altem Verfahren zu verschliessen, kann man auch, dem Vorschlage Dittel's folgend, einen elastischen Schlauch über die Oeffnung streifen und das Heber-

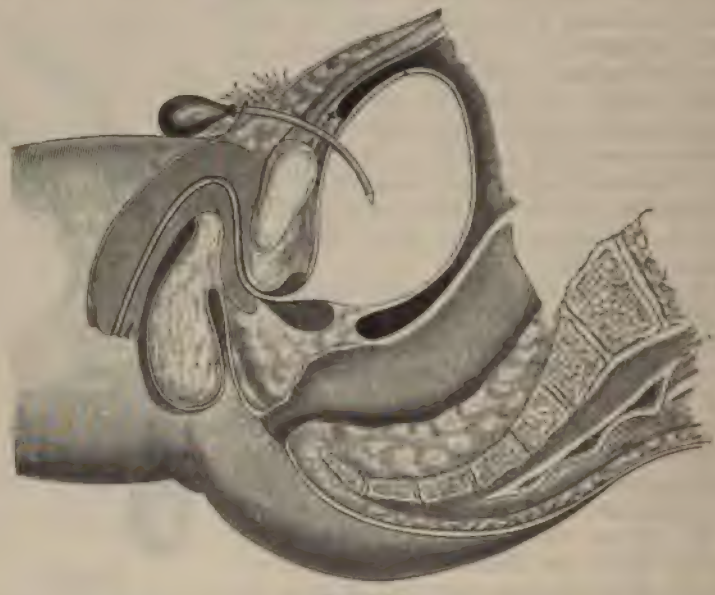

Fig. 226.
Punctio vesicae suprapubica. × Unterster Punkt der Peritonealfalte.

verfahren, wie es schon § 299 beschrieben wurde, einleiten. Dieses neue Verfahren schützt am besten vor weiterer Zersetzung des sich ansammelnden Harnes und verhindert auch am ehesten die Harninfiltration am Stichcanale.

Brainard benutzte die Punctionswunde der Blase, um von der vorderen Bauchwand aus einen Metallcatheter zum Orificium internum urethrae zu führen und nun den Catheter von hinten nach vorn durch die Harnröhre zu schieben. Dieses Verfahren wird als *Catheterismus posterior* oder auch als Brainard'scher Catheterismus bezeichnet. Bei Punctio vesicae wegen Prostataschwellungen ist auf diese Weise der Weg durch die Pars prostatica direct freizumachen; bei Punctio vesicae wegen impermeabeler Strictur aber (§ 307) lässt sich die Strictur durch den Catheterismus post. wenigstens markiren, so dass vom Perineum aus die Urethrotomia ext. ausgeführt werden kann; endlich wäre nach Blasenpunction wegen Zerreissung der Harnröhre (§§ 297 und 298) der Catheterismus post. geeignet, um am Perineum die Urethra hinter der Rissstelle zu bestimmen und somit die Aus-

führung der Urethrotomia ext. wesentlich zu erleichtern (Ranke). In den meisten Fällen dieser Art gelangt man freilich auch durch die einfache Urethrotomia ext., ohne Punctio vesicae und ohne Catheterismus post., zum gewünschten Ziele.

§ 321. Die Nachbehandlung der Punctio suprapubica vesicae. Andere Methoden der Punctio vesicae.

In erster Linie muss für eine gute Fixation der Canüle in der Blase Sorge getragen werden, damit die Contractionen der hinteren Blasenwand die Canüle nicht heraus treiben. Zu diesem Zweck schlingt man in die beiden Löcher der Canülenplatte lange Seidenfäden und befestigt sie mit Heftpflasterstreifen an der seitlichen Bauchwand.

Harninfiltration tritt in dem Stichcanale kaum jemals ein; ebenso selten ist nach einer regelrecht ausgeführten Punctio vesicae eine schwere Peritonitis zu gewärtigen. Höchstens kommt es zuweilen zu leichten peritonitischen Reizungen, worauf wohl die circumscripte Schmerzhaftigkeit der vorderen Bauchwand oberhalb der Stichwunde zu beziehen ist. Das sicherste Schutzmittel gegen Harninfiltration und Peritonitis ist ohne Zweifel *das öftere, anfangs mehrere Mal täglich wiederholte, antiseptische Ausspülen der Blase mit* 1%—3% *Carbol- oder* 0,05—0,1% *Sublimat-Lösungen.* Auf diese Weise erreicht man sehr bald einen antiseptischen Zustand der Blase, und eine entzündliche Reizung ist dann weder von der Blasenwand her noch durch den Harn zu befürchten. Ein längeres Liegenbleiben der Canüle könnte dadurch schaden, dass der scharfe Rand der unteren Canülenöffnung an der hinteren Blasenwand mechanisch reizt. Dann schiebt man entweder die innere Canüle ein, deren kuppelförmiges Ende keine Reizung machen kann, oder man bedient sich *des äusserst zweckmässigen* Dittel'schen *Apparates.* Dieser besteht aus einer dünnen, runden Hartgummiplatte, in deren Mitte eine kurze Hartgummiröhre befestigt ist. Das untere Ende der Röhre wird mit einem Stück Gummicatheter armirt, welcher in die Blasenstichöffnung und Blase zu liegen kommt; an das obere, rechtwinkelig abgebogene Ende kommt ein Stück Kautschukschlauch mit Stöpsel. Die Platte wird an zwei Oesen um den Leib befestigt. Der ganze Apparat liegt ausserordentlich bequem und kann, ohne irgend welche Reizung der Blasenwand, Monate lang getragen werden; man hat nur das Gummicatheterstück öfters zu erneuern, damit es nicht brüchig wird und in die Blase fällt. Der Apparat wird übrigens nach Dittel am besten erst angelegt, wenn der Stichcanal schon granulirt, also nicht vor dem 5. Tage. Muss vorher, der Reinigung halber, die Canüle entfernt werden, so schiebt man, wie oben erwähnt, die Docke, oder einen dünnen elastischen Catheter durch die Canüle und zieht sie darüber heraus; nach der Reinigung wird sie dann wieder ebenso in die Blase zurückgeschoben. 10—14 Tage nach der Punction lässt sich der Canülenwechsel auch ohne diese Vorsichtsmassregel vornehmen.

Die definitive *Entfernung der Canüle* hängt vom Verlaufe des einzelnen Falles ab. Bemerkenswerth ist die Thatsache, dass nach der Punctio vesicae immer eine Abschwellung der Prostata eintritt und zwar in manchen Fällen ziemlich schnell und in bedeutendem Masse. Hierdurch wird das Einführen des Catheters auf normalem Wege zur Blase wieder ermöglicht. Vom 5. Tage ab nach der Punctio vesicae kann schon der erste Versuch des Catheterismus gemacht werden; aber selbst, wenn er leicht gelingt, ist es nicht rathsam, die Canüle sofort zu entfernen, besonders dann nicht, wenn falsche Wege bestehen. Der Catheter, welcher an dem einen Tage bequem in die Blase glitt, kann sich am folgenden Tage wieder in den falschen Weg verirren. *Erst wenn in mehreren auf einander folgenden*

Tagen der Catheter leicht in die Blase gelangte, sollte die Canüle definitiv entfernt werden. Der granulirende Punctionscanal schliesst sich sehr schnell, oft in einem Tage; wurde nun die Canüle vorzeitig entfernt, so ist das Wiedereinführen oft nicht mehr möglich, und es bleibt nur die Wiederholung der Punction übrig. Nach definitiver Herausnahme der Canüle muss die weitere Behandlung der Prostatanschwellung (§ 318) eingeleitet werden.

Neben der Punctio vesicae *suprapubica* werden in den Lehrbüchern noch folgende andere Methoden erwähnt: 1) Die *Punctio rectalis*, die Punction vom Rectum aus, zuerst von Fleurant angegeben. Sie ist zwar nicht schwer ausführbar, weil die Blase bei stärkerer Füllung die vordere Rectalwand hervorwölbt; doch hat diese Methode vor der P. suprapubica keinen wesentlichen Vortheil und ist deshalb bedenklich, weil sie bei der Nachbarschaft der Blasen- und Rectalschleimhaut eine lippenförmige Vesicorectalfistel hinterlassen könnte; auch wurde von Hill bei der Punctio rectalis die Verletzung des Peritoneum im Douglasschen Raume beobachtet. 2) Die *Punctio perinealis*, die Punction von der äusseren Haut des Perineum aus. Sie kann mit Sicherheit nur bei den höchsten Graden der Harnstauung ausgeführt werden, weil nur dann der Blasengrund sich deutlich gegen das Perineum vorwölbt. 3) Die *Punctio infrapubica* nach Voillemier. Hierbei soll der Penis stark nach unten gezogen und dann in dem spitzen Winkel zwischen beiden absteigenden Schambeinästen die Haut und das Ligam. pubo-prostatic. med., welches diesen Winkel ausfüllt, durchstossen werden. Voillemier führt zur Empfehlung seiner Methode an, dass bei ihr nicht, wie bei der P. suprapubica, eine Adhärenz zwischen der vorderen Bauch- und der vorderen Blasenwand entstehen könne. Das Verfahren ist jedoch unsicher, weil der Blasengrund am wenigsten durch die Harnstauung ausgedehnt wird und deshalb der Troicart neben der Blase vorbei gehen kann. Allen drei Methoden hat man den Vortheil zugeschrieben, sie eröffneten die Blase an einem tieferen Punkte, als es durch die P. suprapubica geschieht, die Entleerung des Harnes sei mithin eine vollständigere. Man liess hierbei ausser Acht, dass die Harnentleerung nicht etwa unter dem Einflusse der Schwere erfolgt, sondern durch die Contractionen der Blasenwand, unter Beihülfe des intraabdominalen Druckes. Im Uebrigen wurde schon hervorgehoben, wie mit der grössten Leichtigkeit an die Blasenstichcanüle eine Hebervorrichtung anzubringen ist.

An Stelle der Blasenpunction hat man in neuerer Zeit versucht, die *Aspiration des Harnes mit dem Apparat von* Dieulafoy (Allg. Thl. § 171) zu setzen (Hey, Labbé). Wir können uns der Empfehlung dieses Verfahrens nicht anschliessen, weil eine vollständige Entleerung des trüben, mit Blutgerinnseln gemischten Harnes nicht erzielt wird und überdies die nach Punctio vesicae so dringend nothwendige, antiseptische Ausspülung der Blase durch die Spritze Dieulafoy's nicht wohl möglich ist. Auch Thiry und Mercier machen gegen das Aspirationsverfahren mit Recht geltend, dass es oft wiederholt werden müsse, während nach Punctio vesicae die Canüle den Abfluss des Harnes für die nächste Zeit vollkommen regele.

§ 322. Die Steinbildung in den Nieren und Harnwegen.

Bei der Steinbildung handelt es sich im Wesentlichen um einen Niederschlag der im Harn enthaltenen Salze. Der von den Schleimhäuten abgesonderte Schleim, ein Blutgerinnsel, oder ein Fremdkörper bilden zwar oft den Kern, auf welchem sich der Niederschlag ansetzt, aber sie haben doch eine mehr nebensächliche Bedeutung. Meckel nahm eine eigene Form des Blasenkatarrhs als *steinbildenden*

Katarrh an; doch ist es, wenn auch die Beziehung der Cystitis zur Steinbildung voll anerkannt werden muss, nicht recht zulässig, geradezu eine besondere Form als steinbildende Cystitis aufzustellen.

Die Niederschläge, welche bei normaler, saurer Reaction aus dem Harne niederfallen können, sind wesentlich *Harnsäure* und *harnsaure Salze*. Diese setzen sich bekanntlich nicht selten schon bei einfacher Abkühlung des Harnes in kleinen Mengen in dem Gefässe nieder, in welches der Harn entleert wurde. Die Sedimente mehren sich, wenn der Harn grössere Mengen von Harnsäure und harnsauren Salzen enthält, und so kann es auch kommen, dass schon im lebenden Körper, trotz der Blutwärme, ein solcher Niederschlag entsteht. Wir wissen ferner, dass die Ernährung auf die Harnbeschaffenheit einen wesentlichen Einfluss übt. So kann *die übermässige Einnahme stickstoffhaltiger Nahrungsmittel* zu einer Vermehrung von Harnsäure und harnsauren Salzen und zur Abscheidung an irgend einem Punkte des harnbereitenden oder des harnableitenden Apparates, von der Niere abwärts bis zur Harnröhre führen. Doch ist diese Bedingung nicht allein massgebend, vielmehr wirken meist mehrere Momente zusammen, um diesen Niederschlag herbeizuführen. Dahin gehören z. B. *bedeutende musculöse Anstrengungen*, wodurch die stickstoffhaltigen eiweissartigen Substanzen des Muskels, besonders das Myosin zerlegt und schliesslich harnsaure Salze und Harnsäure abgeschieden werden. In gleicher Weise steigt die Menge dieser Bestandtheile *bei fieberhaften Krankheiten* (Allg. Thl. § 24), und es ist gar nicht unwahrscheinlich, dass auch sie den Anstoss zur Steinbildung abgeben können. Ferner steht die *Arthritis urica*, welche wir bei der Entzündung der Zehengelenke (§ 518) genauer kennen lernen werden, in engem Zusammenhange mit der Steinbildung in den Harnwegen. Dieselben Ursachen, welche das Blut mit harnsauren Salzen überfüllen und zu ihrer Ablagerung in den Gelenken führen, bedingen auch in den Nieren eine bedeutende Ausscheidung der Harnsäure und der harnsauren Salze. Endlich kann der *Salzgehalt des Trinkwassers* bei der Steinbildung eine gewisse Rolle spielen; wenigstens nimmt man an, der grössere Gehalt des Trinkwassers an Kalk- und Magnesiasalzen begünstige die Steinbildung und ist geneigt, auf diese Ursache die Häufigkeit der Steinbildung in einzelnen Gegenden zurückzuführen.

Da hier die geographische Verbreitung der Steinkrankheit berührt wurde, so mag auch gleich erwähnt werden, dass in Deutschland ein bedeutender Unterschied zwischen der norddeutschen Tiefebene und dem mittel- und süddeutschen Hügel- und Gebirgslande besteht. In der norddeutschen Tiefebene ist die Bildung der Steine, welche aus Harnsäure und harnsauren Salzen bestehen, sehr selten; im Gebirgslande häufiger, jedoch keineswegs in allen Theilen desselben. Wie wenig das Gebirgsland an sich die Steinbildung begünstigt, erhellt aus der Thatsache, dass beispielsweise in dem flachen Polen, dann in den flachen Gegenden des Wolgagebietes der „Stein" sehr häufig vorkommt. In England ist die Steinkrankheit ebenfalls nicht selten. Da jedoch in England auch die Arthritis urica zu den häufig vorkommenden Krankheiten gehört, so darf man wohl annehmen, dass hier die Art der Ernährung, die grosse Menge stickstoffhaltiger Nahrungsmittel ausschlaggebend ist.

Die *Steinbildung im frühen Kindesalter* ist wahrscheinlich mit dem *harnsauren Infarcte in den Nierenpyramiden der Neugeborenen* in Zusammenhang zu bringen (Beketow u. A.), welcher in den ersten Lebenstagen nicht selten entsteht und bekanntlich als ein Zeichen der plötzlich veränderten Verhältnisse des extrauterinen Lebens, der bedeutenderen Muskelcontractionen und der Aufnahme stickstoffreicher Nahrung zu betrachten ist. Bei diesem harnsauren Infarcte handelt es sich allerdings nur um die Ausscheidung sehr kleiner Körnchen in den Nierenpyramiden; gelangen aber diese Körnchen durch das Nierenbecken und die

Ureteren in die Blase, so können sie zum Kern weiterer Abscheidung von harnsauren Salzen werden.

Während bisher nur die Bildung harnsaurer Steine berücksichtigt wurde, so muss nun auch die wichtige Gruppe *der Steine* erwähnt werden, *welche aus der ammoniakalischen Zersetzung des Harnes im lebenden Körper* hervorgehen. Alle Entzündungen der harnbereitenden und harnableitenden Organe, die Nephritis, Pyelitis, Ureteritis, Cystitis, endlich die Urethritis, sind im Stande, zu einer Zersetzung des Harnes mit Umwandelung seiner sauren in die *alkalische* Reaction zu führen. Dann fallen nicht Harnsäure und harnsaure Salze, sondern *phosphorsaure Erden,* ganz besonders die *phosphorsaure Ammoniakmagnesia,* das sog. Tripelphosphat (über die charakteristische Krystallbildung § 312, Fig. 219), nieder und können ebenfalls den Anlass zur Steinbildung geben. Wir werden im Weiteren hauptsächlich die beiden Gruppen *der harnsauren* und *der alkalischen Steine* zu berücksichtigen haben.

Kleine Concremente im *Gewebe der Nieren* gehören nicht in das Bereich chirurgischer Praxis und werden deshalb hier nicht weiter berücksichtigt. Die *Steinbildung im Nierenbecken* dagegen ist für den Chirurgen von hervorragender Bedeutung, nicht nur weil man, die genaue Diagnose vorausgesetzt, von der Lumbalgegend aus das Nierenbecken eröffnen und die Steine entfernen, oder sogar die betreffende Niere exstirpiren könnte (§ 236), sondern vorwiegend aus dem Grunde, weil die im Nierenbecken gebildeten Steine oft durch die Ureteren in die Blase gelangen und von hier aus entweder durch die Urethra entleert werden, oder in der Blase den Kern grösserer Steine abgeben. Am häufigsten lagern sich *harnsaure* Steine im Nierenbecken ab. Sie sitzen den Spitzen der Nierenpyramiden auf, haben diesen entsprechend eine kegelförmige Vertiefung und richten ihre Convexität gegen das Nierenbecken. Bei langem Bestande der Krankheit verbreitet sich die Concrementbildung von diesen Pyramidensteinen aus über die ganze Innenfläche des Nierenbeckens. *Alkalische* Concremente, wie sie bei eiteriger Pyelitis auftreten, lagern sich gewöhnlich von vornherein flächenhaft auf der Innenfläche des Nierenbeckens ab; die Spitzen der Nierenpyramiden bleiben dann verhältnissmässig frei.

Die *Steinbildung in den Ureteren* ist viel seltener als die im Nierenbecken. Englisch hat in neuerer Zeit wieder die Aufmerksamkeit auf angeborene Verengerungen an den Ureteren gelenkt, oberhalb welchen sich harnsaure Steine bilden können. Alkalische Concremente entstehen in den Ureteren fast nur in continuirlicher Fortsetzung analoger Concremente im Nierenbecken; sie sind die Folge einer Ureteritis, welche einer Pyelitis folgte. Es bilden sich dann cylinderförmige Ausgüsse der Ureteren in ihrer ganzen Länge, welche aus einer lockeren, sand- oder kreideähnlichen Masse von phosphorsauren Salzen bestehen, gemischt mit Eiterkörperchen, Fibringerinnseln u. s. w. Auch bei tuberkulöser Erkrankung der Harnwege (§ 312 Schluss) kann es zu solchen Bildungen kommen. Eine specielle chirurgische Behandlung dieser Zustände erscheint nicht wohl möglich.

Die Ureteren spielen übrigens noch eine weitere Rolle, freilich nur eine passive, wenn kleine Steine des Nierenbeckens nach abwärts in die Blase gelangen. Die empfindlichen Schmerzen, welche bei einer solchen Passage kleiner Concremente durch die Ureteren längs der Lumbalgegend eintreten, werden als *Nierensteinkolik* bezeichnet. Ihre Behandlung besteht in der Darreichung von Opiaten und solcher Mittel, welche die Diurese befördern, so besonders auch der alkalinischen Mineralwässer von Wildungen, Kissingen, Neuenahr, Vichy u. s. w. Die grossen Harnmengen schwemmen den in Bewegung begriffenen Stein am besten weiter, bis er endlich in die Blase gelangt.

Die *Steinbildung in der Blase* ist entweder eine *secundäre,* d. i. es bilden sich um den Kern eingeschwemmter Nierensteine oder eingedrungener Fremdkörper

Niederschläge aus dem in der Blase befindlichen Harn, oder eine *primäre*. Die kleineren und grösseren Vertiefungen, welche die Schleimhaut zwischen den Muskelbündeln bildet, sind die geeignetsten Orte für die primäre Steinbildung in der Blase; hier stagnirt der Harn und findet Zeit, seine Salze auszuscheiden. Grössere Steine lagern sich zuweilen in den im § 312 erwähnten, sowie in den angeborenen Divertikeln der Blase ab. In Aegypten bilden nach Billharz die Eier eines häufig vorkommenden Eingeweidewurmes, des *Distomum haematobium*, nicht selten den Kern der Blasensteine. Dass die Cystitis die Steinbildung, besonders die der Phosphatsteine begünstige, wurde oben schon erwähnt. Neben ihr müssen noch die Schwellungen der Prostata genannt werden, hinter deren mittlerem Lappen, im ausgeweiteten Blasengrunde (§ 315), sich der Harn anstaut und seine Salze niederfallen lässt. Für das Wachsen der Steine gewährt die Blasenhöhle vollkommen Raum, doch sind in neuerer Zeit grosse Steine seltener geworden, weil der Stein eben schon früher erkannt und beseitigt wird. Ein Stein von 6 Cm. Durchmesser gehört heutzutage schon zu den Seltenheiten. Zusammensetzung, Grösse, Härte der Blasensteine, alles Eigenschaften, welche für die Chirurgie der Steine von hervorragender Bedeutung sind, sollen in § 323 eine besondere Erörterung finden. Hier sei ausser der Bildung freier Steine noch die *flächenhafte Incrustation der Schleimhaut mit Harnsalzen* erwähnt, welche unter Umständen einen Stein vortäuschen kann. Ueber die differentielle Diagnostik dieser Incrustation und der freien Steine vergl. § 325.

Die *Steinbildung in der Harnröhre* geht entweder von der *Prostata* aus, so zwar, dass die meist aus *Corpora amylacea* (Virchow) bestehenden Prostataconcremente in die Pars prostatica urethrae hineinwachsen und sich mit phosphorsaurem und kohlensaurem Kalke umgeben, oder sie ist die Folge *enger Stricturen*. In der Ausweitung der Harnröhre hinter der Strictur (§ 303) stagnirt der Harn, zersetzt sich faulig und lässt alkalische Salze niederfallen. Diese Steine können auch nach rückwärts in die Blase wachsen und selbst hineinschlüpfen; man erkennt sie zuweilen noch an der Form, die einen genauen Abdruck des hinteren Theiles der Harnröhre darstellt. Eine andere Gruppe von Harnröhrensteinen stammt aus dem Nierenbecken, dem Ureter oder der Blase. Es sind das kleinere Steine, welche auf dem Wege durch die Harnröhre eingeklemmt werden und sich hier durch Niederschläge vergrössern. Sie bleiben häufig hinter Stricturen stecken. Auf eine eigenthümliche Art von Urethralsteinen hat in neuerer Zeit Reliquet die Aufmerksamkeit gelenkt, nämlich auf Concretionen, welche die Ausmündung der Ductus ejaculatorii in die Harnröhre verstopfen und als „Sympexions" bezeichnet werden. Diese Concretionen zeigen einen Kern von Samenfäden und können zu einer Aufstauung des Secretes in den Samenbläschen und zu heftigen Schmerzen (Coliques spermatiques) führen.

Die *Steinbildung in der Höhle der Vorhaut* (§ 288 Schluss) complicirt zuweilen die angeborene oder erworbene Phimose (§§ 281 u. 285); doch sind es nur die hochgradigsten Fälle, in welchen das Orificium ext. praeputii so eng ist, dass der Harn in der Vorhaut zum Theil zurückbleibt und sedimentirt. Da unter solchen Umständen fast immer eine eiterige Balanitis besteht, so fallen die Salze aus dem alkalisch zersetzten Harne nieder; die meisten *Präputialsteine* gehören deshalb zu der Reihe der Phosphatsteine. Sie sind übrigens selten; Lewin fand nur 15 Fälle in der Literatur verzeichnet; in einem fand Nelson das Praeputium eines Chinesen mit 38 Steinen angefüllt.

§ 323. Zusammensetzung, Grösse und Härte der Blasensteine.

Die folgende *Classification der Blasensteine* nach ihren chemischen und physikalischen Eigenschaften sieht vollkommen davon ab, wie und wo die Steine

entstehen, ob sie sich in der Blase gebildet haben, oder ob sie aus dem Nierenbecken, den Ureteren oder der Harnröhre in die Blase gelangt sind.

1) *Die harnsauren Steine, Uratsteine,* bestehen zum grösseren Theil aus harnsauren Salzen, besonders aus harnsaurem Natron, zum kleineren aus Krystallen von freier Harnsäure. Die Murexidprobe — die Auflösung einiger Körnchen in Salpetersäure, Abdampfen der Lösung in einer Porzellanschale, dann Zusatz von Ammoniak, wodurch die Purpurfarbe des Murexid hervortritt — gestattet in zweifelhaften Fällen einen schnellen und sicheren Nachweis der chemischen Constitution des Steines. Harnsaure Steine sind von *mittlerer Härte* und solcher Cohärenz, dass man den Stein leicht durchsägen kann. Die Schnittfläche zeigt dann bald eine *mehr weisse,* bald eine *mehr röthliche oder auch grauröthliche Farbe,* was von dem wechselnden Gehalte an Harnfarbstoff abhängig ist. Auch erkennt man auf dem Durchschnitte gewöhnlich ein *schaliges Gefüge,* eine concentrische Schichtung, welche mit den Jahresringen auf der Sägefläche eines Baumstammes verglichen werden kann. *Die Oberfläche* eines reinen harnsauren Steines ist in der Regel *ziemlich glatt, zuweilen facettirt, wenn mehrere Steine nebeneinander lagen* und sich gegenseitig rieben; seltener findet man eine leicht körnige Oberfläche, welche dann gewöhnlich graubraun gefärbt ist, weil die rauhe Fläche zu Blutungen der Blasenschleimhaut führte und der Blutfarbstoff in die obersten Schichten des Steines eindrang. Die Form des Uratsteines ist bald mehr die einer Kugel, bald mehr die einer Ellipse, oder einer Linse (Fig. 227), aber immer im Ganzen sehr regelmässig, soweit es sich nicht um die erwähnte Bildung der Reibungsfacetten handelt. *Unregelmässig in Form und Oberfläche wird der harnsaure Stein erst, wenn er eine Rinde von phosphorsauren Erden erhält.* Dies geschieht ziemlich häufig. Denn, hat auch die Bildung des harnsauren Steines nichts mit den Formen der Cystitis zu thun, welche zur alkalischen Zersetzung des Harnes führen, so kann doch während seines allmäligen Wachsthumes durch eine Harnstauung oder durch das Einführen eines unreinen Catheters, diese Cystitis entstehen. Dann hört die weitere Ablagerung harnsaurer Salze auf, um dem Niederschlage phosphorsaurer Erden Platz zu machen.

Fig. 227.
Uratstein auf dem Durchschnitte mit concentrischer Schichtung.

2) *Die oxalsauren Kalksteine, Oxalatsteine,* sind bei weitem seltener, als die harnsauren Steine und finden sich fast nur bei jugendlichen Individuen. Ueber die Bedingungen ihrer Entstehung ist nichts Sicheres bekannt, doch geht zuweilen der Steinbildung eine *Oxalurie,* eine vermehrte Ausscheidung von oxalsauren Salzen durch den Harn voraus. Während harnsaure Steine bis zur Grösse eines Hühnereies nicht selten sind und besonders durch weitere, secundäre Umlagerung von phosphorsauren Erden bis zu Faustgrösse und darüber anwachsen können, *geht der oxalsaure Kalkstein selten über die Grösse von 3 Cm. im Durchmesser hinaus.* Seine Form ist unregelmässig oval, *die Oberfläche höckerig, die Farbe blaugrau.* In Anbetracht der Grösse, Oberfläche und Farbe hat man diese Steine auch als *Maulbeersteine* (Fig. 228) bezeichnet, ein Name, der im Allgemeinen wohl zutrifft, nur nicht bezüglich der *Härte.* Diese zeigt sich als *sehr hochgradig,* was für die Lithotripsie von hoher practischer Bedeutung ist (§ 336). In einigen Fällen fand man an der Oberfläche oxalsaurer Kalksteine bedeutende Mengen *Kieselsäure* (Sacré). Sehr oft ist der oxalsaure Kalkstein von einer schaligen Hülle von harnsauren Salzen umgeben, so dass er gewissermassen nur den kleinen Kern des grösseren, harnsauren Steines bildet. Nach den mikroskopischen Untersuchungen von Carter ist in den harnsauren Steinen gewöhn-

lich ein mikroskopischer Kern von Oxalaten zu unterscheiden; erkennbar an den rhombischen Krystallen des oxalsauren Kalks, so dass diesem die wichtige Rolle der Kernbildung für die meisten harnsauren Steine zufallen würde. Da nun der harnsaure Stein nicht selten von einer Hülle phosphorsaurer Erden umschlossen wird, so findet man zuweilen Steine, in welchen die drei wichtigsten chemischen Bestandtheile der Harnsteine vorkommen: der Kern aus oxalsaurem Kalk, eine innere Hülle aus harnsauren Salzen, eine äussere aus phosphorsauren Erden.

3) *Die Steine, welche aus phosphorsauren Erden zusammengesetzt sind, die Phosphatsteine,* entstehen ausnahmslos durch alkalische Zersetzung des Harnes. Ihrer Bildung geht entweder die Cystitis voraus, welche die Alkalescenz des Harnes bedingt, oder beides. Cystitis und Steinbildung sind die Folgen der Harnzersetzung, welche durch eingedrungene oder eingebrachte Spaltpilze veranlasst wurde. Manche Steine bestehen ausschliesslich aus Phosphaten, z. B. solche, die sich nach Verletzung des Rückenmarkes und Blasenlähmung im aufgestauten und zersetzten Harne bilden. Auch die meisten Steine in Folge von Prostataschwellung gehören hierher; ebenso die in § 322 erwähnten Incrustationen der Blasenschleimhaut. Oft umschliessen, wie oben angegeben, die Phosphate als äussere Hülle einen harnsauren Stein. *In Farbe und Härte entsprechen die Phosphatsteine ungefähr*



Fig. 228.
Maulbeerstein, aus oxalsaurem Kalke bestehend.

Fig. 229.
Cystinstein mit strahligem Gefüge nach Otis.

einem Stück Kreide; ihre Farbe ist weisslich, zuweilen ins Schmutziggraue spielend, *ihre Consistenz weich; manche, nur aus Phosphaten bestehenden Steine zerbröckeln unter dem geringsten Drucke,* zerfallen auch wohl von selbst. Die Oberfläche ist unregelmässig; es macht den Eindruck, als ob sie mit einem feinen Pulver bestreut wäre, doch können Schlifffacetten mehrerer Steine auch glatt, wie Porzellan aussehen. Eine Schichtung ist entweder in Form sich abbröckelnder, schaliger Stücke angedeutet oder fehlt gänzlich. Durch die Löslichkeit des Steines in Säuren ist der chemische Nachweis der Phosphate leicht zu führen.

4) *Die Cystinsteine* sind im Gegensatze zu den unter 1—3 genannten, practisch wichtigsten Arten so selten, dass sie mehr als klinische und chemische Merkwürdigkeit gelten. Eine erkennbare *Cystinurie,* die Ausscheidung von krystallinischem Cystin mit dem Harne, kann die Bildung des Cystinsteines begleiten. Die Steine erreichen ungefähr die Grösse einer Wallnuss; ihre Form ist rundlich-oval, die Oberfläche glatt, bräunlich gefärbt, die Consistenz weich. Auf dem Durchschnitte erkennt man als charakteristisches Merkmal der Cystinsteine *eine hellgelbe, dem hellen Bernstein ähnliche Farbe und ein aus grossen Tafeln bestehendes krystallinisches Gefüge* (Fig. 229). Ueber die Entstehungsbedingungen der Cystinsteine ist nichts bekannt.

5) In sehr seltenen Fällen hat man *Xanthin, Indigo* (Orth), *Cholestearin* (Güterbock) u. s. w. als Bestandtheile der Blasensteine aufgefunden.

Schliesslich sei noch erwähnt, dass allerlei Fremdkörper, abgebrochene Catheterstücke, Haarnadeln, Griffel u. s. w. (§ 310), sodann Kugeln nach Schussverletzungen der Blase, Sequester des Os pubis, welche in die Blase gerathen, den Kern zu Steinen abgeben können.

Eine interessante, vergleichende Statistik über das Vorkommen der einzelnen Steinarten gibt Thompson aus seiner reichen Praxis. Er zählte 313 Uratsteine, 99 Phosphatsteine, 50 Steine mit Uratkern und Phosphathülle, 16 oxalsaure Kalksteine, 9 oxalsaure Kalksteine mit Urathülle, 6 oxalsaure Kalksteine mit Phosphathülle, 1 Cystinstein, 1 Stein aus reinem, phosphorsaurem Kalk, 1 Stein aus einer Mischung von phosphorsaurem und kohlensaurem Kalk, 4 Phosphatsteine, welche sich um Fremdkörper gebildet hatten.

§ 324. Die klinischen Erscheinungen der Blasensteine.

Sehr kleine Blasensteine erzeugen, so lange sie in dem Grunde der Blase liegen und, wie viele Urat- und Oxalatsteine, nicht mit Cystitis complicirt sind, keinerlei Erscheinungen und Beschwerden. Nur, wenn der kleine Stein an das Orificium int. urethrae geräth und sich hier einklemmt, treten Hindernisse in der Harnentleerung ein: *der Strom des Harnes wird plötzlich unterbrochen.* Sehr kleine Steine, deren Durchmesser unter dem der Harnröhrenlichtung bleibt, werden zuweilen mit dem Harnstrahl herausbefördert. Bei dem Durchpassiren kann es freilich zu einer Blutung aus der Harnröhre kommen; in anderen Fällen keilt sich der Stein in die Harnröhre ein. Grössere Steine führen allmälig zu sehr charakteristischen Beschwerden, die ebenfalls zunächst die Harnentleerung betreffen. Der Stein wirkt wie ein Kugelventil, welches beim Entleeren der Flüssigkeit in die Abflussöffnung gedrängt wird und nun das weitere Abfliessen hemmt; doch ist der Ventilverschluss nicht so genau, dass, wie bei Prostataschwellung, ein förmliche Harnstauung mit starker Dilatation der Blase eintritt. Zuweilen mitteln die Kranken auch eine bestimmte Stellung des Körpers aus, in welcher sie den Harn besser lassen können, z. B. das Stehen mit weit vorgebeugtem Oberkörper oder das horizontale Liegen mit erhöhtem Becken. Andere machen verschiedene Bewegungen, gehen auf und ab u. s. w., und intelligente Kranke geben dann zuweilen ein Rollen und Reiben an, welches sie bei der Lageveränderung des Steines empfinden. Bei längerem Verweilen eines grossen Steines in der Blase kommt es immer zu mässiger Dilatation und gleichzeitig zu einer *bedeutenden Hyperplasie der Muscularis,* welche von den Muskelanstrengungen bei der schwierigen Harnentleerung abhängt. Durch dünne Bauchdecken hindurch lässt sich dann wohl die Blase als eine feste Halbkugel oberhalb der Symphyse abtasten.

Die schmerzhaften Empfindungen werden von den Steinkranken ausserordentlich verschieden angegeben. Bei Kindern scheinen die Steine ein eigenthümliches, schmerzhaftes Jucken an Eichel und Vorhaut zu erzeugen, welches die kleinen Patienten veranlasst, mit den Fingern hier herum zu reiben, um den Schmerz zu mässigen. Bei Erwachsenen kann, trotz der Anwesenheit eines grösseren Steines, der Schmerz fast gänzlich fehlen, besonders wenn keine Cystitis vorliegt. In anderen Fällen klagen die Kranken über Schmerzen, entsprechend dem Blasengrunde, überziehende Empfindungen im Penis und der Harnröhre, über ein Kitzelgefühl in der Fossa navicularis oder an der Basis der Eichel. Mit der begleitenden Cystitis nehmen die Schmerzen bedeutend zu und strahlen nun auch längs der Ureteren zur Nierengegend aus, eine Erscheinung, welche auf entzündliche Vorgänge an den Ureteren und dem Nierenbecken zu beziehen ist. Grosse
gegen das Rectum vorwölben, erschweren die Defäcation, klei
unangenehme Empfindungen in der Blase oft schmerzha

während des Harnlassens kann bei Kindern leicht zu Prolapsus recti (§ 250), bei Erwachsenen und Kindern zur Bildung von Hernien führen. Sehr grosse Steine der weiblichen Harnblase haben schon ein Hinderniss für die Entbindung abgegeben (Hugenberger).

Blutige Beimischungen im entleerten Harn sind ziemlich häufig, häufiger jedenfalls als bei Cystitis ohne Steinbildung. Da aber auch im Verlaufe einer einfachen Cystitis Blasenblutungen vorkommen (§ 312), so ist diese Erscheinung von keinem entscheidenden Belang für die Diagnose des Steines. Die mikroskopische Untersuchung des Harnes ergibt bei gleichzeitiger Cystitis die geformten Bestandtheile, welche dieser zugehören und die schon in § 312 erwähnt wurden. Fehlt die Cystitis, so ist der Harn gewöhnlich frei von geformten Bestandtheilen, und es kann deshalb das Auffinden einer grösseren Menge von rothen Blutkörperchen, welche eine geschrumpfte Form haben, von einigem Werth für die Diagnose sein. Die Anwesenheit harnsaurer Steine verräth sich oft durch das Abgehen *röthlich oder rothbraun gefärbter Bröckel der Steinrinde mit dem Harne.* Sie ergeben die in § 323 erwähnte Murexidprobe.

So lang bei Blasenstein der Blasenkatarrh fehlt, erfreuen sich die Kranken eines relativen Wohlbefindens. Dies kann Jahre lang dauern; früher oder später aber tritt in allen Fällen die Cystitis ein. Sie bedingt nicht selten für sich den tödtlichen Ausgang; in anderen Fällen führen Entzündungen des Nierenbeckens und der Nierensubstanz, Pyelitis und Nephritis zum lethalen Ende.

§ 325. Zur Diagnostik der Blasensteine.

Wenn die in § 324 angeführten Symptome die Aufmerksamkeit des Arztes auf die Möglichkeit eines Blasensteines hinlenken müssen, so sind sie doch nicht ausgesprochen genug, um an sich eine scharfe Diagnose zu begründen. Hierzu dienen folgende Untersuchungsmethoden:

1) *Die Untersuchung der Blase mit dem Metallcatheter oder der Steinsonde.* Oft trifft man bei der ersten Untersuchung der Blase mit dem gewöhnlichen Catheter sofort auf den Stein, streift mit der convexen Seite des Schnabels über ihn weg und fühlt den harten Widerstand. Dieses gelingt besonders dann, wenn ein grosser Stein frei im Blasengrunde liegt und eine Schwellung der Prostata fehlt. Kleine Steine, solche, welche in Divertikeln eingebettet sind und ganz besonders Steine, die, wie es so häufig vorkommt, hinter einem geschwollenen, mittleren Prostatalappen im Blasengrunde liegen, werden von dem gewöhnlichen Catheter selten erreicht. Dann muss man zur *Steinsonde* greifen. Die alte Steinsonde unterschied sich von dem Catheter nicht etwa in der Form, sondern nur darin, dass sie nicht hohl war; sie war ein solider Stahlstab mit catheterartiger Krümmung. Die neueren Steinsonden haben die Krümmung des Mercier'schen Catheters (Fig. 223, § 317), die es ermöglicht, das Instrument hin und her zu drehen, die Spitze des kurzen Schnabels nach unten gegen den Blasengrund zu stellen und sie dem hier gelegenen Steine zu nähern. Da solche Drehbewegungen eine unangenehme Empfindung in der Harnröhre verursachen, so wurde an neuen amerikanischen Modellen die Steinsonde sehr zweckmässig aus zwei Theilen zusammengesetzt, aus einer geraden Röhre und aus einem in derselben drehbaren Stabe, welcher vorn den Schnabel trägt. Bei den Drehungen des Stabes bleibt die gerade Röhre in der Urethra unbewegt. Die Steinsonde von Otis trägt an ihrem äusseren Ende einen elastischen Schlauch mit einem kleinen Elfenbeinzapfen, der in das Ohr geschoben wird; man fühlt dann nicht nur das Anstossen der [illegible] an dem S[illegible] noch deutlich. Zum gleichen Zwecke schiebt [illegible] seiner Steinsonde einen Gummiballon,

dessen langer Schlauch einen Ohrzapfen trägt, oder er legt den Gummischlauch in einer Schlinge in den Griff — *Lithophon.* Brooke empfahl, an das äussere Ende der Steinsonde eine hölzerne Resonanzplatte anzuschrauben; dann wird der Ton, welchen der Metallstab bei der Berührung mit dem Steine erzeugt, weithin hörbar — ein zur klinischen Demonstration recht brauchbares Verfahren. An sehr empfindlichen Kranken kann die Untersuchung mit der Steinsonde in *Narkose* angestellt werden. Man begibt sich allerdings dann des Vortheiles, dass der Kranke durch seine Empfindungen und die Angaben über die Lage des Steines das Auffinden sehr erleichtert. Ob man besser bei gefüllter oder bei leerer Blase untersucht, hängt von dem einzelnen Falle ab; im Allgemeinen ist die Untersuchung bei leerer Blase immer mit mehr Schmerzen verbunden. *Sehr zweckmässig ist es, nach Einführen des Catheters oder der Steinsonde den Zeigefinger der linken Hand in das Rectum einzuschieben und so die hintere und untere Blasenwand zwischen dem Schnabel des Instrumentes und der Fingerspitze abzutasten.*

2) *Die Untersuchung der Blase mit dem Lithotripter* (Fig. 243, § 333). Sie wird erst dann vorgenommen, wenn die Steinsonde ein positives Resultat ergeben hat, mindestens ergeben zu haben scheint. Im ersten Falle ergänzt sie den Befund der Sonde, indem sie Aufschluss über Grösse und Form des Steines gibt; im zweiten controlirt sie die Sondenuntersuchung. Bei der Exploration mit der Sonde ist nämlich eine doppelte Täuschung möglich. Die Sonde kann erstens, statt auf einen Stein, auf Incrustationen der Blasenschleimhaut oder auf incrustirte Geschwülste der Blase (Carcinome § 340) stossen; sie kann zweitens auf dicke Muskelbündel der hypertrophirten Blasenwand (Vessie à colonnes § 312) treffen, deren Contractionen, die sog. *Flatterstösse,* eine Empfindung ergeben, als ob man die harte Fläche eines Steines berührte. *Die Existenz eines Steines in der Blase ist erst dann über jeden Zweifel sicher gestellt, wenn es gelungen ist, den Stein zwischen den Branchen des Lithotripters zu fassen.* Nun kann auch sofort sein Durchmesser bestimmt und über das Verfahren entschieden werden, welches man zu seiner Entfernung anwenden will. Kleine, in den Branchen des Lithotripters hängen gebliebene Stücke der Steinrinde sind zur chemischen Untersuchung zu benutzen. Dass das Instrument, nachdem es zur Sicherstellung der Diagnose eingeführt wurde, auch sofort zur Steinzertrümmerung (§ 333) benutzt werden kann, ist selbstverständlich.

3) Eine *bimanuelle Untersuchung* lässt sich bei Kindern, aber auch bei Erwachsenen mit schlaffen Bauchdecken in *Narkose* anstellen. Zwei, bei Erwachsenen auch vier Finger der linken Hand werden in das Rectum eingeführt und betasten die hintere-untere Blasenwand, während die rechte Hand die vordere Bauchwand oberhalb der Symphyse nach innen drängt. Man fühlt dann den Stein, auch den im Divertikel liegenden, deutlich zwischen den Fingern und kann selbst seine Grösse annähernd bestimmen.

4) *Die Betastung der Blase durch die in das Rectum eingeführte ganze Hand* (G. Simon). Die zuweilen recht unangenehmen Folgen dieser Untersuchung (§ 245) zwingen zu ihrer Beschränkung auf diejenigen Fälle, in welchen es nicht gelungen ist, durch die unter 1 bis 3 geschilderten Untersuchungsmethoden den Stein festzustellen, obgleich sonst allerlei Zeichen für seine Existenz sprechen. Dies gilt hauptsächlich für Steine, welche in Divertikeln der Blasenwand eingebettet liegen. Wenn Stein und Divertikel der hinteren Blasenwand angehören, so wird die Untersuchung mit der Hand vom Rectum aus sicher zum Ziel führen. Dass hierbei die Tastempfindung nicht sehr scharf ist, wurde schon § 245 erwähnt.

5) *Die cystoskopische Untersuchung der Blase* (§ 294). Sie mag für das Erkennen sehr kleiner Steine von Bedeutung sein, besonders auch solcher, welche

in Divertikeln liegen und deshalb von keiner Sonde und keinem Lithotripter erreicht werden können. Auch die Anwesenheit mehrerer Steine, welche durch die Sonde und den Lithotripter nur schwer festgestellt werden kann, wäre vielleicht durch die Cystoskopie zu constatiren. Doch erfordert das Verfahren einen kostspieligen Apparat und eignet sich schon deshalb nicht zur allgemeinen Anwendung.

§ 326. Indicationen zur chirurgischen Behandlung der Blasensteine.

Die beginnende Lithiasis, bei welcher kleine Steine — *Harngries* — im Nierenbecken gebildet werden und ohne erhebliche Reizerscheinungen allmälig ihren Weg zur Blase und mit dem Harnstrahl nach aussen finden, erfordert noch keine chirurgische Behandlung. Man verordnet die in § 313 (Schluss) erwähnten Mineralwässer, dann diuretische Mittel, Bäder u. s. w. Thompson, welcher auf diesem Gebiete eine besonders grosse Erfahrung besitzt, empfiehlt eine Trinkcur von Friedrichshaller und Karlsbader Wasser, 250 Grm. pro Tag. Köhler räth zur Magnesia borocitrica (1 Theil auf 2 Theile Zucker, 3 mal tägl. 1 Theelöffel v. z. n.). Andere Autoren legen auf den Lithiongehalt einzelner Mineralquellen (Vichy, Baden-Baden, Assmannshausen) einen besonderen Werth. Das kohlensaure Lithion besitzt allerdings ein erhebliches Lösungsvermögen für Harnsäure, aber es wird durch die freie Salzsäure im Magen sehr rasch in Chlorlithion umgesetzt, welches die Harnsäure sehr schlecht löst. Es muss daher der Lithiongehalt der Mineralwässer künstlich erhöht werden und mindestens 0,2 Grm. pro Dosi betragen (Ebstein).

Erst wenn sich Steine im Nierenbecken oder in der Blase festsetzen und wachsen und nun die ganze Reihe entzündlicher Erscheinungen beginnt, welche wir einerseits als Pyelonephritis (§§ 232 und 236) kennen lernten, anderseits unter dem Gesammtnamen der Cystitis (§ 312) zusammenfassten, erst dann ist ein *chirurgisches Eingreifen am Platze.* Während die operative Entfernung der Nierensteine eine Errungenschaft der neuesten Chirurgie darstellt (§ 236), reicht die Kunst, den Stein aus der Blase herauszuschaffen, bis ins graue Alterthum hinauf und war den alten Indern, vielleicht auch den Aegyptern schon bekannt. Vor Erörterung der speciell chirurgischen Verfahren seien indessen die Versuche erwähnt, welche eine Entfernung des Steines aus der Blase durch *chemisch wirkende Mittel* bezwecken.

Angeregt musste dieser Gedanke werden durch die Möglichkeit einer chemischen Zerstörung des Steines *ausserhalb* der Blase, sowie durch den merkwürdigen, leider nur äusserst seltenen Vorgang der „Selbstzertrümmerung" oder vielmehr der *spontanen Zerklüftung* des Steines in der Blase. v. Thaden sah in einem Falle mit der Zeit an 500 schalige Steintrümmer spontan mit dem Harne abgehen, die sich, der Form nach zu schliessen, von einem grossen Blasensteine abgeblättert hatten. Da sich nun die phosphorsauren Erden in Säuren lösen, so schlug Thompson bei Phosphatsteinen Injectionen von Lösungen des essigsauren Bleies (7 Theile auf 100 Theile H_2O) oder von verdünnter Salzsäure vor. Leider aber lassen sich die lösenden Flüssigkeiten weder in der nöthigen Concentration, noch in der nöthigen Menge in die Blase einführen, ohne eine Aetznekrose der Blasenschleimhaut zu veranlassen. Man hat dann noch an die geringen Mengen organischer Bestandtheile, den eingetrockneten Schleim, das Fibrin, die Eiterkörperchen u. s. w., gedacht, welche die Salze des Steines verbinden und gleichsam ein organisches Gerüst für sie darstellen, wie dies neuerdings auch Ebstein, durch mikroskopische Untersuchung an Dünnschliffen von Steinen, constatirt hat. Millot empfahl deshalb Einspritzungen von Pepsin oder Magensaft in die Blase, um gewissermassen den Stein verdauen und ihn in kleine Körnchen zerfallen zu lassen.

Aber auch diese Behandlung hat die Erwartungen nicht erfüllt, welche man auf sie setzte. Haben solche Versuche mit Einspritzung steinlösender Flüssigkeiten in die Blase auch bis jetzt keinen Erfolg aufzuweisen, so darf man doch die Hoffnung nicht aufgeben, dass auf diesem Wege Besseres gefunden und dann die operative Behandlung mehr und mehr zurückgedrängt werde.

Die eigentliche chirurgische Behandlung der Blasensteine besteht 1) *in der Eröffnung der Blase durch Schnitt und in der Extraction des Steines — Cystotomie, Lithotomie, Steinschnitt —,* 2) *in der Zertrümmerung des Steines in kleine Stücke, welche dann auf natürlichem Wege durch die Harnröhre entleert werden müssen — Lithotripsie, Steinzertrümmerung.* Beide Verfahren stehen in Concurrenz miteinander; bevor wir jedoch ihren Werth im Allgemeinen und Speciellen gegen einander abwägen, ist es zweckmässig, die Beschreibung beider Verfahren (§§ 327—332 und §§ 333—335) zu geben. Die vergleichende Kritik wird in § 336 nachfolgen.

Bei den Kranken findet der Vorschlag zum operativen Eingreifen, sei es nun auf die eine oder die andere Weise, selten Widerstand. Die Lebensgefahr der Steinkrankheit ist zu bekannt, als dass nicht jeder Kranke dieser Art gern, sei es auch durch eine schmerzhafte Operation, von derselben befreit werden möchte. Wenn trotzdem in vielen Fällen die Operation erst spät und dann oft unter recht ungünstigen Aussichten für den Erfolg ausgeführt wird, so trägt die Schuld das Versäumniss einer richtigen diagnostischen Untersuchung und die Neigung mancher Aerzte, jener Mineralwasserbehandlung ein grösseres Vertrauen zu schenken, als der Wirkung des chirurgischen Instrumentes. Es lässt sich ja nicht in Abrede stellen, dass die Cystotomie und die Lithotripsie mit Gefahren für das Leben des Operirten verbunden sind: aber diese Gefahren sind bei frühzeitiger Ausführung der einen wie der anderen Operation gering, während sie sich durch Verzögerung erheblich steigern. *Für beide Operationen bildet die Cystitis die unangenehmste Complication; sie ist es, welche den Erfolg so oft in Frage stellt.* Harnsaure Steine und oxalsaure Kalksteine geben daher vor Eintritt der Cystitis eine günstige Prognose für das operative Einschreiten; bei Phosphatsteinen ist die Cystitis von vornherein vorhanden, aber eine frühzeitige Operation kann doch den schwersten Formen der Cystitis zuvorkommen. Das spontane Ausstossen eines Steines durch Abscessbildung am Perineum ist zwar in einzelnen Fällen beobachtet worden; aber dieser Ausgang ist so selten und überdies mit so vielen Gefahren verbunden, dass er bei der Behandlung nicht in Rechnung gezogen werden darf.

Kann aus irgend einem Grunde die Lithotomie oder Lithotripsie erst nach Eintritt einer hochgradigen Cystitis stattfinden, so bleibt zu erwägen, *ob nicht die in* § 314 *empfohlene Behandlung der Cystitis dem operativen Eingriffe vorausgehen soll.* Gelänge es, auf diesem Wege die Cystitis vorher zu beseitigen, so würde die Operation mit ebenso günstiger Prognose unternommen, wie wenn sie frühzeitig ausgeführt worden wäre. Leider gelingt dies nicht, oder doch nur in sehr geringem Masse. Am wenigstens lässt sich etwas gegen die Cystitis bei Phosphatsteinen leisten, so lange diese noch in der Blase liegen. *Die Phosphatsteine enthalten in ihrem Innern und an ihrer Oberfläche, zwischen den Salzen und Erden, so viele Spaltpilze,* welche aus dem zersetzten Harn und der entzündeten Blasenwand stammen, *dass die Cystitis von der Oberfläche des Steines her immer wieder angefacht wird.* Aehnlich steht es mit den Urat- und Oxalatsteinen, wenn sie eine Hülle von Phosphaten tragen. Hiermit soll indessen eine vorgängige Behandlung der Cystitis mit Injectionen von Carbol-, Sublimat- und Chlorzinklösungen (über die Concentration vergl. § 314) keineswegs verworfen oder als gänzlich unnütz hingestellt werden; nur glaube man nicht, dass mit einer solchen Behandlung der Kranke vorläufig ausser Gefahr gebracht und deshalb die

operative Behandlung verschoben oder überhaupt unterlassen werden könne. *Die operative Beseitigung des Steines ist vielmehr das sicherste Mittel, um auch die begleitende Cystitis zur Heilung zu bringen.*

Während die Cystitis für sich nicht als Contraindication der operativen Behandlung, vielmehr oft gerade als Indication zu derselben gelten kann, so sind *schwere Störungen in den Nieren und den Nierenbecken* (*Nephritis und Pyelitis*, § 232), soweit sie aus der Albuminurie, der Entleerung von Ausgüssen der Harncanälchen und von Nierenepithelien u. s. w. erkannt werden können, *als Contraindication der operativen Behandlung zu betrachten.* Leichtere Störungen dieser Art, besonders solche, die erst von der Blase aus nach oben fortgeleitet wurden, lassen sich durch eine erfolgreiche Steinoperation oft noch zur Rückbildung bringen.

§ 327. Die Methoden der Cystotomie.

Die operative Eröffnung der Blase darf nur an den Theilen der Blasenwand vorgenommen werden, welche nicht von Peritoneum überzogen sind. Mithin stehen für die Cystotomie nur der untere Theil der vorderen Blasenwand und der Blasengrund zur Verfügung. Nach alter Nomenclatur würde man die beiden Arten der Cystotomie, welche sich hieraus ergeben, als *Sectio alta* und als *Sectio profunda* bezeichnen können. Wir ziehen die deutlicheren Bezeichnungen vor und nennen die Eröffnung des unteren Theiles der vorderen Blasenwand *Cystotomia suprapubica* (= Sectio alta, *hoher Steinschnitt, Epicystotomie*). Der tiefe Steinschnitt, welcher die Blase an ihrem Grunde öffnet, zerfällt, je nachdem die Eröffnung vom Rectum oder vom Perineum aus stattfindet, in eine *Cystotomia rectalis* und in eine *Cystotomia perinealis.*

Die *C. rectalis* (Sanson 1818) kann, als eine längst aufgegebene Operation, hier sofort mit wenigen Worten erledigt werden. Dass sie überhaupt jemals ausgeführt wurde, ist nur in Anbetracht der Fälle begreiflich, in welchen grosse Steine die vordere Rectalwand convex hervorwölben. In solchen Fällen lag es nahe, auf dem vordrängenden Steine die vordere Rectal- und die hintere Blasenwand zu durchschneiden. Die Operation ist entschieden verwerflich. Denn einmal können Fäcalmassen in die Blase gelangen und hier eine acute Verjauchung bewirken; ferner kann das Bauchfell verletzt werden, jedenfalls aber wird das lockere Bindegewebe des kleinen Beckens angeschnitten und hiermit eine ausgedehnte und tödtliche Harninfiltration ermöglicht; endlich bleibt auch bei günstigem Verlaufe leicht eine sehr unangenehme, lippenförmige Fistel zwischen Blase und Rectum zurück. Diese Gründe sind so schwerwiegend, dass *die Cystotomia rectalis mit Recht aus der Reihe der zulässigen Operationen gestrichen worden ist.*

Die *Cystotomia perinealis*, diese sehr gebräuchliche Operationsmethode zerfällt je nach der Richtung, in welcher der Schnitt durch das Perineum geführt und die Blase nach Durchschneidung der Prostata geöffnet wird, in eine Reihe von Varianten. Die Trennung kann zunächst genau in der Mittellinie stattfinden — Medianschnitt, *Cystotomia media;* oder der Schnitt verläuft in schräger Richtung, von der Mittellinie beginnend zur Seite hin (§ 330) — Lateralschnitt, *Cystotomia lateralis.* Wird ein schwach halbmondförmiger Schnitt quer durch das Perineum geführt, so nennt man dies die *Cystotomia bilateralis* (Dupuytren) und spricht von einer *Cystotomia quadrilateralis* (Vidal), wenn dem queren Schnitte durch die Prostata zwei schräge nach oben zugefügt werden. Für die Praxis kommen nur der Medianschnitt und der Lateralschnitt (Seitensteinschnitt) in Betracht. Die bilaterale und die quadrilaterale Durchschneidung der Theile ist höchstens durch eine enorme Grösse des Steines zu rechtfertigen; wir werden aber

sehen, dass man in solchen Fällen entweder der C. suprapubica den Vorzug gibt, oder sich durch die Zertrümmerung des Steines in der eröffneten Blase (vergl. § 330, Schluss) helfen kann.

So lange der Steinschnitt ausgeführt wird, hat eine Concurrenz zwischen der C. suprapubica und der C. perinealis bestanden. Noch heute wird der Werth beider Operationen, wie das in § 336 genauer besprochen werden soll, von den Autoren verschieden beurtheilt. Doch ist bemerkenswerth, dass, wenn auch die ältesten Steinoperationen als C. suprapubica ausgeführt wurden, die alten Steinschneider doch ziemlich früh zu der schwierigen Operation des perinealen Schnittes übergingen. Offenbar gab die Prominenz grosser Steine, welche oberhalb der Symphyse durch die vorderen Bauchdecken hindurch gefühlt werden konnten, den ersten Anlass zum hohen Steinschnitte; bald aber constatirte man die zweifellosen Nachtheile dieses Verfahrens und bildete nun die C. perinealis aus. Es ist erstaunlich, dass zu einer Zeit, in welcher die anatomischen Kenntnisse noch so gering waren und die instrumentelle Technik der Chirurgie sich im Allgemeinen noch so wenig entwickelt hatte, doch schon die schwierige C. perinealis und ein umfangreicher instrumenteller Apparat für diese Operation ausgebildet wurde. Freilich war die Operation in früherer Zeit ziemlich ausschliesslich in den Händen von Specialisten, von sog. Steinschneidern. Sie zogen von Ort zu Ort und übten den Steinschnitt wie ein Handwerk. Wie viele diagnostische Irrthümer mögen bei dieser Praxis mit untergelaufen sein! Die Operation galt lange Zeit als Geheimniss und wurde als solches vom Vater auf den Sohn vererbt. Einen besonderen Ruf erwarben sich französische Steinschneider: im 16. Jahrhundert Peter Franco, die Familie Colot u. s. w., im 17. Frère Jaques, im 18. Frère Côme. Erst vom Ende des vergangenen Jahrhunderts ab ist der Steinschnitt auf wissenschaftliche Grundlage gestellt und erst in diesem Jahrhundert so weit entwickelt worden, dass jetzt jeder Fachchirurg denselben ausübt.

§ 328. Die Cystotomia suprapubica.

Der Operation, welche von Peter Franco 1561 zuerst ausgeführt wurde, geht insofern eine Vorbereitung voraus, als durch Abführmittel für eine gründliche Entleerung des Darmcanales gesorgt werden muss. Das ist besonders deshalb nothwendig, weil die gefüllten Darmschlingen das Peritoneum vor der vorderen Blasenwand nach abwärts drängen und die Gefahr seiner Verletzung vermehren könnten. Der Kranke wird horizontal mit etwas erhöhtem Becken auf den Operationstisch gelagert und narkotisirt. Dann führt man einen gewöhnlichen Metallcatheter in die Blase ein und füllt sie mit ca. 350 Grm. abgekochten Wasser an, welches die Blutwärme besitzen soll. Am besten wird der Catheter, welcher gleich für den weiteren Verlauf der Operation in der Blase liegen bleibt, vorn mit einem Hahn geschlossen, damit das Wasser nicht während der Operation abfliesst. Läuft zwischen dem Catheter und der Harnröhrenwand Wasser ab, so muss der Assistent, welcher den Catheter hält, den Penis mit der Hand umfassen und die Harnröhre gegen den Catheter drängen. Bei ausgebildetem Blasencatarrh empfiehlt es sich, eine antiseptische Ausspülung der Blase (§ 314) vorausgehen zu lassen, ehe man die definitive Füllung mit Wasser oder besser mit schwachen antiseptischen Lösungen (1,0 % Carbolsäure-, 0,5 Salicylsäure-, 2,0 % Borsäure-, 0,1 Thymol-, 0,02 Sublimat-Lösungen) vornimmt. Diese Ausdehnung der Blase mit Flüssigkeit hat den doppelten Zweck, die vordere Blasenwand bis über die Symphyse emporzuheben und eine Verletzung des Bauchfelles zu verhüten. Wie Fig. 226 (§ 320) zeigt, schlägt sich das Peritoneum von der vorderen Wand der Blase zu der Innenfläche der vorderen Bauchwand in der Weise um, dass zwischen der Umschlagstelle und

dem oberen Rande der Symphyse die Blase einige Centimeter breit vom Peritoneum frei bleibt und nur von der Fascia transversa bedeckt ist, welche hier selbst bei mageren Individuen immer kleine Fettmassen einschliesst. Dieses von Bauchfell freigelassene Spatium der vorderen Blasenwand wird indessen durch die starke Füllung der Blase mit Flüssigkeit etwas vergrössert, da der emporsteigende Scheitel der Blase die vordere Peritonealfalte mit nach oben zieht. Mijulieff konnte sich hiervon bei der Operation selbst überzeugen, indem er die Füllung der Blase erst vornahm, nachdem schon die vordere Blasenwand freigelegt war. Noch höher rückt die Bauchfellfalte, wenn man nach dem Vorgange von Petersen (1880) den Mastdarm durch einen mit Wasser oder Oel prall gefüllten Colpeurynter ausdehnt und auf diese Weise die gefüllte Blase langsam aus dem kleinen Becken emporhebt.

Der Hautschnitt beginnt am oberen Rande der Symphysis ossium pubis genau in der Mittellinie und wird 5—7 Cm. lang, entsprechend der Linea alba, nach oben geführt (über Varianten vergl. § 329). Nach Durchschneidung der Fascia superficialis gelangt man auf die Linea alba, oder wenn der Schnitt ein wenig zur Seite fiel, auf die M. M. pyramidales, die Spanner der Fascie des M. rectus, welche, wenn sie gut entwickelt sind, in der Mittellinie zusammenstossen. Ist die musculöse Schicht der Bauchwand der Länge nach gespalten, so beginnt der schwierigere Theil der Operation, bei welchem die Schonung des Peritoneum der entscheidende Punkt ist. Die Fascia transversa wird am besten dicht oberhalb der Symphyse 1—2 Cm. lang durchtrennt; zugleich lässt man den Catheter so weit nach vorn ziehen, dass sein Schnabel dicht oberhalb des Knochenrandes der Symphyse gefühlt werden kann. An diesem, durch den Catheter markirten Punkt wird die vordere Blasenwand freigelegt. Nun setzt man rechts und links von dem Schnabel des Catheters zwei scharfe Häkchen in die Blase ein, lässt diese von einem zweiten Assistenten anziehen und durchtrennt die gespannte vordere Blasenwand auf dem Catheterschnabel. Während die injicirte Flüssigkeit ausströmt, fasst der Operateur den Catheter, setzt den Zeigefinger der linken Hand fest auf den blosgelegten Schnabel auf und schiebt ihn unter Leitung des Catheters in die Blase. Dieser Kunstgriff darf nicht versäumt werden, es könnte sich sonst die entleerte Blase zurückziehen, und man würde die Wunde ihrer Wand nur schwer wieder auffinden können. Die Spitze des linken Zeigefingers sucht den Stein sofort auf und gibt genauen Aufschluss über seine Grösse und



Fig. 230.

Fig. 231.

Fig. 232.

Steinzangen. 1/2 d. nat. Gr.

Fig. 230. Kleines Modell mit geraden Branchen und gekreuztem Griffe.

Fig. 231. Grösseres Modell mit leicht gebogenen Branchen.

Steinlöffel. 2/3 d. nat. Gr.

Form, soweit dies nicht schon die Untersuchung mit dem Lithotripter festgestellt hat. Macht die Grösse des Steines eine Erweiterung der Blasenwunde nothwendig, so schiebt man auf dem Finger ein geknöpftes Scalpell in die Blase vor und dilatirt die Wunde nach unten zu, entsprechend der hinteren Fläche der Symphyse. Eine Spaltung nach oben würde das Peritoneum gefährden.

Endlich erfolgt die *Extraction des Steines*. Hierbei dient der in der Blase gebliebene Zeigefinger der linken Hand dem Extractionsinstrumente zur Führung und kann ihm den Stein auch so entgegenschieben, dass das Fassen wesentlich erleichtert wird. Als Extractionsinstrumente benutzt man: 1) starke Kornzangen (Allg. Thl. § 181, Fig. 116), 2) starke Elevatorien (Allg. Thl. § 221, Fig. 163), 3) *Steinzangen*, welche sich von den Kornzangen durch die breiten, concaven, löffelförmigen Branchen (Fig. 230 u. 231) auszeichnen, 4) *Steinlöffel* (Fig. 232). Ob das eine oder andere Instrument zweckmässiger ist, kann nur nach dem einzelnen Falle entschieden werden. Die zweiarmigen Instrumente, Kornzange und Steinzange, fassen zwar sicherer, als die einarmigen Instrumente, Elevatorium und Steinlöffel, aber die ersteren können auch weiche Steine durch den Druck der Branchen zerquetschen. Das ist nun für sehr grosse Steine ein Vortheil (über Steinzertrümmerung nach der Cystotomie § 330), für andere Fälle auch ein Nachtheil, weil es Zeit und Mühe kostet, die einzelnen Stücke des zerbrochenen Steines aus der Blase herauszuholen. Ausnahmsweise wurde eine so feste Verbindung des Steines mit der Blasenwand durch Incrustationen beobachtet, dass es Mühe machte, den Stein loszureissen.

§ 329. Varianten der Cystotomia suprapubica. Nachbehandlung nach der Operation.

Frère Côme benutzte zur Markirung der vorderen Blasenwand statt eines Catheters seine *Pfeilsonde* (Sonde à dard). Nachdem das catheterartige Instrument in die Blase eingeführt war, liess man eine pfeilartige Spitze, welche auf einer gerinnten Metallfeder aufgesetzt ist, durch die vordere Blasenwand und die Bauchwand hervortreten. Nun sollte längs der Sondenrinne die Blase mit dem Messer geöffnet werden. Hierbei ist aber die Möglichkeit nicht ausgeschlossen, dass der Pfeil sich in den vom Peritoneum überzogenen Theil der Blase verirrt; die Sonde wird dann auch das Messer irre leiten. Auch ist die Feder nicht immer stark genug, um die ganze Dicke der Bauchwand zu durchbohren. Es hat daher die Pfeilsonde nur mehr ein geschichtliches, kein practisches Interesse.

Eine andere Variante der C. suprapubica ist die, dass man den Schnitt durch Bauchdecken und Blasenwand in *querer Richtung* führt. Hierdurch wird allerdings mehr Raum gewonnen, ein Vortheil, wenn es sich um sehr grosse Steine handelt. Im Uebrigen ist das Verfahren nicht empfehlenswerth; denn die quere Trennung der M. M. recti führt nach der Heilung leicht zur Bildung einer *Hernia abdominalis* (§ 271). Bei der Längsspaltung ist dies weniger zu fürchten, wie überhaupt irgend welche Functionsstörungen aus der C. suprapubica kaum hervorgehen.

Die *Nachbehandlung* hat vor Allem die Harninfiltration in das durch den Schnitt eröffnete subperitoneale Bindegewebe zu verhüten. Ist auch die Zersetzung des Harnes eine geringgradige und die Flächenausdehnung der Infiltration mässig, so kann doch das Peritoneum von Spaltpilzen erreicht werden und eine septische Peritonitis (§ 229) eintreten. Zur Abwehr eines solchen Verlaufes hat man die verschiedensten Methoden der Nachbehandlung vorgeschlagen. Am wichtigsten ist jedenfalls *die Erhaltung eines sauren, aseptischen Harnes*. Bleibt der Harn aseptisch, so mag er sich immerhin etwas infiltriren, er wird keine Entzündung erzeugen. Zu dem Ende irrigire man unmittelbar nach der Extraction des Steines

die Blase ausgiebig mit einer der § 314 angegebenen antiseptischen Lösungen. Die meisten Fälle von C. suprapubica betreffen aus später (§ 336) zu erörternden Gründen Kinder; hier handelt es sich um harnsaure Steine oder oxalsaure Kalksteine, und die Complication mit hochgradiger Cystitis fehlt meist (§ 324). Die Aufgabe, die Asepsis der Blasenwand herzustellen, ist deshalb nicht so schwierig. In den ersten Tagen nach der Operation muss die antiseptische Irrigation mindestens einmal, bei vorhandener Cystitis aber zweimal, bei Zeichen fauliger Zersetzung des Harnes sogar mehrmals täglich wiederholt werden, was mit Hülfe des durch die Urethra eingeführten Catheters geschehen kann. Der antiseptische Verband, welcher die Blasenwunde bedeckt, wird immer schnell vom abfliessenden Harne befeuchtet und ist deshalb ebenfalls öfters zu wechseln. Man soll die Mühe nicht scheuen, weil auch bei dieser Operation das Leben des Kranken lediglich von dem aseptischen Wundverlaufe abhängt. Der Schutz, welchen Mercier durch das Bestreichen der frischen Wundflächen mit Liquor ferri sesquichlorati gegen die Harninfiltration zu schaffen versuchte, wird kaum sehr wirksam sein.

Fig. 233. Metalldrain für die Nachbehandlung der Cystotomie. 1/3 d. nat. Gr.

Die zweite Aufgabe, mit welcher sich die Nachbehandlung zu beschäftigen hat, ist *die Sorge für den freien Abfluss des Harnes.* Zu diesem Zwecke werden Drainröhren und zwar, weil die Elasticität und Contractilität der Bauchwand weiche Kautschukdrains sofort zusammenpressen würde, am besten *Metalldrains* in die Blase gelegt. Fig. 233 bildet einen solchen Metalldrain ab, dessen Dicke und Länge von der Dicke der Bauchwandung abhängt. Der Drain wird mit Seidefäden, wie dies schon § 321 für die Fixirung der Blasentroicartcanüle empfohlen wurde, an der seitlichen Bauchwand befestigt. Für antiseptische Reinigung des Drains muss angelegentlich gesorgt werden. Trendelenburg empfiehlt ausser der Drainage, zu welcher er einen T-förmigen Drain verwendet, die Kranken sollten in den ersten Tagen die *Bauchlage* einhalten, damit jeder Tropfen Harn sofort abfliesse; doch ist die Lage für die Kranken recht beschwerlich. Sehr gute Dienste leistet in dieser Beziehung das permanente Einlegen eines Nélaton'schen Catheters in die Harnröhre und Blase mit der Hebervorrichtung, wie sie oben (§ 299) beschrieben und empfohlen wurde.

V. v. Bruns hat 1858 in einem Falle die Blasenwunde mit der Naht geschlossen, darüber sofort die Bauchdeckenwunde genäht und rasche, vollständige Heilung erzielt. Das Verfahren, welches in neuerer Zeit wieder von Rossander, Ultzmann, v. Bergmann u. A. warm empfohlen wird, beugt jeder Harninfiltration vor und kürzt die Heilungsdauer um ein Beträchtliches. Unerlässliche Bedingung ist freilich, dass die Naht an jeder Stelle hält, dass überall prima intentio eintritt. Das geringste Klaffen der Blasenwunde zwischen zwei Nähten eröffnet dem Harne den Weg in die Gewebsspalten, und diese Infiltration ist um so gefährlicher, als die äussere Nahtlinie den Harn nicht abfliessen lässt. In Fällen von Cystotomia suprapubica, in welchen die Cystitis fehlt oder nur in geringem Grade besteht, wird die *aseptische Blasennaht*, zumal wenn man sie, wie die Darmnaht, doppelreihig (Etagennaht, § 239) anlegt, wohl niemals im Stich lassen; das beweisen eine ganze Reihe glücklich verlaufener Operationen der Art. *Wir empfehlen also hier ebenfalls die primäre Naht der Blasenwunde.* Der Harn muss dann mittelst eines Verweilcatheters mit Hebervorrichtung (§ 299) beständig nach unten abgeleitet, die Blase öfters am Tage mit antiseptischen Lösungen in geringer Menge vorsichtig ausgespült werden. Zweifelhafte Objecte der Blasennaht aber sind Fälle von hochgradiger, eiteriger oder gar jauchiger Cystitis,

deren man vor der Ausführung der Cystotomie nicht Herr werden konnte. Hier wird am besten von der Blasennaht abgesehen, die doch kaum einen Erfolg verspricht. Man benutzt die Wunde des Blasenschnittes in Verbindung mit einem durch die Harnröhre eingeführten Verweilcatheter zur gründlichen Drainage und antiseptischen Durchspülung der Blase. Soll aber trotz der ungünstigen Chancen der Versuch der Blasennaht gewagt werden, so dürfte es jedenfalls gerathen sein, *die Bauchdeckenwunde nicht vollständig zu schliessen.* Gibt dann eine Nahtschlinge nach, so kann der austretende Harn sofort nach aussen abfliessen, er infiltrirt sich nicht in das lockere, prävesicale Bindegewebe. Der Kranke nimmt nunmehr die Bauchlage (Trendelenburg) ein, bis die Blasenwunde geschlossen ist, oder sich eine granulirende Fistel gebildet hat.

Ueber die Würdigung der C. suprapubica in ihrem Verhältnisse zur C. perinealis vergl. § 336.

§ 330. Die Cystotomia perinealis lateralis.

Diese Operation wird schon von Celsus erwähnt und wurde von den früheren französischen Chirurgen so ausschliesslich ausgeführt, dass sie ihr einfach die Bezeichnung „la taille" gaben.

Nachdem die etwa nothwendige, antiseptische Behandlung der Blase (§ 328) vorausgeschickt ist, wird der Kranke in *Steinschnittlage* gebracht, d. h. es werden in horizontaler Rückenlage, bei etwas erhöhtem Becken, die beiden Oberschenkel stark gebeugt und abducirt, die Kniee ebenfalls gebeugt (Fig. 234). So hat der Operateur das Operationsfeld frei vor sich liegen. Es ist dabei nicht nöthig, wie es früher von englischen Chirurgen oft geschah, die Hände auf die Dorsalflächen der Füsse festzubinden. Man spart auf diese Weise zwar die beiden Gehülfen, welche die Beine in der bezeichneten Lage halten sollen, aber die Strangulation der Hände und Füsse wird nach der Operation von den Kranken recht unangenehm empfunden.

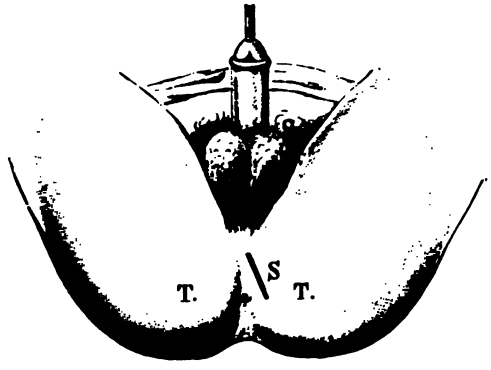

Fig. 234.
Steinschnittlage mit der Linie des seitlichen Perinealsteinschnittes (S). T. T. Tubera ischii.

Schon ehe der Kranke in der Steinschnittlage liegt, wird eine *gerinnte Steinsonde* wie ein Catheter in die mässig gefüllte Blase eingeführt und einem Assistenten übergeben. Die Rinne befindet sich auf der convexen Seite der Krümmung und entspricht für den lateralen Schnitt der linken Seite des Kranken, für den medianen (§ 331) genau der Mittellinie des Instrumentes. Englische Chirurgen bevorzugen in neuerer Zeit mit Recht die von Buchanan eingeführte *rechtwinkelige Steinsonde* (rectangular staff; vergl. die Sonde bei dem Lithotom von Smith, Fig. 240, § 332). Sie ist zwar etwas schwieriger einzuführen, als eine Sonde mit gewöhnlicher Catheterkrümmung, bietet aber den Vortheil, dass der rechte Winkel am Perineum die untere Urethralwand vorwölbt und ihr Durchschneiden erleichtert.

Der Schnitt durch das Perineum beginnt in der Raphe perinei, in der Mitte zwischen Analöffnung und Insertion des Scrotum und verläuft dann schräg nach

links bis etwa zur Mitte zwischen Analöffnung und linkem Tuber ischii (Fig. 234). Es wäre anatomisch nichts dagegen einzuwenden, denselben schrägen Schnitt statt auf der linken, auf der rechten Seite des Perineum zu führen. Da aber der Operateur dem Perineum des Kranken gegenübersitzt, so entspricht seine rechte Hand der linken Perinealseite des Kranken. Ein linkshändiger Operateur müsste natürlich den rechtseitigen Perinealschnitt vorziehen.

Nach Trennung der Haut, der Fascia superfic. und der M. M. transversi perinei, wobei zuweilen die A. A. transversae perinei durch Ligaturen gesichert werden müssen, dringt man im vorderen Theile des Schnittes in die Tiefe und legt, wie bei der Urethrotomia ext. (§ 298), hinter dem Bulbus urethrae oder auch unter Trennung seines hintersten Abschnittes die untere Urethralwand frei. Sie wird unter Controle des linken Zeigefingers auf der Steinsonde durchstochen. Nun schiebt man ein geknöpftes Messer in die Rinne der Steinsonde ein, welche wie eine gewöhnliche Hohlsonde, zur Führung des Messers in der Tiefe und zum Schneiden von innen nach aussen dienen soll. Der Operateur fasst jetzt den Griff der Steinsonde, welcher bis zu diesem Augenblicke von einem Assistenten gehalten wurde, selbst in die linke Hand, drängt die Sonde etwas nach unten und hinten, spannt hiermit die untere Urethralwand und spaltet diese im Vorwärtsschieben und Zurückziehen des Messers. Während dieses wichtigen Actes der Operation ist zu beobachten, dass die Sonde nicht allzuweit gegen die vordere Rectalwand angedrängt und diese etwa von dem Messer aufgeschlitzt werde. Bei dem Zurückziehen der Messerschneide hält dieselbe genau die schräge Linie ein, welche schon durch die äussere Wunde der Weichtheile vorgezeichnet ist.



Fig. 235.
Löer's Lithoklast.
½ d. nat. Gr.

Nun übernimmt die rechte Hand des Operateurs den Griff der Steinsonde. Auf ihrer Rinne wird der linke Zeigefinger in die Wunde eingeführt, und man überzeugt sich, dass wirklich ein längeres Stück der Sonde nach hinten freiliegt. Die Harnröhre muss mindestens bis zum vorderen Rande des linken Prostatalappens gespaltet sein; wurde dieser Rand noch etwas mit eingeschnitten, so ist dies durchaus kein Fehler. Zeigt es sich, dass das geknöpfte Messer bei dem Zurückziehen die Harnröhre verlassen und ihre untere Wand nicht in gehöriger Länge gespaltet hat, so muss es wieder in die Rinne der Steinsonde eingeführt und die Spaltung der unteren Urethralwand ergänzt werden.

Jetzt wird die Steinsonde durch die rechte Hand der Operateurs herausgezogen, während der linke Zeigefinger am hintersten Punkte der Urethralwunde bereit liegt, um in demselben Augenblicke, in welchem die Sonde die Blase verlässt, sofort durch die Pars prostatica urethrae in die Blasenhöhle einzudringen. Dieser Act erfordert eine gewisse Gewandtheit und muss bei den Operationsübungen an der Leiche gründlich gelernt werden. Der linke Zeigefinger fühlt nun den Stein, beurtheilt seine Grösse oder constatirt auch mehrere Steine. Nach dem Ergebnisse dieser Untersuchung wird entschieden, ob die Oeffnung in der Harnröhre und am Blasengrunde genügt, um die Extraction zu bewerkstelligen. In der Regel kann der linke Zeigefinger auch benutzt werden, um durch bohrende und dehnende Bewegungen die Oeffnung etwas zu erweitern. Dieses lebendige Dilatatorium

jedenfalls viel zweckmässiger, als die kunstvollen Dilatatorien, welche noch in § 332 erwähnt werden sollen. Im Nothfalle führt man an der Vorderseite des Fingers das geknöpfte Messer noch einmal in die Blase ein und dilatirt die Blasenwunde nach unten. Im Ganzen ist freilich ein Dehnen mit dem Finger vorzuziehen, theils wegen der Schonung der Gefässe, theils aber auch, weil mit der Fortsetzung des Schnittes über das Gebiet der Prostata hinaus das lockere, paravesicale Bindegewebe eröffnet und der Harninfiltration ausgesetzt wird, während ihr das starre Gewebe der Prostata widersteht (§ 316, Schluss). Die mässige Quetschung der Wundflächen bei der Extraction eines grösseren Steines aus einer kleinen Oeffnung ist ohne Belang. Indessen kann man sich auch durch die *Zertrümmerung des Steines in der Blase* helfen. Man darf nur die Zangenbranchen, welche den Stein fassen, etwas fester zusammendrücken, wie dies schon nicht selten unabsichtlich geschieht (§ 328); oder man bedient sich eines der für diesen Zweck eigens construirten Instrumente, unter welchen die Zange Lüer's, der *Litholklast*, als besonders zweckmässig hervorzuheben ist. Die dem Kephalotribe der Geburtshelfer ähnliche Zange trägt am Griffe eine Schraube (S), welche die mit rauhen Innenflächen versehenen Branchen kräftig zusammendrängt.

Für die Extraction des Steines oder seiner Trümmer ist im Ganzen die Steinzange (§ 328) das zweckmässigste Instrument. Sie wird wieder unter Leitung des Zeigefingers geschlossen eingeführt. Da die Steine meist im Blasengrunde liegen, so muss, nachdem die Fassbranchen in der Blase sind, der Griff hoch nach oben gestellt werden: dann kommen die Branchen nach unten zu stehen und können den Stein umgreifen. Ist der Stein gefasst, so wird die Zange durch den Druck der Finger fest geschlossen, und die Extraction erfolgt unter drehenden, hebelnden und ziehenden Bewegungen.

§ 331. Die Nachbehandlung der Cystotomia perinealis. Varianten der Operation.

Die antiseptische Ausspühung und Drainage der Blase erfolgt ganz nach den in § 329 für die C. suprapubica angegebenen Regeln. Da die C. perinealis oft bei älteren Leuten zur Ausführung kommt, welche gleichzeitig an hochgradiger Cystitis kranken, so ist die sorgfältige Durchführung der antiseptischen Irrigation und die vollkommene Ableitung des Harnes durch das Drainrohr — ein Metalldrain oder ein Stück elastischen Catheter, — von der grössten prognostischen Bedeutung. In Fällen schwerster, septischer Cystitis spüle man nach der Extraction des Steines die Blasenhöhle einige Minuten lang mit 3% Carbol- oder 0,1 Sublimatlösung aus und wiederhole dies in den ersten Tagen zweistündlich, bei Tag und Nacht, durch das dicke Drainrohr hindurch. So gelingt es, auch in den schwersten Fällen der Cystitis, in welchen sonst dem Steinschnitte oft eine tödtliche Gangrän der Blasenschleimhaut (§ 312) folgte, die Asepsis zu erzwingen und im weiteren Verlaufe zu erhalten.

Thompson bindet an die Metallcanüle noch ein Stück Zeug fest, welches sich zu dem äusseren Theile des Drainrohres so verhält, wie der Unterrock der Frau zu den Beinen; deshalb erhielt diese Combination von Thompson die Bezeichnung *Unterrockscanüle* (Fig. 236). Sie ähnelt den von französischen Chirurgen (Dupuytren) früher als Canule à chemise benutzten Vorrichtungen. Der Raum zwischen Canüle und Unterrock soll derart mit Watte ausgestopft werden, dass zum Zwecke der Blutstillung ein fester Druck auf die Wundflächen ausgeübt wird. Es stellt also die Unterrockscanüle im ausgefüllten Zustande einen Tampon dar, mit der Metallcanüle als festem Kerne. Besser ist es jedenfalls, alle erreichbaren, spritzenden Gefässe vor dem Einschieben des Drainrohres durch Umstechung

zu sichern; die übrige Blutstillung muss dann der feste Verband leisten, über dessen Methodik § 357 zu vergleichen ist. Um trockene, nicht blutende Wunden zu erhalten, wurde von Anger die Ausführung des Steinschnittes mit dem Thermokauter Paquelin's (Allg. Thl. § 169, Fig. 90) empfohlen; doch scheint dieser Vorschlag keine Nachahmer gefunden zu haben.

Bei der weiteren Nachbehandlung ist besonders auf die Anfänge einer *Wunddiphtheritis* zu achten. Sie entsteht durch die Benetzung der Wundflächen mit faulendem Harne und wird deshalb am besten durch die eben erwähnten antiseptischen Massregeln verhütet. Sollte sie trotzdem entstehen, so muss den Anfängen der Diphtheritis sofort mit den im Allg. Thl. (§ 123) empfohlenen Mitteln entgegengetreten werden.

Der Verschluss der Wunde vollzieht sich nach der C. perinealis langsamer, als nach der C. suprapubica. Zuweilen bleibt noch für längere Zeit ein kleiner Fistelgang zurück, aus welchem sich bei dem Harnlassen einige Tropfen entleeren, doch kommt auch dieser zur Heilung. Nachdem das Drainrohr entfernt ist, was bei kräftiger Entwickelung der Granulationen frühestens gegen den 10. Tag, in der Regel aber erst später geschieht, kann der auf gewöhnlichem Wege eingeführte Catheter zur weiteren antiseptischen Bespülung der Blase dienen. Nachkrankheiten kommen nach der C. perinealis ebenso wenig vor, wie nach der C. suprapubica, es sei denn, dass sich neue Steine bilden. Nur in einer Beziehung sind die Folgen der C. perinealis nicht ganz so gleichgültig, wie die der C. suprapubica, nämlich in Betreff der geschlechtlichen Functionen. Das Caput gallinaginis wird bei der C. perinealis mindestens stark gequetscht; auch kann ein Ausführungsgang des Vas deferens im Colliculus seminalis durchschnitten und hierdurch der eine Testikel ausser Function gesetzt werden. Es ist freilich constatirt, dass nach Heilung der C. perinealis die Zeugungsfähigkeit bei den Geheilten fortbestand; ob das aber für alle Fälle zutrifft, ist nicht sicher.

Fig. 236.
Unterrockscanüle zur Nachbehandlung der Cystotomia perinealis (nach Thompson).

Der *mediane Perinealschnitt* (Allarton 1862) unterscheidet sich von dem beschriebenen Lateralschnitte nur durch die Richtung der Trennungslinie in den Weichtheilen und in der unteren Harnröhrenwand. Der Vortheil dieser Schnittführung liegt in der geringeren Blutung, denn in der Medianlinie des Perineum sind die Blutgefässe kleiner, als zur Seite derselben. Als Nachtheile werden dagegen angeführt, 1) dass der mediane Schnitt geringeren Raum gewähre, als der laterale, weil er nur den schmalen Isthmus der Prostata durchtrenne, 2) dass er den Colliculus seminalis direct treffe und deshalb die Genitalfunctionen mehr gefährde, während der laterale Schnitt den Colliculus meist vermeide, 3) dass er das Rectum mehr gefährde, als der laterale. Trotz dieser Nachtheile ist der mediane Schnitt in der neueren Zeit wieder mehr in Gebrauch und wird besonders von R. v. Volkmann warm empfohlen. In der That sind die erwähnten Nachtheile nicht so hoch anzuschlagen, dass man den medianen Schnitt, *dessen Technik ganz der Urethrotomia ext.* (§ 298) *entspricht* und demnach recht einfach ist, ganz verwerfen sollte. Es ist keine principielle Frage, sondern mehr Frage der persönlichen Neigung, ob der mediane oder der laterale Schnitt den Vorzug verdient.

Die *queren Perinealschnitte*, der *bilaterale* sowohl, wie der *quadrilaterale* bedürfen nur einer kurzen Erwähnung, weil sie kein practisches Interesse meh

haben. Früher hielt man diese Varianten für besonders wichtig und pflegte sie in den Lehrbüchern ausführlich zu besprechen. Knüpfen sich an sie doch auch die berühmten Namen von Dupuytren, welcher den bilateralen Schnitt besonders ausbildete und von Vidal, dem Erfinder des quadrilateralen Schnittes. Der Hauptzweck dieser complicirten Schnittführungen war die Beschaffung von Raum zur Extraction sehr grosser Steine. In heutiger Zeit werden die Steine meist beseitigt, bevor sie sehr gross geworden sind. Für den Nothfall aber, wenn es sich zeigen sollte, dass ein Stein zu umfangreich ist, um aus einer einfachen lateralen oder aus einer medianen Wunde entfernt zu werden, besitzen wir in der Zertrümmerung des Steines (§ 330, Schluss) das sichere Mittel, die Schwierigkeiten zu beseitigen. Was in dieser Beziehung die Chirurgen der früheren Zeit fürchteten, die mechanische Reizung und Verletzung der Blasenschleimhaut durch die Steintrümmer, das erklären wir für gleichgültig, weil die antiseptische Berieselung der Blase alle Gefahren nach dieser Richtung hin beseitigt.

In Frankreich ist in neuerer Zeit die schon von Celsus erwähnte, dann von Nélaton und Fergusson geübte *Cystotomia praerectalis* öfters ausgeführt worden. Der halbmondförmige, mit der Convexität nach vorn gerichtete Schnitt fällt vor die Analöffnung und wird dazu benutzt, die Pars prostatica freizulegen. Zur Eröffnung der Blase soll dann wesentlich die Prostata benutzt werden, wie auch früher schon Cheselden die fast ausschliessliche Verwendung der Pars prostatica empfahl. Solche Operationen sind wegen der hohen Lage der Prostata recht schwer ausführbar.

Eigenthümlich ist das Verfahren Dolbeau's, die *Lithotritie perinéale*. Man soll von einem kleinen Medianschnitte aus die Harnröhre eröffnen, den Blasenhals mit dem Finger oder stumpfen Instrumenten erweitern und von der Wunde aus einen Lithotripter (Fig. 243, § 333) in die Blase einführen, um den Stein zu zertrümmern und seine Bruchstücke zu entfernen.

§ 332. Zur instrumentellen Technik der Cystotomia perinealis.

Die überraschend grosse Zahl von Instrumenten, welche für die Ausführung der C. perinealis erfunden wurden, beweist, dass man eifrig bemüht war, die Schwierigkeiten der Operation durch die Fortschritte der instrumentellen Technik auszugleichen. Mit der Aufzählung und Beschreibung aller hierher gehörigen Instrumente wären Bogen zu füllen. Es mag genügen, an einer kleinen Auswahl, einer Musterkarte zu zeigen, welche Wege die Bestrebungen der Chirurgen auf diesem Gebiete hauptsächlich einschlugen.

In erster Linie sind die *einfachen Lithotome* zu erwähnen, die verschiedenen Messer, welche zur Ausführung der C. perinealis benutzt wurden. Fig. 237 stellt das einfache, zweckmässige und vielfach gebrauchte *Lithotom* von Langenbeck d. Ae. dar. Die kurze, breite und kräftige Klinge eignet sich zur Trennung der Weichtheile am Perineum. Nach Eröffnung der Harnröhre schiebt man den langen Spitzendecker (d) vor, wie es in Fig. 237 abgebildet ist und wandelt so das Scalpell aus einem spitzen in ein gedecktes um. Der Spitzendeker gleitet auf der Rinne der Steinsonde in die Tiefe und erleichtert die Spaltung der Harnröhre. Aehnliche Lithotome wurden von Rudtorffer, Hunter, Wattmann u. A. angegeben. Aelter als diese scalpellartigen Lithotome sind die *schneidenden Gorgerets*, welche erst nach Eröffnung der Harnröhre zur weiteren Spaltung dienen sollten. In Fig. 239 ist ein solches Gorgeret abgebildet. Die Spitze (l) bewegt sich in der Rinne der Steinsonde, die schneidende Kante (k) spaltet die untere Wand der Harnröhre; die geringe Breite des Instrumentes verhindert allzu ausgedehnte Verletzungen in der Tiefe, besonders auch die Verletzung des Rectum.

Noch grössere Sicherheit gewährt in dieser Beziehung das *Lithotome caché*, an welchem das Messer der ganzen Länge nach in eine tiefe Rinne versenkt ist. Fig. 238 stellt das früher vielfach benutzte, gedeckte Steinmesser von Frère Côme dar. In gedecktem Zustande wird das Lithotom bis in die Blase geschoben; nun erst lässt man durch den Druck des Fingers auf die Feder (D) das Messer vortreten (in der Stellung von Fig. 238 a) und zieht dann das Lithotom heraus, so dass die Harnröhre erst im Herausziehen gespalten wird. Durch die Drehungen der kleinen Schraube (S) kann man reguliren, wie weit das Messer hervortreten soll, und es lässt sich so im voraus die Grösse des Schnittes bestimmen. Für den Bilateralschnitt construirte Dupuytren ein ähnliches Lithotom, an welchem zwei Messer, für jede Seite eines, hervortreten.

Fig. 237. Lithotom nach Langenbeck d. Ae. ½ d. nat. Gr.

Fig. 238. Lithotome caché (Frère Côme). ½ d. nat. Gr.

Andere Lithotome vereinigten Steinsonde und Steinmesser zu einem Apparate. Solche Instrumente, von Guérin, Klein, Corradi und endlich von Smith (Baltimore) angegeben, stellen wahre cystotomische Maschinen dar. Wenn nun auch im grossen Ganzen die feine Arbeit der Hand eines geübten Chirurgen niemals durch den Gebrauch complicirter Instrumente ersetzt werden kann, so mag doch die Beschreibung des Smith'schen Lithotoms (Fig. 240) hier Platz finden, da es manchem weniger erfahrenen Operateur die Ausführung des Perinealschnittes sehr erleichtern kann.

An der rechtwinkeligen, gerinnten Steinsonde (§ 330) befindet sich ein, in der Charnierverbindung (C) bewegliches, beilförmiges Messer (M), welches nach

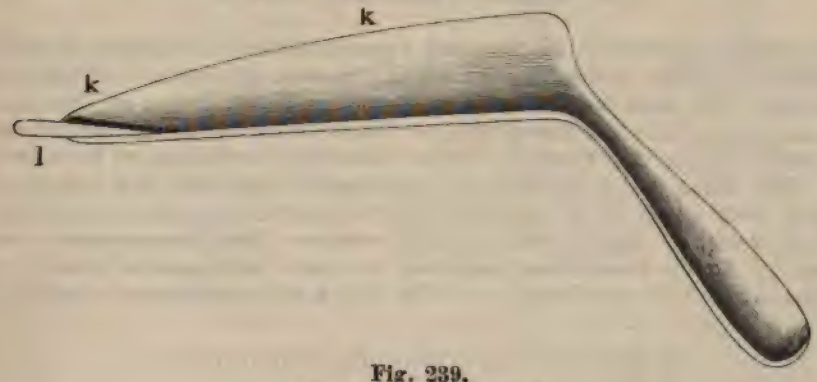

Fig. 239. Schneidendes Gorgeret (Louis).

Einführung der Steinsonde durch die Weichtheile des Perineum hindurch in die Sondenrinne eingedrückt wird. Das feste Charnier sichert das Eintreten des Messers in die Rinne. Nun wird ein in der Rinne verlaufender Draht an dem Griffe (G)

nach aussen gezogen, und sofort stellt sich am Ende des Drahtes ein kleines Körbchen unter das beilförmige Messer. An der Rückenfläche dieses Messers ist eine Rinne angebracht, in welche man das eigentliche Steinmesser (St) einstösst. Der Metallstab am vorderen Ende des Steinmessers wird von dem Körbchen aufgenommen, und an der Bewegung des Drahtendes (G) lässt sich erkennen, ob das Steinmesser bei der Einführung in der Sondenrinne bleibt. Wird jetzt das Messer ausgezogen, so durchtrennt es in einem einzigen, von innen nach aussen geführten Schnitte die untere Harnröhrenwand und die Weichtheile des Perineum. Nachdem das beilförmige Messer wieder nach oben geklappt ist, verläuft die weitere Operation wie sie bereits in § 330 beschrieben wurde. Mit diesem Lithotom von Smith lassen sich Steinschnitte im Verlaufe von zwei Minuten, vom Beginne der Operation bis zur Extraction des Steines, vollenden, was allerdings von geübten Operateuren auch mit der einfachen Steinsonde und dem gewöhnlichen Messer geleistet werden kann.

Eine weitere Gruppe von Instrumenten, welche für die C. perinealis bestimmt sind, umfasst die *Dilatatorien der Blasenwunde.* Sehr bekannt ist das

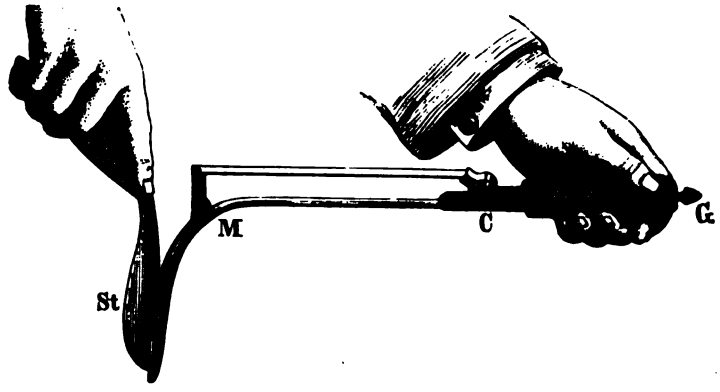

Fig. 240.
Lithotom von Smith (Zeichnung nach Tiemann).

Dilatatorium von Pajola, durchaus dem Apparate ähnlich, mit welchem die Handschuhfinger gedehnt werden. Auch conische Schrauben hat man zur Dilatation angewendet. Alle diese Instrumente sind überflüssig, da der Finger des Operateurs in den meisten Fällen zur Erweiterung der Wunde ausreicht, für den Nothfall aber die Steinzertrümmerung durch die Wunde hindurch (§ 330 Schluss) zu Gebot steht.

Nun würde das ganze Heer der verschiedenen Steinlöffel und Steinzangen folgen, doch mögen die in den Fig. 230, 231 und 232 (§ 328) abgebildeten Modelle genügen. Endlich hat man noch besondere Blutstillungsapparate, Compressorien für die Wundflächen angegeben; in dieser Beziehung ist indessen die „Unterrockscanüle" von Thompson (Fig. 236, § 331) vollkommen ausreichend.

§ 333. Das Verfahren der Lithotripsie.

Die Steinzertrümmerung im Innern der Blase nimmt das volle Interesse des Chirurgen und des Laien in Anspruch. Es ist ein imponirendes Stück der chirurgischen Kunst, wenn, ohne irgend eine Verletzung, ohne dass auch nur ein Tropfen Blut fliesst, eine so schwere Krankheit im Innern des Körpers beseitigt wird. Diese Kunst hängt aber nicht zum kleinsten Theil vom Instrumente ab, und es ist daher

die Geschichte der Lithotripsie wesentlich eine Geschichte der lithotriptischen Instrumente, der *Lithotripter*. In Betreff des Wortes sei noch kurz bemerkt, dass man statt Lithotripsie (λίθος, Stein, τρίπτω reiben) auch Lithothrypsie (θρύπτω, zerquetschen) gebildet hat. Hierzu ist neuerdings noch das Wort *Litholapaxie* (λαπάζω, rauben, gründlich herausnehmen) gekommen, welches jedoch nur für eine besondere Art der Lithotripsie (§ 335) gebraucht wird.

Das Zermalmen kleiner, weicher Steine in der Blase mittelst eines durch die Harnröhre eingebrachten Instrumentes wird zwar schon von Albul-Kasem († 1106) erwähnt, im 16. Jahrhundert sprechen A. Paré, P. Franco und Fabricius-Hildanus von dem Zertrümmern und Ausziehen von Steinen, die in der Harnröhre oder dem Blasenhalse (Paré) stecken geblieben seien, und bei Benedictus (1555) findet sich die kurze Angabe von der Steinzertrümmerung ohne vorausgegangenen Blasenschnitt; die *Lithotripsie, als methodisch ausgeführte Operation aber datirt erst aus dem Anfange des 19. Jahrhunderts.* Sie beginnt mit Gruithuisen, welcher 1812 vorschlug, durch eine gerade, in die Blase vorgeschobene Röhre eine Kupferdrahtschlinge einzuführen, mit dieser den Stein zu fangen und festzuhalten und ihn mittelst eines nachgeschobenen feinen Bohrers oder Trepans anzubohren. Die Zermalmung der Steintrümmer sollte mit einer, nachher durch die Canüle eingebrachten Zange bewirkt werden. Gruithuisen's Instrument wurde wenig beachtet, sein Operationsvorschlag als unausführbar hingestellt, bis Civiale (1818) den Gedanken wieder aufgriff, zunächst allerdings nur, um den chemisch wirkenden Auflösungsmitteln (§ 326) vorzuarbeiten. Seine dreiarmige, in einer geraden Canüle verborgene Zange, der *Trilab* (Fig. 241), sollte den Stein umgreifen und für das Anbohren fixiren. Fast gleichzeitig (1819) construirte Eldgerton ein Instrument, das erste mit catheterartiger Krümmung, zwischen dessen zwei Zangenbranchen eine dünne Feile hin- und herbewegt werden konnte. Andere eifrige Förderer fand die Lithotripsie in Leroy-d'Etiolles (1822) und Amussat (1822), doch gebührt Civiale, der 1824 die geplante Operation *zum ersten Male am Lebenden ausführte*, das Verdienst, der Lithotripsie eine bleibende Stelle in der Chirurgie geschaffen zu haben.



Fig. 241.
Civiale's Trilab.
Der Stab a wird in die gerade Canüle eingeführt, um den zwischen den Branchen (bb) gefassten Stein zu zerreiben.
½ d. nat. Gr.

Fig. 242.
Lithotripter von Jacobson.
½ d. nat. Gr.

Der Civiale'sche Trilab erfuhr durch die oben genannten Chirurgen, sowie durch Heurteloup (1828), Rigal (1830), Pravaz (1830), Recamier (1830), Meirieux und Tanchou (1840) u. A. vielfache Veränderungen, welche theils die *Zahl der Fangarme* (bis zu 12, Meirieux) betrafen, theils *die Form des Bohrers*. In letzterer Beziehung begnügte man sich nicht mit dem einfachen Durchbohren — *Perforation* —, sondern suchte den Stein förmlich auszuhöhlen, so dass schliesslich die dünne Schale unter dem Drucke der Zangenarme einbrach. Dieses *Evidement* wurde vorzüglich von Leroy-d'Etiolles und Heurteloup ausgebildet, welche zu dem Ende *excentrische* Bohrer construirten; und Rigal, der den Stein womöglich in *einer* Sitzung zertrümmern wollte, schlug vor, den Bohrer so einzurichten, dass er schliesslich durch eine am Griff angebrachte Schraube in mehrere Stücke auseinander getrieben werden kann und so die Steinschale zersprengt — *Eclatement*. In einer anderen Reihe von Instrumenten findet sich die Idee Eldgerton's, das Zerreiben des Steines von aussen her — *Grugement* — weiter ausgebildet. Meirieux schob in seiner zwölfarmigen Zange eine zweiarmige Feile vor, wie sie früher schon Recamier angegeben hatte, und Rigal liess die Zangenarme rauh arbeiten, um durch Drehung derselben den angebohrten Stein zu zerreiben (Foret à chemise).

Alle diese verschiedenen Instrumente, welche den Stein anbohren, aushöhlen oder zerreiben sollten, erwiesen sich bei einigermassen harten Steinen als unzureichend. Denn, war auch der Stein vielfach durchlöchert, oder bis auf eine dünne Schale ausgebohrt, so musste er durch das Schliessen der Zangenarme doch erst noch zerquetscht werden, und hierzu reichte in der Regel die Kraft nicht aus. Das Instrument versagte, oder man riskirte das Abbrechen der Zangenarme. Schon Civiale, Amussat und Leroy-d'Etiolles hatten sich zu diesem Zerquetschen eigener Zangen bedient, die der Hunter'schen Harnröhrenzange (Fig. 209, § 301) nachgebildet, nur etwas stärker gearbeitet waren und durch Schrauben fest geschlossen werden konnten. Weiss (London) krümmte die Zangenarme, so dass sie geschlossen die Biegung eines Catheterschnabels hatten und liess zwischen den geöffneten Branchen eine kleine Säge hervortreten, welche den Stein durchsägen sollte. Aber erst Jacobson (1830) construirte ein Instrument, welches neben dem Vortheil des bequemen Einführens hinreichend Kraft besass, um auch härtere Steine zu zermalmen. Der *Lithotripter* Jacobson's besteht aus einer starken, geraden Canüle, aus welcher zwei bewegliche, oben durch ein Charnier verbundene Stäbe herausragen. Liegen diese dicht aneinander, so stellen sie den gebogenen Schnabel eines Catheters dar, werden sie aber durch das Drehen einer am Griff befindlichen Schraube von einander entfernt, so bilden ihre Enden, von welchen das an der convexen Seite liegende gegliedert ist, eine Schlinge (S), die den Stein fassen und während des allmäligen Zurückschraubens zerquetschen kann. Fig. 242 stellt eine von Dupuytren angegebene Modification dar, an welcher der eine Stab vielfach gegliedert ist.

Uebertroffen und sammt seinen Vorgängern verdrängt wurde der Lithotripter Jacobson's von dem *Percuteur* Heurteloup's (1832), dessen Construction allen heute gebräuchlichen Lithotriptoren zu Grund liegt, wenn auch mit der Zeit vielfache Veränderungen und Verbesserungen vorgenommen wurden. Bei geschlossenen Branchen bildet das Instrument einen Metallcatheter mit kurzem, breitem Schnabel (Fig. 243 b). Sind die Branchen geöffnet, so erkennt man, dass dieser Schnabel aus einer vorderen, rinnenartig ausgehöhlten, der „weiblichen" (W) und aus einer hinteren, soliden, an der Convexität gerifften, der „männlichen" Branche (M) besteht. Die männliche Branche passt genau in die Oeffnung der weiblichen hinein, und ihr Stab bewegt sich schlittenartig in dem Stabe der letzteren. Man kann nun durch Hammerschläge auf die Platte (P) den männlichen Arm kräftig

in den weiblichen eintreiben — daher *Percuteur* (percutere = klopfen) — und den zwischen den Branchen gefassten Stein zerklopfen; man kann aber auch von der geringeren, aber gleichmässiger wirkenden Kraft der *Schraube* Gebrauch machen, wie sie Touzay zuerst angebracht hat. Ségalas versah den männlichen Arm mit einer Flügelschraube, Civiale mit einem Rad, Charrière endlich verwandelte das äusserste Ende des männlichen Armes in eine Zahnstange und setzte diese durch einen Triebschlüssel in Bewegung. Zu dem Zweck steckt man den Schlüssel (T) in die Oeffnung (O) und lässt seine Kämme in die Einschnitte des Zahnstabes eingreifen. Die anfängliche Distanz zwischen den Punkten c und d zeigt, wie weit die Branchen in der Blase auseinander stehen; die Länge der Linie c d entspricht also dem Durchmesser, in welchem der Stein gerade gefasst ist. Diese Bestimmung ist besonders wichtig, wenn wir den Lithotripter nicht zu lithotriptischen Zwecken, sondern zur Stellung einer exacten Diagnose benutzen (§ 325).

Die Operation selbst, die „lithotriptische Sitzung", verläuft ungefähr in der folgenden Weise: Der Lithotripsie muss eine gründliche Ausspülung der Blase mit antiseptischen Lösungen, stärkeren oder schwächeren, je nach dem Grade der Cystitis vorausgehen (§ 314). Der Kranke, welcher nicht narkotisirt wird,



Fig. 243.

Heurteloup's Percuteur oder Lithotripter. Modification von Carrière. a. Hinteres Ende des Instrumentes. b Vorderes Ende des Instrumentes. P Platte für den Hammerschlag. T Triebschlüssel. O Oeffnung für den Triebschlüssel. M Männliche Branche. W Weibliche Branche. ½ d. nat Gr.

weil er während der Operation den Chirurgen durch seine Angaben unterstützen soll (über Narkose bei Litholapaxie § 335), liegt auf dem Rücken und zwar mit dem Becken etwas höher, als mit dem übrigen Rumpfe, damit der Stein die Vertiefung hinter dem mittleren Prostatalappen am Blasengrunde verlässt und sich mehr an die hintere Blasenwand anlegt. Das Einführen des geschlossenen Instrumentes in die, vorher mit einer schwachen, antiseptischen Lösung angefüllte Blase geschieht nach denselben Regeln wie das des Metallcatheters (§ 290). Dann wird der Schnabel gegen die hintere Blasenwand gedrängt und der männliche Arm nach vorn angezogen, so dass sich die Branchen öffnen. Jetzt wendet man das geöffnete Schnabelende gegen die rechte oder linke seitliche Blasenwand, unter Umständen auch durch eine Drehung um 180° gerade gegen den Blasengrund und die hintere Blasenwand, und sucht durch versuchsweises Schliessen der Branchen den Stein zu fassen. Thompson unterlässt die vorgängige Füllung der Blase, damit die Blasenwandungen den Stein zwischen die Branchen des Instrumentes drängen. Sobald man sich davon überzeugt hat, dass der Stein fest zwischen den Branchen liegt, greift man zu dem Triebschlüssel und macht einige kräftige Umdrehungen. Das Nachlassen des Widerstandes zeigt, dass der Stein zersprengt ist. Gibt der Stein nicht nach, so nimmt man den Hammer und zerklopft den Stein mit einigen kurzen Hammerschlägen. Bei der ganzen Operation

darf der Kranke erhebliche Schmerzen nicht fühlen; sobald er über lebhafte Schmerzen klagt, so ist wahrscheinlich die Blasenschleimhaut für sich oder mit dem Steine zwischen den Branchen eingeklemmt. Dann muss man die Branchen sofort öffnen und durch Drehen des Instrumentes die gefassten Theile loszumachen suchen. Dasselbe hat zu geschehen, wenn neben dem Lithotripter grössere Mengen Blut aus der Blase fliessen. Nur eine fast unblutig ausgeführte Lithotripsie kann als wohl gelungen gelten. Am Schlusse der Sitzung muss der männliche Arm durch Schraube oder Hammer dem weiblichen vollkommen angenähert werden, denn, wenn grössere Steintrümmer zwischen den Branchen liegen bleiben, so ist es ohne Verletzung der Harnröhre unmöglich, den dicken Schnabel wieder herauszuziehen.



Fig. 244.
Doppelläufiger Catheter zur Ausspülung der Blase von Nott. a Oeffnung für die Einspritzung. b Oeffnung für das Abfliessen der eingespritzten Flüssigkeit.

§ 334. Die Nachbehandlung der Lithotripsie. Prognose der Lithotripsie.

Nachdem das Instrument vorsichtig herausgezogen wurde, ist die „Sitzung" zwar noch nicht zu Ende, aber was nun folgt, bildet schon den Uebergang zur Nachbehandlung. Es müssen nämlich die durch den Lithotripter geschaffenen Steintrümmer herausbefördert werden. Zu diesem Zwecke dienten früher dicke Metallcatheter, mit grossen seitlichen Augen, durch welche lauwarmes Wasser eingespritzt wurde. Der abfliessende Flüssigkeitsstrom führte die Trümmer mit sich in den Catheter und nach aussen ab. Besser sind *doppelläufige Catheter*, besonders der in Fig. 244 abgebildete von Nott, dessen grosse Augen ein freies Abströmen der Trümmer gestatten; oder man bedient sich eines unten offenen Catheters, auf dessen Pavillon ein Gummiballon aufgesetzt ist. Wird dieser durch Zusammenpressen luftleer gemacht, so saugt er den Inhalt der Blase sammt den Steintrümmern an — Apparat von Clover. Einen noch zweckmässigeren Entleerungsapparat werden wir bei der *Litholapaxie* (§ 335) kennen lernen. Als Ausspülungsflüssigkeit nur lauwarmes Wasser anzuwenden, entspricht nicht mehr unserer heutigen aseptischen Chirurgie. War die Blase vor dem Einführen des Lithotripter mit stärkeren Antisepticis (§ 314) gründlich gereinigt worden, so können jetzt schwächere Lösungen genommen werden; immerhin schliesse man mit einer stärkeren, die einige Minuten mit der Blasenschleimhaut in Berührung bleibt. In den ersten Stunden und Tagen nach der Lithotripsie sind diese antiseptischen Ausspülungen zu wiederholen. Die Wahl des Mittels und die Häufigkeit der Ausspülung richtet sich nach dem Verlaufe. Bei ammoniakalischem oder gar bei fauligem, stinkenden Harne, bei hohem, septischen [illegible] muss diese Behandlung energisch, eventuell unter Benutzung der Chlor[illegible] (§ 314) durchgeführt werden; bei saurem Harne und fieberlosem Zu[illegible] einige Ausspülungen mit schwachen antiseptischen Mitteln (§ 328). [illegible]schlusse der lithotriptischen Sitzung, nach mehrfach wiederholter Injectionsflüssigkeit klar und ohne Steinbröckel ab, so ist damit

noch nicht gesagt, dass alle Trümmer entfernt wurden. Einzelne sind überhaupt zu gross, um die Blase zu verlassen, andere gerade so gross, dass sie zwar nicht in den Catheter gelangen, aber später bei der Harnentleerung in die Harnröhre gerathen und hier stecken bleiben können. Für diese Fälle eignen sich dann die verschiedenen Verfahren, welche zur Entfernung der Fremdkörper aus der Harnröhre in § 301 schon beschrieben worden sind.

Was nach der ersten Sitzung zurückbleibt, wird Gegenstand der zweiten und der folgenden Sitzungen. Einzelne Autoren stellten in Betreff der Länge und der Häufigkeit der Sitzungen bestimmte Regeln auf; so sollte keine länger, als 5 Minuten dauern, zwischen je zweien sollte ein Zwischenraum von mindestens 3 oder 5 Tagen liegen u. s. w. Die Begründung solcher Vorsichtsmassregeln liegt darin, dass jeder einzelnen Sitzung ohne die Schuld des Arztes oder des Kranken ein sehr heftiger Reizzustand der Blase folgen kann, dessen Erscheinungen durchaus denjenigen einer acuten Cystitis (§ 313) entsprechen. Diese Cystitis kann zu den höchsten Graden anwachsen und sogar *als diphtheritische und gangränescirende Cystitis* (§ 312) *das Leben bedrohen und vernichten. Die Lithotripsie ist also keineswegs ein so ungefährliches Verfahren*, wie dies die Laien und auch manche Aerzte glauben, weil bei der Lithotripsie nicht „geschnitten" werde. Sie weist vielmehr eine nicht unerhebliche Sterblichkeit auf, und Thompson, ein Meister in der Lithotripsie, berechnet auf 422 Fälle seiner Praxis eine Sterblichkeit von 7,5 %. Ganz im Gegensatze zu den eben erwähnten Vorschriften hat Bigelow die Zertrümmerung des Steines in *einer einzigen* Sitzung empfohlen und will hierdurch gerade die Reizung der Blasenschleimhaut und die nachfolgende Cystitis auf das geringste Mass beschränken. Wir werden das Nähere im folgenden Paragraphen besprechen und wollen hier zunächst den eigentlichen Ursachen dieser Cystitis nach Lithotripsie nachforschen.

Die scheinbar zufällige Cystitis, welche der einen Sitzung folgt, nach der anderen ausbleibt, erklärt sich nach der gegenwärtigen Auffassung von den Ursachen der Entzündung (Allg. Thl. § 14) dadurch, *dass in jedem Steine Spaltpilzkeime eingeschlossen sind oder mindestens eingeschlossen sein können, welche durch die Zertrümmerung des Steines frei und gleichsam über die Blasenschleimhaut ausgestreut werden.* Aus dieser verderblichen Saat entwickelt sich die Cystitis und unter Umständen die diphtheritische Form derselben. Die Keime selbst stammen aus dem Harne, dessen Niederschläge den Stein bilden. Sie verhalten sich, wenn wir Meckel's „Mikrogeologie" weiter führen wollen, zum Steine wie der Einschluss grösserer Pflanzen und Thiere zu den Tertiärgesteinen. Schon der normale Harn kann solche Keime enthalten. Deshalb kann auch jeder harnsaure und jeder oxalsaure Kalkstein eine geringe Anzahl derselben bergen; sehr zahlreich aber sind diese Keime in den Phosphatsteinen, welche ihre Entstehung der fauligen Zersetzung des Harnes verdanken (§ 323). Bei Phosphatsteinen bilden die Spaltpilze geradezu einen bedeutenden Bestandtheil der gesammten Masse. Da nun viele harnsaure und oxalsaure Kalksteine eine Hülle von Phosphaten besitzen, so wird es begreiflich, wie die Cystitis oft eine Folge der Lithotripsie sein muss. Ob diese nun in milder Form oder mit der grössten Intensität verläuft, das hängt von der im voraus unbestimmbaren Qualität der Spaltpilze ab, welche im Steine eingeschlossen sind, von ihrer Lebens- und Fortpflanzungsfähigkeit, zum Theil aber auch von dem Boden, auf welchem sie sich ansiedeln, also von der Beschaffenheit der Blasenschleimhaut. Kleine Risse in derselben, Verletzungen durch den Lithotripter und durch scharfkantige Steinfragmente, aber auch Auflockerung und Hyperämie durch vorausgegangene Cystitis werden für die Ansiedelung der neuen Spaltpilzcolonien die günstigsten Verhältnisse darbieten. *Jede lithotriptische Sitzung also, ja schon jeder lithotriptische Versuch kann eine septische*

Cystitis hervorrufen, und nur die streng antiseptische Ausführung und Nachbehandlung der Lithotripsie vermag diese Gefahr zu beseitigen.

§ 335. Die Litholapaxie.

Die oben genannten Gefahren, welche mit jeder Lithotripsie verbunden sind und sich durch die öftere Wiederholung derselben entschieden steigern, haben Bigelow in neuerer Zeit veranlasst, die *Litholapaxie* (über das Wort § 333) auszubilden, nachdem früher schon einzelne französische Chirurgen (Leroy d'Etiolles, Courty, Rigal u. A.) nach denselben Grundsätzen die Lithotripsie ausgeführt hatten. Die Principien der Litholapaxie sind folgende: Es soll in einer einzigen Sitzung, auch wenn sich diese über eine Stunde hinaus erstrecken muss, der ganze Stein in so kleine Bruchstücke zertrümmert werden, dass sie sämmtlich mit einmal entleert werden können. Der von Bigelow hierzu benutzte Lithotripter unterscheidet sich von dem gewöhnlichen nur dadurch, dass das Instrument sehr dick und kräftig ist, also schnell und sicher den Stein zerbricht. Eigenthümlich aber ist der Entleerungsapparat (Fig. 245), welcher es ermöglicht, die Steintrümmer rasch und vollständig aus der Blase zu entfernen. An dem starken, rechtwinkelig gebogenen Metallcatheter befindet sich unten eine einzige, grosse, nagelförmige Oeffnung (O); an seinem oberen Ende aber, dem Pavillon, ist ein ziemlich dicker Gummischlauch angebracht, der mit einem Kautschuckballon (B) in Verbindung steht. Mit Hülfe dieses Kautschuckballons, welchen man abwechselnd zusammenpresst und sich ausdehnen lässt, wird das in die Blase eingespritzte Wasser in einer fortdauernden wirbelnden Bewegung erhalten, bald eingepresst, bald angesogen. Unten an dem Ballon ist ein Glas (G) angeschraubt, in welches der Flüssigkeitsstrom ebenfalls eingetrieben wird und die zu Pulver umgewandelten Steintrümmer absetzt. Bei grossen Steinen muss man das gefüllte Glas öfters abschrauben und entleeren, um dann wieder neue Mengen des Steinpulvers aufzufangen. Aehnliche Apparate — *„Aspiratoren"* — sind von Thompson, Corradi, Gujon, Otis u. A. angegeben worden. Die lange Dauer der Litholapaxie, besonders in ihrem ersten Theile, in welchem die kleinen Bruchstücke immer wieder aufs Neue gefasst und zermalmt werden müssen, erfordert die Chloroform-

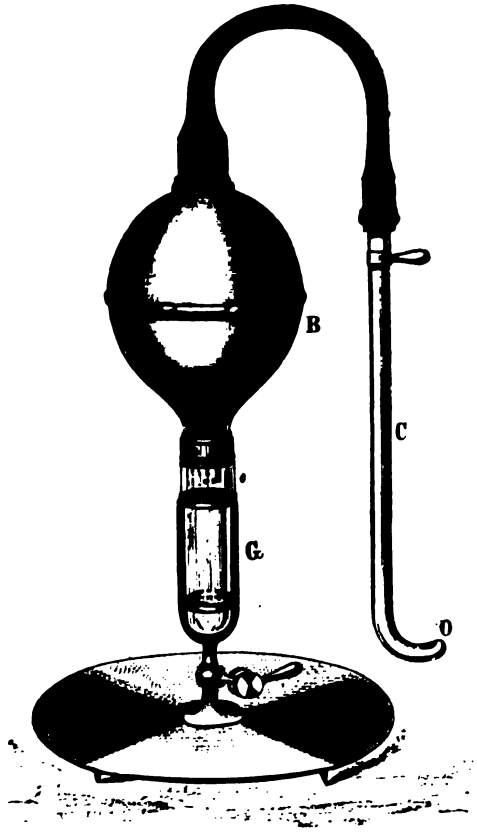

Fig. 245.
Apparat zum Ausspülen der Blase nach Litholapaxie von Bigelow. C Catheter. B Ballon. G Glas zum Auffangen der Steintrümmer. ½ d. nat. Gr.

narkose, wenn man es nicht vorzieht, nach dem Vorgange von P. Bruns die Blase durch Einspritzen von 40—50 Grm. einer 2 % Cocaïnlösung local zu anästhesiren (Allg. Thl. § 161).

Gewiss ist zuzugestehen, dass nach dem Verfahren Bigelow's die Cystitis seltener auftritt, als nach der gewöhnlichen Lithotripsie, obgleich die Blasenschleimhaut mechanisch weit mehr misshandelt wird, als in einer einfachen lithotriptischen Sitzung. Doch irrt Bigelow, wenn er meint, es liege das in der raschen Beseitigung des mechanischen Reizes, welcher von den in der Blase verharrenden Steintrümmern ausgehe. Die guten Erfolge seiner Operationsmethode, welche auch in England verdiente Anerkennung gefunden hat, sind vielmehr unseres Erachtens auf die rasche und vollständige Entfernung der dem Steine anhaftenden und in ihm eingeschlossenen Spaltpilze zu beziehen. In dieser Hinsicht ist von einer Combination der Litholapaxie mit der antiseptischen Ausspülung der Blase zu erwarten, dass die *Litholapaxie* kaum mehr ernste Lebensgefahren mit sich bringt.

§ 336. Vergleichende Würdigung der Lithotripsie, der Cystotomia suprapubica und der Cystotomia perinealis.

Bei Betrachtung der Concurrenz zwischen der Lithotripsie und der Cystotomie sind diejenigen Contraindicationen gegen die Lithotripsie besonders zu beachten, welche ihre Freunde früher selbst zugestanden haben. Die frühere Lehre lautete ungefähr, *man solle nicht lithotripsiren* 1) *bei Kindern*, weil hier die Harnröhre zu eng sei, um einen genügend starken Lithotripter einführen zu können, die Harnröhre werde durch das Instrument eingerissen und erschwere auch die Entleerung der Bruchstücke; 2) *bei oxalsauren Kalksteinen*, weil diese so fest seien, dass der Lithotripter an dem Steine sich verbiege, ja sogar zerbrechen könne, ohne den harten Stein zu zersprengen; 3) *bei sehr grossen Steinen;* 4) *bei hochgradiger Cystitis*, welche den Stein complicirt, hier könne die Reizung der Blase durch die Lithotripsie zu bedeutend und lebensgefährlich werden; 5) *bei hochgradiger Schwellung der Prostata* und bei *engen Stricturen*. Die beiden ersten Contraindicationen liegen auf dem Gebiete der instrumentellen Technik und können auf technischem Wege beseitigt werden. Englische Instrumentenmacher (Weiss, Mayer u. Meltzer in London u. A.) haben für Kinder zierliche Lithotripter von geringem Querschnitte hergestellt, welche trotzdem der nöthigen Festigkeit nicht entbehren. Instrumente aus härtestem Stahl überwinden auch den Widerstand der oxalsauren Kalksteine. Thompson, einer der erfahrensten Specialisten auf dem Gebiete der Steinkrankheiten, *lehrt jetzt, dass man weder das kindliche Alter, noch die Härte des Steines mehr als Contraindicationen gegen die Lithotripsie betrachten solle.* Die dritte Contraindication, die bedeutende Grösse des Steines, fällt von selbst weg, je mehr es gelingt, schon in den frühen Stadien der Krankheit die richtige Diagnose zu stellen und demgemäss früh zu handeln. Kranke mit faustgrossen Steinen gehören schon jetzt in civilisirten Ländern zu den grössten Seltenheiten. Was die vierte Contraindication betrifft, so lehrt der Inhalt der §§ 334 und 335, dass hier die Neuzeit erfolgreich bestrebt war, auch sie zu beseitigen; die fünfte endlich trifft nur für eine kleine Zahl von Fällen zu.

So hat sich ohne Zweifel, und zwar besonders durch die Bemühungen von Thompson und Bigelow das Gebiet der Lithotripsie erheblich erweitert; das Verfahren hat eine sichere Grundlage gewonnen und ist gefahrloser geworden. Ein Bedenken freilich ist auch heute noch nicht beseitigt: *ist der Erfolg der Lithotripsie ein sicherer?* Hierbei hängt Vieles vom Geschicke des Operateurs ab. Specialisten, welche über eine Erfahrung von Hunderten solcher Operationen gebieten, werden die Zertrümmerung des Steines und die Entleerung seiner Stücke sicherer

und vollständiger erzielen, als Chirurgen, welche in „steinarmen" Gegenden nur gelegentlich einmal die Lithotripsie auszuführen haben. Aber auch der geübteste Specialist kann keine absolute Sicherheit darüber haben, ob nicht doch ein kleinstes Stückchen des Steines nach der Lithotripsie zurückgeblieben ist und den Kern für einen neuen Stein bilden wird; jedenfalls kann er nicht so sicher sein, als der Operateur, welcher nach vollendeter Cystotomie die Blase mit dem Finger abtastet und sich überzeugt, dass nichts mehr in der Blase liegt. *Recidive des Steines werden also durch die Lithotripsie nicht so sicher verhütet, als durch die Cystotomie.*

Was die *Gefahr für das Leben* angeht, so ist es schwer, zu entscheiden, ob sie bei der Lithotripsie grösser ist, oder bei der Cystotomie. Thompson zählte bei 422 Fällen von Lithotripsie seiner Praxis 7,5 % Todesfälle, während er bei 78 Fällen von Cystotomie eine Mortalität von 37 % hatte. Indessen lässt sich hieraus kein richtiger Schluss ziehen, weil die Fälle von sehr grossen Steinen und die mit schwerer Cystitis complicirten jedenfalls der Cystotomie zugefallen sind. Beide Verfahren, die Cystotomie und die Lithotripsie, haben durch Anwendung der Antiseptik viel von ihrer Gefahr verloren, und man darf, ceteris paribus, *die Gefahr der Cystotomie heute wohl geringer schätzen, als die der Lithotripsie,* weil bei ihr der aseptische Verlauf mit grösserer Sicherheit geregelt werden kann, als bei der Lithotripsie. Der freie Abfluss des Harnes aus der drainirten Wunde, der freie Zugang, welchen sie für die antiseptische Berieselung darbietet, sind Vortheile der Cystotomie gegenüber der Lithotripsie. Wir kommen nach alledem zu dem Schlusse: *Beide Verfahren, die Cystotomie und die Lithotripsie, sind nebeneinander berechtigt: doch liegt, zumal für den nicht specialistischen Operateur, die grössere Sicherheit des Erfolges, sowohl was das Recidiv, als was die Erhaltung des Lebens betrifft, auf der Seite der Cystotomie.*

Mussten wir, trotz der hohen Entwickelung, welche die Lithotripsie in jüngster Zeit erfahren hat, der Cystotomie ihre volle Berechtigung wahren, so behält auch die Frage, *ob Cystotomia suprapubica* (§ 328), *ob Cystotomia perinealis* (§ 330), ihre Bedeutung. Ja, sie ist gerade im letzten Decennium besonders brennend geworden, seit der alte und schwerwiegendste Einwand gegen die Cystotomia suprapubica, *die Gefahr einer Verletzung des Peritoneum,* durch das Verfahren von Petersen (§ 328), wenn nicht gerade vollständig beseitigt, so doch sehr abgeschwächt worden ist. Wir sagten, nicht vollständig beseitigt, denn, wenn auch der Colpeurynter im Mastdarme die gefüllte Blase mehr, als irgend ein anderes Mittel, nach oben schiebt und das vom Peritoneum freie Spatium vergrössert, so bleibt doch immer *das individuell wechselnde Verhalten des Peritoneum zur vorderen Blasenwand.* Ueber dieses Verhalten aber gibt keine Untersuchung vor Beginn der Operation Aufschluss, und man wird unter solchen Umständen auch dem geübtesten Operateur keinen Vorwurf machen können, wenn ihm die unheilvolle Verletzung des Bauchfelles begegnet. Sollen im Uebrigen die einzelnen Vortheile der beiden Verfahren kurz aufgezählt werden, so lässt sich für die *Cystotomia suprapubica* anführen: *Die C. suprapubica wird unter geringerer Blutung ausgeführt, sie gefährdet die Genitalfunctionen nicht* (§ 331), *sie gewährt für grössere Steine mehr Raum, sie führt in kürzerer Zeit zur Heilung.* Diesen Vortheilen der C. suprapubica stehen folgende Vortheile der C. perinealis gegenüber: *Die C. perinealis führt niemals zu einer Verletzung des Peritoneum; die Wunde der Blase liegt an der tiefsten Stelle der Blase und sichert den Abfluss des Harnes; die Wundflächen sind zur Harninfiltration weniger geneigt, als bei C. suprapubica.* Wägt man jene Vortheile gegen diese ab, so sinkt die Wagschale zu Gunsten der C. perinealis. Doch sind wir weit entfernt, hier den einseitigen, principiellen Standpunkt zu vertreten; *nicht die Schulmeinung, sondern die vorurtheilsfreie Untersuchung des einzelnen Falles soll die Hand des Chirurgen*

leiten. So ist *bei Kindern die C. suprapubica eine wohl berechtigte Operation,* weil sich hier das Peritoneum in der Regel nicht sehr weit nach vorn herabsenkt und weil die Erhaltung der Genitalfunction für die Zukunft besonders wichtig ist. Bei alten Leuten dagegen wird die C. suprapubica auf seltene und besondere Fälle zu beschränken sein, z. B. auf solche mit sehr grossem Stein oder mit einer vorausgegangenen Punctio vesicae.

Die Sterblichkeit nach Lithotomie beträgt im kindlichen Alter nur wenige Procent und steigt im höheren bis zu 30 % und noch darüber hinaus. Eine sehr geringe Mortalität der Lithotomie berechnet Greenhow auf 1851 in Ostindien ausgeführte Operationen; dieselbe betrug nur 6,33 %. Ein Vergleich der Mortalität nach Cystotomia suprapubica und nach Cystotomia perinealis ist ohne Werth, da die grossen Steine, welche ja fast ausnahmslos mit schwerer Cystitis complicirt sind, meist der Cystotomia suprapubica zugewiesen wurden.

§ 337. Die Behandlung der Blasensteine bei dem Weibe.

Im Anschlusse an die chirurgische Behandlung der Blasensteine beim Manne sollen hier auch die Verfahren der Lithotomie beim Weibe Erwähnung finden, wenn auch sonst die Erkrankungen des weiblichen Urogenitalapparates unberücksichtigt bleiben und den Compendien der Gynäkologie überwiesen werden mussten.

Die Kürze und Weite der weiblichen Harnröhre lassen es selten zur Bildung grosser Steine in der Blase kommen, weil die Steine, mögen sie nun aus dem Nierenbecken stammen, oder durch Sedimentirung in der Blase entstehen, sehr bald ihren Weg nach aussen finden. Die wenigen grossen Steine, welche beobachtet werden, sind meist durch Fremdkörper bedingt, welche bei onanistischen Versuchen in die Blase gerathen, besonders durch Haarnadeln.

Zur Entfernung mittelgrosser Steine ist an der kurzen und dehnbaren weiblichen Harnröhre ein Verfahren möglich, welches an der männlichen Urethra undenkbar ist, *die Erweiterung durch Pressschwamm oder aber in der Narkose* durch eigens construirte Dilatatorien (G. Simon § 340). Man schiebt dann unter Führung des Zeigefingers eine Kornzange mit schlanken Branchen ein, fasst den Stein und extrahirt ihn.

Sollte auch die dilatirte Harnröhre für die Extraction des Steines noch zu eng sein, so schafft entweder der *Vestibularschnitt* (s. unten) Raum, oder man kann den Stein zertrümmern, um ihn in kleinen Stücken zu extrahiren und den Rest durch Ausspülung zu entleeren. *Die Lithotripsie findet gerade in der weiblichen Harnblase ein sehr geeignetes Feld;* denn die Entleerung der Bruchstücke ist hier ausserordentlich erleichtert und die Sicherheit des Verfahrens eine vollkommene, da man sich nachher durch den in die Blase eingeführten Finger überzeugen kann, ob Reste zurückgeblieben sind.

Die eigentliche *Cystotomie* wird zur Entfernung eines Steines aus der weiblichen Blase nur sehr selten nothwendig. Man hat dann die Wahl zwischen der *C. suprapubica*, der *C. vaginalis* (Kolpocystotomie) und der *C. vestibularis.* Für grosse Steine ist wohl die C. suprapubica vorzuziehen. Sie wird genau so ausgeführt, wie bei dem Manne (§ 328) und ist relativ ungefährlicher, weil sich beim Weibe das Peritoneum in der Regel nicht weit an der vorderen Blasenwand nach unten erstreckt. Einen noch freieren Zugang zu der Blase erreicht man freilich durch die *C. vaginalis*, aber diese Operation kann schwere Functionsstörungen zur Folge haben. Ihre Ausführung ist sehr leicht. Man schiebt ein geknöpftes Messer, mit der Schneide nach unten gerichtet, in die Harnröhre ein und spaltet die untere Wand der Harnröhre und der Blase bis in die Scheide. Nach Entfernung des Steines muss die Wunde sehr sorgfältig durch tiefgreifende Nähte ver-

einigt werden, welche man in der Scheide knotet. Statt des Längsschnittes ist auch ein Querschnitt durch die Blasenscheidenwand empfohlen worden, der unter Umständen die Extraction des Steines erleichtert. Erfolgt auf der ganzen Linie die primäre Vereinigung der Blasen- und Harnröhrenwunde, so ist die Operation wohl gelungen; drängt sich aber der Harn zwischen die Wundflächen und schneidet eine einzige Naht durch, so bildet sich eine lippenförmige *Fistula vesicovaginalis*. Die Kranken leiden an fortwährendem Harnträufeln, und die Zersetzung des Harnes in der Scheide und an den äusseren Genitalien führt zu den lästigsten Beschwerden. Um diese Fisteln zu schliessen, bedarf es besonderer Operationsmethoden, welche wir indessen, sammt den Operationen anderer Blasenscheidenfisteln, wie sie nach Verletzungen inter partum und durch gangränescirende Entzündungen post partum entstehen, den Handbüchern der gynäkologischen Operationslehre überweisen. In einigen Fällen (Mendel, Nankiwell u. A.) wurde beobachtet, dass der Stein durch Eiterung spontan in die Vagina gerieth und von hier entfernt werden konnte.

Der *Vestibularschnitt* (C. vestibularis) besteht in einer seitlichen Erweiterung der Harnröhre gegen den Rand der kleinen Schamlippe hin, unter Schonung der oberen Wand der Scheide. Dieser Schnitt wird ebenfalls mit dem geknöpften Messer ausgeführt. Spaltet man nach rechts und links, so lässt sich ein ziemlich freier Zugang zur Blase gewinnen. Die Methode ist vorwiegend am Platze, wenn der Versuch, den Stein aus der dilatirten Harnröhre herauszuziehen (s. oben), misslingt; dann ergänzt er die Dilatation der Harnröhre.

Ueber die Nachbehandlung des Steinschnittes vgl. §§ 329 und 331.

§ 338. Die angeborene Bauchblasenspalte. Ektopia vesicae.

Die angeborene Bauchblasenspalte ist eine Hemmungsbildung aus dem früheren Fötalstadium, in welchem die Allantoisblase nach aussen ragt und von den Bauchplatten noch nicht umwachsen ist. Denkt man sich die vordere Wand der Blase zerstört oder geborsten, so dass die Bauchdecken nur bis an den Rand des Defectes der vorderen Blasenwand gelangen können, so erhält man eine Vorstellung des angeborenen Fehlers. Die äussere Bauchhaut vereinigt sich mit der Schleimhaut der Blase in einer rundlichen Linie, welche annähernd dem frontalen Durchschnitte einer normalen Blase entspricht. Dabei wird die im Uebrigen normal entwickelte, hintere Blasenwand durch den intraabdominalen Druck convex nach vorn gedrängt, so dass an Stelle der Blase eine rundliche Erhebung liegt, welche bei Erwachsenen den Umfang einer Faust erreichen kann. Sie zeigt in der Regel eine dunkelrothe Farbe, da die Blasenschleimhaut durch die Zersetzung des Harnes und das Reiben der Kleider in einen chronisch-hyperämischen, fast granulirenden Zustand geräth. In der unteren Hälfte dieses rothen Wulstes erkennt man die Mündungen der Ureteren (Fig. 246 uu), aus welchen stossweise, mit kurzen Unterbrechungen, eine Reihe von Harntropfen hervorquillt. In die Ureteren kann eine feine Sonde eingeführt und bequem bis zum Nierenbecken geschoben werden. Die Vorwölbung der hinteren Blasenwand hat der Erkrankung auch die Namen *Prolapsus der hinteren Blasenwand* und *Ektopia* oder *Exstrophia vesicae* eingebracht. Treffend sind diese Bezeichnungen schon deshalb nicht, weil die Vorwölbung in den einzelnen Fällen sehr verschieden ausgeprägt ist, selbst gänzlich fehlen kann.

Die Spaltbildung setzt sich gewöhnlich durch die Symphysis ossium pubis hindurch in die vordere Wand der Harnröhre fort. Bei weiblichen Individuen, welche an dieser Missbildung leiden, endet die hintere Blasenwand, entsprechend der Kürze der Harnröhre, in eine kurze, offene Rinne; bei männlichen dagegen, und diese bilden die Mehrzahl, verläuft auf dem Rücken des verkümmerten Penis

und auf der Glans eine längere, nach oben offene Halbrinne (Fig. 246 r). Die Vorhaut hängt in Form eines kurzen Vorhanges (p) zu beiden Seiten der offenen Rinne nach unten, so dass an der Stelle, wo sich normal das kurze Frenulum befindet, die Vorhaut gerade am längsten entwickelt ist. Hodensack und Hoden können sich normal verhalten; doch kommt bei dieser Missbildung nicht selten auch mangelhafte Entwickelung der Hoden, die Bildung grosser äusserer Leistenbrüche (§ 272), Kryptorchismus (§ 352), endlich Spaltung des Hodensackes in zwei Hälften vor, so dass eine Aehnlichkeit mit den grossen Schamlippen des Weibes entsteht. Die Symphysis ossium pubis ist niemals vereinigt; nicht selten kann man einige Finger zwischen die verkümmerten Aeste der beiden Schambeine legen. Die M. M. recti abdominis sind oft noch eine Strecke weit nach oben von der Bauchspalte mangelhaft entwickelt, ja zuweilen setzt sich die Diastase der Muskeln (d) unter der vereinigten Haut bis zum Nabel hin fort. In dieser Diastase der Linea alba liegt dann oft eine Hernia abdominalis (§ 271).

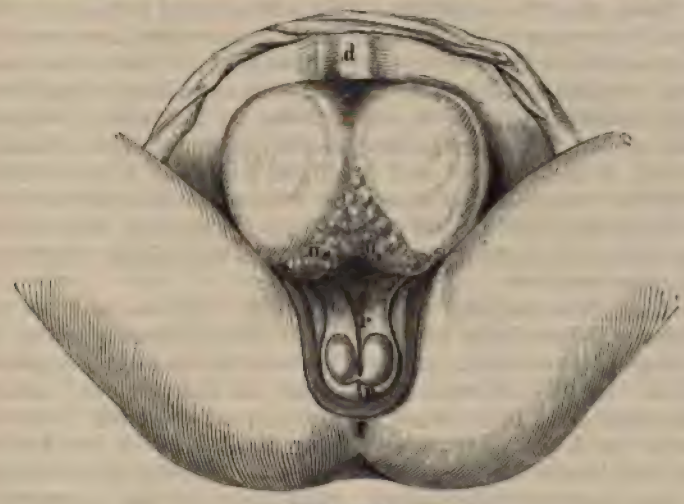

Fig. 246.
Angeborene Bauchblasenspalte. d Diastase der M. M. recti. u u Mündung der Ureteren. r Rinne der Urethra. p Praeputium.

Der Zustand der angeborenen Bauchblasenspalte ist für die Kranken sehr unangenehm, selbst qualvoll. Der Harn benetzt fortwährend die Haut in der Umgebung der Spalte, besonders an der Innenfläche der Oberschenkel, zersetzt sich hier und erzeugt oberflächliche Entzündungen, Eczem, Intertrigo, heftiges Jucken und Brennen. Die Kleider, welche ebenfalls fortwährend vom Harne benetzt werden, verbreiten einen so unerträglichen Geruch, dass die Kranken von der menschlichen Gesellschaft ausgeschlossen werden. Mit *Harnrecipienten* kann man den Kranken nur eine geringe Erleichterung verschaffen, obwohl aus Kautschuk recht gute Apparate dieser Art hergestellt werden. Die grösste Schwierigkeit liegt in dem genauen Anschlusse des Recipienten an die Ränder der Spalte. Man sucht diesen zwar durch elastische Gurten zu erreichen, aber die verschiedenen Bewegungen des Körpers beim Gehen, Stehen und Sitzen führen nur zu leicht zu kleinen Verschiebungen, und der Urin drängt sich neben dem Recipienten heraus. Am meisten Linderung haben die unglücklichen Kranken durch häufig wiederholte Sitz- oder Vollbäder und häufigen Wechsel der Kleider. Leider können nur wohlhabende Kranke dieser Art sich eine solche Erleichterung verschaffen.

§ 339. Die operative Behandlung der angeborenen Bauchblasenspalte. Cystoplastik.

Indem Thiersch die Möglichkeit eines plastischen Verschlusses der höchsten Grade angeborener Bauchblasenspalte zeigte und die ersten guten Erfolge auf diesem Gebiete erzielte, begründete er die Operation der *Cystoplastik*. Auch Wood hat sich um die Ausbildung dieser Operation Verdienste erworben. Wie bei den meisten plastischen Operationen, so kann es auch hier nur unsere Aufgabe sein, die Grundzüge des Verfahrens aufzustellen; die Einzelheiten und Varianten müssen der Eigenthümlichkeit des speciellen Falles angepasst werden und ergeben sich aus den allgemeinen Grundsätzen der chirurgischen Plastik (Allg. Thl. §§ 188—190).

Zur Ergänzung des Defectes der vorderen Bauchwand steht die benachbarte Bauchhaut zur Verfügung; es lassen sich links und rechts am Defectrande Lappen mit oberer oder unterer Ernährungsbrücke bilden. So könnte man z. B. zwei Lappenpaare, welche jederseits ihre Ernährungsbrücke in der Mitte des Defectrandes haben, oben und unten über die vorgewölbte hintere Blasenwand vereinigen. Die Nähte, welche jedes Lappenpaar in der Mitte verbinden, kommen aber dann gerade über den am meisten gewölbten Theil der hinteren Blasenwand zu liegen und geben daher leicht nach. Deshalb ist es besser, auf jeder Seite einen langen Lappen zu bilden, so dass der linkseitige Lappen bis zum rechten, der rechtseitige bis zum linken Defectrande reicht. Wäre eine zu mangelhafte Ernährung dieser grossen Lappen zu befürchten, so kann man sie nach dem Rathe Billroth's zuerst als Brückenlappen vorbilden und granuliren lassen; sie schrumpfen dann auch nicht so stark. Die eine Ernährungsbrücke wird erst getrennt, wenn der stark vascularisirte Lappen in seine neue Stellung übergeführt werden soll. Dieses Verfahren sichert den Erfolg sehr erheblich.

In keinem Falle empfiehlt es sich, den Defect in einer einzigen Operation zu verschliessen. Der Erfolg ist dann immer sehr in Frage gestellt. Vielmehr bilde man zuerst eine obere Querbrücke, dann eine untere und vereinige nun beide in der Mitte. Ist so eine breite Brücke über den Defect hinweg gewonnen, so vernäht man den oberen Brückenrand mit dem oberen Defectrande. Sowohl bei dem Ausschneiden der Lappen, als auch bei ihrer Befestigung in den Anfrischungslinien des Defectrandes ist die § 338 erwähnte, mangelhafte Entwickelung der Bauchmuskeln wohl zu berücksichtigen. Das Peritoneum liegt hierdurch der äusseren Haut sehr viel näher und kann leicht angeschnitten werden, ein Ereigniss, welches, ähnlich wie bei fehlerhafter Ausführung der Cystotomia suprapubica (§ 328), den Tod zur Folge haben könnte.

Am unteren Rande der gebildeten Brücke, in der Gegend der Symphysis ossium pubis, bleibt nun immer noch ein Stück des Defectes übrig. Bevor man an die Schliessung dieses Restes geht, muss die offene Rinne der Harnröhre an der Wurzel des Penis überbrückt werden. Dies geschieht durch Lappen aus der Penis- und der Scrotalhaut, deren vortreffliche Eigenschaften zu plastischen Zwecken schon § 308 Erwähnung fanden. Im Nothfalle kann man die Lappen auch von der Innenfläche der Oberschenkel nehmen. In einem folgenden Acte wird nun die Brücke, welche über die Dorsalrinne des Penis geschlagen wurde, mit dem breiten, den Defect der Bauchwand zudeckenden Lappen durch Anfrischung und Naht verbunden. Jetzt fehlt noch die Vollendung der Harnröhre an dem vorderen Theile des Penis. Hierzu dient, wie Thiersch zeigte, sehr passend der Vorhang, welchen die Vorhaut bildet (§ 338). In ihre Basis wird ein querer Schlitz geschnitten, die Eichel durch diese Oeffnung hindurch gesteckt und nun der Rand der Vorhaut, welcher der neugebildeten oberen Harnröhrenwand zugekehrt ist, angefrischt und mit derselben vernäht. So kommt die Vorhaut in ihre richtige Stellung und hilft den vorderen Theil der Harnröhrenrinne in eine geschlossene Röhre verwandeln.

Die Reihenfolge der einzelnen Operationsacte kann verschieden bestimmt werden. Thiersch beginnt mit *dem Anlegen einer perinealen Harnfistel*, indem er eine Art Urethrotomia ext. ausführt. Diese Fistel soll während der nachfolgenden Operationen den Harn nach unten ableiten. Nun bildet er zuerst die Harnröhre, verschliesst sodann den Bauchwanddefect und vereinigt endlich die beiden, Harnröhre und Blase deckenden Lappen. Andere Chirurgen haben in anderer Reihenfolge operirt, so dass eine feststehende Regel in dieser Beziehung nicht gegeben ist. Immer handelt es sich also um eine Reihe von plastischen Operationen, welche in zeitlichen Zwischenräumen ausgeführt werden; zwischen je zwei Operationen muss ein Zeitraum von mindestens einigen Wochen liegen. So begreift es sich, dass bei hochgradigen Defecten Jahre verfliessen, bis das Ziel erreicht ist. Bevor man daher die operative Behandlung beginnt, vergewissere man sich, dass der Kranke nicht die nöthige Ausdauer verliert. Trendelenburg empfiehlt neuerdings, als Voract der eigentlich plastischen Operationen, die Knochenspaltränder der Symphyse durch seitlichen Druck einander zu nähern und verwendet hierzu einen breiten, das Becken hinten und seitlich umfassenden Ledergurt, dessen vor dem Bauch gekreuzte Enden mittelst Gewichtsextension angespannt werden. Bei einem 2½jährigen Knaben erreichte er so allmälig die Berührung der Symphysenstümpfe, die vorher 5 Cm. von einander abstanden. In hartnäckigen Fällen soll die Synchondrosis sacroiliaca jederseits mit dem Messer getrennt und dann der Gurtenverband angelegt werden.

Bei so viel Ausdauer von Seiten des Kranken und des Arztes wäre es zu wünschen, dass der functionelle Erfolg vollkommener wäre, als er wirklich ist. Leider *kann der vollkommene contractile Verschluss am Blasenhalse nicht hergestellt werden*, denn Muskelringe sind höchstens in Rudimenten vorhanden. Trendelenburg hat zwar in einem Falle von Epispadie ohne Blasenspalte durch Anfrischung am Blasenhalse und Lembert'sche Naht eine solche Verengerung erreicht, dass der Knabe 2 bis 3 Stunden den Harn halten konnte; in der grossen Mehrzahl der Fälle aber muss der Geheilte eine *bruchbandähnliche Vorrichtung* erhalten, deren Pelotte in den Knochenspalt der Symphyse zu liegen kommt und hier die neugebildete vordere Blasenwand so gegen die hintere andrängt, dass der Harn nicht abfliessen kann. Dann sammelt sich wirklich eine kleine Harnmenge in der Blase an. Will der Kranke Harn lassen, so lüftet er die Pelotte und lässt sie nachher wieder federnd in die Tiefe treten. In einem Falle, welchen ich nach der Thiersch'schen Methode erfolgreich operirte, liess ich um den Penis eine kleine, gepolsterte Schraubenklemme tragen, wie sie zum Zupressen von Kautschukschläuchen im Gebrauche sind und erzielte hierdurch einen mehrstündigen Abschluss der Blasenhöhle (Lossen). Wollen die Geheilten derartige Verschlussapparate nicht benutzen, so ist durch die Cystoplastik doch so viel erreicht, dass sich der Harnrecipient viel genauer um den Penis anlegen lässt, als um den ehemaligen breiten Defect.

§ 340. Die Geschwülste der Blase und der Prostata.

Die pathologische Anatomie zählt eine Reihe von Geschwulstbildungen an der Blase auf, welche indessen wegen ihrer Seltenheit für die chirurgische Praxis von geringer Bedeutung sind. So kommen an der Harnblasenwand *Myome und Myosarkome* vor, die aus glatten Muskelfasern bestehen, also *Leiomyome* darstellen; Englisch beschreibt *Cysten der hinteren Blasenwand*, welche sich aus den Müller'schen Gängen, oder aus dem Wolff'schen Körper, oder endlich aus den Samenbläschen entwickeln; eine eigene *Hydrocele* der Samenbläschen mit braunem Inhalte wird von Smith erwähnt. Ein grösseres Interesse nehmen *Dermoidcysten* der Blase in Anspruch. Man erkennt diese Geschwulstform, von welcher mehrere

Beobachtungen vorliegen, schon am Lebenden durch den Abgang von Haaren mit dem Harne (*Pilimictio,* Rayer), eine Erscheinung, die sonst nicht vorkommt. Denn dass sich auch ohne Dermoidbildung auf der Schleimhaut der Blase Haare entwickeln können, die sog. Trichiasis vesicae, ist nicht bewiesen und jedenfalls sehr zweifelhaft. Curling beobachtete einen Blasenstein, dessen Kern die Haare einer Dermoidcyste bildeten, und Blackman fand in einem Steine der weiblichen Blase als Kern einen Zahn, der aus einer geborstenen Dermoidcyste des Ovarium in die Blase gelangt war.

Während die eben aufgeführten Geschwulstformen sämmtlich seltene Vorkommen darstellen, sind die *Papillome,* sowohl die *gutartigen, echten,* als besonders die *bösartigen, cancroiden Papillome* relativ häufige Geschwülste der Blase. Beide Arten entwickeln sich bei älteren Individuen und sind anfänglich nicht leicht zu unterscheiden. Leider ist die Zahl der bösartigen Papillome weit grösser, als die der gutartigen. Es ist eine Eigenthümlichkeit des Epithelialcarcinomes der Blasenschleimhaut, dass es meist in Form papillärer Wucherungen auftritt, ähnlich dem Blumenkohle — „cauliflower-tumour" der englischen Autoren. Der Verlauf zeigt sehr bald den bösartigen Charakter des Papilloms. Durch den geschwürigen Zerfall treten faulige Zersetzungen des Harnes ein, er nimmt ammoniakalische Reaction an und wird intensiv stinkend. Dann setzen sich auf der Geschwulst Phosphate ab, die bei der Sondirung mit dem Catheter den Eindruck eines Blasensteines geben können. Die Aehnlichkeit mit Stein wächst durch den Eintritt von Blutungen, welche auf der geschwürigen Fläche entstehen, indessen doch in weit stärkerem Masse und viel häufiger als bei Stein auftreten. Die Zersetzung des Harnes ist bei diesen Carcinomen durch kein Mittel zu beseitigen, da sie durch das faulende Carcinomgewebe immer wieder eingeleitet wird. Alle Injectionen, auch die starken antiseptischen Lösungen (§ 314) bleiben erfolglos. Bevor noch das Carcinom durch seine Metastasen in anderen Organen das Leben bedroht, erfolgt in der Regel der Tod durch septische Cystitis und wiederholte Blutungen.

Eine Statistik über das Vorkommen des Blasencarcinoms hat Heilborn geliefert. Unter 4774 Obductionen aller Art wurde in 37 Fällen Blasencarcinom gefunden; es betraf 34 Frauen und nur 4 Männer. Diese Prädisposition des weiblichen Geschlechtes erklärt sich übrigens zum Theil dadurch, dass das Carcinom häufig von dem Cervix uteri aus secundär in die Blase hinein gewuchert war.

Die *Diagnose eines Blasentumors,* auf welchen starke und häufig wiederkehrende Blutungen und die Zersetzung des Harnes den Verdacht lenken, wird erst eine sichere, wenn deutlich erkennbare Geschwulstpartikel mit dem Harne entleert werden, oder aber die indirecte oder directe Palpation der Blasenwand einen Tumor erkennen lässt. In ersterer Hinsicht darf die genaue mikroskopische Untersuchung des Harnes nie unterlassen werden; sie stellt zuweilen durch den Nachweis von grossen, unregelmässig geformten, nesterartig zusammenliegenden Epithelzellen die Diagnose eines Carcinomes ausser allen Zweifel. In anderen Fällen lässt sie im Stich oder führt doch nur zu mehrdeutigem Resultate. Dann wird man sich zunächst an die Befunde der indirecten Palpation zu halten haben. Mittelgrosse und grosse Tumoren lassen sich von den Bauchdecken aus zuweilen fühlen, immer aber abtasten, wenn man bimanuell untersucht, d. h. mit der einen Hand oberhalb der Symphyse, mit der anderen im Rectum oder der Vagina palpirt, was unter Umständen in Narkose geschehen muss. Kleine und weiche Geschwülste entgehen oft auch der genauesten Palpation von aussen her. Hier bleibt, wenn nicht, wie in einem Falle von Dittel, die Cystoskopie (§ 294) volle Klarheit schafft, nur die *directe Palpation des Blaseninnern* übrig. Sie gibt vollen Aufschluss über Grösse und Sitz der Geschwulst und ermöglicht zugleich das Abreissen oder Abschneiden

kleiner Stücke, deren mikroskopische Untersuchung den Charakter des Tumors über allen Zweifel feststellt. Beim Weibe ist diese directe Palpation sehr erleichtert durch die Kürze und Ausdehnungsfähigkeit der Harnröhre, welche schon bei der Extraction von Blasensteinen (§ 337) hervorgehoben wurde. Zur methodischen Erweiterung der weiblichen Urethra hat G. Simon (1874) cylindrische, den gewöhnlichen Vaginalspecula nachgebildete Röhren angegeben, deren steigende Nummern in der Narkose rasch hinter einander eingeführt werden sollen. Gibt der Schleimhautring der äusseren Urethralmündung zu wenig nach, so schneidet man ihn oberflächlich ein. Auf solche Weise gelingt es ziemlich rasch, den Zeigefinger bohrend einzuführen und das Innere der Blase genau abzutasten, während die andere Hand über der Symphyse die vordere Wand der Blase dem Finger entgegendrängt. v. Volkmann und Thompson empfehlen beim Manne im zweifelhaften Falle den diagnostischen Medianschnitt der Harnröhre am Perineum.

Kleine gutartige Papillome kann man beim Weibe durch die *erweiterte Harnröhre* hindurch in Angriff nehmen. Zu ihrer Entfernung hat G. Simon eine ganze Reihe scheren- und kornzangenähnlicher Instrumente angegeben, welche unter Führung des Zeigefingers die Geschwulst abschneiden, abreissen und abquetschen. Die Möglichkeit, eine *Blasengeschwulst durch Cystotomie zu exstirpiren*, ist zuerst von Billroth nachgewiesen worden. Die Exstirpation betraf ein Myosarkom der Blase und führte zur Heilung. Dann folgten Kocher, v. Volkmann, Thompson, Humphry u. A. mit ähnlichen Operationen. Da die meisten Papillome der hinteren-unteren Blasenwand aufsitzen, so wird die *Cystotomia suprapubica* (§ 328) *gewöhnlich die zutreffende Operation sein.* Die vordere Blasenwand muss dann in der Quere breit gespalten werden, um Platz zu gewinnen und die Basis der Geschwulst zu erreichen. Ob man nun den Stiel mit dem Messer abtrennt und die Blutung durch Ligatur oder Thermokauter stillt, oder ob man aus Besorgniss vor der Blutung zum Ecraseur oder der galvanokaustischen Schlinge greift, das hängt von der Grösse der Geschwulst und der Breite des Stieles ab. Versuche, ohne Cystotomie den Stiel der Geschwülste mit dem Lithotripter abzudrehen, sind schon von Civiale angestellt worden, wie auch Desault, als er bei einem Steinschnitte statt des erwarteten Steines ein Carcinom fand, dasselbe durch Abdrehen des Stieles flott gemacht und mit der Zange entfernt haben soll (Bardeleben). Breit gestielte Carcinome bieten für die totale Entfernung enorme Schwierigkeiten und recidiviren in kürzester Zeit. In 3 derartigen Fällen (Sonnenburg, Czerny, v. Antal) wurde selbst die partielle Resection der vorderen und oberen Blasenwand unternommen und führte in dem von v. Antal zur Genesung. Doch werden auch solche Operationen kaum vor Metastasen in den retroperitonealen Lymphdrüsen sicher stellen.

Bis 1885 konnte Ebenau 106 Geschwulstexstirpationen an der Blase zusammenstellen, 61 bei Männern, 45 bei Frauen. Was die ersteren betrifft, so war 19 mal die Sectio alta (9 †), 4 mal die Sectio perinealis lateralis (1 †), 38 mal die Sectio mediana (11 †) gewählt worden. Bei Frauen kam 2 mal die Sectio alta, 3 mal der Vaginalschnitt (1 †) zur Ausführung; 1 mal wurde eine Vesicovaginalfistel angelegt, 1 mal eine solche benutzt, um den Tumor zu exstirpiren; in den übrigen 38 Fällen hatte man durch die erweiterte Harnröhre hindurch die Geschwülste auszurotten versucht.

Was *die Geschwulstbildungen der Prostata* betrifft, so wurde schon angeführt, dass die pathologische Anatomie die gewöhnlichen, senilen Hyperplasien der Prostata als *Myome* und zwar als *Leiomyome der Prostata* bezeichnet (§ 315), während die practische Chirurgie berechtigt ist, diese Krankheit mehr in die Reihe der einfachen Hyperplasien und der entzündlichen Vorgänge zu stellen. Wir haben diese Myome in den §§ 315—319 genügend erörtert. Ferner wurde erwähnt,

§ 342. Die Phlegmone, das Erysipelas, der Furunkel und sonstige Entzündungen des Scrotum.

Das lockere Unterhautbindegewebe des Scrotum ist wegen seiner langfaserigen Structur zu *phlegmonösen Entzündungen* sehr geneigt. Gleichwohl entsteht die Phlegmone selten nach Verletzungen der Scrotalhaut oder nach circumscripten Entzündungen derselben; sie schliesst sich vielmehr in den meisten Fällen an eiterige Entzündungen der Nachbartheile an, z. B. an vereiterte Leistenbrüche (§ 274), oder entwickelt sich im Gefolge der Harninfiltration, nach Zerreissung der Harnröhre am Perineum (§ 297). Endlich werden bei schweren Infectionsfiebern, Variola, Typhus, Scarlatina u. s. w., zuweilen gangränescirende Entzündungen des Scrotum beobachtet.

Wie die phlegmonöse Entzündung, so greift auch die *Wundrose* von benachbarten Gebieten leicht auf die Scrotalhaut über und findet in den zarten Gebilden derselben eine günstige Stätte für ihre Verbreitung. Dass auch von grösseren und kleineren Wunden aus, ja sogar von Eczembläschen, Abschürfungen der Haut, von Furunkeln u. s. w. die Wundrose am Scrotum entstehen kann, ist selbstverständlich. Ueber das gleichzeitige Vorkommen von Phlegmone und Erysipelas ist der Allg. Thl. (§ 115) zu vergleichen.

Der *Phlegmone* wie der *Wundrose der Scrotalhaut* kommen zwei Eigenthümlichkeiten zu, welche hier erwähnt werden müssen. In beiden Fällen greift nämlich die Entzündung oft auf die Scheidenhaut des Hodens, die Tunica vaginalis propria testis über und führt entweder zu einem serösen Ergusse, einer entzündlichen Hydrocele (§ 346), oder zur Vereiterung. Im letzten Falle ist die Längsspaltung der Schleimhaut ebenso am Platze, wie bei der Radicaloperation der Hydrocele durch Schnitt (§ 350). Eine andere Eigenthümlichkeit besteht darin, dass sowohl die Phlegmone, wie das Erysipelas am Scrotum besonders häufig zu *Gangrän* der befallenen Gewebe führt. Bei rein phlegmonöser Entzündung wird besonders die Tunica dartos von Gangrän betroffen, so dass sich grosse nekrotische Fetzen bei der Eiterung abstossen. Dagegen ist bei Erysipelas in erster Linie die äussere Haut gefährdet; das E. gangraenosum (Allg. Thl. § 115) kommt an keiner Stelle der äusseren Haut so häufig vor, wie gerade hier. In gemischten Formen von Phlegmone und Erysipelas kann die Gangrän gleichzeitig an der äusseren Haut und an der Tunica dartos fortschreiten. Die Zerstörungen erreichen zuweilen eine solche Ausdehnung, dass, wie nach Abreissungen der Scrotalhaut (§ 341), der Hoden frei zu liegen kommt. Aber auch hier sorgt die Narbencontraction für die Wiederherstellung ungefähr normaler Verhältnisse, wenn es nur gelingt, die Lebensgefahr dieser schweren Entzündungen zu beseitigen und ihrer räumlichen Ausdehnung eine Grenze zu setzen. Die allgemeinen Grundsätze bei der Therapie der Phlegmone und des Erysipelas (Allg. Thl. § 119) treffen auch auf das Scrotum zu, so dass specielle Bemerkungen nicht nöthig sind. Ausgedehntes Spalten, besonders der gangränescirenden Hautpartien, Auswaschen und Ausreiben der Gewebe mit Carbol-, Chlorzink- oder Sublimatlösungen ist für die Behandlung schwerer Fälle von dem grössten Werthe.

Sehr viel häufiger, als die eben erwähnten schweren Formen, aber in chirurgischer Beziehung von minderem Interesse sind *Aknepusteln* und *Furunkel* der Scrotalhaut. Die Furunkel erreichen meist keine bedeutende Grösse, doch kann von ihnen, wie schon angedeutet, ein Erysipelas ausgehen.

Eczeme der Scrotalhaut entstehen häufig durch Zersetzung des Schweisses zwischen Scrotum und Innenfläche der Oberschenkel. Bei Kindern im ersten Lebensjahre, welche nicht sorgfältig durch Waschen und Baden gereinigt werden, ist

es der Harn, der durch seine Zersetzung nicht selten diese oberflächlichen Entzündungen erzeugt.

Corpulente Individuen, bei welchen die Seitenflächen des Scrotum mit den Innenflächen der Oberschenkel in dauernder und inniger Berührung stehen, bekommen theils durch die Schweisszersetzung, theils durch die Reibung der Hautflächen auf einander nicht selten wunde Stellen, *Intertrigo* am Scrotum. Bei Säuglingen schliesst sich an diesen Intertrigo, der hier durch den zersetzten Harn entsteht, zuweilen eine Entzündung der Tunica dartos und der Tunica vaginalis testis an, welche zur Hydrocele führen kann (§ 346). In schweren Diphtheritisepidemien sah C. Hueter einigemale auf den Wundflächen des Intertrigo bei Kindern eine echte Wunddiphtheritis entstehen.

§ 343. Die Entzündungen des Hodens und Nebenhodens, Orchitis und Epididymitis.

Traumatische Entzündungen sind entweder die einfachen Folgen einer Hodenquetschung oder sonstigen zufälligen Verletzung (§ 341), oder sie entstehen durch die Hand des Chirurgen, wenn er bei ungeschickter Ausführung einer Hydrocelenpunction (§ 349) mit dem Troicart die Hodensubstanz ansticht. War in einem solchen Falle der Troicart nicht sorgfältig antiseptisch gereinigt, oder drangen aus dem Inhalte einer entzündlichen Hydrocele (§ 346) Spaltpilzkeime durch den Stichcanal in die Hodensubstanz ein, so kann es zu einer entzündlichen Anschwellung, ja sogar zur Eiterung im Hoden kommen, die schliesslich eiternde Fisteln zurücklässt. Die lymphatischen Räume, welche zwischen den Samencanälchen des Hodens liegen, sind offenbar für die Fortpflanzung der Entzündung sehr geeignet, und so mag es sich erklären, dass bei allen Entzündungsformen der Hoden als Ganzes anschwillt.

Unter den *nicht-traumatischen Entzündungen,* welche an Zahl die traumatischen weit übertreffen, sind folgende Formen zu unterscheiden:

1) die *Epididymitis* und *Orchitis gonorrhoica.* Diese Form der Hodenentzündung ist die gewöhnlichste. Sie entsteht durch Fortleitung der gonorrhoischen Entzündung von der Harnröhre aus durch die Ductus ejaculatorii und durch das Vas deferens, wie schon § 302 erwähnt wurde. Die Reizung des Vas deferens kann dabei sehr schnell vorübergehen und für den Kranken, wie für den Arzt fast unbemerkt bleiben. Einige stechende Empfindungen längs des Samenstranges sind oft das einzige Symptom, welches von dem Kranken berichtet wird und auf das Fortkriechen der Entzündung durch das Vas deferens hindeutet. Die Epididymitis gonorrhoica kann auf sich beschränkt bleiben. Dann findet man Cauda und Caput epididymitis zu einer knolligen Masse umgewandelt, welche sich fast wie eine Geschwulst anfühlt, während der Hoden, anfangs wenigstens, seine normale Grösse und Consistenz behält. In der Mehrzahl der Fälle aber greift die Epididymitis auf den Hoden über, welcher nun ebenfalls beträchtlich, oft bis auf das Mehrfache seines normalen Umfanges anschwillt und eine sehr feste Consistenz annimmt. Die Anschwellung des Hodens lässt sich von der des Nebenhodens meist durch Betastung deutlich unterscheiden; der Hoden behält nämlich seine regelmässige, ovale Form, während der Nebenhoden eine höckerige, unregelmässige Oberfläche zeigt. Ueber Verlauf und Behandlung vergl. § 344.

2) Die *Orchitis syphilitica.* Sie beginnt als Orchitis und lässt gewöhnlich den Nebenhoden unbetheiligt. Da sie zu den Erscheinungen der allgemeinen Syphilis gehört, so müssen wir eine Infection von der Blutbahn aus annehmen. Im Bilde dieser Krankheit tritt die Orchitis sehr frühzeitig auf, zuweilen unmittelbar nach den syphilitischen Exanthemen der Haut, dem ersten Zeichen allgemeiner

Rigal an Versuchsthieren nachweisen konnte. Lambert behauptet, auch nach Parotitis eine Hodenatrophie gesehen zu haben. Ueber Atrophie des Hodens bei Varicocele vergl. § 353 Schluss.

§ 344. Zur Behandlung der Orchitis und Epididymitis.

Die *Orchitis* und *Epididymitis gonorrhoica* tritt zwar unter sehr heftigen Schmerzen, zuweilen sogar unter allgemein fieberhaften Erscheinungen auf, sie ist aber insofern eine sehr ungefährliche Form der Entzündung, als sie *niemals zur Eiterung führt* und die Functionen des Hodens im Ganzen selten beeinträchtigt. Die acuten Stadien der O. gonorrhoica werden am besten nach den Regeln behandelt, welche sich schon in § 341 für die Therapie der Hodenquetschung angegeben finden. Bleibt nach Ablauf der ersten 14 Tage noch eine kleine Schwellung zurück, so verordnet man dem Kranken ein gut anschliessendes Suspensorium, einen Tragbeutel, wie sie bei jedem Bandagisten zu haben sind. Bei dem Fortbestande des Trippers treten freilich leicht Recidive der entzündlichen Hodenschwellung ein, und es darf deshalb neben der Behandlung der Epididymitis und Orchitis die der Gonorrhoe nicht vergessen werden. Bedeutendere Anschwellungen des Hodens und Nebenhodens, welche das acute, schmerzhafte Stadium überdauern, indiciren, ebenso wie die nach Bluterguss zurückbleibende Vergrösserung (§ 341), den Fricke'schen Heftpflasterverband. Zu demselben schneidet man sich eine grössere Zahl von 2 Cm. breiten und ungefähr 0,5 Mtr. langen Streifen guten Heftpflasters zurecht. Der erste Streifen wird oberhalb des angeschwollenen Hodens circulär um den Samenstrang und das Scrotum gelegt, um das Terrain für den Verband nach oben abzugrenzen und den Hoden im Scrotalsacke zu fixiren. Nun folgen eine Reihe von Heftpflasterstreifen, welche den Hoden theils circulär, theils in Spiraltouren umgeben. Man zieht die Streifen ziemlich fest an, um einen Druck auf die Schwellung auszuüben; dabei darf kein Stück der Haut unbedeckt bleiben, weil es sonst ödematös zwischen den Streifen hervorquellen würde. Ein sorgfältig angelegter Verband bringt keine schädliche Einschnürung mit drohender Gangrän; immerhin gebietet die Vorsicht, den Kranken zu unterrichten, dass er bei Eintritt heftiger Schmerzen sich selbst den Verband abnehme. Die Wirkung dieser Heftpflasterverbände beruht vorwiegend auf dem gleichmässigen Drucke, doch mag auch noch die erhöhte Temperatur einigermassen mitwirken. Jedenfalls ist der Effect ein sehr befriedigender. Oft muss schon nach 1 bis 2 Tagen der Verband erneuert werden, weil er sich bei der schnellen Abschwellung lockert. Auf diese Weise sind in einigen Wochen faustgrosse Anschwellungen der O. und E. gonorrhoica zur Rückbildung zu bringen. Eldridge empfiehlt an Stelle des Fricke'schen Verbandes das Anlegen schmaler elastischer Binden um den geschwollenen Hoden.

In der Therapie der *O. syphilitica* fällt selbstverständlich der allgemeinen antiseptischen Behandlung die wesentlichste Rolle zu. Die in § 343 erwähnte Form der fibrösen Induration gibt zu chirurgischen Eingriffen überhaupt keinen Anlass. Dagegen erfordert die Vereiterung der Gummaknoten die Incision des Abscesses, die Drainage und den antiseptischen Verband, welcher am bequemsten durch ein eng anschliessendes Suspensorium befestigt wird. Leider sind die Erfolge dieser Behandlung nicht immer befriedigend. Es bleiben eiternde Fisteln zurück, welche trotz der allgemeinen antisyphilitischen Behandlung, trotz Aetzungen, Dilatationen, Drainage u. s. w. nicht heilen. Besonders erschwert wird die Ausheilung, wenn mehrere Fistelgänge bestehen, sei es nun, dass ein grosser Gummaknoten mehrfach nach aussen perforirt ist, sei es, dass die Eiterdurchbrüche von mehreren Knoten herrühren. Wenn sich dann Arzt und Kranker von der Erfolglosigkeit aller Bemühungen überzeugt haben, so bleibt als radicales Mittel nur

die *Exstirpatio testis* (§ 356) übrig, welche den kranken, ohnehin functionslosen Hoden entfernt und die definitive Heilung ermöglicht.

Bei *tuberkulöser Epididymitis* und *Orchitis* gibt es leider kein anderes Mittel zur Heilung, als die *Exstirpatio testis*. Partielle Excision, Ausschaben u. s. w. der käsigen Herde führt nicht zum Ziel, und an eine isolirte Exstirpation des Nebenhodens, der vielleicht allein befallen war, darf nicht gedacht werden, weil mit dem Nebenhoden das Vas deferens und die Ernährungsgefässe des Hodens mit entfernt werden. Oft stösst man mit dem Vorschlage zur Operation auf den entschiedenen Widerstand des Kranken, welcher die geringe, fast schmerzlose Schwellung für keine schwere Krankheit hält. Diese Ablehnung ist um so unangenehmer, als nur die frühzeitige Operation einige Aussicht auf definitive Heilung gibt und die Gefahr einer allgemeinen Miliartuberkulose beseitigt. In Fällen, in welchen die Erkrankung des Hodens nur der Ausdruck einer schweren, allgemeinen tuberkulösen Infection ist, kommt freilich jede Operation zu spät. Glücklicherweise bilden diese nicht die Mehrzahl.

Bei *Gangrän des Hodens*, mag dieselbe durch Verletzung oder durch hämorrhagischen Infarct (§ 343) entstanden sein, ist ohne Zweifel die Exstirpatio testis das einzige zutreffende Verfahren.

§ 345. Allgemeine Aetiologie der Hydrocele. Hämatocele.

Die Hydrocele — ihre Aehnlichkeit mit den äusseren Leistenbrüchen, welche in das Scrotum herabsteigen (§ 273), veranlasste den Namen *„Hydrocele“*, *„Wasserbruch“* — *besteht in einem serösen Ergusse in die Scheidenhaut des Hodens*, die Tunica vaginalis testis propria, in dasjenige Stück *Peritoneum*, welches nach Verödung des Proc. vaginalis (§ 272) als peritoneale Hülle des Hodens übrig bleibt. Bei normaler Entwickelung findet am ganzen Samenstrang entlang die bindegewebige Umwandlung der Serosa des Proc. vaginalis statt, die Scheidenhaut des Hodens aber behält ihren peritonealen Charakter, sie bildet eine kleine seröse Höhle, in welcher der Hoden eingeschlossen ist. Wie die grossen serösen Häute, die Pleura, das Pericardium, das Peritoneum in ein parietales und viscerales Blatt zerfallen, so stellt auch die Scheidenhaut des Hodens eine doppelte Umhüllung dar. Ihr viscerales Blatt umzieht die ganze convexe Fläche des Hodens, liegt auf seiner Tunica albuginea fest auf und schlägt sich am Hilus des Hodens, da wo sich der Samenstrang mit allen ihn zusammensetzenden Theilen (§ 356) in den Hoden senkt, zum parietalen Blatte um. Zwischen den beiden Blättern finden sich bei normalem Verhalten nur wenige Tröpfchen klarer Flüssigkeit; die *pathologische Vermehrung derselben bildet die Hydrocele* (Fig. 247).

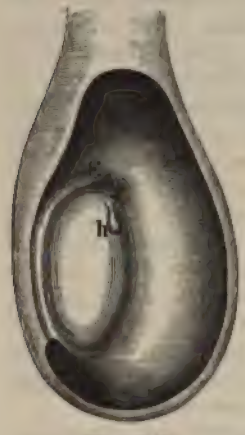

Fig. 247.
Hydrocele der Scheidenhaut des Hodens. E Epididymis h Morgagni'sche Hydatide.

Die Ursachen, welche die seröse Flüssigkeit in der Scheidenhaut vermehren, sind zuweilen dieselben, welche auch zu wässerigen Ergüssen in den grösseren serösen Höhlen führen. Wie der Hydrops ascites in der Peritonealhöhle als Theilerscheinung von Herz-, Lungen- und Nierenkrankheiten auftritt, welche mit schweren Kreislaufstörungen verbunden sind, so entstehen unter solchen Umständen auch seröse Ergüsse in der Tunica vaginalis. Sie kennzeichnen sich in der Regel durch das *doppelseitige* Auftreten des Exsudates, wenn auch nicht jede doppelseitige

Hydrocele den Rückschluss auf allgemeine Kreislaufstörungen gestattet. Da indessen hierbei auch *einseitige* Hydrocelen vorkommen, so müssen schwere Herz-, Lungen- und Nierenkrankheiten immer erst diagnostisch ausgeschlossen sein, ehe man die Hydrocele sicher als örtlich bedingte Krankheit bezeichnen kann. Gegenstand einer chirurgischen Behandlung werden solche Fälle natürlich nicht. Zwischen ihnen und den auf örtlicher Erkrankung der Schleimhaut beruhenden Hydrocelen stehen die seltenen Fälle in der Mitte, in welchen, weit entfernt vom Hoden, Geschwülste auf den Samenstrang und die Vena spermatica int. drücken und durch venöse und lymphatische Stauung zu einem wässerigen Ergusse in die Scheidenhaut führen. Ueber das gleichzeitige Vorkommen von Hydrocele und Geschwülsten des Hodens vergl. § 355.

Wir beschäftigen uns im Folgenden mit *der örtlich bedingten und deshalb einer örtlichen Behandlung zugängigen Hydrocele.* Der Zeit der Entstehung nach kann sie unterschieden werden: als *Hydrocele der ersten Lebensjahre,* als *Hydrocele der Adolescenz* und als *Hydrocele des Greisenalters.* Diese Eintheilung hat nur insofern einigen Werth, als in den einzelnen Altersperioden die gewöhnlichen Ursachen der Hydrocele verschiedene zu sein pflegen.

Allen Lebensaltern gemeinsam ist nur die *traumatische* Form, *die Hydrocele, welche nach Quetschung des Hodens, in Folge eines Blutergusses in die Scheidenhaut eintritt.* Sie kann mit der Ausbildung des Hydarthros nach Blutergüssen in die Gelenkhöhle (Allg. Thl. § 95) verglichen werden. Wie dort Uebergänge bestehen von dem blutigen zu dem serösen Ergusse, so dass wir bald von einem Hämarthros, bald von einem Hydarthros sprechen, so unterscheiden wir auch hier eine *Hämatocele* neben der *Hydrocele.* Gewöhnlich nun ist die traumatische Hydrocele die Folge der Hämatocele; das Verhältniss kehrt sich aber auch zuweilen um: in alte Hydrocelen hinein können Blutungen stattfinden, sei es in Folge von Quetschungen, sei es durch spontane Berstung dilatirter Blutgefässe, *aus der Hydrocele entsteht secundär die Hämatocele.* Wie im Sacke des Kephalohämatomes (§ 19), so kann sich auch in der Scheidenhaut des Hodens das ergossene Blut lange flüssig erhalten und gibt der Geschwulst die Consistenz der Hydrocele. Diese Hämatocelen von langem Bestande bieten besondere Schwierigkeiten für die Diagnostik, welche wir in § 348 berühren werden.

§ 346. Specielle Aetiologie der Hydrocele. Klinische Erscheinungen derselben.

1) *Die Hydrocele in den ersten Lebensjahren* tritt in einer Minderzahl von Fällen als *Hydrocele communicans* (Melchiori) auf, d. h. als Flüssigkeitsansammlung in dem offen gebliebenen Processus vaginalis. Dieser Zustand, welchen Schreger (1811) zuerst anatomisch untersucht und als „Hydrocele congenita" beschrieben hat, entspricht der sog. Hernia inguinalis externa congenita (§ 272) und kann selbst mit einer solchen complicirt sein. Melchiori fand unter 282 Fällen von Hydrocele diese eigenthümliche Form 21mal; 4mal war sie doppelseitig, 17mal einseitig. Die Flüssigkeit, welche selten in grosser Menge vorhanden ist, stellt ohne Zweifel in vielen Fällen nichts anderes dar, als das Serum der grossen Peritonealhöhle, welches sich hier an tiefster Stelle ansammelt; in anderen mag ein leichter entzündlicher Reiz seine Vermehrung an Ort und Stelle verursachen. Von der gewöhnlichen Hydrocele unterscheidet sich die H. communicans durch die *Reponibilität des Inhaltes,* der je nach der Weite der Communicationsöffnung des Processus vaginalis mit dem Peritonealsacke rasch oder langsam zurückgedrängt werden kann. Ist die Oeffnung nicht sehr eng, so lassen sich selbst spontane Schwankungen in der Grösse der Hydrocele beobachten; sie ist des Morgens nach langdauernder Rücken-

lage kleiner, als des Abends. Eine gewisse Aehnlichkeit mit der H. communicans hat die seltene *H. bilocularis intraabdominalis — Hydrocèle en bissac* —, bei welcher der eine Theil des oben abgeschlossenen Proc. vaginalis ausserhalb, der andere innerhalb des inneren Leistenringes liegt und beide Abschnitte mit enger Oeffnung communiciren. Auch hier lässt sich die Flüssigkeit nach oben verdrängen, aber es entsteht sofort eine durch die Bauchdecken hindurch fühlbare Geschwulst oberhalb des Ligam. Pouparti. Die Unterscheidung der Hydrocele communicans von der Hernia inguinal. ext. congenita vergl. in § 347.

Sehr viel häufiger als die eben beschriebene Form kommt bei Kindern die gewöhnliche Hydrocele vor, und zwar in der Mehrzahl der Fälle als *Hydrocele der Scheidenhaut des Hodens*, in einer Minderzahl als *Hydrocele des Samenstranges*. Die letztere bildet eine meist längliche Geschwulst, die sich oft noch in den Leistencanal hereinerstreckt, oder wenigstens dorthin verschoben werden kann; ein anderes Mal findet man längs des Samenstranges 2, 3 und mehr kleine Cysten, die meist durch enge Oeffnungen miteinander communiciren — *Hydrocele multilocularis, sanduhrförmiger Wasserbruch.* Für die letzteren Fälle muss man annehmen, dass bei der bindegewebigen Umwandlung des Proc. vaginalis am Samenstrange kleine Inseln oder Hohlräume von unveränderter Serosa liegen blieben, die nun zum Sitz der serösen Exsudation werden.

Eine nicht seltene Ursache der Hydrocele bei kleinen Kindern ist, wie § 342 schon erwähnt wurde, der Intertrigo der Scrotalhaut; die seröse Entzündung greift durch die im Kindesalter sehr zarte Tunica dartos auf die Scheidenhaut über und reizt sie zur serösen Exsudation. Eine andere, ebenfalls entzündliche Hydrocele begleitet die eigenthümlichen Abscesse der Hodensubstanz im kindlichen Alter, bei welchen es schwer ist, zu entscheiden, ob sie als syphilitische oder als tuberkulöse aufzufassen sind (§ 343).

2) Die *Hydrocele in der Adolescenz entsteht vorwiegend bei Entzündungen des Hodenparenchyms* (343), durch Uebergreifen der Entzündung auf die Scheidenhaut. Für solche Fälle trifft auch die Bezeichnung *Periorchitis serosa chronica* (Kocher) zu. Eine besonders häufige Ursache ist die Orchitis gonorrhoica. Die Hydrocele bleibt dann oft allein übrig, wenn jede Spur von Schwellung und Schmerzhaftigkeit des Hodens längst geschwunden ist; ihre Grösse übersteigt indess selten die einer starken Faust. Die syphilitische und tuberkulöse Orchitis führen weniger häufig zur Hydrocele; auch sind die Flüssigkeitsmengen dann meist spärlich und bilden jedenfalls den geringsten Theil der Hodenanschwellung.

3) Die *Hydrocele des Greisenalters*, eine ziemlich häufige Form, welche sich meist vom 50. Jahre an aufwärts entwickelt. Ueber ihre Ursache ist nichts Genaues bekannt; doch wird man in der Annahme nicht fehl greifen, dass Veränderungen der Gefässwandungen, zusammen mit dem Sinken der Herzkraft, die Entstehung begünstigen. Dieser allgemeinen Ursache ist wohl die Mehrzahl der Hydrocelen des höheren Alters zuzuschreiben; indessen gibt es auch noch andere Fälle, die mehr zur entzündlichen Form zu rechnen sind, so die Hydrocele, welche sich an eine durch Prostataschwellung und Blasenkatarrh entstandene Orchitis anschliesst (§ 343). Die leichte Orchitis kann schnell und spurlos verschwinden, während die Hydrocele bestehen bleibt. Auf den Zusammenhang der Hydrocele mit harnsaurer Gicht (Arthritis urica, § 518) hat Verneuil hingewiesen und eine eigene Form, die *Hydrocele urica* unterschieden.

Die senile Hydrocele entwickelt sich zu ganz bedeutenden Anschwellungen; Hydrocelen von Kopfgrösse und darüber sind nicht selten. Alle zeigen häufiger eine länglich ovale, als eine rundliche Form und erstrecken sich in ihrem Wachsthume zuweilen zwischen den Oberschenkeln bis gegen das Knie hinab. Dann wird die Haut der gesunden Scrotalhälfte mit herangezogen, die Raphe scroti ver-

läuft über die Convexität der Hydrocele hin, und der gesunde Hoden schmiegt sich allmälig so dicht an die Geschwulst an, dass er mit den Fingern kaum aufzufinden ist. Diese riesenhaften Hydrocelen sind durch ihr Gewicht sehr lästig.

§ 347. Die Diagnose der Hydrocele.

Die Schwellungen einer Scrotalhälfte, welchen man in der chirurgischen Praxis begegnet, beziehen sich: 1) auf Hernia inguinalis ext. (§ 272), 2) auf Orchitis und Epididymitis (§ 343), 3) auf Hydrocele, 4) auf Geschwülste des Hodens (§ 355). Die Differentialdiagnose zwischen diesen Schwellungen, deren Bedeutung und Behandlung so ausserordentlich verschieden sind, ist eine häufige und wichtige Aufgabe der chirurgischen Praxis, der wir hier näher treten wollen. Wir stellen dabei die klinischen Erscheinungen der Hydrocele immer voraus und erwähnen vergleichsweise die entsprechenden Symptome der anderen Krankheiten.

Schon die einfache *Inspection* lässt in manchen Fällen sofort auf eine Hydrocele schliessen. Wir sehen eine gleichmässig ovale, seltener mehr rundliche Schwellung, welche den unteren Abschnitt der einen Scrotalhälfte einnimmt und sich nach oben gegen den Inguinalcanal hin erstreckt, *ohne ihn jedoch zu erreichen*. Ausnahmen in der *Form* bilden nur die sehr seltenen, sanduhrförmigen Hydrocelen (§ 346). Was die *Abgrenzung nach oben* betrifft, so weichen nur sehr grosse Hydrocelen und solche des Samenstranges insofern von der Norm ab, als sie sich bis in den Leistencanal hinein erstrecken. Sie können daher bei oberflächlicher Untersuchung mit *Hernia inguinalis ext.* (§ 273) verwechselt werden, deren Anschwellung sich ebenfalls bis in den Canalis inguinalis verfolgen lässt. Dieser Irrthum ist um so eher möglich, als beide Zustände zusammen vorkommen, so dass eine Hernia inguinalis oberhalb einer Hydrocele liegt. Während die Hydrocele mit der Hernie nur ausnahmsweise Aehnlichkeit zeigt, ist sie von der *Orchitis* auf den ersten Blick kaum zu unterscheiden. Auch die Orchitis erscheint als eine ovale, gleichmässige Schwellung, welche dieselben anatomischen Grenzen wie die Hydrocele einhält, selten aber den Umfang einer Faust übersteigt. *Geschwülste des Hodens* zeichnen sich durch ihre Grösse, ihre unregelmässige Form, ihre oft höckerige Oberfläche aus; doch können sie im Beginne auch sehr wohl das äussere Ansehen einer Hydrocele haben, ganz besonders, *wenn ein leichter Erguss in die Scheidenhaut den höckerigen Tumor einhüllt.*

Die Zweifel, welche die Inspection übrig lässt, beseitigt in der Mehrzahl der Fälle die *Palpation:* sie zeigt bei der Hydrocele vor Allem die Erscheinung der *Fluctuation*. Um dieses Symptom deutlich wahrzunehmen, bedarf es freilich besonderer Vorsichtsmassregeln. Wollte man mit den Zeigefingern die Anschwellung einfach betasten, so würde sie, da das Scrotum keinerlei Widerstand entgegensetzt, vor den Fingern zurückweichen, man würde die Fortpflanzung der Flüssigkeitswelle nicht empfinden. Lässt man dagegen *vor der Untersuchung das ganze Scrotum durch die flache Hand eines Gehülfen fest unterstützen*, so wird die Fluctuation deutlich fühlbar und zwar um so stärker, je dünner die Scheidenhaut und je weniger sie gespannt ist. Alte Hydrocelen, mit verdickter Tunica vaginalis werden demnach eine nur undeutliche Fluctuation zeigen, ebenso grosse Hydrocelen, deren Inhalt rasch angewachsen ist. Uebrigens findet man auch bei Geschwülsten des Hodens zuweilen das Symptom der Fluctuation, so bei weichen Sarkomen und in Fällen, in welchen der Tumor, wie oben bemerkt, von einer dünnen Schicht wässerigen Ergusses in die Scheidenhaut bedeckt ist.

Die beiden letzten Fälle können von der Hydrocele durch eine besondere Untersuchungsmethode ausgeschlossen werden, durch *die Untersuchung auf Durchsichtigkeit*. Sie wird am zweckmässigsten in einem dunkelen Zimmer oder mindestens unter Abschluss des hellen Tageslichtes vorgenommen. Während der Kranke

aufrecht steht, setzt man das Rohr eines Stethoskopes mit der kleineren Oeffnung, an welcher die Ohrplatte angeschraubt ist, fest auf das Scrotum auf und bringt nun an den entgegengesetzten Punkt der Anschwellung eine Lichtquelle, am besten einen brennenden Wachsstock. Sieht man nun durch das Stethoskop hindurch und erkennt einen röthlichen Schein, so hat man es mit einer Hydrocele zu thun. Die totale Transparenz kommt allein der Hydrocele zu; nur in ganz vereinzelten Fällen sind auch Sarkome und andere Geschwülste des Hodens theilweise durchscheinend gefunden worden (Lücke). Fehlt die Transparenz, so entscheidet dies noch nicht gegen Hydrocele; vielmehr liegen dann zwei Möglichkeiten vor: 1) die fibröse Verdickung der Scheidenhaut lässt die Lichtstrahlen nicht durchdringen, 2) die Flüssigkeit der Hydrocele ist durch verschiedene Beimischungen, Blut, Cholestearinkrystalle, Spermatozoen, getrübt. Ueber diese Beimischungen vergl. § 348.

Als letzte Untersuchungsmethode ist die *Percussion* zu erwähnen. Sie ergibt bei Hydrocele immer leeren Schall und unterscheidet diese hauptsächlich von der Hernia scrotalis (inguinal. ext. § 273), welche bei normalem Verhalten der Darmschlingen stets einen tympanitischen Percussionston nachweisen lässt. Unter besonderen Verhältnissen wird dieser freilich ebenfalls leer, so bei Anfüllung der Darmschlingen mit festen Fäcalmassen, bei Einklemmung, wenn das Bruchwasser den Darm umgibt und selbst eine Art Fluctuation bedingen kann, endlich bei Netzbrüchen und Netzdarmbrüchen, in welchen das hypertrophirte Netz den Darm bedeckt. In solchen Fällen schützt die Reponibilität der meisten Hernien oder der Eintritt deutlicher Einklemmungserscheinungen vor Verwechselung. Nur bei Hydrocele communicans (§ 346) ist die Schwellung ebenfalls nach der Bauchhöhle hin zu verkleinern. Während aber die Hernie, wenn sie überhaupt reponibel, in der Regel ruckweise zurückschlüpft, fliesst der Inhalt der Hydrocele sehr allmälig zurück. Im Aufrechtstehen und bei Wirkung der Bauchpresse treten beide Schwellungen langsam wieder hervor, hier verschwindet der eben angeführte Unterschied, aber die Hernie nimmt von oben nach unten an Grösse zu, während der Hydrocelensack, wie dies bei einer Flüssigkeit nicht anders zu erwarten ist, sich von unten nach oben füllt. Für alle Hydrocelen gilt, dass, wenn man die Finger auf die Schwellung legt und die Kranken husten lässt, bei Hydrocele eine Fortpflanzung des Hustenstosses bis zum Scrotum nicht zu erkennen ist, die Bruchgeschwulst aber unter dem directen Stosse des Hustens steht. Irreponibele Hernien sind nur mit sehr grossen Hydrocelen in Parallele zu stellen, können dann aber thatsächlich zu Irrthümern Veranlassung geben, da die letzteren ebenfalls nicht selten in den Leistencanal hineinragen. Hier entscheidet eine öftere Untersuchung, die jedenfalls den tympanitischen Ton einmal entdecken wird.

Ein ähnliches Bild, wie das der Hydrocele des Samenstranges, können *wässerige Ergüsse in alten, gegen die Bauchhöhle abgeschlossenen Bruchsäcken* einer Hernia inguin. ext. (§ 273) darbieten; man hat diese, übrigens doch seltenen Fälle geradezu als *Hydrocele alter Bruchsäcke* bezeichnet.

§ 348. Hydrocele, Hämatocele, Spermatocele.

Der Inhalt der Hydrocele ist in den meisten Fällen wasserhell und strohgelb, wie das Blutserum und enthält, wie der Zusatz von Salpetersäure lehrt, grosse Mengen von Eiweiss, so dass die ganze Flüssigkeit in einer Masse gerinnt. Die strohgelbe Farbe geht zuweilen in eine mehr grünliche über; dann finden sich in der Flüssigkeit zahlreiche *Cholestearinkrystalle*. Man erkennt sie schon makroskopisch an dem Glitzern der Flüssigkeitsoberfläche im auffallenden Lichte, im mikroskopischen Bilde aber sieht man die charakteristischen, rhombischen Tafeln.

Der Gehalt an Cholestearintafeln ist manchmal so bedeutend, dass die Transparenz der Hydrocele verschwindet (§ 347). Zellige Elemente, den Eiterkörperchen ähnlich, mischen sich ebenfalls der Flüssigkeit gelegentlich bei, besonders dann, wenn der Ursprung der Hydrocele ein entzündlicher gewesen ist.

Von der *Hämatocele* wurde schon § 345 erwähnt, dass sie meist eine ursprüngliche, aus einer traumatischen Blutung hervorgegangene sei, dass sie sich aber auch aus einer gewöhnlichen Hydrocele entwickeln könne und zwar durch wiederholte Blutergüsse, welche aus der Wandung in die Flüssigkeit stattfinden. Besteht die Hämatocele lange Zeit, so ist die Scheidenhaut meist fibrös verdickt, wodurch die Diagnose nicht wenig erschwert wird, da der dicke Sack weder die Fluctuation, noch die Durchsichtigkeit nachweisen lässt (§ 347). Bei der operativen Behandlung muss auf solche Fälle besonders Rücksicht genommen werden (§ 350 Schluss). Abgekapselte Blutergüsse am Samenstrange sind als *Haematocele funiculi spermatici* von Barbe beschrieben worden.

Die *Spermatocele*, auf welche zuerst Liston (1843) aufmerksam machte, ist seither vielfach als eine Unterart der Hydrocele aufgefasst worden. Noch neuerdings hat Krause darauf hingewiesen, dass fast in jedem Falle von Hydrocele, der einer Punction unterworfen worden, sich einige Spermatozoen durch die mikroskopische Untersuchung der entleerten Flüssigkeit nachweisen liessen. Das ist aber noch keine Spermatocele. Erst wenn eine bedeutende Beimengung der Spermatozoen zur Flüssigkeit dieser besondere Eigenschaften gibt, kann eine Spermatocele angenommen werden. Dann lassen sich aber auch meist gewisse anatomische und klinische Eigenschaften der Geschwulst auffinden, welche sie von der Hydrocele streng scheiden. Bei dieser Einschränkung des Begriffes ist die Spermatocele als eine im Ganzen seltene Krankheit zu bezeichnen.

Bei Spermatocele findet man den Hoden in der Regel am Grunde der Schwellung, so dass er wie ein Annex der Geschwulst erscheint. Meist liegt seine obere Spitze wie eingedrängt in den unteren Umfang der Schwellung, selten findet sich eine spermagefüllte Cyste unten im Schwanze des Nebenhodens. Bei der gewöhnlichen Hydrocele dagegen wird der Hoden von der Schwellung allseitig eingeschlossen (Fig. 247, § 345). Kann durch diese ihre Lage die Spermatocele mit der *Hydrocele des Samenstranges* verwechselt werden, so ist doch die Zeit der Entstehung beider Cysten sehr verschieden. Die Hydrocele des Samenstranges entwickelt sich fast ausschliesslich im frühen kindlichen Alter, die Spermatocele dagegen nur bei Erwachsenen, und zwar in der Regel bei jungen, in voller Kraft stehenden Männern. Die Hydrocele des Samenstranges kann freilich in das erwachsene Alter mit übergehen; dann muss man sich für die differentielle Diagnostik daran erinnern, dass bei Hydrocele des Samenstranges der ganze Hoden unterhalb der Schwellung liegt, oft sogar durch einen Zwischenraum von ihr getrennt ist, während bei Spermatocele nur das untere Segment des Hodens an der Spitze des Scrotum betastet werden kann, das obere dagegen von der Schwellung eingeschlossen ist.

Diese eigenthümliche klinische Erscheinung der Spermatocele weist auf ihre Entstehung aus den Appendiculargebilden hin, welche sich an der oberen Spitze des Hodens befinden und mit seiner samenbereitenden Substanz in Verbindung stehen: das *Vas aberrans Halleri* und *die* Morgagni'sche *Hydatide* (Fig. 247 h, § 345). Stellt man sich mit Luschka die Morgagni'sche Hydatide als Ausgangspunkt des serösen Ergusses vor, so ist das Verhalten des Hodens zur Schwellung vollkommen erklärt, und der Gehalt der Flüssigkeit an Samenfäden würde auf die Communication der Hydatide mit den Samencanälchen zu beziehen sein. Durch anatomische Untersuchungen ist indessen festgestellt, dass die *Spermatocele auch aus den Samencanälchen selbst durch cystische Dilatation hervor*

gehen kann (Fälle von Steudener, Rosenbach u. s. w.). Nur scheint die Neigung zu einer solchen Ausweitung mehr dem oberen Segmente des Hodens, als dem unteren anzugehören. Endlich ist auch ein Bersten der Hydatide oder ektatischer Samencanälchen (Curling) in eine gewöhnliche Hydrocele nicht ausgeschlossen; dann zeigt die Spermatocele selbstverständlich alle anatomischen Eigenschaften der Hydrocele.

Die durch Punction entleerte *Flüssigkeit der Spermatocele erscheint milchweiss getrübt;* sie sieht so aus, als ob man in ein Glas Wasser einige Tropfen Milch gegossen hätte. Die Trübung rührt von den Samenfäden her, die bei mikroskopischer Untersuchung in allen Stufen der Entwickelung und anfangs in reger Bewegung zu finden sind. Dies beweist jedenfalls eine dauernde, freie Communication der Spermatocele mit dem Samencanälchen. Die Spermatocelenflüssigkeit hat daher Anatomen und Physiologen vielfach als Material zu ihren Untersuchungen über die Samenfäden dienen können. Auch soll gelegentlich nach einer Ejaculatio seminis eine Verkleinerung der Spermatocele vorkommen (Maas). Nach den Untersuchungen von Ultzmann zeichnet sich der Inhalt der Spermatocele durch sein geringes specifisches Gewicht (ungefähr 1010, die Hydrocelenflüssigkeit ungefähr 1020), sowie durch geringen Eiweissgehalt aus. Ob die *Galaktocele* Vidal's wirklich einer Beimischung von Fett zum Inhalte der Hydrocele entsprach, oder ob auch sie eine Spermatocele war, die wegen mangelhafter mikroskopischer Untersuchung nicht als solche erkannt wurde, mag dahingestellt bleiben.

Kleine Spermatocelen geben keinen Anlass zu operativem Einschreiten; grössere werden behandelt wie die Hydrocele (§§ 349 und 350). Etwa zurückbleibende Spermafisteln erfordern die Kauterisation mit dem Thermokauter.

§ 349. Die Punction der Hydrocele in diagnostischer und therapeutischer Beziehung.

Die Hindernisse, welche der differentiellen Diagnose der Hydrocele nicht selten entgegenstehen (§ 347), lassen es oft wünschenswerth erscheinen, den Entscheid durch eine *Probepunction* festzustellen. Man bedient sich hierzu am besten der Hohlnadel einer Pravaz'schen Spritze. Wenige angesaugte Tropfen genügen, um über die Qualität der Flüssigkeit Sicheres zu erfahren. In anderen Fällen aber handelt es sich um die weitere Aufgabe, festzustellen, ob hinter der Hydrocele eine Erkrankung des Hodens selbst, eine Entzündung oder Geschwulstbildung verborgen liegt. Dann muss die ganze Flüssigkeitsmenge entleert werden, und die Probepunction fällt mit derjenigen zusammen, welche wir zu therapeutischen Zwecken unternehmen.

Bei der Punction mit dem Troicart muss die ganze Geschwulst von unten her gut fixirt werden, andernfalls weicht sie vor dem Instrumente zurück, der Troicart dringt nicht ein. Man benutzt einen geraden, mittelgrossen Troicart (Allg. Thl. § 171, Fig. 92a) in der dort veranschaulichten Weise. Besondere Vorsichtsmassregeln gegen das Eindringen von Luft sind nicht zu treffen, doch muss der Troicart durch längeres Einlegen in 5% Carbollösung aseptisch vorbereitet sein. Die Verletzung des Hodens ist leicht zu vermeiden, wenn man sich erinnert, dass der Hoden beiderseits dem Scrotalseptum anliegt (Fig. 247, § 345) und wenn man *den Troicart nicht ganz in radiärer Richtung gegen den Hoden, sondern etwas tangential einsticht.* Ueber die abnorme Lagerung des Hodens bei Hydrocele des Samenstranges und bei Spermatocele vgl. § 348. Nach dem Herausziehen des Stachels spritzt unter dem elastischen Drucke der bedeckenden Weichtheile die Flüssigkeit heraus; der Rest wird durch Streichen mit den Fingern entleert. Die Stichöffnung bedeckt man mit einem Stückchen Carbolgaze und mit Heftpflasterstreifen.

Die einfache Punction kann zur dauernden Heilung führen: 1) bei Kindern in den ersten Lebensjahren, 2) in einzelnen Fällen von Hydrocele entzündlichen Ursprunges, 3) in einzelnen Fällen von Hämatocele. Im grossen Ganzen aber ist *die einfache Punction ein sehr unzuverlässiges Heilmittel* und lässt bei seniler Hydrocele ganz im Stich. Man hat deshalb seine Zuflucht zur Injection verschiedener Arzneistoffe genommen, welche nach Abfluss der Hydrocelenflüssigkeit eingespritzt werden.

Die Injection von Tinctura jodi wurde von Velpeau in die Praxis eingeführt. Man verwendet 5—10 Grm., von welchen einige Gramm in der Scheidenhaut zurückgelassen werden können, oder nimmt die Lugol'sche Lösung (Kali jodat. 1,0 Grm., Jod. pur. 0,5 Grm., auf 30 Grm. H_2O, ebenfalls 5—10 Grm. pro Injection); sie ist bei Kindern immer der Tinctura jodi vorzuziehen. Der Injection folgt, wenn auch nur kleine Mengen Flüssigkeit zurückblieben, meist eine starke Reizung der Gewebe mit neuer, acuter Transsudation in die Scheidenhaut, so dass die Hydrocele am zweiten Tage oft grösser ist, als vor der Punction. Dabei leidet der Kranke an heftigen, dem Samenstrang entlang zur Bauchhöhle ziehenden Schmerzen, welche ihn nöthigen, das Bett zu hüten. Im Harn finden sich wechselnde Mengen von ausgeschiedenem Jod. Bei günstigem Verlaufe bildet sich der acute Erguss langsam zurück, und innerhalb 14 Tagen tritt definitive Heilung ein. *Aber dieser Erfolg ist durchaus nicht sicher;* jene acute Exsudation kann bestehen bleiben und eine neue Hydrocele bilden; auch ist die Möglichkeit einer Eiterung nicht ausgeschlossen (über Eiterung nach Jodinjection in die Struma § 155).

Fast ebenso schmerzhaft und keineswegs zuverlässiger sind die Injectionen von Chloroform, welche v. Langenbeck früher empfahl, dann aber wieder aufgab. Dasselbe gilt von den Injectionen von Rothwein, kaltem Wasser (Albanese), Alkohol (1 Grm.), nachdem nur eine kleine Menge des Inhaltes der Hydrocele entleert wurde (Monod), Ergotinlösung (0,05 Grm. Ergotin auf 20 Tropfen Wasser, Green). Défer ätzt die Scheidenhaut mit dem Argent. nitric.-Stift, welchen er durch die Canüle in die Scheidenhaut einführt.

Die Injection von 3—5 % *Carbollösung* in die Scheidenhaut und das Auswaschen der Höhle mit der Lösung, wobei einige Gramm zurückgelassen werden, wurde von C. Hueter zuerst angegeben. Das Mittel hat den Vorzug, fast schmerzlos zu sein und so wenig Reiz zu verursachen, dass die Operirten sofort wieder, ohne zu liegen, ihrer Arbeit nachgehen können; es ist also sehr geeignet für eine ambulante Behandlung. Die ziemlich schmerzlose Hodenanschwellung, welche vom zweiten Tage ab häufig eintritt, geht sehr rasch wieder zurück; eine Eiterung folgt niemals. Bei Kindern und bei entzündlicher Hydrocele führt dieses Verfahren in mindestens der Hälfte aller Fälle zur Heilung, lässt dagegen bei seniler Hydrocele meist im Stich; besonders zu empfehlen ist es für die Hydrocelen, welche der gonorrhoischen Epididymitis folgen. In derartigen Fällen geht man einige Tage nach der Carbolinjection zur Anwendung des Fricke'schen Verbandes (§ 344) über. Wirksamer noch, als 3—5 % Carbollösung, ist die von Levis angegebene, von Rob. Abbe und Helferich empfohlene Injection einer reinen, flüssigen Carbolsäure (90 %). Man spritzt 2,0 bis 6,0 Grm. ein und kann den Kranken ambulant behandeln, da das Verfahren weder Schmerz noch Reizungserscheinungen erzeugt.

Lässt die Injectionsbehandlung im Stich, so verliere man nicht viel Zeit mit der Wiederholung des Verfahrens, sondern schreite sofort zur Operation durch Schnitt (§ 350). Nur bei ganz kleinen Kindern und alten, schwächlichen Leuten ist es besser, auf den Schnitt zu verzichten; bei ihnen wiederholt man die einfache Punction, sobald sich wieder eine grössere Menge Flüssigkeit angesammelt hat.

§ 350. Die Radicaloperation der Hydrocele durch Schnitt und Drainage.

Die Indication zur *Operation der Hydrocele durch Schnitt* wurde am Schluss des vorhergehenden Paragraphen schon berührt. Jungen, kräftigen Leuten ist die Operation heutzutage unbedingt anzuempfehlen, sobald die Punction und die nachfolgende Injection (§ 349) nicht zum Ziel führte. Früher war dies nicht unbedingt zulässig, denn der Schnitt war mit einer nicht geringen Lebensgefahr verbunden. Man spaltete das Scrotum vom oberen bis zum unteren Ende und ebenso die äussere Wand der Scheidenhaut in ihrer ganzen Länge. Dann trat Eiterung ein, ihr folgte die Entwickelung von Granulationen und deren narbige Schrumpfung, wodurch die Scheidenhaut verödete und radical ausheilte. Die Periode der Eiterung aber war nicht ungefährlich. Die Entzündung konnte am Samenstrange entlang zum Peritoneum fortschreiten und eine tödtliche Peritonitis (§ 229) bedingen; auch traten nicht selten gefährliche, phlegmonöse Eiterungen in den Schichten des Scrotum auf und führten zu entzündlicher Gangrän der Scrotalhaut. *Der Schutz der Aseptik, welche bei der Operation wie bei der Nachbehandlung durchgeführt werden muss, hat die Gefahr vollkommen beseitigt.*

Die Operation wird in folgender Weise unternommen: Der Kranke erhält am Tage zuvor ein Abführmittel und ein Sitzbad. An der Inguinalgegend werden die Haare sorgfältig abrasirt, dann wird das ganze Scrotum mit den anliegenden Hauttheilen sorgfältig abgeseift und mit 3 % Carbol- oder 0,1 % Sublimat-Lösung abgewaschen. Am tiefst gelegenen Punkte der Hydrocele spaltet ein Schnitt von 3 Cm. Länge Tunica dartos und Scheidenhaut. Dann fasst man, während der Inhalt der Hydrocele abströmt, die Schnittränder der Scheidenhaut mit der Hakenpincette und näht sie mit ein oder zwei Catgutsuturen jederseits an die Wundränder der Scrotalhaut an, wodurch der Abfluss der Wundsecrete gesichert und der Infiltration des Scrotalbindegewebes vorgebeugt ist. Durch diese Oeffnung werden nun die geschlossenen Branchen einer langen Kornzange so weit nach oben geschoben, bis sie den obersten Punkt des Scheidenhautsackes erreichen und die Scrotalhaut hier ausspannen. Entfernt man die Branchen um einige Linien von einander, so lässt sich zwischen ihnen mit zwei Schnitten äussere Haut und Scheidenhaut trennen. Auch hier kann man wieder durch zwei Catgutnähte die Scheidenhaut mit der äusseren Haut vereinigen. Zwischen die Branchen der Kornzange schiebt man ein Doppeldrainrohr ein und zieht es nach unten durch, so dass in die Höhle der Scheidenhaut zwei Drains zu liegen kommen, welche oben und unten mit einer Sicherheitsnadel quer durchstochen werden, damit die Enden nicht hineinschlüpfen. Nun erfolgt eine ausgiebige Berieselung der Höhle mittelst 3 % Carbol- oder besser 5 % Chlorzinklösung, wobei man die Spitze des Irrigators auf das obere Ende eines Drains aufsetzt. Endlich werden beide Schnittwunden mit antiseptischer Gaze bedeckt, das ganze Scrotum aber und die vordere Beckengegend mit Watte oder Jute umhüllt. Ueber das Anlegen des Verbandes vergl. § 357. Der Verbandwechsel erfolgt je nach der Durchfeuchtung der Verbandstoffe in zwei- bis dreitägigen Zwischenräumen oder erst am 8.—10 Tage. Die Drains werden nicht vor dem 6. Tage entfernt. Gegen den 12. Tag sind die Wunden geschlossen, am 14. kann der Geheilte mit einem gut sitzenden Suspensorium entlassen werden. Recidive der Hydrocele treten nach dieser Operation höchst selten ein.

Das hier geschilderte Verfahren läuft mehr auf eine Drainage, als auf eine breite Spaltung der Scheidenhaut hinaus. Es steht somit zwischen dem Verfahren von R. v. Volkmann — lange Spaltung der Hydrocele mit Herausnähen der Scheidenhaut — und dem Verfahren von Reyher — Anlegen einer einzigen Oeffnung zum Einschieben eines Drainrohres — in der Mitte. Es ist weniger verletzend,

als das erstere und in Betreff der Drainage und des Enderfolges sicherer, als das letztere. Uebrigens gibt es auch Fälle, in welchen man *der langen Spaltung* den Vorzug geben wird, überall da nämlich, wo die Diagnose der Hydrocele unsicher ist und man hinter der ausgedehnten Scheidenhaut eine Geschwulst des Hodens (§ 347) vermuthet. Hier ist der ungehinderte Einblick in die Scheidenhaut unerlässlich, der Hoden muss für Inspection und Betastung freiliegen, um die genaue Diagnose zu ermöglichen. Handelt es sich um einen Hodentumor, so folgt der Spaltung der Scheidenhaut sofort die Exstirpatio testis (§ 356); im anderen Falle säumt man auf der ganzen Linie, in welcher die Scheidenhaut geöffnet wurde, den Wundrand an den der äusseren Haut, um auch hier wieder den Abfluss des Wundsecretes zu sichern.

Hochgradige fibröse Entartung der Scheidenhaut, wie sie sich besonders in lange bestehenden Hämatocelen entwickelt, macht die ausgedehnte *Exstirpation der Tunica vaginalis* nothwendig. Dabei muss indessen das viscerale Blatt, welches den Hoden eng umschliesst, zurückgelassen werden, entgegen der Empfehlung Gosselin's, welcher dieses Verfahren als *Decortication des Hodens* bezeichnet. Das viscerale Blatt ist viel zu fest mit der Albuginea des Hodens verwachsen, als dass eine Verletzung der Hodensubstanz selbst vermieden werden könnte. In Fällen von Hämatocele, in welchen die fibröse Entartung den Hoden mit ergriffen und zu einer partiellen Atrophie geführt hat, wird am besten die Exstirpatio testis (§ 356) an Stelle des Hydrocelenschnittes gesetzt.

§ 351. Sonstige Verfahren zur operativen Behandlung der Hydrocele.

Neben den Methoden der Punction, der Punction mit Injection (§ 349) und der Operation durch Schnitt (§ 350) haben alle anderen Verfahren nur noch geschichtlichen Werth.

Die *Drainage* suchte man früher in sehr unvollkommener Weise dadurch herzustellen, dass man wollene Fäden mit Hülfe einer Nadel durch die Hydrocele hindurch zog. Die Flüssigkeit sollte dann langsam heraussickern. Ein solches Verfahren ist entschieden zu verwerfen; denn sowohl der nicht desinficirte Faden, als auch eine Infection der Stichwunde von aussen her kann zur Entzündung und Eiterung führen, deren Secrete dann keinen genügenden Abfluss finden.

Bei Kindern machte man *subcutane Incisionen* der Scheidenhaut mit dem Tenotome, damit sich das Serum in das Bindegewebe des Scrotum infiltrire und von hier aus zur Resorption gelange, und Pitha empfahl für die Hydrocele des Samenstranges die Acupunctur mit schiefem Einstechen der Nadel. Auch diese Verfahren können zu schweren Entzündungen führen, zumal da sich bei Hydrocele entzündlichen Ursprunges wohl auch Entzündungserreger in der Flüssigkeit befinden. Anderseits werden Recidive bei diesen Methoden kaum ausbleiben.

Mit der *Elektrolyse* (Powell) sind bei Hydrocele ebenfalls viele Versuche angestellt worden. Gewiss kann man das Wasser der Hydrocelenflüssigkeit durch den elektrischen Strom zerlegen; aber an den Stichöffnungen, durch welche die Nadeln eingestochen werden, entstehen Aetzschorfe, so dass die Scheidenhaut eröffnet wird und bei ungenügend antiseptischem Schutze eine acute Verjauchung ihres Inhaltes eintreten kann. Das Verfahren durch Schnitt ist zwar kunstloser, aber sicherer im Erfolg und gefahrloser für den Operirten.

Die *circuläre Umschnürung der Scheidenhaut* nach der Entleerung des Inhaltes durch einfache Punction wurde von P. Vogt empfohlen. Man kann mit Hülfe einer gestielten Nadel einen Catgutfaden unter Schonung des Hodens, also

unter Ausschluss des visceralen Blattes, so um die Scheidenhaut herumführen, dass diese subcutan zusammengeschnürt wird. Doch trifft der Reiz des Catgutfadens nur einen grössten Kreis der Scheidenhaut und wird selten genügen, um die adhäsive Verwachsung zwischen den Wandungen der Scheidenhaut in der wünschenswerthen Ausdehnung zu bewirken.

Von älteren Methoden soll noch das Einlegen von Goldschlägerhäutchen und anderen Fremdkörpern, z. B. Charpie, das Durchziehen eines Haarseils, die Anwendung des Glüheisens u. s. w. erwähnt werden. Die „Bruchschneider" einer vergangenen Zeit mögen wohl auch auf dem Gebiete der Hydrocele durch rohe Ausführung der Castration aufgeräumt haben. Wir können den erfreulichen Fortschritt verzeichnen, dass die Diagnostik auf diesem Gebiete an Schärfe ausserordentlich gewonnen und die Sicherheit der operativen Therapie mit der Sicherheit der Diagnostik gleichen Schritt gehalten hat. Insbesondere muss hier noch einmal der hohe Werth *der diagnostischen Incision der Scheidenhaut* hervorgehoben werden, welche unter Aseptik ohne Bedenken ausgeführt werden kann und uns gegen jedes irrige Handeln sicher stellt.

§ 352. Hemmungs- und Missbildungen des Hodens.

Sehr selten und nur von pathologisch-anatomischem Interesse ist der angeborene Mangel des Hodens, die *Anorchidie*. Das Gegenstück zu dieser Abnormität, die angeborene Ueberzahl von Hoden, soll ebenfalls vorgekommen sein, doch fehlt der stricte Nachweis (Kocher). Einige Aufmerksamkeit verdienen die Drehungen des Hodens um seine Axe, welche man als *Inversion des Hodens* bezeichnet hat. So lässt sich bei Epididymitis gonorrhoica (§ 343) zuweilen nachweisen, dass der geschwollene Nebenhoden nicht nach innen vom Hoden, sondern nach hinten, oder gar nach aussen liegt. Im ersteren Falle hat der Hoden sich 90°, im letzteren 180° um seine Längsaxe gedreht (§ 343 Schluss). Seltener sind Inversionen des Hodens um seine horizontale Axe.

Wichtiger als alle diese verschiedenen Hemmungs- und Missbildungen ist für den Chirurgen der *mangelhafte Descensus testiculi, der Kryptorchismus oder Leistenhoden*. Bekanntlich entwickelt sich der Hoden aus dem unteren Theile der sog. Urniere und liegt mithin ursprünglich in der Lumbalgegend. Noch vor der Geburt vollzieht sich in der Regel die absteigende Bewegung des Hodens, welche auf eine Schrumpfung des Leitbandes, des *Gubernaculum Hunteri* zu beziehen ist. Diese Bewegung führt den Hoden durch den Leistencanal in das Scrotum, wo er den Processus vaginalis vorfindet und ihn zur Scheidenhaut einstülpt. Auf dieser Wanderung findet der Hoden in dem engen Leistencanale den grössten Widerstand; hier hat er gewissermassen einen Engpass zu durchwandern und kann *vor ihm* oder *in ihm* aufgehalten werden. *Der Hoden bleibt also entweder vor der oberen Oeffnung des Leistencanales in der Bauchhöhle liegen, oder er wird im Verlaufe des Leistencanales zurückgehalten.* Von geringerem Belange sind die Fälle, in welchen der Hoden in den ersten Lebensjahren noch ganz nahe der äusseren Oeffnung des Leistencanales, dicht am Poupart'schen Bande steht. Hier handelt es sich mehr um einen verzögerten, als um einen unterbrochenen Descensus, und im Verlaufe der nächstfolgenden Jahre steigt der Hoden dann langsam bis zum Grunde des Scrotum herab.

Der im Leistencanale dauernd zurückgehaltene Hoden befindet sich unter abnormen Bedingungen der Ernährung, wie aus den Folgezuständen des Kryptorchismus erhellt. So bleibt der betreffende Hoden oft in der Entwickelung zurück, erreicht kaum Pflaumengrösse und ist dann nur schwer mit dem Finger aufzufinden. Hierzu gesellen sich nicht selten heftige Schmerzempfindungen, welche

auf eine Art Einklemmung der Nerven des Plexus spermaticus bezogen werden müssen. Schädel empfiehlt für solche Fälle das Spalten des Inguinalringes zur Hebung der Einklemmung, Valette sogar die Exstirpation des eingeklemmten Hodens, und Schüller hat den Versuch gemacht, den Hoden in seiner falschen Lage zu isoliren, beweglich zu machen und endlich am Grunde des Scrotum durch einige Catgutnähte fest zu heften. Die Wirkung in Betreff der Schmerzen war jedenfalls sehr befriedigend; auch schien die Ernährung des Hodens sich zu bessern, sein Umfang zuzunehmen. Diese Versuche der *Orchidoplastik* verdienen umsomehr Beachtung, als Entzündungen und Geschwülste des Leistenhodens eine nicht zu unterschätzende Gefahr für das Leben bringen. Die selten beobachtete *Hydrocele* des zurückgebliebenen Hodens (Chassaignac, Morel-Lavallée, Gherini) liesse sich durch Punction oder Incision relativ gefahrlos behandeln, die häufiger vorkommenden *Sarkome* aber sind nur durch eingreifende Operationen zu beseitigen.

Sehr oft ist der Kryptorchismus mit Bildung von Leistenbrüchen verknüpft, welche wahrscheinlich durch Offenbleiben des Processus vaginalis peritonei entstehen (§ 272). In solchen Fällen markirt die Bruchgeschwulst das Fehlen des Hodens im Scrotum; sie verdeckt aber auch im Inguinalcanale den hier zurückgebliebenen Hoden. Nur eine sehr sorgfältige Untersuchung stellt den Sachverhalt fest, was um so nothwendiger, als in solchen Fällen die Pelotte des irrthümlich angelegten Bruchbandes einen sehr schmerzhaften Druck auf den Hoden ausübt. Von Ravoth wurde für die Combination des Leistenhoden mit H. inguinalis ein Bruchband mit hohler Pelotte (§ 279) empfohlen.

Neben dem mangelhaften Descensus testiculi muss noch ein *falscher* erwähnt werden, welcher den Hoden an eine andere Stelle, als in das Scrotum führt. So wurden Fälle beobachtet, in welchen der *Hoden am Perineum* unter der Haut lag, also seine Wanderung noch über den Hodensack hinaus fortgesetzt hatte. Adams und Annandale verfuhren zur Heilung dieses Zustandes ähnlich wie Schüller; sie machten den Hoden an seinem abnormen Platze flott und fixirten ihn mit Nähten im Scrotum.

§ 353. Die Varicen des Samenstranges, Varicocele.

Unter *Varicocele, Krampfaderbruch, Cirsocele* versteht man die varicöse Dilatation des Plexus pampiniformis. Diese Krankheit ist so häufig, dass sie eine genauere Darstellung erfordert. Die Endung „cele" deutet auf eine gewisse Aehnlichkeit mit dem Inguinalbruche hin, doch bleibt diese darauf beschränkt, dass beides, Varicen des Samenstranges und äussere Inguinalhernien, Schwellungen am Scrotum bewirken. Im Uebrigen liegen die Erscheinungen beider Krankheiten so weit auseinander, dass eine differentielle Diagnostik, wie etwa zur Unterscheidung der Hydrocele und der Inguinalhernie (§ 347), hier nicht nothwendig wird.

Die Varicocele entwickelt sich am häufigsten in den ersten Jahren der Pubertät, zwischen dem 18. und 20. Lebensjahre; doch gehört auch ein etwas späteres Auftreten keineswegs zu den Seltenheiten. Am Samenstrange zeigen sich wurmartig gewundene, blau durchschimmernde Knäuel von Venen, deren Querschnitt 5 Mm. und darüber erreicht. Diese Knäuel erstrecken sich von dem Leistencanale hinab bis zum Nebenhoden und senden oft noch varicöse Ranken an der Fläche des Hodens entlang. Der tastende Finger erkennt sofort die ausgeprägte Weichheit der Schwellung, welche unter dem Fingerdrucke durch Entleerung des Veneninhaltes vollkommen verschwindet. Thrombosen und Bildung von Phlebolithen, wie sie in den Varicen des Unterschenkels so häufig sind (§ 58), kommen

in der Varicocele seltener vor. Man fühlt nur den festen, geradlinigen Strang des Vas deferens, welcher von aussen her durch jene weichen Massen umhüllt wird.

Selten entwickelt sich die Varicocele doppelseitig, die einseitige aber entspricht ausnahmslos *der linken Seite*. Dieses Verhalten gab zu verschiedenen Erklärungsversuchen Anlass. So sollte der Druck des S romanum auf die Vena spermatica int. eine venöse Stauung im Wurzelgebiete dieser Vene bewirken. Auch wies man darauf hin, dass der linke Hoden im Scrotum gewöhnlich etwas tiefer herabhänge, als der rechte: das venöse Blut müsse also links eine etwas längere Strecke bergauf laufen und könne leichter zur Anstauung kommen. Der wichtigste Umstand, welcher die linksseitige Varicocele begünstigt, ist jedenfalls die *rechtwinkelige Einmündung der linken V. spermatica int. in die linke V. renalis, während die rechte V. spermatica sich spitzwinkelig in die V. cava ergiesst.* Dieser eigenthümliche Unterschied ist in Fig. 248 schematisch dargestellt. Der venöse Strom, welcher aus der linken V. spermatica nach oben läuft, trifft genau im rechten Winkel auf den viel mächtigeren der linken V. renalis, so dass das Blut in der kleineren Vene, der V. spermatica, aufgestaut wird. Dagegen findet der Strom in der rechten V. spermatica kein ähnliches Hinderniss: er fliesst spitzwinkelig convergirend mit dem Strome der V. cava zusammen.

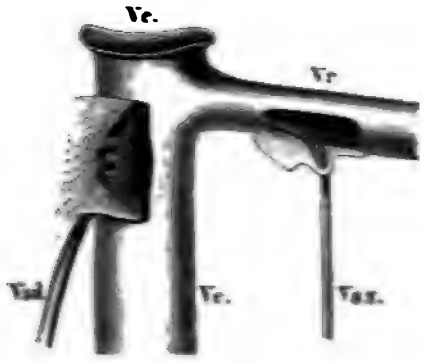

Fig. 248.
Schematische Ansicht der Einmündung der Vena spermat. sin. (Vsn.) in die Vena renalis (Vr.) und der Vena spermat. dextr. (Vsd.) in die Vena cava (Vc. Vc.). Nach Otto.

Manche Fälle von Varicocele, unter ihnen auch sehr hochgradige, verlaufen für den Kranken erscheinungslos und ohne Functionsstörung. Man ist erstaunt, bei der Untersuchung wegen irgend einer anderen Krankheit zuweilen eine bedeutende Varicocele zu finden und von dem Kranken zu erfahren, dass sie ihm gar keine Beschwerden verursache. In anderen Fällen sind auch bei geringer Entwickelung der Varicocele, die Beschwerden bedeutend. Ein Theil derselben ist freilich nur psychisch begründet: die jugendlichen Kranken, welche die Varicocele entdecken, glauben durch dieselbe zur Impotenz verdammt zu sein. Indessen kommt es auch zu Störungen, welche nicht in der Einbildung der Kranken beruhen, insbesondere zu schmerzhaften Empfindungen längs des Samenstranges und im Hoden und schliesslich zur *Atrophie des Hodens*. Selten bersten die Varicen: es bilden sich dann subcutane Blutergüsse, welche aber gewöhnlich rasch zur Resorption kommen.

§ 354. Die Behandlung der Varicocele.

Leichte Grade der Varicocele, mit geringen Beschwerden, erfordern höchstens das Tragen eines eng anschliessenden Suspensorium. Ravich und Curling empfahlen ein federndes *Leistenbruchband* § 270, doch wird hierdurch die venöse Stauung unterhalb der Pelotte eher noch vermehrt. Von sehr geringem Werthe ist das Aufpinseln von *Traumaticin*, einer Lösung von Guttapercha in Chloroform, auf die äussere Haut, wie es Pitha und Carey angegeben haben. Zum *operativen Eingreifen* werden wir gezwungen durch die ernsteren Folgen der Varicocele, durch die am Schlusse des vorhergehenden Paragraphen erwähnten

Neurosen des Samenstranges und ganz besonders durch die beginnende Atrophie des Hodens. Uebrigens kann es auch die psychische Erregung des Kranken über seine mögliche Impotenz wünschenswerth erscheinen lassen, dass ein operativer Eingriff die Varicocele beseitigt und das psychische Gleichgewicht herstellt.

Wie bei den Operationen der Varicen im Allgemeinen, so lassen sich auch hier gefahrlose Operationen mit relativ unsicherem und gefährliche mit relativ sicherem Erfolge unterscheiden. Die ersteren sind hier vorzuziehen, denn die Varicocele ist keine lebensgefährliche Erkrankung und gibt kein Recht, lebensgefährliche Operationen zu ihrer Heilung auszuführen.

Ungefährlich, freilich auch recht unsicher im Erfolge ist *die subcutane Unterbindung der erweiterten Venen nach* Ricord. Die Operation beginnt, wie auch die anderen, noch zu erwähnenden Methoden, mit der Isolirung des Vas deferens von dem Paquet der varicösen Venen. Dies gelingt leicht, weil der feste Strang des Vas deferens deutlich herauszufühlen ist. Für den weiteren Fortgang der Operation muss ein Assistent das Vas deferens mit seinen Fingern festhalten und gegen den Penis hin verziehen, damit es nicht mit in die Ligatur geräth. Zwei Nadeln sind nun mit starken Seidefäden in der Weise armirt worden, dass man beide Fadenenden durch das Oehr führte; dann hängen die beiden Enden zu der einen, die Fadenschlinge zu der anderen Seite des Oehres herab. Eine dieser Nadeln sticht man von vorn nach hinten so durch das Scrotum hindurch, dass der Doppelfaden die varicösen Venen von den übrigen Theilen des Samenstranges, insbesondere von dem nach innen gehaltenen Vas deferens absondert. Die zweite Nadel wird an dem Einstichspunkte der ersten eingestochen, nun aber zwischen der Haut und den varicösen Venen vorsichtig durchgeführt, bis ihre Spitze an dem Ausstichspunkte der ersten Nadel zum Vorschein kommt. Die Venenstränge sind jetzt von beiden Fäden eingeschlossen, es bedarf nur noch der Schürzung. Zu diesem Zwecke führt man die beiden Enden des ersten Fadens durch die Schlinge des zweiten und die beiden Enden des zweiten Fadens durch die Schlinge des ersten (Fig. 249). Es legt sich auf diese Weise um die Venen eine Doppelschlinge, welche nun fest zusammengeschnürt (Fig. 250) und durch das Knoten der Fadenenden über einer Heftpflasterrolle gesichert wird. Diese subcutane Ligatur soll zu einer adhäsiven Verklebung der Venenwände und hierdurch zur Unterbrechung des venösen Blutstromes führen. Nach etwa 5 Tagen darf man annehmen, dass dieser Zweck erreicht ist; dann öffnet man den Knoten auf der Heftpflasterrolle und zieht die beiden Fäden heraus. Die Verletzung ist sehr geringfügig, der Verlauf nahezu aseptisch; aber gerade in dem Mangel der entzündlichen Vorgänge liegt die Unsicherheit der Wirkung. Der venöse Blutstrom stellt sich allmälig wieder her, weil die Verwachsungen des Endothels der Venen nur locker sind, die Venen füllen sich aufs Neue mit Blut und werden wiederum dilatirt. Durch einen entzündlichen Verlauf könnte eine festere Narbenbildung erzielt werden, aber mit der Entzündung tritt auch die Gefahr für das Leben ein; die Venen können weithin thrombosiren, die Thromben eiterig zerfallen und zur Pyämie führen. Bei sorgfältiger Ausführung und Ueberwachung der Ricord'schen Ligatur ist indessen ein solch schlimmer Ausgang kaum zu erwarten.

Zwei ältere Verfahren zur Behandlung der Varicocele müssen dagegen geradezu als *lebensgefährlich* bezeichnet werden. 1) Die Anwendung des *Compressorium* von Breschet und Sanson, eines Instrumentes, welches der Darmklemme (Fig. 191, § 266) in verkleinertem Massstabe entspricht. Zwischen seine Branchen sollten, nach Isolirung des Vas deferens, die dilatirten Venen sammt der bedeckenden Haut eingeklemmt werden. Diese Gewebe nekrosiren dann und fallen durch demarkirende Eiterung gegen den 8. Tag mit der Klammer ab. 2) Das *Enroulement* von Vidal, ausgeführt mit zwei langen Insectennadeln, welche

kindhal von den Fäden der Ricord'schen Ligatur angefüllt werden, die eine zwischen Vas deferens und den Varicen, die andere zwischen den Varicen und der äusseren Haut. Starke Scherenbisse können die Nadeln ersetzen. Man führe nun diese Nadeln oder Drähte einige Male so um einander, dass die varicösen Venen zwischen ihnen aufgerollt und zusammengepresst werden und entferne sie erst nach ausgeschlossener Thrombosirung der Venen, was nach einigen Tagen angenommen werden darf. *Beide Verfahren können durch einen zufällig der Thrombose zur infectiösen Embolie und zur Bildung metastatischer Herde in den Lungen führen; sie sind deshalb zu verwerfen.*

Zwischen diesen beiden Verfahren und der ziemlich harmlosen Ricord'schen Ligatur liegen einige minder gefährliche Methoden in der Mitte, z. B. das einfache Freilegen der Varicen durch Schnitt, wobei dann die Wunde durch Eiterung heilen muss (Bigelow), die Umstechung mit der umschlungenen Naht (Allg. Thl. § 177, Fig. 111) nach Velpeau, die Unterbindung der Venen sammt der bedeckenden Haut durch Eisendrähte (Barwell), die Durchschneidung der Varicen mit der galvanokaustischen Schlinge (v. Bruns), die Ausführung des Enroulement mit

Fig. 349.

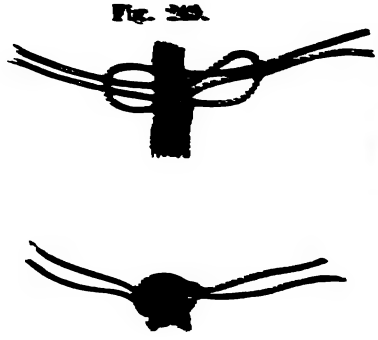

Fig. 350.

Ricord's einfache Ligatur zur Behandlung der Varicocele. Fig. 349. Die Durchstechungen der Fäden. Fig. 350. Die fertige Ligatur.

Fig. 351.

Fig. 352.

Wilde's Enroulement der Varicocele. Bei Fig. 351 umfassen die Drähte den Plexus pampiniformis. Bei Fig. 352 ist die Aufrollung vollendet. V. d. V. d. Vas deferens.

galvanisch erhitzten Drähten (Duchenne), die Electropunctur (Ciniselli), um Gerinnungen zu erzeugen, die Injection von Eisenchloridlösung zu demselben Zwecke (25 Tropfen einer 30 % Eisenchloridlösung nach Massonneuve) u. s. w. Die zur Behandlung der Varicen im Allgemeinen empfohlenen Ergotininjectionen (Allg. Thl. § 207) können auch hier versucht werden, sind jedoch im Samenstrange ziemlich schmerzhaft.

Die Sicherheit gegen Entzündung und Eiterung, welche die aseptische Chirurgie bietet, lässt es heutzutage durchaus gerechtfertigt erscheinen, in schweren Fällen von Varicocele ganz ebenso zu verfahren, wie man es bei den Varicen des Unterschenkels gethan hat (Allg. Thl. § 207). *Die Venenpakete werden unter dem Schutze der Asepsis durch einen langen Schnitt freigelegt und, nach Schürzen der aseptischen Ligatur ober- und unterhalb, exstirpirt.*

§ 155. Geschwulstbildung am Scrotum und am Hoden.

Am *Scrotum* kommen zuweilen kleine *Atherome* zur Entwickelung, die in ganzen Reihen die Scrotalhaut besetzen und manchmal verkreiden. Sehr selten

sind *angeborene Dermoidgeschwülste des Scrotum und des Hodens,* deren Inhalt in Haaren oder auch in Knorpel und Knochenstücken besteht (Mac Ewen). Im letzteren Falle nähern sie sich den Dermoiden des Ovarium und können als Reste eines Fötus in foetu aufgefasst werden. Verneuil hat 19 Fälle von Scrotal- und Hodendermoid aus der Literatur zusammengestellt.

Die *breiten Condylome,* welche sehr häufig am Scrotum vorkommen, wurden schon § 286 beschrieben. Sie indiciren eine allgemeine antisyphilitische Behandlung unter Bedecken der nässenden oder ulcerirenden Flächen mit Ugt. hydr. praecip. rubri.

Die *Elephantiasis des Scrotum,* in unseren Klimaten selten, wird vorzüglich in den Tropengegenden beobachtet. Ueber ihr Entstehen durch die Ansiedelung der Larven eines Fadenwurmes, der *Filaria sanguinis hominis s. Bancrofti* in den Lymphgefässen, wurde im Allg. Thl. (§ 138) berichtet. Das Scrotum kann hierbei eine solche Grösse erreichen, dass es als schwere Masse zwischen den Beinen und selbst bis zum Erdboden herabhängt. Bekannt sind die glücklichen Operationen von Clot Bey, welcher in Algier derartige Geschwülste exstirpirte. Auch in Ostindien sind Fälle von Elephantiasis scroti sehr häufig, und Fayrer berichtet aus diesem Lande über 113 Operationen, von welchen 21 tödtlich endeten. In einem Falle wog die exstirpirte Masse 75 Pfund, während das Gesammtgewicht des Kranken vor der Operation 198 Pfund betrug. Bei solchen Exstirpationen werden meist die beiden Hoden frei gelegt, doch ist es nicht nothwendig, sie zu exstirpiren, weil sie, ähnlich wie nach den im § 341 erwähnten Abreissungen der Scrotalhaut, immer einen narbigen Ueberzug erhalten.

Ein *Myom der Tunica dartos,* ausgezeichnet durch die Entwickelung quergestreifter Muskelfasern (*Rhabdomyom*), wurde von Billroth beobachtet; ein grosses *Lipom* des Scrotum exstirpirte Gascoyen; *Fibrome,* ausgehend von der Scheidenhaut des Hodens, sind von Holmes, Curling u. A. beschrieben worden. Auch *Myxome, Sarkome* und *Chondrome,* von der Tunica vaginalis stammend, wurden beobachtet, aber nur in sehr seltenen Fällen.

In der Höhle der Scheidenhaut des Hodens fand man in vereinzelten Fällen *freie Körper,* ähnlich den freien Körpern in den Gelenkhöhlen (Allg. Thl. § 110). Sie gehen wohl aus Fibringerinnseln hervor oder aus papillären Wucherungen der Tunica vaginalis, welche sich später abschnüren. Ein klinisches Interesse besitzen diese freien Körper nicht.

Die grösste Bedeutung in chirurgischer Beziehung kommt ohne Zweifel dem *Epithelialcarcinome der Scrotalhaut* zu. Dieser Krebs dehnt sich weithin in der Fläche aus, ohne sehr in die Tiefe zu greifen und geht vor allem nicht auf den Hoden über. Seine Ursache ist für viele Fälle unzweifelhaft in der Einwirkung *chemischer Reize* zu suchen (Allg. Thl. § 145). In England, wo die Schornsteinfeger in den sehr engen Schornsteinen mehr, als in Deutschland der Beschmutzung mit Russ ausgesetzt sind, wird auch viel häufiger, als hier der *Schornsteinfegerkrebs* (chimney-sweeper-cancer) beobachtet. Aber auch in Deutschland findet sich diese Form des Carcinomes. Von hohem ätiologischen Interesse sind die Beobachtungen R. v. Volkmann's über das häufige Vorkommen der gleichen Krankheit bei Arbeitern in den Paraffin-Fabriken zu Halle. Der *Paraffinkrebs* schliesst sich hiernach dem Schornsteinfegerkrebs unmittelbar an; bei beiden scheint es der dauernde Reiz des Theers und ähnlicher Stoffe zu sein, die anfangs zu sog. Theereczem und dann zum Epitheliom führen. Nach v. Volkmann ist die Prognose bei früher und vollständiger Exstirpation dieser Carcinome in Betreff der Recidive günstig zu stellen; die inguinalen Lymphdrüsen werden erst spät befallen. Besondere Re für die Exstirpation der carcinomatösen Scrotalhaut gibt es nicht. Die du schnittenen Scrotalarterien werden unterbunden; die Verletzung der Scheiden

der Hoden muss womöglich vermieden werden. Ueber den antiseptischen Verband, welcher nach der Operation angelegt wird, ist § 357 zu vergleichen.

Die Geschwülste des Hodens zeigen in mancher Beziehung Aehnlichkeit mit denjenigen der Speicheldrüsen (§ 133). Auch hier sieht man häufig die sog. Mischgeschwülste, und auch das Vorkommen des *Chondromes* der Parotis findet im Hoden seine Parallele. Nur tritt das Knorpelgewebe im Hoden sehr selten für sich allein auf, und gutartige Chondrome, wie sie von Poinsot und Guersant bei Kindern beobachtet wurden, gehören zu den Ausnahmen. Dagegen findet sich der Knorpel vielfach zerstreut in den bösartigen *Sarkomen* und *Adenomen des Hodens,* welche hier die gewöhnlichste Geschwulstform bilden und ganz besonders in den *Adenosarkomen.* Auch in den Hodensarkomen entwickeln sich nicht selten cystische Partieen, theils durch myxomatöse Entartung — *Myxosarkom* —, theils durch abgeschnürte Samencanäle, welche wirkliche Cysten mit glatten Wandungen bilden — *Cystosarkom.* Kommt es in diesen Geschwülsten zu den adenomatösen oder sarkomatösen Wucherungen der Cystenwand, die in den Hohlraum herein ragen, so entsteht das *Cystosarkoma proliferum s. phyllodes,* wie wir es von der Mamma her (§ 192) kennen. Santesson fand bei einem 1jährigen Kinde ein Cystosarkom des Hodens mit Knorpel, Knochen und zwei Dermoidcysten, also eine wahre teratoide Geschwulst (Allg. Thl. § 143). Aus dieser Schilderung wird man schon entnehmen, dass das Bild der Hodengeschwülste ein sehr vielgestaltiges ist. Hierzu kommen nun noch die *Carcinome des Hodens,* deren klinische Trennung von den Sarkomen früher wohl versucht wurde, aber nicht wohl aufrecht erhalten werden kann, wenn es auch dem pathologischen Anatomen gelingt, eine solche Unterscheidung durchzuführen. Jedenfalls ist die überwiegende Mehrzahl der bösartigen Geschwülste zu den Sarkomen zu stellen, wodurch es sich auch erklärt, dass die Multiplication der Geschwulst selten durch die nächstliegenden Lymphdrüsen, sondern meist durch die Blutbahnen erfolgt (Allg. Thl. § 149). Das Vorkommen eines *Scirrhus* des Hodens wird von Nepveu erwähnt. Französische Autoren (Hennequin, Sistach u. A.) haben im Gegensatze zu den bösartigen Geschwülsten des Hodens auch einen *gutartigen Fungus* beschrieben, der besonders bei Kindern vorkommen soll. Wahrscheinlich handelt es sich hierbei um eine syphilitische Orchitis, oder aber um jene bei Kindern vorkommende, granulirende Form, bei welcher man nicht weiss, ob sie mehr zur congenitalen Syphilis oder zur Tuberkulose des Hodens zu rechnen ist (über diese Form § 343, bei tuberkulöser Orchitis).

Die *Sarkome des Hodens* — wenn wir unter dieser Bezeichnung die bösartigen Geschwülste des Hodens zusammenfassen dürfen — zeigen in der Regel ein schnelles Wachsthum und erreichen eine bedeutende Grösse. Wenige Monate genügen nicht selten, um die Geschwulst bis zur Grösse eines Kindskopfes anwachsen zu lassen. In ihrem Fortwuchern nehmen sie nicht nur sehr rasch das ganze Hodenparenchym ein, sondern greifen auch auf den Nebenhoden und den Samenstrang über. Grosse Geschwülste bieten in *diagnostischer Beziehung* keine besonderen Schwierigkeiten. Da es aber wichtig ist, die Exstirpation der Sarkome frühzeitig vorzunehmen, damit der Kranke einigermassen gegen das Recidiv geschützt werde, so muss die Geschwulst in ihren ersten Stadien erkannt werden, und diese Aufgabe ist nicht leicht. Meist füllt sich schon sehr frühzeitig die Scheidenhaut des Hodens in Folge venöser Stauung mit Serum an, *eine Hydrocele verhüllt die Hodengeschwulst.* Auch enthalten manche weiche Sarkome des Hodens so viel Flüssigkeit zwischen den Zellen, dass *das Sarkom an sich die Erscheinung der Fluctuation* darbietet. Leichter ist es schon, das Cystosarkom von der Hydrocele zu unterscheiden, weil die Cysten, welche deutlich Fluctuation zeigen, nur zerstreut in der Geschwulst liegen. Dass anderseits fibröse Veränderungen in der Scheidenhaut des Hodens die Fluctuation der eigentlichen Hydro-

cele undeutlich machen und der Hydrocele mehr den Charakter einer soliden Geschwulst geben können, wurde § 347 schon erwähnt. *So ist die differentielle Diagnose zwischen Hydrocele* (einschliesslich der Spermato- und Hämatocele § 348) *und dem Sarkom des Hodens in manchen Fällen recht schwer zu stellen.* Die Operation zur Entfernung der Hodengeschwulst, die *Exstirpatio testis* (§ 356), muss daher so eingerichtet werden, dass sie in ihrem Verlaufe die diagnostische Frage löst und es gestattet, den letzten Act der Operation dem einen wie dem anderen Falle anzupassen.

Die Recidive nach Exstirpatio testis treten meist in dem Stumpfe des Samenstranges ein. Später folgt die Multiplication des Sarkomes in inneren Organen, wenn nicht die Verjauchung des örtlichen, inexstirpabelen Recidives schon vorher zum Tode führt.

§ 356. Die Exstirpatio testis, Castration.

Die erste und wichtigste Indication zur Exstirpation des Hodens ist die Entwickelung bösartiger Geschwülste (§ 355). Versuche, welche man früher mit Unterbindung der Art. spermatica anstellte, um hierdurch das Wachsthum der Geschwülste zu hemmen (Maunoir), sind längst als vollkommen erfolglos aufgegeben worden. Sehr erfreulich sind nun freilich die Resultate der Exstirpation auch nicht. Nach Kocher ist noch kein sicher constatirter Fall bekannt, in welchem die Exstirpatio testis wegen bösartiger Hodengeschwülste das Recidiv verhütet hätte. Dennoch führen wir diese Operationen aus, nach dem Grundsatze: Remedium anceps melius quam nullum.

Nächst den malignen Tumoren indiciren die Tuberkulose des Hodens und Nebenhodens (§§ 343 u. 344) die Castration. Auch in einzelnen Fällen von Hämatocele kann es, wie § 350 (Schluss) hervorhob, nöthig werden, zugleich mit der Scheidenhaut den fibrös entarteten Hoden zu entfernen. Endlich ist in der Bildung mehrfacher eiternder Hodenfisteln, welche die Function des Hodens schon vernichtet haben, eine zweifellose Indication zu seiner Entfernung gegeben (§ 344). Die Zeiten, in welchen man Kinder zu Castraten machte, um ihre Singstimme zu cultiviren, sind vorüber.

Die Vorbereitungen zur Operation, Abführmittel, Abseifen und Abrasiren des Operationsgebietes, antiseptisches Abwaschen u. s. w., sind dieselben wie zur Radicaloperation der Hydrocele (§ 350). Der Schnitt wird an der äusseren Seite des Scrotum von dem Poupart'schen Bande bis zum tiefsten Punkte der Geschwulst geführt. Bei kleineren Schwellungen und Geschwülsten legt man den Hoden auf die linke Hand und drängt ihn gegen die Haut an, so dass sie für die Durchschneidung hinreichend gespannt ist; grosse Geschwülste ergeben von selbst die nöthige Spannung. In derselben Linie, wie die äussere Haut, wird die blassrothe Schicht der Tunica dartos getrennt, von welcher übrigens, bei längerem Bestande einer grossen Geschwulst, kaum mehr etwas zu erkennen ist. Dann folgt die Trennung des bindegewebigen Blattes, welches Samenstrang und Hoden umgibt, der Tunica vaginalis communis. Hierbei fallen mindestens zwei A. A. scrotales in den Schnitt, deren Enden sofort mittelst Arterienpincetten verschlossen werden. Bestand die Geschwulst lange, so sind meist mehr Pincetten nöthig, da sich die Aeste der Scrotalarterien verstärkt haben und ebenfalls spritzen. *Nun eröffnet man die Scheidenhaut des Hodens.* Dieser Act darf besonders dann nicht versäumt werden, wenn die Diagnose zwischen Hydrocele und Sarkom noch schwankt (§ 355, Schluss). Nach Spaltung der Scheidenhaut kann man die Aussenfläche des Hodens sehen und seine Substanz betasten. Ergibt sich nun der einfache

Fall der Hydrocele, so ist mit der Eröffnung der Scheidenhaut die Operation beendet; man säumt die Wundränder der Tunica vaginalis an die der äusseren Haut (§ 350). Aber auch, wenn die Diagnose von vornherein feststeht, sollte die Eröffnung der Scheidenhaut nicht unterlassen werden, weil nachher die Auslösung des Hodens aus dem Scrotum um vieles leichter ist. Man drängt den Hoden aus dem Spalte der Scheidenhaut heraus, zieht ihn mit der linken Hand, bei grossen Geschwülsten aber mit scharfen Haken und Muzeux'schen Zangen (Allg. Thl. § 164, Fig. 74) stark nach oben und löst mit dem Messer allseitig seine Verbindungen mit dem Scrotum. Endlich hängt der Hoden nur noch an dem Samenstrange, dessen Trennung besondere Vorsicht erfordert.

Hier empfiehlt sich folgendes Verfahren: Oberhalb der Stelle, an welcher der Samenstrang durchschnitten werden soll, führt man einen starken Seidefaden hindurch und knotet seine Enden, so dass ein Zügel gebildet wird, an dem man den Samenstrang nach Belieben anziehen kann. Diesen trennt man dann unterhalb des Zügels in kurzen Schnitten, am besten mit der Schere. Jede spritzende Arterie wird sofort und zwar noch vor der gänzlichen Abtrennung des Samenstranges, mit der Schieberpincette isolirt gefasst und unterbunden. Solcher Arterien sind in der Regel drei: die A. spermatica int., die grösste, an der Seite des Vas deferens gelegen, die A. spermatica ext., ein Ast der A. epigastrica, welche mehr in der Tunica funiculi spermatici verläuft und die A. deferentialis, ein Ast der A. vesicalis, welcher der Wandung des Vas deferens genau anliegt. Die letztere Arterie kann so klein sein, dass sie nicht erkennbar ist und von selbst zu bluten aufhört. Grosse Hodengeschwülste, an welchen die Arterien stärker entwickelt sind, machen eine grössere Anzahl von Ligaturen nöthig. Nach Entfernung der Geschwulst zieht man den Stumpf des Samenstranges an dem Zügel noch einmal hervor, revidirt ihn auf noch etwa blutende Gefässe und sichert auch diese durch Ligaturen. Der Zügel wird nach oben zur vorderen Bauchwand geführt und hier mit einem Heftpflasterstreifen befestigt. Es folgt das Anlegen der Ligaturen am Scrotum, die antiseptische Irrigation der Wunde, ihre Vereinigung über zwei die ganze Wunde durchziehende Drainröhren, endlich der antiseptische Verband (§ 357). Die Heilung vollzieht sich in der Regel prima intentione. Die Drains werden gegen den 5. bis 8. Tag entfernt. Der Fadenzügel bleibt für den Fall der Nachblutung nur bis zum ersten Verbandwechsel liegen.

Dem Verfahren der *isolirten Ligatur* an den einzelnen Arterien des Samenstranges steht die *Ligatur des Samenstranges en bloc* gegenüber. Sie wurde früher oft geübt und ist offenbar sehr bequem. Sie erfordert nur einen einzigen Faden, nach dessen Befestigung um den Samenstrang dieser sofort mit einem einzigen Schnitte getrennt werden kann. Aber die Erfahrung spricht nicht zu Gunsten dieser einfachen Methode. Einmal ist die Gefahr der Nachblutung grösser, weil die Fadenschlinge durch die Elasticität des Samenstranges gelockert werden kann; dann aber leidet auch der Kranke nach der Massenligatur heftige Schmerzen, da die Nerven des Samenstranges durch die Ligatur gequetscht werden; endlich hat man Trismus und Tetanus (Allg. Thl. §§ 133 u. 134) nach der Massenligatur beobachtet. Es ist deshalb besser, dieses Verfahren ganz zu verlassen.

Auch mit dem Ecraseur und der galvanokaustischen Schlinge ist der Samenstrang durchtrennt worden; es lässt sich sogar die ganze Operation mit diesen Instrumenten ausführen. Mit Kette oder Draht wird zuerst die Scrotalhaut getrennt; dann drängt man den Hoden aus der Hautwunde hervor, legt Kette oder Draht nochma[illegible] und durchschneidet die übrigen Verbindungen des Hodens mit dem [illegible] Vortheile kommen diesen Verfahren (Allg. Thl. § 168) nicht [illegible] Nachtheil, dass sie die Scheidenhaut nicht eröffnen [illegible] ntigung des Hodens vor Vollendung der Operation

nicht zulassen. Chassaignac selbst, dem Erfinder des Ecrasements begegnete es, dass er nach einer solchen Operation mit dem Ecraseur erst am Präparate den Irrthum einsah. Es handelte sich nicht um eine bösartige Geschwulst, sondern um eine Hämatocele, die ohne Entfernung des Hodens, wahrscheinlich durch den einfachen Schnitt, hätte geheilt werden können. Dittel wendet zur Unterbindung des Samenstranges seine *elastische Ligatur* (Allg. Thl. § 168), Stokes die *Acufilopressur* nach Pirrie (Allg. Thl. § 198, Fig. 140) an, und H. Smith empfiehlt, den Samenstrang mit dem Thermokauter (Allg. Thl. § 169, Fig. 90) zu trennen.

Während früher bei hoher Entzündung und Eiterung der Wundverlauf nach Exstirpatio testis nicht selten durch Peritonitis complicirt wurde und auch wohl in Folge einer Peritonitis septica (§ 229) tödtlich endete, pflegt er jetzt durch ein regelrechtes aseptisches Verfahren recht günstig zu sein. Die Heilung prima intentione ist die Regel. Nur bei der Exstirpation eines sarkomatösen *Leistenhodens* (§ 352) wäre auch heute noch eine Peritonitis zu fürchten, wenn nicht mit äusserster Vorsicht die Verletzung des Bauchfelles vermieden würde.

§ 357. Der antiseptische Verband bei den Operationen am Urogenitalapparate und am Becken.

Die Durchführung der Aseptik und Antiseptik bei Operationen am Urogenitalapparate erfordert einige besondere Massregeln, welche hier zusammengestellt werden sollen. Jeder derartigen Operation sollen mindestens ein, am besten mehrere warme Sitzbäder vorausgehen, um eine gründliche Reinigung der äusseren Haut zu erzielen. Das Abwaschen und Abseifen des Operationsterrains unmittelbar vor der Operation wurde schon in den vorhergehenden Paragraphen mehrfach erwähnt, ebenso das Abrasiren der Haare am Mons Veneris und am Scrotum, wo sie leicht septischen Schmutz, z. B. von Zersetzung des Harnes herrührend, an sich tragen. Der Schwerpunkt der Antiseptik aber liegt in dem Anlegen des antiseptischen Verbandes. Die alte Verbandlehre hat uns keinen Kunstverband überliefert, welcher, ähnlich wie das Capistrum in erweiterter Form für die antiseptischen Verbände der Gesichtsgegend benutzt wird (§ 91), dem antiseptischen Verbande am Becken zu Grund gelegt werden könnte. Wie finden dort keine *Spica perinei* angegeben.

Nachdem zwischen Scrotum und Oberschenkel jederseits eine wurstartige Masse von Watte oder Jute eingelegt wurde, häuft man diese in einzelnen dünnen Lagen um das Scrotum und die Wurzel des Penis und füllt die Gegend des Poupart'schen Bandes aus. Auch die beiden Spinae ant. sup. ossis ilei werden mit Jute oder Watte verhüllt, weil sie sonst von der Binde einen unangenehmen Druck erfahren könnten. Die fixirende Gazebinde, welche als *Spica perinei* angelegt wird, findet nun alle Unebenheiten ausgeglichen und deckt überall ein convexes Polster. Die Tour beginnt mit ein oder zwei Cirkeltouren um das Becken, welche ober- und unterhalb der Crista ilei und über sie hinweg angelegt werden. Von diesen Cirkeltouren aus geht man nun an der hinteren Beckenwand, wir wollen sagen von der linken Seite her, schräg über das Kreuzbein zu der rechten Spalte zwischen Scrotum und Oberschenkel, dann an der Vorderfläche des Beckens in der Gegend des Poupart'schen Bandes wieder zur rechten Seite der hinteren Beckenwand, um, nach einer Cirkeltour, von hier aus wieder in schräger Tour über das Kreuzbein zur linken Spalte zwischen Oberschenkel und Scrotum zu gelangen. So kreuzen sich diese beiden Schrägtouren am Perineum und werden deshalb als „*Spica perinei*" bezeichnet (Fig. 253). Wenn man nun die Schräg- und Cirkeltouren wiederholt wechseln, auch den Kreuzungspunkt der Touren von dem Peri-

neum gegen das Scrotum hin nach vorn vorrücken lässt, so schliesst sich allmälig der Verband um die ganze Gegend des Perineum, des Scrotum und des Penis. Endlich folgen noch einige Cirkeltouren um beide Oberschenkel, dicht unter dem Poupart'schen Bande, indem man die Binde vom Peritoneum nicht zum Seitenrande des Beckens zurück, sondern quer über den Oberschenkel laufen lässt. Die Touren der Gazebinden bilden gewissermassen eine eng anliegende Schwimmhose. Für die Spitze des Penis wird eine kleine Oeffnung in die Binden geschnitten, um das Harnlassen zu gestatten, hierbei muss jedoch der Penis immer weit hervorgezogen werden, damit der Harn nicht nebenher in den Verband läuft. Die Analöffnung bleibt frei oder wird, wenn einzelne Spicatouren mit ihrer Kreuzung zu weit nach hinten gekommen sind, mit der Schere freigelegt. Nach jeder Defäcation ist indessen sorgfältig nachzusehen, ob etwa die Verbandstoffe beschmutzt worden sind. Eine solche Beschmutzung, besonders mit dünnem Kothe, dessen Flüssigkeit in den Verband einsickert, erfordert einen raschen Wechsel.



Fig. 253.
Antiseptischer Verband für die Nachbehandlung der Operationen in der Beckengegend.



Fig. 254.
Die T-Binde.
Die senkrechten Bindenstücke (s s) an den Beckengürtel (B B) befestigt.

Dass die Spica perinei in der Anordnung ihrer Touren variirt, je nachdem die Wunde etwa an der Analöffnung, oder am Scrotum, oder am Penis liegt, versteht sich von selbst. Bei Wunden in der Nähe des Anus deckt natürlich der Verband die Analöffnung zu und muss für jede Defäcation geöffnet und von Neuem angelegt werden. Trotz dieser Unbequemlichkeit sollte man den antiseptischen Verband für alle wichtigeren Fälle nicht aufgeben.

Einen sehr unzureichenden Ersatz für den antiseptischen Verband mit Spica perinei bildet die *T-Binde*. Die Enden des horizontalen Bindenstückes werden oberhalb der Crista ilei von hinten her zur vorderen Bauchgegend geführt und hier geknüpft (B B, Fig. 254); die senkrechten Binden aber (s s) verlaufen von den Processus spinosi der Lendenwirbel abwärts über das Kreuzbein zum Perineum, wo dann die eine rechts, die andere links zwischen Oberschenkel und Scrotum nach oben geführt und in der seitlichen Bauchgegend mit einer Stecknadel oder durch einen Knoten an die horizontale Binde befestigt wird. Nach grösseren Ope-

rationen am Scrotum, Perineum und Anus wird die T-Binde am besten erst dann angelegt, wenn die Wunden sich zu schliessen beginnen.

Endlich lassen sich antiseptische Verbandstoffe am Scrotum auch durch eng anschliessende *Suspensorien* befestigen. Die Tragbeutel werden jetzt meist aus einem Seidengewebe angefertigt und umfassen mit diesem elastischen Stoffe recht genau die Oberfläche des Scrotum. Hinten ist das Suspensorium an einen schmalen Beckengurt befestigt; sein vorderer Rand aber wird mittelst Bändern, am besten elastischen, an den vorderen Theil des Beckengurtes angeknüpft. Nach kleineren Operationen am Scrotum reicht dieser Verband aus; nach grösseren sollte das Suspensorium erst gegen den Schluss der Heilung angewendet werden.

FÜNFUNDZWANZIGSTES CAPITEL.

Die Verletzungen und Krankheiten der Beckenknochen und der sie bedeckenden Weichtheile.

§ 358. Die Fracturen der Beckenknochen.

Die Kanten und Fortsätze des Beckenringes können, ohne dass die Continuität des Ringes leidet, durch äussere Gewalten abgebrochen werden, so das *Tuber ischii*, die *Processus spinosi des Kreuzbeines*, die *Crista ilei*, an der auch Rissfracturen durch Contraction der Glutäalmuskeln vorkommen (Riedinger). Die Brüche dieser Fortsätze sind ziemlich selten und erfordern kaum eine specielle chirurgische Hülfe. Eine Retention der reponirten Bruchstücke in der normalen Stellung ist nämlich kaum zu erreichen, indessen auch nicht unbedingt nothwendig, da die Heilung in Dislocation, wenn sie auch nur durch bindegewebige Vereinigung erfolgen sollte, keine besondere Functionsstörung hinterlässt.

Wichtiger sind *die Brüche, welche den ganzen Beckenring durchsetzen.* Ihr Entstehen erfordert eine bedeutende Gewalt, weil die ringförmig angeordneten Beckenknochen sich einer von vorn oder von der Seite her einwirkenden Kraft gegenüber wie ein Gewölbebogen verhalten. Wird die Gewölbespannung überwunden, so beschränkt sich der Bruch selten auf *eine* Stelle; meist sind es *zwei Trennungslinien,* die ein Stück des Ringes aus seiner Continuität aussondern. Soweit die Trennung nicht in den Synchondrosen des Beckens erfolgt und hierdurch eine Verletzung darstellt, die wir als *Luxation* der Beckenknochen (§ 359) kennen lernen werden, sind besonders zwei Linien durch solche Gewalten gefährdet: 1) eine Linie, welche von der Höhe der Crista ilei zum Rande der Incisura ischiadica des Os ilei gezogen wird, also das Os ilei allein trifft; 2) eine Linie, welche einwärts von der Eminentia ileo-pectinea nach unten durch den horizontalen Ast des Os pubis, durch das Foramen obturatorium und durch den aufsteigenden Ast des Sitzbeines verläuft. Die Continuitätstrennung in dieser Richtung trifft das Os pubis und das Os ischii, während die dazwischen liegende Membrana obturatoria wegen ihrer grösseren Elasticität unversehrt bleiben kann. Dass die Beckenringfracturen vorwiegend in diesen zwei Linien verlaufen, ist sowohl von der verschiedenen Festigkeit der einzelnen Knochentheile, als besonders auch davon abhängig, dass bei dem Fall auf die gestreckten Beine, einer nicht seltenen Ursache von Beckenfracturen, die Gewalt durch den Femur auf die Pfanne und von dieser auf die benachbarten Theile des Beckenringes übertragen wird. Unter diesen Umständen wird das herausgebrochene Knochenstück mit der in ihm befindlichen Pfanne zuweilen gegen die Beckenhöhle hin verschoben. Trifft die Gewalt die Symphysis ossium pubis, so kann der Bruch auf beiden Seiten in der

unter 2) bezeichneten Linie erfolgen, so dass die Symphyse aus dem Beckenringe ausgesondert und gegen die vordere Blasenwand hin verschoben wird.

Dieser letztere Bruch wurde von Messerer experimentell an der Leiche hergestellt und zwar durch eine von vorn nach hinten wirkende Belastung des Beckens, welche zwischen 170 und 300 Kgr. schwankte. Dagegen führte ein Druck, welcher auf die Pfannenränder von einer Seite zur anderen einwirkte und zwischen 170 und 400 Kgr. schwankte, zwar zu einer Doppelfractur, aber nicht in den beiden oben bezeichneten Linien. Vorn war vielmehr nur die unter 2) angegebene Bruchlinie nachzuweisen, während hinten die Bruchlinie durch das Kreuzbein, nahe der Symphysis sacro-iliaca, verlief. Solche Doppelbrüche sind auch schon von Malgaigne am Präparate nachgewiesen worden. Nur in einem Versuche Messerer's erfolgte ein Rissbruch der Pfanne selbst, eine Verletzung, die auch am Lebenden, freilich sehr selten, beobachtet wird (vergl. bei Fractura colli femoris § 438). Eine Belastung, welche auf die Crista ossis ilei in der Grösse von 155 bis 220 Kgr. einwirkte und sie in frontaler Richtung gegen die andere Crista hindrängte, hatte in den Versuchen Messerer's niemals einen Bruch, sondern eine Luxation in der Synchondrosis sacro-iliaca zur Folge.

Fracturen, welche den Beckenring von oben nach unten durchsetzen, zeigen in der Regel eine sehr unbedeutende Dislocation. Das Becken kehrt nach erfolgtem Bruche fast vollständig wieder zur normalen Form zurück, was auch durch die Versuche Messerer's bestätigt wird. Die *Diagnose* ist daher wesentlich auf den Bruchschmerz zu gründen, welchen man bei Betastung von aussen und bei Untersuchungen vom Rectum und von der Vagina aus erzeugt. Ein weiteres, indessen nicht ganz sicheres Symptom der Beckenringfractur ist die in den ersten Tagen eintretende *Retentio urinae*. Sie kann von dem bei dem Knochenbruche ergossenen Blute abhängen, welches sich im Beckenbindegewebe nach abwärts gesenkt hat und nun den Blasenhals umlagert und comprimirt; sie kann aber auch auf eine einfache Erschütterung des Beckenringes zu beziehen sein, die zur Lähmung der Blasenmuskeln führte. Das schwierigere oder leichtere Einführen des Catheters zum Zwecke der Harnentleerung entscheidet.

Die *Prognose* der Beckenfracturen hängt weniger von der Fractur des Knochens ab, als von den Nebenverletzungen der in der Beckenhöhle eingeschlossenen Organe. Diese Betheiligung der Beckenorgane ist von besonderem Belang bei *Schusswunden* und analogen Explosivverletzungen, bei welchen Fremdkörper in die Beckenhöhle eindringen. Besonders häufig wird die breite Fläche der Darmbeinschaufel von der Kugel durchbohrt. Die Gefahr der Wunde und ihr Verlauf hängen dann wesentlich davon ab, ob das Peritoneum, die Blase, der Dickdarm oder der Dünndarm gleichzeitig verletzt wurden (§§ 228, 238 und 310). Aber auch schon das einfache Eindringen der Kugel bis in den M. iliacus kann zu gefährlichen, phlegmonösen Eiterungen führen (über Psoasabscesse § 362). Zerreissungen der Art. und Ven. iliaca endigen gewöhnlich tödtlich.

Während die Complicationen der Beckenfracturen eine sehr verschiedenartige *Behandlung* erfordern, bedarf der Knochenbruch an sich meist nur der ruhigen Lagerung auf ein Wasserkissen, auf weiche Feder- oder Luftkissen, welche ihn vor Druck schützen. Die ersten heftigen Schmerzen sind durch Eisbeutel, Carbolplatten u. s. w. zu lindern. Nur bei den oben erwähnten Doppelbrüchen, welche durch Einpressen des Schenkelkopfes in die Beckenhöhle entstehen, muss gegen die Dislocation eingeschritten werden, am besten durch das Verfahren der permanenten Gewichtstraction am Unterschenkel und Oberschenkel (§ 440 und Allg. Thl. § 255, Fig. 192). Die Heilung der Beckenringbrüche erfolgt in etwa 6 Wochen durch knöchernen Callus.

§ 359. Die Luxationen der Beckengelenke.

Die Beckengelenke werden anatomisch als *Symphysis ossium pubis* und als *Synchondrosis sacro-iliaca* bezeichnet. Aus den Namen darf man jedoch nicht schliessen, dass diese Verbindungen in fibrösen und knorpeligen Verwachsungen der Beckenknochen bestehen. Vielmehr hat Luschka nachgewiesen, dass die Gelenkspalte zwischen den beiden Ossa pubis und die zwischen dem Kreuzbeine und dem Os ilei jeder Seite schon in den frühen Stadien der fötalen Entwickelung angelegt sind. Im späteren Leben fehlen die Gelenkspalten nur ganz ausnahmsweise. Freilich kann man die Beckengelenke in mechanischer Beziehung nicht mit den Extremitätengelenken vergleichen. Ihre Verschiebbarkeit ist sehr unbedeutend, weil an den Synchondroses sacro-iliacae eigenthümliche Verschränkungen der Gelenkflächen und sowohl hier, wie an der Symphysis ossium pubis die sehr stark entwickelten Bänder ergiebige Bewegungen nicht zulassen. Bei der Belastung des Beckenringes durch den aufrechtstehenden Rumpf sinkt das Kreuzbein in kaum messbarer Verschiebung zwischen den Ossa ilei nach unten (H. v. Meyer); das ist die einzige normale Bewegung der Beckengelenke. Im Uebrigen bildet das Becken einen festen Knochenring, welcher gewölbeartig den Druck des Rumpfes und den Gegendruck der Femora bei dem Gehen und Stehen aufnimmt.

Luxationen des Ileosacralgelenkes (der Synchondrosis sacro-iliaca) können nur so zu Stand kommen, dass entweder das Kreuzbein durch Ueberlastung in senkrechter Richtung aus seinen Verbindungen mit *beiden* Ossa ilei herausgedrängt wird — *Luxation des Kreuzbeines* —, oder dass sich die eine Beckenhälfte in Folge eines seitlichen Druckes an dem Kreuzbeine und der anderen Beckenhälfte verschiebt. In dem letzteren Falle muss entweder gleichzeitig mit dem Ileosacralgelenke das Schossgelenk (Symphysis ossium pubis) luxiren, oder es muss ein senkrecht verlaufender Bruch durch den horizontalen Schambein- und den aufsteigenden Sitzbeinast entstehen. Wie oben (§ 358) erwähnt, erzielte Messerer bei seinen Versuchen über die Mechanik der Beckenfracturen, als er den Druck in frontaler Richtung auf die Acetabula einwirken liess, einmal eine Luxation im Ileosacralgelenke mit gleichzeitiger Fractur in der Nähe der Symphyse; in den anderen Versuchen analoger Art brach immer das Kreuzbein dicht am Ileosacralgelenke. Dagegen konnte er in mehreren Fällen durch Belastung der Cristae ilei in querer Richtung das Darmbein im Ileosacralgelenke nach vorn verschieben. In der Literatur findet sich nur eine einzige Beobachtung von einseitiger Luxation im Ileosacralgelenke, ohne Verschiebung des Schossgelenkes und ohne Bruch; das Os ilei war nach vorn vom Kreuzbeine herabgeschoben (Salleron). Von Luxation des Kreuzbeines aus beiden Verbindungen hat Salleron 6 Fälle aus der Literatur gesammelt; von der gleichzeitigen Luxation einer Beckenhälfte im Ileosacral- und Schossgelenke werden drei Beobachtungen berichtet und von gleichzeitiger Luxation aller Beckengelenke 7 tödtlich verlaufene Fälle. Dubreuil beobachtete nach Ueberfahren des Beckens die Luxation aller drei Gelenke und noch zwei Fracturen dazu.

Bei der Geburt kann der durch das Becken nach abwärts gepresste Kindskopf die Gelenke zur Verschiebung bringen, welche ohnehin schon in den letzten Schwangerschaftsmonaten durch Gefässentwickelung und Durchfeuchtung der starken Bänder eine gewisse Lockerung erfahren haben. Hier wirkt die dislocirende Gewalt von innen her, hat somit die Gewölbeconstruction des Beckenringes nicht zu überwinden, wie ja jedes Gewölbe durch Belastung von aussen her zwar fester zusammengedrängt, „gespannt“ wird, aber von innen her leicht auseinander gehoben werden kann. Adams theilt mehrere Fälle mit, in welchen nach schweren Entbindungen alle drei Gelenke auseinander gewichen waren. An der Symphysis

ossium pubis kann eine Diastase bis zu 5 Cm. Breite eintreten. Zerreissung der Symphyse durch Contraction der Adductoren ist in einigen wenigen Fällen beobachtet worden.

In Betreff der *Diagnose, Prognose* und *Behandlung* lassen sich die Luxationen der Beckengelenke in eine Linie mit den Beckenfracturen stellen. Es sind eben Verschiebungen ebener Flächen, deren Reposition wie bei dislocirten Fracturen nur durch directen Druck geschehen kann. Ob dies freilich in allen Fällen möglich, ist sehr zu bezweifeln. Noch schwerer als die Reposition, wird die Erhaltung in der normalen Stellung zu erzielen sein, weil nach dem Einreissen der starken Bänder die Beckenknochen ihres Haltes entbehren und sofort wieder in die Dislocation zurückfedern. Auch hier muss sich also die Behandlung auf eine symptomatische beschränken, für gute Lagerung, Schutz gegen Decubitus u. s. w. sorgen und bei Harnverhaltung das Anlegen des Catheters nicht vergessen.

Luxationen der Steissbeinwirbel und zwar sowohl nach vorn gegen das Rectum, als nach hinten unter die äussere Haut wurden in einzelnen Fällen beobachtet. Die Reposition einer frischen Luxation kann keinen Schwierigkeiten begegnen; bei Luxation nach vorn müsste der reponirende Finger in das Rectum eingeführt werden. Die Retention erfordert bei Luxation nach hinten einen äusseren Druckverband, bei der nach vorn einen in das Rectum eingeführten Tampon. Bleibt das Steissbein in dislocirter Stellung stehen, so würden später eintretende Beschwerden, welche von dieser Stellung abhängen, durch *Resection des Steissbeines* zu beseitigen sein.

§ 360. Die Entzündungen der Beckengelenke.

Die physiologischen Veränderungen der Beckenknochen während der Schwangerschaft, besonders die Erweichung der Bänder und die Lockerung der Beckengelenke ergeben eine bedeutende Prädisposition zu Entzündungen. Da nun infectiöse Fieber, die Septikämie und Pyämie, welche von den Wundflächen des Uterus und der Vagina ausgehen, das Puerperium nicht selten begleiten, so ist es begreiflich, dass auch in den blutreichen und erweichten Geweben der Beckengelenke zuweilen metastatische Entzündungen und Eiterungen auftreten. Ganz besonders wird das Schossgelenk von ihnen befallen, welches ja auch an den physiologischen Veränderungen in der Schwangerschaft den vorwiegenden Antheil nimmt. Bei dieser Gelegenheit wollen wir nicht unerwähnt lassen, dass auch bei normalem Verlaufe der Schwangerschaft, der Entbindung und des Wochenbettes *eine abnorme Beweglichkeit des Schossgelenkes* mit schmerzhafter Empfindung beim Gehen zurückbleiben kann. Fixirende Beckengürtel, Einwickelungen des Beckens mit Gummibändern werden für solche Fälle empfohlen.

Sieht man von diesen puerperalen Erkrankungen ab, so fällt der grösste Theil der Entzündungen der Beckengelenke nicht auf das Schossgelenk, sondern auf die *Ileosacralgelenke.* Auch erkranken nach der Statistik von Delens an diesen Entzündungen Männer viel häufiger als Frauen und zwar besonders oft im Alter zwischen 20 und 35 Jahren. Französische Autoren gebrauchen für die Entzündung des Ileosacralgelenkes die Bezeichnung *Sacrocoxalgie;* andere Namen sind „Sacroarthrocace", in der früheren Literatur, *Sacrocoxitis* (C. Hueter).

Als Ursachen der Sacrocoxitis müssen die der Gelenkentzündungen überhaupt genannt werden. So fand Delens unter 27 Fällen sogar 4mal Gonorrhoe (§ 302) als Ursache. Die Mehrzahl der Fälle gehört indess zu den granulirenden Gelenkentzündungen auf tuberkulöser Grundlage. Ein Theil derselben ist auch unzweifelhaft primär osteal entstanden, d. h. aus einer granulirenden Knochenmarkentzündung, der Myelitis granulosa, welche von den benachbarten spongiösen Theilen

des Os ilei und des Os sacrum auf das Ileosacralgelenk überzugreifen pflegt. Selbstverständlich kommen auch Fälle traumatischen Ursprungs vor.

Die *eiterige Sacrocoxitis* führt zur Bildung von Abscessen, welche verschiedenen Verlauf nehmen können. Sehr selten steigt der Abscess aufwärts, an der vorderen Fläche der Lendenwirbel, wie dies von Erichsen und Courty beobachtet wurde; in der Regel vielmehr wandert er an der hinteren Fläche des M. psoas nach abwärts zur Incisura ischiadica und kommt hier unter den M. M. glutaei zum Vorschein. Auch kann er in der Scheide des Psoas weiter verlaufen und sich so der Gruppe der Psoasabscesse (§ 362) anreihen. Am günstigsten ist es, wenn der Eiter direct nach hinten unmittelbar unter die Haut tritt — glücklicherweise nicht allzu selten. Um dahin zu gelangen, muss er allerdings die mächtigen Bänder einschmelzen, welche sich zwischen dem hinteren Rande des Os sacrum und des Os ilei ausspannen und als Ligamenta vaga eine Dickenausdehnung von mehreren Centimetern erreichen; diese Einschmelzung ist aber durch granulirende Degeneration der Bänder längst vorbereitet.

Sobald die Abscesse erkannt und dem Messer zugängig sind, müssen sie geöffnet und drainirt werden. Dann folgt bei granulirender Entzündung das Auskratzen der Abscesswand und des erweichten Knochengewebes. Regelrechte Resectionen des Ileosacralgelenkes sind bei Sacrocoxitis wohl kaum nothwendig; sie würden auch für das Gehen, bei welchem das Rumpfgewicht von einem geschlossenen Beckenringe getragen werden muss, leicht Störungen hinterlassen.

Im *Sacrococcygealgelenke*, sowie in den Gelenken zwischen den Steissbeinwirbeln, werden ebenfalls Entzündungen beobachtet, aber in kleiner Zahl. Für ihre Behandlung genügt der Hinweis auf die allgemeine Behandlung der Gelenkentzündungen (Allg. Thl. § 112).

§ 361. Die Entzündungen der Beckenknochen.

Traumatische Eiterungen der Beckenknochen sind vorwiegend in der kriegschirurgischen Praxis bei *perforirenden Schusswunden* des Beckens zu beobachten, während im Frieden complicirte Beckenfracturen ziemlich selten vorkommen. Der Verlauf der relativ häufigen Schusswunden der Darmbeinschaufel richtet sich nicht nur nach den gleichzeitigen, schweren Verletzungen der Beckenorgane (§ 358), sondern auch danach, ob die Kugel die spongiösen Theile der Darmbeinschaufel in Form eines Lochschusses einfach durchbohrte, oder ob sie in den marklosen, spröden Abschnitten eine Splitterfractur erzeugte. Der erstere Fall ist weitaus der günstigere, da der runde Knochencanal wie ein Drainrohr wirkt und den Wundsecreten den Abfluss aus dem Becken gestattet. Im letzteren Falle verbreitet sich die Eiterung zwischen den Splittern und in den Fissurlinien des Knochens und zwingt zu Einschnitten, Splitterextractionen, ausgedehnter Drainage u. s. w., um die *phlegmonöse Eiterung des Bindegewebes im kleinen Becken* zu verhüten. Die Gefahr der Eiterung liegt am nächsten, wenn dieser Bindegewebsraum, welcher zwischen der Fascia pelvis und dem inneren Perioste der Beckenknochen gelegen ist, unmittelbar von der Kugel getroffen wird. Aber auch ein Schusscanal, welcher das kleine Becken nicht direct eröffnet, sondern sich nur durch die Darmbeinschaufel hindurch bis in den M. iliacus erstreckt, kann sich mit der Phlegmone im kleinen Becken compliciren, wenn die Eiterung im parostealen Bindegewebe zwischen Muskel und Knochen nach unten fortkriecht.

Die Phlegmone im kleinen Becken endet, wenn sie einmal vollständig en wickelt ist, fast immer tödtlich. Der vielgestaltige Raum, welcher sich zwisch die Organe des kleinen Beckens, besonders zwischen Blase und Rectum einschiel seine grosse Oberfläche, die Nachbarschaft des Peritoneum, der Reichthum d

kleinen Beckens an Venen, welche leicht thrombosiren und durch eiterigen Zerfall der Thromben zur Pyaemia multiplex führen, endlich die Unmöglichkeit, mit Incision und Drainage der Eiterung beizukommen und antiseptisch einzuschreiten — alle diese Momente wirken auf den ungünstigen Verlauf ein. Es sollte deshalb bei ansteigendem Fieber immer versucht werden, *durch Incision von aussen und Erweiterung des Knochenschusscanales*, sei es durch Splitterextraction, sei es bei Lochschüssen mit dem Meissel, *die antiseptische Bespülung und Drainage der verletzten Gewebe in der Beckenhöhle zu ermöglichen*, damit die Phlegmone vermieden werde. Eine Drainage des Bindegewebes im kleinen Becken ist noch am besten so durchzuführen, dass man vom Schusscanale aus mit dem Finger den tiefsten Punkt der vereiterten Gewebe gegen das Cavum ischio-rectale hin markirt und von dem Perineum aus, nach einer Incision zwischen Tuber ischii und der Analöffnung, den Finger mit der Kornzange zu erreichen sucht. Dann kann ein Drainrohr von oben nach unten durch den Seitentheil des kleinen Beckens gezogen werden. Auch der hintere Abschnitt des kleinen Beckens ist mit Drainröhren zu versehen, welche dann in der Nähe der Steissbeinspitze ausmünden würden. — — Ueber die Verletzungen der grossen Gefässe des Beckens vergl. § 364.

Die *nichttraumatischen Eiterungen der Beckenknochen* beziehen sich meistens auf die *„Caries"* d. h. auf die granulirende Schmelzung des Knochengewebes, welche langsam zur Eiterung und Fistelbildung führt. Wie an den Rippen (§ 203) und dem Brustbeine (§ 206), so müssen wir auch an den Beckenknochen unter den Fällen der sog. Caries zwei ätiologisch zu trennende Gruppen unterscheiden. Die eine gehört zur *syphilitischen Caries*, die aus der eiterigen Schmelzung der Gummaknoten (Allg. Thl. § 93) hervorgeht, die andere umfasst die Fälle der *Myelitis granulosa*, welche sich auf tuberkulöser Grundlage entwickeln. Die erstere Form ist, im Gegensatze zu den Rippen, an den Beckenknochen bei weitem seltener, als die letztere. Dass die Myelitis granulosa der Beckenknochen auch auf die Beckengelenke übergehen kann, wurde schon bei Besprechung der Sacrocoxitis (§ 360) erwähnt.

Während Gummaknoten an jedem Theile der Beckenknochen entstehen können, wird von der Myelitis granulosa besonders häufig der hintere, markreiche Theil der Darmbeinschaufel nahe der Synchondrosis sacro-iliaca, dann das Tuber ischii befallen; doch gehören auch Fälle von Caries an der Crista ilei, an dem Os pubis, am Kreuz- und Steissbeine nicht zu den grossen Seltenheiten. Die Prognose der echten Myelitis granulosa auf tuberkulöser Grundlage ist nicht günstig. Die locale Behandlung der Herde stösst auf grosse Schwierigkeiten, und die Entfernung der kranken Gewebe ist nicht mit Sicherheit zu erzielen. In den meisten Fällen gelingt es daher nicht, die Entwickelung der allgemeinen Tuberkulose und der amyloiden Degeneration der grossen Unterleibsdrüsen aufzuhalten.

Die tuberkulöse Caries der Beckenknochen indicirt das *Evidement* (Allg. Thl. § 225); doch wird man, wie eben schon bemerkt, selten den tuberkulösen Herd vollkommen vernichten können. Die syphilitische Caries erfordert ausser dem Evidement noch eine allgemeine antisyphilitische Behandlung. In einzelnen Fällen von Knochenentzündung am Becken, häufiger nach traumatischer Eiterung, seltener nach Myelitis acuta (Allg. Thl. § 91), macht die *Nekrose der Beckenknochen* einen operativen Eingriff nothwendig. Es handelt sich dann um eine regelrechte *Sequestrotomie* (Allg. Thl. § 224). Sequester der Ossa pubis an der Symphyse eitern wohl auch in die Blase durch, bilden den Kern eines Steines (§ 322) und werden durch Cystotomie entfernt. Bei den Erweiterungsschnitten der Fistelgänge, welche sowohl der Sequestrotomie, wie dem Evidement vorausgehen müssen, ist der Verlauf der grösseren Arterien wohl zu berücksichtigen. Es kommt hier besonders die A. pudenda comm. an der hinteren Fläche des Tuber ischii und am

unteren Rande des aufsteigenden Astes des Os ischii in Betracht; aber auch der arterielle Kranz, welchen die A. ileo-lumbalis und die A. circumflexa ilei auf der Crista ilei bilden, sollte nicht ohne Noth verletzt werden. Die Spaltung von Fisteln, welche zwischen den Glutäalmuskeln verlaufen, könnte die A. A. glutaeae und ihre Aeste gefährden. Wie man durch stumpfe Dilatation der Fistelgänge mittelst der Kornzange solche Arterienverletzungen im Allgemeinen vermeidet, wurde schon im Allg. Thl. (§ 215, Schluss) genügend auseinandergesetzt.

Die nach der Entbindung nicht selten entstehende *Parametritis* führt in ihren eiterigen Formen zu Abscessen, die entweder in die Vagina oder in das Rectum durchbrechen, oder ihren Weg gegen den oberen Rand des kleinen Beckens nehmen. Im letzteren Falle gelangen die Abscesse in die Fossa iliaca und werden am Poupart'schen Bande oder, etwas seltener, an der Crista ilei eröffnet und drainirt. Die Heilung pflegt hiernach ziemlich schnell einzutreten.

Die Knochenentzündungen des Acetabulum werden erst bei der Coxitis (§ 444) besprochen werden, weil sie zu dieser Krankheit in nächster Beziehung stehen.

§ 362. Die Entzündungen der Muskeln und Schleimbeutel, welche die Beckenknochen umgeben.

Unter den Entzündungen der Muskeln in der Nähe der Beckenknochen nimmt die *Psoitis* und ihre eiterige Form, der *Psoasabscess*, den ersten Rang ein. Die häufigste Entstehung des Psoasabscesses durch die Myelitis granulosa der unteren Brust- und der oberen Lendenwirbel wurde schon § 210 erwähnt und beschrieben. Bei der Sacrocoxitis (§ 360) lernten wir ebenfalls Wanderabscesse kennen, welche unter die Fascie des M. psoas eintraten, und in ähnlicher Weise führt die Knochenentzündung an der Innenfläche der Darmbeinschaufel zu Abscessen, die zunächst unter dem M. iliacus liegen und von ihm aus in die Psoasscheide gelangen. Auch Vereiterungen der Lymphdrüsen scheinen den Anlass zur Bildung von Psoasabscessen geben zu können. Endlich sind die *Rupturen des M. psoas* zu erwähnen, welche während des Typhus, ähnlich wie am M. rectus abdom. (§ 222), auch hier vorkommen und durch septische Infection der Rissstelle zu ausgedehnten Eiterungen führen können. Muskelrisse, welche entstehen, wenn der nach hinten überfallende Körper durch eine plötzliche, kraftvolle Beugebewegung im Hüftgelenke vor dem Falle bewahrt werden soll, heilen dagegen in der Regel ohne Eiterung.

Die Behandlung aller dieser Psoasabscesse ist die gleiche, wie sie schon in § 212 für die Wanderabscesse der Myelitis tuberculosa der Wirbel empfohlen wurde; sie werden, sobald sie am Poupart'schen Bande erkannt und ohne Verletzung des Peritoneum zu eröffnen sind, möglichst früh incidirt und drainirt.

Dass die Wanderung der Abscesse, welche von den Brust- und Lendenwirbeln ausgehen, auch in das Gebiet des M. quadratus lumborum, der M. M. obliqui, sodann auch der M. M. glutaei führen kann, wurde § 210 erwähnt. Doch ist das Verhalten dieser Muskeln gegenüber den Eitermengen, die an ihren Flächen entlang laufen, mehr passiv, während der M. psoas bei Psoasabscessen an der Eiterung einen activen Antheil nimmt.

Schleimbeutel sind am Becken in nicht geringer Anzahl vorhanden; doch betheiligen sich die tief gelegenen sehr selten an entzündlichen Vorgängen. So ist z. B. von Entzündungen des grossen Schleimbeutels, welcher sich von dem Tuber ischii nach aufwärts erstreckt und zwischen der hier überknorpelten Knochenfläche und den Rollmuskeln des Oberschenkels, den M. M. gemelli und dem M. obturator int. liegt, fast nichts bekannt. Auch die grosse Bursa mucosa, welche die untere Fläche des Tuber ischii bedeckt, erkrankt selten. In einem Falle musste sie

C. Hueter wegen Hydrops mit Entwickelung zahlreicher Reiskernkörper exstirpiren. Ein tiefgreifender Decubitus kann diesen Schleimbeutel eröffnen; dann geht von seiner Verjauchung eine phlegmonöse Eiterung des tiefen Bindegewebes aus, welche das Leben bedroht und die sonst schon ungünstige Prognose eines ausgedehnten Decubitus noch mehr verschlimmert.

Die Schleimbeutel, welche zwischen der hinteren Fläche des Kreuz- und Steissbeines einer- und der äusseren Haut anderseits liegen, sind am häufigsten Sitz entzündlicher Erkrankungen. Diese Schleimbeutel stellen sehr unregelmässige Bildungen dar, so dass sie an jeder Stelle des Kreuz- und Steissbeines vorkommen können; doch liegen sie meist in der Medianlinie des Körpers und entsprechen demnach den Processus spinosi. Geringe Reizungen derselben finden schon durch den Druck beim Sitzen, z. B. bei dem Reiten, statt. Hieraus entwickeln sich *Hydropsien,* ebenso wie aus Blutergüssen nach Quetschungen. Zuweilen entstehen aber auch Eiterungen, besonders bei fortgeleiteter Entzündung von der wund gewordenen äusseren Haut aus. Nach Eröffnung der Abscesse bleiben dann Fisteln zurück, welche die Sonde in die Tiefe bis zur Synovialhöhle dringen lassen und ein synoviahaltiges Secret liefern. Diese *Fistulae sacrales* und *coccygeae* dürfen nicht mit Fistula ani verwechselt werden, von welcher sie sich nicht nur durch das synoviale Secret, sondern auch durch ihre mediane Lage unterscheiden; auch liegt die Fistula ani weit mehr vorn, am Perineum (§ 246).

Neben diesen Fisteln am Kreuz- und Steissbeine, welche aus der Vereiterung der Schleimbeutel hervorgehen, gibt es noch, wie es scheint, angeborene Fisteln. An vielen Menschen sieht man einige Centimeter nach hinten von der Analöffnung, ungefähr der Grenze zwischen Steiss- und Kreuzbein entsprechend, eine *tiefe Einziehung,* welche fast wie eine Knochennarbe erscheint und *dem unteren Ende der Chorda dorsalis* entspricht. In diese Einziehung fand C. Hueter einigemal nässende Fistelgänge ausmünden, welche bis zu 2 Cm. nach oben in die Tiefe führten.

Luschka beschrieb als Rudiment des unteren Endes der Chorda dorsalis die sog. *Steissdrüse,* welche an der vorderen Fläche des Kreuzbeines liegen soll und Sitz cystischer Entartung werden könne. Andere Anatomen (Arnold) haben die Existenz dieser Steissdrüse wieder bestritten, so dass es wohl nicht zulässig ist, von Erkrankungen derselben zu sprechen.

Der grosse Schleimbeutel des M. glutaeus max. am Trochanter major fällt schon so sehr in das Gebiet des Hüftgelenkes, dass seine Entzündungen erst § 450 erörtert werden können. Das gleiche gilt von den Entzündungen des grossen Schleimbeutels des M. ileopsoas, welcher auf der Vorderfläche des Hüftgelenkes liegt.

§ 363. Missbildungen und Geschwülste der Beckengegend.

Die Trennung der Symphyse bei angeborener Bauchblasenspalte wurde § 338 schon erwähnt, die mangelhafte Entwickelung des Acetabulum aber wird in ihren Beziehungen zur angeborenen Hüftluxation § 458 beschrieben werden. So bleibt von den Missbildungen des Beckens hier nichts weiter zu erörtern übrig, als die *angeborenen Geschwülste der Beckengegend.* Unter diesen unterscheidet sich die *Spina bifida des Kreuzbeines* von der der Lendenwirbelsäule nur durch ihren tieferen Sitz und kann daher mit dem Hinweis auf § 221 verlassen werden; eine andere Gruppe von Tumoren aber, welche unter dem allgemeinen Namen der *angeborenen Sacralgeschwülste* zusammengefasst werden, soll uns hier eingehender beschäftigen.

Die anatomische Zusammensetzung dieser Geschwülste ist ausserordentlich verschieden. Zuweilen bestehen sie nur aus Fett- und Bindegewebe und könnten als

Fibrolipome bezeichnet werden; andere enthalten grössere und kleinere cystische Bildungen, erscheinen als förmliche *Cystenhygrome;* wieder andere zeigen Kalk-, Knorpel- und Knochenplatten, Haare, sogar quergestreifte Muskeln im Innern, so dass ein solcher Tumor mehr einem rudimentären Fötus ähnlich wird, ein *Teratom* (Allg. Thl. § 143) darstellt. So verschiedenartig wie die Zusammensetzung, ist auch die Grösse dieser Geschwülste und ihr Zusammenhang mit den normalen Theilen des Kranken. Grosse Tumoren, welche sogar eigene Muskelbewegungen zeigen, machen beinahe den Eindruck eines selbständigen Organismus, so dass man eine Art Doppelbildung, einen Fötus in foetu annehmen muss (Fälle von Fleischmann, Himly u. s. w). Von diesen seltenen Fällen ist das sog. „Schliewener Kind" (Fig. 255) mit seinen hochgradigen Muskelcontractionen in der Geschwulst durch die Untersuchungen Virchow's besonders bekannt geworden. Andere, kleinere und grössere Geschwülste dieser Gegend sind mit der fascialen Decke des Kreuzbeines und der unteren Lendenwirbel oder mit den Wirbelbogen verwachsen, oder aber sie stehen bei Spaltung der Wirbelbogen im Zusammenhange mit dem Wirbelcanale und der Cauda equina und nähern sich, besonders wenn sie einen grösseren cystischen Hohlraum enthalten, wiederum der Spina bifida. In einem Falle fand P. Bruns die Structur eines Neuroms mit Aufknäuelung der Nervenfäden (Rankenneurom). So zeigte fast jede angeborene Sacralgeschwulst, welche an der Leiche oder nach der Exstirpation untersucht wurde, ihre besonderen Verhältnisse. Auch von der Vorderfläche des Kreuzbeines her können sich Geschwülste nach hinten durch das Kreuzbein hindurch entwickeln (Fälle von Heschl und Beumer).

Fig. 255.
Das Schliewener Kind mit contractiler Sacralgeschwulst.

Was die Exstirpation solcher Geschwülste betrifft, so wird man die, welche mit den Wirbeln breitbasig verwachsen sind, am besten nicht operativ angreifen. Aber auch an scheinbar beweglichen Geschwülsten können sich aus den cystischen Räumen stielartige Verlängerungen in den Wirbelcanal erstrecken, welche bei Eintritt der geringsten Eiterung die Entzündung in den Wirbelcanal leiten und eine tödtliche Meningitis spinalis veranlassen. Die Operation darf also nur unter den strengsten Massregeln der Aseptik unternommen werden. Während Wernher und Lotzbeck die Exstirpation für unzulässig halten, sind erfolgreiche Operationen von Bartscher, Braune, v. Bruns u. A. berichtet worden; doch ist die Zahl der Misserfolge grösser, als die Zahl der Erfolge (Schreiber). Enthält die Sacralgeschwulst grosse cystische Räume, so können, wie für die Behandlung der echten Spina bifida (§ 221), Jodinjectionen versucht werden.

Geschwülste, welche im späteren Leben an den Beckenknochen entstehen, sind glücklicherweise nicht allzu häufig. Es sind das nämlich meist *bösartige Sarkome,* vielfach *Angiosarkome,* die sich von der Darmbeinschaufel, seltener von anderen Theilen des Beckenskeletes aus entwickeln. In ihrem Innern besitzen sie nicht selten ein strahlenartiges Gerüst von Knochenbalken und sind dann von etwas festerer Consistenz — *Osteosarkom.* Auch chondromatöse Bildungen kommen in

diesen Sarkomen vor. Entwickeln sich die Blutgefässe sehr bedeutend, so pulsirt die Geschwulstmasse, und ein solches *Sarcoma pulsans* kann wohl mit Aneurysmen (§ 364) verwechselt werden. In der Regel sind die Sarkome der Beckenknochen primären Ursprungs, doch werden auch secundäre beobachtet, Recidive von grossen Sarkomen des Femur (§ 489), wegen deren die Amputatio oder Exarticulatio femoris unternommen wurde. Das schnelle Wachsen der Beckensarkome führt sehr bald zu functionellen Störungen der in der Beckenhöhle eingeschlossenen Organe, besonders zur Compression des Rectum mit Retention der Fäces, so dass zur Dilatation Sonden eingeführt werden müssen (§ 245) und unter Umständen sogar die Colostomie (§ 256) nöthig wird. Versuche, diese Tumoren zu exstirpiren, sind technisch kaum durchführbar, mit der grössten Lebensgefahr verbunden und selbst im besten Falle der Heilung wenig befriedigend, weil das Recidiv nicht ausbleiben wird. Ein Versuch Billroth's, durch die Resection von ungefähr der Hälfte des Beckenringes ein solches Sarkom zu entfernen, endete einige Stunden nach der Operation tödtlich. Leider muss man diese Sarkome der Beckenknochen vorläufig noch als ein ungeeignetes Object für die operative Behandlung bezeichnen. Der Tod erfolgt an Erschöpfung, nach ungeheuerem Wachsen der Geschwulst. Bei den *selteneren Chondromen* wäre die partielle Resection der Beckenknochen eher zu wagen.

In den Weichtheilen des kleinen Beckens entwickeln sich zuweilen grosse *Lipome,* welche einen doppelten Weg nach aussen suchen. Sie können sich nämlich, wie § 253 erwähnt wurde, im pararectalen Bindegewebe nach unten vorschieben und unter Vorstülpung der Rectalschleimhaut bald in der Analöffnung, bald neben ihr zum Vorschein kommen, oder sie treten nach hinten durch die Incisura ischiadica major unter die Glutäen. In beiden Fällen ist ihre Exstirpation dadurch möglich, dass man von aussen her ein Stück des Lipomes freilegt und von diesem aus die übrige Masse der Geschwulst aus der Beckenhöhle hervorzieht.

Ueber die Aneurysmen der Beckenarterien vergl. die folgenden Paragraphen.

§ 364. Allgemeines über die Indicationen zur Continuitäts-Unterbindung der Beckenarterien (Aorta, A. A. iliacae, A. A. glutaeae).

Wie überall, so sind auch hier die *Nachblutung nach frischen Verletzungen* und das *Aneurysma* der Arterien die gewöhnlichsten und fast ausschliesslichen Indicationen zur Ligatur. Eine Ausnahme macht nur die Unterbindung der A. iliaca ext., welche auch durch andere Krankheiten der unteren Extremität, z. B. durch Elephantiasis (Allg. Thl. §§ 138 und 204), indicirt werden kann.

Für die Bildung der *Aneurysmen* ist die Theilungsstelle *der A. iliaca comm. in A. iliaca ext. und A. iliaca int.,* s. hypogastrica, ein ähnlich prädisponirter Punkt, wie die Theilungsstelle der A. anonyma (§ 172) und die der A. Carotis comm. Die Endarteriitis deformans führt an solchen Theilungsstellen früher zu spindelförmiger und sackförmiger Dilatation, als an anderen Abschnitten im Verlaufe der grossen Arterien. Diese Aneurysmen, welche bald mehr der A. iliaca ext., bald mehr der A. iliaca int. angehören, können zuweilen noch durch die Continuitätsligatur der A. iliaca comm. behandelt werden; in anderen Fällen aber setzen sie sich in diesen Arterienstamm fort oder überlagern ihn mit ihrer Schwellung der Art, dass ein präparatorisches Aufsuchen der A. iliaca comm. nicht mehr ausführbar ist. Deshalb kann man dann nur zwischen dem kühnen Verfahren Syme's und dem nicht minder kühnen Astley Cooper's wählen. Syme spaltete den Aneurysmensack mit dem Messer, ging sofort mit der Hand ein, verstopfte die Lichtung der A. iliaca comm. mit dem Zeigefinger und unterband die Arterie über dem Finger, der bei dem Knoten des Fadens zurückgezogen wurde. Ast. Cooper unterband

die Aorta über der Theilungsstelle. Syme hat einen Erfolg mit seinem Verfahren erzielt, während bis jetzt alle Unterbindungen der Aorta tödtlich endeten. Indessen wird § 365 die Zulässigkeit der Aortenunterbindung, trotz der bisherigen Misserfolge, hervorheben.

Aneurysmen der A. A. glutaeae wurden zuweilen nach Stichverletzungen der Glutäalgegend beobachtet und theils, unter Freilegung des Aneurysmensackes, durch Unterbindung der zu- und abführenden Gefässe an Ort und Stelle, theils durch Unterbindung der A. iliaca int. behandelt. Die letztere Ligatur wird nur dann vorzuziehen sein, wenn der aneurysmatische Sack eine bedeutende Grösse erreicht hat. Bei frischen, stark blutenden Wunden der Glutäalwand ist es am zweckmässigsten, die Wunde sofort zu erweitern und durch Unterbindung der getrennten Gefässe den Verletzten gegen alle Gefahren sicher zu stellen. Hierzu bedarf es keineswegs der bestimmten anatomischen Regeln, welche zum Aufsuchen des Stammes der A. glutaea sup. oder der A. glutaea infer. aufgestellt werden (§ 366, Schluss).

Die Unterbindung der A. iliaca ext. ist unter den hier zu erörternden Continuitätsligaturen die am häufigsten geübte und deshalb wichtigste. Bei der Erörterung der Ligatur der A. femoralis (§ 443) werden wir auf die Indicationen zu der Unterbindung der A. iliaca ext. zurückgreifen müssen, weil beide Operationen durch Verletzungen und Krankheiten der unteren Extremität bedingt werden. Doch mag hier eine Indication Erwähnung finden, welche der Ligatur der A. iliaca ext. allein zukommt, nämlich *die Nachblutung aus der Unterbindungsstelle der A. femoralis*. Die A. femoralis gehört nicht zu den Arterien, welche längere Strecken durchlaufen, ohne einen Ast abzugeben, während die A. iliaca ext. als eine solche bezeichnet werden muss. Da man nun früher bei der Ligatur auf die Bildung eines langen intraarteriellen Thrombus rechnen musste, so war der Erfolg der Unterbindungen der A. femoralis oft dadurch in Frage gestellt, dass der Faden in die Nähe eines abgehenden Astes, besonders in die Nähe der grossen A. profunda femoris (§ 443), zu liegen kam; es bildete sich dann nur ein kurzer Thrombus, welchen der Blutstrom nach Lösung des Fadens wegschwemmte. Die A. iliaca ext. wurde daher theils wegen der Nachblutung aus der Ligaturstelle der A. femoralis öfter unterbunden, theils aber wählte man sie unmittelbar an Stelle der A. femoralis zur Unterbindung, um den Verletzten oder Kranken der Gefahr der Nachblutung überhaupt nicht auszusetzen. In neuerer Zeit hat auch auf diesem operativen Gebiete eine Verschiebung der Indicationen stattgefunden. Die *aseptische Ligatur* (Allg. Thl. § 54) rechnet nicht mehr mit der Thrombenbildung, sie reducirt die Nachblutungsgefahr der Unterbindung an der A. femoralis auf ein Minimum und beschränkt damit wieder die Indicationen zur Ligatur der A. iliaca externa (vergl. übrigens auch § 443).

§ 365. Die Unterbindung der Aorta, der A. iliaca comm. und der A. iliaca int.

Die Indicationen zur *Unterbindung der Aorta* sind: Aneurysmen der A. iliaca ext. und der A. iliaca int., welche eine Unterbindung der A. iliaca comm. nicht mehr zulassen, sodann Aneurysmen der letzteren Arterie selbst und endlich Nachblutungen nach der Continuitätsunterbindung der A. iliaca comm., während Nachblutungen aus der Unterbindungsstelle der A. iliaca ext. und der A. iliaca int. durch die Ligatur der A. iliaca comm. gestillt werden können.

Die Ligatur der Aorta ist allein unterhalb des Abganges der A. A. renales möglich. Hier entspringen noch die beiden unpaarigen A. A. mesaraicae, sup. und int. und die A. A. lumbales. Selbstverständlich wird man die Unterbindung möglichst tief legen, um den Collateralkreislauf nach den Beckenorganen und den

unteren Extremitäten zu begünstigen. Dabei leistet freilich die A. mesaraica sup. am wenigsten, welche nach Litten's Untersuchungen eine Endarterie im Sinne Cohnheim's ist. Dagegen sind die A. A. lumbales, welche mit den Beckenarterien in Verbindung stehen, für den Collateralkreislauf von besonderer Wichtigkeit (Porta). Einen weiteren Beitrag zum Collateralkreislaufe liefern die Verbindungen der Endäste der A. mammaria int. mit den Endästen der A. epigastrica int., in der Umgebung des Processus xiphoides (Maas, Kast). Lähmungen der Muskeln der unteren Extremitäten sind bei den Thierversuchen häufig eingetreten, wie es dem bekannten physiologischen Versuche von Stenon entspricht. Es ist aber von Schiffer und Weil nachgewiesen, dass diese Lähmungen nicht die unmittelbare Folge der Ischämie der Extremitäten sind, sondern von der Ischämie des Rückenmarkes abhängen. Ausserdem lehrt die Erfahrung, dass sich die Wärme in den Extremitäten schon nach 12 Stunden wieder herstellt, und Kast hält nach seinen Thierversuchen eine schwere Ernährungsstörung der Muskeln bei dem Menschen gar nicht für möglich.

Kast, dessen sehr vollständiger Arbeit diese Angaben entnommen sind, hat 9 Fälle der Aortenunterbindung am Menschen übersichtlich zusammengestellt. Die Operationen wurden von Astley Cooper (1817), J. H. James, J. Murray, Monteiro, Smith, Mac Guire, P. H. Watson, W. Stokes und Czerny unternommen. Der Kranke, bei welchem Monteiro die Unterbindung ausführte, lebte 12, Watson's Kranker 2½ Tage, alle übrigen starben am 1. und 2. Tage. Die gewöhnliche Todesursache ist Erschöpfung und Peritonitis gewesen. Da die letztere durch die aseptische Ausführung der Operation jetzt mit ziemlicher Sicherheit ausgeschlossen werden kann, so sind in der Zukunft bessere Erfolge zu hoffen. In 7 Fällen war die Operation durch grosse Aneurysmen indicirt, in 2 Fällen durch Nachblutungen nach Unterbindung der A. iliaca comm. (Watson, Czerny).

Bei den beiden ersten Operationen wurde die Bauchhöhle durch einen auf der linken Seite des Nabels verlaufenden Schnitt breit eröffnet, der Darm von der Wirbelsäule verdrängt und die Aorta von vorn freigelegt. Die folgenden Operationen wurden unter Durchtrennung der seitlichen Bauchdecken mit Schnitten ausgeführt, welche links unmittelbar von der zehnten Rippe abwärts bis zur Crista ossis ilei verliefen; dabei führte man in einigen Fällen das Peritoneum, in anderen Dieser man es nach vorn zu ab. Eine ganz bestimmte Methode hat sich noch nicht herausgebildet. Maas empfiehlt einen Schnitt im vorderen Rande des M. quadratus lumborum, ein Schnitt im inneren Rande des Muskels würde nach Ablösung seiner Insertion vom Lig. ileo-lumbale gestatten, ihn stark nach vorn zu ziehen und wird vielleicht noch vorzuziehen sein. Die Lagerung des Kranken und die ganze Ausführung der Operation würde ungefähr der Schilderung nach Fall 1 und § 156 entsprechen, wobei man sich jedoch an innerem Rande des Colon besonders mit der ganzen Erhebung des Peritoneum nach unten gegen die Wirbelsäule wenden müsste. Um der vorderen Seite der Aortenwand die Tela cava ausreichenden Zugang zur Aorta.

Die *Unterbindung der A. iliaca comm.* ist von ähnlichen Schnitten aus unternommen worden und zwar zuerst von Gibson (1811). Hierbei ist die Ablösung des Peritoneum immer möglich und muss selbstverständlich immer vorgenommen werden. Sie erfolgt nach Th. Kocher (1877) im unteren Lendenteile der Fossa iliaca, d. h. der Wand, dass das Peritoneum mit der Fascia transversa von dem M. iliacus abgelöst wird. Man erreicht dann die Synchondrosis sacro-iliaca und findet die A. iliaca comm. an ihrer Theilungsstelle. Hier ist ausserdem noch die *Unterbindung* des theilen nur sehr kurzen Stammes der *A. iliaca int.* möglich, welche von Stokes (Insel Santa Cruz, 1871) ausgeführt wurde. Die Unterbindung der linken A. iliaca comm. und der linken A. iliaca int. ist leichter.

als die der gleichen Arterien auf der rechten Seite, weil auf dieser Seite die Vena iliaca comm. von aussen her die Arterie zudeckt, während links die Vene nach innen von der Arterie liegt. Man soll deshalb den Unterbindungshaken bei der Ligatur der rechten A. iliaca comm. von aussen nach innen, bei der linken A. iliaca comm. aber von innen nach aussen herumführen, so dass in beiden Fällen die Verletzung der Vene durch den Haken vermieden wird.

Die Statistiken von Stephen Smith und Gurlt ergeben 34 Fälle von Unterbindung der A. iliaca comm. mit 7 Heilungsfällen; von Ligatur der A. iliaca int., meist durch Blutungen und Aneurysmen der A. A. glutaeae indicirt, finden sich bis 1880 23 Fälle in der Literatur berichtet.

§ 366. Die Unterbindung der A. iliaca externa und der A. A. glutaeae.

Die typische Unterbindung der A. iliaca ext. geschieht nach folgenden Regeln: Man bestimmt die Mitte der Symphysis ossium pubis und zieht von hier eine Linie zur Spina ant. sup. ossis ilei, welche in ihrem Verlaufe dem Ligam. Pouparti entspricht. In der Mitte dieser Linie tritt unter dem Ligam. Pouparti die A. iliaca ext. aus der Beckenhöhle hervor, um zur A. femoralis zu werden. Gerade am Poupart'schen Bande gehen von der A. iliaca ext. die beiden grossen Aeste, die A. epigastrica int. und die A. circumflexa ilei ab. Um mit diesen Aesten nicht in Conflict zu kommen, führt man die Unterbindung der A. iliaca ext. einen Querfinger (2—3 Cm.) oberhalb des Poupart'schen Bandes aus. Der Schnitt wird in etwas schräger Richtung parallel dem Rande des Ligam. Pouparti geführt, beginnt 1—2 Cm. nach innen von der Arterie und verläuft bis oberhalb der Spina ant. sup. ossis ilei. In Fig. 256 ist der Schnitt, um die Arterie deutlicher zu zeigen, etwas weiter nach innen geführt, was am Lebenden nicht möglich, da bei dem Manne der Samenstrang, bei dem Weibe das Ligamentum rotundum die Ausnutzung des inneren Schnittwinkels nach der Tiefe hin verhindert. Andere Richtungen des Hautschnittes, z. B. Längsschnitte (Abernethy, Cooper), sind nicht zu empfehlen. Der M. obliquus ext., auf welchen man zuerst nach Trennung der Haut und der oberflächlichen Fascie stösst, ist in der ganzen Ausdehnung der Wunde als sehnige Platte zu erkennen, wie ja auch das Ligam.

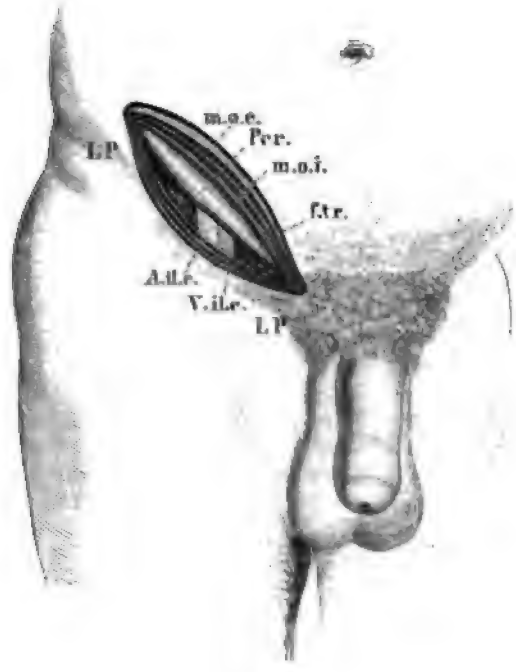

Fig. 256.
Unterbindung der A. iliaca externa. m. o. e. M. obliquus ext. m. o. i. M. obliquus int. f. tr. Fascia transversa. Per. Peritoneum. A. il. e. Art. iliaca ext. V. il. Vena iliaca ext. L. P. L. P. Ligam. Pouparti.

Pouparti nur den freien Rand dieser Sehne bildet. Nach Durchschneidung der Sehnenfasern gelangt man auf die Bündel des M. obliquus int., welcher hier musculös ist. Seine Fasern kreuzen sich fast rechtwinklig mit der Schnittrichtung und werden in der ganzen Länge der Wunde getrennt. Der M. transversus, die dritte Schicht der musculösen Bauchdecke, endet mit seinem freien Rande so hoch oben, dass man höchstens im oberen Wundwinkel noch einige Fasern des Muskels erkennt. An seine Stelle tritt nach unten das Bindegewebe der Fascia transversa. Dieselbe soll nicht mehr durchschnitten, vielmehr sammt dem Peritoneum von dem vorderen Theile der Fossa iliaca durch die Finger stumpf abgelöst werden. Der Peritonealsack wird gegen die Mittellinie des Körpers hin verdrängt. Man fühlt nun die breite A. iliaca ext. auf dem M. iliacus pulsiren. Der N. cruralis liegt etwa 2 Cm. weit nach aussen von der Arterie, etwas näher der feinere N. ileoinguinalis, während die Vena iliaca ext. an der Innenseite der Arterie nach abwärts zieht und eine kleine Vene die vordere Fläche der Arterie in schräger Richtung gerade da kreuzt, wo man unterbinden will. Diese letztere Vene kommt von der Fascia iliaca her, um in die V. iliaca ext. einzumünden; Pitha, welcher sie allein erwähnt, bezeichnet sie als den Stamm der Venae circumflexae ilei. Ihre Verletzung, die bei der dünnen Wandung des Gefässes kaum zu vermeiden ist, macht durch die Blutung das Umführen des Arterienhakens recht schwer. Dieses soll von innen nach aussen geschehen, weil bei der umgekehrten Richtung die Hakenspitze hinter die V. iliaca ext. gerathen und die Venenwand zerreissen könnte.

Peritonitis tritt nach dieser Unterbindung selten ein, doch kann eine Eiterung des Bindegewebes der Fossa iliaca folgen. Die Collateralen entwickeln sich nach der Operation so reichlich, dass ein Absterben der Extremität nicht zu besorgen ist, falls nicht schwere Erkrankungen oder Verletzungen der Arterien am Ober- und Unterschenkel die Thätigkeit des Collateralkreislaufes hemmen. Die A. obturatoria, ein Ast der A. iliaca int., leitet das Blut in die Aeste der A. profunda femoris im Gebiete der Adductoren des Oberschenkels; die beiden A. A. glutaeae führen genügende Blutmengen zur hinteren Fläche des Femur; eine kleine A. ischiadica verläuft aus der A. glutaea inf. mit dem N. ischiadicus zur Kniekehle und tritt mit dem Rete arteriosum des Kniegelenkes in Verbindung; endlich führt die A. ileolumbalis, durch die A. circumflexa ilei am Darmbeinkamme, unmittelbar Blut in den oberen Theil der A. femoralis. So sorgen die Aeste der A. iliaca int. für die Blutzufuhr der unteren Extremität. Einige Stunden nach der Operation ist zwischen den Zehenspitzen die Temperatur wohl um einige Grade niedriger, als an der anderen Seite, aber schon nach 24 Stunden zeigt sich die Temperatur ausgeglichen.

Die Statistik der Unterbindung der A. iliaca ext. ergibt im Verhältnisse zu der Schwere der indicirenden Erkrankung eine relativ geringe Sterblichkeit. Rabe zählt auf 207 Operationen 69 Fälle mit tödtlichem Ausgange; die Sterblichkeit beträgt demnach 33 %. In 9 Fällen waren weitere Ligaturen nöthig, in 129 Fällen erfolgte die Heilung. Die erste Ligatur der A. iliaca ext. wurde von Abernethy (1796) ausgeführt.

Das *Aufsuchen der A. A. glutaeae* erfordert die Durchschneidung des M. glutaeus max. und wird hierdurch etwas erschwert. Die A. glutaea sup. liegt am oberen Rande des M. pyriformis, die A. glutaea inf. am unteren Rande dieses Muskels, und zwar nach innen von dem Plexus ischiadicus. Wenn irgend möglich, wird man die Unterbindung der A. A. glutaeae immer an die Stelle der noch schwierigeren und gefährlicheren Unterbindung der A. iliaca int. (§ 365 Schluss) setzen.

Druck von J. B. Hirschfeld in Leipzig.

HUETER-LOSSEN'S

GRUNDRISS DER CHIRURGIE.

II. BAND. 4. UND 5. ABTHEILUNG.

SECHSTE AUFLAGE.

HUETER-LOSSEN'S GRUNDRISS

DER

CHIRURGIE.

BEARBEITET

VON

PROF. DR. HERMANN LOSSEN

IN HEIDELBERG.

II. BAND.

SPECIELLER THEIL.

4. UND 5. ABTHEILUNG.

Die Verletzungen und Krankheiten der Extremitäten.

SECHSTE AUFLAGE.

MIT 97 ABBILDUNGEN.

LEIPZIG,

VERLAG VON F.C.W.VOGEL.

1890.

Inhaltsverzeichniss.

VIERTE ABTHEILUNG.

Die Verletzungen und Krankheiten der oberen Extremität.

Sechsundzwanzigstes Capitel.

Die Verletzungen und Krankheiten des Schultergürtels, des Schultergelenkes und des Caput humeri.

Siebenundzwanzigstes Capitel.

Die Verletzungen und Krankheiten der Ellenbogengegend, der beiden unteren Drittel des Oberarmes und der beiden oberen des Vorderarmes.

Achtundzwanzigstes Capitel.

Die Verletzungen und Krankheiten des Unterarmes, des unteren Theiles des Oberarmes, der Hand und der Finger.

FÜNFTE ABTHEILUNG.

Die Verletzungen und Krankheiten der unteren Extremität.

Neunundzwanzigstes Capitel.

Die Verletzungen und Krankheiten des Hüftgelenkes, der Hüftgegend und der oberen Hälfte des Oberschenkels.

Dreissigstes Capitel.

Die Verletzungen und Krankheiten der Kniegegend, des Kniegelenkes und d unteren Hälfte des Oberschenkels.

Einunddreissigstes Capitel.

Die Verletzungen und Krankheiten am Unterschenkel und am Fuss.

SPECIELLER THEIL.

VIERTE UND FÜNFTE ABTHEILUNG.

VIERTE ABTHEILUNG.

Die Verletzungen und Krankheiten der oberen Extremität.

SECHSUNDZWANZIGSTES CAPITEL.

Die Verletzungen und Krankheiten des Schultergürtels, des Schultergelenkes und des Caput humeri.

§ 367. Die Mechanik der Verletzungen am Schultergürtel.

Das Skelet des Schultergürtels liegt mit mehreren Knochenabschnitten, mit Clavicula, Acromion, dem vorderen Theile der Spina scapulae ziemlich frei von Muskeln unter der Haut, so dass diese Abschnitte der Einwirkung *directer* Gewalten vorwiegend ausgesetzt sind. Besonders gilt dies von den Stellen der Knochen, welche wie das mittlere Drittel der Clavicula und das Acromion die Haut emporwölben. Die Knochenränder des Corpus scapulae dagegen ragen weniger hervor und sind mit Ausnahme des unteren Winkels durch Muskeln gut geschützt. Auch der hintere, niedrigere Theil der Spina scapulae ist bei kräftiger Entwickelung der Musculatur von dem M. supraspinatus und M. infraspinatus vollkommen gedeckt, und der Proc. coracoides, welcher am Skelete wohl eine scharfe Hervorragung bildet, wird von dem M. deltoides umhüllt und ist überdies durch die sehnigen Ursprünge der Muskeln, welche sich an seiner Spitze inseriren, vor directer Gewalt geschützt. Dem *Abbrechen durch Muskelzug* ist er freilich mehr als irgend ein anderer Theil des Schultergürtels ausgesetzt.

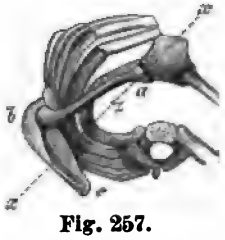

Fig. 257.
x x Hauptdrehungsaxe des Schultergürtels.
a b Clavicula. b c Scapula.

Indirecte Gewalten wirken meist von der oberen Extremität aus auf den Schultergürtel ein. Dieser ergänzt nämlich durch seine Bewegungen die des Armes, insbesondere die Bewegung im Schultergelenke. Drängt eine Gewalt den Oberarm im Schultergelenke in das Extrem der Abduction, genauer in eine Mittelstellung von Abduction und Flexion, und tritt im Schultergelenke Hemmung ein, so wird die weitere Bewegung auf den Schultergürtel übertragen. Hier finden nun die Bewegungen im weitesten Umfange um eine Drehungsaxe statt, welche, wie Fig. 257 x x zeigt, von dem sternalen Ende der Clavicula zum ungefähren Mittelpunkte des Scapulakörpers verläuft. Es ist dies die einzig mögliche Axe, welche ausgiebige Bewegungen gestattet, da ihr Drehpunkt gleich weit von den Rändern und Winkeln des Schulterblattes entfernt ist. Jede andere, dem Rande der Scapula sich nähernde Axe müsste schon bei geringen Bewegungen eine bedeutende Excursion des ent-

fernten Randes zur Folge haben, die wiederum durch die allseitige musculäre Befestigung nothwendigerweise gehemmt würde. Die Bewegungen im Acromioclaviculargelenke kommen als geringfügige Wackelbewegungen hier nicht in Betracht. Da die Axe xx von vorn und innen nach hinten und aussen, also weder ganz sagittal, noch ganz frontal verläuft, so sind die Bewegungen um dieselbe halb Abductions-, halb Flexionsbewegungen und ergänzen diejenigen Excursionen des Armes im Schultergelenke, welche denselben Bahnen folgen. So ausgiebig nun auch die Bewegungen des Schultergürtels sind, so können auch sie zur Hemmung gelangen. Wirkt dann die Gewalt fort, so drängt sie den Strebepfeiler des Schultergürtels, die Clavicula, gegen die sternale Gelenkfläche an, und es kann eine Luxation im Sternoclaviculargelenke (§ 371) oder eine Fractura claviculae (§ 369) erfolgen.

Eine andere Art der Einwirkung indirecter Gewalt auf die Clavicula ist der Fall auf die Aussenfläche der Schulter, während der adducirte Arm der seitlichen Brustfläche anliegt. Die elastische Thoraxwand federt nach innen und schützt als nachgiebige Unterlage den Humerus vor dem Brechen; der Stoss, welcher das Acromion trifft, setzt sich dagegen unmittelbar auf den starren Stab der Clavicula fort und treibt ihn gegen die Gelenkfläche des Sternum. Der Meniscus dieses Gelenkes wirkt freilich wie ein elastischer Puffer und schwächt den Stoss ab, auch vermindert die ∞-förmige Krümmung der Clavicula ihre Zerbrechlichkeit; gleichwohl kommt es bei diesem Anlasse häufig zur Fractur. Der Bruch liegt dann fast ausnahmslos an der Grenze des mittleren und äusseren Drittels. Dies hängt mit der ∞-förmigen Gestalt der Clavicula zusammen, deren äussere Krümmung etwas kürzer ist als die innere. Sehr viel seltener entsteht bei dem seitlichen Zusammenpressen des Schultergürtels eine Luxation im Sternoclaviculargelenke. Die Gründe für diese relative Seltenheit werden wir in § 371 bringen.

Aus dem Gesagten ergibt sich, dass bei den Verletzungen am Schultergürtel das practisch-chirurgische Interesse wesentlich von der Fractura claviculae in Anspruch genommen wird. Der Bruch gehört zu den häufigsten am ganzen Skelete. Nach Malgaigne stellt er den 10. Theil aller Fracturen dar, während Pitha wohl richtiger findet, dass sich die Zahl der Claviculafracturen zur Gesammtzahl aller Knochenbrüche verhält wie 1 : 18,7, dass also auf je 20 Fracturen mindestens eine der Clavicula fällt; Gurlt berechnet für die Claviculafractur 15% aller Knochenbrüche.

§ 368. Fracturen des Acromion, des Proc. coracoides, des Scapulakörpers.

Die Fractur des Acromion entsteht fast ausschliesslich durch stumpfe Gewalten, welche das Acromialdach von oben her treffen, die Spitze des Acromion absprengen und nach unten gegen die Wölbung des Schulterkopfes dislociren. Ist die Depression des Fragmentes wegen des Blutergusses nicht zu fühlen, so erkennt man die Fractur aus dem Bruchschmerze, zuweilen auch aus der Crepitation. Besondere Schwierigkeiten müssten für die Diagnose der Acromionfractur entstehen, wenn man einmal in praxi auf die *angeborene Bildung eines besonderen Os acromiale* stossen würde. Der kleine dreieckige Knochen entspricht der Spitze des Acromion und könnte bei der Betastung den Eindruck einer Fractur des Acromion machen. Doch gehört das Os acromiale zu den seltensten anatomischen Befunden.

Die Aufrichtung des herabgedrängten Acromialfragmentes wäre nur zu erzielen, wenn man einschneiden und ein Elevatorium darunter einsetzen würde. Hierbei müsste der grosse Schleimbeutel zwischen der unteren Fläche des Acromion und der Gelenkkapsel des Schulterkopfes, die Bursa subdeltoidea und sub-

acromialis (§ 381) eröffnet werden. Man verzichtet um so eher auf einen solchen Eingriff, als eine dislocirt geheilte Fractur des Acromion erfahrungsgemäss keinerlei Functionsstörung bedingt. In den meisten Fällen von Fractura acromii ist kein Verband nöthig; gegen den Bruchschmerz dienen Eiscompressen oder Carbolplatten, welche durch Heftpflasterstreifen festgezogen werden. Will man aber einen Verband anlegen, so ist der in § 370 beschriebene Fixationsverband für Schultergelenk und Schultergürtel (Fig. 261) der geeignetste. Die Fragmente heilen in der Regel nur durch bindegewebige Vereinigung.

Die *Fractur des Proc. coracoides* entsteht am häufigsten durch Muskelzug, wenn der im Ellenbogen gestreckte Arm eine kräftige Schleuderbewegung ausführt. Diese nimmt vor allen den M. biceps brachii in Anspruch, dessen kurzer Kopf in Verbindung mit dem Coraco-Brachialis vom Proc. coracoides entspringt. Die Contraction des M. pectoralis minor, des dritten hier entspringenden Muskels, ist wohl kaum im Stande, die Spitze des Proc. coracoides loszureissen. Das abgerissene Stück des Fortsatzes wird von den Muskeln so nach unten gezogen, dass man bei der Betastung selten Crepitation fühlt. An der Spitze des Processus ist wohl Bruchschmerz zu constatiren, aber als subjectives Symptom ist dieser immer etwas trügerisch. Besser lässt sich eine andere Erscheinung verwerthen, welche C. Hueter in mehreren Fällen regelmässig beobachtete. *Bei supinirter Stellung der Hand wird die Beugung des Vorderarmes im Ellenbogengelenke am Proc. coracoides schmerzhaft empfunden, während bei pronirter Stellung dieselbe Beugung völlig schmerzfrei ist.* Der Grund für diese Erscheinung ist folgender: Bei pronirter Hand, wenn der Radius mit der Ulna sich kreuzend auf derselben ruht, wird für die Beugung des Vorderarmes der M. biceps brachii nicht in Anspruch genommen, weil einerseits der M. brachialis int. durch Anziehen am Proc. coronoides ulnae das Nöthige leisten kann, anderseits der M. biceps, als Supinator des Vorderarmes, den Radius erst in die supinirte Stellung herumrollen müsste, um dann beugend zu wirken. Man kann dies am eigenen Arme deutlich fühlen. Bei jeder Beugung des pronirten Vorderarmes bleibt der M. biceps weich, d. h. ohne Contraction; ist die Hand dagegen supinirt und liegen die Vorderarmknochen parallel nebeneinander, so wirken nun beide Beugemuskeln, M. biceps und M. brachialis, und man fühlt genau die Schwellung am M. biceps. Bei Fractur des Proc. coracoides zieht nun in supinirter Stellung beider Vorderarmknochen der kurze Kopf des M. biceps am abgerissenen Stücke des Processus und erzeugt Bruchschmerz. Selbstverständlich werden auch bei anderen Verletzungen im Gebiete des M. biceps, bei Quetschungen und Zerreissungen des Muskels, durch dieselbe Bewegung Schmerzen eintreten, aber dann an einer anderen Stelle, als am Proc. coracoides. So fand Monks (1886) in 4 Fällen von *Zerreissung der langen Bicepssehne* das Hueter'sche Symptom bestätigt.

Die Behandlung der Fractur des Proc. coracoides besteht in der Fixation des Armes am Thorax, und zwar unter Beugung des Vorder- und Adduction des Oberarmes. Es ist das der gleiche Verband, wie er für die Fractur der Clavicula in § 370 beschrieben und in Fig. 261 abgebildet ist. Die Bruchflächen werden auf diese Weise einander genähert, doch darf man nicht mehr, als eine fibröse Verbindung zwischen ihnen erwarten, ein Resultat, welches indessen keine Functionsstörung hinterlässt.

Die *Fracturen der Spina scapulae* sind entweder nur Fissuren oder Fracturen ohne wesentliche Dislocation. Sie heilen erscheinungslos, auch ohne Behandlung. Nach dem Bruche der Ränder der Scapula, besonders nach *Abbruch des unteren Winkels,* folgen die Fragmente dem Zuge der Muskeln, der M. M. rhomboidei u. s. w. Auch hier tritt in der Regel nur fibröse Wiedervereinigung ein, ohne indessen wichtige Functionen zu beeinträchtigen.

Schussverletzungen der Scapula tragen an den spongiösen Randwülsten des Knochens oft mehr den Charakter eines Lochschusses; an dem marklosen, spröden Mitteltheil der Scapula aber entstehen ausgedehnte *Splitterfracturen.* Sie führen leicht zu eiteriger Periostitis und phlegmonöser Eiterung zwischen den Muskeln. Mit Vorliebe verbreitet sich die Entzündung in den grossen Bindegewebsräumen zwischen M. subscapularis und M. serratus ant. maj. und zwischen dem letzteren Muskel und der Thoraxwand. Hier gilt es, durch Incision und Drainage, durch Splitterextraction und selbst durch partielle Resection der Scapula (§ 383) dem Gange der Eiterung und dem Steigen des septikämischen und pyämischen Fiebers entgegen zu treten. Sequester, welche die eiterige Periostitis hinterlässt, müssen durch Sequestrotomie entfernt werden. Erfreulich ist die Erfahrung, dass auch ausgedehnte Splitter- und Sequesterextractionen keine wesentliche Functionsstörung hinterlassen. Dagegen kann die Flächeneiterung in jenen grossen Bindegewebsräumen durch narbige Schrumpfung der Bindegewebsschichten die Beweglichkeit der Scapula an der Brustwand beträchtlich vermindern und eine sehr lästige Bewegungseinbusse des Schultergürtels bedingen. Methodische passive Bewegungen müssen der straffen Narbenbildung entgegenwirken; besser freilich ist es, durch Incision und Drainage eine aseptische Heilung ohne Narbencontraction zu erzielen.

Ein eigenthümliches Symptom, das Auftreten von Singultus, wurde bei Eiterungen der Scapula von Pitha beobachtet. Er erklärt diese Erscheinung durch den gleichen Ursprung der N. N. suprascapulares und des N. phrenicus aus dem Plexus cervicalis, so dass also die Reizung des Zwerchfells durch Reizung eines N. suprascapularis entstehen könnte.

Ueber die Verletzungen der Blutgefässe bei Schussfracturen der Scapula vgl. § 379, über gleichzeitige Schussfracturen des Humeruskopfes oder der Cavitas glenoidalis und Vereiterung des Schultergelenkes § 373, über gleichzeitige Verletzung der Brustwand, der Pleura und der Lungen § 198.

§ 369. Fractur der Clavicula.

Mag es sich um die Einwirkung directer oder indirecter Gewalt handeln, in beiden Fällen ist die Grenze zwischen mittlerem und äusserem Drittel der Clavicula die am meisten gefährdete Stelle (§ 367), und die grosse Mehrzahl der Claviculafracturen hat hier ihren Sitz. Brüche des sternalen und des acromialen Endes des Schlüsselbeines sind bei weitem seltener und zeigen mit Ausnahme einzelner Fälle weder besondere Dislocation, noch erhebliche Functionsstörung. An beiden Enden wird die Clavicula nämlich durch starke Bänder auf die unter ihr liegenden Skelettheile befestigt, an dem sternalen Ende durch das Ligam. costoclaviculare auf die erste Rippe, am acromialen durch das Ligam. coracoclaviculare auf den Proc. coracoides. Beide Bänder halten die Bruchstücke in ihrer Lage fest, es fehlt daher jede Verschiebung; der Arm ist gleich anfangs in seinen Bewegungen kaum behindert, und die Fractur heilt auch ohne Kunsthülfe so gut, dass keinerlei störende Folgen zurückbleiben. Nur ganz nahe der sternalen Gelenkfläche kommen Fracturen vor, deren langes äusseres Bruchstück sich nach vorn und unten verschiebt. Die Mechanik dieser Bruchform schliesst sich offenbar an die der Luxation im Sternoclaviculargelenke (§ 371) an; es widerstehen die Gelenkbänder, während der Knochen jenseits der Bandinsertion bricht. In Betreff dieser Art von Fracturen und ihrer Behandlung kann einfach auf §§ 371 und 372 verwiesen werden.

Von den typischen Fracturen der Clavicula, an der Grenze zwischen äusserem und mittlerem Drittel, müssen zunächst die *Infractionen* abgetrennt werden. Sie

sind nicht selten; die Clavicula ist dann unten gebogen, in den oberen Corticallamellen gebrochen. Die Behandlung, welche für widerspenstige Infractionen im Allg. Thl. (Cap. 28) empfohlen wurde, nämlich das völlige Zerbrechen des Knochens, um dann seine Bruchstücke richtig zu stellen, ist an der Clavicula nicht anwendbar, weil man sie nicht zwischen den Händen halten kann. Da übrigens die Verbiegung des Knochens meist eine geringe ist und ohne Schädigung der Function zum Heilen kommt, so ist eine derartige Behandlung auch nicht einmal nothwendig.

Bei den gewöhnlichen vollkommenen *Fracturen der Clavicula* ist die Dislocation der Bruchtheile eine sehr charakteristische. Das sternale Bruchende wird durch den M. sterno-cleido-mastoid. etwas nach oben gezogen; das acromiale dagegen sinkt mit der Scapula und dem im Schultergelenke aufgehängten Arme nach unten gegen die seitliche Thoraxwand ein, so dass es mit dem sternalen einen Winkel bildet. Zugleich schiebt sich die acromiale Bruchfläche unter die sternale, es entsteht also eine Dislocatio ad axin, ad latus und ad longitudinem. Die *Bruchstücke reiten aufeinander* und zwar das innere auf dem äusseren. Das sternale Bruchstück tritt hierdurch dicht unter die Haut und kann durch Inspection und Palpation leicht erkannt werden. Die ganze Schulter erscheint weniger breit und ist mehr nach vorn gesunken, denn mit dem Bruche der Clavicula verliert der Schultergürtel den Strebepfeiler, welcher ihn in Abstand von der Brustwand hält und wird nunmehr sammt dem äusseren Bruchstücke dieses Pfeilers von dem Arme nach unten gezogen und der Brustwand genähert. Auffällig bleibt bei dieser Verschiebung, dass der Plexus brachialis keinen Druck erfährt. Er liegt indessen der ersten Rippe so genau an, dass zwischen ihr und dem herabsinkenden Bruchstücke immer noch Raum genug bleibt. Die Art. und Vena subclavia sind in ähnlich gesicherter Lage. Die Bewegungen des Armes bleiben frei, ebenso die im Schultergelenke, ja in gewissem Masse selbst die Excursionen des Schultergürtels, weil das innere Bruchstück an dem äusseren eine feste Unterlage gewinnt. Kräftige, nicht allzu empfindliche Menschen, welche den Bruchschmerz überwinden, können unmittelbar nach der Fractur der Clavicula den Arm im Schultergürtel erheben. In der Regel allerdings vermeiden die Verletzten jede Bewegung, stützen mit dem gesunden Arme den im Ellenbogen gebeugten kranken und halten den Kopf nach der kranken Seite geneigt, um den Kopfnicker zu entspannen.

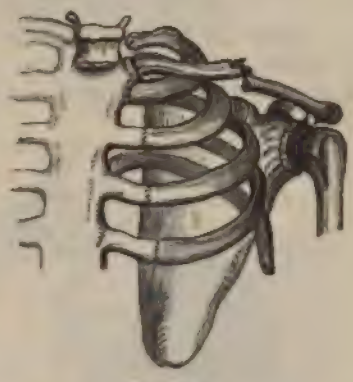

Fig. 258.
Fractura claviculae mit typischer Dislocation der Fragmente.

Die *Diagnose* der typischen Claviculafractur ist nicht schwierig. Neben der Prominenz des sternalen Fragmentes, die übrigens durch den Bluterguss oft verbreitert und verdeckt wird, ist es besonders der Unterschied in der Schulterwölbung der gesunden und der verletzten Seite, welcher in die Augen fällt. *Das Acromion steht hier tiefer und ist der Mittellinie deutlich genähert.* Verwechselungen mit Luxation im Acromioclaviculargelenke, mit Schultergelenkluxation oder Fractur in der Nähe des Schultergelenkes können kaum vorkommen, wenn man die in §§ 371 und 375—378 geschilderten charakteristischen Symptome der genannten Verletzungen genau im Auge behält. Fehlt die Dislocation, was im Ganzen selten, so ist allerdings das Erkennen der Claviculafractur schwieriger; man muss dann

den Bruchschmerz vorwiegend berücksichtigen. Das Uebersehen einer nichtdislocirten Claviculafractur ist übrigens kein besonderes Unglück, da diese Brüche auch ohne Behandlung gut ausheilen.

In functioneller Hinsicht gestatten auch solche Fracturen der Clavicula eine günstige *Prognose*, bei welchen die Bruchstücke verschoben bleiben, denn die Heilung kommt auch hierbei stets zu Stande. Die Clavicula wird zwar verkürzt, und die dicke, unter der Haut hervorragende Callusmasse ist, zumal für Mädchen und Frauen, eine Entstellung, aber die Function des Armes bleibt gleichwohl ungestört.

In sehr seltenen Fällen wurde beobachtet, dass der übermässig angebildete Callus den Plexus brachialis comprimirte und eine schwere Functionsstörung veranlasste. Pseudarthrosen sind an der Clavicula kaum beobachtet.

Die *Schussfracturen der Clavicula* bieten, was den Knochen betrifft, kein hervorragendes Interesse; wichtiger sind die begleitenden Verletzungen des Plexus brachialis, der Art. und Vena subclavia (§ 379), der Spitze der Lunge (§ 198) u. s. w. Einen Fall von subcutaner Fractur, in welchem das Claviculafragment die Lungenspitze verletzt hatte und bedeutendes Emphysem eintrat, erwähnt Bardeleben.

§ 370. Behandlung der Claviculafracturen.

Fehlt bei Fractura claviculae die Dislocation, oder ist sie sehr geringfügig, so genügt es, den Arm in einer *Mitella*, einem Tuchverbande, tragen zu lassen. Man unterscheidet eine *Mitella triangularis* und eine *quadrangularis*. Die erstere, welche gewöhnlich angewendet wird, erfordert ein dreieckig zugeschnittenes, oder durch diagonales Falten eines viereckigen gebildetes Tuch. Man fasst zu einem linkseitigen Verbande mit der linken Hand einen spitzen, mit der rechten den rechten Winkel des Tuches, schiebt es an der seitlichen Brustwand in die Höhe, bis der rechte Winkel die Achselhöhle erreicht und legt dann den spitzen Zipfel auf die gesunde Schulter. Dann wird der Arm, im Ellenbogen gebeugt, auf das Tuch gelagert, der herabhängende andere Zipfel nach oben auf die kranke Schulter emporgeschlagen und mit dem ersten im Nacken geknotet. Der hinter dem Ellenbogen herausragende rechte Winkel (s) kann nach vorn umgeschlagen und mit einer Stecknadel befestigt werden, so dass der Oberarm gegen den Thorax angezogen wird (Fig. 259). Die wesentliche Aufgabe der Mitella besteht in dem Tragen des Vorderarmes und der Hand.

Fig. 259.
Mitella triangularis.

Bei der *Mitella quadrangularis* fasst man zwei neben einander liegende Zipfel des viereckigen Tuches, führt die Mitte des Randes in die Achselhöhle und knüpft die beiden Zipfel auf der gesunden Schulter. Nachdem dann der recht-

winkelig gebeugte Arm auf das Tuch gelegt ist, werden die beiden anderen Zipfel emporgeschlagen und ebenfalls, der eine über die vordere Brustwand hinweg, der andere über den Rücken zur gesunden Schulter geführt und geknüpft. Die am Rücken hängende Tuchfalte wird nach vorn umgeschlagen und festgesteckt. Die M. quadrangularis (Fig. 260) zieht den Oberarm mehr gegen die seitliche Brustwand an, gibt aber dem Vorderarme eine weniger gute Unterstützung, als die triangularis.

Fig. 260.
Mitella quadrangularis.

Zuweilen kann die Mitella durch eine einfache *Schärpe* ersetzt werden, ein cravattenartig zusammengelegtes dreieckiges Tuch oder einen Bindenstreifen, welcher um den Vorderarm geführt und mit seinen beiden Enden in der Nackengegend festgeknüpft wird. Die Unterstützungsfläche dieser *Mitella parva* ist viel kleiner als die der anderen Mitellen, ihre Wirkung mithin unvollkommener, doch für einfache Zwecke ausreichend.

Mitella und Schärpe fixiren bei Fracturen der Clavicula den Arm in mässigem Grade und stützen ihn nur soweit, dass sein Gewicht den Schultergürtel nicht nach unten zieht. Etwas mehr leistet der Verband, welchen Pitha als „*Hausverband*" Dupuytren's bezeichnet. Ein Handtuch wird um Oberarm und Thorax gelegt und fixirt den Arm in adducirter Stellung, ein zweites wird als Mitella benutzt, um den Arm und mit ihm den Schultergürtel nach oben zu heben.

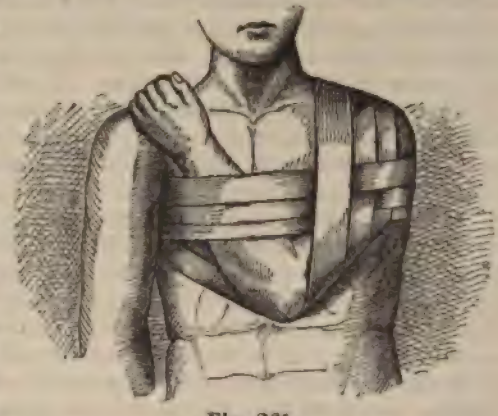

Fig. 261.
Einige Touren des Velpeau'schen Verbandes.

Alle bisher erwähnten Verbände vermögen eine Dislocation der Fragmente in keiner Weise zu beseitigen. Hierzu gehört, dass der acromiale Theil des Schultergürtels *nach aussen* — Hebung der Dislocatio ad longitudinem — und *nach oben* — Hebung der Dislocatio ad latus und ad axin — geführt werde. Es gibt kein besseres Mittel, diese Wirkung zu erzielen, als die *Fixation der Hand der verletzten Seite auf der gesunden Schulter*. Die starke Adduction des Armes, dessen Ellenbogen der vorderen Brustwand aufruht, zieht das acromiale Bruchende kräftig nach aussen, und die Erhebung der Hand auf die gesunde Schulter drängt die kranke so weit nach oben, als dies nur immer erreicht werden kann. In dieser Stellung fixirt man nun den Arm durch die Touren des Velpeau'schen Verbandes. Sie wechseln,

wie aus Fig. 261 ersichtlich, zwischen horizontalen Touren, die den Thorax und Oberarm umgeben und senkrechten, welche eine Spicakreuzung an der vorderen Brustwand bilden und mit ihrer Schleife die Ellenbogengegend umfassen. Bei sehr unruhigen Kranken kann man die Touren mit Gypsbinden anlegen und durch Gypsbrei verstärken. Eine sorgfältige Wattepolsterung des Acromion und des Olecranon unter dem Gypsverbande ist selbstverständlich, damit an diesen Stellen keine Druckgangrän entsteht. In die Achselhöhle kommt in jedem Falle ein Bausch Watte, welcher den Bindendruck abhält und zugleich den Schweiss aufsaugt, dessen Zersetzung zu lästigem Jucken und Wundsein führt. Für jugendliche Individuen genügt es, wenn dieser Verband 3 Wochen liegen bleibt, bei Erwachsenen ist es besser, ihn erst nach 4 Wochen zu entfernen.

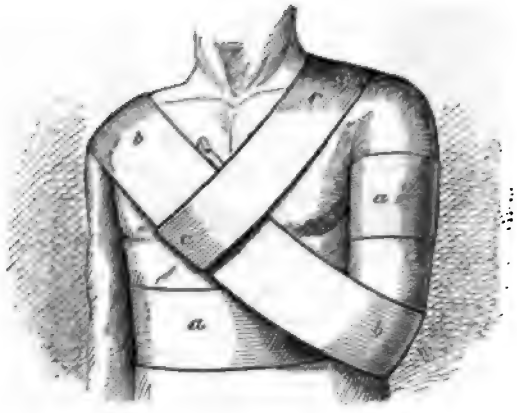

Fig. 262.
Sayre's Verband für Fractura claviculae.

Sayre hat einen sehr einfachen und zweckmässigen Heftpflasterverband angegeben, welcher den Arm in gleicher Weise fixirt, wie der Velpeau'sche Verband. Ein breiter Heftpflasterstreifen (Fig. 262 aa) wird mit dem einen Ende an der Innenseite des Oberarmes festgeklebt, dann um den vorderen Umfang des Armes nach hinten und über den Rücken hinweg zur vorderen Brustwand geführt. Er soll den Oberarm nach aussen rollen und zugleich am Thorax fixiren. Ein zweiter Heftpflasterstreifen (bb) greift von der Schulter der unverletzten Seite zur unteren Fläche des Ellenbogens und kehrt über den Rücken zur Schulter zurück. Dieser soll den Arm nach oben ziehen. Ein dritter Streifen (cc) umfasst die Handwurzel der verletzten Seite, verläuft über die Fracturstelle und wird hinten an der Schulter befestigt. Diese letzte Tour stützt die Hand und soll zugleich auf das prominente sternale Fragment einen Druck ausüben. Die Tour wird wegen des Schmerzes an der Fracturstelle selten lange ertragen. Man kann sie übrigens durch eine einfache Schärpe oder eine Mitella triangularis ersetzen. Auch dieser Verband bleibt 3—4 Wochen liegen.

Gegenüber den beiden Verbänden von Velpeau und Sayre treten die früheren, sowohl was Wirksamkeit als was Einfachheit betrifft, weit zurück. Die Achtertour nach J. L. Petit ist ungefähr eine Fascia stellata von hinten angesehen (Fig. 154, § 189). Brüninghausen liess sie aus Ledergurten herstellen; auch kann man sie improvisiren, indem man je ein Taschentuch, cravattenartig zusammengelegt, um jedes Schultergelenk knüpft und die beiden Schlingen durch ein drittes Taschentuch am Rücken gegen die Mittellinie zusammenschnürt. Die Wirkung der Achtertour besteht in dem Rückwärtsziehen beider Schultern, wodurch das äussere Bruchstück der Clavicula zwar etwas nach aussen gezogen, aber keineswegs vollständig in die richtige Lage gebracht wird.

Der in der Verbandkunst so berühmt gewordene Verband von Desault erzielt mit grossem Aufwande von Bindentouren ebenfalls nur eine unsichere Wirkung, aber er ist geschichtlich interessant, weil er als Vorläufer des Velpeau-schen und Sayre'schen Verbandes betrachtet werden muss. Desault's Verband zerfällt in 3 Theile. Der erste Theil besteht in kreisförmig um den Thorax ver-

laufenden Touren einer Rollbinde, welche ein Kissen an der seitlichen Brustwand befestigen. Der zweite Theil wird wieder durch kreisförmige Touren gebildet, welche den Oberarm gegen das Kissen andrängen und am Brustkorbe befestigen. Diese zweite Tour hebelt den Kopf des Oberarmes und mit ihm die Schulter nach aussen; das Kissen dient als Hypomochlion. Der dritte Theil des Verbandes soll die Schulter heben; er ist der einzig kunstvolle und besteht aus drei gleichen Touren, welche in Fig. 263 abgebildet sind. Die Tour beginnt bei linkseitigem Claviculabruche in der rechten Achselhöhle oberhalb der linken Hand, welche der rechten vorderen Brustwand anliegt (1); sie steigt dann zur linken Schulter (2), verläuft am Rücken herunter zum Vorderarm unterhalb des Olecranon (3), geht von hier zum Ausgangspunkte zurück (1), verläuft dann über den Rücken zur vorderen Fläche der Schulter (2), von hier absteigend wieder unter das Olecranon (3), um endlich über den Rücken zum Ausgangspunkte zurückzukehren. So formt sich unter dem Olecranon eine Schleife zur Hebung des Armes, deren spicaähnliche Kreuzung auf der Schulter liegt. Nun werden im Ganzen drei Schleifen dieser Art gebildet, wobei in dem Bindendreieck, welches die vordere Brustwand umrahmt, der innere Rand der früheren Tour immer freigelassen wird; das letzte Dreieck ist das äusserste. Von der letzten Tour kehrt die Binde am Schlusse nicht direct zur Hand zurück, sondern verläuft über die gesunde, hier die rechte Schulter und bildet eine Schärpentour (S) um die Hand, damit auch diese nach oben gezogen wird. Die mechanische Wirkung, welche der Erfinder beabsichtigte, ist als richtig anzuerkennen, aber die Velpeau'sche Modification des Desault'schen Verbandes wirkt besser, als dieser alte Verband.

Fig. 263.
Die III. Tour des Desault'schen Verbandes für Fractura claviculae.

Auch durch einfache Lagerung hat man die Distraction der Fragmente zu erzielen gesucht. Die Verletzten wurden, wie schon Hippokrates empfahl, in Rückenlage auf schmale Kissen gelagert, welche sich zwischen die Scapulae eindrängten und beide Schultergegenden freiliessen, so dass diese durch Eigenschwere nach hinten sanken. Bardenheuer verbindet neuerdings mit der horizontalen Lagerung die *Gerichtsextension*, indem er den Zug am Oberarme angreifen und nach oben, aussen und hinten wirken lässt.

In Fällen, in welchen die Fragmente sehr schwer in richtiger Stellung zu erhalten sind, ist empfohlen worden, das vorragende sternale Bruchende mittelst einer federnden Pelotte zurück zu drängen. Aber die Druckwirkung des bruchbandähnlichen Apparates ist zu unsicher und wird von den Verletzten wegen des Schmerzes kaum lange ertragen. Zweckmässiger erscheint dann die Anwendung der *Knochennaht*, wie sie von Langenbuch und Dawson vorgeschlagen und mit bestem Erfolge ausgeführt worden ist. Handelt es sich um eine complicirte Fractur der Clavicula, so dürfte in jedem Falle die Naht der Fragmente die beste Aussicht gewähren auf eine feste, knöcherne Heilung.

§ 371. Die Luxationen der Gelenke des Schultergürtels.

Nach Gurlt's Statistik betragen die Luxationen der Gelenke des Schultergürtels nur 4,88 % aller Luxationen; hiervon kommt die eine Hälfte der Fälle auf das Sternoclavicular-, die andere auf das Acromioclaviculargelenk.

Die Axe der ausgedehntesten Bewegung des Schultergürtels, der combinirten *Abduction* und *Flexion*, wurde schon § 367 festgestellt; ihre Hemmung geschieht wesentlich durch die Spannung der Muskeln, z. B. des M. pectoralis major, des M. latissimus dorsi, des M. subclavius, aber auch durch Spannung der Bänder, z. B. des Ligam. costo-claviculare. Die Bewegung, welche den Schultergürtel aus einer erhobenen Lage wieder zur Brustwand zurückführt, wird als *Adduction* bezeichnet; sie hat eine knöcherne Hemmung, indem die Clavicula an der oberen Fläche der ersten Rippe anstösst. Ausser dieser Ab- und Adduction kann eine *Rotation des Schultergürtels* unterschieden werden und zwar um eine verticale Axe, welche durch die Mittelpunkte sämmtlicher Rippenkreisbogen verläuft, also die Axe der ergiebigsten Bewegung (xx Fig. 257, § 367) im Punkte z senkrecht trifft. Bei dieser Bewegung dreht sich das Dreieck abc, welches Clavicula und Scapula bilden, um den Brustkorb, so dass bei der Drehung nach vorn das sternale Ende der Clavicula gegen die Gelenkfläche des Sternum angetrieben, bei der Drehung nach hinten aber von ihr abgezogen wird. Im letzteren Falle bildet sich, während der Meniscus an der Sternalgelenkfläche angelagert bleibt, *eine klaffende Spalte zwischen Meniscus und Clavicula*, so dass die Haut eingezogen wird und man die Fingerspitze dazwischen drängen kann. So geringfügig diese Rotationsbewegung ist, so kommt ihr für die Entstehung der Luxationen doch einige Bedeutung zu.

Nach dieser Darstellung der anatomischen Verhältnisse sehen wir zu, wie sich die Gelenke des Schultergürtels extremen Bewegungen gegenüber verhalten und beginnen mit dem *Sternoclaviculargelenke.*

Da der *Abduction des Schultergürtels* die Knochenhemmung fehlt, so gebricht es auch an einem Hypomochlion, welches bei extremen Bewegungen zur Abhebelung einer Gelenkfläche von der anderen dienen könnte. Die Abduction kann bis zur extremsten Dehnung der Muskeln getrieben werden, welche den Schultergürtel mit dem Rumpfe verbinden, ohne dass in dem Sternoclaviculargelenke die geringste Verschiebung stattfindet. Höchstens könnte es zum *Ueberspringen des unteren Scapulawinkels über den hinteren Rand des Latissimus dorsi* kommen, einer Verletzung, die dadurch charakterisirt ist, dass bei vollkommen normaler Wirbelsäule der ganze hintere Rand der Scapula sich stark abhebt, der untere Winkel aber besonders vorspringt. Die grosse Seltenheit dieser Verschiebung — es sind nur etwa 4 Beobachtungen bekannt — erklärt sich wohl dadurch, dass die gewaltsame Abduction im Schultergelenke in der Regel zur Luxation des Schulterkopfes (§ 374) führt; mit dieser Luxation hört aber die weitere Uebertragung der Gewalt auf den Schultergürtel auf. In einem von W. Heinecke (1886) mitgetheilten Falle entstand die habituell gewordene Verschiebung durch rasches Erheben des Armes vor den Augen des Beobachters, und die Reposition gelang durch Zug am horizontal ausgestreckten Arme nach aussen und hinten. Mit einem Ruck sprang der Scapulawinkel zurück.

Die *Rotation des Schultergürtels nach innen* kann ebenfalls nicht zur Luxation führen. Bei dem normalen Schlusse der Bewegung ist der Meniscus zwischen beiden Gelenkflächen fest zusammengepresst. Seine Elasticität muss die Kraft einer extremen Bewegung bedeutend abschwächen. Würde aber die Gewalt hierdurch nicht compensirt, so müsste es eher zu einer Fractur des Sternum oder der Clavicula kommen, als zur Luxation im Sternoclaviculargelenke.

Anders steht es mit der *Adduction des Schultergürtels* und mit seiner *Rotation nach aussen.* Bei der Adduction bildet sich an der ersten Rippe ein Hypomochlion, und wenn das Acromion mit bedeutender Kraft nach unten gedrängt wird, so muss das Sternalende der Clavicula nach oben abgehebelt werden. Indessen führt diese Bewegung recht selten zu einer *Luxation der Clavicula nach oben* (L. suprasternalis). Die Gründe liegen einmal in der Elasticität der ersten Rippe, welche als Unterlage für die Abhebelung dienen müsste, dann in der Festigkeit der Ligamenta interclaviculare und costoclaviculare.

Sehr viel häufiger ist die *Luxation der Clavicula auf die Vorderfläche des Sternum* (L. praesternalis). Einige Autoren sprechen die Ansicht aus, dass die Drehung des Schultergürtels nach innen, von der oben gesagt wurde, dass sie zu keiner Luxation führen könne, gerade diese häufigste Luxationsform bedinge. Diese Auffassung scheint nicht richtig zu sein; vielmehr sind Andere der Wahrheit wohl näher gekommen, indem sie annehmen, dass das Acromion eine Bewegung nach hinten erfahren müsse, damit das Sternalende der Clavicula nach vorn trete. In der That entsteht *die gewöhnliche Luxation des Sternalendes der Clavicula auf die Vorderfläche des Sternum durch extreme Drehung des Schultergürtels nach hinten.* Am normalen Schlusse der Bewegung constatirten wir an der vorderen Wand des Sternoclaviculargelenkes einen klaffenden Spalt, in welchen man den Finger einlegen kann. Die Vergrösserung dieses Spaltes bei extremer Bewegung muss zum Kapselrisse an der Vorderseite des Gelenkes und zwar zwischen Meniscus und vorderem Rande der Clavicula führen. Ob sich hierbei der hintere Rand der Scapula auf den Thorax stemmt und das Sternalende der Clavicula abhebeln hilft, bleibt dahingestellt. Zu einer vollständigen Luxation gehört jedenfalls die Ablösung des Meniscus vom oberen Rande der Clavicula; das Sternalende derselben wird dann herausgehoben und tritt, nachdem der Schultergürtel in secundärer, die primäre meist umkehrender Bewegung (Allg. Thl. § 96), wieder nach vorn rotirt wurde, auf die Vorderfläche des Sternum. Ob die Clavicula dabei etwas tiefer oder höher rückt, wird wesentlich von der Grösse des Kapselrisses abhängen.

Man hat auch noch eine *Luxation der Clavicula nach hinten* (L. retrosternalis) unterschieden; doch wurde sie nur in ganz vereinzelten Fällen (Duverney, Morel-Lavallée) beobachtet und ist wohl nur als eine Varietät der ebenfalls seltenen Luxation nach oben zu betrachten.

Einfacher ist die Entstehung der Luxationen im *Acromioclaviculargelenke.* Sie erfolgen fast ausnahmslos durch directe Gewalt, durch Stösse, Schläge u. s. w., welche die Acromialgegend treffen. Ein Stoss von oben her kann das Acromialende der Clavicula unter das Dach des Acromion drängen und so *eine Luxation nach unten* erzeugen. Diese Verletzung kommt ausserordentlich selten vor, wahrscheinlich weil ein kräftiger Stoss eher die dünne Clavicula entzweibricht. Auch füllt die Wölbung des Humeruskopfes die Concavität des Acromialdaches so vollständig aus, dass für die Clavicula nur wenig Raum bleibt. Bardeleben erwähnt 4 Fälle dieser seltenen Luxation und 5 andere, in welchen alle Bänder zwischen Clavicula und Scapula gerissen waren und der Proc. coracoides sogar oberhalb des Acromialendes der Clavicula stand, also *vollständige Luxation der Scapula nach oben.*

Ein Stoss auf die äussere Seite des Acromion kann, wenn dieses nicht selbst abbricht, die Scapula so weit gegen den Thorax treiben, dass sich die Bandverbindungen mit der Clavicula lösen. Es verschiebt sich dann das Acromion unter die Clavicula, und es entsteht die *Luxation des Acromialendes der Clavicula nach oben,* die *gewöhnliche Form* der Luxation im Acromioclaviculargelenke.

Entzündliche und angeborene Luxationen des Schultergürtels haben wenig practisches Interesse. Das Gleiche gilt von den angeborenen Defecten der Clavicula, wie sie Luschka, Gegenbaur und Kappeler beobachtet haben. Es sind das pathologisch-anatomische Curiositäten, welche um so weniger das chirurgische Einschreiten nothwendig machen, als sie nicht einmal eine erhebliche Functionsstörung veranlassen. Nur eine Art nichttraumatischer Luxation am Sternoclaviculargelenke beansprucht einige Beachtung. Bei hochgradig skoliotischer Verbildung des ganzen Thorax (§ 216) kann das Sternalende der Clavicula seine normale Stellung verlassen und in die Incisura jugularis sterni rücken. Solche Fälle sind recht selten. Einer von ihnen hat durch die Erzählung A. Cooper's eine gewisse Berühmtheit erlangt. Bei einer Dame war die Dislocation, wie es scheint, durch das Zusammenwirken von Rückgratsverkrümmung (spina distorta) und Verletzung so bedeutend geworden, dass das Sternalende der Clavicula den Oesophagus comprimirte und die Kranke dem Hungertode nahe kam. Davie resecirte das luxirte Stück und erhielt hierdurch das Leben der Kranken. Die warmen Lobsprüche, welche A. Cooper dem Operateur ertheilt, sind gewiss für die damalige Zeit, in welcher die Resection noch in den Kinderschuhen stand, wohl begründet. Cazin beobachtete bei Kyphose der Rückenwirbel eine Luxation der Clavicula nach vorn und unten.

§ 372. Diagnose und Behandlung der Claviculaluxationen.

Die gewöhnlichen Luxationen der Clavicula, die Luxation des Sternalendes auf die Vorderfläche des Sternum und die des Acromialendes nach oben, lassen sich nicht selten auf den ersten Blick an der Prominenz des luxirten Knochenendes erkennen. Auch die Veränderungen in der Stellung des Schultergürtels sind charakteristisch. Im ersteren Falle ist der ganze Schultergürtel, also auch die Wölbung der Schulter, etwas gegen den Thorax herabgesunken; es fehlt eben der Strebepfeiler der Schulter, die Clavicula, welche mit dem vorderen Ende nach innen ausgewichen ist. Im letzteren Falle senkt sich die Scapula allein, deren Verbindung mit dem stützenden äusseren Ende des Pfeilers gelöst ist. Nur bei bedeutendem Panniculus adiposus und ausgedehntem Blutextravasate kann die Diagnose auf Schwierigkeiten stossen. Es ist dann bei frischer Verletzung oft nicht leicht, die Luxation von einer Fractur zu unterscheiden, zumal wenn die letztere nahe der einen oder anderen Gelenklinie liegt. Verdrängt man indessen das Blut durch Massiren, so gelingt es auch hier nicht selten, das luxirte Bruchende zu fühlen, oder aber sich von der deutlichen Crepitation der Fragmente zu überzeugen. Der Schaden einer unsicheren Diagnose ist freilich nicht gross, da dislocirte Fracturen (§ 369) und Luxationen der Clavicula nach den gleichen Grundsätzen reponirt und nachbehandelt werden (§ 370).

Auch bei frischen Luxationen sind die Functionsstörungen des Armes oft sehr gering, und man darf sich hierdurch nicht täuschen lassen. Selbst wenn der Verletzte den Arm hoch in die Luft hebt, sollte man auf eine genaue locale Untersuchung niemals verzichten. Aengstliche Kranke halten freilich den verletzten Arm in grösster Passivität, weil die Bewegungen nicht schmerzlos erfolgen.

Bei den Luxationen des Sternalendes der Clavicula nach oben werden allerlei Störungen an den Organen der vorderen Halsgegend berichtet, Schling- und Athembeschwerden, Druck auf die grossen Gefässstämme u. s. w. R. W. Smith beobachtete eine heftige Dyspnoë am Lebenden und fand bei der Untersuchung an der Leiche das sternale Ende der Clavicula zwischen dem M. sterno-cleido-mast. und dem M. sterno-hyoideus. Begleitende Verletzungen sind Quetschungen und Brüche

der oberen Rippen (§ 195), Zerreissungen der Lunge, Verletzungen des Schultergelenkes (§ 373—378) u. s. w.

Die *Reposition* der luxirten Clavicula gelingt ziemlich leicht, die Retention in reponirter Stellung aber ist sehr schwierig. Indem wir uns auf die beiden typischen Luxationsformen beschränken, bedarf es nur der Bemerkung, dass man *bei Luxation des Sternalendes der Clavicula auf die Vorderfläche des Sternum eine Rotation des Schultergürtels nach aussen* vornehmen muss, während man *bei der Luxation des Acromialendes nach oben den Arm und mit ihm die Scapula nach oben zu heben* hat. In beiden Fällen lässt sich die Reposition durch directen Druck auf die prominenten Knochenenden der Clavicula unterstützen, d. h. man drängt im ersten Falle das Sternalende nach aussen und hinten, im zweiten das Acromialende nach unten. So gelingt es meist, die Gelenkflächen vollständig oder doch ziemlich genau in ihre anatomische Stellung zu bringen. Werden freilich Arm und Schultergürtel wieder sich selbst überlassen, hört der Fingerdruck gegen die luxirten Enden auf, so federn die Knochen wieder in die abnorme Lage zurück. Es sind mithin zur Erhaltung der reponirten Stellung fixirende Verbände nicht wohl zu entbehren, und man wird in dieser Hinsicht von den Contentivverbänden, besonders von Gypsverbänden am meisten erwarten dürfen. Die Stellung, in welcher man den Schultergürtel fixirt, ergibt sich aus dem Gesagten. Für die Luxation der Clavicula auf die Vorderfläche des Sternum wird der Schultergürtel nach aussen rotirt, also der Oberarm etwas nach hinten gestellt; für die Luxation des Acromialendes nach oben muss der Oberarm und mit ihm die Scapula nach oben gehoben werden. Am besten wählt man den für die Fractur der Clavicula empfohlenen Velpeau'schen Verband (§ 370) und verwendet hierzu Gypsbinden. Es empfiehlt sich, auch unter dem fixirenden Verbande den Druck auf die luxirten Knochenenden fortdauern zu lassen. Zu diesem Zwecke legt man geballte Watte auf das prominente Knochenstück und zieht sie mit langen Heftpflasterstreifen in der gewünschten Richtung fest an. Bei Luxation der Clavicula auf das Sternum wird der schräg über die Vorderfläche des Thorax greifende Streifen nach hinten, bei Luxation des Acromialendes nach oben, der über die Schulterhöhle verlaufende Streifen nach unten angezogen; beide kommen in den Gypsverband zu liegen.

W. Baum (1886) hat in 3 Fällen von Luxatio supraacromialis mit grossem Vortheile die *subcutane Bändernaht* ausgeführt. Er zog durch die Reste der Ligg. acromio-claviculare und coraco-claviculare je einen Faden von carbolisirter Seide, reponirte die Luxation und knotete, ähnlich wie bei der v. Volkmann-schen Patellarsehnennaht (§ 472), die Enden über einer Heftpflasterrolle oder einem Drainstück. Darüber kam ein aseptischer Schutzverband, während der Arm in eine Mitella gelegt wurde. Nach 3 Wochen war vollkommene Heilung eingetreten; der Arm konnte mit alter Kraft bewegt werden.

Andere Mittel, die reponirten Gelenkenden in ihrer Lage zu erhalten, sind theils unzureichend, theils geradezu schädlich. Delens empfiehlt das Anlegen von Caoutchoucbinden, Laugier ein Petit'sches Schraubentourniquet, Nélaton ein englisches Bruchband. Bei allen diesen Vorrichtungen läuft man Gefahr, den Druck über das erlaubte Mass anwachsen zu lassen und Decubitus zu erzeugen. Bleibt übrigens nach vollendeter Heilung ein kleiner Knochenvorsprung an der Stelle der Verletzung zurück, so ist deshalb für die Gebrauchsfähigkeit des Armes noch nichts zu fürchten. Es handelt sich bei solch mangelhaften Erfolgen unserer Therapie mehr um die Form, als um die Function. Diese leidet selbst unter dem Fortbestande der irreponirten Luxation wenig und zwar aus denselben Gründen, welche auch bei dislocirt geheilten Claviculafracturen (§ 369) eine wesentliche Störung der Function nicht zu Stande kommen lassen.

§ 373. Verletzungen des Schultergelenkes.

Schussverletzungen des Schultergelenkes sind deshalb sehr häufig, weil die Schulterwölbung bei dem Gefechte, auch in liegender Stellung, immer sehr exponirt ist. Selten sind einfache Kapselverletzungen, wie sich das aus der Conformation des Gelenkes von selbst ergibt; häufiger kommen Rinnenschüsse vor, welche Kopf, Tubercula, Gelenkfläche tangiren, ebenso Lochschüsse durch die Dicke des Kopfes und Splitterbrüche. Geschosse, welche das Collum chirurgicum oder die nächstliegenden Abschnitte des Humerusschaftes treffen, können zu einer erheblichen Splitterung der dicken Corticallamellen führen. Von der Fractur aus ziehen dann häufig Fissuren bis in das Bereich der Gelenkhapsel und bis in das Caput humeri selbst. Diese Schussverletzungen sind recht bedenklich; sie führen zu ausgedehnter Eiterung zwischen den Fragmenten und im parostealen Gewebe, endlich zur Gelenkeiterung, welche meist sehr stürmisch und mit hohem Fieber einsetzt und selbst das Leben des Verwundeten bedrohen kann. In einer Minderzahl von Fällen beginnt die Gelenkentzündung sehr langsam und schleichend. Dann ist es oft schwer, auszumitteln, ob die Eiterung dem Gelenke angehört oder nur als periarticuläre Phlegmone im Gebiete der tiefen Muskeln verläuft. Schwellung, Schmerz, Fieber, Störung der Beweglichkeit, Alles kann für periarticuläre wie für articuläre Eiterung sprechen, und oft entscheidet erst die Explorativincision, welche im Falle der Gelenkeiterung dann sofort zum Resectionsschnitt erweitert werden kann. Ergibt der Explorativschnitt ein negatives Resultat, so ist er doch keineswegs überflüssig gewesen, er schafft dann dem Eiter des periarticulären Entzündungsherdes freien Abfluss. C. Hueter empfiehlt, in zweifelhaften Fällen denjenigen Theil des Kopfes in der Achselhöhle aufzusuchen, welcher unbedeckt von Sehnen und Bändern dicht unter der Haut liegt und mit dem Finger die Synovialis auf die Gelenkfläche anzudrücken. Ist dieser Punkt sehr empfindlich, so kann man einen Wahrscheinlichkeitsschluss auf Entzündung des Gelenkes um so mehr wagen, als der Schusscanal in den meisten Fällen entfernt von diesem tiefsten, innersten Abschnitte des Gelenkes verläuft und demnach diese Schmerzhaftigkeit nicht bedingen kann. Ueber Behandlung der Schussverletzungen des Gelenkes vgl. § 384.

Während complicirte Verletzungen des Schultergelenkes, welche etwa mit den Schussfracturen auf gleicher Stufe stehen, in der Friedenspraxis selten sind, beobachten wir hier besonders häufig Gelenktraumen ohne Verletzung der Haut, hervorgebracht durch stumpfe Gewalten oder durch Hebelwirkung. Diese *subcutanen Verletzungen* des Gelenkes zerfallen in folgende Gruppen: 1) *einfache Blutergüsse in die Gelenkhöhle* durch Kapselquetschung, als fluctuirende Anschwellung besonders deutlich an dem vorderen und hinteren Rande des M. deltoides zu fühlen, 2) *Distorsionen des Schultergelenkes*, im engeren Sinne des Wortes, d. h. Kapselrisse mit einer Art von Luxation, welche sich von selbst durch secundäre Bewegung wieder reponirt hat (Allg. Thl. § 96), 3) *Luxationen des Schultergelenkes*, 4) *Fracturen der das Schultergelenk zusammensetzenden Knochen*, und zwar a) *Fractura colli anatomici humeri*, b) *Fractura colli chirurgici humeri*, c) *Fracturen des Tuberculum majus und minus*, d) *Fractura colli scapulae*.

Was die *einfachen Blutergüsse* betrifft, so dürfen sie nicht mit denjenigen verwechselt werden, welche Distorsionen, Luxationen und Fracturen begleiten. Erst nach Ausschluss aller dieser bedeutenderen Verletzungen durch genaue Untersuchung darf man ein einfaches Hämarthros annehmen. Die Behandlung besteht anfangs in der Application von Eisbeuteln oder Eiscompressen, später von Carbolplatten, welche mit einer Spica humeri (§ 431) befestigt werden; den Arm stellt man durch eine Mitella ruhig. Das Blut wird meist rasch resorbirt, und es sind

Folgen der Verletzung, wie serös-synoviale Ergüsse von langem Bestande (Hydarthros), oder hyperplasirende Vorgänge auf der Synovialis am Schultergelenke nicht häufig. Die Vereiterung eines einfachen Blutergusses ist zwar nicht unmöglich, aber doch sehr selten; sie erfordert dieselben Massregeln, wie die acute traumatische Vereiterung bei offener Wunde, nämlich Drainage oder Resection, betreffs deren die §§ 384—386 zu vergleichen sind.

Die wichtigste Verletzung am Schultergelenke ist die Luxation, mit deren Mechanik die der Distorsionen und der Gelenkfracturen in vielen Fällen übereinstimmt. Unter den Luxationen ist wieder die *Luxatio subcoracoidea* besonders hervorzuheben, welche wir deshalb im Folgenden vorausstellen.

§ 374. Luxation des Schultergelenkes. Mechanik, Symptome und Diagnose der Luxatio subcoracoidea.

In der Statistik, welche Gurlt aus den Hospitälern von Berlin, Paris und Philadelphia gibt, befinden sich unter 907 Fällen etwas über die Hälfte, nämlich 563 Luxationen des Schultergelenkes. Aus den Berliner Hospitälern berechnet Gurlt für die Schulterluxation eine Frequenz von 52,42 %.

Die Häufigkeit der traumatischen Luxationen des Schultergelenkes lässt sich aus seiner anatomischen und mechanischen Construction und aus dem langen Hebel der oberen Extremität erklären, an welchem die an sich vielleicht geringfügige luxirende Gewalt mit bedeutender Kraft einsetzen kann. Was das erste prädisponirende Moment betrifft, so ist zu erinnern an die geringe Ausdehnung der Cavitas glenoidalis, welche nur einen Theil des Humeruskopfes, nach Henle nur $^3/_4$ desselben umfasst, an die wenig solide Fixation des Gelenkes, an seine freie Beweglichkeit und endlich an die von verstärkenden Sehnen und Bändern fast entblösste Partie der unteren-inneren Kapselwand. Das zweite Moment, der lange Hebel des Armes, tritt nur bei gewissen Bewegungen im Schultergelenke hervor, bewirkt aber, dass eine Kategorie der Schulterluxationen alle anderen an Frequenz weit übertrifft, nämlich die *Luxation durch Hyperabduction des Oberarmes.*

Wie an jedem Kugelgelenke, so construiren wir auch an dem Schultergelenke zur Analyse der Bewegungen drei Hauptaxen: die frontale, in der Richtung der Stirnebene, um welche *Beugung* und *Streckung*, die sagittale, in der Richtung der Pfeilnaht, um welche *Abduction* und *Adduction*, endlich die verticale, senkrecht von oben nach unten verlaufende Axe, um welche *Rotation nach innen und aussen* stattfindet. Am ausgiebigsten ist die Bewegung um die sagittale Axe, also die Ab- und Adduction. Sie beträgt ungefähr 90° und reicht bei mittlerer Stellung des Schultergürtels so weit, dass der adducirt an der Seitenwand des Thorax herabhängende Arm bis zur Horizontalen abducirt werden kann und nun mit der Thoraxwand einen rechten Winkel bildet. Die Beugung und Streckung um die frontale Axe ist beschränkter; sie beträgt ungefähr 60°, von welchen etwa 45° für die Beugung, d. i. die Erhebung des Armes nach vorn und oben, und 15° für die Streckung, d. i. die Erhebung nach hinten und oben, zur Verfügung stehen. Die Rotationen um die verticale Axe umfassen nicht viel weniger als 90°; doch ist ihr Effect wenig in die Augen springend, weil sie nicht durch einen rechtwinkelig abstehenden Hebelarm, wie am Hüftgelenke durch den Fuss, in vergrössertem Massstabe sichtbar gemacht werden. In jeder Richtung finden die Bewegungen erst eine knöcherne Hemmung, wenn sich das Labrum cartilagineum der Cavitas glenoidalis in die Rinne des Collum anatomicum humeri stellt.

Die Bewegung, welche den Arm am weitesten von der seitlichen Brustwand entfernt, ist eine Mischung von Abduction und Flexion. Da indessen die Abduction vorwiegt, so wollen wir im Folgenden diese Maximalbewegung des Armes

im Schultergelenke als Abduction, ihre traumatische Uebertreibung als Hyperabduction bezeichnen. Gerade diese Bewegung ist es, welche dem Arme durch die verletzenden Gewalten häufig aufgezwungen wird; sie schliesst mit fester, knöcherner Hemmung, wobei es sehr leicht zur Bildung eines Hypomochlion und zur Abhebelung der Gelenkflächen kommt. Der tiefste Theil der Knochenrinne, welche wir als Collum anatomicum humeri bezeichnen, stellt sich nämlich dann auf den oberen Rand der Cavitas glenoidalis, und bei weiterer gewaltsamer Hyperabduction hebelt sich der Schulterkopf um das Tuberculum majus derart ab, dass er gegen den schwächsten Theil der Gelenkkapsel, die untere-innere Kapselwand, angetrieben wird. Diese reisst ein, und der Kopf tritt durch den Kapselriss in die Achselhöhle. Nun erfolgt nach Erschöpfung der luxirenden Kraft die secundäre Bewegung (Allg. Thl. § 96) im Sinne der Adduction. Diese findet aber nun nicht mehr um die normale, durch den Gelenkkopf ziehende Axe statt, sondern um eine, welche in der Ebene der intacten oberen-äusseren Kapselinsertion liegt. Es steigt daher, während der Ellenbogen nach unten gegen die seitliche Thoraxwand sinkt, der Gelenkkopf aus der Achselhöhle etwas nach oben unter den Processus coracoides. Das unverletzte Kapselstück verhindert, dass die Adduction sich vollende; noch bevor der Oberarm die seitliche Thoraxwand erreicht, wird er von den gespannten Kapselresten aufgehalten und bleibt in leicht abducirter Stellung stehen: *Luxatio subcoracoidea* (Luxatio praeglenoidea).



Fig. 264.
Luxatio subcoracoidea in schematischer Darstellung. Die gestrichelte Linie a bezeichnet den Contour der normalen Schulterwölbung.

Die genaue anatomische Untersuchung ergibt bei frischer Luxatio subcoracoidea manche interessante Verhältnisse. Der Kopf des Humerus steht auf dem Collum scapulae und der vorderen Fläche des Schulterblattes, welche von dem M. subscapularis bedeckt ist. Dieser Muskel selbst ist in den meisten Fällen eingerissen, man findet den Gelenkkopf zwischen den zerrissenen Muskelfasern. Dicht am inneren Umfange des luxirten Kopfes liegen die grossen Gefäss- und Nervenstämme, welche am unteren Rande des M. pectoralis minor hervortreten, um durch die Achselhöhle zum Oberarme zu ziehen. Der lange Kopf des M. biceps ist entweder zerrissen oder verläuft in schräger Richtung von der Spitze der Cavitas glenoidalis zum Oberarme; auch kann sich in einzelnen Fällen die Sehne um das Collum chirurgicum des luxirten Kopfes herumschlingen.

Schon die *Inspection* belehrt in vielen Fällen mit genügender Bestimmtheit über das Bestehen der Luxatio subcoracoidea. *Der Oberarm steht in leichter Abduction,* etwa in einem Winkel von 20° von der seitlichen Thoraxwand entfernt und zugleich etwas nach aussen rotirt. In frischen Fällen unterstützt ihn der Verletzte in dieser Stellung mit der Hand, damit er nicht durch die Eigenschwere in weitere, sehr schmerzhafte Adduction falle. *Die normale Wölbung der Schulter fehlt, ihr seitlicher Contour zeigt unterhalb des Acromion eine Einsenkung* (Fig. 264), welche der von hier verschwundene Kopf zurücklässt.

Dagegen sieht man vorn und innen unter dem Proc. coracoides die abnorme kugelige Wölbung des Caput humeri. Ein grösserer Bluterguss, welcher indess selten, verdeckt natürlich das Bild der Luxation ein wenig, und man muss dann die Inspection durch eine sorgfältige *Palpation* ergänzen. Diese ermittelt, dass die feste Prominenz des Caput humeri an normaler Stelle fehlt, an anormaler dagegen, d. h. unter dem Processus coracoides zu fühlen ist. Im zweifelhaften Falle kann man durch leichte Rotation des Armes den Kopf hier unter dem Finger deutlich hin- und herrollen lassen. Die Untersuchung auf Beweglichkeit ergibt eine bedeutende Einbusse nach jeder Richtung hin. Der luxirte Kopf ist zwischen Scapula, Processus coracoides und Thorax derart eingeklemmt, dass er keiner Bewegung willig und ohne Schmerz folgt. Unmöglich ist, wegen der Spannung der noch erhaltenen Kapselreste, die weitere Adduction des Oberarmes gegen den Thorax, weniger behindert dagegen die Abduction, welche diese Spannung aufhebt. Unter den subjectiven Symptomen sind besonders die Erscheinungen von Seiten des comprimirten Plexus brachialis hervorzuheben, welche fast in keinem Falle fehlen. Bald sind es Formicationen, welche bis in die Fingerspitzen ziehen, bald krampfartige Zuckungen der Finger- und Vorderarmmuskeln, bald Paresen und Paralysen im Gebiete eines oder einiger Nervenstämme. Die letztere Erscheinung setzt eine sehr bedeutende Compression, vielleicht selbst eine Zerreissung der Nervenstämme voraus? Die gleiche Compression erleiden die grossen Gefässe der Achselhöhle. Druck auf die Vena axillaris und die Lymphgefässe führt bei langem Bestande der Luxation zu Oedem der Hand und des Vorderarmes. Auch Zerreissung der Vena axillaris mit bedeutendem Blutextravasate ist in einzelnen Fällen beobachtet worden. Häufiger erleidet die Arteria axillaris eine Compression oder gar Verletzung (W. Körte, § 379). Endlich werden Fälle mitgetheilt, in welchen die Zerreissung des N. axillaris zu dauernder Lähmung des M. deltoides geführt hatte.

§ 375. Die Reposition der Luxatio subcoracoidea.

Wir übergehen die Verfahren der Reposition, welche in irrationeller und roher Weise die Extension allein benutzten. Selbst die Methode Sir Astley Cooper's, bei welcher der Chirurg seine Ferse in die Achselhöhle des liegenden Kranken stemmt und so das Hypomochlion bildet, über welches der Kopf des extendirten Armes in die Cavitas glenoidalis gehebelt wird, ist heutzutage vollkommen verlassen. Das *physiologische Repositionsverfahren* (Allg. Thl. § 98) ist übrigens bei Luxatio subcoracoidea schon länger im Gebrauche, als bei Luxationen anderer Gelenke; man bezeichnet es als das Verfahren von Mothe (1812), obgleich es schon im vorigen Jahrhundert von White empfohlen wurde. Der Verletzte sitzt auf einem Stuhle oder liegt auf einer Matratze. Zur Fixation des Schultergürtels legt man über Clavicula und Scapula ein Handtuch, dessen beide Enden nach unten festgehalten werden; ein anderes umfasst den Thorax und wird nach der gesunden Seite hin fixirt. Auf diese Weise wirken alle Repositionsbewegungen möglichst voll auf den Humerus ein. Der Oberarm wird nun zunächst in die Hyperabduction zurückgeführt, in welcher vorher die Abhebelung der Gelenkflächen eintrat. Während dann die eine Hand ihn in hyperabducirter Stellung anzieht, drückt die andere den in die Achselhöhle rückenden Kopf gegen die Cavitas glenoidalis an. Alsdann lässt man den Arm zur gewöhnlichen adducirten Stellung herabsinken, und der Kopf des Humerus gleitet in die Pfanne. Meist geschieht dies unter dem bekannten schnappenden Geräusche, zuweilen ohne dasselbe, besonders wenn die Luxation schon längere Zeit bestand. Die erfolgte Reposition gibt sich sofort zu erkennen an der wiederhergestellten normalen Wöl-

bung der Schulter und an der Möglichkeit, Adduction und Rotation in normalen Bahnen auszuführen. Recht zweckmässig ist es, zur Controle der Einrichtung die Hand des Kranken auf seinen Kopf oder auf die gesunde Schulter zu legen; die hierzu nöthige Adduction und Elevation gelingt nur, wenn der Humeruskopf in der Pfanne steht. Bei engem Kapselrisse kann es geboten sein, durch Rotationen nach aussen oder innen den Schlitz für den einzuführenden Kopf zu eröffnen.

Mit dem alten, rationellen Verfahren von Mothe treten in Concurrenz die neueren Methoden der Reposition von G. Simon, von Schinzinger und von Kocher.

Bei Simon's *Pendelmethode* liegt der Verletzte auf dem Boden oder auf einer niedrigen Matratze. Der Chirurg steht an der kranken Seite auf einem Stuhle und zieht den abducirten Arm nach oben, als wenn er den Kranken am Arme schwebend halten wollte. Nun hängt das ganze Körpergewicht an dem luxirten Schultergelenke und bewirkt an dem hyperabducirten Arme die zur Reposition nothwendige Extension. Nicht selten gleitet der Kopf hierbei schon in die Pfanne. In anderen Fällen muss die Hyperabduction und Extension verstärkt werden. Dann stellt sich der Chirurg etwas näher an den Kopf des Verletzten, dessen Beine er zugleich von einem Gehülfen schwebend halten lässt. Das Verfahren Simon's durchläuft in etwas anderer Stellung des Kranken die gleichen Acte wie das Mothe'sche, es hat aber den grossen Vortheil, dass es fast ohne jede Assistenz anzuwenden ist.

Schinzinger empfiehlt, den im Ellenbogen rechtwinkelig gebeugten Arm stark zu adduciren und dann an dem langen Hebel des Vorderarmes forcirt nach aussen zu rotiren. Gegen Ende der Rotation drückt man den Oberarm etwas hinauf und schliesst das Manöver mit einer Rotation nach innen, wobei der Kopf in die Pfanne rückt. Es lässt sich mit dem Schinzinger'schen Verfahren eine bedeutende Kraft entfalten, und in ungeschickten, rohen Händen ist es nicht ungefährlich. In der Literatur sind verschiedene Fälle verzeichnet, in welchen die Rotation nach aussen zu einer Fractur des chirurgischen Halses des Humerus führte. Wer demnach die Methode Schinzinger's nachahmen will, dem ist Vorsicht zu empfehlen.

Kocher's Verfahren schliesst sich unmittelbar an das Schinzinger'sche an. Wie bei diesem, wird zunächst der in leichter Abduction stehende Arm an die seitliche Brustwand angedrängt. Dann rotirt man, bei rechtwinkeliger Beugung des Ellenbogengelenkes, den Arm so weit nach aussen, dass die Hand gerade nach vorn zu stehen kommt (Drehung um 90°). Während nun Schinzinger diese Bewegung noch forcirt und dann sofort in Innenrotation übergeht, räth Kocher, den Arm in nach aussen rotirter Stellung bis zur Horizontalen zu erheben. Als vierter Act folgt nun die Rotation nach innen, wobei der Kopf in die Cavitas glenoidalis springt. Bei der Rotation nach aussen wird die unverletzte Kapsel, insbesondere das starke Lig. coraco-humerale gespannt und als fixer Punkt benutzt, um welchen sich der Kopf dreht und der Pfanne nähert. Das Eintreten in die Cavitas glenoidalis wird aber durch das gespannte Band entschieden erschwert, was Kocher gegen die Schinzinger'sche Methode geltend macht. Deshalb folgt der Rotation nach aussen die Erhebung des Armes zur Horizontalen, die Beugung, welche das Lig. coraco-humerale erschlafft.

Bei frischer Luxation führt meist jedes der drei Verfahren, das Mothe'sche, Simon'sche oder Schinzinger-Kocher'sche zum Ziel. Es bedarf dann nicht einmal der Narkose. Ist schon längere Zeit darüber hingegangen und sind insbesondere durch vielfache unzweckmässige und vergebliche Repositionsversuche die Muskeln in eine reactive Spannung versetzt, so ist es immer rathsam zu narkoti-

siren; man wird dann, wenn nicht mit dem einen, so mit einem der anderen rationellen Verfahren zum Ziel gelangen.

Bestand die Luxation mehrere Wochen oder gar Monate, so muss bei der Reposition grössere Kraft angewendet werden. Man kann dann zunächst, während der Schultergürtel von Assistentenhänden genügend fixirt wird, durch rotirende Bewegungen des Humerus um seine Längsaxe die Adhäsionen zu lösen suchen, welche der luxirte Gelenkkopf mit den umgebenden Weichtheilen eingegangen ist. Richet bezeichnet dieses Verfahren als *Taraudage* (Schraubenbewegung). An seiner Stelle empfiehlt Polaillon (1882) die subcutane Durchschneidung der fibrösen Stränge unter Anwendung der Aseptik. Hierbei soll zuerst ein spitzes Tenotom 1 Cm. unterhalb des Acromion durch Haut und Deltoides gegen das Caput humeri eingestochen und dann der Kopf mit einem geknöpften Tenotome, dessen Schneide immer gegen den Knochen gerichtet ist, vorn und hinten umschnitten werden — ein wegen Verletzung der Gefässe und Nerven nicht ungefährliches Unternehmen. Ist der Gelenkkopf freier beweglich, so folgen nun die verschiedenen rationellen Repositionsmanöver, wobei der eventuell nothwendige Zug am hyperabducirten Arme durch einen Assistenten unterstützt wird. Selten gelingt es gleich bei dem ersten Versuche, den Gelenkkopf in die Pfanne zu bringen, doch führt oft ein späterer noch zum Ziel. Die Literatur kennt Fälle, in welchen nach mehreren Monaten, ja selbst nach einem Jahre noch die Luxation reponirt wurde. Lässt die einfache Kraft der Hände im Stich, so wird auch von Einrichtungsapparaten keine günstige Wirkung mehr zu hoffen sein, und es ist durchaus unnöthig, den Flaschenzug oder den alten Schneider-Mennel'schen Extensionsapparat zu Hülfe zu nehmen. Ob man dann noch durch Resection des Humeruskopfes (§ 384 u. f.) die Function des Armes bessern kann und soll, richtet sich nach den Verhältnissen der veralteten Schulterluxationen, welche § 376 erörtert werden.

Die Nachbehandlung der reponirten Luxatio subcoracoidea ist einfach. Man legt eine Mitella an oder macht eine Bindeneinwickelung, wie sie in § 370 angegeben wurde und in Fig. 261 abgebildet ist. Unruhigen und unvernünftigen Kranken schiebt man sehr zweckmässig ein kleines Polsterkissen in die Achselhöhle; es dient als Hypomochlion, auf welchem der Gelenkkopf gegen die unverletzte äussere Kapselwand gedrängt und so am Wiederherausschlüpfen gehindert wird. Nach 8—14 Tagen beginnt man die Bewegungen erst passiv und lässt sie später activ weiter führen. Zuerst sind Beugungen und Streckungen der Schulter zu cultiviren, erst später die Abductionsbewegungen, weil diese an der jungen Kapselnarbe zerren. Frühzeitige Uebung der Abductionsbewegungen kann zur Bildung einer langen Kapselnarbe oder gar zum Offenbleiben des Kapselschlitzes führen und damit die Prädisposition für die *habituelle Luxation des Schultergelenkes* (§ 376) geben. Es ist daher besser, die Abductionen erst in der dritten bis vierten Woche zu beginnen und dann etwas länger fortzusetzen.

§ 376. Veraltete Luxation. Habituelle Luxation. Luxation mit Fractur.

Die correct reponirte Luxatio subcoracoidea wird nur dann eine Behinderung in den Bewegungen, besonders in der Abduction zurücklassen, wenn die methodische Uebung der Abductionsbewegungen ganz vernachlässigt und so die Bildung einer straffen Synovialnarbe ermöglicht wurde. Im Uebrigen gewinnt das Gelenk seine volle Beweglichkeit und Brauchbarkeit wieder. Eine *irreponirte* Luxation dagegen bringt schwere Functionsstörungen mit sich. Zwar kann sich durch methodische passive und active Bewegungen eine *Nearthrose* mit relativ freier Be-

brochen werden, während sich die Abhebelung der Gelenkflächen vollendet. Diesen Mechanismus beweisen Präparate von Luxationen, welche das Abblättern des Tuberculum majus vom Humerusschafte ganz deutlich zeigen (C. Hueter). Die Complication als solche ist schon lange bekannt und beschrieben, in neuerer Zeit noch durch v. Thaden in einer Reihe von Fällen, doch nahm man in der Regel an, dass die Spannung der Muskeln das Tuberculum abreisse. Wie dem auch sein mag, so ist diese Complication der Luxatio subcoracoidea in klinischer Beziehung sehr beachtenswerth. Sie kommt ungefähr in einem Drittel aller Fälle vor (C. Hueter) und ist theils durch das Crepitiren, welches man bei der Reposition wahrnimmt, theils durch die Empfindlichkeit der Gegend des Tuberculum majus zu erkennen. Der scharfe Nachweis kann freilich in vielen Fällen nicht geliefert werden, aber auch schon der Verdacht auf das Bestehen dieser Complication muss uns bestimmen, das Schultergelenk nach der Reposition 3—4 Wochen festzustellen, am besten durch einen Gypsverband wie bei Fractura colli humeri (§ 378). Man riskirt sonst, wie bei den analogen Zuständen am Ellenbogengelenke (§ 389 und 392), eine übermässige Callusbildung und partielle Ankylose.

Die Fractur des Tuberculum majus hat zuweilen zur Folge, dass die lange Bicepssehne den Sulcus verlässt und sich ein Stück weit um den Humerushals herumschlingt. Sie kann in dieser Lage die Reposition des Kopfes in die Pfanne erschweren (Stromeyer, Roser). Früher nahm man nach den Beschreibungen der Präparate von Ast. Cooper, Monteggia u. A. auch eine selbständige *Luxation der langen Bicepssehne* aus dem Sulcus intertubercularis an. Doch meint P. Vogt wohl mit Recht, dass sie ohne Luxation des Humeruskopfes oder Fractur des Tuberculum maj. kaum vorkommen könne.

Eine weitere Complication der Luxatio subcoracoidea ist der *Bruch des luxirten Kopfes im Collum chirurgicum.* Wahrscheinlich erfolgt die Fractur erst nach geschehener Luxation durch eine sehr kraftvolle und irreguläre secundäre Bewegung. In einigen Fällen dieser Art ist es gelungen, den Kopf einfach mit den Fingern in die Cavitas glenoidalis zu drängen, ähnlich wie man einen Kirschkern zwischen den Fingerspitzen wegschleudert. Dann konnte natürlich die Heilung der Fractur in gewöhnlicher Weise erzielt werden. Thamhayn, welcher 68 Fälle von Luxation des Schulterkopfes mit gleichzeitiger Fractur des Collum sammelte, zählt 22, in welchen die unmittelbare Reposition des isolirten Kopfes gelang. In anderen Fällen missglückte sie, und man musste etwa 5—10 Wochen warten, bis die Fractur geheilt und der Callus so fest geworden war, dass durch Zug am Humerusschafte die Luxation reponirt werden konnte. Misslingt auch dann die Einrichtung, so bleibt nur die Resectio humeri (§ 384) übrig, um die Functionsstörungen etwas auszugleichen.

§ 377. Seltenere Luxationen der Schulter. L. axillaris. L. erecta. L. infraspinata. L. subacromialis. L. supracoracoidea. L. congenita. Distorsion des Schultergelenkes.

Eine relativ häufige Varietät der Luxatio subcoracoidea ist die sog. *Luxatio axillaris* (L. infraglenoidea). Wir finden den Kopf in der Achselhöhle stehen, also tiefer als gewöhnlich, nicht dicht unter dem Proc. coracoides, sondern etwas unterhalb desselben. Wahrscheinlich unterscheidet sich die Luxatio axillaris von der Luxatio subcoracoidea nur dadurch, dass bei der ersteren die Kapsel und die mit ihr verschmolzenen Sehnen in grösserem Umfange einreissen, als bei der letzteren. Dann bleibt der Kopf bei der secundären Bewegung ungefähr da stehen, wohin ihn die Hyperabduction geführt hatte, d. h. in der Achselhöhle (§ 374). Die Symptome der Luxatio axillaris sind übrigens von denen der Luxatio sub-

coracoidea nicht wesentlich verschieden, und die Einrichtung stösst, mit denselben Mitteln ausgeführt, bei dem grossen Kapselrisse auf noch geringere Schwierigkeiten. Jössel fand an einem Präparate von Luxatio axillaris eine Fractur des Tuberculum majus, wie dies ja auch bei Luxatio subcoracoidea vorkommt. Bei dem tiefen Stande des Kopfes in der Achselhöhle kann man zur Reposition dieser Luxation auch die alte Methode Avicenna's anwenden, den Kopf nämlich direct mit den Fingern umgreifen und in die Cavitas glenoidalis zurückschieben, ein Verfahren, welches später wieder von Richet und Pitha empfohlen wurde.

Eine ausgedehnte Zerreissung der Kapsel, eine totale Trennung aller Sehnen von den Tubercula, setzt die seltenste Varietät der Hyperabductionsluxation, die *Luxatio erecta,* voraus. Sie wurde von Middeldorpf beschrieben, dann in einzelnen Fällen auch von anderen Autoren beobachtet. Die Hyperabduction erfolgt in enormer Excursion, wobei sich am Acromion ein zweites Hypomochlion bildet, welches die Autoren, gewiss mit Unrecht, auch für die gewöhnlichen Luxationen als wirksam zu bezeichnen pflegen. Der Kopf wird nicht nur in die Achselhöhle, sondern noch viel tiefer an die seitliche Thoraxwand angepresst und steht, nachdem die luxirende Gewalt erschöpft ist, hier fixirt; der Arm ragt wie die Spitze eines Bajonnetes in senkrechter Richtung nach oben. Wahrscheinlich ziehen M. pectoralis major und M. latissimus dorsi die Diaphyse so gegen die Thoraxwand an, dass der luxirte Arm keine secundäre Bewegung ausführen kann; er bleibt in hyperabducirter, erigirter Stellung stehen. C. Hueter beobachtete einen Fall, welcher auch zur Luxatio erecta gerechnet werden kann, wenngleich er nicht ganz so scharf ausgeprägt war. Ein Arbeiter fiel von einer Leiter. Während nun der Arm zwischen zwei Sprossen hängen blieb, bewirkte der fallende Körper eine kräftige Hyperabduction und die Luxation des Schultergelenkes. Der Oberarm stand fast wagerecht vom Thorax ab, der Kopf unterhalb der Achselhöhle an der seitlichen Thoraxwand. In der Narkose drückte C. Hueter den Kopf zuerst nach oben unter den Proc. coracoides und leitete ihn von hier in der gewöhnlichen Weise in die Cavitas glenoidalis.

Ausser der Hyperabduction führen andere forcirte Bewegungen des Schultergelenkes sehr selten zur Luxation, weil durch jede andere Bewegung der Kopf nicht gegen die schwache untere-innere Partie der Gelenkkapsel, sondern gegen feste, durch die Sehnen des M. supraspinatus, M. infraspinatus und des M. teres minor verstärkte Kapselabschnitte angepresst wird. Indessen kommt doch auch eine Luxation durch *Hyperadduction* zur Beobachtung. Wird der Arm gewaltsam über die Vorderseite des Thorax hinweg adducirt, so drängt der Kopf gegen die äussere Kapselwand an und kann nach erfolgtem Kapsel- und Sehnenrisse in die Fossa infraspinata treten. Jössel constatirte an zwei Präparaten der Luxatio infraspinata eine gleichzeitige *Fractur des Tuberculum minus,* die vollständige Analogie zu der Fractur des Tuberculum majus bei Luxatio subcoracoidea. Wir finden bei der *Luxatio infraspinata* (L. retroglenoidea) den Oberarm in leicht adducirter Stellung und erkennen die kugelige Wölbung des Kopfes hinter dem äusseren Rande der Gelenkfläche, während sich unter dem Acromion wieder eine Einsenkung gebildet hat. C. Hueter hat ungefähr vier dieser Luxationen beobachtet und sie, nachdem der Arm in hyperadducirte Stellung gebracht war, durch Druck auf den Kopf leicht reponirt. W. Busch sah ebenfalls vier Luxationen dieser Art und betont ihre Recidivfähigkeit, welche sowohl er selbst bei zwei seiner Fälle, als auch andere Autoren beobachtet haben. Bei der Reposition einer gewöhnlichen Luxatio subcoracoidea kann es, wenn auch sehr selten, vorkommen, dass der Kopf am unteren Rande der Cavitas glenoidalis vorüber in die Fossa infraspinata gleitet, in ähnlicher Weise, wie wir am Hüftgelenke eine Luxatio obturatoria aus der Luxatio ischiadica entstehen sehen werden (§ 436).

Für eine eigentliche *Luxatio subacromialis* (L. supraglenoidea), durch welche der Kopf zwischen Acromion und oberen Rand der Cavitas glenoidalis treten würde, existirt kein genügender Raum. Doch kann eine gewaltsame Bewegung des Oberarmes von unten nach oben, z. B. ein heftiger Stoss gegen den gebeugten Ellenbogen, bewirken, dass der Kopf die Pfanne nach oben zu verlässt und zugleich das Dach das Acromion abbricht.

Die *Luxatio supracoracoidea* ist bis jetzt nur von Malgaigne und von W. Busch beobachtet worden. Der letztere stellte den gleichzeitigen Abbruch des Proc. coracoides fest und ist der gewiss zutreffenden Ansicht, dass ohne die Fractur des Rabenschnabelfortsatzes diese Luxationsform nicht möglich ist.

Bei den *congenitalen Luxationen* des Schultergelenkes ist die Analogie mit denjenigen des Hüftgelenkes unverkennbar. Sie erreichen jedoch nicht entfernt die Frequenz der letzteren (§ 458). Dupuytren beobachtete die erste angeborene Luxation des Schultergelenkes und P. Vogt zählte in der neuesten Zusammenstellung aus der Literatur nur 12 Fälle. R. W. Smith hat über 6 Beobachtungen von L. congenita berichtet; 5 von ihnen waren L. subcoracoideae, nur eine L. subacromialis. Somit entspricht die abnorme Lagerung des Kopfes vorwiegend derjenigen Stellung, welche der Kopf auch bei traumatischer Luxation am gewöhnlichsten einnimmt. Unter dem Proc. coracoides liegt an der Vorderfläche der Scapula eine abnorme kleine Cavitas glenoidalis, welche den etwas missgestalteten Kopf aufnimmt, ohne ihn jedoch vollkommen fest zu umfassen. Daneben tritt eine hochgradige Atrophie der Muskeln hervor. Versuche zur Reposition wurden in einzelnen Fällen ausgeführt, blieben aber gewöhnlich erfolglos.

Ungefähr gleich zahlreich mit den Luxationen des Schultergelenkes sind die *Distorsionen* im engeren Sinne (vgl. Allg. Thl. § 96). Man erkennt sie an dem Nachweise des Kapselrisses, dessen empfindliche Stelle von der Achselhöhle aus durch Palpation mit der Fingerspitze ermittelt werden kann und durch die Symptome eines Blutergusses im Gelenke. Ausserdem wird die Distorsion ganz wie die Luxation zuweilen von der Fractur des Tuberculum majus begleitet. Die Distorsion, diese durch eine günstige secundäre Bewegung von selbst reponirte Luxation lässt natürlich an dem Gelenke denselben Zustand zurück, wie die schonende Reposition einer frischen einfachen Luxation. Man muss deshalb die Nachbehandlung der Distorsion nach denselben Regeln leiten, wie sie für die Behandlung der reponirten Luxation in § 375 gegeben wurden.

§ 378. Fractura colli humeri. Fractura colli scapulae.

Die *Fracturen des Collum humeri* kommen in jedem Lebensalter vor und werden zum Theil durch ähnliche Gewalteinwirkungen veranlasst, wie die Luxationen des Humeruskopfes. Auch hier wirkt ein langer Hebelarm (§ 374), aber es kommt nicht zum Kapselrisse, sondern zur Fractur. In einer anderen Gruppe von Fällen war ein Stoss oder Schlag auf die Aussenseite der Schulter die Ursache der Fractur. Die Trennungslinie liegt meist dicht unter den Tubercula, da wo sich der Kopf zum Schafte verjüngt, also im „*Collum chirurgicum*", welches hiervon seinen Namen trägt. Die Fractur hat auf den ersten Blick viel Aehnlichkeit mit der Luxatio subcoracoidea, und ein oberflächlicher Beobachter könnte sich wohl täuschen lassen. Wie bei der Luxation ist die Diaphyse gegen den Thorax hin dislocirt, und erst eine genaue Untersuchung weist nach, dass der Humeruskopf noch auf der Cavitas glenoidalis steht. Zwar müsste die Crepitation sofort für Fractur entscheiden, aber sie fehlt zuweilen, insbesondere im kindlichen Alter, in welchem der Bruch gewöhnlich in der Epiphysenlinie erfolgt — *traumatische Epiphysenlösung*. Anderseits ist die Luxation, wenn zu-

gleich das Tuberculum majus abbrach, ebenfalls von Crepitation begleitet (§ 376). In zweifelhaften Fällen ist zu berücksichtigen, dass bei Fractura colli humeri chirurgici die Distanz zwischen Acromion und Epicondylus ext. humeri am Ellenbogen immer 3—4 Cm. verkürzt, bei Luxatio subcoracoidea dagegen in der Regel verlängert erscheint. Man misst die Verkürzung, indem man beide Arme, den kranken und den gesunden, im Ellenbogen rechtwinkelig beugen und jederseits gleichmässig an die Thoraxwand anlegen lässt. Visirt dann ein geübtes Auge am Rücken vorbei über die jedseitige Spitze des Olecranon, so ist selbst eine geringe Längendifferenz der Oberarme zu erkennen.

Schwieriger noch kann die Differentialdiagnose zwischen Fractur und Luxation werden, wenn es sich um die *Fractur des Collum anatomicum* handelt, welche im Ganzen seltener und fast nur bei alten Leuten beobachtet wird. Auch hier ist zuweilen das lange untere Fragment durch die brechende Gewalt oder durch den Muskelzug von Seiten des M. pectoralis maj. und des M. latissimus dorsi nach der seitlichen Thoraxwand angezogen, und es fehlt sogar die Wölbung des Tuberculum majus an der normalen Stelle unter dem Acromion. Man darf dann nicht vergessen, dass die Beweglichkeit bei Luxation stets in gewissen Bahnen gehemmt ist, so bei Luxatio subcoracoidea in der Bahn der Adduction, dass dagegen die Fractur sogar eine abnorm freie Bewegung gestattet. Selbst wenn *Einkeilung der Fragmente* vorläge, müsste die Beweglichkeit freier als bei Luxation sein, da sie ja dann im intacten Gelenke stattfindet.

Bei schweren Entbindungen, coccyge praevio, besonders bei der Lösung des hinter dem Kopfe emporgeschlagenen Armes, kann eine *Fractur des Humerus inter partum* entstehen und zwar entweder eine Trennung in der oberen Epiphyse oder auch ein Bruch des Humerusschaftes. Nach den Untersuchungen von Küstner ist die erstere Verletzung bei weitem die häufigere. Muskelparesen und Atrophien, sowie die Hemmung des Knochenwachsthumes an der oberen Epiphysenlinie (P. Vogt) sind die nicht seltenen Folgen. Uebrigens können Functionsstörungen der Muskeln auch durch directe Quetschungen der Armnerven bedingt sein, welche während einer schweren Entbindung nicht zu vermeiden waren.

Die Behandlung der Fractura colli humeri geschieht nach den Regeln, welche im Allg. Thl. (Cap. 11) zusammengestellt sind. Am günstigsten ist der nicht seltene Fall der *Einkeilung* des Humerusschaftes in den spongiösen Kopf (über die analoge Einkeilung der Schenkelhalsfractur § 438). Hier bedarf es keiner Reposition, die in den übrigen Fällen in sorgfältiger Weise stattzufinden hat. Zur Retention der reponirten Fractur ist ein Contentivverband am zweckmässigsten, welcher Schulter, Oberarm, Vorderarm und Brustkorb umfasst. Die Bindentouren werden so angelegt, wie dies in Fig. 261, § 370 abgebildet ist, nur wird die Hand des verletzten Armes nicht so hoch auf die Schulter, sondern unter die Brustwarze, bei Frauen unter die Mamma gelegt. Ferner muss bei Fractura colli humeri die Gegend zwischen Oberarm und seitlicher Brustwand noch mehr ausgefüllt werden, und zwar mit Watte, Jute oder weichen Spreukissen, damit der Schaft des Humerus, welcher Neigung hat, nach innen auszuweichen, in der richtigen Lage erhalten wird. In zwei Fällen traumatischer Epiphysenlösung, in welchen das untere Bruchende stark nach innen und oben gewichen war und der Reposition grosse Schwierigkeiten entgegensetzte, haben Lange (New-York 1887) und Helferich (1887) die frische Fractur blosgelegt und die Bruchenden nach der Coaptation an einander befestigt, Helferich in seinem Falle mittelst einer langen Stahlnadel, welche eingebohrt und nach 8 Tagen entfernt wurde. P. Bruns sah sich schon 1884 zu einem solchen Vorgehen bei zwei Fällen *veralteter Epiphysentrennung* veranlasst. Die nicht rechtzeitig erkannte, für eine irreponibele Schulterluxation gehaltene Verletzung hatte zu deformer Heilung und Be-

wegungshindernissen im Gelenke geführt. Die Bloslegung ergab beidesmal, dass die Epiphyse sich um 90° gedreht hatte und mit ihrer Bruchfläche an der äusseren Seite der Diaphyse knöchern angeheilt war. Durchmeisselung und richtige Coaptation der Fragmente hatte die volle Rückkehr normaler Bewegungen zur Folge.

Wie bei jeder einem Gelenke nahe gelegenen Fractur, ist auch bei Fractura colli humeri die Steifigkeit zu beachten, welche nach vollendeter Consolidation im Schultergelenke zurückbleibt. Passive Bewegungen, Massage, warme Vollbäder sind hier die geeignetsten Mittel, um einer *partiellen Ankylose* wirksam vorzubeugen. Eine Atrophie der Schultermuskeln erfordert die elektrische Behandlung. In recht seltenen Fällen führt die Fractura colli humeri durch üppige, auf die Kapsel übergreifende Callusproduction zur *totalen Ankylose* im Schultergelenke, ein Resultat, welches unter Umständen die Resectio humeri (§ 384) indicirt. Eher noch wird beobachtet, dass *die Consolidation ausbleibt;* so besonders bei älteren Leuten, welche einen Bruch des Humerus im anatomischen Halse erlitten haben.

Die Fractura colli scapulae, das täuschendste Bild einer Luxatio subcoracoidea humeri, entsteht wie diese durch Hyperabduction des Armes, doch haben sich die Bänder fester erwiesen, als die Knochensubstanz des Collum scapulae, an welchem sie sich inseriren. Die abgetrennte Cavitas glenoidalis rückt mit dem an ihr befestigten Humerus nach unten und innen, gegen die seitliche Thoraxwand, die Schulter verliert ihre Wölbung, und so entspricht die äussere Erscheinung dieser Verletzung ganz dem Bilde der Luxatio subcoracoidea. Hierzu kommt die grosse Seltenheit der Fractura colli scapulae, welche man gegenüber der so häufigen Luxatio humeri subcoracoidea nicht sofort vermuthet. Oft wird erst ein Einrichtungsversuch den Irrthum erkennen lassen. Man findet dann bei Fractur, dass die Reposition sehr leicht und unter deutlicher Crepitation gelingt, der Arm aber sofort wieder in die Dislocation zurückkehrt.

Die Behandlung der Fractura colli scapulae weicht in keiner Weise von der Behandlung der Fractura colli humeri ab.

§ 379. Die Verletzungen und Unterbindungen der grossen Arterien der Schultergegend.

Die *A. subclavia* ist unterhalb der Clavicula bis zur Achselhöhle hin von den dicken Muskelschichten des M. pectoralis maj., am Proc. coracoides ausserdem noch von dem sich hier inserirenden M. pectoralis min. bedeckt und einer Verletzung daher nicht so leicht ausgesetzt. Trifft sie aber ein Stich oder Schuss auf diesem Verlaufe, so ist der Verletzte bei der Grösse der Arterie und der Nähe des Herzens in grosser Gefahr, zu verbluten. Auch die Verwundung ihrer nach abwärts ziehenden Aeste, der A. thoracica longa und der A. thoracico-acromialis, ist nicht ungefährlich, wenn sie nahe der Abzweigungsstelle stattfand. Der enge Wundcanal bei Stich- und Schusswunden mässigt allerdings die Blutung, das ergossene Blut kann nicht frei nach aussen abfliessen, infiltrirt sich in das paramusculäre Bindegewebe und bildet mächtige intermusculäre Schwellungen, gleichsam Hämatome, welche auf die verletzte Arterie einen hämostatischen Druck ausüben. Dieser Druck genügt indessen keineswegs, um die Blutung zum definitiven Stillstande zu bringen, wie es bei kleinen Arterien möglich; er verlangsamt sie nur, so dass die chirurgische Hülfe noch rechtzeitig einschreiten kann.

Die erste *provisorische* Hülfe besteht darin, dass man die A. subclavia oberhalb der Clavicula mit den Fingern gegen die erste Rippe drückt. Da dieser Druck, besonders bei Leuten mit starkem Fettpolster, die Arterie nur unvollkommen und unsicher verschliesst, so schlug Syme vor, die oberflächlichen Weichtheile

durch einen Schnitt zu trennen und den Finger in die klaffende Wunde einzusetzen. Auch eine starke Adduction des Armes über die Vorderfläche der Brustwand hinweg, ähnlich der in Fig. 261, § 370 abgebildeten, ist recht zweckmässig. Der Arm, dessen Hand übrigens nicht auf die Schulter, sondern an die seitliche Brustwand unterhalb der Achselhöhle der unverletzten Seite zu liegen kommt, zieht die Clavicula dicht auf die erste Rippe herab und presst die A. subclavia zwischen beiden Knochen zusammen; ein förmlicher Verschluss ist freilich hierdurch nicht zu erreichen.

Die *definitive* Blutstillung erfordert selbstverständlich die Ligatur. Am Orte der Verletzung, zwischen Clavicula und Proc. coracoides ist die Unterbindung theils wegen der dicken, die Arterie bedeckenden Muskelschicht, theils wegen des Abganges zahlreicher Aeste schwierig. Man hat daher diese *Ligatur in der* Mohrenheim'schen *Grube* auch als Continuitätsunterbindung aufgegeben, und es kann wohl auf ihre Schilderung verzichtet werden. An ihre Stelle tritt *die Unterbindung der A. subclavia oberhalb der Clavicula.* Die hier und da ausgesprochene Befürchtung, dass sich bei der hohen Unterbindung der A. subclavia der Collateralkreislauf gegen den Arm hin nur unvollkommen entwickeln werde, ist gänzlich unbegründet. Dieser ist durch die Anastomosen der Endäste der A. transversa scapulae und der A. cervicalis superficialis mit denjenigen der A. subscapularis, sowie durch die Anastomosen der A. A. intercostales mit den A. A. thoracicae vollkommen gesichert. Nur wenn die A. axillaris unterhalb dieser Anastomosen, also unterhalb des Abganges der A. subscapularis zerrissen ist und diese Verletzung den Anlass zur hohen Unterbindung der A. subclavia gibt, kann Gangrän des Armes eintreten. Die Methodik der Unterbindung der A. subclavia oberhalb der Clavicula wurde schon in § 173 festgestellt.

Verletzungen der A. axillaris kommen ausser durch Schuss und Stich auch bei Luxationen der Schulter vor, und zwar sowohl im Momente der Ausrenkung (§ 374), als bei gewaltsamer Reposition veralteter Luxationen. W. Körte hat in der Literatur 38 Fälle von Ruptur der Art. axillaris oder einer ihrer Aeste nahe dem Stamme gefunden, von welchen sich 15 bei frischer Luxation ereigneten, 20 nach der Reposition oder dem Repositionsversuche veralteter Luxationen beobachtet wurden; bei 3 war das Alter der Luxation zweifelhaft. Unter den erstgenannten 15 waren 5 sicher, 5 mit Wahrscheinlichkeit durch die Luxation an sich entstanden. Von den 38 Verletzten genasen nur 10, die anderen gingen an Blutung nach Aufbruch des traumatischen Aneurysmas zu Grunde.

Bei Operationen in der Achselhöhle kann die A. axillaris ebenfalls verwundet werden. Hier sind es vor allem die secundären Lymphdrüsencarcinome bei Krebs der Mamma (§ 193), seltener bei Epithelialcarcinom der Hand (§ 422), deren Ausschälung aus der Achselhöhle nicht selten die A. axillaris gefährdet. Auch secundäre Sarkome der Axillarlymphdrüsen (§ 382) können sehr fest mit der A. axillaris verwachsen sein, und endlich wuchern primäre Sarkome der Scapula (§ 383) nicht selten in die Achselhöhle hinein. Wie man sich bei der Exstirpation solcher Geschwülste vor einer Blutung aus der Axillaris hüten kann, hängt von dem einzelnen Falle ab. Zeigt sich die Durchschneidung der Arterie als unvermeidlich, so muss sie vorher ober- oder unterhalb unterbunden werden. Auch kann man zu Anfang der Operation die Arterie oberhalb des Operationsgebietes aufsuchen und einen Sicherheitsfaden herumführen. Zu dieser prophylaktischen Ligatur empfiehlt C. Hueter *das Freilegen der A. subclavia unterhalb des unteren Randes des M. pectoralis minor und des Proc. coracoides.* Während der Arm in leichter Abduction steht, führt man von der Spitze des Proc. coracoides bis zum freien Rande des M. pectoralis maj. einen schrägen Schnitt nach der Achselhöhle. Der M. pectoralis maj. wird auf dieser ganzen Linie quer getrennt. Dann sucht

man den unteren Rand des M. pectoralis minor auf und findet hier die Arterie, den Plexus brachialis nach aussen, die Vena subclavia nach innen von ihr. Bedeutende Aeste gehen an dieser Stelle von der Hauptarterie nicht ab, und gerade hierdurch zeichnet sich diese Unterbindung von der in der Mohrenheim'schen Grube und auch vor der typischen in der Achselhöhle günstig aus.

Die *typische Continuitätsunterbindung der A. axillaris in der Achselhöhle* wird meist durch Blutungen aus den Armarterien indicirt, welche durch örtliche Unterbindung oder durch die Continuitätsunterbindung der A. brachialis (§ 396) nicht gestillt werden können (über die Blutung der Hohlhandbogen § 413). Die Prognose dieser Ligatur in der Achselhöhle war früher nicht besonders günstig; die grossen hier abgehenden Aeste, wie die beiden A. A. circumflexae und die A. subscapularis, störten die Thrombenbildung, und so waren Nachblutungen nicht

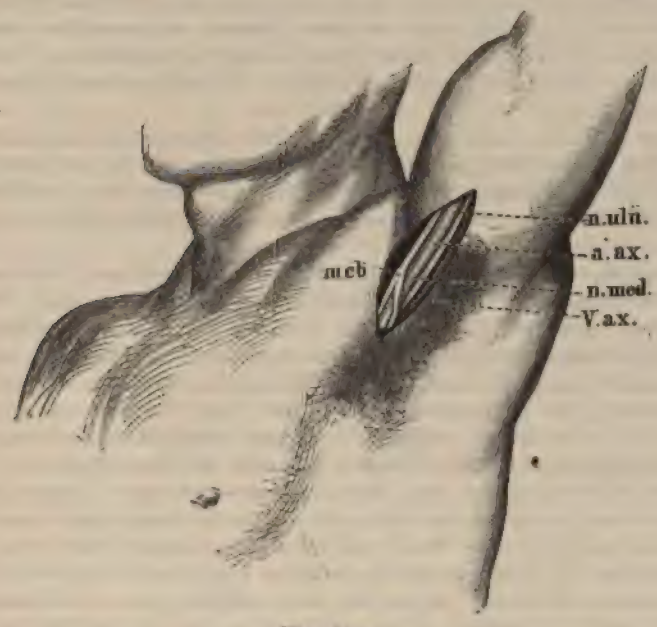

Fig. 265.

Unterbindung der A. axillaris. meb. M. coracobrachialis. n. med. Nerv. medianus. a. ax. A. axillaris. n. uln. Nerv. ulnaris. v. ax. Ven. axillaris.

selten, welche dann die Ligatur der A. subclavia nothwendig machten. Mit der Einführung der aseptischen Ligatur ist die Prognose der Unterbindung der A. axillaris besser geworden. Die Ligatur wird nach folgenden Regeln ausgeführt:

Der Arm wird in starke Abduction gestellt, so dass die gespannten Muskelplatten des M. pectoralis maj. und des M. latissimus dorsi die Achselhöhle deutlich abgrenzen. Hinter dem M. pectoralis maj. erscheint ein dünner Muskelbauch, welcher vom Proc. coracoides her in der Längsaxe des Oberarmes zu seiner vorderen Fläche zieht; er besteht aus dem kurzen Kopfe des M. biceps brachii und dem M. coracobrachialis, welcher seinen hinteren Abschnitt bildet. An dem hinteren Rande des M. coracobrachialis nun führt man den 5—8 Cm. langen Hautschnitt (Fig. 265). Sollte der M. coracobrachialis nicht sichtbar oder fühlbar sein, so lege man drei Finger in die Achselhöhle, zwischen M. pector. maj. und M. latiss.

dors. und führe zwischen dem vorderen und mittleren Finger den Schnitt. Endlich ist die vordere Grenze des Haarwuchses als Linie für den Schnitt bezeichnet worden, eine wenig sichere Marke. Nach Durchschneidung der Fascia axillaris wendet man sich den Muskelfasern des M. coracobrachialis, nicht, wie es von Anfängern häufig geschieht, nach hinten der Fläche des M. subscapularis zu und legt dieselben frei. An dem hinteren Rande derselben erscheint der *N. medianus*, welcher hier in zwei ziemlich gleich starken Portionen seine sogenannte Schlinge bildet. Werden beide Portionen des N. medianus mit stumpfen Haken auseinandergezogen, so erkennt man die A. axillaris, oft auch die Abzweigungsstellen der A. A. circumflexae und der A. subscapularis. Die Unterbindung erfolgt nach den allgemeinen Regeln. Die übrigen Armnerven und die Vena axillaris bleiben nach hinten zu unberührt liegen.

Stichwunden der *A. subscapularis* in der Nähe ihres Ursprunges, etwa entsprechend dem langen Kopfe des M. triceps, welcher am unteren Rande der Scapula nahe der Cavitas glenoidalis entspringt, können eine erhebliche Blutung veranlassen, doch ist hier die örtliche Unterbindung gut ausführbar. Die Resectio scapulae wird uns (§ 383) auf die operative Verletzung dieser Arterie zurückbringen.

Ausser den oben erwähnten *traumatischen Aneurysmen* bei Luxatio humeri kommen auch Aneurysmen in Folge der Endarteriitis zur Beobachtung. Wyeth sammelte aus der Literatur 75 derartige Fälle, in welchen die Ligatur der A. subclavia ausgeführt wurde; in 28 derselben trat durch Nachblutungen, Gangrän des Armes u. s. w. der Tod ein.

Die operative Verletzung der *Vena axillaris* wurde schon § 193 bei der Exstirpation der Mammacarcinome erwähnt; sie ist leider in manchen Fällen nicht zu vermeiden. Ihre Gefahr liegt nicht allein in der Blutung, sondern auch in dem inspiratorischen Ansaugen von Luft nach dem Herzen. Bei kleinen Oeffnungen in der Venenwand kann die *seitliche* Ligatur versucht, bei grösseren muss die *doppelte, quere Unterbindung* ausgeführt, d. h. oberhalb und unterhalb der verletzten Stelle ein Faden umgelegt und geknotet werden. Der centrale Faden ist nothwendig, weil der exspiratorische Rückstoss des Venenblutes aus dem rechten Herzen die Blutung aus dem centralen Ende unterhält. Gangrän des Armes tritt nach dieser Unterbindung nicht ein, ja nicht einmal eine erhebliche ödematöse Schwellung an der Hand und dem Vorderarme. Die Vena cephalica, welche zwischen M. deltoides und M. pectoralis major nach oben verläuft, genügt für den venösen Rückfluss. Ruptur der Vena axillaris ist in sehr seltenen Fällen bei Luxatio humeri beobachtet worden. W. Körte fand in der Literatur vier derartige Fälle, von welchen drei tödtlich endeten.

§ 380. Die Entzündungen des Schultergelenkes (Omarthritis).

Von allen grossen Gelenken der Extremitäten zeigt das Schultergelenk die geringste Neigung zu entzündlichen Processen, wie sich aus den Zahlen einer von C. Hueter aufgestellten Statistik ergibt. Dieselbe umfasst 896 Fälle von Entzündungen der Extremitätengelenke; darunter nur 41 Fälle von Schultergelenkentzündung, also ungefähr 4,6%. Die primären ostealen Entzündungen, für welche das dem Schultergelenke analog gebaute Hüftgelenk eine so entschiedene und anatomisch wohl begründete Prädisposition besitzt, kommen an ersterem selten vor. Hier fehlen für Kopf und Pfanne die in der Intensität des Wachsthumes und in der Disposition der epiphysären Knorpelscheiben begründeten Bedingungen, welche wir am Hüftgelenke noch hervorheben werden (§ 444). In der grossen Statistik, durch welche Billroth die relative Häufigkeit der Caries an den verschiedenen

grossen Gelenken der Extremitäten bestimmte, nimmt das Schultergelenk die niedrigste Stufe ein. Auf 1996 Fälle von Caries an Knochen und Gelenken überhaupt kamen nur 28 des Schultergelenkes (93 des Ellenbogen-, 41 des Handgelenkes). Auch die Theilnahme des Schultergelenkes an den Processen der Polyarthritis (Allg. Thl. § 103) ist gering. Mithin sind hier vorwiegend diejenigen Entzündungen zu betrachten, welche durch directe Verletzungen veranlasst werden.

Diese Verletzungen, auch die complicirten, wurden schon im § 373 berührt. Die Eiteransammlung im Schultergelenke, welche den letzteren, z. B. den Schusswunden folgt, ist durch das dicke Muskelpolster des M. deltoides nur schwer durchzufühlen, deutlich aber nachzuweisen am vorderen und hinteren Rande des Muskels; hier findet man eine mehr oder weniger ausgesprochene Fluctuation. Sucht sich der Eiter durch Kapsel, Muskelschichten und endlich durch die Haut einen Weg nach aussen, so geschieht dieses in der Richtung, in welcher er die geringsten Widerstände zu überwinden hat; man findet deshalb die Eitergänge meist am vorderen und hinteren Rande des M. deltoides oder in der Achselhöhle. Im Uebrigen sind die Symptome der Synovitis serosa, wie der suppurativa, die Bewegungsstörungen, das Fieber u. s. w. die gewöhnlichen, so dass auf den Allgemeinen Theil (§ 102) verwiesen werden kann.

Fracturen der Knochen in nächster Nähe der Kapselinsertion, wie die Fracturen des Collum chirurgicum humeri, die Absprengungen des Tuberculum majus und die seltenen Fracturen des Collum scapulae (§§ 376 und 378) gefährden durch ihre Heilungsvorgänge die Functionen des Schultergelenkes, ganz ebenso wie dies an anderen Gelenken, besonders am Ellenbogengelenke (§§ 392—394) beobachtet wird. Wie nach diesen Fracturen partielle und totale Ankylose des Schultergelenkes zurückbleiben kann, ist bereits in § 378 erwähnt worden.

Ein eigenthümliches Krankheitsbild, welches sich zuweilen im kindlichen Alter am Schultergelenke entwickelt, ist von R. v. Volkmann unter der Bezeichnung der *Caries sicca* beschrieben worden. Die Caries sicca des Schultergelenkes ist nichts anderes, als eine primäre granulirende Osteomyelitis des Schulterkopfes mit rasch eintretender Atrophie desselben und eine consecutive Synovitis hyperplastica laevis des Gelenkes. Das Ungewöhnliche an dem Processe ist die schnelle Atrophie des Knochens, ohne dass man die vorhergehenden, echt entzündlichen Wucherungsprocesse der Marksubstanz nur recht wahrgenommen hat. Indessen fehlen keineswegs Parallelfälle der primär ostealen Entzündung am Hüft- und Ellenbogengelenke, nur tritt bei dem Hüftgelenke wegen der tiefen Lage, bei dem Ellenbogengelenke wegen des Mangels eines kugeligen Kopfes die Atrophie nicht so deutlich und so schnell hervor. Hierzu kommt noch die Neigung der den Schulterkopf umgebenden Muskeln zu secundären Atrophien. Kein Gelenk führt durch seine Entzündung so schnell zu einer hochgradigen Atrophie seiner Muskeln, als das Schultergelenk. Freilich macht sich auch bei keinem Gelenke die Muskelatrophie so rasch bemerkbar. Denn da die Wölbung der Schulter ebenso sehr von den Muskeln, insbesondere von dem M. deltoides, als von dem Schulterkopfe gebildet wird, so muss ein Schwund der Muskeln sehr früh auffallen. Mit dem Mangel der entzündlichen Schwellung contrastiren lebhaft die heftigen Schmerzen, welche sich bei den geringfügigsten Bewegungen, zuweilen auch ohne dieselben, ganz wie Neuralgien im Verlaufe des Oberarmes äussern. Diese Schmerzen lassen eine heftige Gelenkentzündung vermuthen, und doch fehlt die sonst hiermit verknüpfte Anschwellung der Gelenkgegend. Die anatomische Untersuchung an resecirten Gelenken dieser Art lehrt dann, dass neben einer Atrophie des Humeruskopfes, wodurch seine Marksubstanz oft bis auf ein Minimum reducirt ist, eine entzündliche Verklebung zwischen den Synovialfalten und den Gelenkflächen vor-

liegt. Die Entzündung der Synovialis ist wesentlich eine hyperplasirende; hierbei kommt es bald mehr zu einer Bildung von Granulationen auf der Innenfläche der Synovialis, bald mehr zu einer Synovitis hyperpl. laevis (Allg. Thl. § 100) oder zu fibrinösen Niederschlägen auf der Innenfläche der Gelenkkapsel.

Eigenthümlich ist, dass diese Form der Entzündung erfahrungsgemäss sehr selten zur Eiterung führt, daher die Bezeichnung „Caries *sicca*". Sie ist trotzdem keineswegs harmlos, bedroht vielmehr durch die früh sich entwickelnde Obliteration des Gelenkes und die gleichzeitig eintretende Atrophie der Muskeln die Function des Armes in ganz erheblichem Grade. Mit Tuberkulose scheint die Caries sicca des Schultergelenkes nicht immer in Zusammenhang zu stehen; C. Hueter beobachtete wenigstens die ausgesprochensten Formen bei ganz gesunden und sehr kräftig entwickelten Knaben im Alter von 10—15 Jahren. Vielleicht erklärt sich gerade hieraus die geringe Neigung der Entzündung zum Uebergange in Suppuration.

Die *Diagnose* der Schultergelenkentzündung unterliegt keinen besonderen Schwierigkeiten, wenn nach den im Allg. Thl. (§ 97) angegebenen Regeln verfahren wird. Eine Täuschung könnte höchstens durch die Entzündung paraarticulärer Schleimbeutel entstehen, insbesondere der *Bursa subdeltoidea* und *subacromialis* (§ 381). Hier entscheidet die Betastung der Gelenkkapsel von der Achselhöhle aus (§ 373).

Die *vitale Prognose* der Entzündungen des Schultergelenkes ist ziemlich günstig zu stellen und steht mit der Prognose der Ellenbogengelenkentzündung ungefähr auf gleicher Stufe. Langdauernde Eiterungen können allerdings auch hier amyloide Degeneration, die tuberkulöse Form der Gelenkentzündung, allgemeine Tuberkulose zur Folge haben und zum Tode führen. Was die *functionelle Prognose* der Schultergelenkentzündung angeht, so ist schon eine geringfügige Einbusse in der Beweglichkeit für den Gebrauch der ganzen Extremität sehr störend. Die freie Bewegung des Schultergelenkes nach allen Richtungen verleiht gerade der Hand und den Fingern die Fähigkeit, an den verschiedensten Stellen des uns umgebenden Raumes ihre Thätigkeit zu entfalten, in einiger Entfernung von unserem Körper zu arbeiten und auch die entferntesten Punkte des Körpers, Scheitel und Fusssohle, zu erreichen. Die entzündlichen Contracturen und Ankylosen des Schultergelenkes erfolgen nun fast immer in adducirter Stellung, weil schon die Eigenschwere der Extremität es verhindert, dass der Oberarm in Abduction oder Flexion verharrt. Eine Ankylose in mässiger Adduction lässt aber schon eine ganze Reihe von Bewegungen nicht zu, wenngleich die Beweglichkeit und Muskelkraft des Ellenbogens, der Hand und der Finger vollkommen intact sind. Der Kranke vermag dann noch zur Noth die Hand zum Munde zu führen und mit dem ankylotischen Arme zu essen, aber über die Nase hinaus reichen die Fingerspitzen nicht mehr und das Waschen des Gesichtes, das Kämmen der Haare ist mit der betroffenen Extremität schon nicht mehr ausführbar.

Die Eigenschwere der Extremität beeinflusst indessen nicht nur die Stellung des ankylotischen Armes, sie führt am Schultergelenke auch noch zu einem Ausgange der Entzündung, welcher an anderen Gelenken nur sehr selten vorkommt, nämlich zur Bildung eines *Schlottergelenkes*. Die Atrophie der Muskeln, die Dehnung und Erweichung der die Kapsel verstärkenden Bänder und Sehnen, überantworten das Gelenk dem Zuge des in senkrechter Richtung herabhängenden Armes. Der Kopf wird nach unten gezogen und kann sich 2 Cm. und darüber von der Pfanne entfernen. Das Gelenk ist dann zwar beweglich, aber es bewegt sich nicht in festen Bahnen, und die Excursionen sind, soweit sie überhaupt durch die veränderten Muskeln noch ausgeführt werden können, kraftlos und zum Arbeiten unnütz. Durch directes Emporheben des Humerus gelingt es leicht, den

Schulterkopf gegen die Cavitas glenoidalis anzudrücken, aber bei dem Nachlassen sinkt der Kopf auch sofort wieder in seine alte Stellung zurück. Eine solche Schlotterverbindung stört die Function fast noch mehr, als eine feste Ankylose.

In Bezug auf die Behandlung der Schultergelenkentzündung muss auf das im Allg. Thl. (Cap. 12) Gesagte verwiesen werden. Eine Fixation des entzündeten Schultergelenkes durch Contentivverbände ist nur in den seltensten Fällen indicirt. Der Oberarm fixirt sich theilweise schon durch seine Eigenschwere, und eine einfache Mitella genügt meist, um ihn an der seitlichen Thoraxwand vollkommen ruhig zu stellen. Findet man übrigens einen Contentivverband nothwendig, so benutzt man am besten den für Fractura colli humeri (§§ 370 und 378) empfohlenen. Zur Verminderung des intraarticulären Druckes dient gewissermassen schon das Gewicht des herabhängenden Armes. Sollte dies nicht ausreichen, so stehen geeignete Hülfsmittel zur Verfügung in der Gussenbauer'schen Extensionsmaschine für Oberarmfracturen, welche auf dem gleichen Principe beruht wie die Taylor'sche für das Hüftgelenk (§ 454), in der von mir (1872) angegebenen Gewichts-Extensionsschiene für complicirte Oberarmfracturen (Allg. Thl. Cap. 31), endlich in dem Apparate Hofmokl's (l. c.), der ebenfalls den Gewichtszug benutzt.

In der Therapie der Schultergelenkentzündung spielt schliesslich die *Resectio humeri* (§ 384) eine Hauptrolle, und zwar nicht nur im Sinne der Antiphlogose, sondern auch im Sinne der Erhaltung oder Verbesserung der Function.

§ 381. Die Weichtheilentzündungen in der Umgebung des Schultergelenkes.

An der Vorderseite des Schultergelenkes sind ausser den Abscessen im Unterhautbindegewebe, welche nach Contusionen zuweilen auftreten, die Entzündungen der Bursae mucosae zu erwähnen. So kommen nach Albert in der *Bursa subdeltoidea* und *subacromialis* pyämische Abscesse vor, welche eine Schultergelenkentzündung vortäuschen können (§ 380). Dies gilt besonders von der Bursa subdeltoidea, dem grossen Schleimbeutel, welcher das Acromion von der Wölbung des Schulterkopfes trennt und vom M. deltoides bedeckt wird. Waldenström beobachtete eine Bursitis subdeltoidea acuta, welche bei einem 56jähr. Manne spontan entstanden war und heilte sie durch Punctionen, und P. Vogt fand Reiskernkörper in diesem Schleimbeutel.

Andere der Gelenkkapsel benachbarte Entzündungen und Eiterungen schliessen sich an die Fractur des Proc. coracoides an. Albert constatirte an der Leiche einen Abscess, welcher von einem Abbruche des Proc. coracoides herrührte und eine Schultergelenkeiterung vortäuschte. Einen gleichen Fall sah C. Hueter am Lebenden. Die Untersuchung der eröffneten Abscesshöhle mit dem Finger zeigte die Nichtbetheiligung des Schultergelenkes und den Abbruch des Proc. coracoides als Ursache der Eiterung. Hierbei kann die *Bursa subcoracoidea* in Mitleidenschaft gezogen sein.

Chronische Entzündungen in den schleimbeutelartigen Bindegewebsräumen zwischen M. serratus ant. major und M. subscapularis oder zwischen dem ersteren Muskel und der Brustwand führen zuweilen zu einem eigenthümlichen Reiben bei Bewegungen der Scapula, dem sogenannten *Scapularknarren* (Terillon).

Ausser den Abscessen, welche nach Perforation eiteriger Gelenkentzündung entstehen, gehen Eiterungen an der unteren Seite des Schultergelenkes fast ausschliesslich von den axillaren Lymphdrüsen aus. Die Ursache der *axillaren Lymphadenitis* ist in der Regel in entzündlichen Vorgängen an den Fingern und an der Hand zu suchen. Besonders häufig compliciren sich Verletzungen und

panaritiale Entzündungen dieser Gegenden (§ 416) mit Lymphadenitis. Die kleine Stich- oder Risswunde, welche den Import der Spaltpilze vermittelte, ist dann oft schnell geheilt, während die Spaltpilze in der Lymphdrüse zurückgehalten wurden und hier eine scheinbar idiopathische Entzündung bedingen. Seltener ist die Lymphadenitis eine Folge der Mastitis (§ 188). Ausser der häufigen Lymphadenitis axillaris kommt in der Achselhöhle noch eine *Hidroadenitis*, d. h. eine Entzündung der Schweissdrüsen (Verneuil) vor. Bei schwächlichen, scrophulösen und anämischen Individuen bilden sich knotige Verdickungen um die Schweissdrüsen, welche in Abscesse übergehen. Ueber die Geschwülste der axillaren Lymphdrüsen vgl. § 382.

§ 382. Die Geschwülste der Schultergegend.

Gutartige Geschwülste finden sich vorwiegend in den Weichtheilen der Schulter und zwar 1) *Hygrome der Schleimbeutel*, 2) *Lipome des Unterhautbindegewebes*. Im Uebrigen kommen noch capillare Angiome, Pigmentmäler, Fibrome u. s. w. vor, aber nicht in hervorragender Zahl.

Die *Hygrome der Schleimbeutel* entstehen am häufigsten bei Leuten aus dem Arbeiterstande in Folge des Druckes, welchen das Acromion und der acromiale Theil der Clavicula beim Lasttragen auszuhalten haben. Durch den Druck und die Reibung der Haut auf der knöchernen Unterlage des Schultergürtels entstehen *accidentelle Schleimbeutel*, in welchen sich dann eine serös-synoviale Exsudation entwickelt. Zur Heilung solcher Schleimbeutelhygrome kann die Punction mit Injection von einigen Gramm Jodtinctur versucht werden. Sicherer ist die Incision mit Drainage oder die Exstirpation, welche in dieser Gegend durchaus keine Schwierigkeiten darbietet.

Auf ähnliche Ursachen, wie die accidentellen Schleimbeutel, ist auch die accidentelle Knochenbildung im Unterhautbindegewebe der Acromialgegend und am M. deltoides, der *Exercirknochen* Dupuytren's zurückzuführen, welcher in früheren Zeiten bei Soldaten beobachtet wurde, die lange Jahre hindurch bei dem Schiessen den Rückschlag des Gewehrkolbens auszuhalten hatten. Knochenbildungen im M. biceps und im M. brachialis int. sah v. Pitha bei Soldaten, wahrscheinlich als Folge übermässiger Anstrengung. Die modernen Gewehre sind zu leicht und von einer zu guten Construction, als dass sie ähnliche Wirkungen haben könnten.

Die *Lipome der Schultergegend* sind so auffallend häufig, dass es nahe liegt, eine anatomische Prädisposition anzunehmen. Erwachsene leiden mehr daran als Kinder, Frauen häufiger als Männer. Das Gebiet der Schulterlipome erstreckt sich von der Fossa supraclavicularis bis zum hinteren Rande der Scapula, nach unten bis zu der Gegend der Insertion des M. deltoides und darüber hinaus. Die grössere Zahl der Lipome beobachtet man in der Acromialgegend. Das Wachsthum dieser Geschwülste kann, obgleich es langsam fortschreitet, doch schliesslich zu enormen Dimensionen führen, so dass Riesenlipome von dem Durchmesser eines halben Meter und darüber die ganze Hals- und Schultergegend bedecken. Solche Fettgeschwülste werden sehr lästig sowohl durch ihre Schwere als durch Geschwürsbildung an Stellen, an welchen die dünne Hautdecke der Reibung und dem Drucke der Kleider ausgesetzt ist. Aber auch kleine Lipome können recht unangenehm werden. Es tritt nämlich nicht selten mit der Weiterentwickelung des Lipoms Schmerz längs der Armnerven auf und zuweilen *eine Parese der Armmuskeln* bis zu den Fingermuskeln hinab, eine Erscheinung, die bald mehr, bald minder ausgesprochen ist. Man kann sich das kaum anders erklären, als durch den Druck des Lipoms auf die Armnerven, oder durch Auseinanderdrängen

einzelner Nervenfäden. Nach Entfernung der Geschwulst bildet sich die Parese alsbald zurück.

Die Exstirpation der Lipome stösst auf keine besonderen Schwierigkeiten, weil diese Geschwülste fast ausnahmslos dem subcutanen Bindegewebe angehören und sich nur selten in dem submusculären Fettgewebe am Humerus entwickeln. Grosse Lipome verdünnen die Haut auf der Höhe der Geschwulst so ausserordentlich, dass man diese besser mit entfernt, weil sie doch nachher nekrotisch werden würde. In früherer Zeit fürchtete man nicht mit Unrecht das Auftreten der Wundrose; sie war vor Einführung der Aseptik eine ziemlich häufige Folge der Exstirpation eines Lipoms. Recidive kommen fast niemals vor. In einem Falle beobachtete C. Hueter, dass sich später in der Narbe der Operationswunde ein Sarkom entwickelte, nach dessen Exstirpation jedoch ein weiteres Recidiv nicht eintrat.

In den Muskeln, welche dem Schultergelenke benachbart sind, besonders im M. deltoides und im M. triceps, entstehen zuweilen *Sarkome*. Ihre Exstirpation ist meist nicht schwierig, doch folgt fast regelmässig in der Narbe ein Recidiv. Auch syphilitische Gummaknoten, *Syphilome*, treten zuweilen in den Muskeln des Oberarmes auf, und P. Vogt erwähnt selbst eine diffuse *syphilitische Myositis des M. biceps*, welche die Ursache einer myogenen Contractur des Ellenbogengelenkes wurde. Ueber *Aneurysmen der A. axillaris* vgl. § 379. Die sonderbare Erscheinung eines *Menstrualhämatoms*, d. h. einer Blutgeschwulst, welche periodisch, zur Zeit der Menstruation, in der Achselhöhle auftrat und wieder verschwand, wird von Pitha berichtet.

Die *Geschwülste der axillaren Lymphdrüsen* sind ebenso mannigfach, wie die der Halslymphdrüsen (§ 168). Besonders häufig sind *secundäre Carcinome* bei Scirrhus mammae (§§ 192 u. 193); seltener entstehen sie bei Epithelialcarcinom am Handrücken (§ 423), erreichen dann aber oft eine Grösse, welche zu den kleinen primären Herden an der Hand kaum im Verhältniss steht. Ausserdem sind *Sarkome* der axillaren Lymphdrüsen, sowie *scrophulöse* und *leukämische Lymphome* als ziemlich häufige Geschwulstformen zu nennen. Ihr klinisches Verhalten unterscheidet sich nicht von dem der analogen Geschwülste an den Halslymphdrüsen (§ 168). Bei der Exstirpation der Axillargeschwülste ist die Gefahr einer Verletzung der Vena und Art. axillaris wohl zu beachten. Die §§ 175, 193 und 379 geben die Regeln, wie diese Gefahr zu vermeiden, beziehungsweise zu bekämpfen ist.

§ 383. Die Geschwülste der Clavicula, der Scapula und des Humeruskopfes. Resectio scapulae.

An der *Clavicula* entstehen *Syphilome*, syphilitische Gummata nicht selten. Aus ihrer eiterigen Schmelzung geht die syphilitische Caries hervor, welche sich vom sternalen Ende der Clavicula aus auch auf das Sternoclaviculargelenk erstrecken kann. Derartige Erkrankungen könnten nur bei irrthümlicher Diagnose die Indication zur Resection abgeben; sie heilen unter localer und allgemeiner antisyphilitischer Behandlung. *Sarkome der Clavicula* werden nur ausnahmsweise beobachtet; die totale Resection der Clavicula wegen eines grossen Cystosarkoms wird von Pitha berichtet.

An der *Scapula* und am *oberen Ende des Humerus* sind Knochengeschwülste keineswegs selten, und vor allem nehmen die *Sarkome* der Scapula das klinische Interesse in Anspruch. Sie entwickeln sich als parosteale, periosteogene und myelogene Sarkome. Die letzteren entstehen vorwiegend in dem markhaltigen Gewebe des Collum scapulae, während die parostealen und die periosteogenen an den Rändern und der Fläche der Scapula vorkommen. Die Unterscheidung der par-

ostealen Sarkome von den periosteogenen ist klinisch kaum möglich, weil auch sie der Knochenfläche der Scapula so dicht anliegen oder ihre Ränder so genau umfassen, dass eine Verschiebbarkeit des Tumors unter den Muskeln nicht wahrzunehmen ist. Erst nach Freilegung der Geschwulst erkennt man die Beziehungen zum Knochen; dann gelingt es, die parostealen Sarkome von dem Periost abzulösen, während die periosteogenen ebenso wie die myelogenen die *Resection der Scapula* erfordern.

Diese Operation ist mit nicht geringen Schwierigkeiten verbunden, welche nach Grösse und Sitz der Geschwülste erheblich wechseln. Typische Operationsmethoden sind daher kaum aufzustellen. Ried unterscheidet 1) *die totale Resection* oder *Exstirpation* der Scapula, wobei das Schultergelenk eröffnet und die Cavitas glenoidalis mit entfernt wird, 2) die *Amputation der Scapula*, bei welcher sie am Collum scapulae abgesägt wird, so dass die Cavitas glenoidalis mit dem Schultergelenk zurückbleibt, 3) die *Resection einzelner Theile der Scapula*, besonders der Spina scapulae, eines der beiden hinteren Winkel, des Acromion u. s. w. Gies zählt in seiner statistischen Zusammenstellung 80 Fälle von totaler Resection, 34 von Amputation und 39 von partieller Resection. Die letzteren Operationen sind hier kaum in Betracht zu ziehen, da sie theils wegen Caries und Nekrose ausgeführt wurden, theils nicht viel mehr waren, als Splitterextractionen nach Schussverletzungen. Von den totalen Resectionen und Amputationen wurden nur wenige wegen Caries, Nekrose und Verletzungen, die meisten dagegen wegen bösartiger Geschwülste ausgeführt. Hierbei wird von den Operateuren oft „Carcinom" als Diagnose angegeben, doch ist nach heutiger Auffassung die Bezeichnung *Sarkom* jedenfalls richtiger. Auch einige *Chondrome* und *Osteome* werden in der Statistik aufgezählt. Was die Methodik betrifft, so sind, seitdem Ph. v. Walter (1811) die erste Resection der Scapula unternahm, sehr verschiedene Schnittführungen empfohlen worden. Am meisten Raum gewährt wohl der Schnitt von Ried. Ein Längsschnitt folgt dem medianen Rande der Scapula von dem oberen zum unteren Winkel; ein zweiter verläuft vom Acromion bis zum lateralen Rande in die Nähe der Insertion des langen Kopfes des M. triceps, ein dritter Schnitt, ein Querschnitt, zieht in der ganzen Länge über die Spina scapulae und verbindet die beiden Längsschnitte. Die Muskeln, welche die Scapula an den Rumpf fixiren, der M. cucullaris, die M. M. rhomboidei, der M. serratus ant. maj., der M. levator anguli scapulae, der M. omohyoideus und der M. pectoralis minor werden abgelöst, um die Scapula beweglich zu machen. Statt der Trennung des M. pectoralis minor kann man auch den Proc. coracoides an seiner Basis mit der Stichsäge absägen und ihn sammt der Muskelinsertion zurücklassen. Die Auslösung im Schultergelenke erfolgt, wenn man nicht die sog. Amputation der totalen Resection vorziehen will, unter Durchschneidung der M. M. supraspinatus, infraspinatus, teres minor und subscapularis, nachdem vorher schon der M. deltoides von der Spina scapulae und dem Acromion abgetrennt wurde. Die *A. subscapularis*, mit ihrem Stamme unterhalb des Collum scapulae gelegen, ist die wichtigste der zu trennenden Arterien; sie muss vor der Durchschneidung doppelt ligirt werden. Die Sterblichkeit ist, wie zuerst Stephen Rogers behauptete und Gies bestätigte, bei der Amputation im Collum scapulae bedeutend höher, als bei der totalen Resection mit Exarticulation im Schultergelenk; von 37 Totalresecirten starben 4, von 34 Fällen der Amputatio scapulae starben 8. Da überdies die Gebrauchsfähigkeit des Armes bei totaler Resection nicht schlechter ausfiel, als nach Amputation, so ist die totale Resection in jeder Hinsicht vorzuziehen (Gies). Ob man dabei noch den Schulterkopf resecirt oder ihn zurücklässt, ist von geringem Belange und hängt von den Eigenthümlichkeiten des einzelnen Falles ab. Grosse Geschwülste, welche in die Weichtheile und den Knochen des Ober-

armes hineinwuchern, machen gleichzeitig *mit der Exstirpation der Scapula die Entfernung des Armes* nothwendig. Diese Operation soll man nach Roser mit der Resection des äusseren Theiles der Clavicula beginnen, dann sofort die A. subclavia in der Claviculalücke unterbinden und nun zur Entfernung der Scapula mit dem Arme übergehen. Gies zählt 21 Operationen dieser Art mit 7 Todesfällen, von welchen zwei erst spät durch Recidive tödtlich endeten. In 9 anderen Fällen mit 5 Heilungen wurde zuerst der Humerus wegen Sarkom exarticulirt und, als später ein Recidiv in der Scapula eintrat, die Resection der Scapula vorgenommen. Leider ist auch damit das Recidiv nicht vollkommen ausgeschlossen.

Die Geschwülste am oberen Ende des Humerus sind am häufigsten *Sarkome* und zwar myelogene, welche zu einer spindelförmigen Auftreibung des Humeruskopfes führen. Ihre Beseitigung erfordert die Exarticulatio humeri (§ 387) oder, wenn die Kranken diese verweigern, eine ausgedehnte Resection (§ 384), welche weit hinab in die Diaphyse reicht. Die erstere Operation gewährt, frühzeitig unternommen, eine ziemlich grosse Sicherheit gegen Recidive, die letztere bietet weder für die Erhaltung des Lebens, noch für die der Function, noch endlich in Betreff der Recidive eine günstige Prognose. Seltener sind *Chondrome*. Eine eigenthümliche Geschwulst ist die *Exostosis cartilaginea*, nach neuerer Terminologie das *Osteoma cartilaginosum*. Diese Geschwulst entwickelt sich unterhalb der Tuberculа mit breiter oder schmaler Basis und hat an der Oberfläche einen Knorpelüberzug, ähnlich wie der normale Humeruskopf von dem Gelenkknorpel bedeckt wird. Auf der Knorpelfläche entwickelt sich oft ein schleimbeutelartiger Raum, so dass die Aehnlichkeit des Osteoms mit einem Gelenkkopfe noch grösser wird. Diese Osteome scheinen besonders häufig von den Insertionsstellen der Sehnen auszugehen; sie bilden also gleichsam abnorme Apophysen des Knochens. Die Exostosis cartilaginea ist eine gutartige Geschwulst, welche mit der Stichsäge oder mit Meissel und Hammer von der Seitenfläche der Diaphyse abgelöst werden kann, ohne dass man ein Recidiv zu fürchten hat.

Für die Entwickelung von *Echinokokkengeschwülsten* in der Markhöhle des Humerus scheint eine Art von Prädisposition zu bestehen, wenn auch die Gesammtzahl der beobachteten Fälle nur klein ist. Reczey sammelte aus der Literatur 33 Fälle von Knochenechinokokken, von welchen 7 den Humerus betrafen.

§ 384. Indicationen und Statistik der Resection des Schultergelenkes.

Die Resection des Schultergelenkes kann indicirt werden: 1) durch Verletzungen, 2) durch Entzündungen, 3) durch partielle und totale Ankylose, 4) durch Geschwülste des oberen Theiles des Humerus. In Betreff der letzten Indication ist auf § 383, Schluss, zu verweisen, die übrigen verlangen eine etwas genauere Prüfung.

Unter den *Verletzungen des Schultergelenkes* stehen die durch *Schusswaffen* erzeugten im Vordergrunde und zwar die *Schussfracturen*, denn reine Kapselschüsse, wie wir sie am Kniegelenke (§ 473) finden, sind hier so selten, dass Otis unter 50 000 Schussverletzungen im amerikanischen Bürgerkriege, 1860 bis 1863, nur 72 reine Kapselschüsse des Schultergelenkes verzeichnen konnte.

Es ist interessant zu erfahren, was die Resection bei Schussfracturen seither zu leisten im Stande war. Aus dem amerikanischen Bürgerkriege gibt Otis folgende Zahlen an. *Conservativ* behandelt wurden 505 Fälle von Schussfractur des Schultergelenkes; von ihnen sind geheilt entlassen 247, geheilt zum Dienste zurückgeschickt 119 und gestorben 139, was einer Sterblichkeit von 27,5 % ent-

spricht. Mit *Resection* wurden behandelt 885 Verwundete. Abgesehen von einer kleinen Zahl von Fällen, deren Operationszeit nicht angegeben ist, fand sich bei 515 primären Resectionen eine Sterblichkeit von 31,06 %, bei 224 intermediären eine solche von 46,4 %, bei 92 secundären Resectionen eine von 29,3 %.

Otis hat sich auch bemüht, eine sehr sorgfältige Mortalitätsstatistik der Schultergelenkresection aus den europäischen Kriegen seit 1848 zu liefern. Es ergeben sich für Europa im Ganzen 378 Resectionen in der kriegschirurgischen Praxis mit 215 Heilungen und 156 Todesfällen; 7 mal war der Ausgang unbekannt. Hieraus resultirt eine Sterblichkeit von 42 %. Diese Mortalität ist gewiss hoch, aber man darf nicht vergessen, dass sich alle diese Ziffern auf eine Zeit beziehen, in welcher die aseptische Methode entweder noch ganz unbekannt war oder doch, wie im deutsch-französischen Kriege (1870—1871), nur sehr mangelhaft ausgeführt wurde.

Gurlt fand für die vier deutschen Kriege (1848 und 1849 in Schleswig, 1864 in Schleswig, 1866 im österreichischen, 1870—1871 im französischen Kriege) sowie für den amerikanischen Krieg eine Sterblichkeit von 35,37 %, welche aus der enormen Zahl von 1453 Resectionen berechnet wurde. Die functionellen Ergebnisse hat Gurlt für die deutschen Fälle genau festgestellt und in 4 Gruppen geordnet. Auf die erste Gruppe, „sehr gute Brauchbarkeit", fallen nur 1,88 %, auf die zweite, „befriedigende Brauchbarkeit", 42,25 %, auf die dritte, „mittelmässige Brauchbarkeit", 47,88 %, endlich auf die vierte Gruppe, „Unbrauchbarkeit", 7,98 %. Die ankylotische Heilung, d. i. die unbewegliche Verbindung zwischen Arm und Scapula, war selten, nur in 9,85 %; eine schlotternde Verbindung dagegen resultirte in 65,68 % der Fälle.

Es kann mit Sicherheit angenommen werden, dass die Sterblichkeit nach Schulterresection in einem künftigen Kriege erheblich geringer, das functionelle Ergebniss erheblich besser sein wird. Aber auch die Resultate der conservativen Behandlung werden sich unter dem Einflusse der Aseptik und Antiseptik bedeutend verbessern, wenigstens was die Sterblichkeit angeht. Ob auch die Functionstüchtigkeit des conservativ behandelten Armes die des resecirten übertreffen wird, ist eine schwer zu beantwortende Frage. In dieser Beziehung muss jedenfalls hervorgehoben werden, dass selbst geringe Grade der Synovitis, welche durch die beste aseptische Behandlung nicht ganz ferngehalten werden können, schon genügen, um eine erhebliche Störung in der Function zu bedingen. Auf der anderen Seite zeigen die Resectionen in der Friedenspraxis der letzten Jahre, dass die verbesserte Methodik (§ 385) sehr viel functionstüchtigere Nearthrosen geliefert hat. Die Neubildung eines brauchbaren Schultergelenkes ist jetzt ein sehr häufiges Ergebniss der Schulterresection im Frieden und wird es auch im Kriege werden. Uebrigens liegen für die Neubildung des Schulterkopfes nach der Resection auch aus der früheren Zeit die von Lücke und von Hannover beschriebenen Präparate als sichere Beweise vor. Nach alledem möchten wir für einen kommenden Krieg empfehlen, *alle Splitterfracturen des Schultergelenkes der primären Resection zu überweisen; Loch- und Streifschüsse des Humeruskopfes, sowie reine Kapselschüsse dagegen zunächst conservativ zu behandeln. Sie verfallen der intermediären oder der secundären Resection, sobald die Eiterung das Leben bedroht oder die spätere Function des Gelenkes in Frage stellt.*

Bei *Luxationen* des Schultergelenkes kann die Complication mit Fractur des Collum humeri, wenn sie die Reposition unmöglich macht, die Resection veranlassen. Eine weitere Indication liefert die irreponibele Luxation, die zu einer Parese der Armnerven oder zur Compression der Axillargefässe führte. In Betreff dieser Indicationen ist auch § 376 zu vergleichen.

Eine zwingende Indication zur Resectio humeri ist die *Caries sicca* (§ 380). Nur die Resection führt zu rascher Heilung und zu einer guten Wiederherstellung der Functionen, während die antiphlogistischen Verfahren meist gar keinen Erfolg haben oder doch nur zu einer Heilung mit Ankylose des Gelenkes führen. Auch ist die häufige Beziehung dieser Gelenkentzündung zur Tuberkulose wohl zu berücksichtigen; man entfernt mit der Resection die Noxen, welche zu einer allgemeinen Tuberkulose führen können.

Bei partieller und totaler Ankylose des Schultergelenkes muss der Grad der Functionsstörung auf der einen, das Alter des Kranken auf der anderen Seite berücksichtigt werden. Bis zum 40. Jahre hinauf ist im Allgemeinen die Resection zu empfehlen; im späteren Alter werden Operationen überhaupt nicht mehr so gut vertragen, und das Periost verliert auch immer mehr seine knochenbildende Eigenschaft.

§ 385. Die Methodik der Resection des Schultergelenkes.

Wir verdanken es den Bemühungen v. Langenbeck's und Ollier's, dass wir durch die subperiostale Technik der Schulterresection eine viel bessere Functionstüchtigkeit des neuen Gelenkes erreichen können, als früher. Die Misserfolge der nicht subperiostalen Resection waren weniger Schlotterverbindungen und noch weniger unbrauchbare Ankylosen — diese kommen hier so selten vor wie nach Resection am Hüftgelenk —, es handelte sich vielmehr um eine eigenthümliche Verstellung des Humerus, die sich schon während der Heilung der Resectionswunde ausbildete. Die Sehnen der Scapulamuskeln, welche sich an die beiden Tubercula inseriren und mit der Gelenkkapsel theilweise verwachsen sind, wurden früher einfach durchschnitten, um den Kopf zu isoliren. Nun sank der Oberarm nach der Operation zum Theil durch seine Schwere, zum Theil unter dem Zuge des M. pectoralis major und des M. latissimus dorsi gegen die seitliche Thoraxwand, er befand sich nach vollendeter Heilung ungefähr in der Lage eines luxirten Armes (§ 374) und theilte alle Bewegungsstörungen, weche hieraus hervorgehen.

Nach v. Langenbeck wird die Resection des Schultergelenkes in folgender Weise ausgeführt:

Der Hautschnitt beginnt am vorderen Rande des Acromion und zieht in einer Länge von 6—10 Cm. senkrecht nach unten. In derselben Richtung dringt man zwischen den Muskelfasern des M. deltoides bis auf die Gelenkkapsel vor. Die Sehnenscheide des langen Bicepskopfes, welche in der Schnittlinie zwischen beiden Tubercula zum Vorscheine kommt, wird vorsichtig angeschnitten und in der ganzen Wundlänge bis in das Gelenk hinein auf der Hohlsonde gespalten, sodass die Gelenkfläche des Oberarmkopfes mit der auf ihr liegenden, glänzenden Sehne zu Tage tritt. Nun folgt die Periostablösung von der inneren Fläche des Collum humeri. Ein starkes Knochenmesser wird, in der Verlängerung des Innenrandes der Kapselwunde, genau auf die Spina tuberculi minor aufgesetzt und trennt das Periost, welches man mit einem feinen, glatten Elevatorium vorsichtig abhebelt. Das in der vollen Faust kurz gefasste Elevatorium darf den Knochen nie verlassen und nicht ausgleiten, wenn jede Quetschung des Periostes vermieden werden soll. Ist die Periostablösung bis zum Tuberculum minus vorgeschritten, so wird das Elevatorium bei Seite gelegt, zu Messer und Hakenpincette gegriffen und die Sehnenausbreitung des M. subscapularis hart am Knochen abgeschält, die Verbindung der fibrösen Gelenkkapsel mit dem abgelösten Periost dabei aber sorgfältig erhalten. Je weiter die Ablösung der Muskelinsertion gegen die Axillarseite des Gelenkes vorschreitet, um so mehr rotirt ein Assistent den Oberarm um

wo sie von Sehnen frei ist, und schliesslich die subperiostale Auslösung der sehnenbedeckten Tubercula. Dieser letzte, schwierigste Act wird durch die schon ziemlich bedeutende Beweglichkeit des Kopfes sehr erleichtert.

Dem oben beschriebenen, vorderen Längsschnitte durch den Deltoides wird mit einigem Rechte vorgeworfen, dass er den N. circumflexus (N. axillaris), welcher von hinten her das Collum humeri umschlingt und seine Aeste zum M. deltoides abgibt, durchtrenne und hierdurch die vordere Hälfte dieses Muskels lähme. Nun kann man zwar durch einen sehr kurzen vorderen Längsschnitt den Nerven schonen, aber dann wird die Ausführung der Resection sehr schwierig. Ollier hat daher vorgeschlagen, *die Schulterresection mit vorderem Schrägschnitte* auszuführen, eine Methode, die entschieden empfohlen werden muss.

Fig. 266.
Vorderer Schrägschnitt (ss) für Resectio humeri. tm. Tuberculum majus. si. Sulcus intertubercularis.)

Der Schnitt (Fig. 266 ss) beginnt dicht am äusseren Rande des Proc. coracoides und dringt, während die Messerschneide gegen den Kopf gerichtet ist, in einem Zuge, dem schrägen Verlaufe der Fasern des M. deltoides folgend, sofort bis zum Humerusschaft, dicht unter dem Tuberc. minus. Nach innen von dem Schnitte bleiben nur wenige Fasern des Deltoides liegen, und der Muskel ist hier so dünn, dass man die folgenden Acte der Resection in viel geringerer Tiefe ausführen kann, als bei dem Schnitte v. Langenbeck's. Im Uebrigen bleibt der M. deltoides und insbesondere der N. circumflexus ganz unverletzt. Das Tuberc. minus und der Sulcus intertubercularis liegen sofort frei, und die Ablösung der langen Bicepssehne und des Periostes am Tuberc. minus vollzieht sich sehr leicht. Auch genügt eine mässige Rotation nach innen, um dann das Tuberc. majus in das Operationsfeld zu bringen. Nachdem der Humeruskopf abgesägt ist, wird am hinteren Rande des M. deltoides eine knopflochähnliche Wunde geschnitten, welche für das Einlegen der Drainröhren dient. Diese Abflussstelle der Wundsecrete entspricht bei der Rückenlage des Kranken genau dem tiefsten Punkt, so dass die Resectionswunde, mit Ausnahme des unteren Wundwinkels, in welchen noch ein kurzes Drainrohr eingelegt wird, vollständig vernäht werden kann.

§ 386. Die Nachbehandlung der Schulterresection. Grenzen der Resection. Die totale Resection.

Die Nachbehandlung wird nach den allgemein gültigen Regeln (Allg. Thl. Cap. 28) geleitet. Ein Gypsverband ist für die Resection dieses Gelenkes kaum nöthig, da schon die Schwere des Armes den periostalen Cylinder in ausgespanntem Zustande erhält. Für die ersten Wochen genügt daher ein einfacher aseptischer Verband mit Gazebinden, deren Touren den Arm an dem Thorax feststellen (Verband bei Claviculafractur § 370); später reicht eine Mitella aus. Schon am Ende

der vierten Woche kann meist die *gymnastische Nachbehandlung* beginnen. Die passiven Bewegungen müssen um alle drei Axen angestellt und Wochen und Monate lang durchgeführt werden; von activen Bewegungen dagegen lernt der Reconvalescent zunächst nur Beugung und Streckung im neuen Gelenke ausführen, weil er hierbei die Pendelbewegung des Oberarmes benutzen kann. Am meisten Mühe macht die Wiederherstellung der Abduction; insbesondere tritt der wichtigste Abductor, der M. deltoides, wenn er durch die Resection nach der Methode v. Langenbeck's der Länge nach durchschnitten war, etwas spät und schwer in Action, während die Schnittführung Ollier's eine schnellere Wiederherstellung der Functionen dieses Muskels erzielen lässt. Neben der Gymnastik ist durch Elektricität, und zwar durch den unterbrochenen Strom, die Contractilität der Muskeln zu befördern. Gebricht es weder dem Kranken noch dem Arzte an Ausdauer, so kann sowohl auf eine annähernd vollkommene Wiederkehr der activen Bewegungen, als auch auf die Wiederherstellung der normalen Form mit ziemlicher Sicherheit gerechnet werden. Denn während sich die Beweglichkeit der Norm immer mehr nähert, schreitet auch die Knochenneubildung vor, sodass selbst von der Wölbung der Schulter wenig mehr fehlt. Nachdem schon früher v. Langenbeck einige ausgezeichnete Fälle von Wiederherstellung der Functionen nach Schulterresection mitgetheilt hat, weist C. Hueter auf mehrere Resultate seiner Praxis hin, welche durchaus befriedigend sind. Ein Resecirter fungirt als Telegraphenbeamter, wobei der rechte Arm, an welchem die Resection ausgeführt wurde, vorwiegend die Arbeit verrichtet; ein anderer ist Schullehrer, ein dritter leistet mit dem resecirten Arme alle schweren ländlichen Arbeiten u. s. w.

Ueber die Ausdehnung, in welcher man den Humerus bei der Resection entfernen kann, lassen sich bestimmte Regeln nicht aufstellen. C. Hueter hat wegen eines Osteosarkomes, welches in der Markhöhle der Humerusdiaphyse entstanden war und sich bis zu dem Gelenkknorpel entwickelt hatte, ungefähr den halben Humerus entfernt. Häufiger geben Schussfracturen Anlass zu ausgedehnten Resectionen der oberen Humerushälfte. Eine schlotternde Verbindung ist in solchen Fällen gewiss nicht zu umgehen; aber bei gewissenhafter Ablösung des Periostes kann doch auf einige Knochenneubildung gehofft werden, und Niemand wird wegen eines voraussichtlichen Schlottergelenkes der Exarticulatio humeri den Vorzug geben wollen. Erhält doch die Resectio humeri immer eine brauchbare Hand, und diese ist durch keine künstliche Vorrichtung zu ersetzen. Am weitesten ist bis jetzt ein amerikanischer Chirurg gegangen, welcher wegen einer Längsfractur durch Schuss den ganzen Humerus sammt Schulterkopf und unterem Gelenkende entfernte. Das Resultat war ein Cylinder von Weichtheilen, welcher sich wie eine Schlange zusammenzog, aber eine wohl brauchbare Hand, die vermittelst eines orthopädischen Apparates von guter Construction sogar vom Körper entfernt und ihm wieder genähert werden konnte. In einem ähnlichen Falle von v. Langenbeck war das Endresultat ein günstigeres; aber es handelte sich auch nicht um einen zerschmetterten, sondern um einen nekrotischen Humerus. Bei einem 4jährigen Knaben war eine subperiostale Resection des Humeruskopfes vorgenommen worden. Es folgte eiterige Osteomyelitis und Periostitis, welche zur totalen Nekrose des Humerus führten. Die ganze Diaphyse und endlich auch die unteren Epiphysenkerne wurden als Sequester ausgestossen, aber die Sequesterlade bildete einen neuen Humerus, und die Gelenkfunctionen wurden schliesslich durchaus befriedigend.

In der Mehrzahl der Fälle kann bei der Resectio humeri die Cavitas glenoidalis scapulae zurückgelassen werden. Sie ist meist intact oder doch nur oberflächlich erkrankt und hindert in keiner Weise den Abfluss der Wundsecrete. An Stelle dieser *partiellen* Resection, der *Decapitatio humeri*, hat die *totale*

mit Durchsägung des Collum scapulae nur in den seltenen Fällen zu treten, in welchen die Cavitas gleichfalls primär erkrankt ist oder durch ein Geschoss zerschmettert wurde. Im letzteren Falle müssen auch zuweilen grössere Partien der Scapula mit entfernt werden.

§ 387. Die Exarticulatio humeri.

Als Indicationen zur Exarticulatio humeri sind zu nennen: 1) Knochensarkome, welche nicht mehr durch Resection des Humerus entfernt werden können, oder wegen ihrer Recidivfähigkeit den Versuch der Resection überhaupt verbieten; 2) die vollkommene Zertrümmerung und Zerreissung des Armes bis an die Insertionsstelle des M. deltoides am Humerus; 3) entzündliche Vorgänge im Schultergelenke, am Perioste und im Knochen. Die letzte Indication tritt selten ein, weil sowohl die Antiseptik, unterstützt von Incisionen, Splitterextractionen, Drainage, als auch die Resectio humeri recht viel zu leisten vermag. Aber auch in den unter 2) erwähnten Fällen wird man die hohe Amputatio humeri, wenn immer möglich, der Exarticulation vorziehen müssen, obgleich früher Larrey die Exarticulation für die bessere Operation erklärte. Dicht unterhalb der Schulterwölbung vermindert sich der Umfang des Armes bedeutend, so dass die Wundfläche einer Amputation, welche in das Gebiet der Insertion des M. deltoides fällt, nur halb so gross ist, als die einer Exarticulation. Hiermit verringert sich aber auch die Gefahr der Verwundung um ein Erhebliches. Dies beweist auch die Statistik: im amerikanischen Kriege betrug die Sterblichkeit nach Exarticulatio humeri 39,4%, nach Amputatio brachii 21,4%. Endlich fällt auch die Gebrauchsfähigkeit des Stumpfes an sich und mit Rücksicht auf eine Prothese in die Wagschale. Jeder, auch der kürzeste Stumpf des Oberarmes, setzt den Geheilten in den Stand, einen Gegenstand an der seitlichen Thoraxwand zu fixiren, und ein künstlicher Arm lässt sich weit besser an einem Humerusstumpfe anbringen, als an dem Hautwulst nach Exarticulatio humeri. So kommt Vieles zusammen, um die Exarticulatio humeri zu einer im ganzen seltenen Operation zu machen.

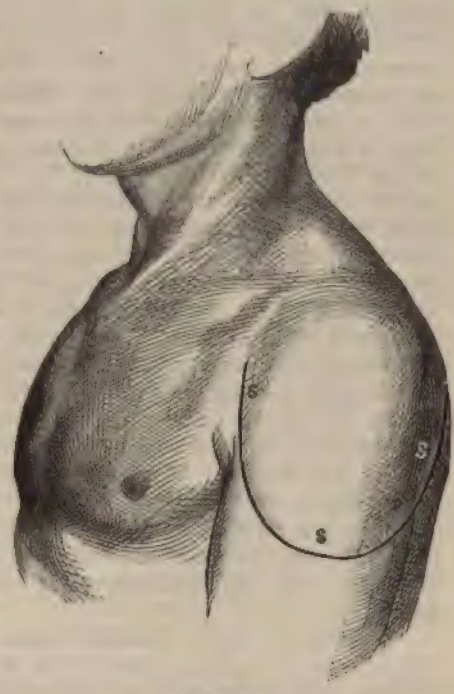

Fig. 267.
Schnittführung für die Exarticulatio humeri mit Bildung eines grossen äusseren Lappens. sss Die Schnittlinie durch die Haut.

Nach v. Langenbeck wird die Operation in folgender Weise ausgeführt: Man bildet einen äusseren, bogenförmigen Lappen (Fig. 267 sss), indem man mit einem mittelgrossen Amputationsmesser einen Schnitt führt, der vom Proc. coracoides dem Vorderrande des M. deltoides entlang nach abwärts zieht, oberhalb der Insertion dieses Muskels quer nach hinten zum hinteren Rande umbiegt und an diesem aufwärts bis zur Spina scapulae reicht. Der Lappen umfasst

mithin die ganze Breite und Höhe des M. deltoides. Bei seiner Bildung soll die Messerschneide immer schräg gegen den Kopf des Humerus gekehrt sein, damit der Hautlappen etwas grösser wird als der Muskellappen und von diesem nicht überragt werden kann. Der musculocutane Lappen wird mit langen Messerzügen abgelöst, während die linke Hand ihn nach oben über das Acromion hin anzieht. Nun übergibt man den Lappen einem Assistenten und führt, indem die linke Hand den Oberarm umfasst und den Kopf nach oben gegen die Kapsel andrängt, einen kräftigen, nach oben convexen Schnitt, welcher am Tuberculum minus die Sehne des M. subscapularis, sodann den langen Kopf des M. biceps und endlich am Tuberculum majus die Sehnen des M. supraspinatus, des M. infraspinatus und des M. teres minor trennt. Sofort tritt der Kopf des Humerus aus der Cavitas glenoidalis hervor. Er wird mit der linken Hand umgriffen, während das Messer das Collum chirurgicum humeri an der Innenfläche so weit freilegt, dass ein Assistent oberhalb des Messerrückens in die Weichtheile der Achselhöhle eingreifen und bei dem Durchschneiden der hinteren Weichtheile die grossen Gefässe comprimiren kann. Dies geschieht, indem er den Daumen in die Achselhöhle, den Zeige- und Mittelfinger auf die Wundfläche setzt und sowohl Arteria als Vena axillaris fest zusammenpresst. Nun wird, ohne dass ein Tropfen Blut aus den grossen Gefässen verloren geht und ohne dass Luft aspirirt werden könnte (Allg. Thl. § 57), die Trennung der hinteren Weichtheile vollendet. Das Messer soll hierbei erst unterhalb der vorderen Grenze der Achselhöhle nach aussen treten und auf diese Weise einen zweiten, axillaren Lappen bilden, welcher jedoch bei der starken Retraction der Theile nach der Brustwand hin kaum mehr als Lappen erscheint. Die ersten Schieberpincetten sichern die durchschnittene Art. und Vena axillaris, welche immer noch von dem Assistenten comprimirt werden. Erst nach Ligatur der Arterie und der Vene lässt er den Fingerdruck ein wenig nach, um zu sehen, ob die Ligaturen gut halten und ob noch weitere Gefässe, z. B. die A. A. circumflexae humeri, zu unterbinden sind. Ist die Blutstillung am axillaren Lappen vollendet, so lässt ihn der Assistent frei, und es folgen nun erst die Unterbindungen am vorderen Lappen. Nachdem in die Tiefe der Wunde zwei Drainröhren parallel eingelegt sind, deren Oeffnungen in die beiden Wundwinkel zu liegen kommen, näht man den vorderen Lappen an die axillare Wundlinie an. Nur in der Mitte der Naht bleibt Raum für ein senkrecht verlaufendes Drainrohr. Das Anlegen des aseptischen Verbandes und die Nachbehandlung geschieht nach den allgemein gültigen Regeln.

Esmarch hat es versucht, durch einen elastischen Schlauch (Allg. Thl. Cap. 25) die A. axillaris oberhalb der Schnittlinie zu schliessen, doch glitt ihm bei einer solchen Operation der Schlauch nach unten hin ab, und die Blutstillung wurde sehr schwierig. Er empfahl nun, vor dem Anlegen des Schlauches die Muskeln, welche die Achselhöhle abgrenzen, den M. pectoralis major und M. latissimus dorsi, zu durchschneiden; aber das eben beschriebene Verfahren zur Compression der Arterie und der Vene ist so sicher, dass man auf den Schlauch sehr wohl verzichten kann. Sehr wenig zuverlässig ist auch die Digitalcompression der A. subclavia oberhalb der Clavicula. In einem Falle, in welchem C. Hueter wegen schwerer Schussverletzung des Armes und Nachblutung aus der Art. axillaris die Exarticulation im Schultergelenke ausführen musste, begann er die Operation mit der im § 379 beschriebenen Unterbindung der A. subclavia am unteren Rande des M. pectoralis minor, unter dem Proc. coracoides und ging von dem Ligaturschnitte in den Lappenschnitt über. So würde man sich immer helfen können, wenn zur Compression der grossen Gefässe im axillaren Lappen kein Assistent zur Verfügung steht.

Der eben beschriebene Lappenschnitt ist im Falle der freien Wahl jedenfalls der zweckmässigste, doch ist er keineswegs der einzig zulässige. Durch Zerreissung der Weichtheile oder durch die Ausdehnung eines Sarkoms in bestimmter Richtung kann man sehr wohl gezwungen werden, andere Schnittführungen zu wählen. So könnte auch der von Larrey und v. Graefe d. Ae. empfohlene Ovalärschnitt in Frage kommen, wobei die Spitze des Ovales unter das Acromion, seine Basis nach innen vor die Achselhöhle gelegt werden muss.

Ueber die Verbände an der Schultergegend, besonders die Spica humeri, vgl. § 431; über den prothetischen Ersatz des fehlenden Armes vgl. den Allg. Thl. (Cap. 32).

SIEBENUNDZWANZIGSTES CAPITEL.

Die Verletzungen und Krankheiten der Ellenbogengegend, der beiden unteren Drittel des Oberarmes und der beiden oberen des Vorderarmes.

§ 388. Die Luxationen des Ellenbogens. Luxation beider Vorderarmknochen nach hinten durch Ueberstreckung.

Wie *entzündliche* Luxationen am Ellenbogengelenke selten vorkommen, weil die concave Gelenkfläche der Ulna die convexe der Trochlea des Humerus zu genau umfasst, so müssen auch die *congenitalen*, welche Dupuytren hier zuerst auffand, zu den grössten Seltenheiten gerechnet werden. Nur von der angeborenen Luxation des Radiusköpfchens, wobei dasselbe ohne Berührung mit der Rotula des Humerus bald nach vorn, bald nach hinten frei hervorragte, sind mehrere Fälle berichtet worden (Mitscherlich, Cruveilhier, Adams, Leisrink). Die Beugung kann bei dieser Luxation so behindert sein, dass man sich zur Wiederherstellung der Function selbst zur Resection des Radiusköpfchens entschliessen darf.

Eine eingehendere Besprechung beansprucht die *traumatische Luxatio cubiti*. Sie ist, wie aus der Statistik Gurlt's erhellt, die zweithäufigste Luxationsform und wird nur von der Schulterluxation an Häufigkeit übertroffen; Krönlein berechnet für sie 27,2 % aller Luxationen und findet bei Männern auf 184 Verrenkungen der Schulter 86 des Ellenbogengelenkes, während bei Frauen das Verhältniss 23 zu 23 besteht. Diese relative Häufigkeit der Ellenbogenluxation bei Frauen und, fügen wir hinzu, bei Kindern nach dem 12. Lebensjahre, möchte Petersen (1888) dadurch erklären, dass bei Frauen und Kindern im Allgemeinen eine active und passive Ueberstreckung im Ellenbogengelenke eher möglich sei, als bei Männern.

Die gewöhnlichste Luxation des Ellenbogengelenkes entsteht durch gewaltsame *Ueberstreckung*. Hierbei bildet sich zunächst an der knöchernen Hemmung für die Streckung ein Hypomochlion, indem die Spitze des Olecranon sich in der Fossa intercondyl. postica humeri anstemmt. Leistet der Humerus Widerstand und kommt es nicht über dem Gelenkende zur *Fractura condylica humeri* (§ 392), so hebeln sich nun durch weitere Hyperextension die Vorderarmknochen um das Hypomochlion der Olecranonspitze und um den hinteren Rand des Radiusköpfchens vom Humerus ab. Nach Erschöpfung der luxirenden Gewalt durch die Widerstände erfolgt die secundäre Bewegung (Allg. Thl. § 96). Diese ist aber in der Regel abhängig von dem elastischen Zuge der am meisten gespannten Weichtheile auf der Beugeseite des Gelenkes, sie wirkt also im Sinne der Beugung und drängt die Vorderarmknochen auf die hintere Fläche des Humerus — die *Luxation beider Vorderarmknochen nach hinten*, die typische Luxation des Ellenbogengelenkes, ist vollendet.

Selten scheint am Ellenbogen eine *Distorsion* im engeren Sinne (Allg. Thl. § 96), eine momentane Luxation vorzukommen, welche sich durch secundäre Bewegung von selbst reponirt. Die beiden grossen Beugemuskeln der Vorderarmknochen, der M. biceps und der M. brachialis int., ziehen vielmehr in der Regel

Fig. 268 a.
Luxation beider Vorderarmknochen nach hinten. (Nach Anger.)

ihre Insertionspunkte, die Tuberositas radii und den Proc. coronoides, direct nach oben und schieben dadurch die Gelenkflächen nach hinten, so dass schon während der secundären Bewegung die Drehungsaxe nach oben und hinten verlegt ist.

Fig. 268 b.
Luxation beider Vorderarmknochen nach hinten. Längsdurchschnitt von der ulnaren Seite her gesehen. (Nach Anger.)

Das äussere Bild, welches die vollendete Luxation beider Vorderarmknochen nach hinten darstellt, ist sehr charakteristisch (Fig. 268 a und b). Der Vorderarm steht durch die Spannung der Beugemuskeln in rechtwinkeliger Flexion, oder in der Mitte zwischen rechtwinkeliger Beugung und voller Streckung, zuweilen der letzteren Stellung etwas näher. Eine weitere Flexion ist sowohl activ als passiv nur in geringem Grade möglich, weil sich die Spitze des Proc. coronoides sofort in die Fossa intercondyl. postica humeri einstemmt. Die Streckung des Vorderarmes kann dagegen in mässigem Umfange ausgeführt werden. Fehlt das Blutextravasat, so erkennt man deutlich das prominente Gelenkende der Ulna mit der

nach hinten als straffer Strang vorspringenden Sehne des M. triceps. Das Radiusköpfchen tritt für das Auge weniger hervor, doch kann es der tastende Finger an seiner rundlichen Form deutlich erkennen; besonders gut gelingt es, den Finger in die kleine tellerförmige Grube einzudrücken, welche normal mit der Rotula articulirt. Der Condylus humeri ist als cylindrische Prominenz an der Vorderfläche des Gelenkes unter den bedeckenden Weichtheilen zu fühlen.

Erschwert wird die Diagnose bei frischen Luxationen durch das Blutextravasat, welches die Vorsprünge der luxirten Knochentheile verhüllt. In solchen Fällen ist es zweckmässig, das Blut mit den Fingern allmälig wegzudrücken. Man beginnt am besten da, wo man das luxirte Radiusköpfchen vermuthet und massirt so lange, bis der Finger die charakteristischen Formen des oberen Radiusendes erkennt. Auch ist dann ein anderes diagnostisches Hülfsmittel nicht ohne Werth. Es steht nämlich bei rechtwinkeliger Beugung des normalen Gelenkes die Spitze des Olecranon genau im Niveau der Linie, welche man quer von einem Epicondylus zum anderen zieht. Ein Höherstehen des Olecranon deutet auf eine Luxation nach hinten. Betreffs der Differentialdiagnose zwischen einfacher Luxation nach hinten und den seitlichen Luxationen der Vorderarmknochen sowie der oben bereits genannten Fractura condylica humeri muss auf die §§ 389 und 392 verwiesen werden.

Ein rationelles Verfahren der *Reposition* verdanken wir vor allem dem Leichenexperimente. Das Leichenexperiment war es auch, welches besonders in den Händen Roser's die wichtigsten Aufschlüsse gab über das Entstehen der Luxation, über ihre Mechanik, ihre anatomischen Verhältnisse und ihre Repositionshindernisse. Nur durch Hyperextension des Vorderarmes sind wir im Stande, an der Leiche die Luxation beider Vorderarmknochen nach hinten zu produciren. Es empfiehlt sich sehr, diesen einfachen Versuch zu wiederholen. Man fühlt dann, wie sich die Gelenkflächen um das Hypomochlion des Olecranon abhebeln und wie durch die secundäre Beugebewegung die Luxation vollendet wird. Auch die Symptome der Luxation sind an der Leiche sehr schön zu erkennen. Sucht man nun durch einfache Extension in der Längsaxe des Vorderarmes die Reposition nach alter Weise zu Wege zu bringen, so bedarf es meist eines sehr bedeutenden Kraftaufwandes, bis dies gelingt, und zuweilen ist die Einrichtung durch einfache, wenn auch kraftvolle Extension überhaupt nicht möglich. Das Hinderniss liegt wesentlich am Proc. coronoides, welcher in die Fossa intercond. post. humeri eingepresst wird und sich hier so anhakt, dass die Ulna nicht nach vorn in ihre normale Lage gleiten kann. Die physiologische Repositionsmethode (Allg. Thl. § 98) hilft auch hier über alle Schwierigkeiten hinaus. *Man stellt den Vorderarm wieder in die Ueberstreckung zurück, von welcher aus die Gelenkflächen sich einander verliessen. Hierbei wird wieder das Olecranon als Hypomochlion benutzt, um den Proc. coronoides aus der Fossa intercond. post. humeri herauszuhebeln. Aus überstreckter Stellung, wenn der Vorderarm mit dem Oberarme einen nach hinten offenen Winkel von etwa* 140° *bildet, führt man dann die Gelenkflächen durch Beugung in ihre normale Lage zurück; dabei müssen Ulna und Radiusköpfchen etwas nach vorn angedrängt werden.* So gelingt die Reposition spielend leicht, mit so geringem Kraftaufwande, dass man sicherlich die Weichtheile nicht mehr zerreisst, als sie schon durch die Luxation zerrissen wurden. Die Nachbehandlung besteht in dem Anlegen einer Mitella und in der Einleitung methodischer Bewegungen nach Ablauf von 14 Tagen.

Auch Luxationen von mehrwöchentlichem Bestande lassen sich auf diesem Wege noch reponiren. Wenn jedoch seit dem Entstehen der Luxation schon mehrere Monate verflossen sind, so wird die Wirkung des physiologischen Repositionsver-

fahrens unsicher, weil die Enden der Vorderarmknochen in ihrer abnormen Stellung schon mit den Nachbartheilen verwachsen sind. Eine kräftige Extension mittelst des Flaschenzuges könnte diese Verwachsungen vielleicht noch lösen, wäre aber nicht ungefährlich wegen der Zerreissung der Gefässe und Nerven. In solchen Fällen wird man besser nach dem Vorgange Trendelenburg's die *temporäre Resection des Olecranon* vornehmen. Ein Querschnitt von einem Condylus zum anderen legt das Olecranon frei, welches im Weichtheilschnitte mit Meissel oder Stichsäge quer getrennt wird. Nachdem das an der Tricepssehne hängende Stück zurückgeschlagen ist, werden die intraarticulären Verwachsungen mit dem Messer durchschnitten, und man versucht die Reposition. Gelingt sie, so vereinigt eine Drahtsutur die Sägeflächen des Olecranon. Die *Resection des Ellenbogengelenkes* bleibt für die hartnäckigsten Fälle vorbehalten. Die Resectionswunden heilen an den gesunden jugendlichen Individuen, bei welchen wir vorzugsweise die Luxatio cubiti antreffen, ausgezeichnet gut und schnell, und in der Regel stellt sich eine gute bewegliche Verbindung her.

Unter den *Complicationen* der gewöhnlichen Luxation des Vorderarmes nach hinten sind zunächst die Fälle hervorzuheben, welche eine Verletzung der Weichtheile zeigen. So wird beobachtet, dass die Weichtheile an der Beuge-, seltener an der Streckseite des Gelenkes von den luxirten Knochen durchstossen sind. Die Reposition solcher Luxationen gelingt meist leicht, aber das breit geöffnete Gelenk ist nach der Einrichtung einer acuten Vereiterung ausgesetzt. Hier muss der Reposition die sorgfältige aseptische Berieselung und Reinigung der Wundflächen vorausgehen und ein aseptischer Verband die Wunden decken. Tritt trotzdem Eiterung ein, so ist die Resection vorzunehmen (§ 399). In einem solchen Falle fand C. Hueter bei der Resection die A. brachialis in grösserem Umfange gequetscht; es traten nach zwei Tagen Blutungen ein, welche die Ligatur und endlich die Amputation des Oberarmes nothwendig machten.

§ 389. Seitliche Luxationen. Luxation nach vorn durch Ueberbeugung. Luxatio divergens.

Als eine Variation der Luxation nach hinten muss die *seitliche Luxation beider Vorderarmknochen nach aussen,* oder vielmehr nach *hinten und aussen* aufgefasst werden. Was ihre Entstehung betrifft, so ist es sehr wahrscheinlich, dass bei dem einfachen Mechanismus der gewöhnlichen Luxation nach hinten, wie er oben beschrieben wurde, eine secundäre Bewegung besonderer Art zur Bildung der Luxation nach aussen führt. Denken wir uns, bei dem Vorwärtsfallen auf die vorgestreckte Hand treibe die Schwere des Körpers das Ellenbogengelenk zunächst in Hyperextension und hebele die Gelenkflächen von einander ab. In diesem Momente verliert der Körper durch Aufhebung des Contactes der Knochen seine Stütze und fällt nach innen von dem stützenden Arme zu Boden. Dann erfolgt die secundäre Bewegung nicht einfach im Sinne der Beugung, sondern zugleich in dem einer seitlichen Knickung, welche die Vorderarmknochen nach aussen treibt.

Die Luxation kommt als *vollkommene* und *unvollkommene* vor. Die erstere ist selten, indessen durch zuverlässige Beobachtungen festgestellt (Malgaigne). Man findet das Ellenbogengelenk in seinem Querdurchmesser, wie in dem Diameter antero-posterior vergrössert. Das Olecranon, mit seiner hinteren Fläche meist etwas nach aussen gedreht, lässt sich hinten-aussen abtasten; der Proc. coronoides steht auf dem äusseren Rande der Fossa intercondylica post. oder auf dem Condylus externus; der Radius ragt nach aussen und ist mit seiner tellerförmigen Grube zuweilen dicht unter der Haut zu fühlen. Vorn, an der Beugeseite des

Gelenkes hebt, wie bei der gewöhnlichen Luxation nach hinten, die breite Trochlea die Weichtheile in die Höhe. Ist der Condylus internus nicht abgerissen und dislocirt, so tritt er am inneren Gelenkcontour auffallend stark hervor (Fig. 269). Als Complicationen der Verletzung werden die Zerreissung des N. ulnaris angegeben, sowie das Herübergleiten des Biceps, des Brachialis internus und der A. brachialis hinter den Condylus externus. Hierdurch ist sowohl die Reposition erheblich erschwert, als auch die Gefahr gegeben, dass durch Compression der A. brachialis Gangrän des Vorderarmes eintritt.

Die *unvollkommene Luxation nach hinten und aussen* ist keineswegs eine klinische Seltenheit. C. Hueter, dem wir eine eingehende Untersuchung der anatomischen Verhältnisse dieser Verletzung verdanken, konnte sie an etwa 12 Prä-

Fig. 269.
Luxation beider Vorderarmknochen nach hinten-aussen, rechts. (Nach Anger.)

Fig. 270.
Luxation beider Vorderarmknochen nach hinten-innen, links. (Nach Anger.)

paraten veralteter Luxation studiren, welche sämmtlich durch Resectio cubiti gewonnen waren. Die Diagnose der frischen Verletzung war nicht gestellt, der Arm also nicht reponirt worden und hatte daher an seiner Gebrauchsfähigkeit beträchtlichen Schaden gelitten. Eine weit grössere Anzahl solcher seitlicher Luxationen sah C. Hueter im frischen Zustande, und aus der Halle'schen Klinik theilt Sprengel mit, dass in einem Jahre (1878—1879) 12 derartige Verletzungen beobachtet worden seien. Die klinischen Erscheinungen sind im Gegensatze zu der

[illegible]

[illegible]

[illegible]

hemmung des Proc. coronoides ein Hypomochlion bildet; aber zu einer vollen Abhebelung der Gelenkflächen kann es doch kaum kommen, weil bei fortgesetzter Ueberbeugung durch den Contact des Vorder- und Oberarmes eine neue Hemmung eintritt. Bricht freilich das Olecranon ab, so liegt der Luxation kein Hinderniss mehr im Wege. Die Stellung des Armes und die Veränderung in den Contouren des Ellenbogengelenkes zeigen sehr prägnant die beiden Fig. 271 a und b. Die Einrichtung dieser Luxation gelingt, wenn man, während Vorder- und Oberarm distrahirt werden, die Vorderarmknochen nach hinten drängt; eine Beugung schliesst das Manöver.

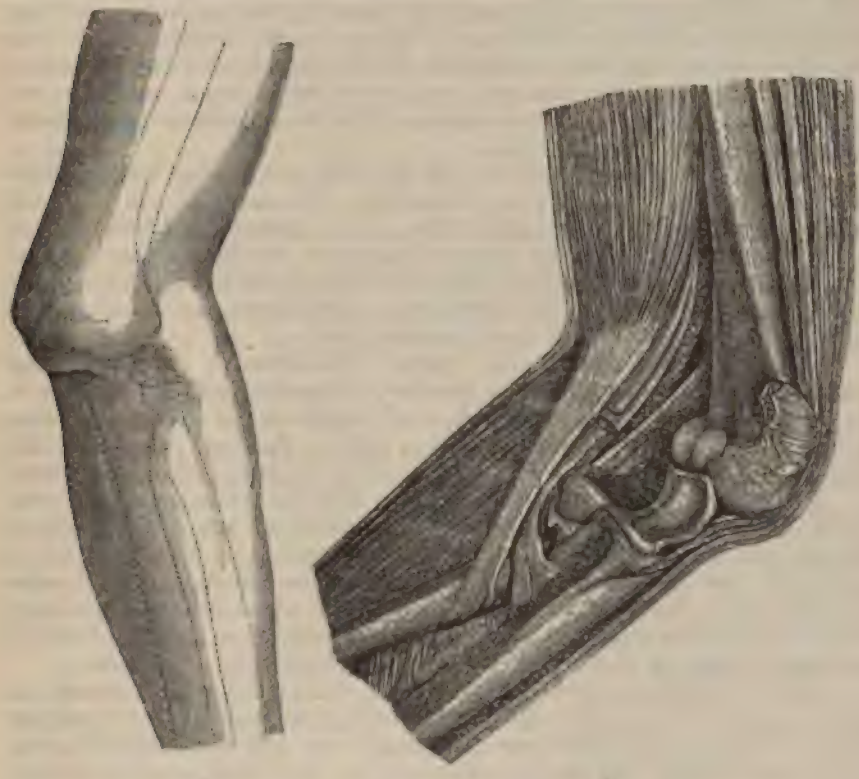

Fig. 271.
Luxation beider Vorderarmknochen nach vorn. a Ansicht von hinten-aussen. b Längsdurchschnitt von der ulnaren Seite aus gesehen. (Nach Anger.)

Als *divergirende Luxation der Vorderarmknochen* werden Fälle beschrieben, in welchen die Ulna nach hinten, der Radius nach vorn gewichen war. Michaux und Bulley (1841) haben zuerst die Aufmerksamkeit auf diese seltene Luxationsform gelenkt, von welcher Minnich (1880) im Ganzen 10 gut beschriebene Fälle zusammenstellen konnte. Der Mechanismus scheint eine gewaltsame Pronation und Drehung der Ulna um ihre Axe zu sein; dabei muss jedesmal das Ligamentum annulare des Radius zerreissen, soll anders der Radius nach vorn treten. Der Vorderarm stand in den ausgesprochenen Fällen halbgebeugt und in voller Pronation.

§ 390. Luxationen des Ellenbogens mit Fracturen. Isolirte Luxation des Radiusköpfchens.

Combinationen von Fractur und Luxation lernten wir schon bei der Luxation des Vorderarmes nach hinten und aussen kennen. Mit dieser Fractura epicondylica (§ 389) sind aber die begleitenden Knochenbrüche keineswegs erschöpft. So fand C. Hueter an einem resecirten Ellenbogengelenke die Fractura condylica (§ 392) bei gleichzeitiger Luxation beider Vorderarmknochen nach hinten. Es musste in diesem Falle eine sehr kräftige secundäre Beugebewegung stattgefunden haben, denn der abgetrennte Condylus war nach vorn dislocirt, das Olecranon an seiner Basis abgebrochen und das Radiusköpfchen infrangirt; also Luxation beider Vorderarmknochen nach hinten, Fractura condylica, Fractura olecrani und Fractura radii durch eine einzige Gewalteinwirkung. Die Luxation beider Vorderarmknochen nach hinten complicirt sich zuweilen mit Abbruch des Processus coronoides, wobei allerdings oft nicht zu unterscheiden sein wird, welche Verletzung die primäre, welche die secundäre war (§ 394).

Eine eigenthümliche Combination von Luxation und Fractur beider Vorderarmknochen hat neuerdings Bisell beobachtet. Der Querbruch von Ulna und Radius lag weit ab vom Ellenbogengelenke, 5 Cm. oberhalb des Handgelenkes; in der offenen Wunde kreuzten sich die Fragmente, der Radius über die Ulna hin; dieser Kreuzung entsprechend waren die oberen Enden beider Knochen divergirend auseinander gewichen, das Olecranon weit nach innen, das Capitulum radii nach aussen. Guersant sah einen ähnlichen Fall.

Die diagnostischen Verhältnisse einzelner Beobachtungen zu erörtern, hat wenig Zweck, da ein jeder Fall seine individuellen Eigenthümlichkeiten haben wird, die eines genauen Studiums, womöglich unter Benutzung des Skeletes, bedürfen. Immerhin können Zweifel bestehen bleiben, und es wird auch für den geübten Diagnostiker verzeihlich sein, wenn er sich nicht in jedem Falle zurechtfindet.

Die Therapie dieser, aus Luxationen und Fracturen verschiedener Art combinirten Verletzungen lässt sich einfach dahin präcisiren, dass man die luxirten Knochen und die dislocirten Fragmente in ihre normale Lage bringt, so gut es gehen will, und das verletzte Gelenk dann mindestens vier Wochen durch einen Contentivverband immobilisirt. Ergeben die nach Ablauf der Fracturheilung eingeleiteten methodischen Bewegungen kein genügendes Resultat, so bleibt die Resection als letztes Mittel, um eine freiere Bewegung des Ellenbogens zu erzielen.

Isolirte Luxationen des Radius sind im Ganzen seltene Vorkommen; am häufigsten noch wird die *Luxation des Radiusköpfchens nach vorn* beobachtet. Sie ist vorwiegend eine Verletzung des jugendlichen Alters und entsteht in der Regel durch Auffallen auf die hyperextendirte und in Supination stehende Hand, wobei wahrscheinlich seitliche Knickung im Ellenbogen mitwirkt. Nach der Angabe der meisten Autoren sollte auch eine forcirte Pronation am leicht gebeugten Vorderarme die Luxation nach vorn bedingen können. Der Radius fände dann an der Kreuzungsstelle mit der Ulna ein Hypomochlion und treibe das Capitulum gegen die Kapselwand. Schon Denucé (1854) hat aus anatomischen Gründen diesen Mechanismus bezweifelt, indem er hervorhob, dass die Hemmung der Pronation in den Bändern und nicht im Contact der beiden Vorderarmknochen beruhe. In neuester Zeit (1885 u. 1886) haben Schüller, Barros und Loebker durch Leichenexperimente diesen Zweifel zur Gewissheit erhoben. Es entstehen bei forcirter Pronation weit eher Fracturen des Radius, als eine isolirte Luxation. Directe Gewalt, Schlag, Stoss, Fall auf die Aussenseite des Ellenbogens führt sehr selten zur Luxation, die dann gewöhnlich durch den Abbruch der äusseren Kante des Capitulum complicirt ist. Zuweilen begleitet die *Luxation nach vorn eine Frac-*

tur des oberen Endes der Ulna. Es hat dann offenbar die von der Dorsalseite her einwirkende Gewalt die Ulna zerbrochen und das Fragment mit dem ungebrochenen Radius nach vorn geschoben (Roser). Das Speichenköpfchen steht bei der Luxation nach vorn zwischen Biceps und Supinator longus und bildet hier an der Beugeseite des Ellenbogens einen deutlich zu fühlenden Vorsprung. Der Condylus externus humeri, unterhalb welchem das Capitulum radii fehlt, tritt mehr als sonst hervor. Der Vorderarm steht halb gebeugt und etwas abducirt und kann weder voll gestreckt noch gebeugt werden. Bei dem Versuche der Beugung über einen Rechten fühlt man sehr deutlich, wie das Radiusköpfchen sich gegen den Humerus anstemmt. Die Reduction gelingt durch Zug am supinirten und gestreckten Vorderarme und directen Druck auf das Radiusköpfchen nach hinten; schwierig aber ist die Retention, hauptsächlich weil Biceps und Pronator teres das obere Ende des Radius nach vorn ziehen. In leicht gestreckter und supinirter Stellung des Vorderarmes wird ein Contentivverband den Radius am sichersten in Contact mit der Eminentia capitata halten, doch darf ein solcher Verband höchstens 8—10 Tage liegen bleiben, da sich sonst leicht partielle Streckankylose ausbilden kann. Man vertauscht dann die Streckung mit rechtwinkeliger Beugung, in welcher der Arm noch 14 Tage bleibt, um schliesslich durch passive Bewegungen wieder möglichst functionstüchtig gemacht zu werden. Misslingt die Reposition, wie dies bei veralteten Fällen sehr häufig, so wird man, nach Bloslegung des Köpfchens, die Verwachsungsstränge durchschneiden, den Kapselschlitz erweitern und das Köpfchen zu reponiren suchen. Im Nothfalle beseitigt die *Resection des Capitulum radii* das Hinderniss der vollen Beugung (Loebker).

Sehr viel seltener ist die isolirte *Luxation des Radius nach hinten* und nach *hinten und aussen.* Auch sie wird fast nur bei jugendlichen Individuen beobachtet. Eine forcirte Supination verbunden mit Abduction ist hier wahrscheinlich die Ursache. Indessen gelingt die Luxation bei Leichenexperimenten auch durch Zug an der pronirten Hand, dem eine forcirte Beugung im Ellenbogengelenke folgt (Barros). Der Vorderarm steht in Mittelstellung zwischen Pronation und Supination und ist mässig gebeugt; am Ellenbogen fühlt man hinten und aussen das Köpfchen des Radius. Die Reposition erfordert einen Zug an der supinirten Hand, während der Fingerdruck das Capitulum radii in seine normale Stellung bringt. Der Arm wird 14 Tage in rechtwinkeliger Beugung fixirt.

Nicht selten werden dem Arzte Kinder in den ersten Lebensjahren vorgestellt, welche gewaltsam an einem Arme in die Höhe gezogen wurden, z. B. bei dem Herüberheben über einen Rinnstein, oder bei dem Treppenführen, und nun den Arm wie gelähmt hängen lassen. In manchen Fällen mag es sich um eine Muskelzerrung am Vorderarme handeln, in anderen um eine leichte Distorsion im Handgelenke, speciell im unteren Gelenke zwischen Radius und Ulna (§ 405, Goyrand), wieder in anderen aber weisen die Symptome auf eine Verletzung im Gelenke zwischen Radius und Humerus hin. Die Hand steht pronirt, der Vorderarm in leichter Beugung; Supination ist schmerzhaft und stösst ebenso, wie die volle Beugung auf Widerstand. Wir verdanken Goyrand (1837) die richtige Deutung dieser Symptome. Es handelt sich um eine *Subluxation des Radiusköpfchens nach vorn.* Bei der Schwäche der Bänder im frühen Kindesalter scheint ein kräftiger Zug am Vorderarm zu genügen, um das Capitulum radii von der Humerusgelenkfläche abzuheben; in diesem Augenblicke aber kann es der an der Tuberositas radii sich inserirende Biceps nach innen und vorn ziehen. Diesen Mechanismus bestätigte Streubel (1850) durch Leichenexperimente und fand, dass die Subluxation besonders leicht dann eintritt, wenn man bei halbgebeugtem Ellenbogengelenke an der Hand zieht und stark pronirt. In manchen

Fällen soll es indessen nach Streubel (1861) nicht zur förmlichen Verschiebung der Gelenkflächen kommen. Das Gelenk klaffe nur im Moment der einwirkenden Gewalt, ein Theil des schlaffen Kapselbandes werde durch den Luftdruck zwischen die Gelenkflächen gepresst und bei dem Nachlassen des Zuges eingeklemmt. Man kann sich schwer entschliessen, diese *Interposition der unverletzten Kapsel* anzunehmen; denn wenn die Gelenkenden auseinandergezogen werden, so muss doch das Kapselband in Spannung gerathen; wie soll da der äussere Luftdruck, wenn er überhaupt bis hierher wirkt, eine Kapselfalte nach innen stülpen? In neuerer Zeit (1885) hat J. Hutchinson die in Rede stehende Verletzung wiederum experimentell studirt, und kommt zu dem Schlusse, dass es sich hierbei um eine *Dislocation des Ligamentum annulare* handele. Bei kleinen Kindern hafte das Ringband noch nicht so fest und das noch knorpelige Capitulum könne bei dem gewaltsamen Zuge an der pronirten Hand herausschlüpfen. Im Grunde genommen ist das nichts anderes als eine Luxation des Radiusköpfchens. Die *Reposition* vollzieht sich zuweilen spontan oder erfordert eine kräftige Supination, wobei der Daumen auf das nach vorn stehende Köpfchen einen leichten Druck ausübt. Mit einem Ruck, manchmal auch unter weichem Knacken fühlt man das Capitulum zurücktreten, worauf das Kind wieder alle Bewegungen ausführen kann. J. Hutchinson empfiehlt zur Einrichtung rechtwinkelige Flexion und Pronation, weil in dieser Stellung das Ligam. annulare das Köpfchen wieder umfassen könne.

§ 391. Die Fracturen am Humerusschaft.

Nachdem die Fracturen des Collum anatomicum und Collum chirurgicum sowie der Tubercula bereits in §§ 378 und 376 erörtert worden sind, erübrigt noch die Besprechung der Fracturen des Humerusschaftes und am unteren Gelenkende des Humerus (die letzteren § 392). Die *Fractura humeri*, wenn wir diesen Namen auf die Fracturen des Humerusschaftes beschränken wollen, ist eine ziemlich häufige Verletzung. Sie erfolgt öfter durch directe als durch indirecte Gewalten. Die letzteren, welche am Vorderarm angreifen, werden nämlich von dem Humerusschafte gewöhnlich auf das Schultergelenk übertragen und führen hier entweder zur Luxation oder zur Fractura colli. Die Dislocation der Fragmente ist bei Querbrüchen oft sehr unbedeutend, besonders wenn die Fractur unterhalb der Insertionsstelle des M. deltoides liegt. Dann umfassen M. brachialis int. und M. triceps die Bruchenden und fixiren sie. Schrägbrüche zeigen stets eine Dislocatio ad axin und ad longitudinem. Im mittleren Drittel wird das obere Bruchende von dem Deltoides nach vorn und aussen, das untere von dem Triceps nach hinten und oben verschoben; im oberen Drittel, oberhalb der Ansatzstelle des Deltoides, zieht dieser Muskel das untere Fragment nach aussen, während das obere dem Zuge des Pectoralis maj. und Latissimus dorsi nach innen folgt. Zuweilen hat auch wohl die von aussen her einwirkende Gewalt den Humerus so eingeknickt, dass die Fragmente in nach aussen offenem Winkel stehen.

Bei der Schleuderbewegung, z. B. bei dem Werfen eines Steines, bei dem Peitschenknallen, bei dem Rappierfechten (Schlagen der Tiefquart) können am Humerus *Fracturen durch Muskelzug* entstehen. Diese Art des Bruches ist hier häufiger, als an irgend einer anderen Stelle des Skeletes. Gurlt gibt an, dass sich unter 85 Fracturen durch Muskelzug, welche er aus der Literatur sammelte, 57 auf den Humerus bezogen. Die Stelle des Bruches liegt in der Regel dicht unterhalb der Insertion des M. deltoides. Während die kurzen Schultermuskeln, besonders auch der M. deltoides, das obere Ende des Humerus festhalten, wird der untere Theil durch die mächtigen Rumpfmuskeln nach vorn und innen geschleudert, und es knickt der Knochen ein unter der verschiedenen Muskelwirkung.

Die functionelle Prognose der Fractura humeri ist insofern nicht ganz günstig zu stellen, als relativ häufig eine *Pseudarthrose* zu Stande kommt. Nach Gurlt's Statistik fallen von überhaupt 475 Pseudarthrosen 165 auf den Humerus. Der Grund ist wohl in der Interposition von Muskelbündeln zu suchen, insbesondere von Fasern des M. brachialis int. und M. triceps, welche beide dem Knochen dicht anliegen. Die Operationen zur Heilung der Pseudarthrose sind im Allg. Thl. Cap. 28 bereits angegeben worden. Am Humerus ist bei solchen Operationen der Verlauf des *N. radialis* zu beachten. Dieser Nerv löst sich in der Achselhöhle innen von dem Plexus brachialis ab und gelangt oberhalb des Ellenbogengelenkes, am vorderen Rande des M. supinator longus, an die Aussenseite des Armes; er beschreibt also eine lange Spiralwindung um die hintere Fläche des Humerus herum, welche ihm den englischen Namen „spiral nerv" eingebracht hat. Er ist auch bei den Fracturen des Humerus am meisten gefährdet, weil er dem Perioste dicht anliegt; doch kommen Zerreissungen des Nerven bei den gewöhnlichen Fracturen sehr selten vor, häufiger werden sie bei Schussfracturen beobachtet. In einigen Fällen sah man nach der Heilung einer gewöhnlichen Fractura humeri anfangs Reizungserscheinungen, Schmerzen im Gebiete des Daumens, Zeige- und Mittelfingers, später Lähmungserscheinungen eintreten. Die Diagnose, der N. radialis sei von Callus umwachsen und comprimirt, ist durch die von W. Busch, Ollier, Czerny, Israël u. A. unternommenen Operationen glänzend bestätigt. Sie trugen den Callus mit dem Meissel ab und stellten hierdurch die Functionen des befreiten Nerven wieder her.



Fig. 272.
Middeldorpf's Triangelverband für Fractura humeri.

Die Reposition der dislocirten Fractura humeri erfolgt nach den gewöhnlichen Regeln (Allg. Thl. Cap. 11) ohne grosse Schwierigkeiten. Zur Retention benutzt man am besten einen ähnlichen Verband, wie für Fractura claviculae (Fig. 261, § 370); nur ist es nicht nothwendig, die Hand auf die Schulter der anderen Seite zu führen, sie kommt vielmehr vorn auf die Brust zu liegen. Die Brustwand der verletzten Seite dient gewissermassen als lebendige Schiene, welche dem gebrochenen Humerus eine feste Unterlage gibt. Durch das Einlegen von Watte oder Jute zwischen seitliche Brustwand und Innenfläche des Oberarmes kann man die Bruchstücke sehr gut in der reponirten Stellung erhalten.

Ganz fehlerhaft sind diejenigen Contentivverbände, welche den Oberarm nur bis zur Achselhöhle hin umfassen. Der Verband vermehrt nur das Gewicht des Armes, welcher sich gleichwohl an dem oberen Bruchstücke frei hin- und herbewegen kann; denn das kurze Stück des Verbandes oberhalb der Bruchlinie ist doch unmöglich im Stande, das obere Fragment in genügender Weise zu fixiren. Vor solchen Verbänden muss eindringlich gewarnt werden.

Bei alten Leuten, welche an chronischer Bronchitis und Emphysem der Lungen leiden, ist der Thoraxverband, wie er oben empfohlen wurde, unbequem und kann

durch Beengung der Brust schädlich werden. Dann legt man den Arm entweder sorgfältig auf Kissen, oder man benutzt die von Middeldorpf empfohlene *Triangel*. Die lange Seite der dreieckigen Schiene (Fig. 272) liegt an der seitlichen Brustwand an, die beiden kurzen unterstützen Ober- und Vorderarm, so dass der stumpfe Winkel des Dreiecks der Ellenbogenbeuge entspricht. Die Triangel ist nichts anderes als ein Planum inclinatum duplex, auf dessen oberem, etwas längerem Abschnitte der Humerus durch die Schwere des Vorderarmes extendirt gelagert ist. Hierdurch wird die Dislocatio ad longitudinem auf sehr einfache Weise beseitigt. Port stellt einen ähnlichen Verband durch Gypslongueten her, von welchen eine an die Innenfläche des Armes, die zweite an die Seitenfläche der Brustwand angelegt wird. *Complicirte Oberarmfracturen*, insbesondere *Schussfracturen*, werden mit dem aseptischen Verbande auf Kissen oder in Armschienen gelagert. Erst, wenn der Verbandwechsel seltener vorgenommen werden muss, sind gefensterte Gypsverbände, die den Brustkorb mit umfassen, oder die Middeldorpf'sche Triangel am Platze. Auch die Gewichtsextension lässt sich anwenden, zumal wenn die Fractur das obere Drittel betrifft. Gerade solche Fälle habe ich im Kriege 1870/71 auf der im Allg. Thl. (Cap. 31) abgebildeten Schiene mit grossem Vortheile behandelt.

§ 392. Die Fractura epicondylica und die Fractura condylica humeri.

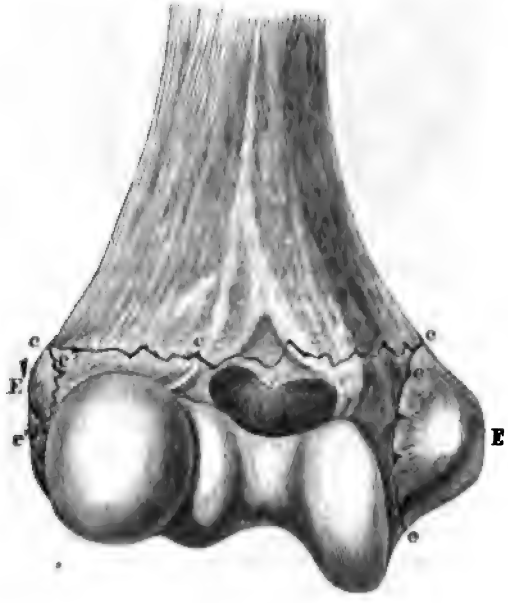

Fig. 273.
Unteres Ende des Humerus mit den Trennungslinien für Fractura condylica (c c c) und Fracturae epicondylicae: e e Trennungslinie für Fractur des Epicondylus int. (E); e' e' Trennungslinie für Fractur des Epicondylus ext. (E').

Die Nomenclatur der Fracturen am unteren Ende des Humerus hat früher zu manchen Verwechselungen geführt. Wenn man von Fractur des Condylus ext. und des Condylus int. hörte, so wusste man nie, ob damit eine Fractur des Epicondylus oder eine Fractur des überknorpelten Gelenkendes gemeint war. Unter Benutzung der von Henle eingeführten anatomischen Namen bezeichnen wir den Bruch der beiden apophysären Fortsätze, welche den Ligamenta lateralia des Ellenbogengelenkes und zahlreichen Muskeln des Vorderarmes — der Epicondylus int. den Flexoren, der Epicondylus ext. den Extensoren — als Insertionspunkte dienen, *Fractura epicondylica* (ee und e'e' Fig. 273); den Bruch des ganzen Gelenkendes, der Trochlea und Rotula, dagegen *Fractura condylica* (cc Fig. 273). Die Längsfractur oder -fissur des unteren Humerusendes könnte man *Fractura intercondylica* und den sogenannten T-Bruch *Fractura condylo-intercondylica* nennen (C. Hueter). Die beiden letzteren Varietäten sind, abgesehen von Schussfracturen, sehr selten.

Was die Entstehung der *Fractura condylica* betrifft, so wurde schon bei der Schilderung des Mechanismus der Luxationen durch Hyperextension (§ 388) erwähnt, dass, wenn sich das Olecranon in die Fossa intercondyl. post. humeri einstemmt, an Stelle des Bänder- und Kapselrisses, welcher der Luxation vorausgeht, auch der Bruch des unteren Gelenkendes des Humerus treten könne. Dieses Ereigniss ist nur bei einer gewissen Elasticität der Gelenkbänder und bei einer gewissen Weichheit der Knochen möglich. Beide Bedingungen finden wir im kindlichen Alter, und thatsächlich sind bis zum 12. Jahre diese Fracturen durch Ueberstreckung häufiger als die Luxationen, während im späteren Alter die Luxationen häufiger auftreten. Die eigenthümliche Fractur, bei welcher beide Vorderarmknochen durch eine forcirte Streckung den Theil des Humerus, mit dem sie verbunden sind, von der Diaphyse abknicken, hat man früher wohl als traumatische Trennung der unteren Humerusepiphyse aufgefasst, aber mit Unrecht. Die untere Humerusepiphyse ist sehr niedrig, und die Knorpellinie, welche ihre beiden Knochenkerne von der Diaphyse trennt, verläuft derart im Gelenkende, dass sie

Fig. 274.
Fractura condylica (nach Anger). a Humerusschaft; b Trochlea; c Ulna, d Radius.

von der Ulna vollkommen verdeckt wird. Jede Gewalt, welche auf die Epiphysenlinie einwirken sollte, müsste vorher die Ulna zertrümmern. Deshalb muss auch die *Fractura disjunctiva*, welche von R. W. Smith (1858) aufgestellt wurde, gestrichen werden, obgleich sie von neueren Schriftstellern als besondere Art von Fractur beschrieben wird; sie ist eben nur eine Fractura condylica.

In der äusseren Erscheinung ahmt die Fractura condylica vielfach das Bild einer Luxation des Vorderarmes nach hinten nach. Gleich ihr durch Hyperextension entstanden, steht auch sie unter dem Einflusse einer secundären Beugebewegung, welche in vielen Fällen zu einer typischen Dislocation des Humerusfragmentes führt. Dieses *rückt nach hinten;* es folgt nämlich den Knochen des Vorderarmes, welche durchaus die Bewegungen luxirter Knochen ausführen, nur mit dem Unterschiede, dass sie das eingeschlossene und abgerissene Gelenkende des Humerus auf ihrem Wege mit sich nehmen. Das klinische Bild (Fig. 274) ist in der That der gewöhnlichen Luxation des Ellenbogens nach hinten oft ausserordentlich ähnlich. Im frischen Falle wird allerdings das deutliche Erkennen der tellerförmigen Grube, welche bei Fractura condylica nicht freiliegen kann und

das Hervorragen des Olecranon über die Epicondylenlinie (§ 388) die Luxation constatiren. Sind aber die Knochencontouren durch den Bluterguss schon verwischt, so schafft manchmal erst der Repositionsversuch in der Narkose volle Klarheit. Dann entscheidet natürlich zu Gunsten der Fractur die Leichtigkeit der Reposition durch einfaches Anziehen des Vorderarmes, das Gefühl der Crepitation bei diesem Acte und die Neigung zur Wiederkehr der Dislocation. Fehlen diese Erscheinungen, so wird man die Luxation annehmen und zur kunstgerechten Einrichtung derselben schreiten.

In Bezug auf die Prognose muss hervorgehoben werden, dass diese Fractur in hohem Masse die Beweglichkeit des Gelenkes bedroht, weit mehr noch als die Fractura epicondylica und die Fractura olecrani, die wir noch kennen lernen werden. Die Bildung des Callus, die unvermeidliche Synovitis hyperplastica gehen der grösseren Ausdehnung der Verletzung parallel, und bei mangelhafter Behandlung bleibt die Ankylose des Gelenkes selten aus. Um so wichtiger ist die correcte Behandlung. Nach genauer Reposition der dislocirten Fragmente muss der Arm in rechtwinkeliger Beugung sorgfältig eingegypst und 3—4 Wochen ruhig gestellt werden. Dann beginnt eine sorgsame Nachbehandlung mit methodischen passiven und activen Bewegungen. Schlecht behandelte und ungünstig verlaufene Fälle liefern wieder das Material für die Resection, welche sich die Wiederherstellung der Function zum Ziele setzt.

Die *Fractura epicondylica* ist viel häufiger als die condylica und zählt überhaupt zu den Fracturen, welche am häufigsten vorkommen. Wenn ältere Statistiken die Fractura epicondylica nicht einmal nennen, so liegt das darin begründet, dass man früher diese Brüche nicht erkannte und die betreffenden Fälle einfach mit zu den Quetschungen der Ellenbogengegend rechnete. Mit Ausnahme der Fälle, in welchen der Bruch des Epicondylus int. die seitliche Luxation der Vorderarmknochen begleitet (§ 389), entsteht die Fractura epicondylica durch eine stumpf einwirkende directe Gewalt, und zwar durch Auffallen auf die seitliche Gegend des Ellenbogens. Der stärker hervorragende, spitzige Epicondylus int. (Fig. 273 E) scheint seiner Gestalt nach mehr zum Abbrechen disponirt, als der kurze, stumpfe Epicondylus ext. (E'); aber der Fall auf den Ellenbogen erfolgt doch häufiger bei adducirtem als bei abducirtem Oberarme, so dass der Epicondylus ext. öfter von solchen Quetschungen betroffen wird als der internus. Demgemäss ist die Fractur des ersteren etwas häufiger als die des letzteren.

Die Erscheinungen, welche als bestimmend für die Diagnose der Fractura epicondylica angesehen werden müssen, sind folgende: 1) ein Bluterguss, entsprechend dem abgequetschten Epicondylus; 3) ein deutlicher Fracturschmerz bei Betastung der Epicondylenlinie, wobei man Daumen und Mittelfinger auf beide Epicondylen legt und in der Richtung von links nach rechts zusammendrückt; 3) Beweglichkeit des Epicondylus; 4) vollkommen freie und schmerzlose Beugung und Streckung des Ellenbogengelenkes, so lange sich diese Bewegungen in mittleren Grenzen halten, dagegen plötzlicher, heftiger Schmerz, sobald sie sich dem Schlusse der Beugung oder Streckung annähern. In beiden Fällen nämlich tritt eine Spannung der Ligamenta lateralia des Ellenbogengelenkes ein, wodurch an dem abgebrochenen Epicondylus gezerrt wird, während bei mittleren Excursionen diese Spannung fehlt. Das letzte Symptom ist das wichtigste; denn bei Fractura condylica ist jede Bewegung schmerzhaft, und bei einfachen Quetschungen fehlt der Schmerz auch am Schlusse der Beugung und Streckung. Die Fractura epicondylica ist ungefähr ebenso häufig als die Fractura radii (§ 405). Gurlt berechnet ihre Häufigkeit nur auf 7 % aller Fracturen am Humerus, doch ist diese Procentzahl offenbar zu niedrig gegriffen und erklärt sich nur daraus, dass früher viele Epicondylenfracturen unerkannt geblieben sind (C. Hueter).

Es ist von grosser Bedeutung, dass die Diagnose der Fractura epicondylica schon bei frischer Verletzung richtig gestellt werde, damit die correcte Behandlung sofort eingeleitet werden kann. Die Erfahrung lehrt nämlich, *dass die Fractur sich selbst überlassen die Beweglichkeit des Ellenbogengelenkes ernstlich bedroht.* Es bilden sich während der Heilung nicht selten partielle und selbst totale Ankylosen aus, und zwar entweder durch Callusspangen, welche sich von dem Epicondylus aus brückenförmig über die vordere oder hintere Gelenkfläche des Humerus erstrecken (Fig. 275), oder durch Synovitis hyperplastica laevis, die auf die Gelenkenden übergreift und selbst eine ankylotische Verschmelzung derselben veranlassen kann. Endlich ist, wenn auch sehr selten, Verknöcherung der Kapselwand, Synovialcallus, beobachtet worden. Alle diese Veränderungen konnte C. Hueter an Präparaten feststellen, welche durch später ausgeführte Resectionen gewonnen wurden. Der Arm ankylosirt nämlich nicht selten in nahezu gestreckter Stellung, weil die Verletzten während der Heilung den Vorderarm in Streckung herabsinken lassen. Sind darüber einige Monate verflossen, so bleibt die Resection (§ 399) als einziges Mittel übrig, um die Function des Gelenkes wiederherzustellen.

Fig. 275.
Brückencallus nach Fractura epicondylica.

Die *Behandlung* besteht in dem Anlegen eines Gypsverbandes, welcher bei rechtwinkeliger Beugung des Ellenbogengelenkes Oberarm, Vorderarm und, zur Vermeidung der Pronations- und Supinationsbewegungen, auch die Mittelhand bis zu den Fingern umfasst. Ist bei dem ersten Verbande wegen des starken Blutergusses die rechtwinkelige Beugung nicht sofort zu erreichen, so muss der Verband nach 14 Tagen gewechselt und für die letzte Zeit wenigstens die rechtwinkelige Stellung des Ellenbogens eingehalten werden. Der Verband soll im Allgemeinen bei Kindern mindestens zwei, bei Erwachsenen dagegen drei Wochen liegen bleiben. Nach dieser Zeit sorgt man durch *methodische passive Bewegungen* für eine freie Beweglichkeit des Gelenkes, welche auch in der Regel, bis auf eine etwas zu frühe Hemmung der Flexion und Extension, ohne Schwierigkeit erzielt wird.

§ 393. Die Fractura olecrani und ihre Behandlung.

Die *Fractur des Olecranon*, etwas seltener als die Fractura condylica humeri und viel seltener als die Fractura epicondylica, erfolgt in der Regel durch directe Gewalt, besonders durch Auffallen des gebeugten Gelenkes auf eine scharfe Kante, z. B. auf den Rand einer Treppenstufe, wobei das Olecranon quer abgetrennt wird. Nur in wenigen Fällen handelt es sich um einen Abriss durch *übermässige Contraction des M. triceps*, während umgekehrt die meisten Fälle der analogen Fractura patellae durch Muskelzug des Quadriceps femoris erfolgen (§ 471). Noch seltener sind Abtrennungen durch Schuss- oder durch Hiebwaffen. Der Bluterguss hat bei frischer Verletzung oft eine eigenthümlich rundlich-ovale Abgrenzung, welche davon herrührt, dass sich das Blut in den Schleimbeutel am Olecranon

letzung den Gyps- oder Schienenverband in fast gestreckter Stellung des Ellenbogengelenkes an, damit die Fragmente in innige Berührung treten; *nach 3 Wochen aber, wenn die Zwischensubstanz schon ziemlich fest geworden, stelle man den Vorderarm in einen Winkel von* 100—120° *zum Oberarme.* Tritt dann noch eine Störung in der Beweglichkeit ein, so liegt die Ankylose doch nicht so weit von der rechtwinkeligen Stellung ab, welche allerdings für die erwähnten Functionen am zweckmässigsten ist. Uebrigens dauert es 5—6 Wochen bis zur Vollendung der Consolidation; dann beginnen die passiven, endlich die activen Bewegungen.

Die Aehnlichkeit der Fractura olecrani mit der Fractura patellae (§ 472) legte es nahe, allerlei Verbände und Apparate, welche die Patellafragmente einander nähern und in günstiger Stellung erhalten sollen, entsprechend verändert auf die Behandlung der Fractura olecrani zu übertragen. In gleicher Weise hat man auch die *Knochennaht* empfohlen und ausgeführt (J. Lister 1873). Diese Verbände und Apparate, auch die Anwendung der Knochennaht, werden wir bei der Behandlung der Fractura patellae näher beschreiben; hier sei nur erwähnt, dass Heftpflasterstreifen, welche man in Form von Testudotouren (Allg. Thl. Cap. 30) das Olecranon von oben und unten umgreifen lässt, recht gute Dienste leisten. Die Streifen dürfen nur nicht den ganzen Umfang der Extremität umfassen, weil sie sonst durch circuläres Schnüren zu einer venösen Stauung führen können; es muss deshalb auf der Beugeseite des Ellenbogens ein Stück Haut zwischen den Enden des Heftpflasters frei bleiben. Diejenigen Streifen, welche die Spitze des Olecranon umfassen, werden so nach unten angezogen, dass sie das obere Fragment dem unteren nähern. Stösst die Coaptation wegen des Blutergusses auf Schwierigkeiten, so kann man, wie bei der Patellafractur, das Blut durch aseptische Aspiration mit der Hohlnadel entfernen (Lauenstein 1881).

Bei Säbelhieben durch das Olecranon ist ohne Zweifel neben der sonstigen aseptischen Behandlung der Wunde das Anlegen der Knochennaht indicirt. Nur bei Eintritt der Eiterung würde die Resection des Ellenbogengelenkes (§ 399) in Frage kommen. Ueber die Behandlung der Schussverletzungen vgl. §§ 398—402.

§ 394. Die Fractur des Processus coronoides ulnae. Die Fractura colli et capituli radii. Freie Gelenkkörper im Ellenbogengelenk.

Die *Fractur des Proc. coronoides* ist so selten, dass nur eine kleine Zahl sicher beobachteter Fälle, nach den Statistiken von Lotzbeck und von Urlichs ungefähr 12, vorliegen. Die Fractur entsteht entweder durch Auffallen auf die vorgestreckte Hand und den fast gestreckten Vorderarm, wobei das in der Axe der Ulna wirkende Körpergewicht den Proc. coronoides gegen die Trochlea humeri andrängt, oder aber durch übermässige Contraction des M. brachialis int., wobei er seine Insertionsstelle, den Proc. coronoides, von dem Schafte der Ulna abreisst. Vielleicht führt auch eine übermässige Beugung, bei welcher sich der Proc. coronoides in die Fossa intercondyl. ant. humeri anstemmt, zu einem Bruche des Fortsatzes. In allen Fällen kann sich das Olecranon mit dem Schafte der Ulna nach hinten von der Trochlea abheben, so dass eine Art von Luxation der Ulna, genauer eine Diastase zwischen Trochlea und Ulna, vorliegt. Diese Verschiebung der Ulna nach hinten ist bei den Fracturen, welche durch Fall auf die vorgestreckte Hand entstehen, besonders ausgeprägt. Bei Betastung der Gegend des Proc. coronoides von der Beugeseite des Gelenkes her empfindet der Verletzte lebhaften Schmerz. Ebenso empfindlich ist die active Beugung des Vorderarmes in pronirter Stellung, in welcher (vgl. über Fractur des Proc. coracoides § 368) der

M. brachialis int. die ganze Arbeit des Beugens verrichten muss, während bei der Beugung des supinirten Vorderarmes der M. biceps am Radius mithilft und die Schmerzen bei Flexion vermindert. Auch die active Streckung erzeugt Schmerz durch Zerrung am oberen Fragmente. Was die Heilung betrifft, so kommt es wie bei Fractura olecrani und aus denselben Gründen wie dort (§ 393) nur zu einer bindegewebigen Vereinigung der Bruchstücke. Die Function des Gelenkes scheint indessen bei richtiger Behandlung nicht besonders gefährdet zu sein. Besteht Diastase der Ulna und der Trochlea, so drängt man in der Narkose die Flächen auf einander; in jedem Falle aber wird der Vorderarm, um die Fragmente einander zu nähern, in *spitzwinkelige Beugung* geführt und in dieser Stellung für 4 Wochen durch einen Gypsverband fixirt.

Die *Fractura colli radii* ist etwas häufiger als die Fractur des Proc. coronoides, muss aber doch immer zu den selteneren Fracturen gerechnet werden. Sie kann eine Luxation im Ellenbogengelenke oder den Bruch des Proc. coronoides compliciren, kommt aber auch für sich vor. Im letzteren Falle entsteht sie selten indirect, meist durch Auffallen der Radialseite des Vorderarmes auf eine Kante oder durch Schlag. Immer muss diese directe Gewalt eine recht bedeutende sein, um den Schutz unwirksam zu machen, welchen die bedeckenden Muskeln, besonders die beiden M. M. supinatores und die beiden M. M. extensores carpi radiales dem Radiushalse gewähren.

Durch Fall auf die pronirte Hand bei Extension im Ellenbogengelenke kann *die Fractura capituli radii* zu Stande kommen, von welcher P. Bruns (1883) 21 Fälle aus der Literatur zusammengestellt hat. Sie entsteht wahrscheinlich durch den Stoss der Eminentia capitata gegen das Speichenköpfchen (Meisselfractur), wobei entweder das Köpfchen in der Längsrichtung gespalten, oder bald die innere, bald die äussere Kante abgesprengt wird (P. Bruns, Pinner 1883, Loebker 1886). Sehr selten ist ein directer Fall oder Schlag auf das Radiusköpfchen die Veranlassung des Bruches.

Die Diagnose beider Fracturen, der des Collum und der des Capitulum radii wird wesentlich durch den Bruchschmerz gestellt, sodann durch *den Nachweis der Crepitation, welche die linke Hand wahrnimmt, während die rechte den Vorderarm des Verletzten bald in Pronation, bald in Supination stellt.* Die Behandlung besteht in dem Anlegen eines Contentivverbandes, welcher Oberarm, Vorderarm und Hand umfasst; dabei soll der Vorderarm in rechtwinkeliger Beugung zum Oberarme und zugleich zwischen Pronation und Supination in der Mitte stehen. Die letztere Stellung ist diejenige, bei welcher die Palma manus der vorderen Brust- und Bauchfläche gerade parallel steht. Der Verband bleibt vier Wochen liegen. Die Fractur heilt durch Callus, und die Function des Ellenbogens wird nicht wesentlich gefährdet.

Ein besonderes, operativ-chirurgisches Interesse verdienen die *Absprengungen kleiner Stücke vom Capitulum radii* durch Fall auf eine scharfe Kante. Solche Sprengstücke, welche übrigens auch von der Eminentia capitata und von der Trochlea abgelöst werden können, bilden später freie Gelenkkörper (Gelenkmäuse, Allg. Thl. § 110), welche sich bei den Bewegungen des Ellenbogens zwischen die Gelenkflächen einklemmen. Die Kranken klagen dann, sie empfänden bei dem Zufassen plötzlich einen heftigen Schmerz und müssten den gefassten Gegenstand unwillkürlich aus der Hand fallen lassen. Auch unterhält der freie Gelenkkörper eine Reizung des Gelenkes, welche sich durch wiederholte serös-synoviale Ergüsse kennzeichnet. Wie die Untersuchung der resecirten Gelenkenden ergibt, so nimmt auch der Gelenkknorpel und der Knochen durch hyperplasirende Wucherung an der Reizung Theil, und so entwickelt sich das Bild einer Panarthritis (Arthritis deformans, Allg. Thl. § 103) sogar bei jugendlichen Individuen. Die Reibege-

räusche des freien Gelenkkörpers und der rauhen Synovial- und Knorpelflächen sind fühlbar und hörbar. Hält sich der freie Gelenkkörper in dem hinteren Abschnitte des Gelenkes, auf der Streckseite auf, so ist er zuweilen deutlich zu fühlen; an der Beugeseite aber entzieht er sich jedem Abtasten, und man kann dann unter Berücksichtigung der Angaben des Kranken oft nur eine Wahrscheinlichkeitsdiagnose stellen. Dass auch die Poly-Panarthritis, welche mit und ohne vorausgegangene Verletzung bei bejahrteren Individuen zahlreiche Gelenke befällt, zu der Bildung einer anderen Art von freien Gelenkkörpern führen kann, bedarf hier nur der kurzen Erwähnung (Allg. Thl. l. c.).

Freie Gelenkkörper des Ellenbogengelenkes, welche die Arbeitsfähigkeit stören oder gar vernichten, indiciren die *aseptische Arthrotomie*, d. h. Incision der hinteren Kapselwand neben dem Olecranon eventuell *temporäre Resection des Olecranon* (§ 388), Aufsuchen des freien Körpers, Extraction und Naht der Gelenkwunde. Führt dieses Verfahren nicht zum Ziel, weil der freie Körper an der volaren Seite des Gelenkes liegt und nicht gefühlt, also auch nicht in seiner Lage genau bestimmt werden kann, so hat die Resection (§ 399) an Stelle der Arthrotomie zu treten.

Die weiter abwärts vom Gelenk gelegenen Fracturen des Radius und der Ulna werden erst in den §§ 405—407 ihre Erörterung finden.

§ 395. Die Verletzungen und Entzündungen der Weichtheile der Ellenbogengegend. Verletzungen der Arterien.

Die chirurgisch wichtigen Verletzungen der Weichtheile der Ellenbogengegend beziehen sich auf die Schleimbeutel des Olecranon, die Kapselwand des Ellenbogengelenkes auf der Streckseite und die Art. brachialis auf der Beugeseite.

Die Schleimbeutel des Olecranon, von welchen der eine bekanntlich zwischen Fascie und Sehne des M. triceps, der andere, besser geschützt, zwischen der Sehne und der hinteren Fläche des Knochens liegt, werden nicht selten der Sitz eines Blutergusses. Das prominente Olecranon ist eben dem Schlag und Stoss besonders häufig ausgesetzt. Man erkennt den Bluterguss als fluctuirende Schwellung von ovaler oder rundlicher Begrenzung. Wurde durch das Trauma zugleich die Haut getrennt, so kann der Bluterguss vereitern oder verjauchen, was aber auch in seltenen Fällen ohne Wunde vorkommt, wenn die Haut durch das grosse Blutextravasat stark gespannt wird. Dann entwickelt sich eine *subcutane Phlegmone*, welche in der Regel grosse Incisionen erfordert. Eine sorgfältige aseptische Behandlung der Blutergüsse im Olecranonschleimbeutel wird übrigens die Vereiterung in der Regel verhüten. Das Ellenbogengelenk ist durch diese Eiterungen der Bursae olecrani nie gefährdet, weil der Schleimbeutel niemals mit der Gelenkkapsel in Verbindung steht und das Olecranon selbst ein Fortschreiten der Entzündung auf das Gelenk verhindert. Umgekehrt kann allerdings eine Myelitis granulosa des Olecranon durch ihr gleichmässiges Fortschreiten nach aussen und innen sowohl eine Eiterung der Bursa olecrani, als eine Gelenkeiterung verursachen.

Dass sich auch subcutane und subfasciale Phlegmonen vom unteren Theile des Vorderarmes (§ 408) durch centripetale Fortleitung auf die Gegend des Ellenbogens und Oberarmes erstrecken können, bedarf nur der Erwähnung. Ebenso setzt sich die Lymphangioitis gewöhnlich von dem Vorderarme über die Ellenbogengegend zur Achselhöhle hin fort. *Die Lymphdrüsen der Ellenbogenbeuge* werden im Ganzen selten von acut entzündlichen Processen befallen, welche auf einen Import septischer Noxen von der Hand und dem Vorderarme her bezogen werden müssten. Dieses kleine Drüsenpaquet liegt der A. brachialis entlang, meist etwas oberhalb der Beugefalte des Ellenbogens, im Sulcus bicipitalis int.;

nur wenige Lymphgefässe der Hand münden in dasselbe ein, die meisten ziehen direct zu den axillaren Drüsen. So selten die *septische* Entzündung der cubitalen Lymphdrüsen, so häufig ist bei allgemeiner Syphilis die *syphilitische Lymphadenitis cubitalis,* die Bildung kleiner indolenter Bubonen, über welche § 403 zu vergleichen.

Zu beiden Seiten der Olecranon liegen *Abschnitte der Gelenkkapsel* so dicht und von Muskeln unbedeckt unter der Haut, dass eine quetschende Gewalt die Synovialis gegen den Knochen andrängen, sie zerreissen und einen Bluterguss in die Gelenkhöhle bewirken kann. Dem *Hämarthros* folgt dann nicht selten ein *Hydarthros* (Allg. Thl. § 95). In Betreff der Behandlung solcher Fälle kann auf die gleichartige und viel häufigere Verletzung der Kniegelenkkapsel (§ 476) verwiesen werden.

Verletzungen der A. brachialis kommen nicht allzu selten vor, weil die Arterie in ihrem ganzen Verlaufe von der Achselhöhle bis zum Vorderarme, wo sie in A. radialis und ulnaris zerfällt, nicht sehr tief liegt. Meist sind es Messerstiche, die bei der Arbeit oder im Raufhandel die Arterie treffen. In solchen Fällen tritt selten eine unmittelbare Verblutung ein, da die Wunde von dem Verletzten oder von anderen Laien durch Fingerdruck geschlossen wird. Der hinzugerufene Arzt hat dann nach den Regeln des Allg. Thl. (Cap. 25) zu verfahren. Er schliesst durch digitale oder instrumentelle (Tourniquets, Allg. Thl. l. c.) Compression den zuführenden Arterienstamm oberhalb der verletzten Stelle temporär ab, sucht unter Erweiterung der Stichwunde die Arterie auf und unterbindet sie mit zwei Ligaturen oberhalb und unterhalb der durchstochenen Stelle. Wurde diese definitive Blutstillung versäumt, so kann sich während der Heilung der äusseren Wunde durch primäre Vereinigung ein *Aneurysma* entwickeln, oder es kommt bei Eintritt der Eiterung zu schweren secundären Nachblutungen, welche eventuell die Unterbindung des zuführenden Arterienstammes in der Continuität erfordern.

In früheren Zeiten, als der Aderlass noch vielfach geübt wurde, waren *die Verletzungen der A. brachialis in der Ellenbogenbeuge bei Ausführung des Aderlasses* besonders berüchtigt. Die Vena mediana basilica, welche zur Ausführung des Aderlasses besonders bevorzugt wurde, läuft der A. brachialis ziemlich genau parallel und ist nur durch die Fascia cubiti von ihr getrennt. Ein unvorsichtiges Einstechen der Lanzette oder ein zu tiefes Einschnappen des Aderlassschneppers kann mit der Vene auch die Arterie treffen. In grösserer Gefahr noch ist die A. radialis, wenn sie hoch oben über der Ellenbogenbeuge entspringt und subcutan verläuft, eine nicht ganz seltene Varietät. So entstehen die früher hier nicht seltenen, jetzt freilich kaum mehr vorkommenden Fälle von *Aneurysma arterioso-venosum* oder *A. varicosum,* wobei in den aneurysmatischen Sack gleichzeitig Arterie und Vene einmündet. Der arterielle Druck treibt dann die arterielle Blutwelle durch die Venen des Vorderarmes, und so bildet sich eine Dilatation derselben mit deutlichem Venenpuls aus. Entsteht an der Stelle der Verletzung eine unmittelbare Communication zwischen Arterie und Vene, ohne dass es zur Ausbildung eines aneurysmatischen Sackes kommt, so strömt das arterielle Blut direct in die Vene ein, und die Ektasie der Venen des Vorderarmes mit gleichzeitiger Pulsation ist dann das einzige Zeichen der Verletzung. Diesen Zustand hat man als *Varix aneurysmaticus* bezeichnet. Nicht immer geht der Varix aneurysmaticus aus einer Verletzung hervor; er kann auch durch andere noch nicht hinlänglich bekannte Vorgänge entstehen, vielleicht durch Atrophie der Wandungen zweier benachbarter Gefässe, einer Arterie und einer Vene. Der Varix aneurysmaticus kann ebenso wie das Aneurysma varicosum durch Unterbindung sicher geheilt werden. Man ligirt Arterie und Vene oberhalb und unterhalb der Communicationsstelle oder aber des aneurysmatischen Sackes und exstirpirt den

Sack oder die communicirende Stelle. Jedes andere Verfahren, die digitale Compression, die einfache Continuitätsunterbindung der A. brachialis u. s. w. (Allg. Thl. Cap. 25), ist unsicher im Erfolge. Auch bei den *gewöhnlichen traumatischen Aneurysmen* im Gebiete der A. brachialis ist die Exstirpation des aneurysmatischen Sackes, nachdem die Arterie ober- und unterhalb in die Ligatur gefasst wurde, das zuverlässigste Verfahren.

Ausser den traumatischen Aneurysmen kommen an den Arterien des Vorderarmes in seltenen Fällen *cirsoide Aneurysmen* (§ 18) zur Entwickelung. Solche Fälle sind von Breschet und Stromeyer beobachtet worden. Die Verbindungen zwischen Venen und Arterien, welche Krause in dem von Stromeyer amputirten Falle am Präparate nachwies, konnte C. Hueter auch in einem Falle am Lebenden erkennen. Mithin scheinen diese cirsoiden Aneurysmen sich an den Varix aneurysmaticus anzuschliessen. Ueber ihre Entstehung ist nur so viel bekannt, dass sie von Quetschungen des Vorderarmes ausgehen können. Ihre bedeutendste Entwickelung zeigen sie übrigens an den Gefässen der Mittelhand.

§ 396. Die Unterbindung der A. brachialis in der Continuität. Operationen an den Armnerven.

Die Indicationen zur Continuitätsunterbindung der A. brachialis werden wir zum Theil bei den Verletzungen der Arterien in der Hohlhand (§ 413) noch kennen lernen, zum Theil werden sie, nämlich die durch Aneurysmen, schon in § 395 festgestellt. Die A. brachialis kann an jeder Stelle ihres Verlaufes unterbunden werden, wie sie durch eine Verletzung oder ein Aneurysma vorgeschrieben wird, doch sind es vorwiegend zwei Punkte, an welchen das Gefäss besonders zugänglich ist. Wir beschreiben diese beiden Unterbindungen, wie sie auch bei den Uebungen an der Leiche vorgenommen werden. Mit geringer Abänderung wird man nach den aufgestellten Regeln die Arterie an jeder anderen Stelle aufsuchen und unterbinden können.

Zur Unterbindung der A. brachialis in der Mitte des Oberarmes führt man einen Längsschnitt von 5—7 Cm. Länge auf den Innenrand des M. biceps brachii. Die Fascia brachii wird in derselben Linie getrennt. Man legt nun die innersten Fasern des M. biceps frei und findet dicht an denselben angelagert den dicken Strang des *N. medianus*. Der Nerv wird mit einem stumpfen Haken nach innen geschoben, und die von ihm bedeckte A. brachialis tritt frei zu Tage. Vena brachialis und N. ulnaris liegen weiter nach innen auf dem Ligam. intermusculare, welches den M. biceps von dem inneren Theile des M. triceps abgrenzt. Sie bleiben unberührt, wenn man sich genau an den inneren Muskelrand des M. biceps hält.

Eine besondere Schwierigkeit kann der hohe Ursprung der Art. radialis aus der Art. axillaris oder aus dem obersten Drittel der Art. brachialis mit sich bringen. Bei dieser Abnormität, welche unter allen Varianten im Verlaufe grosser Arterien am häufigsten vorkommt, trifft man bei dem Versuche, die A. brachialis freizulegen, zuerst auf die kleinere und stets oberflächlicher gelegene A. radialis. Es könnte diese nun leicht für die Art. brachialis gehalten und mit ihrer Unterbindung die Operation als vollendet betrachtet werden. Gegen einen solchen recht unangenehmen Irrthum, welcher die definitive Blutstillung natürlich illusorisch machen würde, schützt die Prüfung der Grösse der gefundenen Arterie im Verhältniss zur Entwickelung des ganzen Körpers. Entsteht hierbei der Verdacht, die unterbundene Arterie könne etwa nur eine A. radialis sein, so präparire man hinter ihr in die Tiefe bis auf das Ligam. intermusculare und wird sich dann überzeugen, ob nur die eine schon unterbundene Arterie vorhanden ist, oder ob man noch die eigentliche A. brachialis zu ligiren hat.

Die Unterbindung der A. brachialis in der Ellenbogenbeuge verlangt wiederum einen Schnitt am Innenrande des M. biceps, der sich jedoch, dem untersten Drittel dieses Muskels folgend, etwas nach aussen, bis gegen die Mitte zwischen beiden Vorderarmknochen wendet und, wie die Sehne des M. biceps selbst, in flachem, nach innen convexem Bogen verläuft (Fig. 276). Während die Sehne des M. biceps nach aussen zur Tuberositas radii zieht, tritt die A. brachialis in die Mitte zwischen beide Vorderarmknochen, um sich hier in A. radialis und ulnaris zu theilen. Der erwähnte Schnitt legt im Unterhautbindegewebe gewöhnlich die V. mediana basilica frei, gerade an der Stelle, an welcher sie zum Aderlass benutzt zu werden pflegte. Nur der Anfänger wird in Gefahr sein, diese Vene für die A. brachialis zu halten. Die Arterie liegt ausnahmslos unter der Fascia cubiti, welche gerade oberhalb der Stelle getrennt werden muss, an welcher sie von der Sehne des M. biceps Verstärkungsfasern erhält. Die Arterie ist unbedeckt von Muskeln; der N. medianus, welcher sie auf ihrem ganzen Verlaufe am Oberarme von vorn her zudeckt, liegt an ihrer inneren (ulnaren) Seite. Bedeutendere Aeste gehen von der A. brachialis hier, dicht oberhalb ihrer Theilung in A. radialis und A. ulnaris, nicht mehr ab. Natürlich kann auch an dieser Stelle der hohe Ursprung der A. radialis Schwierigkeiten für die Unterbindung abgeben.

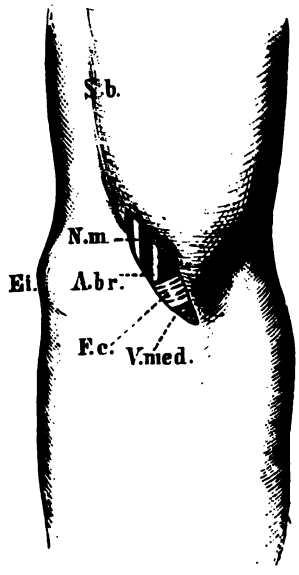

Fig. 276.
Unterbindung der A. brachialis in der Ellenbogenbeuge. S. b. Sulcus bicipitalis int. E i. Epicondylus int. N. m. Nerv. medianus. A. br. A. brachialis. F. c. Fascia cubiti. V. med. Vena mediana.

Während die *Nervennaht* und zwar sowohl die primäre wie die secundäre (Allg. Thl. Cap. 26) bei Verletzungen der grossen Nervenstämme am Oberarme schon eine Reihe recht erfreulicher Resultate aufzuweisen hat, ist das Aufsuchen einzelner Nervenstämme zum Zwecke der *Excision oder der Dehnung* hier selten indicirt. In einem Falle, in welchem nach Schussfractur der Vorderarmknochen und Verletzung des N. ulnaris Trismus und Tetanus auftrat, hat C. Hueter den N. ulnaris in der Mitte des Oberarmes an der Innenseite der A. brachialis aufgesucht und ein Stück des Nerven excidirt, jedoch ohne Erfolg. Die Lage des N. medianus wurde schon bei der Unterbindung der A. brachialis erwähnt. Den N. radialis findet man am Oberarm am Innenrande des M. supinator longus, nahe dem Ursprunge dieses Muskels vom Humerus; weiter oben liegt er hinter dem M. triceps und kann nur mit Durchschneidung dieses Muskels auf der hinteren Periostfläche des Humerus blosgelegt werden. Ueber die Ausmeisselung des N. radialis aus Callusmassen an dieser Stelle vgl. § 391. Bei Neuralgien wird an Stelle der Neurektomie des einen oder anderen Nerven besser *die Dehnung des Plexus brachialis* in der unteren Halsgegend gesetzt werden, deren Methodik § 174 erörtert wurde.

§ 397. Die Entzündungen des Ellenbogengelenkes. (Olecranarthritis.)

Die *traumatische Eiterung* nach perforirenden Wunden, besonders nach *Schusswunden des Ellenbogengelenkes* zeigt die gewöhnlichen Symptome; es kann daher im Ganzen auf die Bemerkungen des Allg. Theiles (Cap. 12) verwiesen

werden. Die Kapselhöhle ist wenig geräumig, mithin die eiternde Fläche nicht besonders gross, doch steht der Eiter, zumal an der Beugefläche des Gelenkes, wo die Sehne des M. brachialis die Kapsel verstärkt, unter hohem Drucke, so dass hohes Fieber die septische Eiterung des Ellenbogengelenkes zu begleiten pflegt. Auch durchbricht die Eiterung ziemlich schnell die Kapsel, um sich dann in dem parasynovialen Bindegewebe als eiterig-phlegmonöse Parasynovitis fortzusetzen. Besonders früh und leicht geschieht das am oberen Theile der Beugeseite des Gelenkes, an welcher dann die Entzündung unter dem M. brachialis und dem M. biceps nach dem Oberarme fortschreitet.

Die *Synovitis granulosa* des Ellenbogengelenkes weicht ebenfalls in keiner Beziehung von den allgemeinen Erscheinungen dieser Krankheit ab, wie sie im Allg. Thl. (§ 103) geschildert wurden. Vorherrschend ist die primär *osteale* Form. Die Entzündungsherde liegen am häufigsten in der Ulna, und zwar der Epiphysenlinie entsprechend in der Nähe des Olecranon, nächstdem im Humerus, in der Regel seitwärts gegen den einen oder anderen Epicondylus hin, am seltensten im Radius; sie sind häufig multipel.

Die Theilnahme des Ellenbogengelenkes am *acuten* wie am *chronischen Gelenkrheumatismus* und an der *Arthritis deformans* bietet nichts erheblich Interessantes. Bemerkenswerth aber ist, dass *syphilitische Gelenkentzündungen* am Ellenbogen relativ häufiger beobachtet werden, als an anderen Gelenken. Sie kommen besonders bei Kindern in den ersten Lebensjahren unter dem Einflusse der Syphilis congenita zur Entwickelung.

Was die *Prognose* der Ellenbogengelenkentzündung betrifft, so drängt bei traumatischer Eiterung sowohl, wie bei Synovitis granulosa die Indicatio vitalis zur schnellen Beseitigung der Entzündung, bei der Synovitis granulosa noch besonders deshalb, weil sich aus dieser eine allgemeine Tuberkulose entwickeln kann. Aber auch die functionelle Indication verdient volle Berücksichtigung, weil womöglich ein bewegliches Gelenk erhalten werden soll. Bliebe nach einer schweren Entzündung des Ellenbogengelenkes die Ankylose in Streckstellung zurück, so wäre dieses Resultat, welches am Kniegelenke z. B. geradezu angestrebt wird, ein vollständiger Misserfolg der Behandlung. Bei einer solchen Streckankylose kann der Geheilte weder die Hand zum Gesicht oder Kopf führen, also weder essen, sich waschen und kämmen, noch auch manche gewöhnliche Arbeiten der Hand verrichten, welche ausserhalb des Körpers liegen. So wird z. B. das Schreiben unmöglich, weil die Hand nur in grosser Entfernung vom Auge über das Papier weggeführt werden kann, in einer Entfernung, welche die volle Länge des gestreckten Armes beträgt und für die selbst das normalsichtige Auge zur Ueberwachung der Schriftzüge kaum hinreicht. Man muss sich ferner an den mechanischen Zusammenhang der Bewegungen des Ellenbogen-, des Schulter- und des Handgelenkes erinnern, um zu begreifen, dass jede Störung der Bewegungen des Ellenbogengelenkes die Functionen und die Kraftentwickelung des ganzen Armes schwer schädigt. Abgesehen von den speciellen Aufgaben, welche jeder einzelne Fall uns stellen wird, indem der eine Kranke in erster Linie die Erhaltung der Schreibfähigkeit, der andere dagegen die Fähigkeit zu groben mechanischen Arbeiten fordert, dürfen wir es als die Hauptaufgabe der Therapie betrachten, in dem entzündeten Ellenbogengelenke so viel als möglich von der Excursion der Bewegungen zu retten.

Primäre paraarticuläre Eiterungen am Ellenbogengelenke gehen theils von den am Innenrande des M. biceps gelegenen Cubitallymphdrüsen aus (§ 395), theils von den das Gelenk umlagernden Schleimbeuteln. Von diesen entzündet sich am häufigsten die Bursa mucosa olecrani (§ 395); selten vereitern die unregelmässigen Bursae epicondylicae, welche Gruber bei seinen statistischen Unter-

suchungen über das Vorkommen der Schleimbeutel nur bei einem kleinen Bruchtheile der Leichen fand. Zuweilen bricht auch ein isolirter osteomyelitischer Herd im Humerus, statt in das Gelenk, nach aussen durch und bildet einen paraarticulären Abscess, ganz ähnlich wie wir dies am Kniegelenk noch kennen lernen werden. Von Gelenkeiterungen sind diese paraarticulären Eiterherde durch ihre Lage und ihren beschränkten Umfang sehr wohl zu unterscheiden.

§ 398. Zur Behandlung der Entzündungen des Ellenbogengelenkes. Indicationen zur Resection.

Was die serösen Formen der Ellenbogengelenkentzündung betrifft, so kann bezüglich ihrer Behandlung auf die der viel häufigeren analogen Entzündungen des Kniegelenkes (§§ 475 u. 476) verwiesen werden. Die einfach hyperplasirenden Formen, wie wir dieselben besonders nach Fracturen der benachbarten Knochen beobachten, verlangen in prophylaktischer Beziehung eine richtige Erkenntniss und Behandlung der Fracturen, wie dies schon in den §§ 389—394 hervorgehoben wurde. Partielle Ankylosen, welche sich bei Versäumniss der Behandlung oder trotz derselben entwickeln, sind durch methodische passive Bewegungen, eventuell durch das Redressement in Chloroformnarkose zu bekämpfen. In hartnäckigen Fällen und bei totaler Streckankylose ist die beste Hülfe zur Wiederherstellung der Function in der Resectio cubiti (§ 399) gegeben.

Die *Synovitis granulosa,* die *tuberkulöse Gelenkentzündung,* erfordert im Beginn wie an anderen Gelenken zunächst die Ruhigstellung, am besten in nahezu rechtwinkeliger Beugung. Ob hierzu Schienen- oder Contentivverbände geeigneter sind, hängt von der Anwendung oder Nichtanwendung localer Mittel ab. Werden Armbäder oder Umschläge von Soole verordnet, so lagert man den Arm in Schienen, Blechkapseln, Drahtrinnen oder in eine einfache Mitella; im anderen Falle ist der Gyps- und Wasserglasverband am Platze. Eine locale Behandlung der tuberkulösen Herde mit Jod- und Jodglycerinbepinselungen, mit Injectionen von Carbol- und Arseniklösungen hat, so sehr sich auch einzelne Autoren für das eine oder andere Mittel erwärmt haben, nirgends einen eclatanten, dem Medicament zuzuschreibenden Erfolg gehabt. In zuverlässigere Bahnen gelangt die locale Therapie, sobald sich durch Schwellung und Schmerzhaftigkeit ein isolirter Knochenherd anzeigt oder an einer Stelle Eiter auftritt. Ist das Gelenk hierbei noch intact, so genügt es zuweilen, den tuberkulösen Herd oder Abscess zu eröffnen, auszukratzen, mit 10 % Chlorzinklösung auszureiben oder mit dem Thermokauter auszubrennen. Zeigt sich aber, wie in den meisten Fällen am Ellenbogen, das ganze Gelenk schon ergriffen oder trat die Tuberkulose gleich anfangs als synoviale auf, so muss im *Hinblick auf die functionellen oder vitalen Gefahren einer jeden Synovitis granulosa die Resectio cubiti ausgeführt werden und zwar am besten frühzeitig und total* (§ 401). Ein Zuwarten kann nur die Prognose der Resection verschlechtern, und selbst die Erhaltung des Armes in Frage stellen, der der *Amputation* verfällt, sobald im weiteren Verlaufe auch an anderen Körperstellen, insbesondere in den Lungen Tuberkelherde entstanden sind, oder das Schwinden der Kräfte eine Ausheilung der Resectionswunde nicht mehr erwarten lässt.

Die *Synovitis suppurativa,* insbesondere die *traumatische,* wie sie in Verbindung mit eiteriger Osteomyelitis und Periostitis nach Schussverletzungen auftritt, indicirt in der Regel die *Resection. Der Arthrotomie und Drainage* kann hier eine hervorragende Wirkung nicht zugeschrieben werden, weil die buchtige Synovialhöhle keine solche Anwendung von Drainröhren gestattet, dass die Entzündungsproducte frei abfliessen und Berieselungen der ganzen Synovialhöhle

mit antiseptischen Flüssigkeiten gesichert werden könnten. Man müsste an der Beugeseite des Gelenkes ein Drainrohr so durchziehen, dass seine Enden an der Vorderfläche beider Epicondylen ausmünden; ein zweites müsste oberhalb der Spitze des Olecranon unter der Sehne des M. triceps durchgeführt werden. Und auch dann wäre der Abfluss der Wundsecrete kein vollkommen freier. Hierzu kommt, dass die Dauer der Heilung durch die Resection erheblich abgekürzt werden kann und das functionelle Resultat ein weit besseres ist, als nach einer langwierigen, streng conservativen Behandlung.

Der hohe Werth der Resection als antipyretischer Operation macht es zur Pflicht, bei Schussfracturen des Ellenbogengelenkes auch *intermediär*, d. h. im Stadium der Blutzersetzung und Jauchung, am 2.—5. Tage zu reseciren. Die statistischen Nachrichten früherer Zeit, aus welchen eine höhere Sterblichkeit der intermediären Ellenbogenresectionen resultirt, dürfen uns keineswegs beirren; denn erst die antiseptische Ausführung und Nachbehandlung der Operation sichert ihre antipyretischen Erfolge, welche früher nicht erzielt werden konnten. Aber auch in functioneller Beziehung empfiehlt es sich nicht, zur Resection die secundäre Periode des Wundverlaufes, die der Eiterung, abzuwarten. Allerdings ist die Ablösung des Periostes leichter, wenn man erst 14 Tage nach der Verletzung operirt, nachdem die Eiterung zur Verdickung und Lockerung der Periostschichten geführt hat. Aber auch schon am 5. Tage ist das Periost hinreichend durchfeuchtet und gelockert, um ohne Schwierigkeiten abgelöst werden zu können, und anderseits hat in dieser Zeit die paraarticuläre Entzündung noch nicht solche Fortschritte gemacht, dass die narbige Schrumpfung der Sehnenscheiden, des paratendinösen und paramusculären Bindegewebes unausbleiblich wird. Man erzielt daher durch frühe Ausführung der Resection bessere functionelle Erfolge. Diese Schlussfolgerungen zu Gunsten der intermediären Ellenbogenresection werden keineswegs durch die Statistik Gurlt's entkräftet, welche auch in den letzten Kriegen eine höhere Sterblichkeit für die intermediären Resectionen, 29,26% gegen 21,59% der primären und 28,48% der secundären ergibt. Denn in jenen Kriegen waren die Chirurgen der intermediären Resection abgeneigt und führten sie nur in den allerschwersten Fällen aus; auch gab die Unkenntniss und unvollkommene Durchführung der Antiseptik den intermediären Operationen überhaupt nicht diejenige Sicherheit in der antipyretischen Wirkung, welche ihnen heutzutage zukommt.

§ 399. Methodik der Resectio cubiti. Der ulnare Längsschnitt nach v. Langenbeck. Der radiale Längsschnitt nach C. Hueter.

Die älteren Schnittführungen zur Freilegung des Gelenkes an der Streckseite, der +-Schnitt (Park), der H-Schnitt (Moreau), der T-Schnitt (Jäger, Liston) u. s. w. sind heutzutage fast vollständig verlassen, weil sie sämmtlich functionell wichtige Weichtheile verletzen. Der einzige Schnitt, welchen dieser Vorwurf nicht trifft, ist der *Längsschnitt*.

Von H. Park bei seinen Operationsversuchen an der Leiche (1781) schon angewendet, wurde er vorwiegend von B. v. Langenbeck ausgebildet und empfohlen. v. Langenbeck führt einen Längsschnitt von etwa 10 Cm. über das Olecranon und den oberen Theil der Ulna und zwar dem Epicondylus int. etwas näher als dem Epicondylus ext., weil die operativen Aufgaben am inneren Abschnitte des Gelenkes schwieriger sind als am äusseren. Theilt man die dicht unter der Haut fühlbare Fläche des Olecranon in drei Längsabschnitte, so fällt der Schnitt zwischen den inneren und mittleren. Auf dem Olecranon dringt das Messer sofort bis auf den Knochen und spaltet die Insertion des Triceps, welche mit Scalpell und Elevatorium in zwei Längsstreifen abgehoben wird. Nun sticht

man die Spitze des Messers am oberen Rande des Olecranon durch die Sehne des M. triceps in die Tiefe, schiebt die Schneide unter dem Muskel bis zur oberen Grenze des Hautschnittes vor und zerlegt, indem man das Scalpell aufrichtet, mit einem glatten Schnitte Sehne und Muskel in zwei Längshälften. Auf diese Weise ist die Durchschneidung oder Zerreissung einer grösseren Menge von Muskel- und Sehnenfasern des Triceps mit Sicherheit zu vermeiden. Jetzt drängt man zunächst die innere Hälfte des Muskels sammt der Sehne, unter Schonung ihres Zusammenhanges mit dem abgelösten Perioste der Ulna und der Fascia antibrachii, gegen den Epicondylus internus hin vom Knochen ab. Der Daumen der linken Hand spannt hierbei die Weichtheile hart am Knochen, während bald das Scalpell mit stets longitudinalen Schnitten, bald das Elevatorium Periost und Kapselinsertion nach innen zu ablöst. Endlich tritt der Epicondylus int. in die Wunde ein und gestattet nun die Abtrennung des Ligam. laterale int. durch einen Schnitt, welcher die spitzige Prominenz des Epicondylus int. fast kreisförmig umgibt. Der N. ulnaris, welcher durch den Daumen der linken Hand ebenfalls aus seiner Rinne auf der hinteren Fläche des Humerus weggeschoben wird, kommt in der Regel gar nicht zu Gesicht; sieht man ihn jedoch, so muss er unter Schonung des umgebenden Bindegewebes vorsichtig nach der Seite gelagert und seine Quetschung oder gar Durchschneidung sorgfältig vermieden werden. Denn *von der Erhaltung des N. ulnaris hängt ein Theil der Fingerbewegungen* (§ 421), *mithin die Gebrauchsfähigkeit der Hand ab,* wenn es auch gelingen mag, durch die paraneurotische Nervennaht (Allg. Thl. Cap. 26) die Nervenenden wieder zu vereinigen und die Leitung herzustellen. Die vollkommene Abtrennung des Ligam. later. int. ist daran zu erkennen, dass sich nun schon die Vorderarmknochen von der Gelenkfläche des Humerus seitlich abhebeln lassen. Es beginnt der zweite Act der Operation, die Ablösung der Weichtheile vom äusseren Condylus. Die Technik ist die gleiche. Auch hier zieht man den M. triceps mit allen Weichtheilen nach aussen und trennt mit längsgerichteten Schnitten die Kapsel von dem äusseren Theile der Trochlea und endlich von der Rotula ab. Nun tritt der Epicondylus ext. in die Wunde ein, von welchem wieder durch kreisförmigen Schnitt das Ligam. laterale ext. dicht am Knochen abgetrennt wird. Jetzt klafft das Gelenk, und es bleibt noch die Aufgabe des dritten Operationsactes, die Knochen sägerecht zu machen und abzusägen. Zunächst wird der Humerus, wenn man sich auf die Entfernung des Gelenkendes beschränken darf, dicht oberhalb der Epicondylen kreisförmig umschnitten und mit der Stichsäge durchsägt. Bei Schussfracturen und verbreiteter Knochenerkrankung ist zuweilen eine ausgedehntere Resection des Humerus geboten. Dann hat man zunächst das Periost mit dem Elevatorium zurückzuschieben und lässt den Humerus so weit aus der Wunde heraustreten, dass er mit der Bogensäge bequem abgetrennt werden kann. An den Vorderarmknochen beschränkt man sich ebenfalls gern auf die Resection der Gelenkenden. Um sie für die Handhabung der Stichsäge frei zu machen, bedarf es nur eines kurzen Schnittes, welcher die obersten, an den Rand des Proc. coronoides sich inserirenden Fasern des M. brachialis int. ablöst. Ist freilich eine ausgedehntere Resection nothwendig, so muss auch hier dem Absägen eine entsprechende Ablösung der Weichtheile mittelst Elevatorium und Scalpell vorausgehen.

C. Hueter und Ollier haben einen *radialen* oder vielmehr *bilateralen Längsschnitt* angegeben, ähnlich wie ihn schon früher (1806) James Jeffray empfohlen hatte. Er soll die Längstrennung der Sehne des M. triceps vermeiden, den N. ulnaris gegen jede Verletzung sicher stellen und die Drainage der Wundhöhle erleichtern.

Nach C. Hueter, welcher seine Schnittführung in ungefähr 40 Operationen erprobte und besonders mit der späteren Functionstüchtigkeit der resecirten Ellen-

bogengelenke sehr zufrieden war, beginnt die Operation mit einem Voracte, einem nur 2 Cm. langen Schnitte am Epicondylus internus, welcher diesen Knochentheil der Länge nach freilegt. Der Schnitt fällt am zweckmässigsten auf die Beugeseite des Epicondylus, um den auf der Streckseite gelegenen N. ulnaris mit Sicherheit zu vermeiden. Die Insertionen des Lig. lateral. int. und der Muskeln, des M. pronator teres, M. flexor carpi rad., M. palmaris longus und M. flex. digit. comm. subl., werden hart am Knochen getrennt, oder wenn möglich, mit dem Perioste vom Epicondylus int. abgelöst. Nun folgt der eigentliche Resectionsschnitt, welcher in der Länge von 8—10 Cm. genau über den Epicondylus ext. und den am freiesten unter der Haut liegenden Theil des Radiusköpfchens hinzieht. In Beugestellung des Armes bildet er einen Winkel, dessen Scheitel gerade dem Epicondylus ext. entspricht. Mit Ausnahme der wenig wichtigen Muskeln, welche das Radiusköpfchen auf der hinteren Fläche bedecken, verletzt dieser Längsschnitt keinen einzigen Muskel. Es folgt nun weiter die Durchtrennung des Ligam. laterale ext. und des als Ligam. annulare radii bezeichneten Theiles desselben, worauf das Radiusköpfchen durch Ablösung der Weichtheile mit dem Elevatorium freigelegt und mit der Stichsäge isolirt abgetragen wird. Hierdurch gewinnt man hinlänglich Raum, um die Insertion der Gelenkkapsel, welche man sich mit dem Zeigefinger der linken Hand anspannt, von dem vorderen und hinteren Rande, zuerst der Rotula dann der Trochlea abzulösen. Dies geschieht theils mit dem geknöpften Messer, theils mit dem Elevatorium. Jetzt kann durch Abduction des Vorderarmes gegen die ulnare Seite hin der Humerus aus dem grossen Längsschnitte sehr bequem herausgedrängt werden, wobei der N. ulnaris von selbst von der hinteren Fläche des Humerus abgleitet. Seine Durchschneidung oder Quetschung wird auf diese Weise sicher und ohne Mühe vermieden. Ist nun auch das Gelenkende des Humerus mit Stich- oder Bogensäge abgetragen, so steht der volle Raum der Höhlenwunde zur Verfügung, um in bequemster Weise die Isolation der Ulna von Periost und Tricepssehne vorzunehmen. Es gelingt sicher und vollständig, das Olecranon zu skeletiren und alle Weichtheile als zusammenhängende Platte abzulösen. Nach dem Absägen der Ulna erfolgt die Irrigation der Wunde; dann wird ein Drainrohr durch die grosse Incisionswunde ein- und durch das Knopfloch an der Stelle des Epicondylus int. ausgeführt. Die letztere kleine Incision dient für sich schon, mehr noch durch das Drainrohr, zum Abflusse der Wundsecrete, so dass die grosse Wunde auf der Aussenseite ohne Nachtheil bis zur Mitte genäht werden kann. Zu der horizontal verlaufenden Drainröhre füge man noch einen kleinen Drain, welcher senkrecht auf die erstere stösst, die Bursa mucosa olecrani durchsetzt und durch ein kleines Knopfloch in der Mitte der hinteren Weichtheilbrücke ausmündet.

Wurde wegen tuberkulöser Ellenbogengelenkentzündung resecirt, so darf man sich mit der Herausnahme der erkrankten Knochen nicht beruhigen. Während die Wunde durch scharfe Doppelhaken weit klaffend gehalten wird, müssen alle granulirenden Kapselpartien mit Schere und Messer abgetragen, die Fisteln und paraarticulären Abscesse ausgeschabt und endlich die ganze Wunde sammt allen Buchten mit einer 10 % Chlorzinklösung sorgfältig ausgerieben werden. Nur eine gründliche Zerstörung aller zugänglichen Tuberkelherde gibt eine gewisse Garantie für die definitive Ausheilung.

P. Vogt (1878) beginnt den doppelseitigen Längsschnitt an der Radialseite und empfiehlt, die Muskel- und Bandinsertionen von den beiden Epicondylen nicht wie gewöhnlich abzupräpariren, sondern die Knochenflächen mit dem Meissel abzuschlagen (vergl. auch Resection des Radiocarpalgelenkes § 426). Auch das Olecranon soll von innen her bis auf die äussere Lamelle ausgemeisselt und auf solche Weise die Insertion des Triceps vollkommen intact erhalten werden.

§ 400. Die Nachbehandlung der Ellenbogenresection.

Die erste Sorge gilt der grossen, buchtigen Weichtheilwunde; sie muss, nachdem sie aseptisch gemacht, nun auch aseptisch verwahrt werden. Man umhüllt zu dem Ende den in nahezu rechtem Winkel stehenden Ellenbogen mit dicken Lagen von Listergaze, aseptischer Watte, Jute oder umgibt ihn mit Sublimatholzwollekissen und befestigt alles mittelst appretirter Gazebinden. Zur Ruhigstellung dienen Pappstreifen oder Holzspäne, welche, zu beiden Seiten oder in Schraubengängen angelegt, von der Schultergegend bis zu den Fingern reichen, so dass auch die Pro- und Supinationsbewegungen der Hand durch Fixation der Mittelhand verhütet werden. Auch der Gypsverband kann Verwendung finden; er wird, nicht allzu massig, über den aseptischen Verband angelegt und lässt die Ellenbogengegend hinten frei. Weniger sicher ruht der Arm in Schienen und in der Suspension; indessen macht bei ausgedehnter Weichtheilverletzung das rasche und häufige Durchschlagen des Wundsecretes diese Lagerung auf Schienen zuweilen nothwendig. Man bedient sich dann der Esmarch'schen Schiene (Fig. 277) oder anderer Apparate, wie sie von R. v. Volkmann (Suspensionsschiene), Hodgen, Butcher, Heath u. A. angegeben worden sind. Nachdem der Verband voll-



Fig. 277.
Esmarch's Schiene für die Nachbehandlung der Ellenbogenresection.

endet, lässt man den inzwischen aus der Narkose erwachten Kranken einige Streckbewegungen mit den Fingern ausführen. Da die Streckung der beiden Vorderphalangen der Finger von der Innervation des N. ulnaris abhängig ist (§ 421), so überzeugt man sich durch die Ausführbarkeit dieser Bewegungen von dem unversehrten Zustande des N. ulnaris.

Die ersten 4—6 Wochen wird die Resectionswunde, wie jede andere, nach den Grundsätzen der aseptischen Verbandmethode behandelt. Nur das Durchschlagen des Wundsecretes und eine fieberhafte Steigerung der Körpertemperatur, welche immer genau thermometrisch beobachtet werden muss, nöthigt zum Verbandwechsel. Sehr oft können die Resecirten schon nach 4—7 Tagen das Bett verlassen. Die Drainröhren werden bei spärlicher, gutartiger Secretion nach 8 Tagen, bei reichlicher Eiterung je nach Bedürfniss später entfernt. Nachdem kräftige Granulationen die Wunde ausgefüllt haben und die beginnende Vernarbung eine Immobilisation nicht mehr nöthig erscheinen lässt, also im günstigsten Falle nach 4, meist nach 6, zuweilen aber auch, z. B. nach schweren Schussfracturen, erst nach 8—12 Wochen, beginnt *die gymnastische Nachbehandlung.* Täglich bewegt der behandelnde Chirurg ein- bis zweimal die neue Ellenbogenverbindung in den normalen Bahnen des früheren Gelenkes, in Beugung und Streckung, in Pro- und Supination. Bald muss der Operirte selbst mit activen Bewegungen diese Behandlung unterstützen. Die ersten activen Beuge- und Streck-

bewegungen macht er am besten so, dass er den Oberarm im Schultergelenke etwas abducirt und nun den perpendiculär herabhängenden Vorderarm in der Richtung der Beugung und Streckung hin- und herpendeln lässt; denn noch sind die Muskeln unvermögend, die Beugung mit Ueberwindung der Schwere des Armes auszuführen. Dabei muss aber der Kranke angewiesen werden, die Pendelbewegung mit Muskelcontractionen zu unterstützen und über die einfache Pendelexcursion hinaus kräftig weiter zu führen. Zuerst entwickelt sich die Kraft der Beuger, dann die der Strecker, während Pro- und Supination durch das untere Radio-Ulnargelenk noch in ihrer Bahn und Mechanik gesichert, von vornherein auf keine Schwierigkeiten stossen. Glaubt man zu bemerken, dass sich die Kraft der Muskeln in den ersten Wochen dieser gymnastischen Behandlung nicht genügend entwickelt, so ist der constante und später der unterbrochene elektrische Strom zu Hülfe zu nehmen. Es ist oft überraschend, wie schon nach einigen Sitzungen die Contractilität der Muskeln zunimmt; zuweilen freilich muss man die elektrische Behandlung einige Monate hindurch fortsetzen. Dabei dürfen neben den Muskeln, welche das neugebildete Ellenbogengelenk bewegen, auch die des Vorderarmes, der Hand und der Finger nicht vergessen werden. An Hand und Fingern haben sich oft durch den langen Nichtgebrauch Bewegungsstörungen entwickelt, welche theils auf Adhäsionen in den Gelenkkapseln, theils auf Verwachsungen der Sehnen mit den Sehnenscheiden zurückzuführen sind. Passive Bewegungen müssen dann Sehnen und Gelenke mobilisiren, und warme Bäder verbunden mit Elektricität vollenden die active und passive Beweglichkeit.

§ 401. Totale und partielle Resection. Resection bei Ankylose.

Es liegt auf der Hand, dass mit der Grösse der resecirten Knochenstücke die Aussichten auf ein Schlottergelenk steigen, mit der Beschränkung der Resection aber die Chancen einer Verbindung mit festen Bewegungsbahnen wachsen müssen. Was die Beschränkung der Resection betrifft, so kann auch bei ausgedehnten Schussfracturen noch manches geleistet werden, wenn man nur von einer allzu rigorösen Entfernung jedes verletzten Knochenstückes absieht. Zur Beseitigung der Gefahren, welche aus der Gelenkeiterung entspringen, genügt es vollkommen, die Gelenkenden zu reseciren. Finden sich über dieselben hinaus noch Knochensplitter, welche ganz aus ihrer Continuität mit dem Knochenschafte gelöst sind, so soll man sie gewiss, jedoch nach sorgfältigem Abstreifen des Periostes, mit entfernen. Ihr Zurücklassen würde nur zur Verhaltung des Eiters und zur Nekrose der Splitter führen, die Entzündung steigern und die Heilung verzögern. Dagegen ist es ganz überflüssig, die Knochen, so weit Fissuren laufen, abzusägen. Diese Fissuren stören die Heilung durchaus nicht, wenn nur durch die Resectionswunde für genügenden Abfluss des Eiters gesorgt wird. Ebensowenig sollte man bei Resection wegen ausgedehnter Schussfracturen darauf bestehen, dass jeder Knochen mit einer Sägefläche abschliesst. Sehr wohl kann man bei Schrägfracturen im unteren Drittel des Humerus das Gelenkende mit dem nach oben spitzig zulaufenden Fragmente extrahiren, das nach unten gerichtete spitze Bruchende dagegen entweder intact lassen oder aber mit der schneidenden Knochenzange oder der Stichsäge nur an der Spitze etwas kürzen. Dann schliesst nach oben eine Fracturfläche ganz oder theilweise die Wunde ab, aber die Heilung wird hierdurch in keiner Weise beeinträchtigt, während durch Erhaltung eines längeren Knochenstückes die Bildung einer festen Nearthrose weit mehr gesichert ist.

Sollen wir nun, dieses Princip der Erhaltung wenig verletzter Knochentheile verfolgend, nicht womöglich *partielle* Resectionen machen und in dem einen Falle das intacte Gelenkende der Ulna, im anderen das des Radius, oder gar das un-

versehrte Humerusende zurücklassen? *Ist die partielle Resection des Gelenkes der totalen vorzuziehen?* Diese Frage hat nicht allein für die kriegschirurgische Praxis, sondern auch für die Resectionspraxis des Friedens Bedeutung. Was zunächst die Resection nach Schussfracturen betriff, so gibt Gurlt in einer sehr instructiven Statistik über die Endresultate der Ellenbogenresection folgende Antwort: Die Totalresection lieferte unter 196 Fällen 71, d. i. 36,22 % Schlottergelenke, während die partielle unter 122 nur 34, d. i. 27,87 % aufzuweisen hat. Dagegen war die Ankylose um 12,59 % häufiger bei partieller als bei totaler Resection. Wenn wir nun die Ankylose in rechtwinkeliger Beugung für bei weitem functionstüchtiger ansehen müssen, als ein Schlottergelenk, so resultirt, dass in *functioneller Beziehung die partielle Resection bei Schussfracturen keineswegs von der Hand zu weisen ist.* Anders stellt sich die Frage, wenn man die Mortalität berücksichtigt. Hier kann nicht geleugnet werden, dass die totale Resection die Chancen für einen günstigen Ausgang der Operation entschieden erhöht, indem sie, zumal bei intermediärer und secundärer Resection, dem Eiter einen bei weitem freieren und gründlicheren Abfluss verschafft, als die partielle. Wenn gleichwohl in der Gurlt'schen Statistik die partiellen Resectionen des Ellenbogengelenkes eine um 2 % niedrigere Mortalität als die Totalresectionen — 23 % gegen 25 % — liefern, so ist dies zweifellos in der Art der Verletzung begründet, welche bei totaler Resection jedenfalls eine viel schwerere gewesen ist.

Im Gegensatze zur kriegschirurgischen Praxis, in welcher die partielle Resection ihre volle Berechtigung hat, verlangt die *Gelenktuberkulose, wenn es einmal zur Resection kommt, die totale Entfernung aller Gelenkenden.* Wir wissen, dass gerade am Ellenbogengelenke die osteale Tuberkulose weit häufiger ist, als die synoviale, und dass sie vielfach multipel auftritt. Man würde also durch partielle Resection nur zu leicht einen granulirenden Markherd zurücklassen. Auch kann die bei Synovitis granulosa nothwendige Kapselexstirpation nach einer partiellen Resection nur sehr mangelhaft ausgeführt werden. Alles das muss den Eintritt von Recidiven begünstigen, und Jeder, der seine partiell Resecirten längere Zeit beobachten konnte, wird dies durch traurige Erfahrungen bestätigt finden. Zum gleichen Resultate gelangt Gust. Middeldorpf in seiner Statistik der Ellenbogenresectionen (1886). Nach 68 partiellen Resectionen wegen Gelenktuberkulose traten 16 mal (23,53 %) Recidive ein, die weitere Operationen nothwendig machten, während nach 264 Total-Resectionen nur 28 (10,60 %) spätere Ausschabungen, Resectionen oder Amputationen erforderlich waren.

Wer partielle Resectionen ausführen will, wird, wenn er den Humerus zurückzulassen beabsichtigt, am besten v. Langenbeck's Ulnarschnitt, wenn dagegen das Olecranon zurückbleiben soll, am besten den von C. Hueter angegebenen Radialschnitt benutzen. Die Erhaltung des Olecranon kann auch durch die von V. v. Bruns zuerst empfohlene, später von Trendelenburg, Völker u. A. mit gutem Erfolge ausgeführte *temporäre Resection* (§ 388) erzielt werden. Das Olecranon wird hierbei quer durchsägt oder durchmeisselt und nach eventueller Resection des Humerus wieder durch Knochennaht vereinigt.

Bei *fibrösen Ankylosen* von geringer Festigkeit kann die Resection nach den gleichen Regeln ausgeführt werden, welche oben für die Resectio cubiti bei frischen Entzündungen aufgestellt wurden. Feste Ankylosen, und besonders *Synostosen,* lassen ein Abhebeln der Gelenkflächen von einander nicht zu. Hier muss mit der Stichsäge aus den verschmolzenen Knochen ein ganzer Keil herausgenommen werden, welcher die ankylosirten Gelenkflächen in sich trägt. Solche Operationen sind technisch recht schwer und mühsam, doch wird man von den Längsschnitten nur im Nothfalle absehen dürfen. Der Längsschnitt v. Langenbeck's muss

dann, um die Durchsägung der Knochen zu erleichtern, nach oben und unten verlängert werden; besser benutzt man den von Ollier gerade für die Ankylosis cubiti angegebenen *bilateralen Längsschnitt*, dessen ulnarer Theil 3—4 Cm. lang an der inneren Seite, nach innen vom N. ulnaris, dessen radialer 6 Cm. lang an der hinteren-äusseren Seite des Gelenkes verläuft.

§ 402. Statistik der Resectio cubiti. Mortalität; functionelle Resultate.

Die strenge Durchführung aseptischen Operirens und aseptischer Wundbehandlung hat die Sterblichkeit nach Resectio cubiti, soweit sie durch Wundkrankheiten beeinflusst wird, auf ein Minimum heruntergedrückt und wird sie im Frieden auch darauf erhalten. Es haben daher Statistiken aus früherer Zeit, wie die von Saltzmann (1871), welche 1217 Fälle mit einer Mortalität von 18,32 % umfasst, nur historischen Werth. Nicht anders steht es mit den kriegschirurgischen Mortalitätsstatistiken von Otis, Dominik, E. Gurlt, welche das Material des grossen nordamerikanischen Secessionskrieges (Otis, E. Gurlt) und der 4 letzten deutschen Kriege (Dominik, Gurlt) bearbeitet haben. Wenn E. Gurlt bei 1334 Resectionen des Ellenbogengelenkes, welche er aus den 5 genannten Kriegen zusammenstellt, eine Sterblichkeit von 24,59 % findet, so darf man kühn behaupten, dass in kommenden Kriegen civilisirter Völker die Mortalität weit unter diesem Werthe bleiben wird, selbst in Anbetracht der Schwierigkeiten, welche sich im Felde der strengen Handhabung der Aseptik und Antiseptik entgegenstellen. Zugleich wird die Antiseptik in manchen Fällen schwerer Gelenkverletzung die Resection überhaupt überflüssig machen, weil bei vollkommen aseptischem Verlaufe auch ohne Resection ein brauchbares Gelenk gewonnen werden kann.

Leider reicht der Einfluss unserer bis jetzt bekannten und gebräuchlichen Antiseptica nicht weiter, als bis zur Abwehr der unmittelbaren Feinde frischer Wunden, der Noxen der eigentlichen Wundinfectionskrankheiten. Die Tuberkulose, deren locales Auftreten in den Gelenken die häufigste Indication zur Resection im Frieden abgibt, blieb bis jetzt unberührt. Die Mortalität der Ellenbogenresection, soweit sie durch das locale Recidiviren oder das Allgemeinauftreten der Tuberkelnoxe bedingt wird, hat daher gegen früher um kein Haar abgenommen, ja sie scheint sogar zugenommen zu haben. So lieferten vor 1871, also vor allgemeiner Einführung der Aseptik, 490 von Saltzmann zusammengestellte Fälle von Resectio cubiti wegen „*Caries*“ 15,30 % Todesfälle; Gust. Middeldorpf dagegen findet in einer bis 1885 reichenden Zusammenstellung von 163 Fällen, welche von v. Linhart, v. Bergmann, Herm. Maas, Esmarch, Rose, Kappeler wegen Caries resecirt wurden, dass nach 9½ Jahren 19,8 %, also der 5. Theil aller Operirten, die später Amputirten mit eingerechnet, an Tuberkulose zu Grunde gegangen war. Es bleibt eine offene Frage, ob die Steigerung der Mortalität um fast 5 % durch die längere Beobachtungsdauer — im Durchschnitt 9½ Jahre — zu erklären ist, oder aber durch den Umstand, dass unter dem schützenden Einflusse der Antiseptik manches tuberkulöse Ellenbogengelenk noch resecirt wurde, welches früher der Amputation des Oberarmes verfallen war.

Das ideale Resultat der Resection, eine *Nearthrose* mit allen, dem normalen Gelenke eigenthümlichen Bewegungen und Hemmungen, ist am häufigsten von allen Gelenken am Ellenbogen erreicht worden, wie dies anatomische Präparate beweisen, die Doutrelepont, Czerny, Ollier, Weichselbaum, Jagetho beschrieben haben. Diese Präparate stammten sämmtlich von Resecirten, welche erst Jahre nach der Operation und nach langem Gebrauche des neuen Gelenkes anderen Krankheiten erlegen waren. Freilich gehört zur Ausbildung

einer solchen Nearthrose neben der sorgfältigen Nachbehandlung die beständige Uebung und der vielfache Gebrauch des Armes. In der grossen Masse der Ellenbogenresectionen stuft sich dieses Ideal einerseits bis zur knöchernen *Ankylose*, anderseits bis zum *Schlottergelenke* ab. Eine Minderzahl der Resecirten erhält einen zu jeder Beschäftigung brauchbaren Arm, die Mehrzahl muss sich mit einer geringen Beweglichkeit, einer Ankylose in recht- oder spitzwinkeliger Stellung, oder aber mit einem mässigen, activ beweglichen Schlottergelenke begnügen, der Rest endlich hat von der Erhaltung des Armes keinen Vortheil, da die Resection eine Streckankylose lieferte (§ 397) oder ein passives Schlottergelenk (Löffler), dessen Muskelaction erloschen ist. In einer Statistik der Ellenbogenresectionen aus dem deutsch-französischen Kriege (1870/71) rechnet Dominik die zur Arbeit tauglichen Nearthrosen und Ankylosen zusammen und findet 52,8 % gute functionelle Resultate. E. Gurlt (1879) kommt zu einem ungünstigeren Ergebnisse. Er gruppirt 355 Fälle von Resectio cubiti aus den 4 letzten deutschen Kriegen, 1848—51, 1864, 1866, 1870/71, je nach ihren Resultaten in 5 Kategorien: zu der ersten Gruppe, „sehr gute Brauchbarkeit", gehören 5,63 %, zur zweiten, „gute Brauchbarkeit", 23,66 %, zur dritten, „mittelmässige Brauchbarkeit", 53,24 %, zur vierten, „schlechte Function", 14,37 %, endlich zur fünften Gruppe, „der Arm ist ganz unbrauchbar und nur eine Last für den Geheilten", 3,09 % aller Fälle. Hiernach wurde ein gutes functionelles Resultat nur in 29,29 %, ein mittelmässiges in 53,24 %, ein schlechtes in 17,46 % erreicht.

Wesentlich besser sind die Erfolge, welche die Resection wegen Deformitäten, Caries und Verletzungen *im Frieden* liefert, wie das aus den Friedensstatistiken von Giebe-Richter (1884) und Gust. Middeldorpf (1886) hervorgeht. Der letztere berechnet aus 620 Fällen 57,1 % gute Resultate. Auch die Anzahl straffer Gelenkverbindungen ist im Frieden eine grössere, wie im Kriege. Während E. Gurlt in der eben erwähnten Statistik eine straffe Nearthrose in 36,34 %, eine Ankylose in 32,7 %, ein Schlottergelenk in 30,98 % aller Fälle findet, verhalten sich in Middeldorpf's Friedensstatistik, gleichviel aus welchem Grunde resecirt wurde, die Procentsätze der straffen Nearthrosen, der Ankylosen und der Schlottergelenke wie 60 zu 25 zu 15.

Der Ausfall an guten Resultaten in der kriegschirurgischen Statistik hängt indess nicht allein von der grösseren Menge der *Schlottergelenke* ab, ein wesentliches Contingent zu den mittelmässigen und schlechten Functionserfolgen liefern auch die *Versteifung der Hand und Finger* sowie die *traumatische und Inactivitätsparese der Muskeln*. Vieles verschuldet hier die Nachbehandlung, insbesondere die Versäumniss rechtzeitiger passiver und activer Bewegungen, vieles auch die Nachlässigkeit und Indolenz des Resecirten, der es an dem dauernden Gebrauche des Armes fehlen lässt. Zuweilen aber auch sind die schlechten Resultate in der Art der Verletzung begründet. Eine Zertrümmerung der das Gelenk constituirenden Knochen in zahlreiche Fragmente ist immer mit bedeutender Quetschung der Weichtheile complicirt, und es kann schon deshalb durch die Resection kaum ein brauchbarer Arm erzielt werden. Wenn nun zugleich der N. ulnaris von den Fragmenten zerrissen oder direct von dem Projectil durchschossen wurde, so ist damit für die Zukunft eine Insufficienz der Handbewegungen gegeben, an welcher die Resectio cubiti natürlich nichts ändern kann. Auch eine aufsteigende Neuritis (H. Fischer) stört manchmal den Erfolg. Endlich erfordert die Zersplitterung der Knochen zuweilen eine so ausgedehnte Resection, dass sich zwischen Ober- und Vorderarm eine in fester Bahn bewegliche Nearthrose überhaupt nicht bilden kann. Wird hier nicht frühzeitig durch dichtes Annähern und recht- oder spitzwinkelige Stellung der Resectionsenden eine brauchbare Ankylose erstrebt, so vereinigt schliesslich nur ein Cylinder von Weichtheilen die Skeletreste

des Humerus und der Vorderarmknochen, es ist ein Schlottergelenk entstanden. Functionell stellt das jedenfalls einen Misserfolg dar, vital aber immerhin einen Erfolg, denn die Fälle, welche wegen ausgedehnter Zertrümmerung der Knochen eine ausgedehnte Resection erfordern, sind meist der Art, dass die Verletzten nur durch eine eingreifende Operation, entweder durch Resectio cubiti oder durch Amputatio humeri am Leben erhalten werden können. Die Resection ist also, das Resultat mag ausfallen wie es will, *lebensrettend* gewesen. Im Vergleich zum Amputationsstumpfe gewinnt indessen auch das Schlottergelenk noch an Werth, und wenn die Wahl zwischen Amputatio humeri und Resectio cubiti gestellt ist, sollte der Arzt immer der Resection den Vorzug geben. Der künstliche Arm und die künstliche Hand, welche der am Oberarm Amputirte erhält, ersetzt eben nur die Form, nicht aber, oder doch höchst mangelhaft die Function der verlorenen Theile. Bei dem Schlottergelenke dagegen hat der Verletzte immer noch seine eigene Hand und seine Finger. Sieht man freilich die weiche, an Stelle des Ellenbogengelenkes getretene Masse sich wie eine Schlange zusammenziehen, wenn der Geheilte den Vorderarm zu bewegen versucht, so liegt der Gedanke ausserordentlich nahe, dass der kraftlose, schlaffe Arm dem Kranken zur Last sei und von einem künstlichen weit übertroffen werde. Doch kann man hier durch einen einfachen Apparat leicht abhelfen. Eine Hohlschiene für den Ober-, eine zweite für den Vorderarm, beide durch ein Charnier verbunden, dessen Drehpunkt der Axe des früheren Ellenbogengelenkes entspricht, sichern dem Vorderarme eine feste Bahn für seine Bewegungen, und wenn diese auch nicht mit voller Kraft ausgeführt werden können, so bleibt doch die Hand und es bleiben die Finger mit ihrem unnachahmlichen Mechanismus. Auch von diesem mag Einiges zerstört sein, immer aber bleibt bei richtiger Nachbehandlung mehr von ihm übrig, als eine künstliche Hand je wird besitzen können. v. Langenbeck hat zuerst auf den Werth dieser mechanischen Ergänzung des Schlottergelenkes nach Resectio cubiti die Aufmerksamkeit gelenkt und gute Apparate dieser Art construirt. Otis bestätigt diese Erfahrungen, und Bidder hat sich bemüht, in einem Apparate, dessen Stahlschienen mittelst Heftpflasterstreifen an Vorder- und Oberarm fixirt werden, noch mehr die physiologische Mechanik der Ellenbogenbewegungen nachzuahmen.

§ 403. Geschwülste der Ellenbogengegend und ihrer Nachbarschaft.

Von Geschwülsten der Weichtheile müssen die *Lipome* der Schultergegend (§ 382) nochmals erwähnt werden, da sie zuweilen bis zur Insertion des M. deltoides und weiter vorrücken. Ebenso wachsen die dort genannten *Sarkome* der Muskeln, des M. biceps und M. triceps, am Oberarme nach abwärts. Im unteren Drittel des Oberarmes sind diese Geschwülste sehr selten, ebenso im oberen des Vorderarmes.

Die Ellenbogengegend selbst zeichnet sich durch das Vorkommen des *Aneurysma varicosum* und anderer *Aneurysmen der A. brachialis*, sowie durch das *Hygrom des Olecranonschleimbeutels* aus. Die Aneurysmen sind bereits § 395 beschrieben worden, ebenda die Entzündung des Schleimbeutels am Olecranon, aus deren chronischer Form sich das Hygrom entwickelt. Die Hyperplasie der Synovialis führt zu papillären Wucherungen, welche sich zum Theil abschnüren und dann die sogenannten Reiskernkörper, Corpora oryzoidea bilden. Alte Hygrome dieses Schleimbeutels enthalten solche freie Körper oft in grosser Zahl. In einigen Fällen hochgradiger und über den ganzen Körper verbreiteter Arthritis urica (§ 518) fand C. Hueter den Schleimbeutel des Olecranon mit harnsauren Salzen

prall gefüllt und bis zu Taubeneigrösse geschwollen. Auch die an der Beugeseite ziemlich tief gelegene *Bursa des M. biceps* bildet Hygrome, aber sehr viel seltener als die Bursa olecrani. Die freien Gelenkkörper des Ellenbogengelenkes selbst wurden schon § 394 erwähnt.

Seltenere Geschwülste der Ellenbogengegend sind *Myxome* des N. ulnaris, von welchen C. Hueter eines exstirpirte, *Capillarangiome* und *melanotische Hautsarkome*. Ein *Epithelialcarcinom* der Ellenbogengegend beobachtete Esmarch.

Die *cubitalen Lymphdrüsen*, deren entzündliche Anschwellung § 395 erwähnt wurde, zeigen zur eigentlichen Geschwulstbildung, zur Entwickelung scrophulöser Lymphome, Lymphosarkome u. s. w. selten Neigung. Nur bei allgemeiner Syphilis schwellen sie relativ häufig an, und zwar in der Form von kleinen, schmerzlosen Bubonen (§ 286) von der Grösse einer Erbse bis zu der einer Haselnuss. Da die Drüsen nun auch selten Sitz einer gewöhnlichen septischen Lymphadenitis sind, so hat ihre Schwellung für die Diagnose allgemeiner Syphilis einigen Werth, und man befühlt daher besonders diese Cubitallymphdrüsen am Innenrande des unteren Theiles des M. biceps, wenn es gilt, die allgemeine Syphilis diagnostisch festzustellen.

Seltener noch als an den Weichtheilen kommen an den Knochen der Ellenbogengegend Geschwülste vor. *Sarkome* am unteren Ende des Humerus und am oberen Theile der Vorderarmknochen sind sehr selten. v. Langenbeck exstirpirte wegen eines grossen Sarkomes, welches in der Schwangerschaft entstanden war, die ganze Ulna mit gutem Erfolge.

Der *Processus supracondyloideus* ist eine eigenthümliche, congenitale Bildung, welche auch erblich vorkommt (Struthers, P. Vogt). Mehrere Centimeter oberhalb des Epicondylus int. humeri entwickelt sich ein Knochenfortsatz, welcher hakenförmig nach unten gekrümmt ist. Er entspricht einer überzähligen Apophyse. Von ihm entspringt der M. pronator teres; die A. brachialis, sowie die begleitenden Nerven verlaufen hinter dem abnormen Knochenfortsatze (Gruber).

§ 404. Sequestrotomie am Humerus. Amputatio brachii. Exarticulatio cubiti.

Die infectiöse Osteomyelitis ist am Humerus nicht gerade selten und befällt häufiger die obere als die untere Hälfte des Schaftes. Die Sequesterbildung reicht dann oft bis zu der oberen Epiphysenknorpelscheibe, so dass unterhalb der Tubercula eine eiterige Epiphysentrennung stattfindet. Wurde nun die obere Hälfte des Humerusschaftes als Totalsequester entfernt, so kann die etwas anschwellende Form des oberen Diaphysenendes den Verdacht erwecken, als habe man den Schulterkopf mit weggenommen; ein Sägeschnitt durch die ganze Länge des Sequesters von oben nach unten weist das Fehlen des Epiphysenknorpels nach und beweist damit, dass der Kopf in der Cavitas glenoidalis zurückgeblieben ist. Es ist bekannt, dass die erste Schultergelenkresection, welche Ch. White (1768) ausführte, keine echte Gelenkresection, sondern eine solche Decapitation des Humerusschaftes dicht unterhalb des Epiphysenknorpels gewesen ist. *Die Sequestrotomie am Humerus* ist nicht besonders schwierig. Die Fisteln liegen meist an der hinteren Fläche des Oberarmes, fern von den grossen Gefässen, ebenso die Cloaken. Es genügt deshalb, auf die allgemeinen Regeln des Allg. Theiles (Cap. 28) hinzuweisen. Nur ist auf die Schonung des N. radialis, welcher an der hinteren Fläche des Humerus liegt und durch die Sequesterlade etwas verschoben werden kann, dringend zu achten; in der Tiefe darf daher die Dilatation der Fistelgänge nur durch stumpfe Dehnung, nicht mit dem Messer vorgenommen werden. Seltener als die eben beschriebene kommt am Humerus die milde Form der infectiösen Osteo-

myelitis vor, welche Ollier als Périostite albumineuse bezeichnete und die wir am Femur noch genauer kennen lernen werden (§ 477).

An der Ulna wird die Osteomyelitis acuta nur in vereinzelten Fällen beobachtet; noch seltener tritt sie am Radius auf. Dagegen kommt die syphilitische Periostitis und Ostitis an beiden Knochen relativ häufig vor. Besondere Regeln der Sequestrotomie sind für diese Knochen nicht aufzustellen.

Die Amputatio brachii wird am häufigsten durch schwere Verletzungen, besonders durch Zertrümmerungen des Vorderarmes indicirt. In zweiter Linie steht die Knochen- und Gelenktuberkulose des Ellenbogens, Fälle, welche die Resectio cubiti nicht mehr zulassen (§ 398), oder in denen das Recidiv in der Resectionswunde die Spätamputation nothwendig macht. Im § 387 wurde schon erwähnt, dass die Amputatio brachii, wenn sie noch irgendwie ausführbar ist, der Exarticulatio humeri vorgezogen werden muss. Nur Sarkome, auch wenn sie vom unteren Ende des Humerus ausgehen, erfordern stets die Exarticulatio humeri, weil bei der Amputation secundäre Geschwulstknoten im Knochenstumpf zurückbleiben können (§ 489).

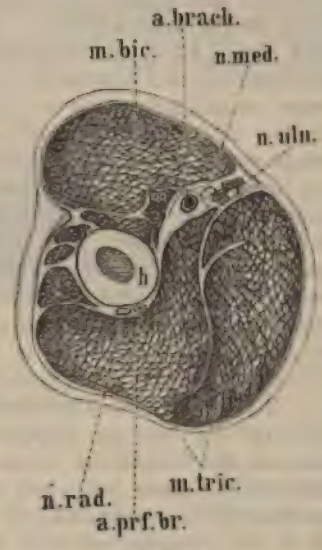

Fig. 278.
Durchschnitt des Oberarmes in seiner Mitte. h Sägefläche des Humerus. m. bic. M. biceps. m. trip. M. triceps. a. brach. A. brachialis. n. med. Nerv. medianus. n. uln. Nerv. ulnaris. a. prf. br. Art. profunda brachii. n. rad. Nerv. radialis.

Die Amputatio brachii ist von allen grösseren Amputationen die einfachste. Der zweizeitige Zirkelschnitt (Allg. Thl. Cap. 29) genügt in den meisten Fällen, doch ist selbstverständlich auch der Lappenschnitt nicht ausgeschlossen, wenn die Ausdehnung der Verletzung auf einer Seite die Lappenbildung auf der anderen vorzeichnet; der Zirkelschnitt würde dann zu viel opfern. Zur Blutabsperrung während der Operation wird die Art. brachialis durch die Hand eines Assistenten entweder in der Achselhöhle gegen das Caput humeri oder an der Innenfläche des Humerus, im Sulcus bicipitis internus, gegen den Knochen angedrückt. An letzterer Stelle kann auch ein Tourniquet benutzt werden (Allg. Thl. Cap. 25). Die Sägefläche des Humerus ist am ganzen Schafte entlang nirgends gross, so dass ein niedriger Weichtheilcylinder oder ein relativ kleiner Lappen genügt, um den Stumpf zu decken. Von den Muskelschichten weichen die äusseren stark zurück, während die inneren, der M. brachialis und die beiden seitlichen Köpfe des M. triceps vom Humerus selbst entspringen und sich wenig zurückziehen. Die letzteren kann man sammt dem Perioste mit dem Elevatorium vom Knochen abheben und nach oben streifen; wird dann abgesägt, so verschliesst ein kleiner Periostlappen die Markhöhle. Vor dem Ansetzen der Säge achte man besonders darauf, dass der dicht am Periost gelegene N. radialis durchschnitten ist, damit er nicht von der Säge durchrissen werde. Zu unterbinden sind die A. brachialis, die Vena brachialis, die A. profunda brachii und die Aeste der A. A. collaterales. Bei Zirkelschnitt vernäht man mittelst senkrechter Naht, so dass die Drainröhren in den oberen und unteren Wundwinkel zu liegen kommen. Die Sterblichkeit nach Amputatio brachii war auch vor Anwendung der Aseptik eine geringe; sie betrug im amerikanischen Secessionskriege 21,4 %; heute ist sie auf Null gesunken.

Eine kunstvollere und schwierigere Operation als die Amputatio brachii ist die *Exarticulatio cubiti;* sie wird am besten mittelst Zirkelschnitt ausgeführt, welcher den Vorderarm drei Querfinger, ungefähr 8 Cm., unterhalb der Gelenkspalte umkreist. Eine so grosse Hautmanschette ist zur Stumpfbedeckung unbedingt nothwendig, weil die Haut, besonders an der Beugeseite des Gelenkes, stark zurückweicht. Dieses Zurückweichen erleichtert den weiteren Verlauf der Operation. Wenige Schnitte lösen die Verbindungen der Haut mit der Fascie; dann trennt man mit schräg nach oben gerichteter Messerschneide die Muskeln an der Beugeseite und dringt so in das Gelenk ein. Nun werden die beiden Seitenbänder durchschnitten, und nachdem die Vorderarmknochen durch Ueberstreckung nach hinten abgehebelt wurden, löst man das Olecranon aus der sehnigen Hülle des M. triceps heraus. Dieser Act ist keineswegs so schwer, dass man etwa nöthig hätte, das Olecranon an der Basis abzusägen, wie Dupuytren zur Erleichterung der Operation vorschlug. Hierdurch würde ein Recessus des Gelenkes zurückbleiben, in welchem sich Wundsecrete verhalten könnten. Noch weniger ist der Rath Szymanowski's zu beachten, welcher die Gelenkfläche des Humerus und des Olecranon abzusägen vorschlägt, um dann die Sägefläche des Olecranon auf die des Humerus aufzupflanzen, ähnlich wie bei Pirogoff's Fussamputation die Sägefläche des Calcaneus auf die der Tibia transplantirt wird (§ 547). Hier ist das nur eine Künstelei ohne wesentlichen Zweck. Man unterbindet die A. brachialis und die Aeste des Rete arteriosum cubiti und vereinigt die Haut, entsprechend der Breitenausdehnung der Humerusgelenkfläche, in querer Richtung. Das Hauptdrainrohr liegt demnach quer, doch kann man auch noch ein kurzes senkrechtes Rohr in ein Knopfloch einlegen, welches in die nach hinten gelegene Hautdecke des Olecranon eingeschnitten wird.

Die methodische Ausbildung der Exarticulatio cubiti, von welcher Uhde 67 Fälle aus der Literatur zusammengestellt hat, datirt aus einer Zeit, in der das Absetzen der Gliedmassen in den Gelenkspalten für ungefährlicher galt und es in gewisser Beziehung auch war, als die Amputation in der Continuität. Das Periost wurde nicht durchschnitten, die Markhöhle nicht eröffnet, es kam somit weniger leicht zur eiterigen Periostitis und Osteomyelitis. Für diesen Vortheil nahm man gern die schwierigere Operation und die grössere Wundfläche in den Kauf. Nachdem die Aseptik den Unterschied in der Gefährlichkeit zwischen Exarticulatio cubiti und Amputatio brachii vollständig verwischt hat, handelt es sich heute nur um die functionelle Frage. Nun gibt allerdings die Exarticulatio einen längeren Stumpf, aber dieser gewährt für das Anlegen einer Prothese nur dann Nutzen, wenn auf ein bewegliches Ellenbogengelenk verzichtet wird. Im anderen Falle müsste das künstliche Gelenk weiter nach unten, als normal verlegt werden, der künstliche Arm würde länger als der gesunde. Von diesem Gesichtspunkte aus ist also im Falle der Wahl der einfacheren Amputatio brachii dicht über dem Gelenke der Vorzug zu geben.

Nach Amputatio brachii können, wie nach anderen Amputationen an den zahlreichen dicken Nervenstümpfen *Neurome* entstehen, welche indess gerade am Oberarme relativ häufig schmerzhaft werden. In Betreff derselben ist der Allgemeine Theil (Cap. 26) zu vergleichen. Die Exstirpation dieser Neurome ist nicht schwierig; doch muss die benachbarte A. brachialis geschont werden.

ACHTUNDZWANZIGSTES CAPITEL.

Die Verletzungen und Krankheiten des Handgelenkes, des unteren Theiles des Vorderarmes, der Hand und der Finger.

§ 405. Die Luxation des Handgelenkes. Fractura radii.

Wie wir am Ellenbogen die Reihe der Verletzungen mit der wichtigen Gruppe der Luxationen eröffneten, so mag auch hier die Luxation der Hand im Radiocarpalgelenke, dem Gelenke zwischen Radius und erster Reihe der Handwurzelknochen, vorausgestellt werden, weil die häufigste und deshalb wichtigste Knochenverletzung in der Gegend der Handwurzel, nämlich die Fractura radii oberhalb des Radiocarpalgelenkes, nur aus der luxirenden Bewegung dieses Gelenkes erklärt werden kann.

Fig. 279.
Luxation der Hand auf die Dorsalseite. (Nach Anger.)

Die *Luxationen des Radiocarpalgelenkes* wurden in früherer Zeit für sehr häufig gehalten; man glaubte in vielen Fällen zu beobachten, dass die Hand auf die Dorsalfläche des Radius luxirt sei. Aber es lag ein Irrthum in der Beobachtung, welcher erst durch die Arbeiten von Dupuytren, Lecomte, Colles u. A. als



Fig. 280.
Luxation der Hand auf die Volarseite. (Nach Anger.)

solcher erkannt wurde. Wir wissen jetzt, *dass man dislocirte Fracturen des unteren Radiusendes irriger Weise für Luxationen hielt.* Uebrigens kann das Vorkommen einer wirklichen Luxation des Radiocarpalgelenkes nicht bezweifelt werden, wie es von Dupuytren geschah; nur ist diese Luxation ausserordentlich selten. Voillemier wies am Präparate die Luxation des Handgelenkes nach, und Tillmanns hat aus der gesammten Literatur 24 gut beglaubigte Fälle von Luxation zwischen dem Carpus und den Vorderarmknochen gesammelt, darunter 13 Fälle, in welchen die Hand auf die dorsale, 11, in welchen sie auf

die volare Fläche des Radius luxirt war; nur in 14 Fällen handelte es sich übrigens um eine reine Luxation ohne Fractur. Bei der Luxation auf die Dorsalfläche des Radius müssen beide Processus styloidei, der der Ulna, wie der des Radius, an der Volarfläche deutlich fühlbar sein (Fig. 279), während sie bei Fractura radii mit dorsalwärts dislocirt werden (Fig. 281 a). Die Luxation der Hand auf die Volarfläche zeigt natürlich das umgekehrte Bild, die Proc. styloidei stehen auf dem Dorsum manus (Fig. 280). Da diese Luxationen nur nach Einreissen sämmtlicher Bänder erfolgen können, so wird die Reposition ohne grosse Schwierigkeit durch einfaches Anziehen der Hand gelingen.

Forcirte Drehungen der Hand können die Verbindung des Ulnaköpfchens mit der Cartilago triangularis lockern und eine *Luxation im inneren Radio-Ulnargelenke* zur Folge haben, eine Verletzung, von der Tillmanns aus der Literatur 50 Fälle zusammengestellt hat. Durch Fingerdruck gelingt es leicht, das Ulnaköpfchen von der Dorsalfläche der Hand herab in die anatomische Lage zurückzudrängen, aber schwer ist es, die Reposition dauernd zu erhalten. Man

Fig. 281 a.

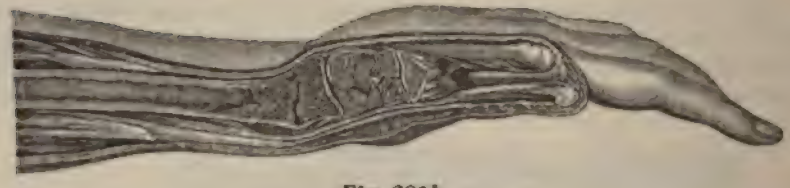

Fig. 281 b.
Fractura radii. (Nach Anger.)

mittelt diejenige Stellung der Hand, eine bald mehr pronirte, bald mehr supinirte aus, in welcher das Capitulum ulnae am wenigsten Neigung hat, in die Luxation zurückzukehren und legt einen Gypsverband an, unter welchem ein Watteballen noch direct auf das luxirte Köpfchen drückt. Die dauernde Dislocation des Capitulum pflegt übrigens keine bedeutenden Functionsstörungen zu veranlassen.

Die Fractur am unteren Ende des Radius, von englischen Chirurgen auch als „Colles' fracture" bezeichnet, nach dem Autor, welcher diese Fractur zuerst beschrieb, bildet nach Goyrand beinahe ein Drittel aller Knochenbrüche. Sie ist in ähnlicher Weise das Aequivalent für die Handgelenkluxation, wie die Malleolenfracturen dies für die Luxationen der hinteren Fusswurzelgelenke sind (§§ 500 bis 504). Wie wir dort die grössere Festigkeit der Gelenkbänder, die geringere des Knochens an der Bandinsertion als Ursachen von Rissfracturen der Malleolen kennen lernen werden, so reisst hier ein sehr breites Band den Knochen in seiner ganzen Quere ab, weil er an der Bandinsertion eine geringere Cohärenz besitzt,

als das Band selbst. Diese Mechanik wurde von Lecomte durch Leichenversuche festgestellt. Das schuldige Band ist das Ligamentum carpi volare profund. Wäre es nicht so massig und so fest gewebt, so würden die Luxationen des Radiocarpalgelenkes gewiss sehr häufig sein. Die luxirende Bewegung, welche auf die Handwurzel in der Regel einwirkt, ist die dorsale Flexion, wenn bei dem Vorwärtsfallen des Körpers die vorgestreckte Hand den Fall aufzuhalten sucht. Dann reisst das Band an seiner Insertionsstelle das Gelenkende des Radius 2—3 Cm. oberhalb der Gelenkfläche ab, und die fortgesetzte Dorsalflexion dislocirt die Hand sammt dem Radiusfragmente auf die Streckseite des Vorderarmes (Fig. 281 a und b). So entsteht ein Bild, welches leicht mit der Luxation der Hand auf das Dorsum antibrachii verwechselt werden könnte. Die Fracturlinie verläuft zuweilen ziemlich rein in querer Richtung, häufig aber auch in schräger, und zwar von der Volarseite gegen die Dorsalseite ansteigend, so dass die dorsale Fläche des abgerissenen Fragmentes etwas länger ist als die volare.

Ausser der erwähnten Dislocation der Hand sammt Bruchstück des Radius nach der Dorsalseite kommt in der Regel auch noch eine Verschiebung im Sinne der radialen Abduction zu Stande. Sie manifestirt sich dadurch, dass der Daumenrand mit dem Radialcontour des Vorderarmes einen stumpfen Winkel bildet, dessen Scheitel ulnarwärts gerichtet ist. Diese Dislocation hängt von der Richtung der verletzenden Gewalt ab und fehlt in vielen Fällen; ist sie aber vorhanden, so bildet das Capitulum ulnae eine deutliche Hervorragung. Ueber die Fractur des Proc. styloides ulnae, welche zugleich mit dieser Dislocation erfolgen kann, ist § 407 zu vergleichen.

Bei bedeutendem Bluterguss kann es schwer sein, die Dislocation der Radiusfractur mit dem Auge zu erkennen. Dann muss die Palpation eintreten und findet, nachdem das Blut durch Fingerdruck verdrängt wurde, die Kanten der dislocirten Bruchflächen, deren eine, die dorsale Kante des unteren Bruchstückes, unter den Streckmuskeln auf der Dorsalfläche, deren andere, die volare des oberen Bruchstückes, unter den Beugemuskeln auf der Volarfläche des Vorderarmes, die letztere weniger deutlich als die erstere zu betasten ist. Es gibt indess auch Fracturen am unteren Radiusende ohne erkennbare Dislocation; dann handelt es sich entweder um eine einfache Infraction oder eine Verkeilung der Fragmente. Der Bruchschmerz, 2—3 Cm. oberhalb der Gelenklinie, ist hier die einzige Erscheinung, welche auf eine Fractur hinweist; sie muss ausreichen zur Diagnose. Im zweifelhaften Falle thut man immer gut, die Behandlung der Fractur einzuleiten. Gegen die Verwechselung mit Luxation der Hand dorsalwärts schützt einmal die Seltenheit der letzteren, die Häufigkeit der ersteren Verletzung, sodann das oben erwähnte Verhalten der Proc. styloidei.

Die Fractur des unteren Radiusendes hinterlässt bei richtiger Behandlung (§ 406) keine wesentlichen Störungen der Function und heilt durch Callus im Verlaufe von ungefähr vier Wochen. Mangelhafte Reposition der Fragmente aber, mangelhafte Retention in schlecht immobilisirenden Verbänden, zu lange dauernde Ruhigstellung und Versäumniss passiver Bewegungen können recht unangenehme Störungen in der Beweglichkeit der Hand zurücklassen. Es entwickeln sich dann leicht bedeutende Callusmassen, und die junge Knochensubstanz wuchert zwischen die Sehnenscheiden, während in diesen adhäsive Entzündungsprocesse verlaufen. Das Resultat kann dasselbe sein wie bei schweren Handgelenkentzündungen: völlige Unbeweglichkeit der Hand und der Finger.

Das dorsale Band, welches die Handwurzelgelenke überzieht, zeigt eine ähnliche Festigkeit, wie das volare und würde, wie dies Linhart durch Leichenversuche dargethan hat, bei gewaltsamer volarer Flexion eher zu einem Abriss des unteren Radiusendes als zur Luxation führen. Doch sind Verletzungen durch

forcirte Volarflexion recht selten. Die Dislocation der Hand und des unteren Bruchstückes müsste, nach der Art der einwirkenden Gewalt, gegen die volare Fläche des Vorderarmes hin stattfinden. Bardeleben beobachtete in drei Fällen eine *Fractura ulnae* nach Auffallen auf die Dorsalfläche der Hand.

§ 406. Behandlung der Fractura radii.

Die Reposition der dislocirten Fractur muss mit grosser Sorgfalt geschehen, weil eben die Functionen der Hand und der Finger durch das Fortbestehen der Dislocation schwer bedroht sind (§ 405). Man umfasst mit der einen Hand die Hand des Verletzten, als ob man einen kräftigen Händedruck mit ihm wechseln wollte, mit der anderen den Vorderarm oberhalb der Fractur. Nun zieht man die dislocirte Hand in der Längsrichtung kräftig an und benutzt zugleich den Daumen der Hand, welche den Vorderarm zum Zwecke des Gegenzugs umfasst hält, um das dorsalwärts dislocirte untere Bruchstück volarwärts in die normale Stellung zu drängen. Dieses Verfahren ist nicht so schmerzhaft als der Handgriff von Bonnet, welcher in einer kräftigen Volarflexion der Hand besteht. Die erzielte Stellung der Fragmente wird dadurch erhalten, dass die eine Hand, welche den Vorderarm umfasste, nunmehr gegen den Ellenbogen gleitet, die andere dagegen, welche die dislocirte Hand anzog, etwas gegen die Finger geschoben wird; so ist der Raum für das Anlegen des Gypsverbandes gewonnen, bis zu dessen Vollendung und Erhärtung der Zug beider Hände fortwirken muss. Der Gypsverband umfasst mit den Touren der Spica manus die Mittelhand und Handwurzel, sowie durch die Fascia antibrachii den ganzen Vorderarm bis zum Ellenbogen; auch kann man den Ellenbogen in rechtwinkelig gebeugter Stellung in den Verband aufnehmen. Die Stelle der Fractur muss durch eine Lage Watte gegen den Druck des Verbandes geschützt werden. Die Hand soll in der Mitte zwischen den Extremen der Pronation und Supination, d. h. so stehen, dass die Vola, wenn nun der Vorderarm in die Mitella (§ 370, Fig. 259) gelegt wird, der vorderen Bauchwand parallel steht. Eine starke Dislocation der Fragmente erfordert nach 10—14 Tagen den Wechsel des Gypsverbandes, damit bei dieser Gelegenheit eine etwa noch vorhandene Verschiebung rechtzeitig erkannt und beseitigt werden kann. Leisten die Muskeln bei der Reposition zu viel Widerstand, so ist die Anwendung der Narkose zulässig. Bei fehlender Dislocation genügt das Anlegen eines Pappwatteverbandes von ähnlicher Ausdehnung, wie sie oben für den Gypsverband vorgeschrieben wurde.

Vor der Einführung des Gypsverbandes benutzte man *gepolsterte Dorsalschienen*, an welche die dislocirten Fragmente durch Bindentouren angezogen werden, oder *volare Schienen mit winkelig abgebogenem Vordertheile für die Hand*, um ihre radial abducirte Stellung in eine ulnar abducirte überzuführen. Die letzteren wurden wegen ihres geknickten vorderen Endes, welches dem Griffe einer Pistole entspricht, auch als *Pistolenschienen* (Dupuytren, Nélaton) bezeichnet. Die Schienen fixiren weniger sicher als der Gypsverband, sind aber in den ersten Tagen zuweilen ganz brauchbar, wenn ein starker Bluterguss das Anlegen des Contentivverbandes noch verbietet.

Nach Entfernung des Verbandes, bei Kindern 3, bei Erwachsenen 4 Wochen nach der Verletzung, muss nun für die Wiederherstellung der Gelenkfunctionen gesorgt werden, zumal bei älteren Leuten, deren Hand- und Fingerbewegungen sehr gefährdet sind. Das wichtigste bei dieser Nachbehandlung sind die *passiven Bewegungen im Handgelenke und an den Fingern*, besonders das methodische Beugen der Finger, welches den Verwachsungen der Sehnen mit den Sehnenscheiden an der Handwurzel entgegenarbeiten und etwa schon vorhandene Adhä-

sionen dehnen und beseitigen soll. Diese Bewegungen werden am besten vorgenommen, nachdem eben ein warmes Handbad von der Dauer einer Viertelstunde vorausgegangen ist. Die elektrische Behandlung kann zur Kräftigung der Muskeln am Vorderarme empfohlen werden. Eine besondere Form der Behinderung in der Pronation und Supination siehe § 407.

§ 407. Fractura antibrachii. Fractura ulnae.

Die Fractur beider Vorderarmknochen ist weniger häufig als die am Gelenkende des Radius. Entsteht sie wie diese durch Fall auf die ausgestreckte Hand, so liegt sie entweder nur um weniges höher oder erstreckt sich bis zur Grenze des unteren und mittleren Drittels des Vorderarmes. Man beobachtet diesen indirecten Bruch besonders im kindlichen Alter, wo die weiche, elastische Beschaffenheit des unteren Radiusendes den Rissbruch dieser Epiphyse nur selten zu Stande kommen lässt. Oft handelt es sich nur um eine *Infraction*. Höher nach oben, im mittleren und oberen Drittel des Vorderarmes, werden die Fracturen beider Vorderarmknochen immer seltener und entstehen hier meist durch directe Gewalt. Die Dislocation entspricht in der Regel der normalen Krümmung beider Vorderarmknochen; sie sind also gegen die Volarseite hin winkelig eingeknickt. Die Diagnose unterliegt keiner besonderen Schwierigkeit. Die Reposition wird mit beiden Händen ausgeführt, von welchen die eine den Vorderarm oberhalb, die andere unterhalb der Bruchlinie umfasst. Bei Infractionen muss man oft die eingeknickten Knochen durch weiteres Biegen erst vollends durchbrechen, bevor die Einrichtung möglich wird. Die sorgfältige Reposition der Fragmente ist vor allem deshalb nothwendig, weil sonst leicht eine Heilung eintreten könnte, bei welcher die beiden unteren Bruckstücke in pronirter, die beiden oberen in supinirter Stellung und umgekehrt stehen; dass hieraus ein schweres Hinderniss für die Pro- und Supinationsbewegungen resultirt, liegt auf der Hand (B. Schmidt). v. Volkmann beobachtete, dass nach mangelhafter Reposition und Retention der Fragmente das straff vernarbte und theilweise verknöcherte Ligam. interosseum zum Hinderniss für Pro- und Supination wurde. Die Contentiv- und Schienenverbände, welche nach Einrichtung der Fractur angelegt werden, müssen von den Fingern bis über das Ellenbogengelenk hinausreichen; auf diese Weise verhindert man am besten die Pro- und Supinationsbewegungen, welche nothwendig die Wiederverschiebung der Bruchstücke zur Folge haben. Die Stellung der Hand ist die gleiche, wie bei dem Verbande der Radiusfractur am carpalen Gelenkende (§ 406), sie hält also die Mitte zwischen extremer Pronation und extremer Supination. Es bedarf dann nicht der *graduirten Compressen*, welche man früher auf der Streck- und Beugeseite des Vorderarmes zwischen Radius und Ulna einzulegen empfahl, um die Verwachsung nichtzusammengehöriger Fragmente oder die Verknöcherung des Ligam. interosseum zu verhüten. Wurde die Fractur des Vorderarmes regelrecht behandelt, so ist ihre functionelle Prognose im Allgemeinen besser als die der eben genannten, weil hier die Scheiden der Streck- und Beugesehnen an der Handwurzel unberührt bleiben. Auch sind bei der grösseren Entfernung der Vorderarmknochen von einander hemmende Callusbrücken weniger zu besorgen.

An der Ulna muss die *Fractur des Processus styloides ulnae* von den Fracturen des Ulnaschaftes getrennt werden. Die erstere ist eine nicht so seltene Begleiterscheinung der typischen Fractur des unteren Radiusendes, besonders dann, wenn bei deren Entstehung die Hand in starke Radialabduction gedrängt war (§ 405). Diese Bewegung spannt übermässig das Ligam. laterale ulnare, welches den Proc. styloides umfasst und, da es widerstandsfähiger ist als der Knochen, dessen Spitze abreisst. Bei der Heilung der Fractur bleibt, wie Präparate lehren,

zuweilen die Callusbildung aus, weil das Periost durch das gefässlose Gewebe des Bandes vertreten ist. In anderen Fällen hat die Verletzung eine Ankylose im unteren Gelenke zwischen Radius und Ulna zur Folge, welche die Rotation der Hand behindert. v. Lesser (1887) hat in einem solchen Falle mit Erfolg die untere Epiphyse der Ulna resecirt. Durch die Einwirkung eines kantigen Körpers kann der Proc. styloides ulnae auch für sich abgebrochen werden, ohne dass jedoch die Fractur sich anders verhält, als der eben beschriebene Rissbruch.

Die Fracturen des Ulnaschaftes sind fast ausnahmslos die Folgen directer Gewalt und entstehen besonders häufig durch einen Stockschlag, der von dem erhobenen Arme parirt wird — *Parirfracturen der Ulna.* Verschiebung der Bruchstücke ist in der Regel nicht vorhanden. Nur in einzelnen Fällen wird, besonders bei Comminutivfractur, das eine oder andere Fragment ein wenig gegen den Zwischenknochenraum dislocirt. Der unverletzte Radius dient als Schiene für die gebrochene Ulna, er hält ihre Fragmente in richtiger Stellung, die denn auch ziemlich erscheinungslos zu heilen pflegen. Das Anlegen eines leichten Schienenverbandes ist zwar nicht dringend nothwendig, aber doch anzurathen, um den Arm bis zur vollendeten Callusbildung einige Wochen ruhig zu stellen. Ein starker Bluterguss unter der Haut erfordert das Auflegen einer feuchten Carbolplatte, damit die gequetschte Haut vor dem Eindringen von Spaltpilzen geschützt wird.

Die Fracturen des oberen Endes der Ulna, mit Luxation des Radiusköpfchens complicirt, wurden § 390 erwähnt.

§ 408. Verletzungen der Weichtheile am Vorderarm. Complicirte Fracturen.

Während Hautverletzungen dieser Gegend, die nicht tiefer als bis zur Fascia antibrachii reichen, kein besonderes Interesse haben, erhalten Wunden, welche die Fascie durchsetzen und bis auf die Sehnen und Muskeln vordringen, insofern eine besondere Bedeutung, als sich von ihnen aus *eine traumatisch-septische Phlegmone des paramusculären und paratendinösen Bindegewebes* entwickeln kann. Besonders bedenklich werden diese Phlegmonen an der Volarseite, weil hier die zahlreichen Beugemuskeln der Entzündung breiten Raum gewähren. Die eiternde Fläche ist oft so gross und so vielgestaltig, dass die Eiterung durch Incisionen und Drainage nur mühsam und nicht immer mit Erfolg zu bekämpfen ist. Oft reichen die ersten Incisionen und Drainröhren nicht aus; dann müssen durch genaueste Untersuchung die neuen Eiterherde bestimmt, incidirt und drainirt werden. So können zehn Incisionen und mehr an Dorsal- und Volarfläche des Vorderarmes mit ebenso vielen Drains nothwendig werden, um die Eiterung zu beherrschen. Bei diesem energischen Vorgehen denke man wohl daran, dass es sich hier *um die Erhaltung der wichtigen Functionen der Hand und der Finger,* aber auch *um die Erhaltung des Lebens* handelt. Nicht allein die Sehnennekrose, eine Folge andauernder Eiterung im paratendinösen Gewebe, sondern auch die narbige Verlöthung der Sehnen unter einander, ihre Verwachsung mit der Nachbarschaft, das Verkleben der Muskelbäuche gefährden die Uebertragung der Muskelcontractionen auf Hand und Finger und stören das feine Spiel der Finger, welches ohne freies Verschieben jeder einzelnen Sehne unmöglich ist. Das begleitende pyämische Fieber aber gefährdet das Leben. In den „vorantiseptischen" Zeiten der Chirurgie kam es nicht allzu selten vor, dass die Amputation des Oberarmes (§ 404) nöthig wurde, um der phlegmonösen Eiterung zwischen den Muskeln des Vorderarmes Halt zu gebieten und der Entwickelung der Pyämie zuvorzukommen. Auch heute kann wohl noch diese traurige Nothwendigkeit eintreten; aber doch nur in sehr vereinzelten Fällen, denn die aseptische Behandlung frischer Wunden setzt uns durchaus in den Stand, die Eiterung zu verhüten, mindestens in engen Schranken zu halten.

Die quere *Durchschneidung der Sehnen* durch Schnitt oder Hieb, welche besonders am unteren Ende des Vorderarmes, an den dicht unter der Fascie gelegenen Beugesehnen beobachtet wird, erfordert in der frischen Wunde *die Sehnennaht* nach den im Allg. Thl. (Cap. 27) gegebenen Regeln. Wurde die Naht versäumt und heilte die Wunde mit Diastase der Sehnenenden, so kann man, wie dies bei den Durchschneidungen der Beugesehnen an den Fingern und in der Mittelhand genauer beschrieben werden soll, die Sehnennaht noch nachträglich und eventuell unter Anwendung der *Tendoplastik* (§ 412) versuchen.

Zwischen den Beugesehnen, oberhalb des Ligam. carpi volare, liegt der N. medianus in der Mittellinie des Vorderarmes so oberflächlich, dass er selbst ohne gleichzeitige Verletzung der benachbarten Beugesehnen für sich allein durch eine Schnitt- oder Hiebwunde getrennt werden kann. In den meisten Fällen erfolgt freilich *die Durchschneidung des N. medianus* gleichzeitig mit der der anliegenden Sehnen, der Sehne des M. palmaris longus und der Sehnen des M. flexor digitor. comm. sublimis. Die Diagnose ist aus der Lähmung der Sensibilität am ulnaren Rande des Daumens und an der volaren Fläche des Zeige- und Mittelfingers leicht zu erkennen. Man muss dann die Stümpfe des Nerven in der Wunde aufsuchen und die Nervennaht nach den im Allg. Thl. (Cap. 26) gegebenen Regeln ausführen; ihr folgt die Sehnennaht an den durchschnittenen Sehnen. Nur die genaueste aseptische Behandlung der Wunde sichert den Erfolg der Sehnen- und Nervennaht; mit dem Eintritt der Eiterung wird der Erfolg sehr zweifelhaft.

Ueber die Verletzungen und Unterbindungen der grossen Arterien des Vorderarmes ist § 414 zu vergleichen. Die traumatischen Blutergüsse in den Sehnenscheiden, welche das Handgelenk umgeben, werden zusammen mit den Entzündungen derselben Sehnenscheiden in den §§ 415 und 416 Erwähnung finden.

Bei *complicirten Fracturen*, welche übrigens an den Vorderarmknochen ziemlich selten sind, kommt zu der Gefahr der paramusculären Phlegmone die der Knocheneiterung hinzu; doch gelingt unter aseptischer Behandlung fast immer die Erhaltung des Armes. Complicirte Brüche des unteren Endes des Radius indiciren nach Eintritt der Eiterung die Resection des Handgelenkes (§ 426), wie sie in der kriegschirurgischen Praxis nicht so selten zur Ausführung kommt.

§ 409. Die Luxationen an den Gelenken der Handwurzel, an den Metacarpalknochen und an den Fingerphalangen.

Luxationen in der Gelenkverbindung zwischen der ersten und der zweiten Handwurzelreihe, im *Intercarpalgelenke*, treten fast niemals in der Weise auf, dass die ganze zweite Handwurzelreihe auf die Volar- oder Dorsalfläche der ganzen ersten luxirt, vielmehr gleiten nur einzelne Handwurzelknochen aus ihren Verbindungen mit den Nachbarn heraus. Tillmanns hat aus der gesammten Literatur 15 Fälle von Luxationen einzelner Handwurzelknochen gesammelt, fand dagegen nur eine einzige Beobachtung von Luxation der vorderen Handwurzelreihe auf die Dorsalfläche der hinteren (Maisonneuve). Die Luxation eines einzelnen Handwurzelknochens betrifft am häufigsten das Os naviculare, das Os capitatum, das Os multangulum majus und das Os lunatum. Eine besondere anatomische Prädisposition für die isolirte Luxation besitzt das Os capitatum. In dem flachen, mit der Convexität gegen das Dorsum manus gerichteten Gewölbe, welches die Handwurzelknochen bilden, hat das Os capitatum die Rolle eines Schlusssteines, und bei abnormer gewaltsamer Spannung des Gewölbes, z. B. durch Fall auf die flectirte Hand, kann es herausgedrückt werden, so dass es auf die Dorsalfläche der Handwurzel zu stehen kommt. Während die Hand in der Längsaxe angezogen wird, genügt das Niederdrücken des hervorgetretenen Knochens zur Reposition.

Auch hier tritt uns eine Analogie zwischen Hand- und Fusswurzel entgegen; denn wir werden sehen, dass der Schlussstein des Fussgewölbes, der Talus, ebenfalls durch forcirte Bewegungen der Fusswurzel aus seinen Verbindungen gelöst und auf die Dorsalfläche der Fusswurzel luxirt werden kann (§ 505, Schluss).

Weder die entzündlichen, noch die congenitalen Luxationen der Handwurzelgelenke bieten ein besonderes klinisches Interesse dar.

Luxationen zwischen den Metacarpalknochen und den Knochen der zweiten Handwurzelreihe kommen etwas häufiger vor, als die analogen Tarso-Metatarsalluxationen (§ 506). Sie erfolgen bei der geringen Festigkeit der dorsalen Bänder in den meisten Fällen so, dass sich der ganze Metacarpus, oder zwei oder mehrere Ossa metacarpi auf die Dorsalfläche der zweiten Handwurzelreihe stellen. Die Luxation des Os metacarpi I auf die Dorsalfläche des Os multangulum majus beobachtete C. Hueter einige Male. Die Mechanik dieser Luxationen bietet ebensowenig Interessantes als die der Luxationen des Metatarsus. Es handelt sich mit Ausnahme des Gelenkes zwischen Os metacarpi I und Os multangulum majus, welches ein Sattelgelenk ist, um ebene Flächengelenke, deren Festigkeit wesentlich in den Bändern beruht. Nur durch ausgedehnte Zerreissung der Bänder wird die Luxation möglich. Deshalb gibt es aber auch kein Hinderniss für die Reposition, die wie bei einer dislocirten Fractur einfach durch Druck und Zug stattfindet. Da die Knochen wie bei Fracturen oft die Neigung zeigen, in die luxirte Stellung wieder zurückzufedern, so muss die Retention durch genau anliegende Gypsverbände oder andere Contentivverbände gesichert werden, am besten mit Einfügung von Wattepolstern auf das aufsteigende Gelenkende.

Die *Luxationen an den Fingern* sind häufiger als an den Zehen, wenn auch ihre Gesammtzahl nicht sehr gross ist. O. Weber beobachtete auf 198 Fälle von Luxation 20 Luxationen an den Fingern, und Gurlt berechnet aus einer grösseren Anzahl von Luxationen, dass die des Daumens nur 4,88 %, die der übrigen Fingergelenke nur 1,16 % der Gesammtsumme betragen. Da eine grössere Beweglichkeit des Gelenkes und eine grössere Länge des Hebelarmes, an welchem die luxirenden Gewalten angreifen, die Verrenkung begünstigen, so zeichnen sich die Metacarpo-Phalangealgelenke gegenüber den Interphalangealgelenken durch etwas zahlreichere Luxationen aus. Der Daumen ist durch die freie Stellung, welche er gegenüber den anderen Fingern einnimmt, am meisten den luxirenden Gewalten ausgesetzt. Wir stellen daher die *Luxation des Daumens* an die Spitze der Fingerluxationen.

Das Metacarpo-Phalangealgelenk des Daumens kann gewaltsam bis zum Extrem der Beugung, wie bis zu dem der Streckung getrieben werden. Im ersteren Falle aber tritt, ehe Bänder und Knochen die Bewegung hemmen, der ganze Daumen mit dem Daumenballen in Contact und verhindert die Bildung eines Hypomochlion, auf welchem sich die Gelenkflächen von einander abhebeln könnten. Es gibt daher hier so wenig, wie an den übrigen Fingern, eine reguläre Luxation durch Ueberbeugung, sondern nur eine durch *Ueberstreckung*, für welche eben keine Contacthemmung existirt.

Sobald durch eine hyperextendirende Gewalt die Grundphalange des Daumens die Knochenhemmung erreicht hat, bildet sich an der dorsalen Grenze des Capitulum ossis metacarpi I ein Hypomochlion, über welchem sich die Gelenkflächen abhebeln. Die Kapsel wird hierbei an der Beugeseite des Gelenkes forcirt und reisst in der Regel dicht an ihrer Insertion vom volaren Rande des Capitulum ossis metacarpi ab. So bleibt an dem volaren Gelenkflächenrande der Grundphalange ein längeres Stück Kapsel hängen, welches nun den secundären Bewegungen dieses Knochens folgt. Nach dem Gesetze, welches im Allg. Theile (§ 96) erörtert wurde, muss die secundäre Bewegung eine Beugung sein; führt diese die Grundphalange nicht an ihre gewöhnliche Stelle zurück, was einer Distor-

sion im engeren Sinne entsprechen würde, so bleibt die Grundphalange nach der secundären Bewegung auf der Dorsalfläche des Os metacarpi stehen: *Der Daumen ist nach oben, dorsalwärts, luxirt* (Fig. 282). Die Grundphalange steht gestreckt, häufig sogar etwas überstreckt, weil sie die secundäre Bewegung wegen der Spannung der noch erhaltenen dorsalen Kapselreste nicht in die Beugung führen konnte, die Nagelphalange aber ist gebeugt in Folge der Spannung der Beugesehnen. Die beiden luxirten Gelenkflächen, insbesondere die des Os metacarpi, sind durch die Palpation unschwer zu unterscheiden. Nur bei stärkerem Blutextravasate könnte man Schwierigkeiten finden; doch wird man auch unter diesen Verhältnissen noch durch allmäliges Verdrängen des Blutergusses mittelst der Massage die Gelenkflächen der Betastung zugängig machen können. Im Uebrigen orientiren die Stellung des Fingers, die Unmöglichkeit ihn zu beugen, der Mangel der Fractursymptome hinlänglich über das Bestehen der Luxation, und nicht in den Schwierigkeiten der Diagnose, sondern in den eventuellen der Einrichtung (§ 410) liegt das Interesse begründet, welches man diesen Luxationen zugewandt hat.

Dieselbe Luxation durch Ueberstreckung kann an jedem anderen Finger und an jedem Gelenke desselben vorkommen und zeigt ganz ähnliche Symptome, zuweilen sogar die gleichen Repositionsschwierigkeiten.

Aeusserst selten sind Luxationen eines Fingers auf die *Volarfläche des Metacarpusköpfchens* oder einer Phalange auf die Beugeseite der nächst höher gelegenen. Sie können aus dem oben angeführten Grunde niemals durch einfache Ueberbeugung erfolgen, setzen vielmehr bei ausgiebiger Zerreissung der Weichtheile eine Entstehung durch irreguläre secundäre Bewegungen voraus. In einem Falle sah C. Hueter nach Sturz auf den ulnaren Rand der Hand die Grundphalange des kleinen Fingers an die Volarseite des Os metacarpi V luxirt. Die Einrichtung stösst kaum auf Schwierigkeiten, da Kapsel und Haftbänder in grosser Ausdehnung gerissen sind. *Seitliche Luxationen der Fingergelenke*, von welchen Meschede eine Anzahl beschrieben hat, werden fast nur bei grossen Wunden der Haut gesehen. Einen seltenen Fall *subcutaner* radialer Luxation des Daumens im Metacarpophalangeal-Gelenke beobachtete Bessel-Hagen (1888).

Fig. 282.
Luxation des Daumens dorsalwärts (nach Anger).

§ 410. Die Reposition der Daumenluxation.

Die ungünstigen Erfahrungen, welche man bei der Reposition der Daumenluxationen machen kann, wird jeder bestätigen, welcher einige Luxationen dieser

Art beobachtet hat, und es darf nicht Wunder nehmen, dass eine ganze Reihe von Hypothesen entstanden ist über die unerwarteten Schwierigkeiten, welche dieses kleine Gelenk im luxirten Zustande den Repositionsversuchen entgegensetzen kann. Bald sollte es die Spannung der unzerrissenen Ligamenta lateralia, bald die Spannung der beiden Köpfe des M. flexor pollicis brevis, bald die Interposition der Sehne des M. flexor pollicis longus sein, welche die Einrichtung unmöglich machte. Es kann nun nicht in Abrede gestellt werden, dass diese und andere Momente in dem einen oder anderen Falle die Schwierigkeiten der Reposition sehr bedeutend vermehren können. So beobachtete Lücke die Interposition eines Sesambeines, und Waitz berichtet aus der Kieler Klinik zwei Fälle, in welchen die Sehne des M. flexor pollicis longus um den Metacarpus geschlungen war und die Reposition nicht zu Stande kommen liess. Das Haupthinderniss aber liegt, wie man durch Leichenversuche nachweisen kann, *in der Interposition der Kapsel zwischen Grundphalange und Köpfchen des Os metacarpi* (Roser).

Um die luxirte Phalange zu reponiren, muss der Daumen zuerst wieder in die Ueberstreckung zurückgeführt werden, von welcher aus ihn die secundäre Beugung in die luxirte Stellung brachte (Anatom. Repositionsverfahren, Allg. Thl. § 98). Man fasst daher die Phalange mit Daumen und Zeigefinger der einen Hand, während das Os metacarpi I von der anderen Hand fixirt wird, hyperextendirt und drängt zugleich mit dem an der Streckseite liegenden Daumen die Phalange nach vorn; eine Beugung schliesst das Manöver. Auf diese Weise wird auch der interponirte Kapselfetzen am ehesten dem Zuge der Grundphalange folgen und seine Interposition aufgeben können. Wir sagen absichtlich *können* und nicht *müssen*; denn je länger das Kapselstück ist, welches an der Grundphalange hängt, desto leichter wird es den Bewegungen, welche die reponirende Hand des Chirurgen dem Daumen mittheilt, nicht folgen und auf der Gelenkfläche des Capitulum verharren. Dann lassen sich die Gelenkflächen überhaupt nicht coaptiren, oder es zeigt sich zuweilen die merkwürdige Erscheinung, dass durch die physiologische Repositionsmethode oder schon durch einfaches Anziehen am Daumen die Gelenkflächen zwar aufeinander zu stehen kommen, sich aber sofort wieder verlassen, sobald der Zug und Druck der Finger nachlässt. Es liegt hier die Kapsel wie ein elastisches Kissen zwischen den reponirten Gelenkflächen und treibt die Phalange wieder auf das Dorsum des Os metacarpi zurück. Man kann nun in hyperextendirter Stellung des Daumens versuchen, das Kapselstück durch Rotationsbewegungen oder durch Ab- und Adductionen zwischen den Gelenkflächen wegzubringen; misslingt dies, so ist und bleibt die Luxation irreponibel.

Hiernach ist es klar, dass Gewaltmassregeln, welche zur Reposition widerspenstiger Daumenluxationen vorgeschlagen und ausgeführt worden sind, nicht zum Ziele führen können. Man erfand zum Fassen des luxirten Daumens besondere Zangen, unter welchen wir die von Lüer und die von Mathieu nennen; man suchte durch Schleifen und Schlingen, oder durch den Ring von kleinen Schlüsseln den Daumen fest zu fassen, damit nun eine recht bedeutende Gewalt einwirken könne. Alle diese Mittel sind nicht nur vom theoretischen, sondern auch vom praktischen Standpunkte aus zu verwerfen; denn zur Reposition reicht die Kraft der Finger vollkommen aus. Gelingt aber die Einrichtung auf diese Weise nicht, so wird man auch mit den genannten Zangen und anderen Hülfsmitteln nicht zum Ziele kommen. Hier bleibt nur zweierlei übrig: *die aseptische Eröffnung des Gelenkes* und *die Resection.* Die relative Sicherheit der aseptischen Gelenkincision gestattet es jetzt, dass wir nach Eröffnung des Gelenkes das Repositionshinderniss aufsuchen und beseitigen, wie es in den oben angeführten Fällen von Lücke und Waitz geschah. Gelingt dies nicht, so wird

man zur *Decapitation des Köpfchens* schreiten, eine Resection, die wegen ihrer günstigen functionellen Erfolge wohl empfohlen werden darf (§ 428). In Fällen, in welchen die Coaptation der Gelenkflächen zwar vollständig erreicht wurde, die Luxation aber wegen der Kapselinterposition immer wieder recidivirte, hat C. Hueter einen Gypsverband empfohlen, welcher das Os metacarpi und den Finger in reponirter Stellung umfasst. Den Verband lässt man 14 Tage liegen; dann ist in der Regel die Neigung zum Zurückfedern in die luxirte Stellung, wahrscheinlich durch Druckatrophie der interponirten Theile, ziemlich verschwunden. Zur Wiederherstellung der Beweglichkeit des Gelenkes und zwar besonders der Beugung, müssen methodische passive und active Bewegungen geübt werden.

Die Einrichtung der Luxationen durch Ueberstreckung an anderen Fingern unterscheidet sich durch nichts von dem eben beschriebenen Verfahren.

§ 411. Die Fracturen der Metacarpalknochen und Phalangen.

Die *Fracturen der Metacarpalknochen* erfolgen theils durch directe Gewalt, z. B. durch Auffallen schwerer, kantiger Körper auf die Mittelhand, theils indirect durch Sturz auf die geballte Faust. Sie sind als *subcutane* im Ganzen selten und zeigen dann kaum eine Verschiebung der Fragmente; die benachbarten Metacarpalknochen dienen gleichsam als Schienen, welche die Dislocation verhindern. Nur am Os metacarpi I, welches isolirt von den übrigen Metacarpalknochen steht, wäre eine stärkere Dislocation möglich, aber dieses bricht am seltensten, weil es frei beweglich ist und den einwirkenden Gewalten ausweichen kann. In der That sind Fracturen des Os metacarpi I seltener als Luxationen des Daumens. Functionsstörungen pflegen nach Heilung dieser Fracturen nicht zurückzubleiben. Ein Contentivverband um die Mittelhand ist meist unnöthig, er kann durch einige Pappschienen oder selbst durch Heftpflasterstreifen ersetzt werden.

Subcutane Fracturen der Phalangen sind noch seltener als die der Metacarpalknochen; die Kürze und Beweglichkeit der Phalangen erklärt dies zur Genüge. Die kleinen Fragmente sind in der Regel dislocirt, doch lassen sie sich leicht reponiren, schwer aber in reponirter Stellung erhalten. Am besten befestigt man mittelst einer schmalen Gazebinde oder mit Heftpflasterstreifen den gebrochenen Finger an zwei seitliche Schienchen aus Pappe oder Cigarrenkastenholz, oder aber man bandagirt ihn an die Nachbarfinger.

Ganz im Gegensatze zu den subcutanen Fracturen des Metacarpus und der Phalangen sind *complicirte Fracturen* dieser Knochen sehr häufige Verletzungen. Unser Maschinenzeitalter hat ihre Zahl um ein Bedeutendes vermehrt. Sie zeigen so mannigfaltige Verhältnisse, dass eine Schilderung recht schwierig ist. Zuweilen tritt die Verletzung der Weichtheile, zuweilen die der Knochen in den Vordergrund. In Betreff der ersteren Gruppe muss auf § 412 verwiesen werden, was die letztere angeht, so mögen hier noch einige Rathschläge zur Behandlung Platz finden.

Hiebwunden der Knochen an Fingern und Mittelhand, wie sie besonders bei Arbeitern mit dem Beil vorkommen, stellen eine primäre Vereinigung der Knochenwunde in Aussicht. Die Nähte, welche die Weichtheilwunde schliessen, heften durch ihren Zug auch die Knochenwundflächen fest aufeinander. Nur wenn das Gelenkköpfchen eines Metacarpalknochens oder einer Phalange durch den Hieb abgetrennt ist, wird es zweckmässigerweise aus der Wunde herausgenommen. Der Verletzte hat dann gewissermassen eine Resection an sich selbst vollzogen, und die Wunde heilt wie die einer Resection (§ 428). Das Wiederanheilen des Köpfchens ist zwar nicht unmöglich, aber wahrscheinlich würde das Gelenk während

der Callusbildung ankylotisch, und so wäre die Function mehr gefährdet, als wenn man die Verletzung wie eine Resectionswunde behandelt und mit beweglicher Verbindung zum Heilen bringt.

Bei *Splitterbrüchen* müssen zuweilen einzelne Splitter entfernt oder mit der Lüer'schen Zange geglättet werden. Dabei soll man stets das Periost thunlichst zu erhalten suchen, auf dessen Leistungsfähigkeit an den Ossa metacarpi und den Phalangen zuversichtlich zu rechnen ist, insofern durch strenge Aseptik eine Vereiterung der Beinhaut vermieden wird. War es nothwendig, das Periost weithin von den Splittern abzustreifen und diese zu entfernen, so dass ein längerer Periostcylinder zurückbleibt, so ist dieser während der Heilung in ausgespanntem Zustande zu erhalten, damit der neugebildete Knochen die nöthige Länge bekommt. Zu diesem Zwecke empfehlen sich die bei der Behandlung der Phalangenfracturen genannten Gazebinden- und Heftpflasterverbände, welche den verletzten Finger an Schienchen oder an seine Nachbarn befestigen.

Die Verletzung der Knochen allein sollte niemals die Amputation oder Exarticulation des Fingers veranlassen; nur die gleichzeitige Verwundung der Weichtheile und besonders der Sehnen kann den Ausschlag geben. Dabei ist jedoch immer in Erwägung zu ziehen, dass auch ein steifer Finger zuweilen für den Patienten noch Werth hat. So kann ein unbeweglicher Daumen oder Zeigefinger immer noch als Widerlage bei dem Greifen dienen, während der 3., 4. und 5. Finger leichter zu entbehren sind. Auf der anderen Seite ist für manche Beschäftigungen ein unbeweglicher Finger sehr hinderlich. Man gehe daher in den erhaltenden Bestrebungen nicht zu weit und erwäge in jedem einzelnen Falle genau, ob und was man erhalten oder durch Amputation aufopfern soll. Kann voraussichtlich nur *ein unbeweglicher Finger* erhalten werden, so ist es zweckmässig, die Phalangen während der Wundheilung *in leichte Beugung zu stellen;* denn ein gerade gestreckter steifer Finger ist für die meisten Functionen der Hand nicht brauchbar.

§ 412. Die Wunden der Weichtheile an Hand und Fingern.

Sind schon, wie § 411 hervorhob, die Knochenverletzungen dieser Gegend sehr zahlreich und mannigfaltig, so trifft dies in noch höherem Masse für die Wunden der Weichtheile zu. Es ist unmöglich, alle diese Verletzungen genau zu classificiren, wir beschränken uns darauf, einige Fälle von besonders grosser und principieller Bedeutung aus der Gesammtsumme auszusondern und hier zu erörtern.

Stichwunden der Hand und der Finger sind sehr häufig und gewinnen besonderes Interesse, wenn das stechende Instrument, Nadel, Glassplitter, Holzsplitter u. s. w., abbricht und in der Tiefe der Gewebe liegen bleibt. Nadelstücke und Glassplitter heilen, wenn sie zufällig aseptisch waren, in dem Bindegewebe der Volarfläche ein, können aber dadurch lästig werden, dass sie in den nervenreichen Geweben, besonders bei den Greifbewegungen, viel Schmerz verursachen. Holzsplitter sind selten aseptisch und erzeugen deshalb oft schwere Entzündungen. Endlich ist bei Fremdkörpern in der Hand und den Fingern *Trismus* und *Tetanus* (Allg. Thl. Cap. 17) beobachtet worden. *Man sollte deshalb jeden Fremdkörper aus der Hand und den Fingern möglichst bald entfernen*, zu welchem Zwecke die Stichwunden mit dem Messer erweitert werden. Ueber Gefässverletzungen bei solchen Extractionen ist § 413, über die Extraction selbst der Allg. Thl. (Cap. 23) zu vergleichen.

Schnitt- und Hiebwunden der Hand und Finger führen leicht zu Verletzungen der *Gefässe*, *Nerven* und *Sehnen*. Während die Gefässverletzungen eine eigene Erörterung (§ 413) erfordern, mögen betreffs der Nerven- und Sehnen-

wunden wenige Bemerkungen genügen. Einzelne Fingernerven werden nach ihrer Durchschneidung schon deshalb nicht Gegenstand der Nervennaht werden können, weil sie zu fein sind. Dagegen erheischt die Trennung des *N. medianus* in der Mittelhand, nach vorn vom Ligam. carpi volare, ebenso die Nervennaht, wie seine Verletzung am Vorderarme (§ 408). Wichtiger noch in functioneller Beziehung als der N. medianus, welcher an Hand und Fingern wesentlich sensibele Fasern führt, ist der *N. ulnaris*, der sich, nachdem er in das Gebiet der Hand eingetreten ist, in einen oberflächlichen sensibelen und einen tieferen motorischen Ast theilt. Die Durchtrennung dieses motorischen Astes, welcher die M. M. interossei und die M. M. lumbricales innervirt, würde die Bewegungen der Finger in hohem Masse schädigen (über die Lähmungserscheinungen nach Aufhebung der Leitung im N. ulnaris vgl. § 421). Seine tiefe Lage schützt ihn glücklicherweise gegen Verletzungen, und von seiner Behandlung durch Nervennaht ist nichts bekannt; doch wäre bei sicherer Diagnose gewiss das Aufsuchen der Nervenstümpfe und ihre Vereinigung durch die Naht indicirt.

Sehr häufig werden die langen Beuge- und Strecksehnen der Finger durch Stich-, Schnitt- und Hiebwunden getrennt. An den Beugesehnen weichen die Stümpfe in den Scheiden meist stark auseinander; die langen Strecksehnen besitzen dagegen an der Mittelhand und den Fingern, wo sie gerade am oberflächlichsten liegen, statt der Sehnenscheiden ein lockeres paratendinöses Bindegewebe, so dass ihre Stümpfe sich nur wenig zurückziehen. *Bei frischen Schnittwunden der Sehnen sollte die Sehnennaht sofort ausgeführt werden*, und zwar nach den allgemeinen Regeln, welche der Allg. Thl. (Cap. 27) gibt. Man darf sich dabei nicht scheuen, zu diesem Zwecke die Wunde zu erweitern und die Sehnenscheiden weithin zu spalten, um die Stümpfe aufzusuchen. Doch muss dies alles unter den strengsten aseptischen Massregeln geschehen. Bei mangelhafter Aseptik tritt nicht selten Eiterung in den Sehnenscheiden ein, welche mindestens das Verwachsen der Sehnenstümpfe stört, aber auch zur Sehnennekrose, also zur Vernichtung des wichtigen Bewegungsapparates führen kann. In manchen Fällen wird die Sehnennaht versäumt; die Wunde heilt, und erst die deutliche Functionsstörung, z. B. nach Durchschneidung der beiden langen Flexorensehnen die Unfähigkeit, die Finger zu beugen, bestimmt den Kranken, die Hülfe des Fachchirurgen anzurufen. Diese kann in der That noch lange Zeit nachher geleistet werden. Man sucht unter ausgedehnter Eröffnung der Sehnenscheiden die Stümpfe auf, löst sie aus ihren Verwachsungen und näht sie zusammen. Bei diesen Versuchen stellt es sich zuweilen heraus, dass die Sehnenenden durch elastische Verkürzung sehr geschrumpft sind und nicht mehr ohne bedeutende Spannung vereinigt werden können. Hier tritt die *Tendoplastik* hülfreich ein. Man führt an einem oder an beiden Sehnenstümpfen, etwa 2 Cm. vom dem Ende entfernt, einen kleinen Querschnitt bis zur Mitte der Sehnenbreite und von hier einen Längsschnitt bis nahe an das Sehnenende. Der so gebildete Sehnenlappen wird um 180° gedreht, so dass er den Spalt ausfüllt, und nun an den anderen Stumpf angenäht (Fig. 283). Die Ernährungsbrücke des Sehnenlappens liegt nahe an der ehemaligen Schnittfläche. Obgleich die Sehnen ziemlich mangelhaft ernährt sind, so kann doch bei aseptischem Verlaufe diese Combination von Tendoplastik mit Sehnennaht einen guten Erfolg geben.

Fig. 283.
Tendoplastik mit Benutzung eines Sehnenlappens (!), um die Strecke zwischen den Sehnenenden auszufüllen.

Bei *Zerreissungen und Zerquetschungen der Sehnen* kann die Sehnennaht zwar noch versucht werden, aber mit geringer Aussicht auf Erfolg. Schwere

Periode des Wundverlaufes, in welcher die Gewebe entzündlich erweicht sind, so ist das nachträgliche Aufsuchen und die Unterbindung der Arterienenden schwierig, zuweilen nicht einmal ausführbar, weil die Fäden die erweichte Arterienwand durchschneiden. Dann kann die Continuitätsunterbindung der Gefässstämme (Schluss dieses Paragraphen) nothwendig werden.

Tiefe Stichwunden in der Mitte des Vorderarmes treffen zuweilen die Endäste der *A. interossea*, welche ebenfalls am besten sofort in loco unterbunden wird. Erfordert in solchen Fällen die Nachblutung eine Continuitätsligatur, so würde die der A. radialis oder der A. ulnaris nichts nützen; es müsste schon die A. brachialis in der Ellenbogenbeuge (§ 396) aufgesucht werden, wenn man nicht, wie dies geschehen, die Continuitätsunterbindung der A. interossea hoch oben, nahe ihrem Ursprunge aus der A. ulnaris, ausführen will (§ 414). In zweifelhaften Fällen, in welchen die Quelle der Blutung nicht deutlich nachzuweisen ist, muss man sich vor der Continuitätsunterbindung davon überzeugen, dass die Digitalcompression des Arterienstammes an der Stelle, an welcher unterbunden werden soll, auch wirklich die Blutung unterbricht.

Quetschwunden der genannten Arterien führen oft zu einem provisorischen Verschluss des Gefässlumen (Allg. Thl. § 53), der bei rein aseptischem Wundverlaufe durch schnelle Granulationsbildung zu einem definitiven werden kann, und thatsächlich sind in neuerer Zeit die arteriellen Nachblutungen bei solchen Wunden sehr selten geworden. Tritt dagegen septische Entzündung auf, so schmelzen die Thromben und es folgen Nachblutungen, welche entweder die Ligatur am Orte der Verletzung oder, wenn diese unausführbar, die Continuitätsunterbindung indiciren.

Dieselben Betrachtungen lassen sich auch für die Verletzungen der Arterien an der Hand anstellen. Die A. A. digitales sind freilich so klein, dass aus ihnen eine bedenkliche Blutung kaum stattfinden wird; dagegen sind *die Verletzungen des hohen und tiefen arteriellen Hohlhandbogens* von hoher Bedeutung. Wegen seiner oberflächlichen Lage im subcutanen Bindegewebe auf der Aponeurosis palmaris ist der Arcus volaris sublimis besonders häufig Verletzungen ausgesetzt. Auch der kleine Ast der A. radialis, welcher am Daumenballen verlaufend in den oberflächlichen Bogen eintritt, kann leicht von Schnittverletzungen betroffen werden, zumal wenn er, wie dies bei einer Minderzahl von Individuen der Fall, ziemlich subcutan liegt. Die primäre Unterbindung wird bei Blutungen aus dem Hohlhandbogen häufig unterlassen, weil ein Compressivverband oder die forcirte Beugestellung des Armes im Ellenbogen (Allg. Thl. Cap. 25), oder die hohe Lagerung und verticale Suspension des Armes (R. v. Volkmann) die Blutung vorläufig stillte — gewiss mit Unrecht, denn das Versäumen der primären Ligatur bei Verletzungen des Hohlhandbogens kann sowohl die Hand als das Leben des Verletzten in Gefahr bringen. Der aseptische Wundverlauf vermindert allerdings diese Gefahren; aber, wenn trotz der Aseptik, oder ohne dieselbe das in der Wunde aufgestaute, geronnene Blut jauchig zerfällt, so beginnt eine heftige Entzündung, welche auf die Sehnenscheiden übergreift und hierdurch die Functionen der Hand und der Finger schwer bedroht (§ 412). Der Zerfall der Blutgerinnsel führt aber auch in der Regel zu Nachblutungen, deren häufiges Wiederholen selbst das Leben gefährden kann. Zu ihrer Stillung wird man wohl zunächst die Unterbindung in loco vorziehen. Denn da der Hohlhandbogen bald mehr von der A. ulnaris, was für den Arcus sublimis die Regel ist, bald mehr von der A. radialis, in einzelnen Fällen sogar vorwiegend von einer stark entwickelten A. interossea gespeist wird, so ist es unsicher, ob die Ligatur der einen oder anderen Arterie in der Continuität helfen wird. In den entzündlich erweichten Geweben aber ist die Unterbindung schwierig, die Nachblutung kann sich bei ört-

licher Ligatur wiederholen und so werden in solchen Fällen dennoch Continuitätsunterbindungen nothwendig und zwar der A. radialis oder der A. ulnaris, oder aber, wenn die Blutung nicht steht, der A. brachialis (§ 396) und selbst der A. axillaris (§ 379).

§ 414. Die Unterbindung der A. radialis, der A. ulnaris, der A. interossea, des Arcus volaris sublimis.

Die *A. radialis* kann wie die *A. ulnaris* an jedem Punkte ihres Verlaufes unterbunden werden, doch sind beide Arterien im oberen Drittel des Vorderarmes von dicken Muskelschichten bedeckt, welche die Ligatur schwierig machen. So weit es die Indicationen erlauben, wird deshalb die Continuitätsunterbindung beider Arterien im unteren Drittel und zwar nach folgenden Regeln ausgeführt:

Die *A. radialis* liegt zwischen M. supinator longus und M. flexor carpi radialis, also in dem ersten Muskelinterstitium am radialen Rande des Vorderarmes so frei unter der Haut, dass ein Längsschnitt durch dieselbe fast unmittelbar auf die Arterie führt. Die Fascia antibrachii hat sich hier schon zu einem breitmaschigen Bindegewebe aufgelöst, ein deutliches Fascienblatt ist also nicht zu durchschneiden. Es wird hierdurch auch das Fühlen des Pulses an dieser Stelle sehr erleichtert. Die Arterie ist von zwei kleinen Venen begleitet; der N. radialis liegt radialwärts von ihr, so dass man sich, wenn man bei dem Aufsuchen der Arterie zuerst auf den Nerven treffen würde, noch etwas mehr gegen die Mittellinie des Vorderarmes wenden müsste. Ueber die Indicationen zur Unterbindung der A. radialis ist § 413 zu vergleichen.

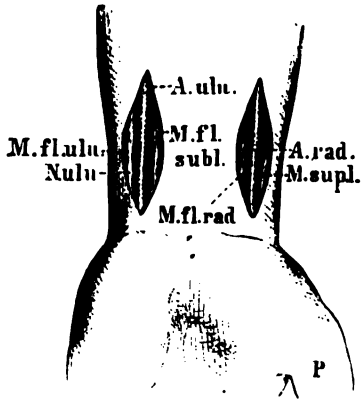

Fig. 284.
Unterbindung der A. radialis (A. rad.) und der A. ulnaris (A. uln.). M. fl. uln. M. flexor carpi ulnaris. M fl. subl. M. flexor digitor. comm. sublimis. N. uln. Nerv. ulnaris. M. sup. l. M. supinator longus. M. fl. rad. M. flexor carpi radialis. P. Daumen.

Die *A. ulnaris* wird durch einen Schnitt aufgesucht, welcher in das erste Muskelinterstitium am ulnaren Rande des Vorderarmes, also zwischen M. flexor carpi ulnaris und M. flexor digit. comm. sublimis fällt. Die Fascia antibrachii ist an dieser Stelle noch als ein starkes fasciales Blatt vorhanden und muss nach Durchschneidung der Haut ebenfalls der Länge nach getrennt werden. Deshalb liegt diese Arterie etwas tiefer als die A. radialis. Auch sie ist von zwei Venen begleitet und hat den N. ulnaris auf ihrer ulnaren Seite, so dass, von vorn gesehen, die beiden Nerven die beiden Arterien einrahmen.

Die *A. interossea* ist bis jetzt nur in einigen wenigen Fällen in der Continuität unterbunden worden und dann immer in der Nähe ihres Abganges aus der A. ulnaris, im oberen Drittel des Vorderarmes. Der Schnitt wird in der Mittellinie der Volarfläche geführt und muss ziemlich lang sein, damit man die Muskeln auseinanderziehen und, unter Schonung des N. medianus, welcher ebenfalls zur Seite geschoben wird, die Membrana interossea freilegen kann. Die Indication zur Ligatur ist nur durch Nachblutungen aus den Endästen der A. interossea gegeben. Bei der Schwierigkeit dieser Unterbindung und dem zweifelhaften Erfolge ist die Ligatur der A. brachialis in der Ellenbogenbeuge (§ 396) der Ligatur der A. interossea vorzuziehen.

Am *Arcus volaris sublimis* werden zwar eigentliche Continuitätsunterbindungen nicht ausgeführt, aber es ist doch zweckmässig, chirurgisch-anatomische Regeln für das Aufsuchen des oberflächlichen Hohlhandbogens aufzustellen, damit wir bei Verletzungen genauer wissen, ob derselbe mit getroffen wurde, und bei Incisionen zur Extraction von Fremdkörpern (§ 412) sowie zur Entleerung des Eiters bei Panaritien und Phlegmonen (§ 417) die Arterie vermeiden oder doch durch ihre Trennung nicht überrascht werden. Wenn man den Daumen in das Extrem der Abduction stellt, so bilden sein volarer Rand und dessen Verlängerung zur Handwurzel (vv) eine mit der mittleren Hautfurche der Hohlhand (m) parallele Linie. Der Schnitt zur Aufsuchung des Arcus soll nun genau in die Mitte zwischen diese beiden Linien und ihnen parallel fallen (Fig. 285). Man findet hier den ulnaren Abschnitt des Bogens, welcher dem stärkeren Antheile der A. ulnaris entspricht. Diese Bestimmung Böckel's ist ziemlich genau, wenn auch kleine Abweichungen im Verlaufe der Arterien vorkommen. Eine andere Bestimmung des Arcus volaris ist von P. Vogt construirt worden. Man theilt die bogenförmig vom Radialrande der Mittelhand zur Mitte der Handwurzel verlaufende Palmarfurche, welche den Daumenballen von der Mittelhand abgrenzt, in drei Längsabschnitte. An der Grenze des vorderen und des mittleren Drittels beginnt der Schnitt und wird in querer Richtung, jedoch nach vorn etwas convex, bis zur Mitte der „Erbsenbein-Ringfingerlinie" geführt, welche man sich vom Capitulum ossis metacarpi IV zum Os pisiforme gezogen denkt. Die Bestimmung ist etwas complicirt; sie führt mehr auf den convexen Theil des Arcus sublimis, während die Böckel'sche Angabe mehr seine ulnare Wurzel trifft. Varietäten in der Bildung des Arcus sind bekanntlich nicht selten. Besonders bemerkenswerth sind die Fälle, in welchen ein starker Endast der A. interossea den Bogen bildet, während die A. radialis und die A. ulnaris nur kleine Aeste liefern.

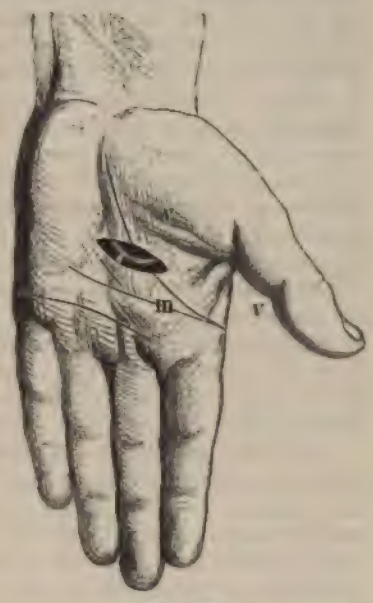

Fig. 285.
Unterbindung des Arcus volaris sublimis.

§ 415. Die Entzündungen an der Dorsalfläche der Finger und der Hand. Die dorsale Phlegmone. Die Entzündungen der Sehnenscheiden.

An der Dorsalhaut der Hand und der Finger treten nicht selten *Furunkel* auf, besonders auch bei Anatomen und Chirurgen, deren Hände oft mit septischen Substanzen in Berührung kommen. Ueber die Bildung und Behandlung der Furunkel vgl. im Allg. Thl. § 48 u. 49. Zur Abortivbehandlung des beginnenden Furunkels gibt es kaum ein besseres und zuverlässigeres Mittel, als die von C. Hueter empfohlenen feuchten Carbolplatten, welche öfters erneuert werden müssen.

Verbrennungen und Erfrierungen werden an der Rückenfläche der Hand und der Finger ziemlich häufig beobachtet. Insbesondere entwickelt sich hier leicht

durch die wiederholte und langdauernde Einwirkung der Kälte in den erweiterten Capillaren eine venöse Stase, welche die Haut blauroth erscheinen lässt. Kleine Abschürfungen dieser Haut oder das Eröffnen von Blasen bei Erfrierungen zweiten Grades führen nicht selten zu *Frostgeschwüren, Pernionen,* welche nur schwer heilen, weil es die venöse Stase zu keiner gesunden Granulationsbildung kommen lässt. Lauwarme, protrahirte Bäder und Einreibungen der Hand mit Ol. terebinthinae bilden neben der sonstigen Geschwürsbehandlung (Allg. Thl. § 44) im Wesentlichen die Therapie.

In vielen Fällen geht die Weichtheilentzündung an den Fingern und der Hand von offenen Wunden aus. Die Art der Entzündung ist zum Theil abhängig von der Intensität der einwirkenden Noxe, zum Theil von den anatomischen Verhältnissen der betroffenen Gewebe. In letzterer Beziehung zeigt sich nun ein auffälliger Unterschied zwischen der Volar- und der Dorsalfläche der Finger und der Hand. An der Dorsalfläche ist das Unterhautbindegewebe langfaserig und locker, mithin sehr geneigt zu phlegmonöser Entzündung. Dieses verläuft jedoch nicht nur als subcutane, sondern auch als paratendinöse Phlegmone, weil eben hier das subcutane Gewebe mit dem paratendinösen der Strecksehnen in engster Verbindung steht. Das volare Bindegewebe dagegen zeigt eine durchaus andere Anordnung. Seine Fasern sind kurz und starr und verlaufen nicht parallel der Längsaxe der Extremität, sondern senkrecht von der Hautoberfläche zur Tiefe, an der Mittelhand zur Aponeurosis palmaris, an den Fingern zu den Sehnenscheiden der langen Beuger. Durch diese Anordnung wird der Verlauf der Entzündungen so eigenthümlich, dass ein besonderer Name für sie durchaus berechtigt ist; sie haben die Bezeichnung *Panaritium* erhalten und werden unter diesem Namen in § 416 eine besondere Erörterung finden. Wir betrachten hier zunächst nur die Erscheinungen der *dorsalen Phlegmone.*

Der geringe Druck, unter welchem die Entzündungsproducte von Seiten der lockeren Hautdecke stehen, bedingt bei diesen Phlegmonen einen relativ gutartigen, mit geringem Fieber einhergehenden Verlauf. Auch kommt es selten zur Nekrose der Strecksehnen, obgleich sie von Eiter weithin umspült sein können. Die Phlegmone verläuft eben nicht so acut, dass die Ernährung der Sehnen vollständig aufgehoben wird; es tritt in der bindegewebigen Hülle der Sehnen, dem Peritendineum, einem Analogon zum Perimysium der Muskeln, Gefässneubildung ein, welche die Sehnen vor Nekrose schützt. Häufig ist die dorsale Phlegmone der Hand und der Finger mit *Lymphangioitis und mit Erysipelas complicirt,* über deren Symptome und Behandlung der Allg. Theil (Cap. 13) zu vergleichen ist.

Wenn sich die dorsale Phlegmone bis zur Handwurzel erstreckt, so trifft sie auf die *Sehnenscheiden der Strecksehnen*, welche hier als sechs synoviale Höhlen dicht nebeneinander liegen. Von dem radialen Rande zum ulnaren gezählt finden wir folgende Anordnung: 1) die gemeinschaftliche Sehnenscheide des M. abductor pollicis longus und des M. extensor pollicis brevis, 2) die Sehnenscheide des M. extensor pollicis longus, 3) die Sehnenscheide der beiden M. M. extensores carpi radiales (longus et brevis), 4) die Sehnenscheide des M. extensor digitorum comm., welche auch die Sehne des M. extensor indicis proprius einschliesst, 5) die Sehnenscheide des M. extensor digiti minimi, 6) die Sehnenscheide des M. extensor carpi ulnaris. In allen diesen synovialen Hohlräumen kann die dorsale Phlegmone eine profuse eiterige Entzündung hervorrufen; in der Regel aber nehmen sie nur durch seröse Ergüsse, durch eine Synovitis serosa, untergeordneten Antheil, während Lymphangioitis und Erysipelas über sie hinweg in der Hautdecke zum Vorderarme verlaufen.

Ausser der Eiterung kommen an diesen Sehnenscheiden auch noch andere chirurgisch interessante Krankheiten vor. Wir fassen sie kurz zusammen: 1) *trau-*

matische Blutergüsse, 2) *serös-synoviale Ergüsse*, 3) *die Tendovaginitis crepitans*, 4) *Ganglien*, welche übrigens, als zu den Geschwulstbildungen gehörig, erst in § 423 ihre Besprechung finden.

Traumatische Blutergüsse, durch Quetschung der Dorsalfläche der Handwurzel, werden vorzugsweise in den Sehnenscheiden des M. extensor digitor. comm. und der M. M. extensores carpi radiales beobachtet und zwar besonders häufig in der letzteren Sehnenscheide. Diese hat eine ovale Form und ist so geräumig, dass sie mehr einem Schleimbeutel gleicht. Die fluctuirende Schwellung erstreckt sich von der Basis der Ossa metacarpi II und metacarpi III bis zum unteren Rande des Radius. Man behandelt diese Blutergüsse am zweckmässigsten, indem man die Schwellung mit einer feuchten Carbolplatte bedeckt und die Hand auf einer kurzen Volarschiene mit einer Rollbinde (Spica manus, Allg. Thl. Cap. 30) befestigt. Der leichte Druck befördert die Resorption des Ergusses, die Carbolplatte vermindert den Schmerz, die Schiene hindert den Verletzten an den Bewegungen und am Arbeiten und verhütet, dass die Blutergüsse zu serösen Ergüssen führen. Bei der Geringfügigkeit des Trauma haben die Verletzten grosse Neigung, ihre Hand sofort wieder zur Arbeit zu gebrauchen; dann entsteht eben ein seröser Erguss, welcher lange fortdauert und eine mühsame Behandlung erfordert.

Die serös-synovialen Ergüsse kommen zwar an jeder der sechs Sehnenscheiden vor, sind aber doch wieder an den geräumigen Scheiden des M. extensor digitor. comm. und der M. M. extensores carpi radiales am häufigsten, nächstdem an denjenigen der Daumenstrecker. Sie entstehen, wie bereits erwähnt, theils aus traumatischen Blutergüssen, theils durch Fortleitung der Entzündung bei dorsaler Phlegmone der Hand oder bei Erkrankungen im Handgelenke (§ 418). Im letzteren Falle sind sie im Verhältnisse zur Schwere der primären Erkrankung ein mehr nebensächliches Symptom. Zur Behandlung genügen in der Regel feuchte Carbolplatten, die Compression durch Gummibinden und die Massage. In hartnäckigen Fällen ist die aseptische Punction mit Carbolauswaschung oder die aseptische Incision am Platze.

Auch in der grossen *Bursa mucosa der Beugesehnen an der Volarseite der Handwurzel* werden nicht selten hydropische Ergüsse beobachtet, deren Beschreibung wir hier anschliessen. Ihrem klinischen Bilde eigenthümlich ist die quere Einschnürung der Geschwulst durch das Ligam. carpi volare transvers., so dass ein Theil ober-, ein Theil unterhalb des Bandes deutlich hervortritt — *Zwerchsackhygrom*. Bei der Compression der einen Schwellung nimmt man die Fluctuation in der anderen wahr. Die tiefe Lage dieser Bursa schützt sie vor directen Verletzungen; gleichwohl treten nicht selten Entzündungen in ihr auf, da jede Handgelenkentzündung sich bis hierhin fortpflanzen kann und auch häufig Entzündungen der Sehnenscheiden und des paratendinösen Gewebes von den Fingern her bis zu diesem Schleimbeutel vordringen (§ 416). Ueber Corpora oryzoidea in der Bursa der Beugesehnen vgl. § 423.

Die Tendovaginitis crepitans befällt am häufigsten die Strecksehnenscheiden des Daumens und wird fast ausnahmslos durch andauerndes und übermässiges Anstrengen einer und derselben Muskelgruppe hervorgerufen. Die Erkrankung, welche sich daher besonders häufig bei Wäscherinnen, Schlossern, Schreinern u. s. w. findet, bildet eine geringe Schwellung, die entsprechend dem Verlaufe der Strecksehnen des Daumens, von der Mittellinie des Vorderarmes über die Dorsalfläche des Radius etwas schräg nach der Rückenfläche des Os metacarpi I zieht. Legt man die Hand auf, so fühlt man, wenn der Daumen bewegt wird, das eigenthümliche Knarren oder Knirschen, welches der Krankheit ihren Namen gegeben hat. Wahrscheinlich verursachen fibrinöse Beschläge der Synovialis diese Reibung. Nur dem Anfänger kann es begegnen, dass er das Sehnenknirschen für Knochenknarren

hält und eine Fractura radii diagnosticirt, eine Verwechselung, auf welche schon Boyer hinwies. Eiterung sieht man wohl niemals aus dieser sero-fibrinösen Entzündung hervorgehen, zuweilen aber einen serös-synovialen Erguss, mit dessen Auftreten die Crepitation verschwindet. Einige Tage Ruhe für die Hand ist die beste Behandlung. Da jedoch Kranke der niederen Stände ohne eine wirkliche Behandlung keine Ruhe halten, so lässt man etwas Ugt. Hydrarg. ciner. einreiben oder legt auf die Sehnenscheiden eine Carbolplatte und hüllt die Hand mit einer Rollbinde ein. Auch die Massage ist zu empfehlen.

Gonorrhoische und syphilitische Sehnenscheidenentzündungen sind in vereinzelten Fällen an der Hand beobachtet worden und zwar vorzugsweise an den Strecksehnen (P. Vogt).

Störungen im glatten Spiel der Strecksehnen gehen fast nur aus der dorsalen Phlegmone hervor; hier bleiben narbige Verwachsungen der Sehnen mit ihrer Nachbarschaft und untereinander zurück, welche am besten durch passive, methodische Beugebewegungen an Fingern und Hand behandelt werden. Die Gymnastik dehnt die hemmenden Narbenstränge und stellt so die Verschiebbarkeit der Sehnen wieder her. Lauwarme Handbäder können diese Behandlung unterstützen.

An der *Dorsalfläche der Phalangengelenke*, besonders über dem Gelenk zwischen der Grund- und Mittelphalange, bilden sich bei Handarbeitern zuweilen *kleine Schleimbeutel*, in welchen sich seröse Ergüsse entwickeln können. Man darf sie nicht mit Ergüssen in den Gelenken selbst verwechseln. Bei schwieliger Verdickung der Schleimbeutelwand bilden diese Hygrome feste, rundliche Schwellungen.

§ 416. Die Entzündungen an der Volarfläche der Finger und der Hand. Das Panaritium. Die Eiterung in den Beugesehnenscheiden.

Das Panaritium ist eine traumatische Entzündung. Es entsteht jedoch keineswegs in allen Fällen aus deutlich erkennbaren Riss- und Stichwunden, sondern auch ziemlich häufig aus kleinen Epidermisrissen, wie sie besonders an der schwieligen Epidermis von Arbeitern vorkommen und in den meisten Fällen unbeachtet bleiben, bis einmal eine kräftig wirksame Noxe sich in der Schwiele einnistet und von hier aus in den Papillarkörper und das Unterhautbindegewebe eindringt. Der Einfluss der Beschäftigung auf das Auftreten des Panaritium liegt aber nicht nur in der Schwielenbildung begründet, welche in der unelastisch gewordenen Epidermis leicht Risse entstehen lässt, sondern auch in der eventuellen directen Berührung mit Noxen. Metallarbeiter sind den panaritialen Entzündungen der Finger und der Hand weniger ausgesetzt als Holzarbeiter, weil eben das Metall aseptischer ist als das feuchte und weiche Holz. Fleischer, Köchinnen, leider auch Chirurgen und Anatomen, welche ihre Finger oft mit faulenden Geweben und Flüssigkeiten in Berührung bringen müssen, liefern ein grosses Contingent zu den Panaritien.

Das eigentliche Panaritium, im engeren Sinne des Wortes, *ist eine acute, schnell zur Eiterung ansteigende Entzündung mit Neigung zur Nekrose des Bindegewebes, zunächst immer auf engen Raum in den Weichtheilen der Volarfläche der Finger und der Hand localisirt, bei ungünstigem Verlaufe aber befähigt, auch eine ausgedehnte Eiterung hervorzurufen, welche durch ihre Resultate die Function des Fingers und der ganzen Hand gefährden und vernichten kann.*

Die Eigenthümlichkeiten des Panaritium liegen durchaus in anatomischen Verhältnissen begründet (§ 415). Die kurzen starren Bindegewebsfasern verhüten zwar eine extensive Ausbreitung der Krankheit, aber sie bedingen durch Einschnürung der Nerven einen sehr *intensiven Schmerz*, durch Einschnürung der

Blutgefässe die Neigung zur *Nekrose des befallenen Bindegewebes* und lenken endlich durch ihren von dem Papillarkörper senkrecht nach der Tiefe gerichteten Verlauf die Entzündung in die Tiefe. Hier dringt sie in die *Sehnenscheiden der Fingerbeuger* vor und erhält sofort einen phlegmonösen Charakter; oder sie greift auf das Periost der Phalangen über und führt zu *eiteriger Periostitis der Phalangen*, in der Regel mit Ausgang in *Totalnekrose des Knochens*. Zuweilen auch bricht sie in das eine oder andere Phalangengelenk durch und hat die *Vereiterung* desselben zur Folge. Man hat mit Rücksicht auf alle diese verschiedenen Terrains, auf welchen die panaritiale Entzündung sich breit macht, ein Panaritium *subcutaneum*, *tendinosum*, *periostale*, *articulare* unterschieden. Uebrigens kann das Panaritium am Seitenrande entlang auch zu dem langfaserigen dorsalen Bindegewebe fortkriechen und dann zur *dorsalen Phlegmone* werden. Endlich ist die Complication mit *Lymphangioitis* und *Erysipelas* ziemlich häufig; insbesondere fehlt bei intensiven Noxen, z. B. bei solchen, welche der Leiche oder jauchenden Geweben entstammen und bei Anatomen und Chirurgen zum Panaritium führen, selten die Anschwellung der cubitalen, noch viel seltener die der axillaren Lymphdrüsen (§§ 381 und 395), also die *septische Lymphadenitis*.

Unter allen diesen so zahlreichen Complicationen des Panaritium muss der *eiterigen Sehnenscheidenentzündung der Fingerbeuger* eine besonders hervorragende Bedeutung zuerkannt werden. Wenn auch directe Wunden, Stich-, Schnitt-, Hieb- oder Risswunden der Hand durch septische Infection diese Eiterung der Sehnenscheiden nach sich ziehen können, so ist sie doch vorwiegend veranlasst durch das Fortkriechen einer panaritialen Eiterung. Die Scheiden der langen Beugesehnen, der Sehnen der M. M. flexores digit. comm. sublimis et profundus, erstrecken sich von der Mitte der Vorderphalange über Mittel- und Grundphalange bis zu den Köpfchen der Metacarpalknochen. Sobald die Eiterung in eine dieser langen synovialen Höhlen an irgend einem Punkte einbricht, verbreitet sie sich auch sehr schnell in der ganzen Ausdehnung; sie gewinnt mit diesem Schritte in kurzer Zeit ein Terrain von 8—10 Cm. Länge. Sofort steigt die Schwellung des Fingers und der Mittelhand, welche nunmehr mit in den Process verwickelt wird, um ein Erhebliches; gleichmässig hebt sich die Intensität der Schmerzen und des Fiebers. Man könnte zufrieden sein, wenn es dabei noch bliebe; aber selten findet die Eiterung an dem centralen Ende der Sehnenscheide, ungefähr dem Capitulum ossis metacarpi entsprechend, eine feste Schranke. Sie greift in das lockere Bindegewebe, welches die Beugesehnen auf der Volarfläche der Mittelhand umhüllt, über und schiebt sich von hier zuweilen in wenig Tagen in die grosse Synovialscheide der Beugesehnen an der Handwurzel fort. Es ist bekannt, dass die Panaritien des Daumens und des kleinen Fingers in dieser Beziehung die grösste Gefahr bringen; denn der Flexor pollicis longus besitzt eine lange Sehnenscheide, welche sich continuirlich bis zur Handwurzel unter das Ligamentum carpi volare transversum fortsetzt, und der Flexor digiti minimi zeigt, zwar nicht regelmässig, aber doch häufig genug, eine Communication seiner digitalen Sehnenscheide mit der grossen gemeinschaftlichen Synovialscheide an der Handwurzel. Aber auch hier ist der Eiterung nicht immer Halt geboten, sie setzt sich zuweilen noch als subfasciale und paratendinöse Phlegmone an dem Vorderarme fort. Mit der Grösse des Entzündungsherdes wachsen alle örtlichen und allgemeinen Symptome, und ihnen parallel wächst die Gefahr für das Leben. Verjauchung des Bindegewebes, Thrombose der Venen, eiteriger Zerfall der Thromben können Septikämie, Pyämie und endlich den Tod bringen. Ist nun auch dieser Ausgang einer in ihren Anfängen so wenig bedeutenden Entzündung immerhin eine Seltenheit, so sind functionelle Störungen nach Eintritt der eiterigen Sehnenscheidenentzündung fast unausbleiblich.

Eiterige Sehnenscheidenentzündung und paratendinöse Phlegmone führen entweder zur Nekrose der Beugesehnen, einem so häufigen Processe, dass ihn das Volk in manchen Gegenden als den unausbleiblichen betrachtet und das Panaritium den „Wurm" nennt, oder, im besseren Falle, zu einer adhäsiven Verklebung und Verwachsung der Beugesehnen mit den Sehnenscheiden und dem paratendinösen Bindegewebe. Der letztere Verlauf erspart zwar dem Kranken die Exfoliation der nekrotischen Sehne und somit ein gutes Theil der langen Reconvalescenz, sonst aber ist durch die Erhaltung der Sehne für die späteren Bewegungen fast nichts gewonnen. Ob die Sehne ausgestossen wurde, oder ob sie mit den umgebenden Geweben feste Verwachsungen einging, für den späteren Zustand des Fingers ist das ziemlich gleichgültig. In dem ersteren Falle fehlt dem contractilen Muskel das Organ, durch welches er die Bewegung auf den Knochen übertragen kann, in dem letzteren bewegt er nicht mehr diejenigen Knochentheile, welche er bewegen sollte, die Phalangen; er zerrt vielmehr an der Haut und dem Bindegewebe, höchstens noch an der Grundphalange, dem ersten fixen Punkt der verwachsenen Sehne, die Bewegungen der Endphalangen aber sind vernichtet. Hierzu kommen nun nicht selten die Störungen, welche die Nekrose einer ganzen Phalange oder eines Theiles des Knochens mit sich bringt und endlich die Eiterung der Phalangealgelenke mit nachfolgender Contractur und Ankylose.

Um vieles unschuldiger als das eben beschriebene Panaritium ist die als „*Umlauf*", *Panaritium sub ungue* bekannte Entzündung neben und um das Fingernagelbett herum. Man nannte sie früher auch wohl „Paronychium", aus welchem Namen *Panaritium* wahrscheinlich corrumpirt ist. In Betreff der gewöhnlichen Entstehung dieser Entzündung durch septische Infection kann auf § 510 verwiesen werden, wo der Unguis incarnatus oder die Paronychie der Zehen geschildert wird. An den Fingernägeln nehmen jedoch im Ganzen die Entzündungen einen schnelleren Verlauf, der nekrotische Nagel stösst sich ab, und es kommt hier sehr viel seltener zu einer bedeutenden Entwickelung von Granulationen, welche den Nagel umwachsen, „eingewachsener Nagel". Bei scrophulösen Kindern hat man eine eigene Form, eine *Onychia maligna* (Pitha), angenommen.

§ 417. Die Behandlung des Panaritium und der eiterigen Entzündung an den Beugesehnenscheiden.

Das souveräne Mittel sowohl für die Initialstadien wie für den Höhepunkt des Panaritium ist die Incision. Sie soll möglichst früh und so ergiebig ausgeführt werden, dass der panaritiale Herd in seiner ganzen Ausdehnung geöffnet wird. Deshalb bedarf es zu Anfang doch keiner längeren Incision, als von ungefähr 1 Cm. Länge, denn der Herd der primären Entzündung ist im Beginne, wie wir sahen, immer von geringer Ausdehnung. Verletzungen irgend welcher wichtigen Organe kommen nicht in Betracht; die grösseren Nerven und Arterien am Seitenrande der Volarfläche sind bei der gewöhnlich mehr centralen Lage des Panaritium leicht zu schonen, wenn man die Schnitte immer der Länge nach führt. Nur bei den seltenen primären Panaritien im subcutanen Bindegewebe der Vola manus und bei den subaponeurotischen Eiterungen dieser Gegend, welche von der Aponeurosis palmaris eingeklemmt werden, kann die Verletzung des Arcus volaris sublimis vorkommen (§ 414, Schluss). Man soll sich vor diesem Schnitte gleichwohl nicht scheuen, wenn er nothwendig erscheint, um den Eiterherd frei zu öffnen.

Der Schwerpunkt der Behandlung des Panaritium ist in der *frühen* Ausführung der Incision zu suchen. Man muss sich von der landläufigen und leider selbst unter den Aerzten noch verbreiteten Idee emancipiren, dass die Eiterung

erst *reif* werden müsse. Die Früchte, welche bei Panaritien unter warmen Breiumschlägen, Pflastern und anderen Hausmitteln reifen, sind die Sehnennekrose, die Sehnenverwachsung, die Gelenkcontractur, es sind die unbrauchbaren Finger und Hände. Auch die von Demme empfohlene Bepinselung der Haut mit Jodtinctur, um ein beginnendes Panaritium zur Resolution zu bringen, ist nutzlos. Höchstens im ersten Beginne der Entzündung kann die percutane Wirkung der Carbolsäure versucht werden, mit deren 2% Lösung man die zu Umschlägen benutzten Watteplatten öfters befeuchtet.

Bei sehr frühzeitiger Ausführung der Incision, etwa am 2.—4. Tage des Verlaufes, besteht nicht selten noch ein Zweifel, an welcher Stelle man incidiren soll, um den Eiter zu entleeren. Um dies zu entscheiden, empfiehlt C. Hueter die Untersuchung des Entzündungsherdes mit einem Sondenknopfe. Drückt man den Knopf an den verschiedenen Punkten des Entzündungsherdes auf die Hautdecke auf, so lässt sich meist ein Punkt ermitteln, dessen Druck am schmerzhaftesten von dem Kranken empfunden wird. Auf diesen Punkt steche man ein und kann sicher sein, hier den ersten Eitertropfen zu finden und zu entleeren; dann ist oft der ganze Process coupirt.

Da die Incision im infiltrirten Gewebe nicht klafft, so legt man ein kurzes Stück Drain in die Wunde. Bei rasch fortschreitenden und septischen Panaritien reibe man den Schnitt mit Watte aus, welche in 5% Carbol- oder 5% Chlorzinklösung eingetaucht wurde. Auch kann man die inficirten Gewebe mit der Schere excidiren und dann die Wundflächen mit starken antiseptischen Lösungen auswaschen (C. Hueter). Beginnende Lymphangioitis und Erysipelas erfordern das Auflegen von Watte, welche in 2% Carbol- oder 0,1% Sublimatlösungen getaucht wurde; im Uebrigen genügt der gewöhnliche aseptische Schutzverband zur Behandlung der Incisionswunden.

Beginnt die Eiterung in den Sehnenscheiden, so spalte man sofort die Scheiden und wasche sie mit starken antiseptischen Lösungen aus. Am besten eignen sich hierzu 3—5% Carbol-, 5% Chlorzink-, 0,1% Sublimatlösungen. Hierdurch kann es gelingen, die Asepsis in der Sehnenscheide herzustellen und alle schlimmen Folgen, wie Sehnennekrose und Verwachsung der Sehnen mit den Sehnenscheiden zu verhüten. Dieser Zweck ist so wichtig, dass auch *Incisionen in ganzer Länge der Sehnenscheide*, also Spaltungen von 8—10 Cm. Länge, wohl berechtigt sind. Wenn man freilich in vernachlässigten Fällen, wie sie so häufig in chirurgischen Kliniken zur Behandlung kommen, erst spät, nach langem Bestande der Eiterung, die Incisionen ausführen kann, so hat man oft nur die schon nekrosirten und eiterig demarkirten Beugesehnen zu entfernen. In solchen Fällen sind auch die Fingergelenke nicht selten vereitert, und es kann *die Resection der Phalangengelenke* (§ 428) nothwendig werden, um der Contractur und Ankylose zuvorzukommen. Ist endlich die Nekrose der Beugesehnen combinirt mit der Vereiterung nicht nur eines, sondern aller Phalangengelenke, so muss *die Exarticulation des Fingers* (§ 430) als das richtige Verfahren erscheinen, weil im besten Falle doch nur ein unbeweglicher, unbrauchbarer Finger übrig bleibt. Dass Daumen und Zeigefinger eher erhalten werden müssen, als andere Finger, erhellt aus den Erörterungen des § 411 (Schluss).

Die *Nekrose der Phalangen* ist für die Frage, ob man den Finger exarticuliren soll, von geringerer Bedeutung, weil die Sequesterlade einen leidlichen Ersatz für das nekrotische Stück liefert. Den Sequester wird man erst entfernen, wenn er vollkommen gelöst ist, also je nachdem er ein partieller oder ein totaler, nach 4—8 Wochen, vom Beginn des Panaritium an gerechnet; er hat dann auch lang genug als Modell für die in Bildung begriffene neue Phalange dienen können. Die Extraction ist gewöhnlich sehr einfach; selten müssen nach Erweiterung der

Knochenfistel die neugebildeten Knochenschichten mittelst des Elevatorium zurückgelagert werden. Was man gegenüber der Verwachsung der Sehnen, der Contractur der Gelenke in den nächsten Wochen und Monaten zu leisten versucht, das lohnt in seinen Resultaten oft kaum der Mühe, welche darauf verwendet wurde. Gewiss darf nicht versäumt werden, zur Dehnung und Lösung der Adhäsionen passive Bewegungen der Finger auszuführen und den Kranken zu methodischen activen anzuhalten, die er durch warme Bäder und spirituöse Einreibungen unterstützt; aber leider ist die Steifigkeit des Fingers in den meisten Fällen gar nicht mehr zu beseitigen. Dann sollte man mindestens nicht dulden, oder gar durch Lagerung des Fingers auf gerade Schienen befördern, *dass der Finger in Streckstellung aller Gelenke steif werde.* In dieser Stellung ist er zu nichts mehr zu gebrauchen, wie denn überhaupt die Streckstellung für die gewöhnlichen Arbeiten des täglichen Lebens kaum in Anwendung kommt. Gibt man dagegen durch stumpfwinkelig gebogene Pappschienen und passive Bewegungen den sämmtlichen Phalangengelenken eine halbgebeugte Stellung (§ 420), so wird man dem Kranken zwar einen steifen, aber doch nicht allzu unbrauchbaren Finger verschaffen, da ja die meisten Verrichtungen der Hand eine mehr oder weniger gebeugte Stellung der Fingergelenke erfordern.

§ 418. Die Entzündungen und Contracturen der Handwurzelgelenke.

An den Gelenken der Handwurzel ist keine der verschiedenen Entzündungen, welche wir im Allg. Thl. (Cap. 12) unterscheiden lernten, ausgeschlossen. Aber unter den an sich wenig zahlreichen Fällen von Handgelenkentzündung — auf 198 Fälle von Entzündungen der Extremitätengelenke überhaupt kommen nur etwa 18 Fälle am Handgelenke — prävalirt ganz ähnlich wie an den kleinen Fusswurzelgelenken eine Form, nämlich die *Myelitis granulosa,* welche vermischt mit *Synovitis granulosa* bald von Knochen zu Gelenk, bald von Gelenk zu Knochen fortschreitet. Hier wie dort neigt diese Entzündungsform zum partiellen eiterigen Zerfall des Granulationsgewebes, und haben sich dann einige Fisteln gebildet, so ist das classische Bild der *Caries der Handwurzel* nach alter Nomenclatur fertig. Es bedarf kaum der Erwähnung, dass auch hier die Tuberkulose das ätiologische Moment zur Gelenkcaries abgibt; wir verweisen sowohl betreffs dieses Punktes als auch in Bezug auf Symptomatologie, Prognose u. s. w. auf den Allg. Thl.

Für die *traumatische* Entzündung und Eiterung der Handwurzelgelenke liefern die Schussverletzungen den Typus. Es wiederholt sich bei allen perforirenden Wunden die Gefahr der Eiterung und ihrer Fortleitung in den zahlreichen Gelenkspalten, während der Abfluss des Eiters nur mangelhaft sein kann.

Alle *hyperplasirenden* und *suppurativen* Entzündungen der Knochen und Gelenke der Handwurzel stören nicht nur die Bewegungen und im weiteren Verlaufe die Beweglichkeit der Handwurzel, sondern gleichzeitig und in demselben Masse die Bewegungen und die Beweglichkeit der Finger. Bekanntlich hängt die Bewegungsexcursion der Finger von den Stellungen der Handwurzel ab. Haben nun die Handwurzelgelenke an Beweglichkeit eingebüsst, so gehen dem Kranken die Vortheile verloren, welche er aus den extremen Stellungen der Handwurzel für die Kraftentwickelung der langen Fingermuskeln durch deren passive Spannung ziehen kann. Noch schlimmer gestalten sich die Verhältnisse durch die *Parasynovitis,* welche, wie an allen Gelenken, die Synovitis granulosa und suppurativa begleitet. Sie muss an der Handwurzel nothwendigerweise als Entzündung der Sehnenscheiden auftreten, da diese Scheiden den Gelenkkapseln unmittelbar an-

liegen. Dann verwachsen oder vereitern die Sehnenscheiden, die Sehnen werden unbeweglich oder verfallen bei acuter Vereiterung der Nekrose. Die Wirkung für die Functionen der Finger ist bei dem einen wie bei dem anderen Ausgange gleich traurig. Die Finger versteifen und selbst die Bewegungen, welche die kurzen Fingermuskeln ausführen, sind behindert, weil die immobilen langen Sehnen dem Zuge der Gelenkbewegungen nicht nachzugeben vermögen. Das Endresultat ist eine mehr oder minder ausgeprägte myo- oder tendogene Contractur der Finger (§ 420).

In ihren Anfangsstadien erfordert die tuberkulöse Entzündung der Handwurzel dieselben therapeutischen Massnahmen, die wir bei der gleichen Erkrankung des Ellenbogengelenkes erwähnt haben (§ 398), Ruhigstellung, Soolbäder, Jodpräparate. Einen Apparat zur permanenten Gewichtsextension am Handgelenke gab Esmarch an; doch ist auf eine besonders antiphlogistische Wirkung desselben kaum zu rechnen. Will man Injectionen von Carbol- oder Arsenlösungen, intraarticuläre und intraosseale vornehmen, so ist hier gerade das Terrain sehr günstig; aber man darf sich nicht viel davon versprechen. Zeigt sich Eiterung, so ist an der Handwurzel mit Ausschaben, Ausbrennen, partieller Resection Manches zu erreichen. Zumal bei Kindern führen diese Eingriffe, die allerdings öfters wiederholt werden müssen, nicht selten zum Ziel. Ausgedehnte tuberkulöse Zerstörung erfordert bei jugendlichen Individuen die *Resection der Handwurzel* nach den Regeln der §§ 426 und 427, bei Erwachsenen aber die *Amputatio antibrachii.* Hier ist die Erhaltung der Hand durch Resection ein gefährliches Spiel mit dem Leben, denn wenn auch nach monatelanger Reconvalescenz die Resectionswunde äusserlich ausgeheilt ist, in der Tiefe sitzen immer noch Tuberkelherde, und die acute Miliartuberkulose schliesst nicht selten das jahrelange Leiden ab.

In Fällen traumatischer Eiterung lässt sich durch Incisionen und Drainage Vieles leisten; doch ist auch hier in Anbetracht der Gefahren für die Functionen der Hand und der Finger, mit Rücksicht auf die Contracturen und Ankylosen der Handwurzelgelenke und die Verwachsungen der Streck- und Beugesehnen der Finger in ihren Sehnenscheiden, der Resection und zwar der frühen der Vorzug zu geben. Wie die Resection bei traumatischer Eiterung von der gewöhnlichen Methodik, die wir bei granulirend eiteriger Entzündung befolgen, abweichen darf, wird in § 425 erörtert werden.

Die Contracturen der Handwurzelgelenke entstehen als *arthrogene* theils aus den eben beschriebenen Entzündungen, theils aus den Fracturen des unteren Endes des Radius (§ 405), theils aus der Polypanarthritis (Arthritis deformans, Allg. Thl. § 103). Ausser ihnen kommen auch in seltenen Fällen *neuromyogene* und *narbige* Contracturen der Handwurzel (§ 420 u. 421) vor. Endlich gibt es noch eine angeborene Contractur, *die Klumphand,* Manus vara, welche mit dem angeborenen Klumpfusse (§ 524 u. f.) manche Aehnlichkeit hat. Die Hand steht gegen den Vorderarm stark gebeugt, ausserdem in supinirter und radialabducirter Stellung. Die Knochenbildung ist immer mangelhaft, besonders häufig ist der Radius verbildet; zuweilen fehlt er ganz und mit ihm in der Regel auch der Daumen, Sehnen und Muskeln sind in ihren Längenverhältnissen der krankhaften Stellung angepasst.

Bei der Behandlung jeder Contractur der Handwurzel wird man sich die Frage vorlegen müssen, wie viel etwa durch orthopädische Behandlung, durch Correction in der Narkose und Erhaltung der corrigirten Stellung in einem festen Verbande, durch methodisches Bewegen und durch dehnende Apparate u. s. w. erreicht werden kann, oder was anderseits die Resection der Handwurzel an der Function von Hand und Fingern zu bessern im Stande ist. Arthrogene Contracturen und Anky-

losen der Handwurzelgelenke lassen sich wohl durch eine ausgedehnte Resection, d. i. durch Entfernung aller Handwurzelknochen, in passiv bewegliche Verbindungen, in Nearthrosen zwischen Hand und Vorderarm umwandeln. Ob aber der Geheilte hiermit etwas gewinnt, hängt wesentlich von dem Zustande der Sehnen an der Handwurzel, von ihrer Verwachsung oder ihrer freien Beweglichkeit in den Sehnenscheiden ab. Ist die Verwachsung eine ausgedehnte, besteht sie schon lange, so verzichtet man am besten auf jede operative Correction, weil der Gewinn zu gering ist.

§ 419. Die Entzündungen der Metacarpal- und Phalangealknochen.

Unter dem Einflusse der Tuberkulose, seltener der Syphilis congenita, entwickeln sich bei Kindern in dem Mark der Metacarpusknochen und der Phalangen granulirende Entzündungen, ganz ähnlich, wie sie, wenn auch seltener, an den Zehen und den Ossa metatarsi beobachtet werden. Die Krankheit hat, weil der skeletirte Knochen nach dem Herausfallen des macerirten Markgewebes eine luftgefüllte Höhle mit stacheligen Hervorragungen der Knochensubstanz darstellt, den sonderbaren Namen der *Spina ventosa* erhalten. Nach P. Vogt rührt diese Bezeichnung von Rhazes her und hatte ursprünglich eine ätiologische Bedeutung (Spina venti). In den gutartigsten Fällen dieser Osteomyelitis sehen wir, wie sich der befallene Metacarpalknochen durch Hyperplasie der Marksubstanz verdickt, wobei das Periost einen mässigen Antheil an der Entzündung nimmt. Die Anschwellung ist wenig empfindlich und kann sich im Verlaufe von einigen Wochen oder Monaten wieder zurückbilden, ohne eine Spur der Krankheit zu hinterlassen. Bei minder gutem Verlaufe wird der aufgetriebene Knochen an irgend einem Punkte weich, die Haut über dieser Stelle röthet sich. Nicht immer bedeutet dies schon die Bildung von Eiter; vielmehr würden wir bei der anatomischen Untersuchung zu Anfang nichts Anderes als eine mässige Entwickelung von sehr weichem und gefässreichem jungem Bindegewebe erkennen, von Granulationsgewebe, welches zwar die corticale Lamelle des Knochens durchbrochen hat, aber immer noch einer narbigen Verdichtung fähig ist. Gelingt es, die Ernährung des erkrankten Kindes schnell zu bessern, so werden diese gerötheten Hautstellen nicht selten wieder blass, die Schwellung geht zurück, und endlich tritt eine vollkommene Heilung ein.

In vielen Fällen nimmt die Krankheit den Ausgang in Eiterung. Die Schwellung wächst dann vorwiegend an einer Stelle des Knochens, im Centrum bildet sich ein weicher, fluctuirender Punkt, und die Röthung und Verdünnung der Haut nimmt mehr und mehr zu. Sticht man nun das Messer nicht ein, so kann es noch Wochen dauern, bis sich der Abscess von selbst öffnet und eine kleine Menge Eiter entleert. An den übrigen Theilen des entzündeten Knochens geht unterdessen die Schwellung mehr und mehr zurück. Die Fistel, welche in das Centrum des Metacarpalknochens führt, kann sehr lange in Eiterung bleiben, besonders wenn die Osteomyelitis eine Nekrose des Knochens bedingt hat. Dann erfolgt die Heilung erst nach Extraction des Sequesters, oder nachdem die Granulationen ihn halb eingeschmolzen, halb nach aussen gehoben haben, also nach spontaner Ausstossung. Liegt in der Tiefe kein nekrotisches Knochenstück, so kann die Fistel nach einigen Wochen von selbst zur Heilung gelangen. Wieder in anderen Fällen bleibt auch ohne Sequester die Fistel Jahre hindurch bestehen, bis endlich die chirurgische Therapie, das Evidement der Knochenhöhle oder die Resection des befallenen Knochens (Resection der Metacarpalknochen § 428) eingreift. Sowohl an der Mittelhand, wie an den Fingern können bei diesen primären Knochen-

entzündungen die Gelenke lange Zeit gesund bleiben; ist aber endlich der ganze Knochen erkrankt, so werden auch sie befallen und liefern das ausgesprochene Bild der tuberkulösen Synovitis.

Häufiger als diese granulirenden Entzündungen der Fingergelenke sind *traumatische Entzündungen und Eiterungen,* die Folgen von Stichwunden der Gelenke oder von Quetschwunden mit breiter Eröffnung der Kapsel. Diese Gelenkeiterung muss die Aufmerksamkeit des Arztes in vollem Masse in Anspruch nehmen, denn durch ihr Uebergreifen auf die Sehnenscheiden der Flexoren und Extensoren kann sie sich wie im Sturme über grosse Strecken des Armes ausbreiten und phlegmonöse Entzündungen der Hand und des Vorderarmes im Gefolge haben, welche, wenn nicht immer das Leben, so doch die Function der ganzen Hand bedrohen. Dass auch das Panaritium in ein Fingergelenk fortschreiten kann, wurde § 416 erwähnt.

An den verschiedenen Formen der Polyarthritis nehmen die Fingergelenke häufig Antheil, besonders auch an der Polypanarthritis (Arthritis deformans, Allg. Thl. § 103). Auch die Arthritis urica (§ 518) kommt an den Fingergelenken, seltener an den Sehnenscheiden der Hand und der Finger vor. Sie wird im Gegensatze zu der analogen Erkrankung am Fusse, dem Podagra, als *Chiragra* bezeichnet.

Die Behandlung aller dieser verschiedenen Gelenkentzündungen unterscheidet sich in nichts von der an anderen Gelenken; wie wir durch *Resection der Fingergelenke* befähigt sind, den schlimmen Folgen der Gelenkentzündung und besonders der eiterigen Form derselben entgegenzutreten, wird § 428 nachweisen.

§ 420. Arthrogene, tendogene und narbige Contracturen der Fingergelenke. Das Schnellen der Finger.

Arthrogene Contracturen zeigen immer insofern einen theilweise *tendogenen* Charakter, als die Verwachsungen der Sehnenscheiden mit der Sehne bei der Bewegungsstörung eine fast ebenso bedeutende Rolle spielen, wie die Gelenkcontracturen selbst. Zur Beseitigung der letzteren würde man daher auf die Resection des betreffenden Gelenkes nicht recurriren können, denn wenn auch die Wiederherstellung einer beweglichen Verbindung zwischen den Knochen gelingt, so ist doch eben wegen der verlötheten Sehnen nicht auf freie active Bewegung zu rechnen. Solche Erfahrungen weisen einerseits auf die Frühresection der Gelenke hin, zu einer Zeit, da die Verwachsungen der Sehnen in ihren Scheiden noch nicht allzu straff geworden sind, anderseits auf *die Fürsorge für eine zweckmässige, brauchbare Stellung des versteifenden Fingers.* In letzterer Beziehung wird in der Praxis nicht selten gefehlt. Man pflegt bei schweren Fingerverletzungen zur Immobilisation meist eine gerade Holz- oder Pappschiene zu verwenden, welche an der Volarfläche des verletzten Fingers angelegt wird und bis zur Handwurzel reicht. Auf dieser Schiene werden sämmtliche Fingergelenke durch Bindentouren in gestreckter Stellung fixirt, und wenn sich nun Ankylose des Gelenkes entwickelt, so behält der Finger seine Streckstellung, in welcher er für die gewöhnlichsten Functionen, z. B. für das Greifen, für das Halten der Feder u. s. w., gar nicht zu gebrauchen ist. Später wird dann von dem Geheilten selbst an den Chirurgen die Anforderung gestellt, er solle den mühsam erhaltenen Finger durch Exarticulation entfernen, weil er den Gebrauch der übrigen Finger nur störe. *Man sollte daher schwer entzündete Fingergelenke nicht in gestreckter, sondern in stumpfwinkeliger Beugung immobilisiren.* Zu diesem Zwecke müssen die Holzschienen durch geknickte Pappschienen, durch Gypsverbände oder Heftpflasterverbände ersetzt werden, welch letztere den kranken Finger an seine eben-

falls stumpfwinkelig gebogenen Nachbarfinger befestigen. Die extreme Beugestellung der Fingergelenke liefert natürlich auch keine guten functionellen Resultate, denn der zusammengekrallte Finger kann ebensowenig greifen als der gestreckte; in manchen Fällen gelingt es aber nicht, das secundäre Zusammenkrallen zu vermeiden, z. B. wenn die Strecksehne durch die Verletzung oder durch die nachfolgende Eiterung zerstört wurde und nun der Finger einfach dem Zug der Beugesehne folgen muss. Wurde die prophylaktische Therapie der entzündlichen Fingercontracturen versäumt, so suche man durch eine rationelle orthopädische Nachbehandlung zu retten, was noch zu retten ist. Active und passive Bewegungen, Correctionen der Stellung in der Narkose und nachfolgende Fixation des Fingers in der corrigirten Stellung durch einen Verband, endlich auch Maschinenbehandlung, können hier concurriren. Von Schönborn ist eine Streckmaschine für Beugecontractur construirt und beschrieben worden; doch wird man gewiss in den meisten Fällen mit den erstgenannten manuellen Mitteln nicht weniger leisten, als mit Maschinen.

Auch an gesunden Gelenken können sich arthrogene und myogene Contracturen ausbilden, wenn diese Gelenke lange Zeit hindurch in einer und derselben Stellung unbeweglich fixirt waren. Solche *Versteifungen* treten nicht selten auf als unangenehme Folgen einer an sich richtigen chirurgischen Therapie. So legen wir z. B. wegen schwerer Verletzungen der Handwurzel oder des Vorderarmes Contentiv- und Schienenverbände an, welche auch die Finger in Streckstellung fixiren und einige Wochen lang von dem Kranken getragen werden müssen. Der Arzt freut sich endlich über die Heilung der schweren Verletzung, aber er entdeckt, dass alle Fingergelenke fast unbeweglich in Streckstellung stehen und der Geheilte deshalb seine Hand nicht gebrauchen kann. Diese Contractur ist sowohl auf Verkürzung der Sehnen und Verwachsung mit ihren Scheiden, wie auf synoviale Schrumpfung an den Gelenken zu beziehen. Wenn daher ein längeres Tragen von Verbänden, welche die Fingergelenke mit umfassen müssen, unerlässlich scheint, so versäume man wenigstens nicht, den Fingergelenken eine mittlere Beugestellung zu geben anstatt der extremen Streckung. Die Aufgabe, welche die orthopädische Behandlung solcher Versteifungen der Finger stellt, wird damit auch erheblich leichter; denn man kommt viel schneller zum Ziele, wenn man die methodischen passiven Bewegungen von der mittleren Stellung der Gelenke aus beginnt und nach beiden Extremen hin ausdehnt, als wenn man von dem einen Extreme ausgehen muss. Reichen die methodischen passiven Bewegungen, welche sonst, wenn auch erst nach längerer Zeit, gute Resultate ergeben, bei sehr festen Contracturen nicht aus, so versuche man in der Narkose die Verwachsungen der Synovialis in den Gelenken und Sehnenscheiden zu dehnen und zu zerreissen und so die Beweglichkeit wieder herzustellen.

An diese Versteifungen durch langdauernde Immobilisation in Verbänden reihen sich die sog. *Gewohnheitscontracturen* an. Bei einem Kutscher, welcher 30 oder 50 Jahre lang jeden Tag die Zügel in den gebeugten Fingern hielt, begreift es sich leicht, dass diese Gewohnheitsstellung permanent wird, dass die Beugesehnen sich verkürzen, dass endlich auch in den Gelenken die Streckbewegung durch Verwachsung der Synovialfalten und Verkürzung der volaren Bänder verloren geht. Solche Gewohnheitscontracturen, welche in langjähriger Ausübung einer bestimmten Arbeit begründet sind, sieht man nicht selten; aber Gegenstand eines chirurgischen Eingriffes werden sie fast nie.

Narbige Contracturen sind nach Verbrennungen und anderen Verletzungen der Finger und Hand sehr häufig. Bei grösseren traumatischen H
Mittelhand kann man versuchen, durch Aufpflanzen von R
chen (Allg. Thl. Cap. 24) dem narbigen Schrumpfer

dieses Verfahren im Erfolge wenig sicher. Das einzige zuverlässige, leider nicht immer anzuwendende Mittel ist die Transplantation gestielter Lappen aus der anliegenden Haut des Vorderarmes oder aus einer anderen Körperregion, z. B. der vorderen Brustwand, an welche die Hand bis zur Anheilung des Hautlappens fixirt werden muss.

Eine sehr eigenthümliche, von Dupuytren zuerst beschriebene Fingercontractur ist die *spontane narbige Retraction der Aponeurosis palmaris* und ihrer Verbindungsstränge mit der Haut (Goyrand). Nach Dupuytren entsteht sie in Folge von Reizung der Gewebe durch harte Arbeit. Hierbei darf man nicht ausschliesslich die groben Hantierungen der arbeitenden Klasse im Auge haben, vielmehr gehören wahrscheinlich nur oft wiederholte und andauernde Handstellungen dazu, um die narbige Schrumpfung anzuregen. So sah ich die Erkrankung bei einem älteren Herrn, welcher als Musiker und Musiklehrer von Jugend auf Geige spielte. Beide Hände waren befallen, am stärksten aber die linke, mit welcher er die Geige hielt. Vielleicht wirkten bei den Patienten M. Eulenburg's und Madelung's, welche ebenfalls den besser situirten Ständen angehörten, ähnliche Momente mit. Bei alten Leuten soll übrigens das Schwinden des Panniculus adipos. eine höhere mechanische Reizung und in der Folge ein Schrumpfen der fibrösen Stränge bedingen. Erbliches Vorkommen berichtet König. Meist wird zuerst das Metacarpo-Phalangealgelenk des fünften und des vierten Fingers, später auch das Gelenk zwischen Grund- und Mittelphalange dieser Finger in Beugung gestellt. Hierbei bemerkt man knotige Anschwellungen in der Palma manus, welche sich anfänglich wie kleine Fibrome anfühlen, bis später aus ihnen sehnenartige Stränge entstehen. Im Beginne lässt sich das Leiden durch warme Bäder, Massage und passive Bewegungen zuweilen am Fortschreiten hindern, zumal wenn der Kranke seine Beschäftigung aufgibt; ausgesprochene Fälle aber erfordern das operative Eingreifen. W. Busch empfahl, die narbig geschrumpften Haut- und Aponeurosenpartien in Form eines spitzwinkeligen Dreiecks zu umschneiden, dessen Spitze gegen die Handwurzel, dessen Basis gegen die Fingerspitze sieht. Dann durchtrennt man alle Narbenstränge und bringt den Finger unter Verschiebung des dreieckigen Lappens in gestreckte Stellung. C. Hueter hat durch *Exstirpation der narbigen Stränge* mit sorgfältiger Durchführung der Aseptik bei diesen Contracturen gute Erfolge erzielt, eine Methode, welche neuerdings (1887) auch von Kocher mit grossem Vortheil angewandt worden ist. Man wird zu Gunsten dieser Verfahren auf ältere Methoden, z. B. auf die subcutane Trennung der Stränge mit dem Tenotom, die subcutane Aponeurotomie (Ast. Cooper), die multiple Discision der Stränge sammt der Haut (Adams) verzichten, denn sie alle sind von sehr unsicherer Wirkung. Es bedarf natürlich einer sorgsamen orthopädischen Nachbehandlung; Verbände müssen zunächst die Finger in gestreckter Stellung erhalten, später werden passive und active Bewegungen ausgeführt. Eine orthopädische Maschine zur Behandlung dieser Contractur wurde von M. Eulenburg angegeben.

Eine merkwürdige Bewegungsstörung der Finger, zuerst von Notta und Nélaton als *Doigt à ressort* beschrieben, ist das Federn oder *Schnellen der Finger*. Der Finger widersteht eine Zeit lang der Beugung, um dann plötzlich, unter schmerzhaftem Knacken, wie ein Taschenmesser zuzuschnappen; ganz ebenso geht die Extension vor sich. A. Menzel, welcher diese Störung bei Gelegenheit eines von ihm beobachteten Falles genauer untersuchte, fand das Hinderniss nicht im Gelenke, wie dies die früheren Beobachter meinten, sondern in der Beugesehnenscheide. In den meisten Fällen dürfte es sich um eine chronische Tendo-
ndeln. An der Leiche gelang es ihm, diese Auffassung zu begründen,
ch Verdickungen der Sehne und gleichzeitig Verengerungen der

Sehnenscheide schuf. Beide Veränderungen hält Menzel für nothwendig, um das Schnellen des Fingers hervorzubringen. Statt einer Verengerung kann indessen auch ein Riss der Sehnenscheide das Schnellen zur Folge haben. Besonders disponirt für diese Bewegungsstörung scheint die Sehnenscheide des M. flexor poll. an der Stelle zu sein, wo sie dem Metacarpo-Phalangealgelenke anliegt. Berger (1875), welcher 5 eigene Beobachtungen besitzt, schliesst sich im Wesentlichen den Anschauungen Menzel's an, ebenso Blum (1882), welcher 19 Fälle, darunter 11 am Daumen, zusammenstellte. Ihre Richtigkeit scheint mir auch ein Fall zu beweisen, welchen ich vor nicht langer Zeit sah. Der Kranke hatte sich einen scharfen Meissel quer durch die Volarweichtheile der Grundphalange des linken Daumens gestossen; die Sehnenscheide des Flexor pollicis war verletzt worden, und nach Monaten zeigte der Daumen die deutlichen Symptome des „schnellenden Fingers". Hier lagen entweder noch Fibringerinnsel in der Sehnenscheide, oder es handelte sich um chronische Tendovaginitis.

Einen anderen Mechanismus der eigenthümlich schnellenden Beuge- und Streckbewegung fand Steinthal (1886) an einem wegen narbiger Verkrümmung im Metacarpo-Phalangealgelenke exarticulirten Mittelfinger. Nachdem die narbig verkürzte Beugesehne über den Interphalangealgelenken durchtrennt war, liessen sich beide Gelenke bewegen, schnellten aber erst nach Ueberwindung eines kleinen Hindernisses in volle Beugung und Streckung. Die Ursache fand sich in einer durch narbiges Schrumpfen entstandenen Verlagerung der Insertion der Seitenbänder. An dem ersten Interphalangealgelenke, an welchem die Erscheinung am prägnantesten war, ergab die genaue anatomische Untersuchung, dass die beiden Ligg. lateralia sich mehr gegen die volare Fläche der II. Phalanx hin ansetzten. Wurde nun langsam flectirt, so spannten sich die dorsalen Fasern der Seitenbänder immer stärker an, bis bei einem Winkel von ca. 45° das Spannungsmaximum erreicht war. Bei weiterer Flexion begannen die Insertionspunkte des Seitenbandes sich zu nähern, und die Spannung setzte sich in eine schnellende Bewegung um. Denselben Vorgang konnte man bei der Extension beobachten; hier wurden anfangs die volaren Bandfasern gespannt, um dann plötzlich schnellend nachzugeben. König hat schon früher (1881) an einer amputirten Zehenphalanx ein ähnliches Verhalten beschrieben. Hier war es eine ungleiche Erhabenheit auf dem überknorpelten Theile der Grundphalanx, welche die Seitenbänder in einer bestimmten Stellung gespannt hielt und bei weiterer Bewegung plötzlich erschlaffen liess.

Was die Behandlung des schnellenden Fingers betrifft, so werden für Fälle, in welchen die Ursache in der Sehnenscheide zu suchen ist, Bepinselungen mit Tinctura Jodi und warme Handbäder empfohlen (Menzel). Von der Anwendung der Elektricität sah Berger guten Erfolg; ausserdem ist Massage und passive Bewegung von entschiedenem Vortheil. Die durch narbige Verschiebung der Bänder entstandenen Fälle trotzen wohl jeder Behandlung.

§ 421. Myogene und neurogene Contracturen der Fingergelenke.

Feinere Arbeiten der Finger, welche mit grosser Anstrengung und sehr oft ausgeführt werden, führen zu krampfartigen Muskelerkrankungen, zu welchen z. B. der *Schreibekrampf* gehört. Einen analogen Fingerkrampf bei Telegraphisten, welche mit dem System Morse arbeiten, hat Onimus beschrieben. Solche Zustände haben für den Chirurgen höchstens diagnostisches Interesse; ihre Behandlung gehört in das Gebiet der Nervenkrankheiten.

Paralytische Contracturen der Finger kommen sowohl angeboren, als erworben vor. Für die Form der Contractur ist die Mittelstellung der Gelenke, welche schon einer bedeutenden Beugung entspricht, massgebend, ebenso das Gewicht der

Finger; hiernach werden solche paralytische Contracturen Beugecontracturen sein. Die erworbenen können durch „essentielle Lähmung" im Kindesalter entstehen oder durch Verletzungen der Nervenstämme veranlasst werden. Die ersteren sind im Gegensatze zum Pes equinus paralyticus (§ 519) sehr selten, die letzteren an der oberen Extremität sehr viel häufiger als an der unteren (§ 508). Auch der Druck der Krücken auf den Plexus brachialis in der Achselhöhle kann zu Lähmungen einzelner Armnerven führen. Für die Bewegungen der Finger kommen besonders die Verletzungen des N. ulnaris und des N. radialis in Frage. Beide Nerven verlaufen oberflächlicher als der N. medianus, der zudem im unteren Abschnitte des Vorderarmes seine motorischen Aeste bereits abgegeben hat. Es mag genügen, auf die Folgen der Verletzung der beiden ersteren Nerven hinzuweisen.

Der *N. radialis* ist der motorische Nerv für die Streckmuskeln des Carpus und Metacarpus, sowie für den M. extensor digit. comm. und die übrigen langen Streckmuskeln der Finger. C. Hueter sah seine Lähmung öfter durch ein eigenthümliches Trauma entstehen. Der Kranke war im Sitzen eingeschlafen, und während er den Kopf mit der Hand stützte, war der N. radialis ungefähr in der Mitte des Oberarmes, da wo er dicht an der hinteren Fläche des Os humeri verläuft, durch die Stuhllehne gequetscht worden. Diese Quetschung des Nerven, zu welcher allerdings ein recht fester Schlaf gehört, kommt nicht so selten vor; man kann sie fast als Typus der traumatischen Lähmung des N. radialis betrachten. Das Bild ist ähnlich dem, welches die merkwürdige Lähmung der langen Streckmuskeln bei Bleiintoxication zeigt. Hand und Finger hängen in starker Beugung herab; die active Streckung ist für die letzteren indessen nur in dem Metacarpo-Phalangealgelenke unmöglich, die beiden vorderen Fingergelenke können nach wie vor gestreckt werden. Diese besitzen nämlich in den M. M. interossei ihre eigenen kurzen Streckmuskeln, deren Function bei Lähmung des N. radialis intact bleibt, weil sie ihre motorischen Aeste von dem Ramus volaris des N. ulnaris erhalten. Die Diagnose kann durch die Prüfung der Sensibilität an der Dorsalfläche der Finger ergänzt werden. Lähmung des N. radialis lässt am Zeigefinger, dem radialen Rande des Mittelfingers und dem ulnaren des Daumens den Verlust der Sensibilität constatiren. Bei langer Dauer der Paralyse tritt eine Beugecontractur der Hand und der Finger ein, doch gelingt es meist, gerade bei der erwähnten Art der Radialisverletzung, durch elektrische Behandlung schon nach einigen Wochen die Leitung wieder herzustellen. Bleibt die Contractur bestehen, so muss man wenigstens eine mittlere Stellung der Gelenke zu erreichen suchen. Hierbei wird der Widerstand der Beugemuskeln in den meisten Fällen durch langsame oder durch brüske Dehnung in der Narkose überwunden werden können; die Tenotomie der Beugesehnen erscheint daher ziemlich überflüssig. Stich- und Schnittverletzungen des N. radialis erfordern selbstverständlich die Nervennaht.

Der functionelle Werth des *N. ulnaris* für die Bewegungen der Finger kann nicht hoch genug angeschlagen werden. Das Schicksal der M. M. interossei und hiermit der Beugung der Grundphalange, der Streckung der beiden Vorderphalangen und endlich der Ab- und Adductionen der Finger hängt ab von der intacten Leitung des N. ulnaris. In seinem Verlauf hat dieser Nerv zwei leicht verwundbare Punkte. Der eine liegt am Ellenbogengelenke zwischen dem ulnaren Rande des Olecranon und dem Epicond. int., auf der Dorsalfläche des Os humeri; hier ist der Nerv nicht nur den Verletzungen des Zufalles, sondern auch zuweilen dem chirurgischen Messer ausgesetzt (Ellenbogenresection § 399). Die andere Stelle entspricht dem unteren Abschnitte des Vorderarmes, da wo der Nerv neben der Arteria ulnaris liegt und mit ihr durchschnitten oder gequetscht werden kann. Die Bewegungsstörung, wenn wir von dem Ausfalle der Sensibilität an der Volar- und Dorsalseite des vierten und fünften Fingers absehen wollen, ist so eigenthüm-

lich, dass schon aus ihr die Lähmung des N. ulnaris immer genau erkannt werden kann. Die Faustbildung ist sehr mangelhaft, weil die Beugung der Grundphalangen nur unvollkommen möglich, und noch auffälliger ist der Defect der Streckung. Wohl ist die Streckung der Grundphalange, welche durch die langen Extensoren geschieht, unbehindert, aber es fehlt fast gänzlich die Streckung der beiden Vorderphalangen. Wird die Lähmung permanent, so stellt sich bei den Bewegungen der Finger eine ganz eigenthümliche Haltung der Hand heraus, welche man als „Greifenklaue", als „Main en griffe" (Duchenne) bezeichnet hat. In der That entspricht die forcirte Extension der Grundphalangen mit der Flexion der Endphalangen einer Haltung, welche mit der gekrallten Stellung der Zehen bei den Raubvögeln Aehnlichkeit besitzt. Soweit es der Therapie nicht gelingt, die Leitung im Nervenstamme wiederherzustellen, bleiben für die orthopädische Behandlung keine erheblichen Aufgaben; die Erhaltung einer mittleren Stellung der Gelenke stösst hier ebenso wenig wie bei Lähmung des N. radialis auf besondere Schwierigkeiten.

§ 422. Chronische Hautentzündungen an Hand und Fingern.

Oberflächliche chronische Entzündungen der Haut, *Eczeme,* sind an der Hand und den Fingern keine Seltenheiten. Dies gilt besonders von den sog. *artificiellen Eczemen*, deren Typus das der Wäscherinnen an der Volarseite der Handwurzel ist. Adstringirende Salben, vor allem aber das Vermeiden von sehr kaltem und sehr heissem, sowie von laugenhaltigem Wasser führt meist rasch zur Heilung. In hartnäckigen Fällen, in welchen die aufgescheuerte Haut offenbar entzündungserregende Noxen aufgenommen hat, sind Umschläge von Sublimatlösungen und Quecksilbersalben von Vortheil.

Bei Anatomen kommt eine chronisch verlaufende, infectiöse Hautentzündung vor, welche durch die Berührung mit Leichen entsteht. Sie führt zu einer gefässreichen Hyperplasie der Haut, zuweilen in grosser Ausdehnung und sieht dem Lupus entschieden ähnlich, daher *Lupus anatomicus.* Knotige Stellen werden als *Leichentuberkel* bezeichnet. Ueber das Vorkommen von Tuberkelbacillen in diesen Knoten vgl. Allg. Thl. § 51. Aetzen und Auskratzen der kranken Gewebe mit dem scharfen Löffel, eventuell das Ausschneiden ist die zutreffende Behandlung.

Der echte *Lupus* befällt die Dorsalhaut des Vorderarmes und der Hand bald in exfoliativer, bald in ulcerativer Form und führt in letzterem Falle zu ausgedehnten Geschwüren und strahliger Vernarbung. Die Therapie besteht auch hier in Auflegen von grauer Quecksilbersalbe, Auskratzen mittelst des scharfen Löffels, eventuell Exstirpation mit plastischer Deckung des Defectes.

Eine merkwürdige Erkrankung befällt die Finger bei *Lepra,* dem Aussatze, der Elephantiasis Graecorum (Allg. Thl. § 21). Der Aussatz kommt heutzutage epidemisch fast nur noch im Orient und in Südspanien vor; vereinzelte Fälle werden an der norwegischen Küste beobachtet, ebenso an der deutschen Ostseeküste, die letzteren allerdings in wenig ausgeprägter Form. Bei Lepra bilden sich zerstreut über die ganze Körperoberfläche, besonders aber an der Haut des Vorderarmes und der Hand, flache knotige Erhebungen, welche dem Lupus ziemlich ähnlich sehen und wie dieser geschwürig zerfallen können. Die kleinzellige Infiltration der Cutis umwächst die Hautnerven und bringt sie zum Schwinden, so dass in der Peripherie sensibele Lähmungen eintreten. Man bezeichnet dann auch die Krankheit als *Lepra anaesthetica.* Unter dem Einflusse dieser sensibelen, hauptsächlich aber durch trophische Lähmung werden ganze Glieder der Finger nekrotisch und fallen in den Phalangengelenken ab, so dass die Hand allmälig verstümmelt wird.

Neisser und Armauer Hansen (1879), deren Untersuchungen sich auf die an der norwegischen Küste endemisch vorkommende Lepra beziehen, haben nachgewiesen, dass es sich bei der Bildung der Knoten um eine Invasion von specifischen Mikrokokken in die Haut handelt. Es sind schlanke, zuweilen an den Enden leicht verjüngte Stäbchen, von der Länge eines halben bis dreiviertel Durchmessers eines rothen Blutkörperchens, welche sich mit Fuchsin und Gentianaviolett färben und auf Blutserumgelatine züchten lassen. E. Arning (1884) hat in 2 Fällen den Bacillus Leprae auch in den Bindegewebszügen gefunden, welche den atrophischen Ulnaris durchsetzten. Ueber die Behandlung der Lepraknoten hat sich noch keine bestimmte Meinung gebildet, doch dürften Versuche mit Injectionen von Carbolsäurelösung (C. Hueter) oder Sublimatsolution in die beginnenden Knoten nicht von der Hand zu weisen sein.

An das Absterben der Phalangen durch Lepra reihen wir die sonstigen Formen der *Fingergangrän* an. Eine *symmetrische Gangrän der Finger*, welche von Störungen der centralen vasomotorischen Apparate abhängt, wurde von Raynaud beschrieben; ihr nahe steht die Vergiftung mit Mutterkorn, der *Ergotismus*, welcher unter schmerzhaften Empfindungen (Kriebelkrankheit) zum Absterben und Abfallen der Phalangen führt. Sehr viel seltener als an den Zehen (§ 511) bedingt die *Endarteriitis* eine *Gangraena senilis der Finger*; sie ist nur in wenigen Fällen beobachtet worden. Eine eigenthümliche Abschnürung der Finger hat Menzel beschrieben; sie geht von einer congenital vorgebildeten Epitheleinsenkung an der Basis der Finger aus, welche sich später weiter entwickelt und den Finger mitten in der Phalange trennt.

Syphilitische Erkrankungen sind an den Fingern und der Hand ziemlich häufig. Sie treten auf: 1) als *syphilitische Induration* (§§ 285 u. 286), besonders bei Geburtshelfern und Hebammen; 2) als *syphilitische Rhagaden*, eine geschwürig-hyperplastische Erkrankung der Haut zwischen den Fingern, zur Reihe der secundär-syphilitischen Erscheinungen gehörig; 3) als *Dactylitis syphilitica*, eine spindelartige Auftreibung einzelner Fingerphalangen, die von gummöser Periostitis und Osteomyelitis der Phalangen herrührt; 4) als *syphilitische Onychie*, eine Geschwürsbildung am Nagelbette, zu der vielleicht, als congenital syphilitisch, auch manche Fälle von „scrophulöser" Onychie bei Kindern zu rechnen sind; 5) endlich als *Psoriasis palmaris*, Verdickung der Epidermis mit Schuppenbildung; sie kommt nur an der Palmarhaut der Mittelhand vor, während die nichtsyphilitische Psoriasis nur an der Dorsalhaut der Hand und der Finger zu finden ist.

Entzündliche *Wucherungen der Hornschicht des Nagels* führen zur Bildung übergrosser, krallenartig gekrümmter Nägel, der *Onychogryphosis* nach Virchow. Sie ist an den Zehen häufiger als an den Fingern. *Querfurchen in der Nagelsubstanz* bilden sich nach fieberhaften Krankheiten, auch nach Wundfiebern aus; sie beziehen sich auf die fieberhafte Störung des Nagelwachsthums (Bean). Endlich kann die Entwickelung von Fadenpilzen auf dem Nagel zur Bildung bräunlicher Streifen führen — *Onychomykosis*.

§ 423. Geschwülste der Haut, der Sehnen und der Knochen an Hand und Fingern.

An der Hautdecke der Hand und der Finger kommen oft kleine, vollkommen gutartige Geschwülste des Papillarkörpers zur Entwickelung, welche als *Warzen*, *Verrucae*, *Papillome* hinlänglich bekannt sind. Ihre Entstehung muss wohl auf die Reize bezogen werden, welche die tägliche Arbeit auf die Haut ausübt. Hierfür scheint auch die seltsame Beobachtung Virchow's zu sprechen, die er an einem Menschen mit angeborenem Mangel der oberen Extremitäten machte. Dieser

hatte seine Füsse von Jugend ab zu den Arbeiten der Hand gebraucht, und während nun sonst an den Füssen Warzen nicht vorkommen, obgleich die Haut dieselbe anatomische Zusammensetzung zeigt wie an den Händen, so entstanden sie hier an den Füssen. Die Warzen können sich in grosser Zahl an einer Hand oder an beiden Händen entwickeln, und zwar manchmal in kurzer Zeit, im Verlaufe von wenigen Wochen. An der Dorsalhaut sind sie viel häufiger als an der Volarhaut. Ihre Oberfläche ist bald glatt und von einer schwieligen Epidermisschicht bedeckt, bald zerklüftet, indem die Spitzen der wuchernden Papillen durch die dünne Epidermisdecke hindurchwachsen. Man könnte die glatten Warzen mit den breiten, die zerklüfteten mit den spitzen Condylomen der Genitalgegend (§ 286) vergleichen. Lästig werden die Warzen durch ihre Empfindlichkeit bei der Berührung, zuweilen auch durch die Neigung zum Bluten und zur Bildung kleiner Geschwüre in den zerklüfteten Theilen. Viele Warzen verschwinden wieder von selbst, andere bleiben bestehen. Der Laie beseitigt sie meist durch Abbinden mit einem Faden oder durch Auftröpfeln ätzender Pflanzensäfte; auch Bepinselungen mit Tinct. jodi und Eisenchloridlösung bringen sie manchmal zum Verschwinden. Sicherer ist die Zerstörung durch Aetzmittel, z. B. durch Salzsäure, am besten aber die Excision, zu welcher ein einziger Scherenschnitt genügt.

Die *Schwielen* der Volarhaut an Hand und Fingern unterscheiden sich von den Warzen dadurch, dass sie nur eine Hyperplasie der Epidermis, nicht des Papillarkörpers darstellen; die Warzen sind Papillome, die Schwielen *Epidermiswucherungen, Epidermome,* welche durch den constanten Reiz bei der Handarbeit entstehen. Chirurgisches Interesse gewinnen die Schwielen hauptsächlich dadurch, dass sie die Haut zu Sprüngen und Rissen disponiren, welche gelegentlich durch septische Infection zum Panaritium führen (§ 416).

Diffuse Hauthyperplasien an den Fingern und der Hand, welche man mit der *Elephantiasis* an der unteren Extremität vergleichen könnte, sind nur in wenigen Fällen beobachtet worden.

Unter den Gefässgeschwülsten kommen *cavernöse Venengeschwülste* (Angioma venosum) an der Hand und den Fingern relativ häufig vor. Sie entstehen vorzugsweise im dorsalen Unterhautbindegewebe der Mittelhand, in der Nähe der grossen Venen, deren fötale Entwickelung wohl die erste Anlage der Gefässgeschwulst liefert. Ueber *Varix aneurysmaticus,* welcher sich bis zu den Fingern erstreckt, und über das *Aneurysma cirsoides* des Vorderarmes und der Hand, von welch letzterem Mink (1885) 30 Fälle zusammengestellt hat, vgl. § 395.

Lipome im subcutanen Bindegewebe der Finger sind ziemlich selten; sie dürfen nicht mit den unten beschriebenen Chondromen verwechselt werden.

Das *Epithelialcarcinom* zeigt sich an der Haut der Hand und der Finger zwar ziemlich selten, aber doch häufiger als an anderen Hautstellen der Extremitäten. Die dorsale Haut der Mittelhand und der Finger scheint zu seiner Entwickelung mehr disponirt zu sein als die volare; nach Thiersch ist die Anwesenheit der Talgdrüsen in der Dorsalhaut hierfür massgebend. Zuweilen entsteht das Carcinom in einer Warze oder auch in einer Narbe; in Lupusnarben wurde es von Esmarch beobachtet. Die kleinen carcinomatösen Geschwüre führen frühzeitig zu Secundärknoten in den axillaren Lymphdrüsen (§ 382), welche sehr rasch wachsen, so dass neben ihnen der primäre Krankheitsherd leicht übersehen werden kann. Die Exarticulatio digiti (§ 430) ist das einzige Verfahren, welches frühzeitig ausgeführt gegen Recidive sichert; hat man freilich schon mit secundär erkrankten Achseldrüsen zu rechnen, deren Exstirpation oft recht schwierig, so bleibt das Recidiv kaum lange aus.

Die *Ganglien* an den Sehnenscheiden der Finger sind ovale Geschwülste von der Grösse einer Erbse bis zu der einer Wallnuss. Ihre Oberfläche ist glatt, ihre Consistenz bald weicher, bald fester, je nach der geringeren oder pralleren Füllung des bindegewebigen Sackes mit Synovia; manche prall gespannte Ganglien fühlen sich knorpelhart an. Der Inhalt ist zuweilen dünnflüssig, meist aber zäh, fadenziehend, einer dicken Gallerte ähnlich, welche nach Resorption der wässerigen Bestandtheile vorwiegend aus Mucin besteht. Die Verschiebbarkeit der Geschwulst wechselt, je nachdem ihr Zusammenhang mit der Sehnenscheide fester oder lockerer ist. Die Ganglien an der Hand gehören vorzugsweise den Sehnenscheiden der Extensoren, selten der Flexoren an; sie liegen demnach auf der Dorsalfläche der Handwurzel. Am häufigsten findet man sie an der Scheide des M. extensor digit. comm. und an der der M. M. extensores carpi radiales. Gosselin hat bei der Untersuchung von Leichen an den Strecksehnenscheiden der Hand oft kleine, geschlossene Follikel gefunden, welche dem grossen Synovialblatte der Sehnenscheide dicht anliegen. Von diesen gehen wahrscheinlich die Ganglien aus, und es erklärt sich hierdurch, dass man trotz ihrer nahen Anlagerung an die Sehnenscheiden den Inhalt niemals in diese einpressen kann. Ausser den eben beschriebenen *tendogenen* Ganglien finden sich an der Hand auch *arthrogene*, welche mit der Synovialis der Gelenke, insbesondere der Metacarpophalangealgelenke an der Beugeseite zusammenhängen (Witzel 1888). Sie können durch Druck auf kleine Nervenfäden neuralgische Erscheinungen hervorrufen, sind aber im Allgemeinen an der Hand sehr viel seltener, als am Fusse (§ 536).

Die Behandlung der Ganglien bestand früher theils in dem subcutanen Sprengen des Sackes durch Fingerdruck oder durch einen kurzen Schlag mit der Faust oder dem Hammer (Dieffenbach), theils in der Punction. Beide Methoden sind vollkommen ungefährlich, aber in der Regel von Recidiven gefolgt. C. Hueter empfiehlt folgendes Verfahren: Man sticht unter Verschiebung der Haut ein feines Tenotom in den Sack ein und drückt den Inhalt aus der Stichöffnung aus, während das Tenotom in der Höhle verharrt. Nun macht man mit der Spitze des Tenotoms in den Wandungen des entleerten Sackes Scarificationen, bis einige Tropfen Blut aus der Stichöffnung austreten. Dann wird das Tenotom herausgezogen und ein Compressivverband mit Heftpflasterstreifen angelegt. Die Scarificationen und der Bluterguss rufen in der Wandung des Ganglion eine geringgradige Synovitis hervor, welche zur Verklebung der Synovialwände führen kann. Durch Erneuerung der comprimirenden Heftpflasterverbände in den ersten 8 bis 14 Tagen muss man diese Verklebung begünstigen. Zum Schlusse wird die Haut mit Jodtinctur wiederholt bestrichen. Das Verfahren ist etwas weitläufig, soll indessen in der Mehrzahl der Fälle zur definitiven Heilung führen. Wirksamer ist jedenfalls das Einspritzen von Jodtinctur in den entleerten Sack, wobei allerdings streng aseptisch verfahren werden muss, wenn keine Eiterung eintreten soll. Von Lücke und v. Volkmann ist die *Incision* der Ganglien mit Anwendung des Lister'schen Verbandes geübt und empfohlen worden. Die Wunde heilt ohne Eiterung in längstens 14 Tagen, und der leere Sack schrumpft in der Regel vollständig. Zeigt sich wider Erwarten ein Recidiv, so ist die aseptische *Excision des Ganglion*, das Herauspräpariren des Sackes am Platze. Die Operation, bei welcher die eine oder andere Sehnenscheide eröffnet werden kann, hinterlässt, streng aseptisch ausgeführt, gleichwohl keinerlei Bewegungsstörungen und schützt sicher vor jedem Recidiv. Wer freilich mit der Aseptik nicht sehr vertraut, der hüte sich, den Kranken einer verhängnissvollen Vereiterung der Sehnenscheiden auszusetzen.

Freie Körper, Corpora oryzoidea, werden *in den Gelenken und Sehnenscheiden* der Hand und der Finger ziemlich selten angetroffen, mit Ausnahme

der grossen *Bursa mucosa der Beugesehnen an der Volarfläche der Handwurzel* (über chronische Entzündungen dieser Bursa vgl. § 415). Sie entstehen nach den Untersuchungen von König und Riedel (1886) vorwiegend bei chronischen *tuberkulösen* Entzündungen dieses grossen Schleimbeutels. Zuweilen kann man die Bewegung der freien Körper, welche hier meist aus Fibringerinnseln hervorgehen und deshalb klein und weich sind, mit den Fingern fühlen; häufiger findet man sie als zufälligen Befund, wenn zur Heilung eines chronischen Hydrops der genannten Bursa die Incision mit Drainage unternommen wird und sich der Inhalt der Bursa aus der Wunde entleert. Die Weichheit der Corpora oryzoidea lässt es begreifen, dass sie noch Dupuytren für Hydatiden, Blasenwürmer, gehalten hat.

Die Knochen der Hand und der Finger sind Prädilectionspunkte für die Entwickelung der *Chondrome*. Nach O. Weber kommen von 267 Fällen von Chondrom am ganzen Skelet 103 auf Hand und Finger; ihre Zahl ist grösser als an irgend einer anderen Stelle des ganzen Skeletes, und nur die Chondrome der Rippen (§ 204) zeigen eine annähernd gleiche Frequenz. Die Chondrome der Hand sitzen mit Vorliebe an den Phalangen, sodann an den Metacarpalknochen. Sehr gewöhnlich treten sie *multipel* auf, so dass man an einer Hand zuweilen bis zu 20 Chondrome und darüber zählt; an einem einzelnen Finger können 3—5 Chondrome zerstreut liegen. Ihre Anfänge bemerkt man schon bei Kindern, so dass die Annahme nahe liegt, es könnten fötale Knorpelnester, welche bei der Verknöcherung als solche liegen geblieben sind, den Ausgangspunkt darstellen. Das Wachsthum ist langsam, aber stetig, so dass schliesslich die Hand in einen missgestalteten Klumpen vielfacher Chondrome umgewandelt werden kann. Einzelne Chondrome sind als *periosteogene* zu bezeichnen; sie entwickeln sich entweder aus dem Periost oder auch aus den äussersten Corticallamellen des Knochens, so dass ihre Lage eine periostale ist. Die grosse Mehrzahl der Chondrome aber ist *myelogenen* Ursprunges, die Geschwulst entsteht in der Markhöhle des Knochens und wächst nach der Peripherie. Solche Chondrome sind anfänglich noch von der Corticallamelle des Knochens bedeckt und fühlen sich knochenhart an, bis sie die Rindenschicht durchbrochen haben. Sehr weiche Chondrome setzen eine myxomatöse Einschmelzung des Geschwulstgewebes voraus. In einzelnen Fällen wurde die embolische Verschleppung weichen, in die Venen eingewachsenen Chondromgewebes nach den Lungen hin und die Entwickelung secundärer Lungenknoten beobachtet.

Kleinere, einzelstehende Chondrome können unter Schonung der Sehnen exstirpirt werden. Dieffenbach hat gezeigt, dass selbst das Zurücklassen eines kleinen Stückes des Chondromes in der Markhöhle erlaubt ist, weil dieses nach der Operation verknöchert und kein Recidiv liefert. Grössere Chondrome, welche einen Knochen in der ganzen Länge durchwachsen haben, lassen sich noch durch Resection des betreffenden Metacarpusknochens (§ 428) oder der betreffenden Phalange entfernen. Sind aber alle Phalangen eines Fingers von Chondromen besetzt, so bleibt nur die Exarticulatio digiti übrig (§ 430). Eine grosse Verbreitung der Chondrome kann die Exarticulation mehrerer Finger oder gar die Exarticulation der ganzen Hand (§ 429) nothwendig machen.

Ganz im Gegensatze zu den Chondromen sind *Osteome* und *Sarkome* an Hand und Fingern sehr seltene Vorkommen. Nur in vereinzelten Fällen wurden *Exostosen unter den Nägeln* beobachtet, ähnlich wie sie Dupuytren an den Zehen beschrieben hat (§ 536). Epulisartige Sarkome (§ 75), ebenfalls unter den Fingernägeln, sahen Hunter, Gosselin, Trélat.

Drei Fälle von *Echinokokken in den Phalangenknochen* erwähnt P. Vogt.

§ 424. Angeborene Missbildungen an der Hand und den Fingern.

Das *angeborene Fehlen der Finger oder der Hand*, sogar des ganzen Vorderarmes bis ins obere Drittel des Oberarmes, wie dies in einzelnen Fällen beobachtet worden ist, hat nur insofern chirurgisches Interesse, als die prothetische Ergänzung wie nach Amputationen versucht werden kann. Solche verkümmerte Arme sehen in der That oft wie Amputationsstümpfe aus und rechtfertigen die Annahme, dass sie durch eine Art spontaner Amputation innerhalb des Uterus, durch Verwachsungsstränge der Eihäute u. s. w. entstehen. Sitzen auf den Vorderarmstümpfen noch einige verkümmerte Finger auf, so muss freilich eine mangelhafte Entwickelung angenommen werden. Auch zu kurze Bildung einzelner oder mehrerer Finger, *Brachydactylie*, oder zu kleine, *Mikrodactylie*, kommt vor. Ueber *angeborene Klumphand* vgl. § 418.

Viel häufiger als das Fehlen ist die *angeborene Ueberzahl der Finger*. Derartige Bildungen werden nicht selten vererbt und kommen auch gleichzeitig an Händen und Füssen vor, häufig symmetrisch auf beiden Seiten. Der gewöhnlichste Fall ist ein überzähliger 5. Finger, welcher seitwärts am normalen anhängt. Die Verbindung besteht oft nur in einem dünnen Hautstiel, den ein einziger Scherenschnitt trennt. In anderen Fällen sitzt der überzählige Finger breit auf einer abnormen Gelenkfläche auf, so dass eine förmliche Exarticulation unternommen werden muss. Wenn einige Autoren (White, Struthers) nach solchen Exarticulationen das Wiederwachsen des überzähligen Fingers beobachtet haben wollen, so meint P. Vogt wohl mit Recht, dass es sich dabei nur um das Wachsen eines zurückgelassenen epiphysären Knorpelstückes gehandelt haben könne. Es empfiehlt sich deshalb bei der Entfernung des überzähligen Fingers den Gelenkspalt aufzusuchen und nicht vor demselben den Knorpel durchzuschneiden. Am Daumen sitzen häufig zwei Vorderphalangen auf dem Köpfchen der einfachen Grundphalange auf; sie können der Länge nach so verwachsen sein, dass eine Entfernung der überzähligen Phalange schwierig wird. Die Verdoppelung betrifft auch manchmal mehrere Finger derselben Hand, so dass man bis zu 10 Fingern an einer Hand zählte. Die Nägel der überzähligen Phalangen sind in der Regel gut entwickelt. Neben der Verdoppelung der Finger kommt zuweilen die gleichzeitige der Metacarpalknochen vor, so dass die ganze Hand eine riesenhafte Entwickelung zeigt.

Von *Riesenwuchs einzelner Finger*, welche sich bis zum Doppelten und Dreifachen der normalen Länge entwickeln können, hat H. Fischer interessante Fälle veröffentlicht.

Eine weitere merkwürdige und häufige Bildungsanomalie ist die Entwickelung von Hautbrücken zwischen zwei benachbarten Fingern, so zwar, dass diese von der Commissur aus eine Strecke weit nach vorn und selbst bis zur Fingerspitze hin verwachsen sind. Man bezeichnet diese Missbildung als *Syndactylie*. Wie die überzähligen Finger, so ist auch die congenitale Syndactylie oft symmetrisch an beiden Händen ausgebildet und kann gleichzeitig mit Schwimmhautbildung an den Zehen (§ 536) vorkommen. Die Verwachsung betrifft in der Regel mehrere Finger und tritt manchmal auch als Syndactylie überzähliger Finger auf. Seltener als die angeborene ist die erworbene Syndactylie, wie sie nach Verbrennungen der Haut an den zugekehrten Seiten zweier Finger aus der narbigen Verschmelzung der Granulationen hervorgeht.

Die operative Heilung der Syndactylie ist eine wichtige Aufgabe, weil die Freiheit und die feine Mechanik der Fingerbewegungen durch die Abnormität erheblich gestört wird. Sie ist aber nicht leicht, denn nach der einfachen Durchtrennung der Hautbrücke mit dem Messer oder der Schere ist das Wiederverwachsen

drängt uns eine andere Statistik v. Scheven's, welche die Functionsstörungen der ohne Resection Geheilten betrifft, zur frühen Ausführung der Operation. Es zeigten 48 % aller Geheilten eine totale Gebrauchsunfähigkeit der Hand, und auch in den anderen Fällen bestanden vielfache Störungen der Beweglichkeit, welche nur in 13 % eine befriedigende Function gestatteten. Dagegen stellte sich nach Gurlt bei 16 Fällen von Resectio manus, welche lange Zeit nach dem Kriege sorgfältig auf ihre Functionsfähigkeit untersucht wurden, folgendes Ergebniss heraus: in einem Falle (6,25 %) war die Hand gut brauchbar, in 8 Fällen (50 %) ziemlich brauchbar, nur in 6 Fällen (37,5 %) war die Functionsfähigkeit gering, in einem einzigen Falle gleich Null. *Man wird also in einem künftigen Kriege der Resection der Handgelenke im Interesse einer leistungsfähigen Hand die grösste Beachtung schenken müssen.*

Die Zahl der *primären* Resectionen in den letzten Kriegen ist gering; v. Scheven nennt 2, Otis 6 Fälle, alle 8 sind geheilt. v. Langenbeck, C. Hueter und v. Scheven stimmen, obgleich die geringe Zahl der so operirten Fälle kein bestimmtes Urtheil zulässt, für die primäre Resection. Wie weit die Aseptik bei Schussverletzungen der Handgelenke eine Heilung ohne Eiter und somit die Erhaltung der normalen Function ermöglichen wird, bleibt noch zu ermitteln. Immerhin ist es rathsam, die Leistungsfähigkeit einer streng conservativen Behandlung nicht gleich an den schwersten Fällen zu erproben. *Complicirte Splitterfracturen eignen sich viel mehr für die primäre Resection. Bei Lochschüssen mag ein Versuch der exspectativen Behandlung gestattet sein, aber bei Eintritt von hohem Fieber und paraarticulärer Phlegmone muss auch hier möglichst früh resecirt werden.* Die Erhaltung des Lebens wird gewiss auch durch späte Resection noch häufig gelingen, aber mit der Ausdehnung der paraarticulären Eiterung sinkt die Aussicht auf Erhaltung einer guten Function von Tag zu Tag.

Die Resection des Handgelenkes darf heutzutage um so wärmer empfohlen werden, als seit den letzten grossen Kriegen in der Methodik mancherlei Fortschritte gemacht worden sind. Ehe wir indessen an die Betrachtung der verschiedenen Methoden herantreten, ist es nothwendig, zwei Aufgaben der Resection von einander zu trennen, welche sehr verschiedener Art sind, nämlich *die Resection des Radiocarpalgelenkes* und *die Resection der Carpalgelenke.* Die erstere Operation (§ 426) entspricht der einfacheren aber seltenen Aufgabe. Indicirt ist sie bei Schussverletzungen, Stich- und offenen Quetschwunden, welche nur Radius oder Ulna getroffen und zur Eiterung im Radiocarpalgelenke geführt haben, *so lange diese noch nicht in die Carpalgelenke vorgedrungen ist.* Die letztere Voraussetzung trifft meist nur dann zu, wenn sehr früh resecirt wurde, denn die Eiterungen des Radiocarpalgelenkes verbreiten sich sehr leicht zwischen den Knochen der ersten Handwurzelreihe zu dem Intercarpalgelenke. Hat aber diese Verbreitung stattgefunden, oder zerschmetterte die Kugel die Handwurzel, so ist die *totale oder partielle Resection der Carpalknochen* (§ 427) am Platze. Die gleiche Operation muss ausgeführt werden, wenn man wegen tuberkulöser Caries reseciren will. Doch gehe man hier in der Schonung und dem Zurücklassen der Carpalknochen nicht zu weit; das Recidiv folgt sonst auf dem Fusse.

§ 426. Die Resection des Radiocarpalgelenkes.

Die grossen Schnitte, welche man in früheren Decennien quer über den Handrücken oder sogar über die Volarfläche der Handwurzel führte, wird heute kein Chirurg mehr nachahmen wollen. Hier sind wieder nur *Längsschnitte* am Platze und zwar solche zu *beiden Seiten des Gelenkes,* wobei die Sehnen möglichst intact

bleiben. Aus demselben Grunde ist auch die subperiostale Technik unter allen Umständen vorzuziehen. Man führt zunächst an der Aussenseite der Ulna einen Längsschnitt von 3 Cm. bis zur Spitze des Proc. styloides ulnae. Der Schnitt dringt sofort bis auf den Knochen und gestattet die Ablösung des Periostes durch das Elevatorium bis an die Stelle, an welcher durchgesägt werden soll. Nachdem die Stichsäge unter Führung des Zeigefingers der linken Hand den Knochen getrennt hat, wird er mit der Resectionszange gefasst und unter weiterer Ablösung des Periostes und des Ligam. interosseum aus der Gelenkverbindung herausgehoben. Der Längsschnitt am Radius stösst wegen der Strecksehnen des Daumens, welche über den Seitenrand des Radius ziehen, auf grössere Schwierigkeiten. Doch gelingt es auch hier, am besten zwischen Extensor pollicis longus und Abductor pollicis longus, einen 5 Cm. langen Schnitt bis zur Spitze des Proc. styloides radii zu ziehen. Nach Längsspaltung des Periostes wird mit dem Elevatorium der ganze Periostcylinder sammt Sehnenscheiden und Sehnen vom Radius abgehoben, zuerst wenigstens so weit, dass die Stichsäge unter dem Periost eingeführt werden kann. Die Durchsägung erfolgt ungefähr 3 Cm. oberhalb der Spitze des Proc. styloides. Ist das untere Ende des Radius beweglich, so fasst man es mit der Resectionszange und hebt es allmälig unter fortgesetzter Ablösung und Abtrennung des Periostes und der Sehnen aus der Wunde heraus. Keine Sehne soll durchschnitten werden. Was die Sehnenscheiden betrifft, so werden bei sorgfältiger Ausführung der Operation nur die des M. flexor carpi ulnaris und des M. abductor pollicis longus geöffnet; die übrigen bleiben unverletzt, vor allen die wichtigen Sehnenscheiden der M. M. flexores und extensores digitor. comm.

Zu der Technik dieser Operationsmethode hat P. Vogt eine wesentliche Verbesserung hinzugefügt. Er bemerkt ganz zutreffend, dass bei der Frühresection das Periost noch zu fest mit dem Knochen zusammenhängt, um sich bequem ablösen zu lassen. Nur zu leicht wird, wie man sich an der Leiche unschwer überzeugen kann, das Elevatorium die Sehnenscheiden verletzen und das Periost in Fetzen ablösen. P. Vogt empfiehlt daher, mit einem feinen Meissel die Corticallamelle des Knochens abzutrennen und hierdurch an der Dorsalfläche, eventuell auch an der Volarfläche des Radius, die Verletzung der Sehnenscheiden zu vermeiden. Der von ihm nach dieser Modification zuerst operirte Fall zeichnete sich nach der Heilung durch eine vollkommen normale Beweglichkeit der Finger aus.

§ 427. Die Resection der Handwurzel nach Lister und v. Langenbeck.

Die soeben beschriebene Resection des Radiocarpalgelenkes setzt voraus, dass die Eiterung die Carpalgelenke noch nicht ergriffen hat. Sollte es sich nach Wegnahme des Radius und der Ulna ergeben, dass diese Annahme nicht zutrifft, so müsste man dann noch zur *Resection der Carpalgelenke* übergehen.

Die Methode von Lister ist folgende:

Der *radiale Schnitt* beginnt auf der Dorsalfläche der Hand in der Höhe des Proc. styloides radii, mitten im Querdurchmesser des Radius, zwischen den Sehnen des M. extensor digit. comm. longus und des M. extensor indicis einer- und den langen Streck- und Abductorsehnen des Daumens anderseits. Von hier verläuft er zu dem tiefsten Punkte des Os metacarpi II und zwar an den radialen Rand dieses Knochens, dem er dann, stumpfwinkelig abbiegend, bis zur Mitte des Metacarpus folgt. Der Scheitel des Winkelschnittes, dessen einer Schenkel dem Carpus, dessen anderer dem Os metacarpi II entspricht, sieht gegen den Daumen (Linie LLL Fig. 286). Der dorsale Ast der A. radialis bleibt radialwärts intact liegen. Die Sehnen der beiden M. M. extensores carpi radiales werden von dem Schnitte dicht

an ihren Ansatzpunkten, an der Basis Ossium metacarpi II und III, freigelegt und vom Knochen abgelöst, da ihre Insertionen nicht erhalten werden können. Nun dringt das Messer in den Gelenkspalt zwischen Os multangulum majus und Os multangulum minus ein und isolirt den ersteren Knochen. Es folgt jetzt ein *Ulnarschnitt*, genau wie er oben für die Resection des Radiocarpalgelenkes empfohlen wurde, jedoch verlängert bis zum Os metacarpi V, von welchem man den M. extensor carpi ulnar. abtrennt. Zwischen beiden Schnitten werden die Sehnen der Extensoren von der Dorsalfläche der Carpalknochen abpräparirt, jedoch in ihren Beziehungen zum Radius thunlichst ungestört gelassen. Dann sucht man vom Ulnarschnitte aus auch auf der Beugeseite die Weichtheile so weit als möglich abzulösen. Hierbei trifft das Messer auf das Os hamatum, resp. auf den spitzigen Fortsatz desselben, welcher mit der schneidenden Knochenzange abgekniffen wird. Nun trennt man die Bänder und zieht von dem Ulnarschnitte her die Carpalknochen mit einer Zange heraus, während man die Weichtheile immer hart am Knochen abschneidet. Nach Extraction beider Handwurzelreihen lassen sich die Gelenkflächen des Radius und der Ulna aus dem Ulnarschnitte herausdrängen; sie werden flach abgesägt. Jetzt erst folgt das Herauslösen des Os multangulum majus, dessen frühere Entfernung die A. radialis gefährdet hätte. Den Schlussact der Operation bildet das Abtragen der Gelenkflächen der Metacarpalknochen mit schneidenden Zangen.

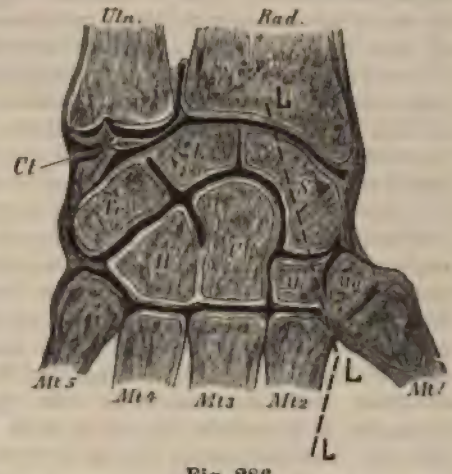

Fig. 286.

Ct. Cartilago triangularis. S. Os scaphoideum. L. Os lunatum. Tr. Os triquetrum. Ma. Os multangulum majus. Mi. Os multangulum minus. C. Os capitatum. H. Os hamatum. Mt 1—5 Ossa metacarpi I–V. LLL Schnitt Lister's zur Handgelenkresection.

Zur totalen Resection der Handwurzel schafft der Lister'sche Bilateralschnitt offenbar am besten Raum und gestattet das bequeme Ausräumen aller zerschmetterten oder erkrankten Knochen. Zuweilen indess lassen sich noch einzelne Theile schonen. So empfiehlt v. Langenbeck, Os multangulum majus und Os pisiforme, welche beide mit dem Systeme der Handwurzelgelenke nur in oberflächlicher Verbindung stehen und den Abfluss der Wundsecrete nicht hindern, zu erhalten, natürlich unter der Voraussetzung, dass sie gesund sind. Dann kann man aber auch, wie v. Langenbeck vorschlägt, mit einem einzigen *Dorso-Radialschnitte* auskommen. Dieser soll etwas mehr ulnarwärts wie der Lister'sche erste Schnitt verlaufen, nämlich am Radialrande der Strecksehne des Zeigefingers beginnen, vom Radius geradlinig zum *ulnaren* Rande des Os metacarpi II und längs desselben hinziehen. Nach Ablösung der Sehnen wird zuerst das Os scaphoideum isolirt und extrahirt; dann folgen Os lunatum und Os triquetrum. Das Os multangulum minus wird von dem Os multangulum majus getrennt, worauf es gelingt, die drei Knochen der vorderen Carpalreihe, Os multangulum minus, Os capitatum und Os hamatum im Zusammenhange zu entfernen. Endlich werden die Gelenkflächen des Radius und der Ulna abgetragen.

In dem Bestreben, möglichst viel zu erhalten, ging C. Hueter, ohne die Wirkung der Operation zu stören, noch einen kleinen Schritt weiter. Wenn nämlich die Gelenkflächen des Radius und der Ulna gesund waren, so liess er auch

diese Knochen unberührt. Ihre planen, resp. concaven Gelenkflächen stören den Abfluss der Wundsecrete nicht, die Erhaltung des unteren Radio-Ulnargelenkes aber mit der Cartilago triangularis kann die späteren Pro- und Supinationsbewegungen in ihrer Regelmässigkeit sichern. So hat er selbst in drei, Küster in einem Falle operirt und immer mit sehr gutem Erfolge. Auch das Abtragen der Gelenkflächen der Metacarpalknochen ist nur insoweit gerechtfertigt, als diese krank sind oder allzu weit in die Wundhöhle prominiren, denn einen Einfluss auf die Stagnation der Wundsecrete haben sie nicht. Somit ergibt sich als *nothwendig* für die Resection *die Entfernung von Os scaphoideum, Os lunatum, Os triquetrum, Os multangulum minus, Os capitatum, Os hamatum; dagegen sind Os pisiforme und Os multangulum majus in der Regel zu erhalten. Die Entfernung der Gelenkflächen der Ulna, des Radius und der Metacarpalknochen kann nach Umständen unterlassen werden.*

Für die Nachbehandlung ist die Drainage hier ebenso unentbehrlich wie bei Resectionen anderer grosser Gelenke. Die Resection des Radiocarpalgelenkes erfordert einige quer vom radialen zum ulnaren Schnitt ziehende Drainröhren. Ebenso ist nach Ausführung der Lister'schen Methode zu verfahren. Benutzt man den v. Langenbeck'schen *Dorsoradialschnitt,* so kann man am Rande des Os multangulum majus und unter dem Os pisiforme je ein kleines Knopfloch einschneiden, so dass die Drainröhren die ganze Breite der Wundhöhle einnehmen, oder man verwerthet einen an der Vola manus ausmündenden Fistelgang, um hier am abhängigsten Punkte der Wundhöhle ein kurzes Drainrohr einzuführen.

Zur Feststellung von Hand und Vorderarm, welche der aseptische Verband umhüllt, hat Lister eine volare Holzschiene mit Korkpolster für die Hohlhand angegeben. Die Hand ruht auf dieser Schiene recht sicher, die Finger sind in leichter Beugung fixirt. Mit ihr concurrirt der Pappschienen-Juteverband, wie er im Allg. Thl. (Cap. 30) beschrieben wurde und der Gypsverband. Weniger zu empfehlen sind Schwebevorrichtungen, wie sie Esmarch construirte. König lässt die Resecirten nach Heilung der Wunde einen leicht abnehmbaren Tutor aus Stahl oder Leder tragen, der vom oberen Ende des Vorderarmes bis zu den Bases der Finger reicht und jeden Grad der Volar- und Dorsalflexion, sowie der Ab- und Adduction durch ein am Handrücken angebrachtes, feststellbares Kugelgelenk ermöglicht.

Die beschriebenen Methoden der Operation, die Drainage, der aseptische Verband und die ruhige Lagerung sichern den Verlauf in den ersten Tagen und Wochen so weit, dass phlegmonöse Entzündungen ebenso sehr zu den Ausnahmen gehören, wie bei den correct ausgeführten und nachbehandelten Resectionen des Talocruralgelenkes. Passive Bewegungen müssen, wenn der Zustand der Wunde es zulässt, schon sehr bald begonnen werden; denn die Knochenneubildung entwickelt sich ziemlich energisch und führt, wenn man es nicht durch die Bewegungen verhindert, leicht zu einer ankylotischen Verschmelzung zwischen Hand und Vorderarm. Ebenso nothwendig sind frühzeitige methodische Bewegungen der Finger, um die beginnende Verwachsung der Sehnenscheiden mit den Sehnen zu verhüten. Es dürfen fixirende Verbände daher höchstens 6 Wochen liegen bleiben.

§ 428. Die Resection der Ossa metacarpi und der Fingergelenke.

Schwere Verletzungen und Erkrankungen eines oder des anderen *Metacarpalknochens* geben wohl niemals Anlass zur Amputation. Selbst ausgedehnte Splitterfracturen consolidiren hier leicht, und die schlimmsten Fälle der Myelitis granulosa (§ 419), welche den ganzen Knochen von einem Gelenkende bis zum anderen

durchsetzen, sowie myelogene Chondrome sind immer noch durch *Totalresection* zur Heilung zu bringen. Von einem einfachen Längsschnitte aus, welcher auf der Dorsalfläche des Os metacarpi verläuft, wird das Periost mit den Streck- und Beugesehnen sorgfältig abgehoben. Nun dringt man zuerst auf das Gelenkköpfchen ein und löst, von hier aus allmälig nach oben fortschreitend, den Knochen aus seinen Verbindungen heraus. Zuletzt wird das betreffende Carpometacarpalgelenk, am Daumen das Gelenk zwischen Os metacarpi I und Os multangulum majus, von der Volarseite her geöffnet. Wenn möglich, kann man die Epiphyse des Os metacarpi am Carpometacarpalgelenke stehen lassen, weil durch die Eröffnung eines dieser Gelenke auch immer die benachbarten gefährdet werden. Bei Kindern macht sich diese Schonung meist von selbst, indem der Zug, welchen die Resectionszange an den Metacarpalknochen ausübt, den Epiphysenknorpel ablöst. Die Knochenreproduction ist bei solchen Resectionen nicht immer befriedigend, theils in Folge der constitutionellen Störungen, welche die Myelitis granulosa begleiten, theils wegen der längeren Dauer der Entzündung, unter der das Periost seine knochenbildenden Eigenschaften einbüssen kann. Aber wenn auch der Finger in Folge dieser mangelhaften Reproduction des Os metacarpi etwas gegen den Carpus hinrückt, so bleibt er doch beweglich, und die Verkürzung wird nicht bedeutender, als sie die entzündliche Wachsthumsstörung mit sich gebracht hätte.

Resectionen der Fingergelenke sind zunächst am Platze, wenn nach frischen Gelenkverletzungen eine paraarticuläre Phlegmone beginnt, und die Eiterung in die benachbarten Sehnenscheiden einzubrechen droht, ferner in chronischen Fällen, um den Verlauf der Gelenkeiterung abzukürzen; denn nur die Resection schafft eine ganz freie Entleerung des Eiters. Endlich kann man eine *functionelle* Indication aufstellen, welche für Metacarpo-Phalangeal- wie für Phalangengelenke, besonders für die functionell wichtigen Gelenke des Daumens und Zeigefingers gültig ist. Hier fällt allerdings auch der Beruf des betreffenden Kranken in die Wagschale. Der Bauer wird ohne besonderen Nachtheil die Bewegungen eines Fingergelenkes, selbst am Daumen und Zeigefinger entbehren können, während der Techniker und Künstler die Bewegungen aller Gelenke zur Ausübung seines Berufes nothwendig braucht. So hat C. Hueter in 2 Fällen an den Interphalangealgelenken des vierten Fingers, welcher bei den meisten Arbeiten eine sehr geringe Rolle spielt und deshalb bei vielen Leuten ohne besonderen Schaden seine Beweglichkeit einbüssen darf, die Resection ausgeführt, um die Bewegung des Fingers bei dem Clavierspielen zu erhalten. Bei richtiger Wahl der Resectionsmethode ist nicht nur auf schnelle Heilung, sondern auch auf die Wiederherstellung einer beweglichen Verbindung, bei sorgfältiger orthopädischer Nachbehandlung sogar auf eine fast normale Beweglichkeit zu hoffen.

Bei der Resection der kleinen Fingergelenke ist es eine wesentliche Aufgabe, die Sehnen und Sehnenscheiden intact zu lassen. Man führt deshalb einen einfachen Längsschnitt, und zwar am besten zwischen dem radialen oder ulnaren Rande der Strecksehne und dem Seitenrande des Fingers; denn neben der Beugesehne könnte der N. digitalis und die A. digitalis der betreffenden Seite verletzt werden. Das Elevatorium greift in den bis auf den Knochen geführten Schnitt ein und hebt Kapsel, Periost, Sehne und Sehnenscheide von den Gelenkflächen ab, zuerst auf der Dorsal-, dann auf der Volarseite. Sobald die Ligam. lateralia, falls sie nicht schon durch die Eiterung zerstört waren, an ihrer Insertion abgelöst sind, lässt sich das Köpfchen der hinteren Phalange oder des Os metacarpi so weit in die Wunde vordrängen, dass es mit einer Liston'schen oder Lüer'schen schneidenden Knochenzange decapitirt werden kann. Die concave Gelenkfläche wird in der Regel zurückgelassen. Ihre Entfernung erfordert besonders an den Phalango-Metacarpalgelenken immer eine grössere Weichtheilspaltung; man unter-

lässt sie daher besser, wenn nicht gerade wegen Splitterfractur des Knochens eine ausgedehntere Resection nöthig erscheint. Der resecirte Finger wird unbeweglich gestellt durch einen Gyps- oder Pappschienenverband, oder aber durch das Befestigen des operirten Fingers an seine Nachbarn mittelst Heftpflaster oder einer schmalen Binde. Nach 14 Tagen ist die Resectionswunde fast verheilt, und die passiven Bewegungen können beginnen.

Die *Resection einer ganzen Phalange* kann durch ausgedehnte Myelitis granulosa (§ 419) und durch myelogene Chondrome (§ 423) indicirt sein. Sie wird nach denselben Regeln ausgeführt, welche oben für die Resection eines Metacarpalknochens angegeben wurden, doch liefert sie keine besonders günstigen functionellen Resultate. An ihre Stelle tritt daher besser die Exarticulation (§ 430). Die *Extractionen eines totalen Phalanxsequesters*, wie sie nach dem Panaritium periostale besonders häufig an der Endphalange der Finger vorgenommen werden müssen, geschehen mittelst der Kornzange, nachdem die Sequesterlade sammt dem Fingernagel abgehoben wurde. Die Sequestrotomien der Phalangen sind die einfachsten, welche es gibt, während schon an den Metacarpalknochen unter Umständen Erweiterungen der Cloaken, Abmeisselung der Sequesterlade u. s. w., also mehr methodische Sequestrotomien (Allg. Thl. Cap. 28) nothwendig werden.

§ 429. Exarticulatio manus und Amputatio antibrachii.

Eine sehr typische Operation ist die durch schwere Zertrümmerungen der Hand, durch hochgradige Caries der Handwurzel (§ 418), endlich durch die Entwickelung zahlreicher und grosser Chondrome an den Fingern und Metacarpalknochen (§ 423) indicirte *Exarticulatio manus.* Ihre Sterblichkeit betrug im amerikanischen Kriege nur 5,5 %. Sie wird nach folgenden Regeln unternommen:

Nachdem die Hand in die Längsaxe des Vorderarmes gestellt ist, beginnt man am Gelenke zwischen Os metacarpi I und Os multangulum majus einen Zirkelschnitt durch die Haut, führt ihn quer zum ulnaren Rande und lässt ihn von hier aus mit der volaren Furche zusammenfallen, welche die derbe Haut der Vola von der dünnen des Vorderarmes trennt. Die Haut, welche vor dieser Furche liegt, hängt so genau mit der Aponeurosis palmaris zusammen, dass sie nur sehr schwer würde abgelöst werden können; man verzichtet deshalb darauf, sie zur Stumpfdecke zu benutzen. Nachdem der Zirkelschnitt in supinirter Stellung der Hand ringsum geführt ist, wird die wieder pronirte Hand in starke Volarflexion gestellt. Es klafft dann der Hautschnitt am Handrücken weit auseinander, und während man mit seichten Schnitten die zurückweichende Haut von der Fascie lostrennt, wird die Linie der beiden Processus styloidei ulnae et radii freigelegt. Jetzt erst durchschneidet man mit senkrecht aufgesetzter Messerschneide in einem kraftvollen Zuge die Strecksehnen und dringt mit demselben Schnitte in das Radiocarpalgelenk. Bei einem Schnitte weiter vorn, unterhalb der die Processus styloidei verbindenden Linie, kann sich das Messer in das Intercarpalgelenk, das Gelenk zwischen erster und zweiter Handwurzelreihe, verirren. Zuletzt werden die Beugesehnen durchschnitten, was durch Anziehen der Hand in ihrer Längsaxe sehr erleichtert wird. Die durchtrennten Arterien, A. A. radialis und ulnaris, eventuell auch einige Endäste der A. interossea, werden unterbunden; man legt der Quere nach ein Drainrohr in die Wunde und vernäht ihre Hautränder, welche immer etwas Neigung zum Zurückziehen haben, in derselben Richtung. Wurde das Messer vorsichtig geführt, so bleibt die Cartilago triangularis an der Ulna zurück; das untere Drehgelenk zwischen Radius und Ulna bleibt dann uneröffnet, wodurch die Ausführbarkeit von Pronations- und Supinationsbewegungen am Vorderarmstumpfe gesichert ist. Die Heilung prima intentione erfolgt nach dieser

Operation sehr gewöhnlich; sollte indess Eiterung eintreten, so ist ihr phlegmonöses Fortschreiten in den zahlreichen eröffneten Sehnenscheiden am Vorderarme nur durch frühzeitige Incision zu vermeiden.

Neben dem Zirkelschnitte sind auch *Lappenschnitte* zur Stumpfbedeckung zu verwenden. Insbesondere wird man bei Zerquetschungen der Hand jedes zur Verfügung stehende Hautstück zweckmässig zu benutzen suchen. Blieb z. B. ein Stück der Dorsalhaut intact, so kann dieses den Lappen liefern; in einem anderen Falle lässt sich der deckende Lappen aus der Volarhaut bilden, wenn etwa die Dorsalseite kein brauchbares Material mehr aufzuweisen hätte. Die Ablösung der Volarhaut ist freilich schwer, auch kommt der volare Lappen bei der gewöhnlichen, pronirten Stellung des Vorderarmes nach unten zu liegen und ist dann bestrebt, sich seiner Schwere nach von der Gelenkfläche abzuheben. Gleichwohl ist es besser, die Exarticulatio manus auszuführen, als die etwa concurrirende *Amputatio antibrachii.*

Diese Operation opfert ein Stück des Armes auf und liefert wegen der vielen Sehnen- und Muskellager, welche nach oben zu immer mächtiger werden, keine so glatte und reine Wundfläche. Leider ist die Amputatio antibrachii nicht in allen Fällen zu umgehen, z. B. bei Verletzungen, welche höher nach oben reichen, bei cariöser Zerstörung des unteren Radiusendes, bei schweren Eiterungen in den Sehnenscheiden und zwischen den Muskeln, die durch Incision und Drainage nicht mehr beherrscht werden können, endlich in den seltenen Fällen von Sarkom am unteren Ende des Radius oder der Ulna, in welchen man sich noch nicht zu der Exarticulation im Ellenbogengelenke, oder der Amputatio humeri entschliessen kann. Die Sterblichkeit nach Amputatio antibrachii betrug im amerikanischen Kriege 10,5 %, also beinahe das Doppelte der Sterblichkeit nach Exarticulatio manus und ungefähr die Hälfte der nach Amputatio humeri.

Man zieht im Ganzen auch für die Amputatio antibrachii einen Zirkelschnitt mit Hautmanschette vor; doch werden auch Lappenschnitte gewählt aus denselben Motiven, wie sie oben für die Lappenbildung bei Exarticulatio manus angegeben wurden. Muskeln sind indessen zur Aufnahme in die Lappen nicht gut zu gebrauchen, weil ihre Schnittflächen zu ungleich ausfallen. Das Ligamentum interosseum wird mit den ihm anhaftenden Muskelinsertionen durch das zweischneidige Messer, die sog. Cateline, getrennt (über den Gebrauch der Cateline bei Unterschenkelamputation § 549). Im Uebrigen bedarf es für die Amputatio antibrachii keiner besonderen Regeln.

§ 430. Exarticulationen an den Fingern. Amputationen an den Fingern und der Mittelhand.

Die Anlässe zur Exarticulation der Finger wurden in den früheren Paragraphen festgestellt: schwere Verletzungen in § 412, Vereiterung der Gelenke und Sehnenscheiden in § 417, ausgedehnte Myelitis granulosa der Phalangenknochen in § 419, Fingercontracturen, welche den Gebrauch der Nachbarfinger stören, in § 420, endlich zahlreiche und grosse Chondrome in § 423. Die Operation ist an jeder Phalange sehr einfach auszuführen, nur muss im Ganzen der Grundsatz festgehalten werden, *dass die Narbe der geheilten Wunde auf die Dorsalseite zu liegen kommt.* Eine volare Narbe würde beim Greifen hinderlich sein, weil sie lange empfindlich bleibt und durch die Berührung mit den gefassten Gegenständen stets gereizt wird. Dieser Grundsatz kann nun bei der Benutzung jeder Schnittmethode, des Zirkel-, Lappen- und Ovalärschnittes, aufrecht erhalten werden, doch finden vorzugsweise die beiden letzten Methoden ausgedehnte Anwendung, und zwar der *volare Lappenschnitt* an den zwei Interphalangeal-

gelenken, der *Ovalärschnitt* an dem Gelenke zwischen Grundphalange und Os metacarpi.

Für die *Exarticulation der End- und Mittelphalange* stellt man diese in rechtwinkelige Beugung, so dass das Köpfchen der nächst oberen Phalange unter der Haut frei liegt. Unterhalb des Köpfchens dringt ein Querschnitt sofort in das Gelenk und durchschneidet dann die beiden Seitenbänder. Nun schält man die Phalange so aus der volaren Hautdecke heraus, dass ein hufeisenförmiger Lappen entsteht, dessen Ränder mit dem Hautrande der Dorsalfläche vereinigt werden.

Für die *Exarticulation des ganzen Fingers durch Ovalärschnitt* wird der Finger im Metacarpalgelenke in das Extrem der Dorsalflexion, in Ueberstreckung gestellt; hierdurch spannen sich die volaren Hautcommissuren zwischen den Fingern so an, dass sie bequem zu durchschneiden sind. Während nun die beiden Nachbarfinger von einem Assistenten abgezogen werden, durchtrennt ein Querschnitt die Volarhaut in der Hautfurche zwischen Mittelhand und Finger. Von seinen Enden verläuft jederseits ein Schnitt zu der Dorsalfläche, wo sich beide spitzwinkelig auf dem Köpfchen des Os metacarpi vereinigen. Auf diese Weise wird ein spitzes Oval umschrieben, dessen vordere Basis an der Volarfläche, dessen hintere Spitze auf der Dorsalseite liegt. Von der Basis des Ovals aus wird nun zunächst die Durchschneidung der langen Beugesehnen vorgenommen. Dann dringt man, ebenfalls von hier aus, in das Gelenk und vollendet die Exarticulation mit Durchschneidung der Ligamenta lateralia und der Strecksehne. Die Nähte werden in Längsrichtung angelegt. Abgesehen von der dorsalen Lagerung der Narbe ist mit dem Ovalärschnitte und mit der Längsnaht auch noch der Vortheil verbunden, dass die beiden Nachbarfinger durch die Nähte gegen die Defectstelle herangezogen werden und durch Narbenzug zusammenrücken. Hierdurch tritt die Entstellung nicht so hässlich hervor.

Dass man von diesen legitimen Schnittführungen zu Gunsten der Erhaltung eines grösseren Fingerstumpfes abweichen darf, dass man ferner zu demselben Zwecke an Stelle der Exarticulation *die Amputation in der Continuität der Phalangen* häufig ausführt, bedarf kaum der ausdrücklichen Erwähnung. Das Princip der Erhaltung möglichst langer Fingerstümpfe ist hierfür massgebend. Die Schnitte durch die Weichtheile sind die gleichen wie bei der Exarticulation; den Knochen trennt man mit der Phalangensäge oder mit der Liston'schen Zange. Kleine Knochenspitzen werden, wenn man wegen complicirter Fractur amputirt, mit der Lüer'schen Zange abgezwickt.

Zur *Exarticulation der Mittelhandknochen* dienen theils Ovalär-, theils Lappenschnitte. Die Ovalärmethode eignet sich besonders für die Exarticulation der *Ossa metacarpi pollicis et digiti minimi.* Am Daumen beginnt der Schnitt etwas oberhalb der Basis des Mittelhandknochens, welcher an der Radialseite des Daumenballens deutlich hervortritt, zieht am radialen Contour zum Gelenke zwischen Grundphalange und Os metacarpi, biegt in der Vola um und kehrt zum Ausgangspunkte zurück. Am kleinen Finger kommt die Spitze des Ovalärschnittes etwas oberhalb der Basis des Os metacarpi V zu liegen, welche man am ulnaren Rande der Hand unschwer abtasten kann. Soll die Ovalärmethode auch zur Exarticulation anderer Metacarpusknochen dienen, so muss das Oval am Dorsum der Hand in einen sehr spitzen Winkelschnitt auslaufen, dessen Spitze der Basis des betreffenden Os metacarpi entspricht. Lappenschnitte richten sich nach der Form der Weichtheilverletzung; doch sind im Falle der Wahl für den Mittelhandknochen des Daumens und des kleinen Fingers solche mit innerem resp. äusserem Lappen vorzuziehen, welcher entweder vorher ausgeschnitten oder zuletzt gebildet wird, nachdem man der anderen Seite des Knochens entlang eingedrungen war, das Gelenk eröffnet und exarticulirt hatte. Früher wurde mit Recht hervorgehoben,

dass die Exarticulation eines oder mehrerer Metacarpalknochen zur Eiterung in den carpalen Gelenkspalten führen und eine Art Caries der Handwurzel nach sich ziehen könne. Die aseptische Heilung schützt vor diesem Ereignisse und lässt jetzt solche Exarticulationen, eventuell eine solche der Metacarpalknochen mit Entfernung einzelner Handwurzelknochen zulässig erscheinen. Bei Verletzungen kommen die seltsamsten Operationen vor; z. B. erhält man den Daumen oder den kleinen Finger oder auch beide, während die übrigen Finger sammt den Metacarpalknochen wegen der Zertrümmerung der Gewebe entfernt werden müssen. Jeder Finger, ja sogar jedes Fingerstück hat einen hohen functionellen Werth und sollte wenn möglich erhalten werden. Mit Beachtung dieses Grundsatzes und unter geschickter Benutzung der unverletzten Hautstücke zur Stumpfbedeckung wird man im einzelnen Falle leicht die richtige Operation ausführen. Eine Methodik dieser vielfachen Varianten kann im Allgemeinen kaum aufgestellt werden.

§ 431. Die typischen Verbände an der oberen Extremität.

Die *Einhüllung der Finger* erfordert schmale, höchstens 2—3 Cm. breite Binden, welche überhaupt in der Verbandtechnik als „Fingerbinden" bezeichnet werden. Die Anordnung der Touren wird *Chirotheka* genannt. Die Chirotheka beginnt mit einer Tour um das Handgelenk, von dessen ulnarem Rande aus die Binde über die Rückenfläche der Mittelhand zum radialen Rande des betreffenden Fingers verläuft, um dann in einfachen Schrauben-Touren („Dolabra repens") bis zur Fingerspitze zu steigen. Die Tour endet damit, dass die Binde von der Fingerspitze wieder zur Grundphalange herabsteigt und hier, vom ulnaren Rande der Fingerbasis zum radialen des Handgelenkes kreuzend, wieder in Zirkeltour um das Handgelenk geht. So entsteht auf der Dorsalfläche des betreffenden Capitulum Ossis metacarpi eine einzige Spicatour (Fig. 287 s). Mit einer langen Binde kann man, vom Handgelenke immer wieder zum nächstfolgenden Finger zurückkehrend, der Reihe nach alle Finger einhüllen, wie dies z. B. bei Quetsch- oder Brandwunden aller Finger nothwendig wird. Der Verband heisst dann *Chirotheka completa.* An dem kürzeren Daumen lässt sich die Umhüllung auch durch drei Spicatouren ausführen, d. h. durch jedesmalige Kreuzung der Binde auf dem Os metacarpi, nachdem sie einmal um den Daumen herumgegangen ist; diesen Verband nennt man *Spica pollicis.*

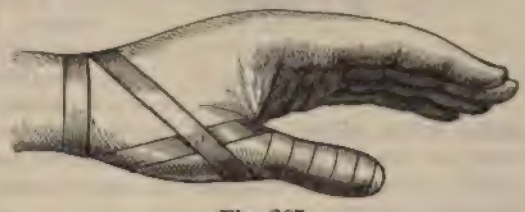

Fig. 287.
Chirotheka für den Daumen.

Die *Umhüllung der Hand* geschieht durch die im Allg. Thl. (Cap. 30) erwähnte und dort abgebildete *Spica manus.* Von ihr aus kann man sofort zur Umhüllung des Vorderarmes, zur *Fascia antibrachii* mit ihren Renversés übergehen, wie sie ebenfalls im Allg. Thl. (l. c.) dargestellt ist. Soll beispielsweise bei Fractura radii ein Gypsverband angelegt werden (§ 406), so beginnt man mit der Spica manus und schreitet am Vorderarme bis zu seinem oberen Ende mit Renversés fort. Will man dann noch den gebeugten Ellenbogen in den Verband aufnehmen, so geschieht dies durch eine *Testudo cubiti inversa* (den analogen Verband am Kniegelenke, Testudo genu inversa, vgl. Allg. Thl. l. c.), welcher eine Testudo *reversa* zur Verstärkung folgen kann. Alle Testudotouren kreuzer-

sich auf der kurzen Beugeseite des Ellenbogens und umfassen abwechselnd Vorderarm und Oberarm an der längeren Streckseite des Gelenkes.

Bei der cylindrischen Form des Oberarmes wird die *Fascia brachii* mit einfach aufsteigenden Touren angelegt. Renversés sind hier nur an sehr muskelkräftigen Menschen nöthig, bei welchen der Oberarm gegen die Mitte hin in der Wölbung des M. biceps bedeutend anschwillt.

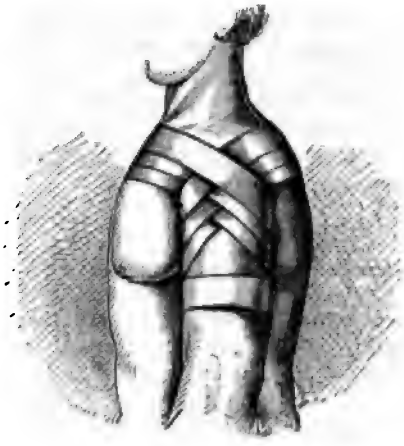

Fig. 288.
Spica humeri ascendens.

Was endlich die Einhüllung der Schultergegend betrifft, so benutzt man hierfür die *Spica humeri*, und zwar als *ascendens*, wenn die erste Kreuzungstour am weitesten nach unten angelegt wird und die folgende aufsteigt, oder als *descendens*, wenn umgekehrt die erste Tour am weitesten nach oben angelegt wird und die folgenden nach abwärts fortschreiten. In Fig. 288 ist die Spica humeri ascendens abgebildet. Die Touren gehen von der Schulterwölbung absteigend über den Rücken zur Achselhöhle der anderen Seite und kehren dann aufsteigend zur Schulterwölbung zurück, um mit dem Anfange der Tour, auf dem M. deltoides kreuzend, wieder zum Oberarme zu gelangen. Contentivverbände, welche Oberarm und Schultergürtel fixiren sollen, sind mit der Spica humeri nicht sicher anzulegen. Wir geben zu diesem Zwecke den Verbandtouren von Velpeau und Desault den Vorzug, welche den Oberarm an den Brustkorb der Länge nach befestigen (Fig. 261, § 370).

In praxi kann von den hier angegebenen Regeln vielfach abgewichen werden; doch empfiehlt es sich für den Anfänger, dass er sich dieselben einpräge und die hier beschriebenen Verbände einübe.

Ueber die prothetischen Apparate an der oberen Extremität ist der Allg. Thl. (Cap. 32) zu vergleichen.

FÜNFTE ABTHEILUNG.

Die Verletzungen und Krankheiten der unteren Extremität.

NEUNUNDZWANZIGSTES CAPITEL.

Die Verletzungen und Krankheiten des Hüftgelenkes, der Hüftgegend und der oberen Hälfte des Oberschenkels.

§ 432. Allgemeines über die Verletzungen des Hüftgelenkes.

Die tiefe Lage des Hüftgelenkes, das Polster der dicken Muskeln, welche die Hüftgegend umgeben, gewähren einen ziemlich sicheren Schutz gegen die Einwirkung directer Gewalten. Directe Verletzungen des Gelenkes werden daher im Ganzen selten beobachtet. Unter ihnen sind neben den geringfügigen Quetschungen der Gelenkkapsel mit Bluterguss ins Kapselinnere, besonders die *Schussverletzungen des Hüftgelenkes* hervorzuheben. Hier fehlt die septische Entzündung selten und wird bei der tiefen Lage des Gelenkes, der Ausdehnung seiner Synovialis, dem hohen Drucke, unter welchem die Entzündungsproducte stehen, im höchsten Grade lebensgefährlich. Nach Otis fand im amerikanischen Secessionskriege kein einziger, sicher diagnosticirter Fall von Schussverletzung des Hüftgelenkes den Ausgang in Genesung, und aus dem deutsch-französischen Kriege (1870—71) wurden nur sehr vereinzelte Fälle dieser Art durch v. Langenbeck, König, Deininger u. A. constatirt, in welchen die Diagnose zweifellos feststand. Wie bei dieser sehr schlechten Prognose die Behandlung der Schussverletzungen des Hüftgelenkes zu leiten ist, wird in § 441 genauer erörtert werden.

Gegenüber den directen Verletzungen bilden die durch indirecte Gewalteinwirkung erzeugten *Luxationen des Hüftgelenkes* und die ihm benachbarten *Fracturen des Schenkelhalses* die grosse Mehrzahl. Es liegt dies einerseits begründet in der Function der unteren Extremität, welche im Stehen und Gehen dem Rumpf zur Stütze dient, anderseits darin, dass der lange Hebelarm des Beines auch geringfügige Gewalten mit grosser Kraft auf das Hüftgelenk und den Schenkelhals übertragen kann. In den verschiedenen Altersperioden machen sich diese Momente nun sehr verschieden geltend, je nachdem Bänder oder Knochen den grösseren Widerstand leisten. Im Kindesalter sind die Bänder des Hüftgelenkes noch zu elastisch, um zu reissen, und so erklärt es sich, dass hier die Luxatio femoris kaum beobachtet wird. Verlieren aber mit der Vollendung des Wachsthums die Bänder ihre jugendliche Elasticität, so tritt im Mannesalter, vom 20. bis 50. Jahre, die Hüftluxation in den Vordergrund, um im Greisenalter, in welchem der Knochen brüchig geworden, der Fractura colli femoris das Feld zu räumen. Dieser Bruch wiederum ist bei Kindern ausserordentlich selten; denn

der Schenkelhals, welcher fast nur aus Knorpel besteht und noch sehr kurz ist, biegt sich eher, als dass er bricht. Wirkt im Kindesalter eine Gewalt auf den Femur ein, so entsteht eher eine Fractur in der Mitte seines Schaftes (§ 442). Dieses Verhältniss überdauert noch die Vollendung des Wachsthums; auch im Mannesalter sind die Fracturen in der Mitte des Femurschaftes sehr viel häufiger, als die des Collum femoris. Erst im Greisenalter macht die senile Atrophie der Knochenbälkchen den Schenkelhals vorwiegend brüchig und widerstandslos (§ 438). So erklärt sich das wechselnde Vorwiegen der einzelnen Verletzungen am oberen Femurende in den verschiedenen Lebensaltern. Dass in dieser Beziehung noch andere Einflüsse, z. B. die Gefahren mitwirken, welchen, im Gegensatze zu Kind und Greis, der kräftige Arbeiter in seinem Berufsleben ausgesetzt ist, bedarf keiner genaueren Begründung.

Was die Häufigkeit der erwähnten Verletzungen betrifft, so sind nach Krönlein, dem wir die neueste Luxationsstatistik verdanken, unter allen Luxationen die des Hüftgelenkss mit 2 % vertreten, gegenüber 51,7 % der Schulter- und 27,2 % der Ellenbogenverrenkungen. Die Fractura colli femoris aber beträgt nach Gurlt's Statistik 2,17 % aller Knochenbrüche, während von den 11,83 % der Gesammtzahl der Femurfracturen 9,66 auf den Schenkelschaft fallen. Von 100 Oberschenkelbrüchen betreffen 29,48 den Hals, 70,52 den Schaft des Knochens.

Den Verletzungen der Weichtheile in der Hüftgegend kommt, so wichtig auch der einzelne Fall für sich sein mag, ein allgemeines Interesse nicht zu. Die Blutergüsse in der Bursa mucosa glutaeotrochanterica und deren Vereiterung werden in § 450, die Verletzungen der grossen Schenkelgefässe in § 443 Berücksichtigung finden.

§ 433. Die traumatische Luxation im Hüftgelenke. Luxation durch Beugung und Adduction.

Wie bei allen Kugelgelenken, so sondern wir auch hier die unendlich zahlreichen Bewegungen des Hüftgelenkes, bei welchen jeder der unzähligen Kugeldurchmesser als Axe dienen kann, nach den drei Hauptaxen des Raumes und unterscheiden: *Bewegungen* 1) *um die frontale Axe, Beugung und Streckung* (*Flexion und Extension*), 2) *um die sagittale Axe, Abduction und Adduction*, 3) *um die senkrechte Axe, Rotation nach innen und Rotation nach aussen.* Bei der Beugung nähert sich die vordere Fläche des Oberschenkels der Bauchwand und entfernt sich von ihr wieder bei der Streckung; bei der Abduction entfernt sich die Innenfläche des bewegten Beines von der Innenfläche des ruhenden, bei der Adduction nähert sie sich wieder an; bei der Rotation nach innen dreht sich die Fussspitze nach innen, bei der Rotation nach aussen dreht sie sich nach aussen. Der Ausschlag der Bewegungen wurde an der Leiche von den Brüdern E. und W. Weber für Flexion und Extension auf 139°, für Ab- und Adduction auf 90°, für die Rotation auf 51° bestimmt. Da diese Autoren aber am Lebenden für den Ausschlag bei Beugung und Streckung im Mittel nur 86° fanden, so musste in der Spannung der Weichtheile, besonders der Muskeln, eine Hemmung der Bewegungen gegeben sein.

Jede forcirte Bewegung des Hüftgelenkes nun kann, mit Ueberwindung der Bänder- und Muskelspannungen, welche sonst der Bewegung ein Ziel setzen, zur traumatischen Luxation führen. Hat die luxirende Gewalt die Muskelhemmungen überwunden und wird die Bewegung bis zur Abwickelung der Gelenkflächen von einander getrieben, so bildet sich an dem Rande des Acetabulum ein Hypomochlion, um welches die Abhebelung des Gelenkkopfes stattfindet. Die Widerstände, welche die Luxation zu überwinden hat, sind ausser der Muskelspannung vor allem in

der Festigkeit der Gelenkkapsel zu suchen. Diese ist nun an verschiedenen Stellen durch breite und dicke Bänder verstärkt, an anderen dagegen weniger dicht gewebt. Insbesondere muss der untere Abschnitt der Kapsel, da wo sich das dünne, lückenhafte Ligamentum ischiofemorale einpflanzt, als der schwächste und nachgiebigste Theil bezeichnet werden. Der hier angedrängte Schenkelkopf findet nur geringen Widerstand und sprengt die Kapsel eher als an irgend einer anderen Stelle. Nur Beugebewegungen können das Caput femoris diesem Kapselabschnitte gegenüber führen, und in der That lehrt die Erfahrung, dass gewaltsame Beugebewegungen die häufigsten Luxationen des Schenkelkopfes bedingen. Wir wollen diese Formen der Luxation nach ihrem Mechanismus unter dem Namen der *Beugungsluxationen* zusammenfassen.

Die luxirenden Gewalten bewegen nun aber den Femur äusserst selten genau um die frontale Axe; in der Regel ist mit der Beugung eine Adduction oder Abduction verbunden, und erfahrungsgemäss sind diejenigen Luxationen am häufigsten, bei welchen *Beugung* und *Adduction* zusammenwirkten. Zur Erklärung dieser Thatsache kann man anführen, dass bei der Beugung der normale Ausschlag der Adduction an sich grösser ist, als der der Abduction. Das bedeutet, dass für die forcirte Abduction in gebeugter Stellung mehr Muskelwiderstände zu überwinden sind, als für die forcirte Adduction; mithin muss eine beugende und adducirende Gewalt leichter zur Luxation führen können, als eine beugende und abducirende. Hierzu kommt, dass die luxirenden Kräfte, wenn sie an der Extremität angreifen, jedenfalls häufiger von der äusseren, als von der inneren Seite her einwirken. In den meisten Fällen freilich entsteht die Hüftgelenkluxation durch das Herabfallen schwerer Massen auf den ganzen Körper, durch Verschüttung bei Erdarbeiten, bei Häuserbauten durch eine einstürzende Wand. Hierbei wird der Rumpf gewaltsam gegen den Femur gebeugt, und es kommt dann lediglich darauf an, in welcher Richtung der Rumpf getroffen wird, um zur Beugung eine Adduction oder Abduction des Schenkels hinzuzufügen. Zuweilen entstehen bei solchen Anlässen selbst *Luxationen beider Oberschenkel*, von welchen in der Regel die eine durch Beugung und Adduction, die andere durch Beugung und Abduction zu Stande kam. Man kann sich dies nur dadurch erklären, dass der Rumpf während des gewaltsamen Ueberbeugens nach vorn eine gewaltsame Drehung um seine Längsaxe erfuhr. Pitha erwähnt auch *partuale Luxationen*, welche bei schweren Entbindungen durch gewaltsame Lösung der Beine vorkommen sollen. C. Hueter meint, dass sich bei dem Fötus unter diesen Umständen kaum etwas anderes ereignen könne, als eine Trennung in der oberen Epiphysenlinie, es gelang ihm wenigstens nicht, an der Leiche des Neugeborenen einen Kapselriss und eine Luxation zu Stande zu bringen.

Bei den *Luxationen durch Beugung und Adduction* muss der Gelenkkopf die Kapsel in ihrem unteren-äusseren Umfange sprengen; das Hypomochlion dagegen, auf welchem sich die Gelenkflächen von einander abhebeln, liegt am oberen-inneren Rande des Acetabulum. Der Kopf wird im Momente des Austretens aus der Synovialhöhle unterhalb der Incisura ischiadica major stehen. Hier lässt ihn aber die secundäre Bewegung (Allg. Thl. § 96) nicht verweilen, welche eintritt, sobald die luxirende Gewalt erschöpft ist. Diese Bewegung muss wesentlich im Sinne der Streckung des Oberschenkels erfolgen, einmal weil die Weichtheile auf der Streckseite des Gelenkes durch die forcirte Beugung in bedeutende Spannung gerathen sind, dann wegen der Schwere der unteren Extremität, welche, wenigstens in horizontaler Lage, das Bein in Streckung zwingt. Diese secundäre Streckung des Oberschenkels wird aber nicht mehr um die normale frontale Drehungsaxe stattfinden können, die durch den Schenkelkopf verläuft, sie wird vielmehr um eine Axe erfolgen müssen, welche durch die noch bestehenden Bandverbindungen

zwischen Becken und Oberschenkel gegeben ist. Insbesondere ist *das starke Ligamentum ileofemorale*, das Ligam. Bertini oder, wie es Bigelow nennt, das Y-Band noch zwischen Becken und vorderem Umfange des Schenkelhalses ausgespannt; um seinen Insertionspunkt am Schenkelhalse dreht sich der Femur im Sinne der Streckung. Durch diese Bewegung aber gelangt der Schenkelkopf an die Streckseite des Hüftgelenkes und kann hier etwas tiefer oder etwas höher Stellung nehmen; nach seinem Standorte wird die *Luxatio ischiadica* und die *Luxatio iliaca* unterschieden.

§ 434. Luxatio ischiadica und Luxatio iliaca.

Die *Luxatio ischiadica* entsteht, wenn der Kopf des Femur bei der secundären Bewegung fest gegen den unteren-äusseren Pfannenrand in der Höhe der Incisura ischiadica angedrängt wird, während sich das Bein in Streckstellung zu

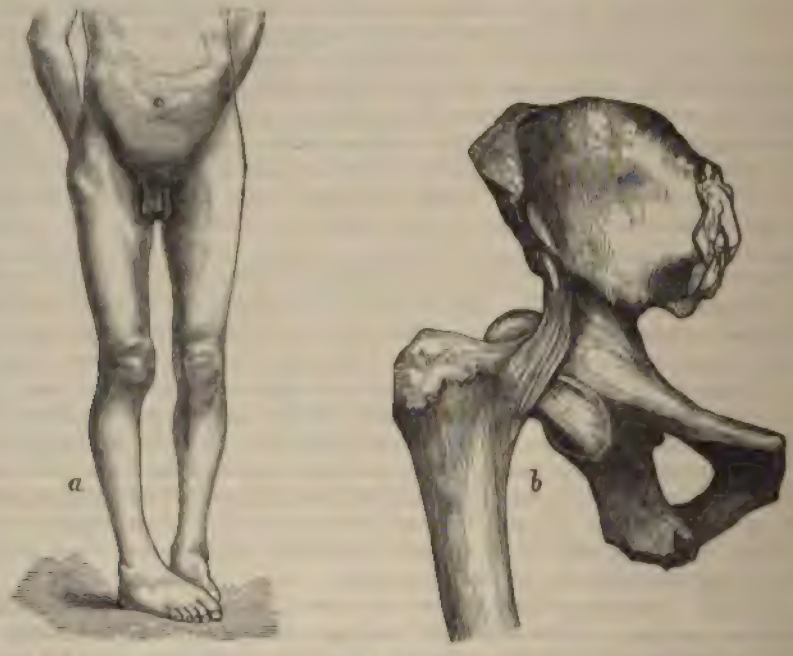

Fig. 289.
Luxatio iliaca (rechts). Nach Bigelow.

begeben sucht. Dies gelingt nur so weit, als es der gespannte Kapselriss erlaubt; es bleibt somit der Oberschenkel in einem mässigen Grade von Beugung stehen. In Adduction befand er sich von Beginn der Luxation an, er verharrt hierin auch jetzt und zwar wiederum in Folge der Spannung der Bandreste, insbesondere des intacten Ligamentum pubofemorale und Ligam. ileofemorale. Endlich ziehen diese gespannten Bänder den Femur noch in Innenrotation. Es steht also bei Luxatio ischiadica *der Oberschenkel in mässiger Beugung, Adduction und Rotation nach innen.*

Reisst bei der secundären Streckbewegung der hintere Kapselabschnitt weiter nach oben ein, so rückt der Kopf höher als die Incisura ischiadica, nämlich auf den hinteren-inneren Abschnitt der Dorsalfläche des Os ilei, es entsteht das Bild der *Luxatio iliaca* (Fig. 289). Nach Bigelow bildet der M. obturator int. die Grenze zwischen der Luxatio iliaca und der Luxatio ischiadica, so dass bei der letzteren der Kopf unterhalb, bei der ersteren oberhalb dieses Muskels steht. Die Stellung des Schenkels bleibt im Ganzen dieselbe, nur ist die Beugung geringer, Adduction und Innenrotation dagegen bedeutender. Die stärkere Rotation des Oberschenkels nach innen ist ausser durch Kapselspannung auch dadurch bedingt, dass ohne sie der luxirte Kopf nur mit einem Punkte das flache Os ilei tangiren würde. Der Schenkel rotirt so weit nach innen, bis der vordere Rand des Trochanter major ebenfalls mit dem Darmbeine in Contact kommt; so erst gewinnt er in seiner perversen Stellung eine sichere Stütze. Die Glutäalfalte ist durch den Bluterguss und durch das Vortreten des Schenkelkopfes verstrichen, dagegen erscheint die Inguinalfalte etwas vertieft.

Nach alledem sind Luxatio ischiadica und iliaca nicht durch die Mechanik ihrer Entstehung, auch nicht einmal wesentlich in ihren Symptomen, sondern nur graduell, und zwar durch die grössere und geringere Zerreissung der hinteren-oberen Kapselwand unterschieden. Daher kommt es auch, dass die relative Häufigkeit der einen und anderen Form von den verschiedenen Schriftstellern verschieden angegeben wird. So zählt Hamilton auf 104 Luxationen der Hüfte 55 Fälle der Luxatio iliaca und nur 28 der ischiadica — ausserdem 13 Fälle der Luxatio obturatoria (§ 436) und 8 der Luxatio suprapubica (§ 437) — während die meisten Autoren wohl mit Recht die Luxatio ischiadica als die häufigste Form bezeichnen. Die veritable Verkürzung der ganzen Extremität ist bei der Luxatio iliaca etwas bedeutender als bei der Luxatio ischiadica, weil bei der ersteren der Gelenkkopf höher am Darmbeine heraufgestiegen ist, als bei der letzteren. Diese Verschiebung des Oberschenkels am Becken nach oben lässt sich am besten durch die Construction der *Sitz-Darmbeinlinie* messen. Durch Roser und Nélaton ist nachgewiesen worden, *dass in normalen Verhältnissen die Spitze des Trochanter major genau in der Linie liegt, welche von der Spitze der Spina ant. superior ossis ilei zum Tuber ischii gezogen werden kann* (Linie RN in Fig. 299a, § 446). Bestimmt man nun bei Luxatio ischiadica und iliaca, wie hoch die Spitze des Trochanter major über dieser Roser-Nélaton'schen Linie liegt, so findet man im ersteren Falle, der Luxatio ischiadica, die Trochanterspitze 2—3 Cm., im letzteren Falle, der Luxatio iliaca, 3—7 Cm. über der Sitzdarmbeinlinie stehen. Zu dieser wirklichen Verkürzung des Beines gesellt sich indess noch eine scheinbare, welche durch Beugung der Hüfte und consecutive Beugung des Knies, sowie endlich durch die adducirte Stellung des Oberschenkels bedingt ist. Sie ist bei Luxat. ischiadica grösser, als bei Luxat. iliaca und compensirt also die Unterschiede in der veritablen Verkürzung.

Bei geringem Blutextravasate, sei es, dass die Luxation kurz nach dem Unfalle, sei es, dass sie einige Wochen später, nach Resorption des Blutergusses, zur Untersuchung kommt, wird man immer ohne Mühe den Kopf unter den Glutäalmuskeln sehen und fühlen können. Die Spitze des Trochanter maj. steht höher als normal, ist nach vorn gedreht und der Spina ant. sup. ossis ilei genähert. In solchen Fällen lässt sich mit Leichtigkeit entscheiden, ob man es mit einer Luxatio ischiadica oder einer iliaca zu thun hat. Verhindert dagegen ein massenhaftes Blutextravasat die Inspection und Palpation von Kopf und Trochanter, so ist es oft unmöglich den Unterschied festzustellen; aber für die Therapie genügt es auch vollkommen, zu wissen, dass eine der beiden Varietäten vorliegt. Diese Diagnose ist nicht schwierig, und wenn wir in praxi sehen, dass gleichwohl solche

Luxationen verkannt werden, so ist das nur auf mangelhafte chirurgisch-diagnostische Kenntnisse oder auf eine diagnostische Nachlässigkeit zurückzuführen, die nicht entschuldigt werden darf. Sehen wir ab von der ausserordentlich seltenen Beckenringfractur, bei welcher das Bruchstück sammt Acetabulum nach innen dislocirt ist (§ 358), so kann eine erhebliche Verkürzung des Beines, welche als Folge einer Gewalteinwirkung auf die Hüftgegend eintritt, nur abhängig sein entweder von einer Fractura colli femoris, oder von einer Luxatio ischiadica oder iliaca. Von der Fractura colli femoris wissen wir, dass sie bei Greisen relativ häufig, bei kräftigen Individuen des mittleren Alters aber und bei jugendlichen Individuen nur sehr selten vorkommt (§ 432). Wir wissen ferner, dass, wenn nicht gerade Einkeilung die Verschiebung der Bruchstücke überhaupt verhindert, das untere Femurfragment regelmässig nach oben dislocirt wird, ganz wie der nach hinten luxirte Femur, dass aber mit dieser Verkürzung stets eine Rotation nach aussen verbunden ist (§ 439). Aus traumatischer Verkürzung der Extremität in der Hüftgegend mit Rotation nach aussen und ohne Adduction dürfen wir mit grösster Wahrscheinlichkeit auf eine Fractura colli femoris schliessen; aus einer traumatischen Verkürzung der Extremität in der Hüftgegend mit Beugung, Rotation nach innen und Adduction erschliessen wir mit grosser Wahrscheinlichkeit das Bestehen einer Luxatio ischiadica oder iliaca. In undeutlichen, schlecht charakterisirten Fällen wird eine Untersuchung in der Narkose jeden Zweifel beseitigen. Bei Fractura colli sind alle Bewegungen des Femur entweder an der Fracturstelle oder, bei Einkeilung, im Hüftgelenke ausführbar; bei Luxatio ischiadica oder iliaca ist Abduction und volle Streckung unmöglich. Bei Fractur ohne Einkeilung fühlt man Crepitation, bei Luxation nicht. Bei Fractur beseitigt ein einfacher Zug am Femur jede Dislocation, und diese kehrt wieder, sobald der Zug nachlässt, bei Luxation verschwindet die Verschiebung erst nach gelungener Einrichtung, dann aber dauernd. Der gleichzeitige Abbruch des Pfannenrandes kann allerdings die Diagnose erschweren, aber diese Complication ist selten. Noch viel seltener ist die gleichzeitige Fractur des Schenkelhalses (§ 438).

§ 435. Die Reposition der Luxatio ischiadica und iliaca.

Die Einrichtung dieser Luxationen muss wie überall so auch hier durch das *anatomische* Verfahren, d. h. auf dem Wege stattfinden, welchen der Kopf des Femur bei dem Entstehen der Luxation genommen hat (Allg. Thl. § 98). Dass wir diesen Weg erkennen lernten, verdanken wir den Leichenversuchen, welche zuerst von Bonn (1800), dann von Malgaigne, Bonnet, Gellé, Roser, O. Weber, W. Busch, Bigelow angestellt wurden. Wir bedürfen nunmehr keiner Flaschenzüge und keiner Extensionsmaschinen mehr; die Kraft der Hände ist vollkommen ausreichend, wenn nur die Bewegungen richtig ausgeführt werden. Nach 5- und 10wöchentlichem, in einem Falle sogar nach einjährigem Bestande sind diese Luxationen mit den Händen reponirt worden (C. Hueter). Kein Arzt sollte versäumen, sich an der Leiche über die Art der Reposition zu belehren; es möge daher der Leichenversuch zuerst kurz beschrieben werden.

Weder sehr jugendliche, noch sehr senile Leichen dürfen zu Luxationsversuchen verwendet werden. Bei den ersteren sind die Bänder zu elastisch, als dass man sie mit Sicherheit zum Einreissen bringen könnte; bei den letzteren bricht unter der forcirten Bewegung leicht der Schenkelhals ein. Aber auch bei Leichen mittleren Alters liegt in der Festigkeit der Bänder noch ein nicht unbedeutendes Hinderniss, zumal uns für diese Versuche keine Kräfte von der Höhe zu Gebote stehen, wie sie am Lebenden die Luxation bedingen. Diese Schwierigkeit lässt sich am besten dadurch heben, dass man den Oberschenkel beugt und adducirt

und nun auf dem am unteren-äusseren Pfannenrande sich vordrängenden Gelenkkopfe eine kleine quere Incision in die Kapsel macht. Werden nun Beugung und Adduction forcirt, so reisst unter Krachen die Kapsel weiter ein, und der Gelenkkopf tritt aus der Pfanne. Jetzt lässt man den Oberschenkel los und kann sich überzeugen, wie er durch die Elasticität der unverletzten Kapseltheile und durch seine Schwere die secundäre Bewegung ausführt und sofort die beschriebenen Symptome der Luxatio ischiadica zeigt. Sehr instructiv und die Nutzlosigkeit oder Schwierigkeit des alten, gewaltsamen Extensionsverfahrens beweisend, ist es nun, wenn zwei kräftige Menschen am Unterschenkel direct nach abwärts ziehen, während ein dritter das Becken festhält. Ist die Kapsel mit den Bändern nicht allzu weit eingerissen, so bleibt der Gelenkkopf bei der Extension, trotz bedeutender Kraftentwickelung, in seiner luxirten Stellung. Nun leitet man das *physiologische Repositionsverfahren* ein. Zunächst muss der Kopf den Weg wieder zurücklegen, welchen er durch die secundäre Bewegung genommen hat, d. h. man führt den Oberschenkel aus seiner mässig gebeugten Stellung in das Maximum der Beugung. Bei dieser Bewegung fühlt man deutlich, dass der Kopf von der Incisura ischiadica nach unten rückt und sich dem unteren-äusseren Pfannenrande gegenüberstellt. Er wird demnach der Stelle gegenüber gebracht, wo er bei der Luxation die Kapsel sprengte. Um den Schenkelkopf nunmehr in das Knopfloch der Kapsel eintreten zu lassen und ihn zugleich über den hohen Rand der Pfanne in diese zurückzuleiten, kann schon ein einfacher Zug nach oben (Hannibal Parea) oder eine Rotation nach aussen genügen; meist jedoch ist es von Nutzen, zu gleicher Zeit eine abducirende Bewegung auszuführen, wodurch der Kopf gegen die Pfanne hin adducirt und ihrem Rande noch mehr genähert wird. Bei älteren Luxationen kann es zweckmässig sein, während des letzten Actes der Reposition, wenn der Kopf durch Beugung und Abduction an den unteren Pfannenrand geführt ist, die linke Faust gegen die hintere Fläche des Schenkels, dicht unterhalb des Kopfes, fest anzudrücken. Diese Faust bildet dann ein Hypomochlion, auf welchem der Kopf durch die letzte streckende Bewegung, die das Knieende des Femur nach unten, den Kopf nach oben führt, in die Pfanne hineingehebelt wird. In wenigen Worten lautet die Regel für die Reposition der Luxationen nach hinten und aussen, der Luxatio ischiadica und iliaca: *Flexion bis zum R, Abduction, Rotation nach aussen* (Roser, Bigelow u. A.).

Bei sehr engem Kapselrisse ist eine kleine Variation recht zweckmässig, deren Bedeutung W. Busch am Lebenden und an der Leiche kennen gelernt und beschrieben hat. Da der Oberschenkelkopf in flectirter und adducirter Stellung die Kapsel verlässt, so ist es in manchen Fällen nur durch Flexion und Adduction möglich zu machen, dass er sich dem Kapselrisse direct gegenüberstellt und dieser weit genug zum Klaffen gebracht wird. Die Rotation nach aussen bleibt aber auch nach der Variation von Busch das wirksame Mittel, um den Kopf zum Einschnappen zu bringen. Also: *Flexion bis zum R, Adduction, Aussenrotation.* Ob man nun bei der Einrichtung den Oberschenkel mit mehr Vortheil abducirt oder adducirt, richtet sich nach der Stellung des Kopfes zur Pfanne, ist aber selten vorher zu bestimmen; hier kommt es eben auf den Versuch an.

Die Abduction des unteren Endes des Oberschenkels kann freilich auch ein schädliches Uebermass von adducirender Wirkung auf den Gelenkkopf ausüben; sie kann ihn an dem unteren Pfannenrande entlang bis gegen das Foramen obturatorium hingleiten lassen. Dieses Ueberführen einer Luxatio ischiadica in eine Luxatio obturatoria (§ 436) wurde von Colombat, Roser, Hueter u. A., umgekehrt, das Ueberführen einer primären Luxatio obturatoria in eine Luxatio ischiadica von Cooper und Wutzer an Lebenden und an Leichen beobachtet. Ein unerfahrener Arzt könnte glauben, die Luxatio ischiadica reponirt zu haben,

der ganzen unteren Extremität eintreten würde, wäre die Resectio coxae unbedingt am Platze. Solche Fälle kommen indessen recht selten vor.

§ 436. Die Luxationen des Oberschenkels durch Beugung und Abduction. Luxatio infracotyloidea, Luxatio obturatoria, Luxatio perinealis.

Nachdem wir die Luxationen durch Beugung und Adduction, die Luxatio ischiadica und die Luxatio iliaca, genauer kennen gelernt haben, bedarf es für die übrigen Formen der Beugungsluxationen nur einer kurzen Besprechung, weil sie viel seltener vorkommen und überdies in der Mechanik ihrer Entstehung und ihrer Reposition den schon erörterten Formen sehr ähnlich sind.

Bei reiner *Beugung*, ohne gleichzeitige Adduction oder Abduction, muss der Femurkopf direct nach unten unter die Pfanne rücken, es entsteht eine *Luxatio*

Fig. 290.
Luxatio obturatoria (rechts). Nach Bigelow.

infracotyloidea (Luxatio ischiotuberosa). Eine solche Einwirkung der luxirenden Gewalt ist aber gewiss nur als Ausnahmefall zu betrachten, und wenn er eintritt, so werden es sowohl die erhaltenen Kapseltheile als die gespannten Muskeln kaum gestatten, dass der Kopf genau am unteren Rande des Acetabulum auf dem schmalen Raume des Tuber ischii stehen bleibt. Die Luxatio infracotyloidea gehört daher zu den grössten Seltenheiten. Bonn und Malgaigne haben derartige Fälle beschrieben. Der Schenkel war weder adducirt, wie bei der Luxatio ischiadica, noch abducirt, wie bei der gleich zu beschreibenden Luxatio obturatoria, aber stark gebeugt.

Eine forcirte *Beugung* und *Abduction* kann den Kopf auf das Foramen obturatorium führen, eine *Luxatio obturatoria* (Luxatio infrapubica) erzeugen. Das Hypomochlion, auf welchem die Gelenkflächen sich abhebeln, wird in diesem Falle der obere-äussere Rand des Acetabulum sein, und die Stelle, an welcher der Kopf die Kapsel sprengt und über den Pfannenrand rückt, wird am unteren-inneren Rande liegen. Die secundäre Bewegung findet wieder im Sinne der Streckung statt und muss durch die Spannung der erhaltenen Kapseltheile zu einer mässig gebeugten, aber abducirten Stellung der Extremität führen. Gestattet ein grosser Kapselriss das weitere Austreten des Kopfes, so kann er auch in die Nähe des Tuber ischii und gegen das Perineum rücken — *Luxatio perinealis.* Hierbei muss ihn das gespannte Y-Band in noch stärkere Beugung und Abduction ziehen (Bigelow). Bartels hat einen Fall beschrieben, in welchem der Schenkel beinahe einen rechten Winkel mit der Längsaxe des Rumpfes bildete.

Wäre bei L. obturatoria der Kopf in seiner abnormen Stellung unter den Adductoren wegen des Blutergusses und der frischen Schwellung nicht sicht- und fühlbar, so würde man aus der geringen *Verlängerung der Extremität*, welche nur so viel beträgt, als das Foramen obturatorium gegen das Acetabulum niedriger liegt, aus *der Abduction und Rotation nach aussen* (Fig. 290) die Luxation erkennen können. Die Rotation nach aussen gibt der Verrenkung eine gewisse Aehnlichkeit mit der Fractura colli femoris; indessen ist eine Verwechselung schon deshalb kaum möglich, weil der Fractur eine Verkürzung, der Luxatio obturatoria eine Verlängerung der Extremität entspricht (§ 439).

Ueber den Werth des physiologischen Verfahrens bei der Reposition der Luxatio obturatoria liegen nun auch schon mehrfache Erfahrungen vor. *Man muss den Oberschenkel stark beugen und etwas adduciren, um den Kopf an den Pfannenrand zu bringen, über welchen ihn dann eine Rotation nach innen in die Pfanne hebt* (Roser). Durch diese Methode hat auch Laugier eine Luxatio obturatoria reponirt; er nennt das Verfahren „la méthode du douceur". Nur in einem Falle müsste der Reposition eine *ausgiebige Abduction* vorausgehen, nämlich wenn die Luxatio obturatoria nicht direct entstanden, sondern aus einer Luxatio ischiadica hervorgegangen wäre. Es wurde schon § 435 erwähnt, dass bei den Versuchen, eine Luxatio ischiadica zu reponiren, der Kopf durch übermässige Abduction unter dem Pfannenrande her nach dem Foramen obturatorium gleiten könne. Etwas Aehnliches ist auch durch eine unregelmässige secundäre Bewegung möglich, wenn auf den eben durch Beugung und Adduction luxirten Oberschenkel eine forcirte Abduction einwirkte. Der Riss der Kapsel würde in diesem Falle nicht, wie bei der direct entstandenen Luxatio obturatoria, unten und innen, sondern unten und aussen liegen, und vergeblich wären die Repositionsversuche, bis man durch eine kräftige Adduction den Oberschenkel in die primäre Luxatio ischiadica zurückgeführt und so den Kopf dem Kapselrisse gegenübergestellt haben würde. Ueber die Nachbehandlung, über das Verfahren bei alten Luxationen, die Störungen der Function, die Indicationen zur Resection u. s. w., wird man aus dem Inhalte des § 435 leicht das Analoge für die Luxatio obturatoria entnehmen können. Bemerkt sei nur hier, dass eine irreponibele Luxatio obturatoria durch Circumductionen womöglich in eine Ischiadica zu verwandeln ist. Mit dieser kann der Verletzte gehen, mit einer Luxatio obturatoria nur sehr mangelhaft. Würde man sich in solchem Falle wegen erheblicher Functionsstörung ausnahmsweise zu einer Resection des Schenkelkopfes entschliessen, so wäre derselbe durch den gewöhnlichen Resectionsschnitt (§ 462) kaum zu erreichen. Man müsste von innen her, durch die Schichten der Adductoren hindurch, den Kopf freizulegen suchen (§ 463).

§ 437. Die Luxationen durch Streckung des Hüftgelenkes. Luxatio suprapubica. Luxatio ileopectinea. Luxatio supracotyloidea.

Der Gruppe der Beugungsluxationen, der Luxatio ischiadica, iliaca (§§ 433 u. 434) und obturatoria (§ 436) steht die der *Streckungsluxationen* scharf gegenüber. Sie umfasst die selteneren Verrenkungen, denn während die forcirte Beugung den Schenkelkopf den dünnsten Kapselabschnitten entgegenstellt (§ 433), drängt ihn die forcirte Streckung gegen die festesten Partien der Gelenkbänder. Zwei Formen können auch hier wieder auseinander gehalten werden: eine Luxation durch *Ueberstreckung und Abduction*, bei welcher der Kopf, durch die letztere Bewegung gegen das Ligamentum pubofemorale gedrängt, dieses zerreisst und auf den horizontalen Ast des Os pubis tritt — *Luxatio suprapubica* —,

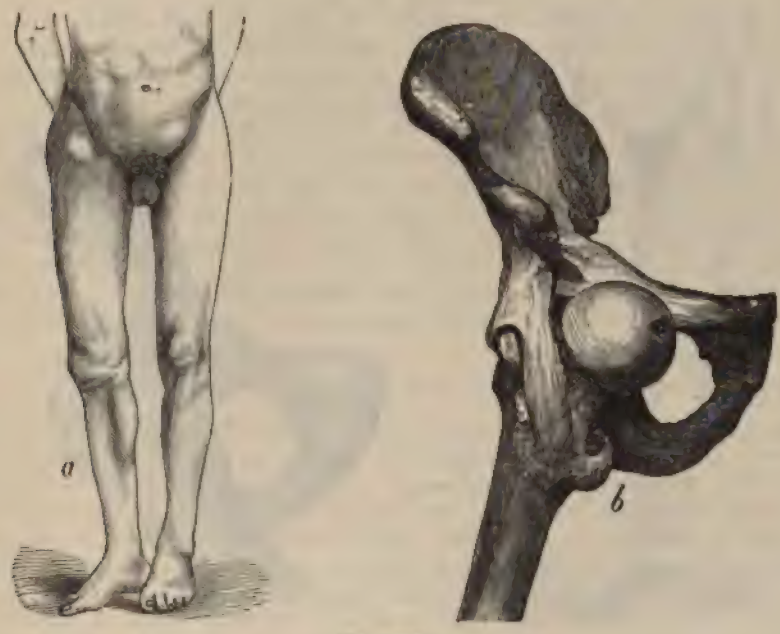

Fig. 291.
Luxatio suprapubica (rechts). Nach Bigelow.

und eine durch *Ueberstreckung und Adduction*, bei welcher sich der Kopf auf die Gegend der Eminentia ileopectinea unter die Spina ant. inf. ossis ilei stellt, nachdem er das starke Ligam. ileofemorale eingerissen — *Luxatio ileopectinea*. Bigelow bezeichnete die letztere Luxationsform als Luxatio subspinosa. Von den beiden Bändern, welche hier für das Entstehen der Luxation von Bedeutung sind, überragt das Ligam. ileofemorale sein nach innen gelegenes Nachbarband noch bedeutend an Festigkeit und Widerstandskraft; es gehört deshalb die traumatische Luxatio ileopectinea zu den grössten Seltenheiten. Nach Bigelow wären freilich auch bei der Luxatio ileopectinea beide Schenkel des Ligam. ileofemorale, des Y-Bandes, erhalten, was jedoch nur für den Fall wahrscheinlich ist, dass die Luxatio ileopectinea durch eine adducirende Bewegung des ganzen Oberschenkels aus der Luxatio suprapubica hervorginge. Die Lockerung und Zer-

störung der Bänder durch entzündliche Processe kann das Hinderniss für diese Form der Luxation aus dem Wege räumen, und so entsteht zuweilen eine entzündliche Luxatio ileopectinea, freilich auch selten genug.

Verkürzung, Streckung, Rotation nach aussen, Abduction sind die wesentlichen Symptome der Suprapubica (Fig. 291 a und b). Nur in zwei Beobachtungen, in einer von Robert und in einer von Scriba, wird Rotation nach innen und Adduction angegeben. Diese Fälle zeichneten sich dadurch aus, dass der Kopf oberhalb der Linie des zerrissenen Poupart'schen Bandes stand; auch waren die Schenkelgefässe stark comprimirt. Die Erscheinungen der gewöhnlichen Luxatio suprapubica stimmen mit den Cardinalsymptomen der Fractura colli femoris (§ 439) ziemlich vollständig überein; auch hier die Verkürzung und die Rotation nach aussen. Ein diagnostischer Irrthum ist gleichwohl kaum möglich, weil bei der

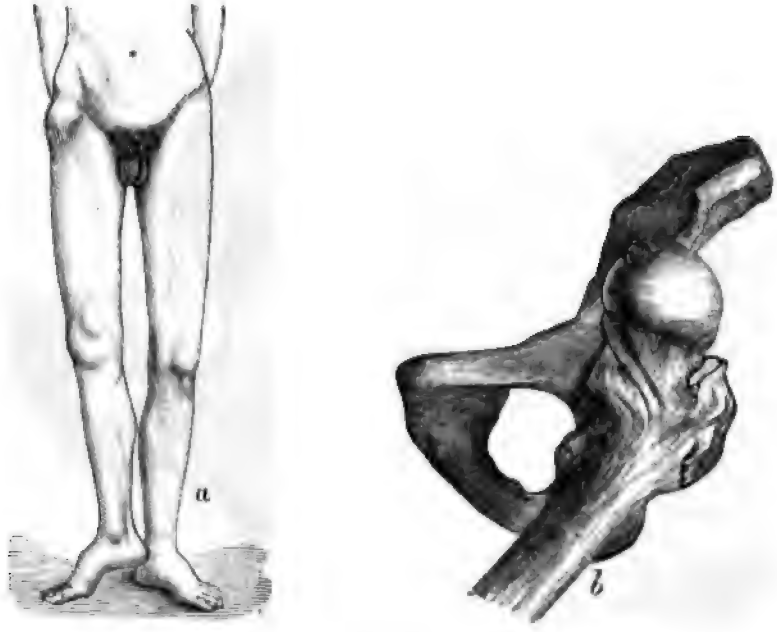

Fig. 292.
Luxatio supracotyloidea (ileospinalis, supraspinosa). Nach Bigelow.

Luxatio suprapubica der Kopf dicht unter der Haut steht und deshalb immer gesehen oder mindestens doch gefühlt werden kann. Der N. cruralis erfährt durch den dislocirten Schenkelkopf zuweilen eine bedeutende Zerrung; auch sind Fälle beobachtet, in welchen die Art. und Vena femoralis vom Gelenkkopfe in die Höhe gehoben und comprimirt waren. Die *Reposition* der Luxatio suprapubica muss durch *Ueberstreckung und Adduction* geschehen. In den meisten Fällen wird bei diesen seltenen Luxationsformen die Reposition keine besonderen Widerstände finden, weil die Bänder in grösstem Umfange zerrissen sind; immerhin ist die Prognose der Luxation wegen der gleichzeitigen Zerrung oder Compression der grossen Gefässstämme zuweilen recht schlecht, mindestens zweifelhaft.

Eine etwas unsichere Stellung in der Reihe der Hüftluxationen nimmt die *Luxatio supracotyloidea* (Fig. 292 a b) ein, bei welcher der Kopf oberhalb des

Acetabulum, nach aussen von der Spina ossis ilei ant. inf. und unter der Spina ant. sup. gefunden wird. Nachdem es E. Blasius durch eingehende literarische Untersuchungen gelungen ist, ungefähr 25 gut charakterisirte Fälle dieser Art mit zwei von ihm selbst beobachteten zusammen zu stellen, muss die Luxatio supracotyloidea zwar als eine seltene, aber immerhin als eine auch in der Praxis beachtenswerthe Form bezeichnet werden. Ein von C. Hueter beobachteter und reponirter Fall hat erneute Veranlassung zu Leichenversuchen gegeben, welche von Keimer beschrieben wurden und deren Ergebniss mit den Resultaten und der Auffassung Roser's übereinstimmt. Die Symptome sind, wie es scheint, immer die gleichen: *bedeutende Verkürzung des Beines, fast extendirte Stellung, Adduction* und *Rotation nach aussen,* also abweichend von allen bisher beschriebenen Formen. Bigelow nimmt an, dass der äussere, festeste Schenkel des Y-Bandes bei dieser Luxation einreisse. Die Diagnose ist insofern nicht schwierig, als man den Kopf in seiner abnormen Stellung leicht sehen und fühlen kann. Für die Reposition wäre es wichtig zu wissen, ob die Luxatio supracotyloidea aus einer Luxatio ileopectinea oder aus einer Luxatio iliaca hervorgeht; denn eine directe Entstehung ist nicht wahrscheinlich. Ist die erste Annahme richtig, welche zuerst von Behrend aufgestellt wurde, so müsste man die Reposition von hyperextendirter Stellung aus machen; jedoch scheint dieses Verfahren wenig gute Erfolge aufzuweisen. Roser's Leichenexperimente, sowie die neueren C. Hueter's sprechen für die Hyperflexion verbunden mit Rotation nach innen. Die Luxatio supracotyloidea wird hierdurch in eine Luxatio iliaca verwandelt, welche sich dann auf gewöhnlichem Wege (§ 435) reponiren lässt. So verlief die Reposition in einer Beobachtung von Symes, ebenso in einer von Blasius, und C. Hueter schlug diesen Weg in seinem Falle absichtlich ein. Das gleiche Repositionsmanöver beschreibt Schellenberger in einem neuen Falle.

§ 438. Fractura colli femoris. Fractur des Trochanter major.

Die Mechanik der Schenkelhalsfractur ist eine sehr verschiedene. Abgesehen von den selteneren Fällen, in welchen der Schenkelhals durch eine *directe* Gewalt, z. B. durch eine Kugel getroffen wird, liegen mehrere Möglichkeiten *indirecter* Gewalteinwirkung vor. Berührt z. B. bei einem Falle aus bedeutender Höhe die Fusssohle zuerst den Boden und wird bei gestrecktem Kniegelenke das Rumpfgewicht auf die untere Extremität, wie auf einen starren, geradlinigen Stab übertragen, so ist der winkelig abgebogene Schenkelhals momentan zu stark belastet und bricht. Nun hat allerdings H. Meyer bei seinen Untersuchungen über die Architectur der Spongiosa ein System von gewölbeartig angeordneten Knochenbalken im Schenkelhalse gefunden, welche in ihrer Construction vorzüglich geeignet sind, das Körpergewicht zu stützen. Aber die Anforderungen an die Stützbalken sind durch die Fallgeschwindigkeit des Körpers bedeutend erhöht; zudem wissen wir, dass der Schenkelhals im höheren Alter eine ganze Menge dieser Knochenbälkchen durch Atrophie einbüsst. Das Uebermass des Gewichtes also und eine gleichzeitige Schwäche der Balkensysteme lassen die Fractur zu Stande kommen. Auf diese Mechanik, durch Fall auf die Fusssohle, ist indessen nur die kleinere Zahl der Schenkelhalsbrüche zurückzuführen. Gerade bei sehr alten Leuten erfolgt die Fractur häufig durch einfaches Umfallen auf die Seite, und zwar bei Frauen häufiger als bei Männern, was auf die mehr horizontale Stellung des weiblichen Schenkelhalses bezogen wird. Früher nahm man an, dass in solchen Fällen der Trochanter major auf den Boden auffallen müsse, damit der Schenkelhals zwischen Acetabulum und Trochanter zusammengepresst und auf diese Weise zerquetscht werde. Es ist nun aber hinreichend erwiesen, dass bei dem seitlichen

Umfallen alter Leute die Fractura colli femoris entstehen kann, auch ohne dass der Trochanter major den Boden berührt. Für diese Fälle, welche vielleicht die Mehrzahl der Schenkelhalsfracturen ausmachen, muss ein *Abreissen des Schenkelhalses durch die übermässig gespannten Bänder des Hüftgelenkes, besonders durch das Ligam. ileofemorale* angenommen werden (Linhart, Riedinger). So handelt es sich auch hier um eine Fractur durch Abreissung, eine *Rissfractur*, Fracture par arrachement (vgl. Fractur der Tubercula humeri § 376, der Malleolen §§ 500 und 502), deren Bruchspalt, natürlich entsprechend der Insertion des Ligam. ileofemorale, immer ausserhalb der Kapsel liegen muss.

Für besonders wichtig hielt man früher den Verlauf der Fracturlinie und unterschied *extracapsuläre* und *intracapsuläre* Schenkelhalsfracturen. Die ersteren, nach Malgaigne die häufigeren — er fand bei 131 Präparaten, welche er untersuchte, nur 61 mal einen intracapsulären Bruch —, sollten stets knöchern

a b

Fig. 293.

Geheilte Fract. colli femoris mit Einkeilung. Nach Hoppner. Dasselbe Präparat im Längsschnitt.

heilen, die letzteren in der Regel mit bindegewebiger Narbe, also in Pseudarthrose. Dieser Unterschied hat schon deshalb wenig Bedeutung, weil die Insertionsstelle der Kapsel am Schenkelhalse sehr wechselnd ist (G. K. Smith) und die Fracturlinie sehr häufig mit einem Theile, gewöhnlich dem oberen, ausserhalb, mit einem anderen innerhalb der Gelenkkapsel liegt. Was aber die Differenz in der Heilung betrifft, die allerdings im grossen Ganzen besteht, so trägt hieran die Kapsel mit ihrer Synovialis nicht Schuld. Denn das Eindringen der Synovia zwischen die Bruchflächen ist sicher der mindest bedeutende Grund für diese mangelhafte Heilung des Schenkelhalsbruches. Weit wichtigere Ursachen hierfür sind: 1) die erhebliche Dislocation der Fragmente, die Verschiebung ad latus und ad longitudinem (§ 439); 2) die Gefässarmuth des Periostes, welches den Schenkelhals umhüllt und innerhalb der Kapsel nur als dünnes, sehniges Blatt vorhanden ist; 3) die sehr mangelhafte zur Callusbildung unzureichende Ernährung

des abgebrochenen Schenkelkopfes, welcher, nachdem die Markgefässe durch den Bruch zerrissen sind, nur an dem Ligam. teres hängt, dessen Blutgefässe, wie Hyrtl zeigte, nicht einmal in das Markgewebe des Schenkelkopfes eintauchen; 4) das hohe Alter der Verletzten und die fieberhaften Erkrankungen, welche sich nicht selten im Verlaufe der Verletzung einstellen (§ 439). Fracturen, deren Trennungslinie vorwiegend extracapsulär verläuft, bieten für eine feste Callusbildung bessere Aussicht, weil bei ihnen die unter 2) und 3) erwähnten Missstände fortfallen. Bei jüngeren Individuen heilen sie regelmässig mit festem, ja sogar sehr üppigem Callus. Bei dieser Callusbildung stellen sich die tragfähigen Spongiosabalken in zweckmässiger Form wieder her (J. A. Wolff).

Viel wichtiger als die Untersuchung einer intracapsulären und extracapsulären erscheint die einer *eingekeilten* und *nichteingekeilten* Schenkelhalsfractur. Bei der Einkeilung sind anatomisch zwei Fälle auseinander zu halten. In der Regel wird das obere Fragment, der Kopf mit dem oberen Stück des Schenkelhalses in das untere Bruchende eingetrieben. Der Schenkelschaft ist dabei etwas nach innen gerückt, und die starke Corticalis an der concaven Seite des Schenkelhalses, der Adams'sche Schenkelbogen, bohrt sich ein in die breite, zwischen den Trochanteren liegende Spongiosa (Fig. 293a und b). In selteneren Fällen ist die Corticalis des unteren Bruchendes in die Spongiosa des Schenkelkopfes eingetrieben. Der Bruchspalt verläuft dann dicht hinter der Knorpelgrenze des Kopfes — *Bruch im anatomischen Halse* gegenüber dem eben beschriebenen *im chirurgischen Halse*. Die Einkeilung, mag sie nun in der einen oder anderen Form auftreten, ist immer für Diagnose, Prognose und Behandlung von ganz besonderem Interesse, wie dies in § 439 nähere Erläuterung finden wird. Hier mag nur bemerkt werden, *dass die eingekeilten Brüche des Schenkelhalses gewöhnlich knöchern heilen*, und wir haben guten Grund, diese primäre Verschränkung der Fragmente nicht zu beseitigen, damit sie zur definitiven Vereinigung werde.

Aehnlich wie die Fracturen mit Einkeilung verhalten sich die viel selteneren *Infractionen des Schenkelhalses* (über Infractionen Allg. Thl. § 77). Die senile Atrophie der Corticallamellen bedingt zuweilen eine Biegsamkeit, welche der des jugendlichen Knochens ähnlich ist, und so bricht bei der Gewalteinwirkung nur die eine Wand des Schenkelhalses, während die gegenüberliegende gebogen wird. Der Schenkel kann hierbei sowohl in geringe Abduction als in Adduction zu stehen kommen; es hängt dies wesentlich davon ab, welche Wand gebogen, welche gebrochen ist. Dagegen fehlt jede bedeutende Dislocation. Sehr instructive Präparate solcher Infractionen sind von Fr. König beschrieben worden.

Fracturen, welche mit schräger Bruchlinie von oben und aussen nach unten und innen den Trochanter major und den oberen Theil des Schaftes bis zum Trochanter minor durchsetzen, werden zwar auch noch zu den Schenkelhalsbrüchen gerechnet, doch ist es besser, sie unter der Bezeichnung der *Fractura intertrochanterica* zusammenzufassen. Auf dieser Linie ist das Periost wieder vollkommen leistungsfähig, weshalb solche Brüche auch gewöhnlich mit knöchernem Callus heilen. Brüche, welche unterhalb des Trochanter minor den Femur quer durchsetzen, gehören schon zu den Fracturen des Schenkelschaftes, der Fractura femoris (§ 442).

Sehr selten sind Fälle, in welchen eine enorme Gewalt *den Schenkelkopf durch das zertrümmerte Acetabulum hindurch in das kleine Becken treibt*. Solche Fracturen setzen die Zerreissung aller Bänder des Hüftgelenkes voraus. Etwas häufiger wurde beobachtet, dass sich der Femur sammt dem Acetabulum gegen die Beckenhöhle dislocirte, in einem Fragmente, welches durch doppelten Verticalbruch aus dem Beckenringe (§ 358) ausgelöst war.

Die *Fractur des luxirten Schenkelkopfes*, von welcher Wippermann (1885) nur 14 Fälle in der Literatur verzeichnet fand, erwähnten wir schon bei der Luxatio ischiadica (§ 434). Sie entsteht, wenn der Verletzte, nachdem der Schenkelkopf nach hinten-aussen die Pfanne verlassen hat, auf die Seite fällt. Bei der tiefen Lage des abgebrochenen und luxirten Caput femor. ist eine Reposition, wie sie § 376 für das Caput humeri empfohlen wurde, nicht ausführbar. Man wird die Consolidation der Fractur abwarten müssen und dann die Reposition versuchen. Misslingt diese, weil der Callus bricht, so ist damit der Schaden für die Functionstüchtigkeit des Beines nicht sehr gross. Die Kranken hinken zwar, aber die Einwärtsdrehung und Adduction des luxirten Beines ist durch die Fractur im Schenkelhalse so vollkommen ausgeglichen, dass man wohl fragen muss, ob es sich überhaupt der Mühe lohnt, in solchem Falle zu reponiren. Bleibt die Consolidation aus und hat der Kranke Beschwerden, so lässt sich der luxirte Gelenkkopf durch Resectio coxae (§ 462) entfernen.

Die *Fractur des Trochanter major* kommt, wenn man von den Schussfracturen absieht, sehr selten vor. Das meist durch directe Gewalt abgetrennte Fragment kann durch den Zug der mächtigen M. M. glutaei nach oben und hinten gezogen werden. Bei bedeutender Diastase der Bruchflächen wird nur eine bindegewebige Vereinigung zu erwarten sein, wenn man nicht durch die Knochennaht, oder durch Einschlagen eines Elfenbeinstiftes die Fragmente primär vereinigen will.

§ 439. Diagnose und Prognose der Fractura colli femoris.

Die gewöhnlichen Fälle eines nichteingekeilten Schenkelhalsbruches sind leicht aus folgenden Symptomen zu erkennen: 1) *Das verletzte Bein erscheint im Vergleiche zum gesunden um einige Centimeter verkürzt.* Diese Verkürzung ist von der Contraction der Muskeln abhängig, welche vom Becken zum Oberschenkel verlaufen und kann durch den Hochstand des Trochanter major über der Sitzdarmbeinlinie (§ 434) genau bestimmt werden. 2) *Das verletzte Bein ist nach aussen rotirt,* da der Fuss seiner Schwere folgend nach aussen umfällt und das Bein mitzieht; im gleichen Sinne wirken die starken Rotatoren, die M. M. glutaei, der M. pyriformis, die M. M. gemelli, der M. quadratus femoris, die M. M. obturatorii. 3) *Die Drehungen des Beines,* welche an sich möglich, wenn auch schmerzhaft sind, *erfolgen um die Längsaxe der Extremität, nicht mehr wie früher an dem kurzen Hebel des Schenkelhalses um den Mittelpunkt des Schenkelkopfes.* Hierzu kommen noch die gewöhnlichen Fracturs ymptome, Bruchschmerz bei Betastung, Crepitation bei Bewegungsversuchen, Störungen der Function u. s. w. Eine *Rotation des Oberschenkels nach innen* wurde nur in wenigen Ausnahmefällen von Fractura colli femoris beobachtet, in einem Falle von Guthrie bei ziemlich tiefem Verlaufe der Bruchlinie, in einem Falle von W. Smith bei Dislocation des unteren Bruchstückes an die Vorderfläche des oberen.

Unter den aufgezählten Erscheinungen nehmen die Verkürzung und die Rotation nach aussen den ersten Rang ein. Die Verkürzung könnte zu einer Verwechselung mit Luxatio iliaca oder ischiadica (§ 434) führen, doch fehlt diesen die Rotation nach aussen. Die Rotation nach aussen wieder könnte für sich eine Luxatio obturatoria (§ 436) vortäuschen, doch fehlt dieser die Verkürzung. So bliebe nur noch eine Verwechselung mit Luxatio suprapubica, ileopectinea oder supracotyloidea übrig (§ 437). Aber bei allen diesen Luxationen, welche zudem sehr selten sind, ist der luxirte Kopf so deutlich zu erkennen, dass ein Irrthum nicht möglich. Nimmt man hierzu die Altersverhältnisse, welche die Schenkelhalsfractur und die Luxationen ziemlich genau scheiden (§ 432), ferner die gebeugte Stellung des Schenkels bei Luxatio ischiadica und iliaca, während bei

Schenkelhalsfractur das Bein immer gestreckt liegt, dann die Crepitation bei Bruch, ihr Fehlen bei Luxation, die Leichtigkeit der Reposition bei Bruch, die Schwierigkeit derselben bei Luxation u. s. w., so wird man zugestehen, dass die Differentialdiagnose zwischen Luxation und Fractur keineswegs schwierig ist.

Ein practisch sehr wichtiger Punkt ist die *Erkenntniss des eingekeilten Schenkelhalsbruches.* Hier fehlen die meisten der oben aufgezählten Erscheinungen, oder sind nur angedeutet. Die Verkürzung kann so gering sein, dass sie der genauesten Beobachtung entgeht; denn sie entspricht nur dem Grade der Einkeilung, also einer Verkürzung von höchstens 1—2 Cm., während das Emporrücken des ganzen Beines am Becken durch die Einkeilung verhütet wurde. Die Rotation nach aussen ist nur angedeutet oder fehlt gänzlich, weil auch sie durch die Einkeilung verhindert wird; Drehbewegungen können in normaler Weise vollzogen werden, sind indessen schmerzhaft; Crepitation wäre nur bei roher Untersuchung und nach dem Auseinanderreissen der Fragmente zu constatiren. So bleibt von den oben aufgezählten Erscheinungen nur der Bruchschmerz als deutlich vorhanden übrig. Zu ihm gesellt sich indessen noch ein Symptom, welches allerdings nur bei mageren Individuen mit Sicherheit zu constatiren ist, nämlich *die Annäherung des Trochanter major an das Acetabulum* (C. Hueter). Sie ist der Ausdruck der Längeneinbusse, welche der Schenkelhals durch die Einkeilung erfährt und die für das ganze Bein wegen des schrägen, bei alten Leuten fast horizontalen Verlaufes des Schenkelhalses nur wenig ausmacht. Um sie zu erkennen, bedarf es einer sehr genauen vergleichenden Betastung der verletzten und der gesunden Seite. Bei geringem Masse der Einkeilung ist die ganze Erscheinung nur eben angedeutet und kaum nachzuweisen. Man sieht, die Diagnose des eingekeilten Schenkelhalsbruches ist oft recht schwierig und unsicher. *Trotzdem wäre es ein schwerer Fehler, wollte man, lediglich um die Diagnose mit Sicherheit zu stellen, die Einkeilung lösen.* Hierdurch gingen die Chancen der knöchernen Vereinigung verloren, und die functionelle Prognose würde erheblich verschlechtert. Man wird sich daher bei der eingekeilten Schenkelhalsfractur oft auf eine Wahrscheinlichkeitsdiagnose beschränken und es eher riskiren, einmal eine schwere Quetschung der Hüfte für einen Schenkelhalsbruch zu nehmen und zu behandeln, als der Diagnose zu Liebe die günstige Einkeilung zu lösen.

Bei dem Schenkelhalsbruche alter Leute muss eine functionelle und vitale *Prognose* unterschieden werden. Die *functionelle* ist nur für den eingekeilten Schenkelhalsbruch eine günstige, obgleich auch nach ihm Störungen zurückbleiben können. Dagegen gestattet die gewöhnliche fibröse Verbindung zwischen den Bruchstücken der nichteingekeilten Fractur in der Regel nur ein Gehen an Krücken oder mit zwei Stöcken. In dieser Beziehung ist es ziemlich gleich, ob eine bindegewebige Verwachsung oder eine gelenkähnliche, freibewegliche Verbindung, eine Pseudarthrose, zwischen den Bruchflächen entstanden ist. Ausser der mangelhaften Callusbildung stört zuweilen eine später sich ausbildende Panarthritis (Arthritis deformans, Allg. Thl. § 103) des Hüftgelenkes die Function des Beines recht erheblich. Sie kann sich nach eingekeilten und nichteingekeilten Fracturen entwickeln und bringt recht heftige Schmerzen mit sich.

Nicht selten tritt im Verlaufe eines Schenkelhalsbruches bei alten Leuten der Tod ein; nach Malgaigne kamen auf 95 Fälle dieser Verletzung 30 Todesfälle. Besonders erschwert eine vorher bestehende Bronchitis die Prognose. Schon die Bettruhe, zu welcher die Verletzten sich bequemen müssen, kann die Entwickelung von hypostatischen Pneumonien bedingen; hierzu kommen noch die Gefahren der Fettembolie und des Decubitus, welcher sich oft ausserordentlich rasch ausbildet. In seltenen Fällen führte die Vereiterung des verletzten Hüftgelenkes zum Tode.

§ 440. Behandlung der Fractura colli femoris.

Die rationelle Behandlung aller Fracturen, die Reposition der Fragmente und ihre Immobilisirung durch Verbände, ist bei den alten Leuten mit Schenkelhalsbruch oft schwer durchzuführen. Manche der Verletzten sind so schwächlich, dass man sie einem mehrwöchentlichen Krankenlager im Gyps- oder im Tractionsverbande nicht unterwerfen kann, weil sie fast sicher während desselben einer hypostatischen Pneumonie oder dem Decubitus und seinen Folgen erliegen würden. A. Cooper liess derartige Kranke schon frühzeitig an Krücken gehen und durch die Eigenschwere des hängenden Beines die Extension besorgen. Eine doppelschienige Stützmaschine, welche am Becken ansetzt, z. B. die bei der Behandlung der Coxitis vielfach verwendete Taylor'sche (§ 454), oder die in § 442 beschriebene Thomas'sche Schiene leisten noch mehr; sie distrahiren die Fragmente, während der Verletzte umhergehen kann, ohne dass sein gebrochenes Bein die Körperlast trägt. In manchen Fällen wird man freilich auch von dieser Behandlung abstehen müssen. Man verzichtet dann von vornherein auf die Consolidation der Fractur und freut sich, wenn nach einigen Monaten die alten Leute wenigstens noch am Leben sind, um den Rest ihrer Lebenszeit mit Krücken umherzugehen. Bei einer anderen Quote, und sie dürfte doch die Mehrzahl aller Schenkelhalsfracturen bilden, sind die Aussichten für eine gute Heilung der Fractur besser. Hier ist der *permanente Gewichtszug* oder der *Gypsverband* am Platze.

Die bequemste Art der Behandlung ist ohne Zweifel *die permanente Traction durch ein angehängtes Gewicht* (Allg. Thl. Cap. 31). Um den Zug möglichst auf den Oberschenkel zu übertragen, muss die Heftpflasterschlinge bis weit über das Knie hinaufgeführt und hier durch mehrfache Zirkel- oder Schraubentouren von Heftpflaster befestigt werden. Das Gewicht kann ungefähr 10 Kgr. betragen. Als Gegenzug am Becken dient ein dicker Gummischlauch oder ein weiches Handtuch, welches zwischen Scrotum und Oberschenkel der gesunden oder auch der verletzten Seite durchgeführt und mit seinen Enden an den oberen Bettrand befestigt wird. Ohne diese Contraextension würde das Gewicht den ganzen Körper gegen den unteren Bettrand ziehen, während es doch nur auf das verletzte Bein einwirken soll. Wird die Contraextension nicht ertragen, so kann man auch das Fussende des Bettes ca. 30 Cm. höher stellen und so die Schwere des Rumpfes als Gegengewicht wirken lassen. Aehnlich wie Gewichtstraction wirkt der *Eisenbahnapparat* Dumreicher's (Allg. Thl. l. c.). Das Verfahren der permanenten Traction gibt den Kranken eine gewisse Freiheit der Bewegung, welche gerade für alte Leute sehr zweckmässig ist; sie verharren nicht immer in einer Stellung, und der venöse Blutrückfluss kommt nicht so leicht ins Stocken. Bei Fractur mit Einkeilung sollte die Gewichtstraction überhaupt nicht, oder doch nur mit geringer Belastung angewendet werden, weil der Zug die verkeilten Fragmente lösen und so die Heilung durch knöchernen Callus stören könnte (§ 439).

Der *Gypsverband* ist zwar für den Kranken sehr lästig, aber gut angelegt ein sehr zuverlässiges Retentionsmittel und kann bei dem Schenkelhalsbruche jüngerer Individuen entschieden empfohlen werden. Er muss selbstverständlich das Becken mit umfassen, aber auch den ganzen Unterschenkel und Fuss, da sonst der Rotation nach aussen nicht wirksam entgegen gearbeitet wird. Einige Autoren (R. v. Volkmann) haben empfohlen, das Bein in Knie und Hüfte gebeugt zu stellen. Es sind dann im Gypsverbande die Angriffspunkte der Distraction breiter, und einer allmäligen Verschiebung im Verbande wird wirksam begegnet.

Die *operative Behandlung des Schenkelhalsbruches* versuchte v. Langenbeck. Er trieb vom Trochanter major her eine versilberte Schraube bis in das obere Fragment und hoffte eine knöcherne Vereinigung zu erzielen. Die Kranke

ging leider an Hospitalgangrän zu Grunde. Unter dem Schutze der Aseptik hat indessen Fr. König dieses Verfahren wieder aufgenommen und erfolgreich angewendet. Bei sehr bejahrten Kranken dürfte es wohl nicht ohne Bedenken sein, während es bei jüngeren in der Regel entbehrlich ist.

§ 441. Die Schussverletzungen des Hüftgelenkes und ihre Behandlung.

Wir verdanken B. v. Langenbeck die erste genaue Symptomatologie der Hüftgelenkschüsse. Bezeichnet man die Gegend des Hüftgelenkes mit einem gleichschenkligen Dreiecke, dessen Basis durch den grossen Trochanter geht, dessen beide Schenkel sich im spitzen Winkel an der Spina anterior superior schneiden, so dringen alle Geschosse, welche senkrecht auf diese Fläche aufschlagen, in das Hüftgelenk. Am directesten wird das Gelenk getroffen, wenn das Projectil ungefähr 4 Cm. unterhalb der Spina ant. sup. eindringt; dann hat die Kugel den Schenkelkopf durchbohrt oder zerschmettert. Liegt die Ein- oder Ausschussöffnung vor oder hinter dem grossen Rollhügel, so ist der Schenkelhals getroffen und die Kapsel an ihrer Insertion verletzt. Sehr schräg auf die Hinterbacke aufschlagende Kugeln können ebenfalls das Hüftgelenk erreichen; das Gleiche gilt von Geschossen, welche den Beckenraum in einem schrägen Durchmesser durchsetzen und von innen her die Gelenkpfanne zerschmettern.

Hat die Kugel den Schenkelhals vom Kopfe getrennt, so treten mehr oder weniger deutlich die Symptome der Schenkelhalsfractur zu Tage. In vielen Fällen aber ist die Continuität des Knochens nicht unterbrochen, das Geschoss hat den Hals oder Kopf nur rinnenartig durchfurcht oder die Kapsel allein getroffen; dann ist ausser der Lage der Ein- oder Ausschusswunde die *acute Schwellung des Gelenkes* das einzige sicher verwerthbare Symptom. Diese Schwellung, welche am deutlichsten in der Schenkelbeuge, dicht neben und nach aussen von den grossen Gefässen gefühlt werden kann, wird entweder durch das in der Kapsel sich ansammelnde Blut, oder durch den sehr rasch auftretenden serösen Erguss bedingt. Im ersteren Falle tritt sie schon in wenigen Stunden, im letzteren in den ersten Tagen auf. Dieser blutig-seröse Erguss fällt nun sehr früh der Verjauchung anheim; unter hohem septischem Fieber beginnt eine jauchig-eiterige Coxitis, welcher in den letzten Kriegen ein enormer Procentsatz von Verwundeten erlegen ist.

In der Behandlung der Schussverletzungen des Hüftgelenkes schwankte man früher noch vielfach zwischen conservativem Verhalten und operativem Einschreiten. Auf Grund sehr detaillirter Studien an dem Beobachtungsmateriale des amerikanischen Krieges — 386 Fällen von Schussfractur des Hüftgelenkes — ist Otis zu folgenden Schlüssen gekommen. Es soll ausgeführt werden:

1) Die *Exarticulation im Hüftgelenke* a) bei Abreissung der Extremität oder bedeutender Zerreissung der Weichtheile; b) wenn gleichzeitig mit dem Knochen die grossen Schenkelgefässe getroffen wurden; c) wenn ausser dem Hüftgelenke der Knochen weiter unten in bedeutender Ausdehnung, oder gleichzeitig das Kniegelenk verletzt wurde.

2) Die *primäre Resection* in allen von diesen Complicationen nicht betroffenen Schussfracturen des Schenkelkopfes und Schenkelhalses.

3) Die *intermediäre Resection* in allen Fällen, in welchen die Diagnose der Gelenkverletzung erst später gestellt wurde, oder die Gelenkentzündung erst später eintrat, wie bei den Schussfracturen der Trochanteren mit consecutiver Gelenkentzündung.

4) Die *secundäre Resection* nur bei traumatischer Caries des Gelenkkopfes und in Fällen von ganz später Entzündung des Gelenkes.

5) Gleichzeitige bedeutende Verletzungen des Beckens machen jede Operation aussichtslos.

6) Exspectative Behandlung ist bei klarer Diagnose der Gelenkentzündung ganz zu verwerfen.

Wir acceptiren diese therapeutischen Grundsätze und möchten den hohen Werth der *primären Resection* noch besonders hervorheben, wenn auch in Zukunft die Leistungen des aseptischen Wundverbandes und der Drainage des Hüftgelenkes entschieden geprüft werden müssen. Doch wird man gerade am Hüftgelenke auf diese neueren Hülfsmittel nicht allzu viel Vertrauen setzen können. Insbesondere ist eine Drainage in methodischer und wirksamer Form ohne Resection nicht recht durchführbar, während sie nach der Resection, wie § 462 zeigen wird, sehr vollkommen hergestellt werden kann. Die Resection, wenige Stunden nach der Verletzung ausgeführt, wird dann an einem noch ganz gesunden, kräftigen Menschen vorgenommen und kann deshalb keine so excessiv schlechte Prognose haben, wie dies nach dem statistischen Ausweise den Anschein hat. Man darf wohl annehmen, dass bisher nur die schwersten Schussfracturen Gegenstand primärer Resection gewesen sind, und hieraus mag sich die hohe Sterblichkeit der Operation auch für diese Periode erklären. Die primäre Resection erfordert freilich eine frühzeitige Untersuchung des Schusscanales. Diese wird am besten mit dem Finger, selbstverständlich dem reinen, aseptischen unternommen und führt wohl immer zur sicheren Diagnose. Hat die Untersuchung in den ersten Stunden nicht stattgefunden, so wird sie allerdings fast unmöglich oder jedenfalls in ihren Ergebnissen sehr unklar. Denn die Schwellung der Weichtheile, welche sich sofort nach der Verletzung einstellt, drängt die Wände des Schusscanales aufeinander und versperrt dem Finger den Weg in die Tiefe. Trotzdem sollte man das Untersuchen nicht aufgeben und in allen Fällen, in welchen die Lage der Schusswunde oder die Symptome einer Schenkelhalsfractur die Kapselverletzung vermuthen lassen, das Gelenk, eventuell durch Explorativincision, zugänglich machen. Zeigt sich dann die Kapsel eröffnet, so kann die Resection sofort folgen. Die Hüftgelenkresectionen müssten freilich unter die Reihe der Operationen aufgenommen werden, welche schon auf dem Verbandplatze zur Ausführung gelangen sollen. Jede Stunde Verzögerung setzt den Verwundeten der Gefahr des Wundfiebers aus, welches bei der tiefen Lage des Gelenkes, dem mangelhaften Abflusse der Wundsecrete und dem hohen Drucke, unter welchem sie stehen, mit Schnelligkeit und Heftigkeit auftritt. An eine aseptische Ausführung der Resection und eine aseptische Heilung derselben ist dann schon nicht mehr zu denken; die Prognose der Resection wird eine wesentlich schlechtere. Operirt man nun gar erst nach 14 Tagen an einem Kranken, welcher durch schweres septikämisches Fieber geschwächt wurde, so kann die Resection keine gute Aussicht auf Erfolg haben.

Die Resultate, wie sie in früheren Kriegen durch die Resection gewonnen wurden, sind weder gegen noch für die soeben erörterten Grundsätze zu verwerthen. Sie gehören sämmtlich der Zeit an, da man Aseptik und Antiseptik nicht kannte, mindestens nicht anzuwenden verstand. Gleichwohl mögen die Mortalitätsziffern der Resection hier angeführt werden. Otis berechnet auf die primäre Resection 94 %, auf die intermediäre 91 %, auf die secundäre 100 % Mortalität; Gurlt, welcher die Ergebnisse der Hüftresection aus allen Kriegen zusammenstellt, findet auf 130 Fälle eine Sterblichkeit von 89,92 %. v. Langenbeck und Deininger haben aus dem deutsch-französischen Kriege befriedigende Erfolge der conservativen Behandlung, eine Sterblichkeit von 80 %, berichtet, indessen können diese Zahlen auf eine entscheidende Bedeutung keinen Anspruch machen, weil in den geheilten Fällen, mit Ausnahme eines einzigen, in welchem ein Stück des Kopfes als Sequester ausgestossen wurde, der sichere Nachweis der Gelenkverletzung nicht

geliefert wurde. Ein Irrthum ist besonders darin leicht möglich, dass eine paraarticuläre Schussverletzung mit einer articulären verwechselt wurde. Die paraarticuläre Verletzung kann sehr wohl zu Ankylose und Contractur führen, ohne dass jemals das Gelenk verletzt war und ohne dass eine solche Beobachtung irgend etwas für die Heilbarkeit der wirklichen Schussverletzung des Hüftgelenkes beweist. Die Möglichkeit, eine Coxitis da anzunehmen, wo eine Vereiterung der Bursa mucosa glutaeotrochanterica vorliegt, wird noch § 450 erörtert werden.

§ 442. Die Fractura femoris.

Unter dieser Bezeichnung fassen wir alle Fracturen des Femurschaftes zusammen. Die Mehrzahl betrifft, wenigstens in der Friedenspraxis, die Mitte des Schaftes, und diese sind es, welche hier ihre Erörterung finden sollen, während Schusswunden und andere complicirte Fracturen des unteren Femurdrittels erst § 474 besprochen werden.

Das kindliche Alter zeigt eine besondere Neigung zu Fracturen in der Mitte des Femurschaftes, aber auch bei Erwachsenen sind sie zahlreich vertreten, und erst im höheren Alter, wo die Fractura colli femoris (§ 438) an ihre Stelle tritt, werden sie seltener. Der Bruch entsteht sowohl durch directe Gewalt, z. B. durch Ueberfahren, als auch indirect, durch einen Fall auf die Fusssohle, indem das Rumpfgewicht den Knochen knickt und bricht. Oberschenkelbrüche durch Muskelzug sind sehr selten. Bei Kindern ist der Querbruch vorwiegend, im Mannesalter ein mehr schräger Verlauf der Fractur und zwar in der Regel von hinten-oben nach vorn-unten; sehr schräge Fracturen gehen aus der Torsion des Femur hervor, wie W. Koch durch Versuche nachwies.

Soweit es sich nicht um Schussverletzungen handelt, kommen *complicirte Fracturen* am Femurschafte, besonders an seinen beiden oberen Dritteln, nur in kleiner Anzahl vor, weil dicke Muskelschichten den Knochen bedecken. In der Regel handelt es sich dann um sog. *Durchstossungsfracturen*, bei welchen ein Fragment, gewöhnlich das obere, die Weichtheile von innen nach aussen durchbohrt hat. Diese Complication der Fractur mit einer Hautwunde, durch welche sie mit der atmosphärischen Luft in Berührung kommen kann, ist von besonders schwerer Bedeutung, weil Eiterungen in der grossen Markhöhle des Femur und zwischen den zahlreichen Muskelschichten des Oberschenkels das Leben in hohem Masse gefährden. R. v. Volkmann und Fränkel berechneten die Mortalität complicirter Oberschenkelbrüche im Frieden bei conservativer, aber nicht aseptischer Behandlung auf 60 %. Fast den gleichen Procentsatz an Todesfällen ergaben seither die conservativ behandelten Schussfracturen des Femur. Erst die aseptische Behandlung complicirter Fracturen, betreffs derer wir auf die im Allgemeinen Theil gegebenen Regeln verweisen, hat auch der complicirten Fractura femoris eine bessere Prognose eröffnet.

Die *nichtcomplicirte Fractura femoris* bietet in diagnostischer, prognostischer und therapeutischer Beziehung ziemlich einfache Verhältnisse. Die Diagnose wird zwar etwas erschwert durch die dicken Muskelschichten, welche eine Betastung der Bruchstücke mit den Fingern nicht gestatten, aber es fehlt anderseits selten die dem Auge deutlich erkennbare Verschiebung der Fragmente. *Die Dislocation findet in der Regel so statt, dass die beiden Fragmente einen nach innen offenen, stumpfen Winkel bilden.* Für diese Dislocation hat man, wie überall, so auch hier, vorwiegend den Muskelzug verantwortlich gemacht, und zwar den Zug des Adductor magnus, welcher das Knieende des Femur nach innen heranzieht. Es darf jedoch nicht übersehen werden, dass auch die Richtung der einwirkenden Gewalt, welche selten zwischen den Oberschenkeln nach aufwärts wirkt, sondern

von aussen angreift, diese Art der Dislocatio ad axin begünstigt. Auch kommt die normale Krümmung des Femur, welcher einen nach innen concaven Bogen bildet, dieser Verschiebung der Bruchenden zu statten. Nähert sich die Bruchlinie mehr dem Trochanter minor, so wird das kurze obere Fragment durch den M. ileo-psoas nach vorn und oben angezogen, während die schwere Extremität unterhalb der Bruchlinie auf die Bettebene herabsinkt; es entsteht auf diese Weise eine winkelige Knickung, deren Scheitel nach vorn sieht. Auch ein „Reiten" der Fragmente (Allg. Thl., § 79) ist bei Einwirkung schwerer Gewalten nicht selten.

Für die Behandlung subcutaner, wie complicirter Oberschenkelfracturen ist die Gewichtstraction das souveräne Mittel, um die reponirten Fragmente sicher und bequem in der richtigen Lage zu erhalten. Der Gewichtszug an Heftpflasterstreifen (Allg. Thl. Cap. 31) wurde hier zuerst von Gurdon Buck, dann von R. v. Volkmann und E. Borck empfohlen, und R. v. Volkmann hob insbesondere hervor, dass die Consolidation bei diesem Verfahren schneller eintrete, als unter dem Gypsverbande, wahrscheinlich weil unter letzterem der Verlauf zu reizlos sei und der circuläre Druck die Blutzufuhr zu den Bruchenden beeinträchtige. Erwachsene erfordern mindestens 8 Kilogramm Zuggewicht. Bei winkeliger Dislocation im oberen Drittel des Femur, wenn der Scheitel des Winkels nach aussen sieht, kann man den Gewichtszug zugleich in der Richtung der Abduction wirken lassen, damit das untere Fragment in die Längsaxe des oberen gestellt wird (R. v. Volkmann). Kleine Kinder vor dem 5. Lebensjahre waren früher von dem Heftpflasterverbande ausgeschlossen, weil sie zu unruhig liegen und sich zu häufig durchnässen. Der letztere Grund sprach nun auch nicht wenig gegen den Gypsverband, der sich im Uebrigen zur Fixation der Fragmente vorzugsweise eignet. Der glückliche Gedanke, den gebrochenen Oberschenkel an einer Heftpflasteransa *vertical zu suspendiren* (M. Schede, Lentze), hat jeden Einwurf gegen die Anwendung der Gewichtsextension bei kleinen Kindern beseitigt. In der That heilt die Fractur, wie ich aus eigener Erfahrung bestätigen kann, vorzüglich, und die kleinen Patienten ertragen wachend und schlafend die Suspension überaus gut.

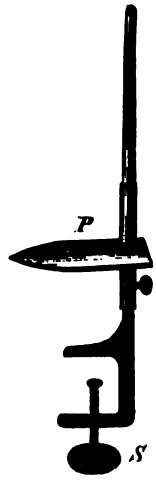

Fig. 294. Beckenstütze zum Anlegen des Gypsverbandes für Oberschenkelbrüche (nach Bardeleben). 1/4 d. nat. Gr.

Bei sehr unruhigen, unvernünftigen Kranken ist der Gewichtszug nicht gut anwendbar; hier tritt der Gypsverband in seine alten Rechte. Das Anlegen eines Verbandes, welcher von der Fussspitze bis über das Becken reichen soll, wird durch den Gebrauch der Beckenstützen sehr erleichtert, wie sie fast gleichzeitig von R. v. Volkmann, Roser, Esmarch und Bardeleben angegeben worden sind. Sie gleichen einander so sehr, dass die Abbildung einer einzigen genügen mag (Fig. 294). Die Beckenstütze wird am Rande des Tisches oder Bettes angeschraubt (Schraube S); das Becken ruht mit den Tubera ischii auf der Platte (P), während der Rumpf von den Brustwirbeln an auf einer Matratze liegt; die Kreuzbein- und Lendenwirbelgegend bleibt für die Zirkeltouren um das Becken frei. Von der Platte aus ragt ein eiserner Stab oder eine eiserne Röhre senkrecht nach oben. Gegen diesen Stab, der mit Watte gepolstert an das Perineum zu liegen kommt, zieht ein Assistent das Bein an, indem er den Fuss an Ferse und Zehen mit beiden Händen umfasst. *Hierbei muss Sorge getragen werden, dass die Fussspitze, der Innenrand der Patella und die Spina ant. sup. ossis ilei stets in einer Linie stehen* (Visirlinie); dann ist das Bein gesichert gegen jede zu

starke Rotation nach innen oder nach aussen. Die Beckenstütze ist übrigens nicht unentbehrlich. Man kann auch den Kranken mit dem Becken hohl lagern, indem man den Rumpf oberhalb des Beckens auf den Rand des Tisches legt und das gesunde Bein mit einem kleinen Tische unterstützt. Zur Contraextension wird dann ein Bindenzügel zwischen Scrotum und Oberschenkel durchgeführt und von einem Gehülfen nach oben angezogen. Bei Kindern lässt sich das Becken auch zeitweilig für das Anlegen der Beckentouren mit Hülfe eines untergelegten Handtuches emporheben.

In Bezug auf die eigentliche Technik des Gypsverbandes ist der Allg. Thl. (Cap. 30) zu vergleichen. Die dort gegebene Regel, dass mindestens die zwei der Fractur benachbarten Gelenke fixirt werden sollen, reicht übrigens hier nicht aus. Schlösse der Verband schon unter dem Kniegelenke ab, so wäre sowohl eine Rotation des unteren Fragmentes als eine Verschiebung nach oben in der Hülse des Verbandes möglich. *Um den Oberschenkel vollständig im Gypsverbande zu fixiren, muss der Verband abwärts bis zu den Zehen, aufwärts bis über die Crista ossis ilei beiderseits geführt werden.* Erst das Umfassen des Mittelfusses durch den Verband sichert gegen jede rotatorische Bewegung des Oberschenkels und distrahirt die Fragmente. Die Bindentouren, welche vom Fusse aufsteigend bis zum Becken angelegt werden müssen, wurden im Allg. Thl. (Cap. 30) beschrieben und durch Abbildungen erläutert; sie sind: 1) die Stapestouren, 2) die Fascia cruris, analog der Fascia antibrachii, 3) die Testudo genu, 4) die Fascia femoris und 5) die Spica coxae.

Vor Druck müssen durch aufgelagerte Wattepolster geschützt werden: die Malleolen, der Calcaneus, die Crista tibiae, die Patella, der Trochanter major, die Spina ant. sup. und das Tuber ischii (über Decubitus der Ferse § 499); doch soll der Verband sich hinten-oben gegen das Tuber ischii stützen. Besonders leicht bricht der Gypsverband in der Schenkelbeuge ein; hier muss er durch breite Ausführung der Spicatouren, durch Gypslonguetten oder durch Fournierspäne verstärkt werden. Auch kann man Pappschienen der Länge nach einfügen und eine gleiche Schiene zur Verstärkung des Beckenringes kreisförmig um das Becken legen. Einige Autoren empfehlen, das gesunde Hüftgelenk in den Gypsverband mit aufzunehmen, so dass der Verband auf der gesunden Seite wie das Beinstück einer Schwimmhose im oberen Drittel des Oberschenkels endet. Das Anlegen des Verbandes erfordert besonders bei Erwachsenen eine gewisse Schnelligkeit, damit nicht die eine Verbandschicht schon getrocknet ist, bevor die folgende sie bedeckt; die Schichten verbinden sich sonst nicht mit einander, der Verband wird brüchig. War zur Ueberwindung der Muskelwiderstände während der Reposition der Fragmente und bei dem Verbande narkotisirt worden, so darf der Verletzte nicht eher wieder erwachen, bis der Gyps vollkommen hart ist.

Gewichtszug und Gypsverband sind die Mittel, mit welchen man für die Behandlung aller Fälle der Fractura femoris vollkommen ausreicht. In beiden Verbänden lässt sich bei genauem Ueberwachen eine Heilung ohne jegliche Verkürzung erzielen. Der Gypsverband bedarf allerdings in dieser Beziehung der grösseren Aufmerksamkeit, denn seine Hülse liegt der glatten Fläche des Oberschenkels nicht so genau an, dass nicht kleine Verschiebungen vorkommen könnten. Aber auch eine kleine Verkürzung zugegeben, so muss doch bei beiden Arten der Behandlung verlangt werden, dass die Längeneinbusse nicht mehr als einige Centimeter beträgt und durch Einlegen einer Sohle in den Stiefel auszugleichen ist.

Von den zahlreichen Apparaten, welche für die Heilung der Oberschenkelfractur noch angegeben werden, sind die wichtigsten, das Planum inclinatum, der

Eisenbahnapparat Dumreicher's, die Schwebe im Allg. Thl. (Cap. 31) abgebildet und beschrieben worden. Hier soll nur noch einer sehr zweckmässigen *Extensionsschiene* Erwähnung gethan werden, welche von Thomas nach dem Principe des Taylor'schen Apparates (§ 454, Fig. 302) sehr einfach construirt wurde (Fig. 295). Sie besteht aus einem gepolsterten Sitzringe, an welchem zwei seitliche, bis über den Fuss reichende und dort durch ein verschiebbares Querstück verbundene Schienen angebracht sind. An dieses Querstück befestigt man mittelst eines kurzen elastischen Schlauches die durch ein Sperrholz auseinandergehaltene Heftpflasteransa, deren beide Enden seitlich oder in Hobelspäntouren bis zur Fracturstelle reichen und das untere Fragment nach abwärts ziehen. Den Oberschenkel umfassen eine vordere und eine hintere modellirte Holzschiene, das ganze Bein aber die Touren einer langen Rollbinde, welche die Seitenschienen mit umgreift. Die gebrochene Extremität ruht ausserordentlich sicher und fest in diesem Apparate, kann gehoben und verlagert werden, wie wenn sie in einem Gypsverbande läge; dabei ist das Hüftgelenk aber frei beweglich wie in der Gewichtsextension. Die Verletzten sind selbst im Stande, vor beendeter Consolidation im Apparate umherzugehen, ohne dass Schmerz und Verschiebung der Fragmente eintritt, denn nicht das Bein, sondern die seitlichen Schienen tragen das Körpergewicht.

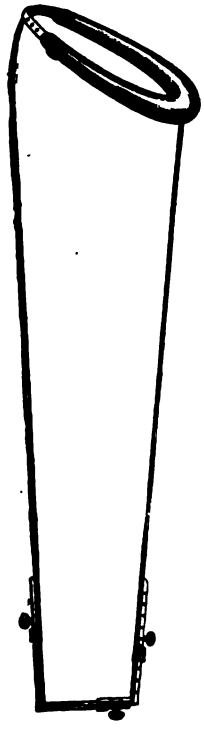

Fig. 295.
Extensionsschiene von Thomas.

Pseudarthrosen kommen bei Erwachsenen nach Fractura femoris nicht so selten vor und werden in der Häufigkeit nur von den Pseudarthrosen des Humerus (§ 391) übertroffen. Offenbar sind die anatomischen Dispositionen an beiden Orten analog. Auch am Femur ist die Pseudarthrose in manchen Fällen von einer Einlagerung von Muskeln zwischen die Fragmente abhängig. Ueber Ursachen und Behandlung der Pseudarthrosen vgl. den Allg. Thl. § 83 u. Cap. 28.

Fehlerhaft geheilte Fracturen, welche heutzutage glücklicherweise zu den Seltenheiten gehören, erfordern die *Osteoklase* oder die *Osteotomie* (Allg. Thl. Cap. 28).

§ 443. Die Verletzungen der Blutgefässe in der Hüftgegend. Unterbindung der A. femoralis.

Wenn auch im Uebrigen den Weichtheilwunden der Hüftgegend, wie § 432 (Schluss) schon erwähnt wurde, ein hervorragendes Interesse nicht zukommt, so sind doch die *Gefässverletzungen* dieser Gegend von so hoher Bedeutung, dass sie besonders besprochen werden müssen. Wir sehen hierbei ab von den Verletzungen der Aeste oder Stämme der A. A. glutaeae, welche schon § 364 Erwähnung fanden. In der Schenkelbeuge liegen die grossen Schenkelgefässe so oberflächlich unter der Haut, dass sie von Stich-, Schnitt- und Risswunden leicht betroffen werden. Auch Schussverletzungen der Arteria und Vena femoralis sind nicht selten. Von geringer Bedeutung ist die Verletzung der *Vena saphena,* welche sich von der Innenseite des Oberschenkels zur vorderen Fläche begibt, um hier in einer Masche der Fascia cribriformis (§ 276) in die Tiefe zur Vena femoralis zu treten. Die Blutung aus der Vene kann freilich schon recht erheblich werden, doch ist sie durch Compression meist leicht zu stillen.

Was die *Wunden der Art. femoralis* angeht, so kann auf die Erörterungen im Allg. Thl. (§§ 53 u. 54) verwiesen werden. Besonders soll man bei Stichwunden und bei Secundärblutung aus Schusswunden nicht versäumen, möglichst früh die örtliche Unterbindung der verletzten Arterie, und zwar die *doppelte*, vorzunehmen, damit der Verletzte von einer wiederholten Blutung und für die Zukunft von der Entwickelung eines *Aneurysmas* bewahrt bleibe. Sollte bei Secundärblutung die Ligatur der Arterie an Ort und Stelle wegen entzündlicher Erweichung der Gewebe nicht mehr möglich sein, so muss die Unterbindung der A. femoralis in der Continuität oder, bei hoher Lage der verletzten Stelle, die Unterbindung der A. iliaca ext. (§ 366) vorgenommen werden.

Die *Verletzung der Vena femoralis*, welche auch bei Geschwulstexstirpation vorkommen kann (§ 461), galt bis vor Kurzem für noch weit gefährlicher, als die der A. femoralis, besonders wenn die Verwundung *oberhalb der Einmündungsstelle der Vena profunda femoris stattfand.* Man kann diesen Theil der Vene analog dem der Art. femoralis (vgl. Schluss des Paragraphen) *Vena femoralis communis* nennen, während unterhalb der Einmündung der Vena profunda die *Vena femoralis externa* beginnt. Schon die Blutung aus der grossen Schenkelvene ist sehr bedeutend, verhängnissvoller aber die Kreislaufstörung, die venöse Blutstauung im ganzen Beine. Bei *querer* Durchtrennung der Vene hatte Roux empfohlen, man solle sofort die Exarticulatio femoris ausführen, da das Bein unrettbar der Gangrän verfallen sei. Auch v. Linhart, Pirogoff und Stromeyer sprachen sich in diesem Sinne aus. Dagegen haben Gensoul (1830) und B. v. Langenbeck (1857), der eine wegen Verwundung der Vena femor. comm., der andere wegen Blutung aus derselben während der Exstirpation eines Sarkomes des Oberschenkels, die Arteria femoralis comm. unterbunden. Sie hofften durch zeitweilige Absperrung des Blutes den Blutdruck in den Venen der unteren Extremität herabzusetzen und so die Blutung aus der Vene zu stillen, ohne Gangrän zu verursachen. Es gelang in beiden Fällen; der Gensoul'sche Patient starb zwar, aber ohne Gangrän, die Kranke v. Langenbeck's genas. Diese beiden Beobachtungen zusammen mit zwei besonders bekannt gewordenen Fällen, in welchen die isolirte Unterbindung der Vena femor. comm. zur raschen Gangrän des ganzen Beines geführt hatte (Roux, v. Linhart), liessen die Lehre entstehen, man solle bei Verletzung der Vena femor. comm. nicht diese, sondern stets die gleichnamige Arterie unterbinden. Eine Stütze fand diese Lehre in einem Falle von v. Oettingen, in welchem die bei Exstirpation einer Geschwulst der Fossa ovalis nothwendig gewordene doppelte Ligatur der grossen Schenkelvene eine hochgradige Cyanose des ganzen Beines erzeugte, die erst verschwand, nachdem auch die Arteria fem. comm. unterbunden war. Es schien hier, mit der Klarheit des Experimentes, die theilweise Absperrung des arteriellen Blutzuflusses regulatorisch auf die Blutvertheilung im ganzen Beine gewirkt zu haben. Einen ganz ähnlichen Fall berichtete Tillmanns. Alle diese klinischen Beobachtungen hätten indessen nimmermehr die Lehre von der stellvertretenden Ligatur der Schenkelarterie so befestigen können — lagen doch auch gegentheilige Erfahrungen von Billroth und E. Rose vor, welche nach Ligatur der Arteria fem. auch noch die Vene doppelt unterbinden mussten —, wenn nicht W. Braune durch Injectionen den anatomischen Nachweis geliefert hätte, dass für gewöhnlich die Vena femor. comm. das einzige grosse Gefäss ist, welches die Ueberleitung des Blutes nach der Bauchhöhle besorgt. Ein dem arteriellen entsprechender Circulus obturatorius existirt nicht, da die entsprechenden Venenäste zahlreiche, den Rücklauf hemmende Klappen besitzen. Nur wenn einzelne, so besonders die am Endstücke der Circumflexa femor. int., insufficient sind, kann sich eine venöse Seitenbahn öffnen.

Die Entwickelung der aseptischen Chirurgie, welche im letzten Decennium so vielfach Gelegenheit zur Unterbindung grosser Venenstämme gab, hat die eben dargestellte Lehre schwer erschüttert. Es mehrten sich die Beobachtungen, welche mit ihr nicht in Einklang zu bringen waren. Zunächst fiel es auf, dass die isolirte Unterbindung der Schenkelvene bei Geschwulstexstirpationen *niemals zu Gangrän des Beines führte;* unter 11 bezüglichen Fällen war kein einziger, in welchem Brand eintrat. Dagegen erfolgte Gangrän 4 mal unter 9 Fällen, in welchen die Arterie zugleich unterbunden worden war, „um die Circulation zu reguliren". Aber auch bei anderweitigen Verletzungen war die isolirte Unterbindung der Schenkelvene unter 6 Fällen nur 2 mal von Gangrän des Beines gefolgt, während in 6 Fällen gleichzeitiger Ligatur der Vene und Arterie 3 mal Brand auftrat (H. Braun). Es scheinen die günstigen Fälle gleichzeitiger Ligatur nur zu beweisen, dass man die Blutversorgung einer ganzen Extremität für einige Zeit, d. i. bis zur Entwickelung von Collateralen, ungestraft herabsetzen darf. Im Uebrigen ist das Ausbleiben der Gangrän bei Ligatur der grossen Schenkelvene nur dadurch zu erklären, dass die dem Collateralblutstrome entgegenstehenden Klappen insufficient *werden* oder es von Hause aus *sind.* Das Erstere wird für die Ligatur bei Geschwulstexstirpationen angenommen werden müssen; hier führt das allmälige Wachsthum der Geschwulst zur Ausweitung collateraler Venen, deren Klappen dann nicht mehr schliessen. Das Letztere hat W. Braune für einzelne Ausnahmen zugegeben, es ist aber nach neueren anatomischen Untersuchungen von H. Braun (1880) sehr viel häufiger der Fall. Zu den Injectionen in das periphere Ende der Schenkelvene wurden 1 % Kochsalzlösungen oder Wasser verwendet, die Flüssigkeiten aber unter höherem Drucke eingespritzt, als dies W. Braune gethan hatte. Die Berechtigung hierzu ergibt sich aus folgender Ueberlegung. Ist die Vena femor. comm. wirklich das einzige Gefäss, welches das Blut aus dem ganzen Beine in den Körper zurückführt, so muss, nach ihrer Ligatur in der Schenkelbeuge, im peripheren Abschnitte der Druck bis auf die Höhe des arteriellen in der Femoralis comm. ansteigen. Dass dies thatsächlich so ist, zeigte H. Braun durch einen Versuch am Oberschenkel eines Hundes. Nachdem der Blutdruck in der Arteria crur. des einen Beines mit dem Kymographion bestimmt war, wurde die Canüle in die Schenkelvene des anderen Beines, dicht unter dem Ligam. Pouparti, eingesetzt und dabei ein ziemlich hoher Druck gefunden. Wurde nunmehr ein elastischer Schlauch, welcher unter den Schenkelgefässen herlief, fest angezogen, so dass jetzt die Vena femor. communis thatsächlich das einzige abführende Blutgefäss war, so stieg der Blutdruck und erreichte nach wenigen Secunden den der Arterie. Die Injectionen, welche an ca. 50 Beinen von Leichen verschiedenen Alters und Geschlechtes vorgenommen wurden, ergaben nun, dass in 85 % aller Fälle ein Druck bis zu 180 Mm. Hg — es ist das ungefähr der in den Arterien des Menschen anzunehmende Blutdruck — die Klappen der Collateralvenen überwinden kann. In vielen Fällen genügte schon ein Druck von 50—80 Mm. Hg, in anderen ein solcher von 120—150 Mm. Hg. In 15 % aber blieben die Klappen selbst bei höherem Drucke als 180 Mm. Hg schlussfähig. Die Lehre von der stellvertretenden Ligatur ist also an der Schenkelvene auch anatomisch nicht mehr haltbar; wir sind vielmehr berechtigt, *in allen Fällen von heftiger Blutung aus der Schenkelvene, sei sie nun durch Verwundung oder durch Verletzung bei Geschwulstexstirpationen veranlasst, ohne Rücksicht auf Alter und Geschlecht, die Vene doppelt zu unterbinden, sobald die Tamponade oder die digitale und Bindencompression der Wunde erfolglos ist. Die gleichzeitige Arterienligatur sollte auf die wenigen Fälle beschränkt werden, in welchen die Venenligatur die Blutung nicht stillt.* Die nach der Ligatur der Schenkelven[illegible]gradige Cyanose hat v. Berg-

mann in einem Falle durch Hochlagern der Extremität wirksam bekämpft. Bei der Exstirpation eines Leistenbubo hatte der operirende Arzt die Vena femor. comm. gerade an der Einmündungsstelle der V. saphena verletzt. v. Bergmann unterband die Vena femor. doppelt und excidirte das angestochene Stück. Das Bein war sofort nach dem Schnüren der Ligatur dunkelblau und kühl geworden. Sobald es senkrecht erhoben wurde, liess die Cyanose nach. Nach vierstündiger verticaler Suspension hatte das Bein seine natürliche Farbe und Wärme wieder erhalten und Patient genas ohne jede Gangrän. Unterhalb der Einmündung der Vena profunda bleibt das plötzliche Absperren der Vena femoralis ganz unbedenklich.

Eine *seitliche* Wunde der grossen Schenkelvene wird man zunächst durch die *seitliche Ligatur* zu schliessen suchen, diese aber durch die *doppelte circuläre* Unterbindung ersetzen, sobald Nachblutung eintritt.

Die *Continuitätsunterbindung der Art. femoralis* fanden wir oben indicirt durch Wunden im Verlaufe der Arterie, deren Blutung durch locale Ligatur nicht mehr zu stillen war. Als weitere Indicationen gelten Aneurysmen der Art. femoralis (§ 461), der Art. poplitea (§ 489), Blutungen aus den Arterien des Unterschenkels (§ 508). Eine früher aufgestellte, jetzt verlassene Indication ist die Elephantiasis des Unterschenkels (§ 535 u. Allg. Thl. Cap. 18).

Man übt die Continuitätsunterbindung der Art. femoralis an der Leiche an zwei Stellen ein: 1) im Scarpa'schen Dreiecke, welches von dem Poupart'schen Bande und den convergirenden Muskeln, dem M. pectineus und dem M. sartorius gebildet wird; 2) in der Mitte des Oberschenkels. Der Punkt, an welchem die Art. iliaca ext. unter dem Poupart'schen Bande hervortritt, um als Art. femoralis weiter zu verlaufen, entspricht genau der Mitte dieses Bandes, d. h. *dem Mittelpunkte einer Linie, welche von der Symphysis ossium pubis zur Spina ant. sup. ossis ilei gezogen wird. Wenn man sich nun von diesem Punkte aus eine Linie zur Mitte der Kniekehle gezogen denkt, so deckt sich diese mit dem Verlaufe der ganzen Art. femoralis.* Die Linie der Arterie kreuzt die Axe des Femurschaftes ziemlich genau an der Grenze zwischen dem mittleren und unteren Drittel des Oberschenkels. Hier gerade tritt die Art. femoralis durch eine Oeffnung in der Sehne des M. adductor magnus auf die hintere Fläche des Oberschenkels und ist von da ab nicht mehr von vorn her zu erreichen.

Die Unterbindung der Art. femoralis dicht unter dem Poupart'schen Bande, im Scarpa'schen Dreiecke, wird mit einem 5—8 Cm. langen Schnitt begonnen, welcher in der Mitte des Poupart'schen Bandes anfängt und genau in der oben bezeichneten Linie nach abwärts zieht, also dem Verlaufe der Arterie folgt. Die Fascia lata ist an dieser Stelle in lockere Bindegewebsbündel, in die Fascia cribriformis, aufgelöst, so dass man nach Durchschneidung der Haut nur senkrecht in die Tiefe zu präpariren nöthig hat, um unmittelbar, ohne Trennung eines deutlichen fascialen Blattes, die Arterie zu erreichen. Die Vena femoralis liegt nach innen, von einer eigenen Scheide umgeben, so dass sie bei präciser Ausführung der Arterienligatur nicht zu Gesicht kommt. Der N. cruralis liegt einige Centimeter von der Arterie entfernt nach aussen. Man kommt an dieser Stelle oft in die Nähe des Ursprunges der Art. profunda femoris, und zwar, da dieser dem Ligam. Pouparti bald näher, bald ferner liegt, entweder dicht oberhalb oder dicht unterhalb desselben. Nach den anatomischen Untersuchungen von Quain entspringt die Art. profunda in der Mehrzahl der Fälle 4 Cm. unterhalb des Poupart'schen Bandes, in 22 % aber nur 2,5 Cm., in 11 % nur 2 Cm. und in 4 % noch weniger weit von dem Poupart'schen Bande entfernt. In früherer Zeit, als man vor Einführung der aseptischen Ligatur (Allg. Thl. § 54) gezwungen war, auf die Bildung eines langen Thrombus Gewicht zu legen, war

deshalb diese Unterbindung von zweifelhafter Prognose. Die Thromben wurden, wenn die Ligatur dem Ursprunge der A. profunda zu nahe lag, sehr kurz, und es traten zur Zeit der Lösung der Ligatur häufig Nachblutungen ein. Deshalb war man damals berechtigt, an die Stelle der hohen Unterbindung der Art. femoralis die Ligatur der Arteria iliaca ext. zu setzen (§ 366). Mit der Einführung der aseptischen Ligatur ist dieses Bedenken gegen die hohe Unterbindung der Art.

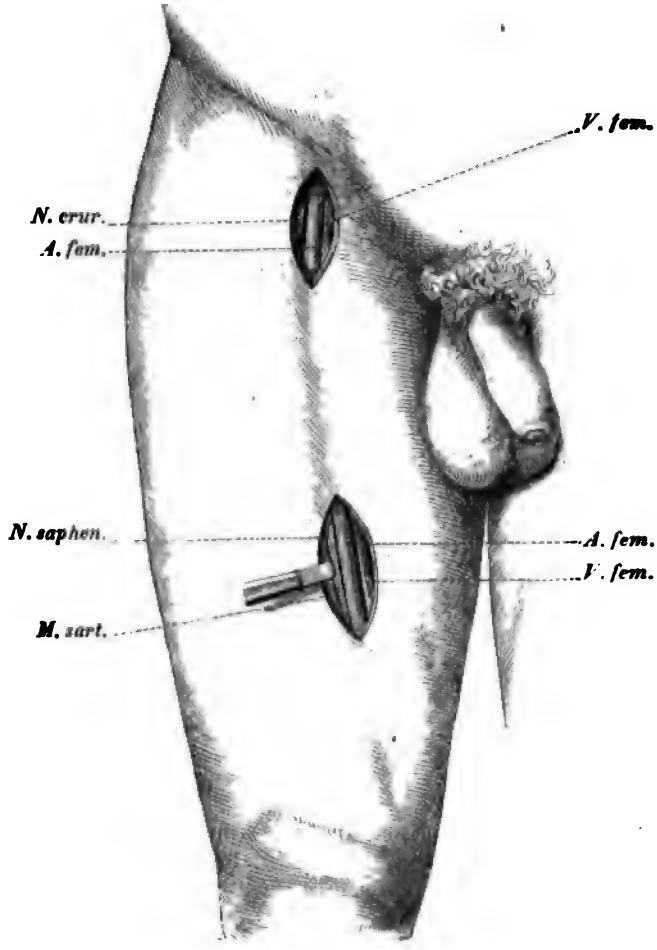

Fig. 296.
Unterbindungsstellen der A. femoralis. A. fem. Art. femoralis. V. fem. Vena femoralis. N. crur. Nervus cruralis. N. saphen. Nervus saphenus. M. sart. Musculus sartorius.

femoralis mehr geschwunden. Doch kann immer noch darin eine Schwierigkeit liegen, dass man beide Arterien auffindet und bei etwas starker oder gar gleicher Entwickelung der Art. profunda nicht weiss, welche von beiden die Art. femoralis und welche die profunda ist. Handelt es sich nicht etwa um Blutungen im Gebiete der Art. profunda fem., so wird man vortheilhafter die Art. fem. unterhalb des Abganges dieser Arterie unterbinden; denn der Collateralkreislauf kann sich bei der Ligatur der *Art. femor. communis,* wie man neuerdings diesen Abschnitt

der Arterie oberhalb der Art. profunda bezeichnet hat, sehr viel schwerer entwickeln, als bei der Ligatur der *Art. femor. externa.* Gangrän an Fuss und Unterschenkel sind bei der letzteren Unterbindung kaum zu erwarten. Nach Rabe's Statistik verhält sich die Sterblichkeit nach Unterbindung der Femoralis comm. zu der nach Unterbindung der Femoralis ext. wie 53 : 23.

Zur *Unterbindung der Art. femoralis in der Mitte des Oberschenkels* führt man einen Hautschnitt von 8—10 Cm. Länge wieder in jener oben bezeichneten Linie, welche den Verlauf der Arterie bestimmt. In derselben Richtung wird die Fascia lata, welche hier ein geschlossenes Blatt darstellt, getrennt. So gelangt man auf den M. sartorius, dessen Fasern durch den etwas schräg von oben und aussen nach unten und innen gerichteten Verlauf charakterisirt sind. Während es höher oben zweckmässig ist, den M. sartorius nach aussen zu schieben, wie es noch in Fig. 296 geschehen, so deckt hier der Muskel gerade die Arterie zu, und es empfiehlt sich an dieser Stelle, den Muskel nach innen zu drängen. Nun gelangt man auf den M. vastus int., dessen Fasern an dem schräg von innen und oben nach aussen und unten gerichteten Verlaufe zu erkennen sind. Am inneren Rande dieses Muskels entspringen seine Fasern von einem sehnigen Blatte, welches zugleich der Sehne des M. adductor longus zur Insertion dient. Auf diesem Blatte liegt die Arterie, die Vene nach innen, der Nervus saphenus nach aussen (Fig. 296). Vene und Nerv verlaufen hier so dicht neben der Arterie, dass sie sich deutlich bei der Operation erkennen und isoliren lassen. Auf dem Verlaufe der Arterie nach unten ändern sich ihre Beziehungen zu dem Nerven und der Vene insofern, als der N. saphenus allmälig an die vordere Wand und dann an den inneren Rand der Arterie, die Vene an die hintere Wand tritt. In der Kniekehle liegt die Arterie ganz vor der Vene, wird also, wenn man sie bei der Unterbindung in der Fossa poplitea (§ 474) von hinten her aufsucht, ganz von der Vene bedeckt.

Rabe's Statistik (1875) zählt:

27 Unterbindungen der Art. poplitea mit 15 Heilungen, 1 weiteren Ligatur wegen Nachblutung, 11 Todesfällen;

540 Unterbindungen der Art. femoralis ext. (unter dem Abgange der Art. profunda) mit 360 Heilungen, 38 weiteren Ligaturen wegen Nachblutung, 142 Todesfällen;

178 Unterbindungen der Art. femoralis comm. (oberhalb des Abganges der Art. profunda) mit 65 Heilungen, 22 weiteren Ligaturen wegen Nachblutung, 91 Todesfällen;

207 Unterbindungen der Art. iliaca ext. mit 129 Heilungen, 22 weiteren Ligaturen wegen Nachblutung, 69 Todesfällen.

Man erkennt aus dieser Statistik, dass die Zahl der Nachblutungen und der Todesfälle bei Unterbindung der Art. femoralis comm. am grössten ist, während die Unterbindung der Art. femoralis ext. und der Art. iliaca ext. (§ 366) in beiden Beziehungen ziemlich gleich günstig steht.

§ 444. Aetiologie der Coxitis. Die Coxitis des Kindesalters.

Unter allen Entzündungen der Hüftgegend ist die des Hüftgelenkes, *die Coxitis* (Coxarthritis, Coxarthrocace), sowohl was die Zahl der Fälle, als was die Bedeutung der Krankheit angeht, die weitaus wichtigste. Die anderen Entzündungen werden daher nur beiläufig bei der Schilderung der Coxitis im Interesse der differentiellen Diagnostik erwähnt werden.

Von den sechs grossen Gelenken der Extremitäten, dem Schulter-, Ellenbogen-, Hand-, Hüft-, Knie- und Fussgelenke, nimmt in der Häufigkeit der Ent-

zündungen das Hüftgelenk den zweiten Rang ein; ungefähr 20 % kommen auf das Hüftgelenk, während die Entzündungen des Kniegelenkes ungefähr 40 % der Gesammtsumme betragen. Nach der Statistik der „Caries" von Billroth, welche 1996 Fälle umfasst, kommen 198 Fälle auf das Hüftgelenk, so dass nur die analogen Erkrankungen der Wirbelsäule und des Knies die Caries des Hüftgelenkes an Häufigkeit übertreffen. Die Coxitis ist vorwiegend eine Krankheit des Kindesalters, doch tritt sie selten vor dem 3. Lebensjahre auf. Von da ab vertheilt sie sich ziemlich gleichmässig auf die Periode des Knochenwachsthumes, ist aber zwischen dem 5.—10. Jahre häufiger, als zwischen dem 10.—15. Mit Abschluss des Knochenwachsthums nimmt die Disposition zur Coxitis mehr und mehr ab. Wir werden im Folgenden als Typus der Coxitis die in der Jugend auftretende Form wählen und am Schlusse (§ 451) noch kurz die Coxitis der Erwachsenen besprechen.

Die Gelenkentzündungen der Hüfte sind im kindlichen Alter in überwiegender Mehrzahl primär osteal. Dieser Satz verdient an die Spitze jeder Erörterung über das Wesen der Coxitis gestellt zu werden. Knochenentzündungen der Pfanne und des Oberschenkels leiten die Coxitis ein, und an beiden Skelet-

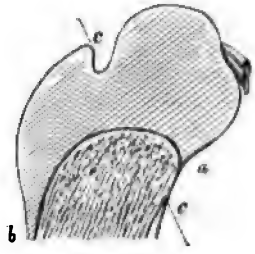

Fig. 297.
Schenkelkopf eines Neugeborenen im frontalen Durchschnitte. ab Obere Grenze des Diaphysenknochens. cc Kapselinsertion.

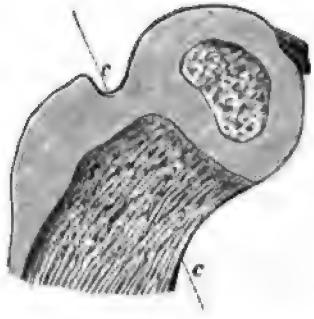

Fig. 298.
Schenkelkopf eines 7jährigen Kindes im frontalen Durchschnitte. cc Kapselinsertion.

theilen liegen hierfür prädisponirende Momente vor, wie kaum an einem anderen grossen Gelenke. Im Acetabulum stossen drei verschiedene Knochen des Beckens, Os ilei, Os ischii, Os pubis zusammen; sie sind im jugendlichen Alter durch drei Knorpelscheiben von einander getrennt, welche die Bedeutung von Epiphysenscheiben besitzen. Am Schenkelhalse anderseits ragt schon von der Geburt ab ein Theil der Ossificationsgrenze der Diaphyse in das Gebiet der Gelenkkapsel hinein (Fig. 297), und die obere Epiphysenscheibe des Femur rückt allmälig ganz in das Bereich der Synovialinsertion (Fig. 298), um endlich selbst von der Gelenkfläche umfasst zu werden. An den Epiphysenscheiben aber liegt überall das Knochengewebe jüngster Bildung, ein Gewebe von ausgezeichneter Ernährung und deshalb von hoher Entzündungsfähigkeit. In den meisten Fällen der Coxitis handelt es sich um eine Infection von der Blutbahn aus, und zwar entweder um eine langsam fortschreitende tuberkulöse, welche die Myelitis granulosa bedingt, oder, seltener, um eine plötzliche septische Infection, die zur eiterigen Myelitis führt. Da nun, wie eben nachgewiesen wurde, alle oben genannten Knorpelscheiben von der Gelenkkapsel des Hüftgelenkes eingeschlossen sind, so wird, mindestens vom 3. bis 5. Jahre an aufwärts, jede Markentzündung in der Nähe einer dieser Knorpelscheiben zur Entzündung des Hüftgelenkes führen, wenn überhaupt die Ent-

zündung bis an die Peripherie des Knochens gelangt. Am Collum femoris ist noch eine Ausdehnung zum Trochanter, ohne Betheiligung des Gelenkes, möglich (§ 453); dagegen muss die Myelitis, welche oberhalb der Knorpelscheibe im Kopfe beginnt, sowie jede am Acetabulum anhebende, bei ihrem Fortschreiten zur Peripherie nothwendig eine Coxitis zur Folge haben.

Ueber die relative Häufigkeit des Auftretens tuberkulöser Herde an Femurkopf und Pfanne gibt eine aus der v. Volkmann'schen Klinik durch Oberst (1881) zusammengestellte Tabelle interessante Aufschlüsse. In 132 Fällen von Resection des Hüftgelenkes fanden sich käsige Herde 50 mal allein in der Pfanne (31 mal mit, 19 mal ohne Sequester), 23 mal im Schenkelkopf, Schenkelhals, oder Trochanter (14 mal mit, 9 mal ohne Sequester), 7 mal gleichzeitig in Kopf und Pfanne (6 mal mit, 1 mal ohne Sequester). In 29 Fällen war die cariöse Zerstörung schon so weit vorgeschritten, dass der Ausgangspunkt der Erkrankung nicht mehr bestimmt werden konnte; in 23 endlich fehlte jeder Knochenherd, es handelte sich wahrscheinlich um primäre Synovialtuberkulose. Hiernach wäre der *Ausgangspunkt der tuberkulösen Coxitis sehr viel häufiger am Acetabulum, als am Femur zu suchen*, während die früher von den meisten Autoren vertretene Ansicht den Femurkopf als den zumeist betheiligten erklärte.

Der Verlauf der Synovitis, welche dem Durchbruche der Myelitis in das Gelenk folgt, hängt von dem Charakter der letzteren ab. In den meisten Fällen ist die Myelitis eine tuberkulöse, also granulirende; man darf dann annehmen, dass bei dem Näherrücken der Entzündung an die Synovialis zuerst eine Synovitis serosa mit serösem Ergusse, dann aber eine *Synovitis granulosa* folgt. Die Anfangsstadien der Myelitis granulosa im Schenkelhalse und im Schenkelkopfe sind klinisch nicht deutlich zu erkennen und auch am Präparate selten zu zeigen, da Resectionen in diesem Stadium nicht oft zur Ausführung kommen. Denkt man sich aber das Krankheitsbild der Myelitis granulosa an den Metacarpalknochen (§ 419), welches klinisch so deutlich zu verfolgen ist, nach dem Schenkelhalse und Schenkelkopfe verlegt, so hat man ungefähr ein Bild von dem Gange der Ereignisse. Wie dort die Granulationen zuerst den Knochen durchbrechen, dann die Weichtheile ergreifen und zerstören, so geschieht es hier mit der Synovialis. Wird in diesem Stadium die Heilung nicht erzielt, so geht die granulirende Entzündung allmälig in Eiterung über.

Die *infectiöse Myelitis* (Allg. Thl. § 91) führt, wenn sie vom Knochenmark auf die Synovialis übergreift, ziemlich unmittelbar zur Vereiterung des Gelenkes (§ 449). Den gleichen Verlauf nehmen die *metastatischen* Fälle von Coxitis, so die bei allgemeiner Pyämie, nach Typhus, nach Scarlatina. An dem acuten Gelenkrheumatismus, der Polyarthritis synovialis, nimmt das Hüftgelenk in Form einer Synovitis serosa Antheil. Uebrigens vgl. über Coxitis Erwachsener § 451.

Sehr selten treten von den Weichtheilen her Entzündungen an das Hüftgelenk heran. Am häufigsten wird eine solche secundäre Coxitis noch bei Schussverletzungen beobachtet, welche in nächster Nachbarschaft des Gelenkes liegen (§ 441). v. Langenbeck beobachtete in einem Falle, dass die Vereiterung tief gelegener Lymphdrüsen der Schenkelbeuge auf das Hüftgelenk übergriff.

§ 445. Klinischer Verlauf der Coxitis. Das erste und das zweite Initialstadium.

Die gewöhnliche Coxitis des kindlichen Alters, die *tuberkulöse*, entwickelt sich sehr langsam und wächst von geringen Initialerscheinungen meist erst im Verlaufe von Monaten zu bedrohlichen Symptomen an. Das erste Initialsymptom

ist das *Hinken*, wie ja auch unter Laien die Coxitis als „freiwilliges Hinken" bekannt ist. Unter Hinken müssen wir diejenige Art des Ganges verstehen, bei welcher ein Bein geschont und demnach der Rumpf durch die eine Extremität immer nur kurze Zeit, durch die andere um so länger unterstützt wird. Bei jeder schmerzhaften Affection der unteren Extremität tritt der hinkende Gang ein, weil die Last des Rumpfes, sei es durch directen Druck auf Knochen- und Gelenkflächen, sei es durch Muskelspannung, den Schmerz vermehrt. Das Hinken bei Erkrankung des Hüftgelenkes hat insofern etwas Eigenthümliches, als das ganze Bein, und nicht nur ein Abschnitt desselben, bei dem Gehen nachgezogen wird. Daher gebrauchen auch oft die Eltern eines an Coxitis krankenden Kindes den Ausdruck: „das Kind zieht" oder „schleppt das Bein nach".

Der Arzt, welcher in diesem *ersten Initialstadium* untersucht, findet an dem Gelenke selbst, dessen beginnende Erkrankung er vermuthet, von Symptomen der Coxitis absolut nichts. Keine Schwellung, keine abnorme Stellung, keine Beschränkung der Bewegungsexcursion, kein Schmerz bei Druck und bei Bewegungen, kurz nichts ist aufzufinden, was wir sonst als Symptom einer beginnenden Gelenkentzündung aufzufassen gewohnt sind. Deshalb sollte aber der untersuchende Arzt nie erklären: das Gelenk ist gesund, wie dies leider noch häufig genug geschieht. Das Hinken allein genügt, um den Beginn einer Coxitis zu vermuthen. Lieber überschätze man dieses Initialsymptom in seiner Bedeutung, als dass man durch seine Unterschätzung den geeignetsten Zeitpunkt für das therapeutische Einschreiten verliert. Man denke hierbei an die Ursache, welche wir für die meisten Fälle von Coxitis anzunehmen gezwungen sind (§ 444). Der centrale, osteomyelitische Herd ist weder der Betastung noch dem Auge zugängig, er behindert auch vorläufig gar nicht die Bewegungen und wird dem Kinde vielleicht nur dann schmerzhaft, wenn der Schenkelhals oder Schenkelkopf bei dem Gehen durch das Körpergewicht belastet wird. Vielleicht ist es auch nur die Empfindung einer gewissen Unzuverlässigkeit des erkrankten Beines, als Stütze des Körpers zu dienen; dann würde selbst ein älteres Kind kaum im Stande sein, zu sagen, was ihm eigentlich an seinem Beine fehlt, obgleich es dasselbe beim Gehen fortwährend nachzieht.

Das zweite Initialsymptom, der *Schmerz*, tritt selten schon gleichzeitig mit dem Hinken ein, meist erst einige Wochen, bei sehr langsamer Entwickelung der Coxitis, selbst einige Monate später. Bei ganz kleinen Kindern macht er sich dadurch kenntlich, dass diese überhaupt nicht mehr, oder nur wenige Schritte gehen wollen. Die Kleinen werden unzufrieden, weinen oft, sind, wie man zu sagen pflegt, „krittelig". Bei Tage wollen sie nicht mehr spielen, bei Nacht wachen sie häufig aus dem Schlafe auf und fangen an zu schreien. Kinder vom 4. und 5. Jahre an aufwärts bezeichnen dann schon deutlich die Hüfte als Sitz der Schmerzen, zuweilen freilich auch mit grosser Bestimmtheit nicht die Hüfte, sondern das Kniegelenk der erkrankten Seite. Dieser *excentrische Knieschmerz*, welcher, ohne nachweisbare Erkrankung am Knie, im Beginne der Coxitis auftritt und zuweilen die Krankheit auch in die ferneren Stadien begleitet, hat wegen seiner Eigenthümlichkeit schon längst das Interesse der Beobachter gefesselt, aber auch zu manchem Irrthume Veranlassung gegeben. Wer hätte nicht schon Fälle von Coxitis gesehen, in welchen die Jodtinctur, die Vesicatore, ja sogar der Gypsverband an das gesunde Knie applicirt worden waren, ohne dass man daran dachte, dem Knieschmerze könnte eine Coxitis zu Grunde liegen! Allem Scharfsinne der Beobachter ist es bis jetzt nicht gelungen, eine plausible Hypothese für die Entstehung des Knieschmerzes durch Coxitis aufzustellen. Ob es Reizungen des N. cruralis sind, welcher mit einzelnen tieferen Muskelästen, sowie einem Faden des Saphenus maj. das Kniegelenk versorgt, oder des N. obturatorius, dessen hinterer Ast dem Hüftgelenke einen Zweig sendet, dessen vorderer sich als Hautnerv an

der Innenseite des Knies verliert, ob diese Nerven und ihre Aeste direct durch die Entzündung, oder ob sie durch krampfhafte Contraction der das Hüftgelenk umgebenden Muskeln in Reizzustand versetzt sind: Alles das entzieht sich noch jeder Beurtheilung. Wir müssen uns darauf beschränken, den Schmerz als einen „irradiirten" zu bezeichnen und finden hierfür ein Analogon in den schmerzhaften Empfindungen an der Eichel bei Blasenstein (§ 324).

In dem *zweiten Initialstadium* gelingt es schon, durch eine genaue Untersuchung bestimmte Störungen nachzuweisen. Zunächst wird der *Schmerz* jetzt nicht allein beim Gehen empfunden, *er kann auch durch eine genaue Palpation des liegenden Kranken hervorgerufen werden.* Von zwei Punkten aus ist der Schenkelhals in der Nähe des Kopfes der Palpation zugänglich. Einmal direct von vorn am untersten Punkte des Scarpa'schen Dreiecks, welches nach oben von dem Ligam. Pouparti, nach aussen von dem M. sartorius, nach innen von dem M. pectineus begrenzt wird. Gerade da, wo die grossen Schenkelgefässe über das Gelenk hin nach unten ziehen, ist eine schmale Muskellücke, welche den palpirenden Finger ziemlich direct auf den Schenkelhals und Schenkelkopf gelangen lässt. Der zweite Punkt, dessen Druck Schmerzempfindung hervorruft, ist der Trochanter major. Drückt man den Trochanter gegen das Acetabulum an, so wird die entzündete Knochenpartie einem ähnlichen Drucke ausgesetzt, wie sie ihn beim Gehen durch die Schwere des Rumpfes zu ertragen hat. Die hintere Gelenkgegend ist von zu dicken Muskelschichten bedeckt, als dass von hier ein wirksamer, d. h. zu einer Schmerzäusserung führender Druck auf den Entzündungsherd statthaben könnte. Es genügt auch vollständig, wenn von dem einen oder anderen der beiden genannten Punkte aus die Empfindlichkeit des Hüftgelenkes oder des Schenkelhalses nachgewiesen wurde. Wir gewinnen dadurch schon einen sicheren Anhaltspunkt für die Annahme einer beginnenden Coxitis, und in jedem Falle macht diese an sich unschädliche Untersuchung ein anderes, früher sehr beliebtes diagnostisches Verfahren überflüssig, welchem man das gleiche Prädicat nicht geben kann. Man umfasste nämlich den Fuss der erkrankten Extremität und stiess diese bei gestrecktem Knie in der Richtung ihrer Längsaxe gewaltsam nach oben, so dass der Kopf kräftig gegen das Acetabulum angedrängt wurde. Dieses Verfahren presste natürlich, wenn eine Coxitis vorlag, dem kranken Kinde einen energischen Schmerzensschrei aus; aber es ist ein rohes Verfahren und kann durch Zerreissung der Granulationen schädlich wirken.

Ziemlich gleichzeitig mit dem Druckschmerze tritt eine *Behinderung der Bewegungen* auf. Am frühesten lässt sich das an den Rotationsbewegungen nachweisen. Zuerst beschränkt ist die Rotation nach innen bei Streckstellung des Hüftgelenkes, wahrscheinlich weil die Rotatoren der hinteren Fläche der entzündeten Gelenkkapsel zum Theil sehr nahe liegen. Die anderen Bewegungen erleiden zwar auch eine Einbusse, aber sie ist in den Initialstadien nur eine geringfügige. Alle diese Motilitätsstörungen sind keine realen, sondern nur durch den Schmerz bedingt. Jede extreme Excursion wird eben an den gespannten Abschnitten der Synovialis so schmerzhaft empfunden, dass sich die Muskeln reflectorisch contrahiren und nur Excursionen in engen Grenzen zulassen. Die Untersuchung in der Narkose belehrt hierüber sofort; sie lässt in diesen Stadien der Coxitis noch jede Bewegung in vollem Umfange als intact nachweisen.

§ 446. Das erste Florescenzstadium der Coxitis. Die secundäre Verschiebung des Beckens. Scheinbare und reale Verlängerung des Beines.

Sobald die ganze Synovialkapsel an dem Entzündungsprocesse Theil genommen hat, beginnt das Bein eine eigenthümliche Stellung einzunehmen. Diese ist zwar

an sich physiologisch und liegt nicht einmal an den Grenzen der Bewegungsexcursion, aber sie fällt auf durch die Constanz, mit welcher sie von dem Kinde beobachtet wird, obgleich die Stellung für das Gehen keineswegs zweckmässig ist. Der Oberschenkel stellt sich nämlich in *leichte Beugung*, in deutliche *Abduction*, meist mit etwas *Rotation nach aussen*. Durch diese Stellung wird die erste Periode der *floriden Coxitis* gekennzeichnet.

Die Aufklärung über die Ursachen dieser Erscheinung verdanken wir den Versuchen, welche Bonnet an der Leiche anstellte. Bonnet bohrte vom Becken aus durch das Os ilei einen Canal in die Gelenkhöhle und machte von hier aus Injectionen in die Kapsel. Die forcirte Füllung der Synovialkapsel mit Flüssigkeit führt nun ganz constant den Oberschenkel in die eben beschriebene coxitische Stellung, nämlich in Flexion bis zu etwa 60° mit erheblicher Abduction und Rotation nach aussen. Es hat also in dieser Stellung die Synovialhöhle die grösste Capacität. Der Versuch an der Leiche gelingt indessen nur dann, wenn der Oberschenkel vorher in einiger Entfernung vom Hüftgelenke amputirt worden ist; unterlässt man die Amputation, so verhindert die Schwere der Extremität, dass sie dem Injectionsdruck folge. Bei dem Maximum des Druckes berstet die Kapsel und zwar gewöhnlich an der Incisura acetabuli, da wo die grösste Lücke zwischen den Verstärkungsbändern der Kapsel liegt.

Wenn die abnorme Füllung der Gelenkkapsel mit Injectionsflüssigkeit an der Leiche diese eigenthümliche Stellung constant zur Folge hat, so wird man sich wohl der Annahme nicht verschliessen können, dass die gleiche Stellung, welche der Oberschenkel bei beginnender Coxitis einzunehmen pflegt, ebenfalls von einer abnormen Füllung der Kapsel, hier mit vermehrter Synovia abhängig ist. Doch darf der Exsudationsdruck, unter welchem die Synovia aus der entzündeten Synovialis abgesondert wird, nicht mit dem Drucke der Injectionsspritze verglichen werden; gelingt es diesem nicht einmal, das Gewicht der ganzen Extremität zu überwinden, so dürfen wir uns von jenem noch weniger vorstellen, dass er das Gelenk in die perverse Stellung gewaltsam hinein zwingen könne. Hier spielt vielmehr der Wille des Kranken auch eine Rolle. Er bringt durch Anstrengung der Muskeln das Gelenk in diejenige Stellung, welche keinen Abschnitt der entzündeten Synovialis einer vorwiegenden Spannung aussetzt. Handelt es sich aber um eine active Muskelwirkung, so ist es keineswegs nöthig, dass das Gelenk genau die Mitte zwischen Beugung und Streckung einnehme; denn diese eigentliche Mittelstellung des Gelenkes würde den Kranken der Fähigkeit berauben, das Bein zum Gehen zu gebrauchen, was doch in diesem Stadium der Coxitis fast immer noch geschieht. Selbst bei ruhiger Rückenlage würde schon das Gewicht des Beines eine mittlere Beugestellung des Hüftgelenkes nicht zulassen. Der Kranke begnügt sich demnach mit einer geringen Flexion des Hüftgelenkes von etwa 20°, welche ihm das Auftreten noch gestattet und doch die vorderen Abschnitte der Synovialis schon etwas entspannt. Für diese mässige Flexion nun liegt die Mitte der Ab- und Adduction im Gebiete der abducirten Stellung, wie denn die Adductionsgrenzen gegen den Schluss der Streckung immer enger werden. Aehnlich verhält es sich in Bezug auf die Rotationen. So sehen wir, dass verschiedene Momente den Kranken dahin drängen, dem Oberschenkel eine mässig gebeugte Stellung mit deutlicher Abduction und einer Spur von Rotation nach aussen zu geben.

Die *Diagnose* der bezeichneten Stellung stösst auf eine eigenthümliche Schwierigkeit, und ein nicht sehr aufmerksamer Beobachter könnte wohl zu der Ansicht gelangen, es sei gar nicht wahr, dass diese Flexions-, Abductions- und Rotationsstellung in den meisten Fällen der Coxitis incipiens hervortrete; sehr häufig fehle sie ganz oder sei nur angedeutet. Dieser Irrthum wäre veranlasst

durch die Correction, welche die Kranken instinctiv der fehlerhaften Stellung des Oberschenkels geben und zwar durch eine *Verschiebung des Beckens.* Wir verdanken es wiederum Bonnet, dass wir diese Quelle des Irrthums erkannt haben. Wenn nun auch heute solche Irrthümer gewiss selten genug vorkommen, so muss sich doch Jeder, der in die chirurgische Praxis eintritt, zuerst an die richtige Beurtheilung der Stellung des Oberschenkels und des Beckens gewöhnen. Es soll daher nicht unterlassen werden, auf diese, an sich so einfachen mechanischen Verhältnisse hinzuweisen. Eine Beugung des Oberschenkels im Hüftgelenke von 30° hat bei mittlerer Beckenstellung schon die Folge, dass der Oberschenkel das Rumpfgewicht beim Gehen nicht mehr tragen kann. Deshalb senkt der Kranke den vorderen Abschnitt des Beckens nach vorn und unten, was sich an dem Tiefstande der beiden Spinae anter. super. ossis ilei erkennen lässt. Eine Vergleichung

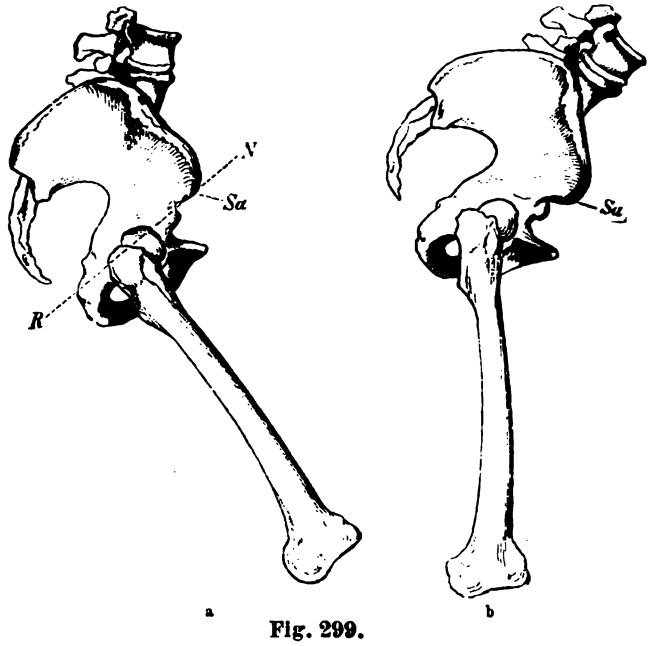

Fig. 299.

Schematische Darstellung der Beugung des Oberschenkels (a) und der Correction derselben durch Bewegung des Beckens (b). Sa Spina anterior superior. RN Roser-Nélaton'sche Linie.

der Fig. 299a mit Fig. 299b macht dies sofort klar. In der ersteren steht bei normaler Stellung des Beckens der Oberschenkel um 30° gebeugt. Denken wir uns nun hierbei Becken und Oberschenkel unbeweglich verbunden, so muss, sobald der letztere senkrecht gestellt wird, das Becken die eigenthümliche Haltung von Fig. 299b einnehmen, wobei die Spinae ant. sup. (Sa) nach unten und vorn gerückt sind. Die Wirbelsäule folgt dieser Beugestellung des Beckens und kommt hierdurch so weit nach vorn zu stehen, dass der Schwerpunkt des Rumpfes weit über die unterstützenden Oberschenkel hinaus fällt. Sollte in dieser Stellung der Rumpf noch auf den Beinen balancirt werden, so erforderte dies eine enorme Anstrengung der Strecker des Hüftgelenkes, welche ja das Körpergewicht am langen Hebelarme tragen müssten. Um diesen Kraftaufwand zu sparen, wird der unterste Abschnitt der Wirbelsäule nach hinten gebogen, es entsteht: *die compensatorische Lordose der Lendenwirbelsäule.* Es wird also die Beugung des Oberschenkels

durch die des Beckens und diese wieder durch die Lordose der Lendenwirbelsäule corrigirt und compensirt, und so stellen sich uns die Kinder in dieser Periode der Coxitis meist vor. Die beiden Oberschenkel stehen senkrecht und parallel neben einander, das Becken ist nach vorn übergebeugt, die Wirbelsäule lordotisch nach hinten gebogen. Erst in der Rückenlage erkennen wir die wirkliche Flexion des Oberschenkels, wenn wir ihn nämlich so weit beugen, bis die Lendenwirbelsäule auf dem Untersuchungsbette platt aufliegt.

Das an Coxitis erkrankte Kind ist nicht weniger geneigt, durch die Stellung des Beckens die Abduction des Oberschenkels zu corrigiren, wie es die Beugung zu compensiren pflegt. Der abducirte Schenkel kann dem Rumpfe nicht als Stütze dienen; will ihn das Kind nun senkrecht stellen, ohne die behagliche, schmerzfreie Abduction im Hüftgelenke aufzugeben, so senkt es die Beckenhälfte, welche

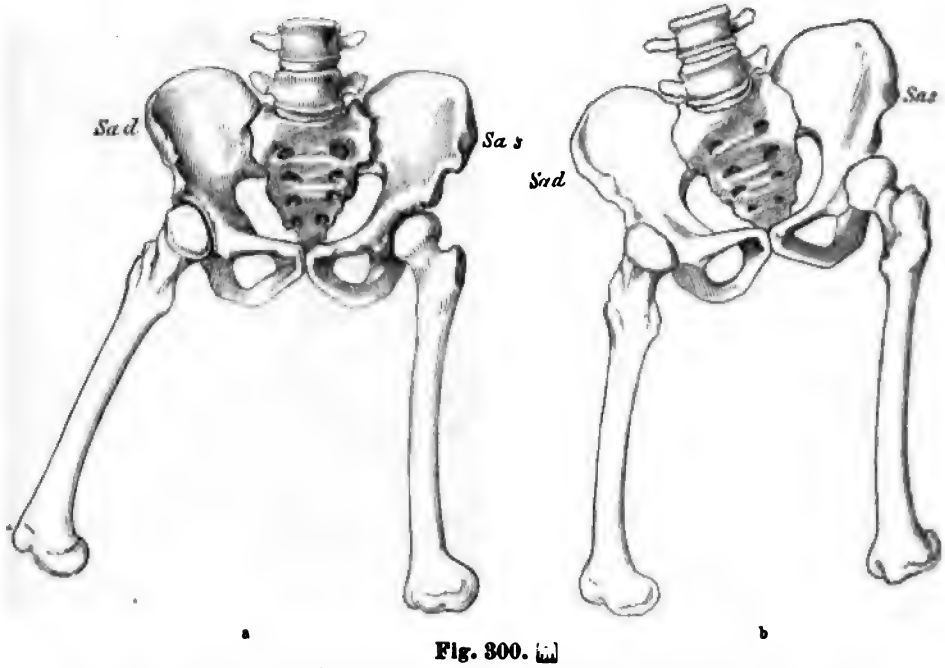

Fig. 300.
Schematische Darstellung der Abduction des rechten Oberschenkels (a) und der Correction durch die Abductionsstellung des Beckens (b). Sad Spina ant. sup. dextra. Sas Spina ant. sup. sinistra.

dem kranken Hüftgelenke entspricht, tiefer und erhebt dabei natürlich die der gesunden Seite. Auch hier werden die Zeichnungen sofort orientiren. Fig. 300 a zeigt bei mittlerer Beckenstellung die Abduction des Oberschenkels um etwa 30°. In Fig. 300 b ist der Schenkel, wieder unter der Voraussetzung, dass er in der Abduction unbeweglich steht, senkrecht gestellt; es resultirt daraus eine seitliche Neigung des Beckens, wodurch die rechte Beckenhälfte, die kranke, nach unten rückt und also die Spina anterior superior dextra (Sad) im Vergleich zur Spina anterior superior sinistra (Sas) erheblich tiefer zu stehen kommt. Die Wirbelsäule und mit ihr der Rumpf würden hierdurch ganz nach der rechten Seite hinübergebogen, wenn nicht eine seitliche Biegung der Lendenwirbelsäule im entgegengesetzten Sinne den Schwerpunkt des Rumpfes wieder auf die Mitte des Beckens verlagerte; so entsteht die *compensatorische Skoliose der Lendenwirbelsäule.*

Sobald man das Kind zum Zwecke der Untersuchung auf den Rücken lagert, kann man die eigentliche Abduction des Femur leicht feststellen. Man führt den Oberschenkel so weit nach aussen, dass die Spinae anter. superiores sich wieder in eine horizontale Linie stellen. Dann wird auch die Skoliose der Wirbelsäule ausgeglichen sein.

Die aus Gründen der Zweckmässigkeit von dem Kranken herbeigeführte Senkung des Beckens auf der kranken, die Erhebung auf der gesunden Seite hat zu einer eigenthümlichen Auffassung dieses Stadiums der Coxitis geführt. Man fand, wie sich das sehr leicht erklären lässt, das kranke Bein verlängert; es muss ja gegenüber dem gesunden um so viel länger erscheinen, als es eben durch die Senkung der einen Beckenhälfte nach unten gestellt und das gesunde durch die Erhebung der anderen Beckenhälfte nach oben gezogen wurde. Die Differenz in der Stellung der unteren Femurenden in Fig. 300b lässt diese scheinbare Verlängerung leicht erkennen; sie kann 2—6 Cm. betragen. Unbekannt mit dem Einflusse, welchen die Stellung des Beckens auf die des Oberschenkels ausübt, fasste Rust die Verlängerung der kranken Extremität als eine reale auf und bezeichnete danach das ganze Stadium der Coxitis als das Stadium der Verlängerung. Um diese Längenzunahme zu erklären, construirte man die sonderbarsten Hypothesen. Bald sollte sich die angesammelte Synovia zwischen Acetabulum und Schenkelkopf lagern und diesen nach unten drängen, bald sollte die entzündliche Wucherung des sog. Havers'schen Fettpaquetes in der Tiefe des Acetabulum den Gelenkkopf nach unten drücken. Wir wissen, dass jene Verlängerung von 2—6 Cm. nur eine *scheinbare* ist, dass sie eben auf der Senkung des Beckens an der kranken Seite, auf der compensatorischen Beckenneigung beruht. Eine reale Verlängerung des erkrankten Oberschenkels kommt zwar auch zuweilen vor, doch ist sie nicht nach Centimetern, sondern höchstens nach Millimetern messbar. Es ist *die Verlängerung des Schenkelhalses durch entzündlich vermehrtes Längenwachsthum an der oberen Epiphysenlinie* (Fig. 301, § 448, Linie ei). Diese von C. Hueter nachgewiesene Verlängerung beruht auf einer entzündlichen Reizung des jungen Knochengewebes an der Epiphysenlinie, welche zu einem gesteigerten Wachsthume führt.

§ 447. Das zweite Florescenzstadium der Coxitis. Scheinbare Verkürzung des Beines.

In der zweiten Florescenzperiode tritt das Bild der Synovitis granulosa, stets begleitet von Parasynovitis, durchaus in den Vordergrund. Wir sehen und fühlen eine diffuse, in der Haut mehr weiche, ödematöse, in der Tiefe mehr feste, fibröse Anschwellung der Gewebe, einen *Tumor albus coxae.* Die Schwellung tritt um so deutlicher hervor, als in dieser Periode gewöhnlich schon eine erhebliche Abmagerung des kranken Beines, eine Atrophie der Muskeln durch den Nichtgebrauch, eingetreten ist.

Der Schmerz steigert sich, und die Empfindlichkeit kann so bedeutend werden, dass die geringste Bewegung des Gelenkes, ja schon die Erschütterung des Bettes, in welchem der Kranke liegt, intensiven Schmerz erzeugt. Das Gehen, welches noch in der vorhergehenden Periode, wenn auch in sehr unvollkommener Weise und zuletzt nur mehr sehr kurze Zeit möglich war, hört nunmehr vollständig auf. Die Kinder sind gezwungen, Tag und Nacht zu liegen, und es tritt unter diesen veränderten Umständen ein Wechsel in der Stellung der erkrankten Extremität ein. Die vermehrte Empfindlichkeit des Gelenkes bestimmt das Kind, mehr und mehr die eigentliche Mittelstellung zwischen Streckung und Beugung, also einen höheren Grad von Beugung, als den bisher eingehaltenen, aufzusuchen. Diese Beugung

wird aber jetzt, wo das Gehen aufgehört hat und eine senkrechte Stellung des Oberschenkels nicht mehr erfordert wird, auch nicht mehr durch Secundärstellungen des Beckens und der Wirbelsäule compensirt; es müssten denn diese durch die lange Dauer des ersten Florescenzstadiums schon stationär geworden sein. Hierzu kommt, dass das kranke Kind auf seinem empfindlichen und geschwollenen Hüftgelenke nicht mehr gut liegen kann; es legt sich bei rechtseitiger Coxitis auf die linke Seite, so dass die linke Beckenhälfte und der linke Trochanter major das Bett berühren. Um nun dem flectirten kranken Oberschenkel, welcher nicht mehr auf der Matratze aufruht, eine bequeme Stütze und zugleich einen Schutz gegen Bewegungen zu geben, wird er durch eine ausgiebige Adduction auf den gesunden Oberschenkel gelegt, genau so, wie wir es im gesunden Zustande machen, wenn wir in der Seitenlage schlafen wollen. Der starken Beugung im Hüftgelenke muss eine starke Beugung im Kniegelenke folgen, wie dies bei den Längenverhältnissen der Unterschenkelbeuger gar nicht anders möglich ist. Hierdurch bekommt nun auch der Unterschenkel der kranken Seite eine Stütze auf dem der gesunden. Diese Adduction des Oberschenkels ist, ebenso wie am gesunden Hüftgelenke, häufig von einer Rotation nach innen begleitet. Für die zweite Florescenzperiode der Coxitis ist demnach charakteristisch eine *starke Beugung mit starker Adduction und Rotation nach innen.*

Würde ein Kind in diesem Stadium der Coxitis, mit Beugung von 40° und Adduction von 30°, noch einen Versuch zum Gehen machen, so müsste die Beugung durch eine entsprechende Lordose der Lendenwirbelsäule, die Adduction aber durch eine Erhebung des Beckens an der kranken, eine Senkung an der gesunden Seite compensirt werden. Die scheinbare Verlängerung, welche dem ersten Florescenzstadium eigenthümlich war, würde durch diese Beckenstellung selbstverständlich in eine Verkürzung übergeführt; die Fusssohle des kranken Beines wäre um mehrere Zoll von dem Boden entfernt. Der Oberschenkel ist aber dann weder in Wirklichkeit verkürzt, noch hat er seine Beziehungen zum Becken irgendwie geändert; die Verkürzung der Extremität ist nur eine *scheinbare,* wie sie Jeder mit dem eigenen gesunden Beine durch Flexion und Adduction herstellen kann.

Die Stadien der Coxitis, welche wir seither unterschieden haben, die beiden Initialstadien, das erste und das zweite Florescenzstadium, beruhen auf einer etwas schematisirenden Auffassung. Man darf nicht erwarten, dass jeder Fall von Coxitis genau diese vier Stadien durchläuft. Immerhin entspricht diese Schilderung einer ziemlich grossen Anzahl von Fällen und gibt dem Anfänger jedenfalls Anleitung, wie er sich bei einer so vielgestaltigen Krankheit in dem Labyrinthe der Krankheitserscheinungen zurecht finden kann.

Die Abweichungen von dem geschilderten Verlaufe bestehen vorwiegend in einem intensiveren und extensiveren Auftreten der *Eiterung.* Diese kann schon im zweiten Initialstadium einsetzen, so dass es zu den perversen Stellungen, welche die beiden Florescenzstadien auszeichnen, gar nicht kommt. Ferner ist es nicht ungewöhnlich, dass sich die Eiterung schon im ersten Florescenzstadium entwickelt, also bei abducirter und mässig gebeugter Stellung.

§ 448. Reale Verkürzung des Beines bei Coxitis.

Ganz im Gegensatze zu der scheinbaren Verkürzung kommt im Verlaufe der Coxitis auch zuweilen eine *wirkliche,* eine *reale Verkürzung* zu Stande, welche auf sehr verschiedenen Ursachen beruht.

1) *Die entzündliche Ausweitung der Pfanne nach hinten und oben* ist die häufigste Veranlassung zu einer realen Längeneinbusse des Beines. Bei längerem Bestande der Synovitis granulosa wird auch die Pfanne in den Granula-

tionsprocess hineingerissen; in anderen Fällen ging die Coxitis schon unmittelbar von einer Myelitis granulosa der Pfanne aus (§ 444). Mag nun der eine oder der andere Weg zur Erweichung des Acetabulum geführt haben, immer drängt der Kopf bei der gebeugten und adducirten Stellung des Oberschenkels gegen den hinteren-oberen Pfannenrand an und bringt das weiche granulirende Markgewebe, welches nur noch spärliche Knochenbälkchen zwischen sich trägt, zur Atrophie. Geht dieser Schwund intensiv rasch vor sich, so verliert das Acetabulum sehr bald die Hohlkugelform, und der Gelenkkopf kann, wie wir sehen werden, die Pfanne verlassen. In den meisten Fällen aber verläuft der rareficirende Process so langsam, dass der Atrophie der Knochenschichten, welche dem Drucke zunächst ausgesetzt sind, eine Hypertrophie mehr peripher gelegener Knochenabschnitte parallel geht, die wohl noch unter der entzündlichen Reizung, aber nicht mehr unter dem atrophirenden Drucke des Kopfes stehen. So baut sich, während der ursprüngliche Pfannenrand vernichtet wird, durch periosteale Wucherung hinter dem alten ein neuer Pfannenrand auf; verfällt auch dieser wieder dem atrophirenden Drucke des Schenkelkopfes, so entsteht hinter ihm eine neue periosteale Reizung, und wiederum bildet sich ein neuer Pfannenrand. Es ist deshalb ganz treffend, wenn man den Vorgang als „Wanderung" der Pfanne bezeichnet hat; in der That wandert die Pfanne durch fortwährende Zerstörung und fortwährende Neubildung ihrer Grenze, des Pfannenrandes. Wie bei jeder Nearthrose, so kann auch hier die neue Pfanne einen Ueberzug von Knorpelgewebe erhalten, welches aus dem Periost hervorgeht; in den meisten Fällen allerdings ist sie nur von einer Granulationsschicht bedeckt. Selten nimmt die Ausweitung der Pfanne eine andere Richtung, als die nach hinten und oben. Doch wurde in einigen Fällen von Blasius und C. Hueter eine Pfannenwanderung gegen das Foramen obturatorium beobachtet. Bei langer Dauer der ersten Florescenzperiode, in welcher das Bein in leichter Beugung und starker Abduction steht, drängt eben der Kopf auch einmal gegen den inneren Rand der Pfanne an.

2) *Die entzündliche Luxation des Femurkopfes* wurde früher für so häufig gehalten, dass man sogar ein eigenes Stadium der Luxation im Verlaufe der Coxitis unterschied; man verwechselte die damals noch unbekannte Ausweitung des oberen Pfannenrandes und das Nachrücken des Kopfes in der erweiterten Pfanne mit der Luxation. Wir wissen heute, dass die wirklichen, entzündlichen Luxationen sehr selten sind. Sie können entstehen, wenn der Pfannenrand durch Atrophie niedriger wird und sich der Kopf des Femur gleichzeitig durch Atrophie verkleinert und abflacht. Das ist dann eine echte *Destructionsluxation*, bei welcher schon die Schwere der Extremität genügt, um den flachen Kopf über den flachen Rand der Pfanne nach oben und hinten, auf die hintere Fläche des Os ilei treten zu lassen. Zuweilen bleibt der Kopf auf halbem Wege stehen, er macht auf dem Pfannenrande Halt, wie das Präparate beweisen, welche am Caput femoris deutlich den rinnenförmigen Eindruck des abgestumpften Pfannenrandes zeigen. Von der Wanderung der Pfanne nach oben und hinten unterscheidet sich die Destructionsluxation nur durch ihr schnelleres Eintreten; es fehlt daher auch die Pfannenneubildung. Wir dürfen also annehmen, dass ein schneller, acuter Verlauf der Synovitis und Myelitis granulosa, eine beschleunigte Entwickelung des zweiten Florescenzstadiums der Coxitis, das Zustandekommen der entzündlichen Luxationen begünstigt, weil eben dann der Atrophie des Pfannenrandes keine Neubildung parallel geht. Sehr viel seltener als die Destructionsluxation ist die Ausrenkung in Folge einer Ausdehnung und Lockerung der Kapsel durch seröses oder eiteriges Exsudat, so dass der Kopf über den intacten Pfannenrand treten kann. Derartige Luxationen kommen bei der metastatischen Coxitis nach Typhus, nach Scarlatina u. s. w. vor. Dass nach totaler Vereiterung des Gelenkes

und seiner Bänder eine geringfügige Bewegung zur Luxation führen kann, ist selbstverständlich.

3) *Die entzündliche Trennung des Femurkopfes in der oberen Epiphysenlinie* ist erst durch neuere anatomische Untersuchungen nachgewiesen worden und kommt wahrscheinlich häufiger vor, als die entzündliche Luxation. Ihre Ursache ist die Eiterung im Markgewebe. Diese dringt von der Diaphyse gegen die Epiphysenknorpelscheibe vor und findet hier in dem gefässlosen Gewebe eine feste Schranke für das weitere Fortschreiten. Sind alle Knochenbälkchen bis zum Knorpel hin zerstört, so hebt der Eiter die ganze Knorpelscheibe ab, und die gelöste Epiphyse kann sich gegen die Diaphyse dislociren. Es lässt sich diese Trennung mit dem Schenkelhalsbruche (§ 438) vergleichen; in der That ist die Folge beider Störungen insofern dieselbe, als der Schenkelschaft in beiden Fällen mit dem Trochanter maj. nach oben rückt. Bekannt ist, dass bei der Osteomyelitis acutissima des Femurschaftes ebenfalls diese eiterige Ablösung, und zwar sowohl an der unteren wie an der oberen Epiphyse stattfinden kann. Diese Lösung der letzteren setzt bei der intracapsulären Lage der Epiphysenlinie voraus, dass die Eiterung vorher in das Hüftgelenk vorgedrungen ist. Der abgelöste Kopf des Femur, welcher von den Gefässen des Ligamentum teres nur mangelhaft ernährt werden kann, wird nekrotisch und liegt dann als vollkommen loser Sequester in der Mitte eines grossen Hüftgelenkabscesses. Nach Eröffnung des Abscesses und Extraction des Kopfes kann Heilung eintreten. Sehr viel langsamer vollzieht sich die Lösung in der Epiphysenlinie, wenn ein chronisch osteomyelitischer Process im Schenkelhalse Platz gegriffen hat. Dabei zeigt sich zuweilen noch eine weitere Eigenthümlichkeit. Während nämlich auf der einen Seite die Epiphysenknorpelscheibe halb durch Eiter-, halb durch Granulationsbildung vom Schenkelhalse abgelöst wird, gewinnt die Gelenkfläche des Kopfes ebenfalls durch Granulationswucherung neue Verbindungen mit der Gelenkfläche des Acetabulum; und während auf der einen Seite die normalen Quellen für die Ernährung des Schenkelkopfes versiegen, bilden sich auf der anderen neue Ernährungsquellen, welche den vollständig gelösten Kopf vor der Nekrosirung schützen. Mit einem Worte: *die entzündliche Trennung der oberen Epiphyse durch chronische Osteomyelitis*

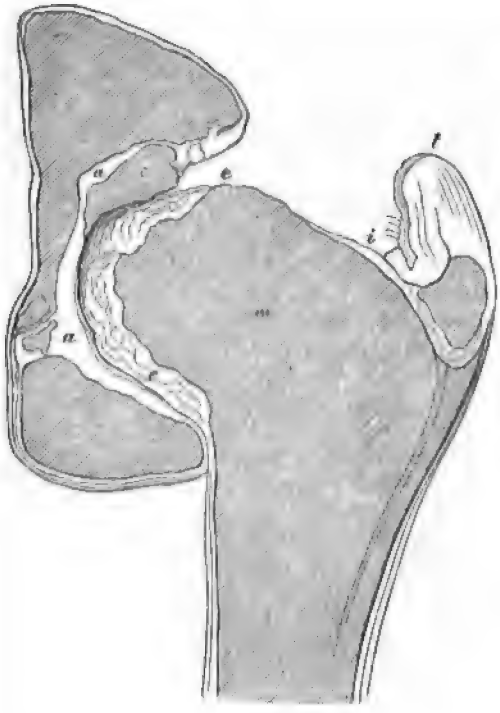

Fig. 301.

Frontaler Durchschnitt durch das Acetabulum und das obere Femurende nach einer Coxitis, mit entzündlicher Trennung des Femurkopfes vom Schenkelhalse und gleichzeitiger Verschmelzung der Reste des Femurkopfes mit dem Acetabulum. a a der verschmelzende Knorpel zwischen dem Acetabulum und den Resten des Caput femoris (c); e e der frühere epiphysäre Knorpel, jetzt in Granulationsgewebe umgewandelt; m Schenkelhals; t Trochanter major; e l abnorme Länge des Schenkelhalses (vgl. § 446, Schluss).

des Schenkelhalses verläuft nicht selten mit gleichzeitiger ankylotischer Verschmelzung des sich ablösenden Kopfes mit der Pfanne (Fig. 301).

Den drei genannten Folgezuständen der Coxitis ist gemeinsam *der Hochstand des Trochanter major, welcher durch die Messung mit der Sitzdarmbeinlinie* (§ 434) *bestimmt werden kann.* Sobald wir also bei Coxitis durch die Messung finden, dass die Spitze des Trochanter major um einige Centimeter oberhalb der Sitzdarmbeinlinie (RN, Fig. 299a, § 446) steht, so wissen wir sicher, dass es sich um einen dieser Folgezustände handelt. Welcher von ihnen vorliegt, ist freilich nicht immer mit Sicherheit zu entscheiden, doch gelten folgende Anhaltspunkte. Bei entzündlicher Luxation findet, wenn der Kopf noch einigermassen seine kugelige Form behalten hat, dieselbe Rotation des Schenkels nach innen statt, welche die regelmässige Erscheinung der traumatischen Luxatio iliaca (§ 434) ist; bei ausgedehnter Zerstörung des Kopfes dagegen fehlt sie. Eine hochgradige Adduction macht die Ausweitung des Pfannenrandes nach oben wahrscheinlich, dagegen wird man bei entzündlicher Epiphysentrennung in der Regel die Adduction sowohl als die Rotation nach innen vermissen.

4) Sehr viel unbedeutendere reale Verkürzungen werden bedingt durch *die entzündliche Atrophie des Schenkelkopfes und des Schenkelhalses*, eine Zerstörung des Knochens durch das Granulationsgewebe, ähnlich der Caries sicca (§ 380). Sie kann zwar bis zum vollständigen Schwunde dieser Skelettheile fortschreiten, in der Regel aber bleibt sie auf einen kleinen Umfang beschränkt, und die Verkürzung beträgt dann nur wenige Millimeter.

4) Schliesslich erwähnen wir noch die *Hemmung des Wachsthumes* durch Zerstörung des neugebildeten Knochengewebes in der Nähe der Epiphysenlinie. Sie steht im strengsten Gegensatze zu der Steigerung des Wachsthumes, welche am Schlusse des § 446 erwähnt wurde. Während diese den geringeren Graden der Entzündung angehört, ist jene eine Folge der höheren Grade und des langen Bestehens der Coxitis. Die Wirkungen der Wachsthumshemmung machen sich sehr allmälig und erst sehr spät geltend. Erst in den Endstadien der Coxitis, am häufigsten nach Erlöschen der Krankheit, sind messbare, reale Verkürzungen des Femur zu beobachten, welche im Laufe der Jahre allerdings mehrere Centimeter betragen können. War im 10. Lebensjahre die Coxitis abgeschlossen, so wächst der gesunde Oberschenkel noch 10 Jahre lang zu seiner normalen Länge aus, während der früher erkrankte Oberschenkel im Wachsthume zurückbleibt. Wir wissen nun freilich, dass die untere Epiphysenscheibe des Femur die grösste Wachsthumsenergie zeigt; immerhin geht dem Oberschenkel durch Verlust der oberen Ossificationsschicht ein Erhebliches an Längenzunahme verloren. Hierzu gesellt sich die Verminderung des Wachsthumes, welche alle Extremitäten zeigen, die entweder gar nicht, oder nur mangelhaft gebraucht werden, und es ist im ausgewachsenen Alter, wenn das ausgeheilte Bein um vielleicht 12 Cm. verkürzt erscheint, schwer festzustellen, wie viel von dieser Längeneinbusse auf Rechnung einer entzündlichen Wachsthumsstörung am oberen Femurende zu setzen ist, wie viel auf die eines mangelhaften Wachsens der ganzen Extremität in Folge von Nichtgebrauch.

§ 449. Die Eiterung bei der Coxitis; Fistelbildung. Die Coxitis suppurativa.

Bei der Myelitis und Synovitis granulosa ist zwar eine plötzliche Vereiterung des ganzen Gelenkes nicht ausgeschlossen, doch ist die langsame und partielle Eiterbildung mit geringen Fiebererscheinungen der gewöhnliche Verlauf. Der Eiter findet bald seinen Weg in das parasynoviale Bindegewebe, durchbricht die verschiedenen Muskelschichten und endlich die Haut. Es entsteht ein Fistelgang,

wissen; ebenso die mit Kniegelenkentzündung, veranlasst durch die Knieschmerzen, über welche das an Coxitis erkrankte Kind klagt (§ 445). Hier führt die genaue Untersuchung der Bewegungen in beiden Gelenken sofort zur richtigen Diagnose. Nur zwei Krankheiten, welche ausserhalb des Hüftgelenkes ihren Verlauf nehmen, können auch bei sorgfältiger Untersuchung für eine Coxitis gehalten werden, *die Vereiterung der Bursa mucosa glutaeo-trochanterica* und das *Auftreten der Wanderabscesse im unteren Abschnitte des M. ileopsoas.*

Die *Bursa mucosa glutaeo-trochanterica*, im Längsdurchmesser 4—6 Cm., im Querdurchmesser 2—4 Cm. gross, liegt zwischen Trochanter major und der breiten Sehne des M. glutaeus max. An drei Stellen, gegen den Glutaeus max., den M. tensor fasciae und den M. quadriceps femor. hin, steht sie mit dem paramusculären Bindegewebe in Verbindung, so dass Eiterungen im Schleimbeutel oft in den genannten Richtungen weiterschreiten. Da nun die Fisteln nach Coxitis suppurativa ebenfalls häufig hinter dem Trochanter major liegen, so ist eine Verwechselung der beiden Krankheitsprocesse sehr wohl möglich. Hierzu kommt, dass der Schenkel auch bei Entzündung der Bursa zur Entspannung des M. glutaeus max. in Rotation nach aussen und Abduction steht, ein weiteres Motiv zur Annahme einer Coxitis (§ 446). Auch kann die Beweglichkeit der Hüfte etwas leiden; *dagegen bleibt das Gelenk bei Belastung unempfindlich.* In zweifelhaften Fällen müssen die Fistelgänge gespalten werden, und die Digitalexploration entscheidet dann, ob das Hüftgelenk betheiligt ist.

Die Entstehung der *Wanderabscesse in der Scheide des M. ileopsoas* ist bereits in §§ 210 und 362 erörtert worden. Jede Spannung des Muskels führt selbstverständlich zu Schmerzen, und da die Streckung des Oberschenkels den Muskel passiv dehnt, so wird diese Bewegung mit der Zeit unmöglich, das Hüftgelenk verharrt in Beugung. Der Schenkel nimmt aber nicht nur eine gebeugte, sondern auch eine etwas nach aussen rotirte Stellung an, weil hierdurch der Trochanter minor, die Insertionsstelle des M. ileopsoas, dem Ursprunge des Muskels noch mehr genähert wird. So entsteht eine Stellung des Oberschenkels, welche der im ersten Florescenzstadium der Coxitis (§ 446) sehr ähnlich sieht. Hierzu kommt die Unfähigkeit des Gehens und, wenn der Abscess unterhalb des Poupart'schen Bandes zu Tage tritt, auch noch die Anschwellung in der Hüftgegend. *Man versäume deshalb in keinem Falle, in welchem die Erscheinungen einer Coxitis vorliegen, die Untersuchung der Brust- und Lendenwirbelsäule auf eine kyphotische Krümmung.* So wird man wenigstens gegen eine Verwechselung der Coxitis mit der Myelitis granulosa der Wirbelkörper und ihren Wanderabscessen gesichert sein. Was aber die übrigen Psoasabscesse betrifft, so führt die Betastung der Fossa iliaca einer-, die Palpation des Hüftgelenkes im Scarpa'schen Dreiecke und der Druck auf den Trochanter major anderseits jedenfalls zur richtigen Diagnose. Eine Verwechselung der *Sacrocoxitis* (§ 360) mit echter Coxitis kann bei der grossen räumlichen Entfernung der Synchondrosis sacroiliaca vom Hüftgelenke nur durch die oberflächlichste Untersuchung verschuldet werden.

§ 451. Die Coxitis Erwachsener.

Bei Erwachsenen sehen wir die Coxitis zuweilen in denselben Formen, wie bei Kindern auftreten. Ging kein Trauma voraus, so liegt immer der Verdacht nahe, dass die Gelenkentzündung eine Theilerscheinung der allgemeinen Tuberkulose sei. Acut eiterige Coxitiden folgen hauptsächlich den Verletzungen des Hüftgelenkes oder treten als metastatische Entzündungen im Verlaufe der Pyämie, des Typhus, des Scharlachs u. s. w. auf. Auch die Polyarthritis synovialis, der Rheumatism articulorum, kann in seiner chronischen und acuten Form das Hüftgelenk befall-

Gegenüber diesen granulirenden und eiterigen Formen der Coxitis steht die dem höheren Alter angehörende Panarthritis hyperplastica, die *Arthritis deformans coxae.* Sie schafft sehr erhebliche Functionsstörungen, ist aber quoad vitam ungefährlich. Nicht nur jede Schenkelfractur (§ 439), sie mag durch Callus oder pseudarthrotisch heilen, kann zu hochgradiger Panarthritis hyperplastica führen, auch *ohne* traumatische Reizung nimmt das Hüftgelenk relativ früh und häufig an der Polypanarthritis Antheil. Das Caput femoris verdickt sich, seine Kugelform wird mehr zur Ellipse und verliert zugleich die Glätte der Oberfläche. An der Grenze des Halses wuchert der Knorpel und überragt schliesslich den Hals als dicker Wulst. Man hat den gewucherten Schenkelkopf mit einem Pilze verglichen, und in der That trifft der Vergleich mit dem Kopfe eines Champignons in vielen Fällen zu. Auch die Kapsel verdickt sich zu derben Platten und treibt papilläre Auswüchse auf der Intima. Der Knorpel zerfasert sich zuerst an der Randzone der Gelenkflächen, dann auch in den centralen Theilen. Hierdurch kann der Kopf dem Drucke beim Gehen und Stehen nicht mehr Stand halten; es kommt zu Abschleifungen und Atrophie des Knorpels und des Knochens. So geschieht es, dass der früher krankhaft verdickte Kopf dem allmäligen Schwunde verfällt. Die Symptome, unter welchen sich die Panarthritis am Lebenden kennzeichnet, sind oft viel geringfügiger, als man aus den Befunden an der Leiche zu schliessen geneigt ist. Die Behinderung extremer Bewegungen im Gelenke, ein zuweilen deutlich hörbares Knarren bei denselben, die Unfähigkeit, weitere Strecken zurückzulegen, seltener lebhafte Schmerzen, die aber ohne jede Schwellung der Gelenkgegend und ohne Fieber auftreten, charakterisiren den Zustand. Ein Uebergang der Panarthritis hyperplastica zur Vereiterung des Gelenkes gehört zu den Seltenheiten. Die Behandlung der Panarthritis besteht in warmen Bädern, besonders Soolbädern, verbunden mit methodischen passiven Bewegungen und in der Darreichung von Jodkalium, salicylsaurem Natron, Colchicum u. s. w. C. Hueter empfiehlt Carbolinjectionen, pro die 1—2 Grm. einer 3—5 % Lösung.

§ 452. Die vitale und die functionelle Prognose der Coxitis.

Die eigentliche Lebensgefahr der Coxitis beginnt mit dem zweiten Florescenzstadium, d. h. mit der energischen Entwickelung der Synovitis granulosa, und der tödtliche Ausgang erfolgt fast ausnahmslos nach dem Eintritte der Eiterung, höchst selten, etwa durch Entwickelung der Miliartuberkulose, *schon vor derselben.* Es ist diese *vitale* Prognose freilich nicht mit Zahlen zu belegen; denn unsere Statistik über Verlauf und Ausgänge der Coxitis leidet zur Zeit noch an zu vielen Unvollkommenheiten. Wir vermissen vor allem die genaue Berücksichtigung der einzelnen Stadien, in welchen der Tod eintrat oder der Process zum Stillstand kam. Die nächsten Fragen, welche im therapeutischen Interesse von einer geläuterten Statistik zu beantworten wären, sind folgende: wieviel Procent kommen im zweiten Florescenzstadium noch zur Heilung? wieviel Procent der Coxitis suppurativa gelangen ohne operativen Eingriff zur Genesung? Die Antwort auf die erstere Frage wird voraussichtlich noch immer einen erheblichen Procentsatz von Heilungen ergeben, darunter manche, die, ungeheilt entlassen, erst nach jahrelangem Krankenlager noch zur Genesung kamen. Aber, alle mit gerechnet, die Zahl der definitiv Geheilten wird doch 50 % nicht übersteigen. Denn sehr häufig öffnet sich eine Fistel nach der anderen wieder, und die Kranken, welche sich für einige Jahre als geheilt fühlten, gehen endlich doch noch an den Folgen der Coxitis, besonders an der amyloiden Degeneration der Unterleibsorgane zu Grund. Die Beantwortung der zweiten Frage wird nur ein Minimum von Geheilten enthalten. *Die totale Vereiterung des Hüftgelenkes ist*

ein fast absolut tödtlicher Process. Tritt sie acut ein, so kann sie sehr schnell unter hohem septischem Fieber zum Tode führen, vor allem, wenn sich der Eiter nicht den Weg in die Weichtheile bahnt, sondern durch eine Oeffnung der Pfanne unter das Periost und in das Bindegewebe des kleinen Beckens gelangt. In anderen Fällen vergehen mehrere Wochen vom Eintritte der Eiterung bis zum Tode; es kommt zur Thrombose grösserer Venenstämme, zur Erweichung der Thromben, zu eiterigen Lungenmetastasen, kurz zur Pyaemia multiplex. Manche Kranke halten wohl den ersten Sturm der Eiterung aus und gelangen in ein Reconvalescenzstadium, welches aber nur in den seltensten Fällen mit definitiver Genesung abschliesst. Verschiedene tödtliche Erkrankungen, die allgemeine Miliartuberkulose, die Meningitis tuberculosa, Pneumonien, die amyloide Degeneration unterbrechen die Heilung, oder der Kranke erliegt unter langsamem Schwinden der Kräfte einer chronischen Pyämie.

Bei der *functionellen* Prognose der Coxitis handelt es sich theils um *Verkürzungen* der Extremität, deren Ursachen wir in §§ 447 und 448 kennen lernten und welche stets zum Hinken führen, soweit nicht eine erhöhte Sohle den Längenunterschied ausgleicht, theils um Beschränkung oder Aufhebung der Beweglichkeit, um *Contractur* und *Ankylose* im Hüftgelenke. In Betreff der allgemeinen Ursachen der entzündlichen Contractur und Ankylose muss auf den Allg. Thl. (Cap. 12) verwiesen werden. Das erste Florescenzstadium (§ 446) würde eine Contractur in mässiger Beugung und Abduction zurücklassen; doch sind, wenn die Entzündung in diesem Stadium heilt, die Veränderungen der Synovialis meist noch so geringfügig, dass das Hüftgelenk ziemlich frei beweglich und für das Gehen tauglich bleibt. Die entzündlichen Contracturen, welche wir zur Behandlung bekommen, gehören in der Mehrzahl der Fälle der zweiten Florescenzperiode der Coxitis (§ 447) an; der Oberschenkel steht dann in ziemlich bedeutender Beugung, Adduction und Rotation nach innen. Hierdurch leidet nun die Gehfähigkeit beträchtlich, und wenn die Kinder nach erloschener Entzündung überhaupt noch die Extremität auf den Boden aufsetzen können, so wird dieses nur durch eine bedeutende Verschiebung des Beckens mit consecutiver Verkrümmung der Wirbelsäule möglich. Besonders auffällig ist die lordotische Krümmung der Lendenwirbelsäule, welche wieder durch eine kyphotische der Brustwirbelsäule compensirt werden muss. So sehen wir der Coxitis und der von ihr bedingten Contractur des Gelenkes eine Verkrüppelung des ganzen Rumpfskeletes folgen, eine zwergähnliche Verbildung der Wirbelsäule. In anderen Fällen zieht es der Geheilte vor, den in Beugung und Adduction befindlichen Oberschenkel nicht mehr senkrecht zu stellen, er benutzt ihn nicht mehr zum Gehen. Dann muss er sein Leben lang auf zwei Krücken humpeln, oder in einer Stelze, welche am Becken ihren Stützpunkt findet, einen schlechten Ersatz suchen für die vernichtete Function der Extremität. Ueber Verhütung und über Beseitigung der Contracturen durch orthopädische Behandlung vgl. § 454, über Operationen bei Ankylose § 465.

§ 453. Die Behandlung der Initialstadien der Coxitis.

Die Initialstadien bieten für die Behandlung eine ziemlich gute Aussicht auf Erfolg, und es ist zu bedauern, dass in vielen Fällen von Laien und Aerzten die Bedeutung der scheinbar geringfügigen Symptome dieser Stadien unterschätzt und von manchen Aerzten die Behandlung der Coxitis mit ganz ungenügenden Mitteln begonnen wird, z. B. mit der Einreibung einer Salbe, mit einem hydropathischen Umschlage u. s. w.

Im ersten Initialstadium (§ 445), welches so unklare Symptome zeigt, dass man noch gar nicht sicher weiss, ob sich wirklich eine Coxitis herausbilden wird,

sollte man mindestens sofort *Ruhe* verordnen und das Kind nicht mehr gehen lassen. Da für eine eigentliche Localbehandlung in diesem Stadium noch keine bestimmte Indication vorliegt, so können Sool-, Seesalz- und Malzbäder noch zur Anwendung kommen. Mindestens ebenso wichtig ist eine kräftige, reichliche Ernährung, eventuell unterstützt mit Leberthran und Eisenmitteln, wie überhaupt im ganzen Verlaufe der Coxitis die Bedeutung einer roborirenden Diät nicht zu unterschätzen ist.

Bei dem unscheinbaren und milden Auftreten der ersten Initialsymptome der Coxitis wird die ärztliche Anordnung, das Gehen zu suspendiren, bei Kind und Eltern häufig auf Widerspruch stossen. Um so bestimmter aber muss der Arzt auf dieser Anordnung bestehen, wenn sich eine wirkliche Empfindlichkeit des Gelenkes kund gibt und einzelne Bewegungen behindert werden — zweites Initialstadium. Zur Ruhigstellung des Gelenkes legte man früher nach den Regeln, welche in § 440 für die Immobilisation bei Fractura fem. aufgestellt wurden, einen vom Fuss bis über die Crista ilei reichenden Gypsverband an; jetzt gibt man mit Recht der permanenten Gewichtstraction (Allg. Thl. Cap. 31 u. § 454) den Vorzug, weil dieses Verfahren die kranke Hüfte für die locale Behandlung frei lässt und für den Kranken sowohl, wie für den Arzt viel bequemer ist. Nur bei sehr unruhigen Kindern ist der Gypsverband vorzuziehen. Wie bei der Anwendung des Tractionsverbandes für die Behandlung der Oberschenkelfractur, so muss auch hier die Heftpflasterschlinge bis zum Oberschenkel reichen und ein Gegenzug am oberen Bettrande angebracht werden.

Unsere Kenntniss von der Entstehung der Coxitis aus einer primären Myelitis granulosa (§ 444) legt es ausserordentlich nahe, den Krankheitsherd im Knochen aufzusuchen und *operativ* oder *medicamentös* zu behandeln, ehe er in die Gelenkspalte durchbricht und die ganze Kapsel in Mitleidenschaft zieht. Leider ist gerade am Hüftgelenke, an welchem mit dem Gelenkkopfe ein gutes Stück des Schenkelhalses von der Kapsel umschlossen wird, ein extracapsuläres Aufsuchen des osteomyelitischen Herdes kaum möglich, und äusserst selten weist bei sonst geringen coxitischen Erscheinungen eine circumscripte Schmerzhaftigkeit und Schwellung am Trochanter major auf einen Knochenabscess hin, der ausnahmsweise seinen Weg nicht nach dem Gelenke, sondern nach aussen gefunden hat. Schneidet man hier frühzeitig ein, so trifft die Sonde auf eine in den Schenkelhals, zuweilen selbst in den Schenkelkopf führende Knochenfistel, welche mit tuberkulösen Granulationen und spongiösen Sequestern angefüllt ist. Auch am hinteren Pfannenrande lassen sich manchmal derartige osteomyelitische Herde frühzeitig nachweisen und incidiren (König). In solchen Fällen kann das energische *Ausschaben, Ausmeisseln, Ausbrennen der Knochenhöhle* den coxitischen Process oft mit einem Schlage coupiren. Doch das sind Glücksfälle; in der grossen Mehrzahl beginnender Coxitiden entzieht sich der osteomyelitische Herd jeglicher Kenntniss, und erst das Auftreten von Eiter im Gelenk gibt der chirurgischen Behandlung eine gewisse Directive. In diese schwer empfundene Lücke unserer localen Therapie glaubte C. Hueter die intraossealen und intraarticulären Carbolinjectionen einstellen zu können. Er empfahl, eine lange, mit mehreren Seitenöffnungen versehene Pravaz'sche Hohlnadel am vorderen Rande des Trochanter major auf den Schenkelhals und in die Kapsel, von der Aussenfläche des Trochanter durch die Corticallamelle in das entzündlich erweichte Gewebe des Schenkelhalses, oder endlich oberhalb des Trochanter an dem Acetabularrande in den Schenkelkopf einzustechen und 2 % — 5 % Carbollösung zu injiciren. Das mehr oder weniger leichte Eindringen der Nadel war ihm ein Zeichen der grösseren oder geringeren osteomyelitischen Erweichung. Die Erfolge, welche C. Hueter mit dieser Behandlung erzielte, die Abnahme der febrilen Symptome, die Verminderung

der Schwellung, die Abnahme der Schmerzen, die Wiederkehr einer grösseren Beweglichkeit, haben andere Autoren nicht bestätigen können, und so steht wohl auch dieses Mittel auf dem Niveau der Jodbepinselungen, Vesicatore, Eisbeutel u. s. w.

§ 454. Die Behandlung der Coxitis in den Florescenzstadien vor Beginn der Eiterung. Wirkung des permanenten Gewichtszuges.

Die fehlerhaften Stellungen der Extremität, welche sich von Beginn der Florescenz an mehr und mehr ausprägen, stellen eine weitere therapeutische Aufgabe. Die ersten, geringsten Grade der Beugung und Abduction bedingen eine so geringe Difformität, dass die Correction nicht gerade dringend gefordert werden muss; eine Ausheilung mit Ankylose oder Contractur in dieser Stellung würde noch nicht als Misserfolg gelten. Gegen Schluss des ersten Florescenzstadiums aber und ganz besonders in dem zweiten ist es unbedingt unsere Aufgabe, für eine Stellung des Beines zu sorgen, die es nach Ablauf der Entzündung möglichst vollkommen tragfähig macht. Der Geheilte wird dann später immer gehen können, mag nun das Gelenk nach der Ausheilung noch eine gewisse Beweglichkeit besitzen, mag es in Ankylose fest stehen.

Man könnte glauben, die Correction der Stellung verletze das Princip der Antiphlogose, weil der Kranke ja die fehlerhaften Stellungen des Gelenkes absichtlich zum Zwecke einer mittleren Spannung der entzündeten Weichtheile und zur Milderung der Schmerzen einnimmt. Wir sehen aber, dass die mittleren Gelenkstellungen, nachdem sie durch den Willen der Kranken eingeleitet wurden, bald über die Grenzen hinaus fortschreiten; in diesem Falle verlieren sie ihren antiphlogistischen Werth; sie entspannen nur einen Theil der Kapsel und der umgebenden Weichtheile und setzen dafür einen anderen um so bedenklicheren Spannungen aus. Die Erfahrung lehrt auch, dass die Correction einer hochgradigen perversen Stellung geradezu günstig auf den Verlauf der Entzündung einwirkt.

Versuche, durch methodische Bewegungen während der floriden Coxitis die Beweglichkeit des Gelenkes zu erhalten, dürfen nicht unternommen werden, denn jede Bewegung kann die Entzündung des Gelenkes steigern. Es gibt nur zwei Wege für die Correction fehlerhafter Stellungen; jeden aber kann man mit Vortheil betreten. Man erzielt entweder durch die permanente Traction mit Gewichten eine langsame, allmälige Stellungsänderung, oder man corrigirt die Stellung in der Narkose und sichert dann sofort das erzielte Resultat durch einen Contentivverband. Wir wollen beide Verfahren hier kurz erörtern, denn keines ist entbehrlich, und jedem kommen gewisse Vortheile und Nachtheile zu.

Der permanente Gewichtszug (über seine Technik vgl. den Allg. Thl. Cap. 31 u. § 440) wurde von Ross (1854) für die Behandlung der Coxitis eingeführt und später besonders von R. v. Volkmann empfohlen. Anfangs überschätzte man das Verfahren sehr, indem man glaubte, dass es die Entzündung vorwiegend bekämpfe; erst später wurde sein Werth auf das richtige Mass zurückgeführt. Ob der permanente Gewichtszug am Hüftgelenke eine Diastase der Gelenkflächen und hierdurch eine Verminderung des intraarticulären Druckes bedingt (über die Wirkungen desselben Verfahrens am Kniegelenke § 478), steht noch nicht sicher fest. König, Paschen und Schultze glaubten durch Versuche an normalen Hüftgelenken von Leichen diese Wirkung erwiesen zu haben; aber ihre Versuchsresultate sind nicht unanfechtbar. So fand Morosoff, welcher ähnlich wie es bei den früheren Versuchen geschah, eine Nadel in den Acetabularrand, eine zweite in den Schenkelhals einstach, dann aber noch die Ergebnisse des Gewichtszuges an gefrorenen Durchschnitten controlirte, 9—12 Pfund wirkungslos.

Bei nicht frischen Leichen bewirkten 20 Pfund eine Diastase bis zu 1/2 Mm., 40—50 Pfund eine solche bis zu 1 Mm., welche durch noch stärkere Gewichte nicht mehr vergrössert wurde. Es wäre demnach die Diastase gering und Morosoff hält es für zweifelhaft, ob am lebenden Menschen auch nur dieser Grad von Diastase erzielt werden könne. Dagegen lässt sich freilich einwenden, dass die Coxitis selbst die Verhältnisse im Gelenke zu Gunsten einer distrahirenden Wirkung des Gewichtszuges verändert. Wenn eine Synovitis granulosa die Kapsel gelockert oder zerstört, wenn der Kopf seine Kugelform eingebüsst und seinen genauen Contact mit der Pfanne verloren hat, dann darf man sehr wohl annehmen, dass das angehängte Gewicht den intraarticulären Druck etwas vermindere, dass die entzündeten Gelenkflächen durch den Zug von einander entfernt und damit eine *antiphlogistische* Wirkung erreicht werde. Thatsächlich hat Lannelongue (1886) an der Leiche eines Kindes, welches 5 Monate lang an Coxitis gelitten hatte und an Croup gestorben war, durch Belastung des kranken Beines eine Diastase des Hüftgelenkes von 5 Mm. im Frostdurchschnitte erhalten.

Wichtiger freilich ist der *orthopädische* Werth der permanenten Traction. Das Gewicht immobilisirt das Gelenk sehr vollkommen und wirkt, in dem zweiten Initialstadium angelegt, ausgezeichnet prophylaktisch. Dann genügen oft 1—2 Kgrm., um dem Oberschenkel bei ruhiger Rückenlage seine gestreckte oder fast gestreckte Stellung zu erhalten. Ist die fehlerhafte Stellung bereits ausgebildet, so bedarf es einer stärkeren Belastung, 3—5 Kgrm., zugleich kann man, wie R. v. Volkmann dies lehrte, durch zweckmässiges Anbringen des Gegenzuges und eventuelle Belastung des gesunden Beines die orthopädische Wirkung der Gewichtstraction erheblich steigern. Handelt es sich z. B. um die Abductions- und Flexionsstellung des ersten Florescenzstadiums der Coxitis, so würde der am kranken Beine angebrachte Zug und Gegenzug die Flexion wohl etwas corrigiren, insofern das Kind müde wird, die Lendenwirbelsäule in starke Lordose zu stellen, die Abduction aber bliebe von der Distraction unberührt, weil ja beide Gewichte in der Längsaxe des Beines ziehen. Belastet man aber auch das gesunde Bein mit einem gleich schweren Gewichte, so bildet sich in dem an der kranken Seite wirkenden Gegenzuge ein fixer Punkt, um welchen sich die beiden Schenkel des Abductionswinkels, das kranke, abducirte Bein und das auf der gesunden Seite erhobene Becken einander nähern; der stumpfe Winkel wird zum rechten. Umgekehrt bei Adduction und Flexion, wenn also das Bein während der Coxitis scheinbar verkürzt ist. Hier sollen die Gewichte die Schenkel des spitzen Winkels von einander entfernen, den spitzen in einen rechten Winkel überführen. Zu dem Zwecke wird nur das kranke Bein belastet, der Gegenzug aber an der gesunden Beckenseite angebracht. Um bei hartnäckiger Flexionsstellung die Gewichtstraction zu unterstützen, hat R. v. Volkmann empfohlen, das Becken des kranken Kindes, welches gewöhnlich in einer Vertiefung der Matratze aufruht, möglichst hoch zu lagern. Er räth zu dem Zwecke, die Matratze durch ein Beckenpolster oder ein unter das Bett gestelltes schmales Bänkchen zu heben. Bei Anwendung grosser Gewichte erinnere man sich übrigens daran, dass als Ergebniss einer kräftigen und lange fortgesetzten Traction zuweilen eine Dehnung der Bänder des Kniegelenkes mit Störung des ganzen Gelenkapparates beobachtet worden ist.

Erweist sich der permanente Gewichtszug als wirkungslos oder als wenig förderlich, so ist *die Correction der Stellung in Narkose vorzunehmen.* Es gilt dies hauptsächlich für die Fälle von spitzwinkeliger Beugung und hochgradiger Adduction im Hüftgelenke, wobei das Knie der vorderen Bauchwand nahe anliegt. Der permanente Tractionsverband hat dann keine guten Angriffspunkte für seine Zugwirkung, denn der Unterschenkel steht ziemlich rechtwinkelig zur Bettebene, und es ist fast unmöglich, bei dieser Stellung einen horizontal

wirkenden Zug anzubringen. Wird in solchen Fällen die Stellung in der Narkose soweit corrigirt, dass Rumpf und Oberschenkel einen stumpfen Winkel bilden, so kann dann der Gewichtszug die Arbeit zu Ende führen, welche in der Narkose begonnen wurde. Ueberhaupt handelt es sich bei dem Hüftgelenke noch seltener als bei dem Kniegelenke (§ 482) um die Aufgabe, in der Narkose mit einem Male die Correction bis zur Streckstellung des Oberschenkels zu vollenden. Solche Versuche würden im floriden Stadium durch neues Anfachen der Entzündung nur unangenehme Folgen haben; bei fast erloschener Entzündung aber sind die Widerstände meist so gross, dass man sich für das erste Mal gewöhnlich mit einem halben Erfolge begnügen muss und das volle Resultat erst von der mehrfachen Wiederholung des Verfahrens hoffen darf. Die mechanischen Verhältnisse sind eben für die manuelle Streckung im Hüftgelenke nicht sehr günstig. Das Becken lässt sich sehr schwer fixiren, es werden daher Bewegungen, welche den Oberschenkel gerade richten sollen, auf das bewegliche Becken und die Wirbelsäule übertragen und greifen nicht mit voller Kraft am Hüftgelenke an. Die Handhabe für die Fixation des Beckens ist die Spina ant. sup. ossis ilei, der einzige prominente Knochenpunkt, an welchem die Hand einigermassen das Becken umfassen kann; oft aber müssen Bindenstreifen die Fixation unterstützen, oder ein Handtuch, welches über beide Spinae anter. sup. gelegt wird und das Becken auf der Ebene des Operationstisches festhält. Waren die Widerstände bei der Correction sehr gross und fürchtet man durch die Spannung der Muskeln eine rasche Wiederkehr der fehlerhaften Stellung, so legt man am besten nach den im § 442 gegebenen Regeln noch in der Narkose einen Gypsverband an, um die Correction dauernd zu erhalten.

Fig. 302.
Taylor's Apparat zur Behandlung der Coxitis.

In neuerer Zeit haben *portative Extensionsapparate*, wie sie von amerikanischen Chirurgen zuerst construirt und empfohlen worden sind, eine grosse Beachtung gefunden. Auch bei ihnen greift der Zug mittelst Heftpflasterstreifen oder Gurten an der Haut an; diese werden aber nicht durch Gewichte, sondern durch Stahlschienen und Schrauben angezogen und distrahiren auf solche Weise das kranke Gelenk. Der Apparat von Sayre für die Hüfte ist dem in Fig. 314 (§ 478) abgebildeten für das Kniegelenk analog; oben trägt er einen Beckengürtel, während der untere Ring oberhalb des Kniegelenkes liegt. Der Apparat von Taylor (1861), welchen Fig. 302 wiedergibt, hat nicht nur in Amerika, sondern auch in Deutschland eine ausgedehnte und nicht unverdiente Verbreitung gefunden. Sein Vorzug vor dem Apparate Sayre's besteht darin, dass er die Traction mehr vertheilt und das Gehen des Kranken besser gestattet. Mit diesem Taylor'schen Apparate ist es übrigens ähnlich gegangen, wie mit dem permanenten Gewichtszuge; man hat seine Wirkungen weit überschätzt. Niemals leistet der Apparat mehr, als dass er das Gelenk fixirt und vielleicht etwas distrahirt; er kann und darf daher nicht mehr sein, als eine Beihülfe in der Behandlung der Coxitis, und zwar nur für

die leichteren Fälle. Dass die Kinder mit dem Apparate herumgehen können, ist allerdings ein Vortheil, welcher aber doch nicht unmittelbar auf den Verlauf der Entzündung einwirkt. Aehnliche Apparate sind in Amerika von Davis, Bauer, Washburn, Hutchinson angegeben worden; einfachere von gleicher Wirkung construirten Hugh Owen Thomas, Isslai, J. Wolff.

§ 455. Die Frühresection zur Behandlung der Coxitis.

Die Wahl der operativen Eingriffe, von welchen wir eine radicale Heilung der Coxitis erhoffen, ist hier eine einfachere, als an anderen Gelenken. Bei der tiefen Lage und der Form des Hüftgelenkes bietet die *Drainage keine Aussicht auf Erfolg* (vgl. dagegen Drainage des Kniegelenkes § 490); noch weniger nützt eine Entleerung des Eiters durch einfache Incision. Die Amputation im Gelenke aber, die Exarticulatio femoris (§ 466), ist eine anerkannt gefährliche Operation und wird es wegen des Umfanges der Wundfläche, wegen der Grösse und Zahl der zu trennenden Gefässe auch bei strengster Aseptik bleiben. Nicht minder fällt in die Wagschale die Verstümmelung des Kranken, so dass nur eine sehr ausgedehnte und schwere Erkrankung des Femurschaftes mit gleichzeitiger Coxitis zur Exarticulatio femoris bestimmen könnte. So bleibt die *Resectio coxae* als einzige Art der operativen Behandlung bei Coxitis übrig. Hier stellt sich nun die Frage: Wann sollen wir reseciren? *Wir halten die Resection bei Coxitis für indicirt, sobald eine ausgedehnte Vereiterung des Gelenkes nachzuweisen ist, oder wenn der Verlauf lehrt, dass der Ausgang in Eiterung nicht mehr verhütet werden kann.* Wir befinden uns hiermit in mehr oder minder vollständiger Uebereinstimmung mit den Ansichten einer Reihe von Schriftstellern über Coxitis, welche in ähnlicher Weise die relativ frühe Ausführung der Resection empfohlen haben, insbesondere mit Fock, A. Eulenburg, Bardeleben, Leisrink, Sayre.

Die bei Vereiterung des Gelenkes auftretenden Abscesse, die sog. Senkungsabscesse, liess man früher gern unberührt und stellte den Satz auf, sie dürften nicht mit dem Messer eröffnet werden, ihre Eröffnung müsse vielmehr der Natur überlassen bleiben. Der Satz war in der Erfahrung begründet, dass Kranke nach der Incision solcher Abscesse nicht selten sehr rasch unter septischen Erscheinungen zu Grund gingen. Indem man dieser Doctrin des „Noli me tangere" folgte, vermied man es, durch ein persönliches Eingreifen die Verantwortung für den ungünstigen Verlauf zu übernehmen; der Verlauf blieb aber deshalb doch ungünstig, wenn auch „die Natur" den Abscess eröffnete. In beiden Fällen kommt es nicht zur Heilung, weil das einfache Spalten des Abscesses fern vom Gelenke keine genügende Entleerung des Eiters schaffen kann, weil der eigentliche Krankheitsherd durch die Incision der Haut ganz unberührt bleibt, endlich weil in vielen Fällen partielle oder totale Sequester in der Tiefe liegen. Mag die Natur, oder mag das Messer den Abscess eröffnen, in jedem Falle erliegen die Kranken; in dem einen durch langsam consumirende Eiterung, in dem anderen durch acute Verjauchung. Jene alte Doctrin schützt nur den Arzt vor der persönlichen Verantwortlichkeit, aber sie schützt den Kranken nicht vor dem Tode. Unsere heutige Kenntniss von dem Wesen der Coxitis zwingt uns zu einem energischeren Vorgehen. *Jeder grosse Hüftgelenkabscess muss möglichst früh geöffnet werden, und zwar frei, bis in seine tiefsten Tiefen; er muss so geöffnet werden, dass selbst aus der Kapsel der Eiter frei abfliessen kann. Bei dieser Eröffnung sind aber auch die schwer erkrankten Knochenpartien zu entfernen, damit auch das letzte Hinderniss für die spätere Heilung weggeräumt ist, mit einem Worte: jeder grosse Hüftgelenkabscess muss geöffnet werden durch die Resection des Gelenkes.*

Noch dringender wird die Indication zur Resection, wenn schon mehrere Fisteln bestehen; sie deuten auf die ausgedehnte Vereiterung der Weichtheile in der Umgebung des Gelenkes hin. Hier noch zu warten, hiesse den Kranken der Gefahr miliarer Tuberkulose oder amyloider Degeneration aussetzen und ihn dasjenige Mass von Kräften verlieren lassen, dessen er zur Heilung der Resectionswunde unumgänglich bedarf.

Zur Frühresection wurden oben auch diejenigen Fälle bestimmt, *in welchen der Verlauf einen Ausgang in Eiterung sicher erwarten lässt.* Hierher gehören die Fälle von schnell entwickelter Synovitis granulosa, die sich mit intensiver Parasynovitis complicirte. Die Schwellung und Empfindlichkeit des Gelenkes nimmt trotz Gypsverband, permanenter Extension, Eisbeutel u. s. w. in wenigen Wochen bedeutend zu, das Fieber steigt langsam und hält sich immer zwischen 38,5—39,5 °. Trotz dieser hohen Temperaturen lässt sich Fluctuation nicht nachweisen, und thatsächlich ist auch noch an keiner Stelle, wie dies die Resection zeigt, Eiterung eingetreten. Aber man findet die Höhle des Gelenkes mit sehr weichen Granulationen ausgefüllt, das parasynoviale Gewebe ödematös infiltrirt und im Knochen meist einen grösseren Herd von Osteomyelitis granulosa. Ein Zuwarten, bis die Eiterung wirklich manifest, würde hier die Prognose der Operation ausserordentlich verschlechtern. Gerade solche Fälle scheinen häufig schon vor Eintritt der Eiterung zu allgemeiner Tuberkulose zu führen, und die frühzeitige Resection wäre allein im Stande, diese hohe Gefahr noch abzuwenden (C. Hueter).

§ 456. Contraindicationen gegen die Resection bei Coxitis. Sterblichkeit nach Resectio coxae.

So lange wir es noch mit dem *localen* Leiden zu thun haben, wird keine Coxitis, selbst in ihrer höchsten Entwickelung, uns veranlassen können, auf die Resection und mit ihr auf die letzte Möglichkeit zur Erhaltung des Lebens zu verzichten. Die Resection hat dann freilich trübe Aussichten, aber sie ist doch, wie v. Thaden mit Recht hervorhebt, in den verzweifeltsten Fällen noch im Stande, die Schmerzen zu mildern und dem Kranken eine gewisse Euthanasie zu verschaffen. Auch die Ausdehnung der Abscesse, selbst wenn diese bis zur Gegend des Kniegelenkes fortgeschritten wären, ist keine absolute Contraindication. Die Resection muss dann allerdings durch weitere Incisionen am Oberschenkel ergänzt werden. Bedenklicher erscheint die *Perforation des Eiters durch den granulös erweichten Pfannenboden in das kleine Becken.* Man erkennt sie aus der ödematösen und fibrösen Infiltration des Beckenbindegewebes und aus der hohen Empfindlichkeit der Innenwand des kleinen Beckens, welche bei mageren Individuen von oben her, oder auch vom Mastdarme (Arn. Schmitz 1886) aus zu palpiren ist. Zuweilen fühlt man auch die Fluctuation oder findet schon Fisteln an der vorderen Bauchwand oder am Damme, welche zum kleinen Becken und dem Acetabulum hinführen. Die Prognose der Resection verschlechtert sich durch diese Beckeneiterung erheblich, immer aber bleibt die Resection der einzige Versuch zur Rettung des Lebens. Für den Eiterabfluss aus dem kleinen Becken muss nach der Resection entweder durch Erweiterung der Oeffnung im Acetabulum oder durch Incisionen in die vordere Bauchwand, eventuell mit Drainage, Sorge getragen werden.

Wirkliche Contraindicationen gegen die Resection werden durch den deutlichen Nachweis solcher Complicationen gegeben, welche an sich tödtlich sind und durch die Resection nicht gebessert werden können. Unter ihnen verdienen die *amyloide Degeneration der Unterleibsorgane* und die *allgemeine Tuberkulose*

besondere Beachtung. Von einer beginnenden amyloiden Degeneration kann man wohl noch erwarten, dass sie sich nach der Resection zurückbildet — cessante causa cessat effectus; fortgeschrittene amyloide Zustände aber sollten als absolute Contraindication gegen jeden Eingriff betrachtet werden. Wir können nichts mehr hoffen, wenn die Milz bereits beträchtlich vergrössert ist und die amyloide Darmschleimhaut unstillbare Diarrhöen veranlasst. Noch schlimmer steht es bei allgemeiner Miliartuberkulose; hier ist selbst im Beginne die Resection aussichtslos und sollte unterlassen werden. Freilich lässt sich die Diagnose der Anfangsstadien dieser mörderischen Krankheit selten mit Sicherheit stellen. Ein diffuser Bronchialkatarrh, eine Bronchitis capillaris von längerem Bestande, hohe Abendtemperaturen, welche durch den Befund am Gelenke nicht hinlänglich zu erklären sind, erwecken wohl den Verdacht einer beginnenden allgemeinen Tuberkulose, aber sie stellen die Diagnose nicht fest. So wird gleichwohl manche Resection unternommen, und der Operirte stirbt an allgemeiner Phthise, ehe es nur zur Ausheilung der Wunde kam.

Mit Uebergehung der älteren *statistischen* Nachrichten über den Erfolg der Resectio coxae (Fock, A. Eulenburg), welche nicht fehlerfrei waren und eine zu günstige Sterblichkeitsziffer aufweisen, sollen hier zunächst die Zahlen von Leisrink mitgetheilt werden. Derselbe zählt auf 176 Resectionen des Hüftgelenkes, welche wegen Coxitis ausgeführt wurden, 105 Todesfälle (63,6 %). Von den 105 Todten starben 24 = 22,8 % an accidentellen Wundkrankheiten, vorwiegend an Pyämie, Septikämie, Diphtheritis, 23 = 21,8 % an Erschöpfung, 12 = 11,5 % an Phthisis, 3 = 2,8 % an Durchfällen, 8 = 7,5 % an Amyloiddegeneration, 4 = 3,6 % an fortschreitender Caries. Wahrscheinlich ist die Ziffer der an Phthisis, d. h. an Tuberkulose Gestorbenen zu klein, und es werden manche der an „Erschöpfung" Gestorbenen an Tuberkulose zu Grund gegangen sein.

Eine neuere Statistik lieferte Jacobsen. Sie umfasst 250 Fälle mit 58,4 % Sterblichkeit. Da Jacobsen die Statistik Leisrink's mit benutzte, so ist vielleicht der Schluss nicht unberechtigt, dass man angefangen hat, in den letzten Jahren bessere Ergebnisse zu erzielen. Von Interesse ist der Versuch Jacobsen's, das Resultat der Resection mit dem der nichtoperativen Behandlung der eiterigen Coxitis in Vergleich zu bringen. Zu diesem Zwecke wurden aus den Kopenhagener Hospitälern 63 Fälle der letzteren Kategorie zusammengestellt, von welchen 26,98 % heilten und 73,2 % starben. Auch die Fälle von Hüftgelenkeiterung, welche nach den neueren Principien, mit Immobilisation, Gewichtsextension und antiseptischer Eröffnung der Abscesse behandelt wurden, zeigten keine geringere Sterblichkeit. So ist auch durch diese Statistik der hohe Werth der Resection bei Behandlung der Coxitis suppurativa klar erwiesen.

Ueber Methodik, Nachbehandlung und functionelle Leistung der Resectio coxae vgl. § 462—464.

§ 457. Die Contracturen des Hüftgelenkes und ihre Behandlung.

Von den Hüftgelenkscontracturen nehmen die *entzündlichen arthrogenen*, welche bereits in § 454 Erwähnung fanden, unser Interesse vorwiegend in Anspruch. Ausser ihnen sind noch solche durch *paraarticuläre Entzündungen* und Eiterungen zu nennen. Hierher gehören die Contracturen, welche durch Psoasabscesse (§ 450), Drüsenabscesse in der Schenkelbeuge, endlich durch paraarticuläre Entzündungen aller Art bedingt werden, mögen diese nun von den Schleimbeuteln, den Muskeln oder dem Bindegewebe in der Umgebung des Hüftgelenkes ausgehen. In den meisten Fällen werden diese Contracturen mit dem Erlöschen der paraarticulären Entzündung wieder verschwinden, und es kommt ihnen also

mehr eine diagnostische, als eine prognostische Bedeutung zu. Nur selten machen narbige Schrumpfungen im paraarticulären Gewebe die Contractur permanent.

Narbige Contracturen, in Folge ausgedehnter Zerstörung der Weichtheile, werden an der Hüfte kaum beobachtet. Eine Beugecontractur würde schon nicht zu Stande kommen können wegen der Eigenschwere des Beines, denn diese müsste durch den Narbenzug überwunden werden. Ebenso selten sind reine *myogene Contracturen*. Die Muskeln spielen zwar bei der Ausbildung mancher Hüftgelenkscontractur eine nicht unbedeutende Rolle, aber fast immer stehen sie unter dem Einflusse der primären Entzündungserscheinungen im Gelenke und seiner Umgebung. Auch *paralytische Contracturen* sieht man am Hüftgelenke sehr selten; höchstens eine leichte Beugestellung beider Hüften bei allgemeiner Lähmung der unteren Extremitäten. Es fehlt demnach das Seitenstück zu dem Pes equinus paralyticus (§ 519), nicht nur weil die „essentielle" Paralyse des kindlichen Alters die Muskeln des Hüftgelenkes ganz oder zum grösseren Theile intact lässt, sondern auch aus dem einfachen Grunde, weil die Schwere der Extremität die Stellung des Oberschenkels selbst corrigirt und ihn in ziemlich gestreckter Stellung erhält. *Congenitale Contracturen* endlich kommen am Hüftgelenke nicht zur Beobachtung, wenn man von der relativen Kürze der Beugemuskeln absieht, welche bei den meisten Neugeborenen nachzuweisen ist. Sie rührt von der permanent gebeugten Stellung des Hüftgelenkes während der letzten Fötalmonate her und corrigirt sich im extrauterinen Leben von selbst durch die Streckbewegungen, welche besonders bei dem Gehenlernen mehr und mehr geübt werden.

Bei den *Contracturen, welche durch Coxitis* entstehen, ist die prophylaktische Therapie, wie sie bei florider Coxitis geübt werden muss und schon § 454 beschrieben wurde, von der grössten Bedeutung. Die Höhe der Entzündung kann uns wohl bestimmen, die Correction langsam vorzunehmen oder auch um einige Wochen aufzuschieben; jedenfalls aber muss der Oberschenkel noch im Verlaufe der Entzündung diejenige Stellung erhalten, welche ihn später befähigt, dem Rumpfe als Stütze zu dienen, also eine gestreckte oder etwas gebeugte. Ein Versäumniss in dieser Beziehung rächt sich am Hüftgelenke noch viel empfindlicher, als am Kniegelenke. Dort gelingt es, durch die brüske Streckung in der Narkose auch festere fibröse Contracturen mit manueller Kraft noch zu überwinden (§ 481); an dem Hüftgelenke aber liegen die Angriffspunkte für die manuelle Streckung so schlecht, dass das Verfahren bei einigermassen festen Contracturen nur mangelhafte Erfolge ergibt (§ 454). Mit der Wirkung von Maschinen steht es nicht besser, weil auch sie in der anatomischen Form des Beckens die gleiche Schwierigkeit zu überwinden haben. Den Widerstand gespannter oder im Wachsthum zurückgebliebener Muskeln könnte man freilich durch *Tenotomie*, z. B. des M. tensor fasciae latae, des M. sartorius u. s. w., beseitigen, aber es blieben immer noch die articulären und paraarticulären Narbenstränge zu überwinden.

Bei hochgradiger Contractur des Hüftgelenkes beobachtet man gewöhnlich eine *consecutive Contractur im Knie*. Die Flexion in der Hüfte führt durch die Kürze der M. M. biceps, semimembranosus und semitendinosus auch zu einer Beugestellung im Knie, welche der Kranke um so williger einnimmt, als sonst der Unterschenkel in die Luft hineinragen und jeder Unterlage beim Liegen entbehren würde. Während die Flexion im Hüftgelenke definitiv wird, bleiben die genannten Muskeln durch die dauernde Annäherung ihrer Insertionspunkte im Wachsthume zurück und machen so die secundäre Contractur des Kniegelenkes ebenfalls zu einer definitiven. Gelingt die Correction der Hüftcontractur, so gewinnt hierdurch auch das Kniegelenk schon eine mehr gestreckte Stellung; es kann aber auch nothwendig werden, dass man die verkürzten Muskeln in der Narkose besonders dehnt, also das Verfahren der manuellen Streckung gleichzeitig

an Hüft- und Kniegelenk anwendet. Diese secundären Kniecontracturen verdienen in der Therapie der Coxitis eine eingehende Berücksichtigung.

Ueber die operative Behandlung sehr fester Contracturen und der Ankylosen des Hüftgelenkes vgl. § 465.

§ 458. Die congenitale Luxation des Hüftgelenkes.

Fast alle anatomischen Untersuchungen, welche bisher über congenitale Luxation angestellt wurden, beziehen sich auf das Hüftgelenk; dies beweist die relative Häufigkeit der angeborenen Luxation gerade dieses Gelenkes. In der Regel handelt es sich um eine Luxatio iliaca (§ 434); doch wurde in vereinzelten Fällen auch eine Luxatio suprapubica (Tillmanns) beobachtet. Die Untersuchung an Präparaten lehrt Folgendes: An Stelle der Pfanne findet man nur eine seichte Grube, welche der knorpeligen Verschmelzung des Os ilei, Os ischii und Os pubis entspricht. Dagegen liegt an der hinteren, äusseren Fläche des Os ilei ein flaches Acetabulum, welches den ebenfalls flachen Kopf des Femur unvollkommen umfasst. Ein ander Mal fehlt auch dieser Versuch einer Gelenkbildung, und der stark abgeplattete Femurkopf steht frei auf der Aussenfläche des Os ilei. In diesem Falle, und es ist der überwiegend häufigste, fehlen dann auch Difformitäten des Beckens nicht, welche aber wohl als Folgezustände der bestehenden Luxation aufgefasst werden müssen. Die unteren Abschnitte der Extremität sind dagegen meist gut und normal entwickelt. Wenn freilich neben einer Anenkephalie, einer grossen Enkephalocele, einer Spina bifida noch die congenitale Luxation der Hüfte vorliegt, dann kann man auch angeborene Contracturen des Kniegelenkes und des Fusses beobachten (Cruveilhier). Diese sind aber keineswegs die Folgezustände der Luxation, sie werden vielmehr von der Störung des Centralnervenapparates beherrscht. Der bewegungs- und empfindungslose Fötus ist eben allen Einflüssen hülflos überlassen, welche während seiner Entwickelung auf die perverse Stellung der Extremitätenabschnitte hinarbeiten.

Für die congenitalen Luxationen liegen zwei Möglichkeiten vor. Entweder fand die Bildung der Gelenkspalte an einer abnormen Stelle oder unter abnormen Verhältnissen statt, so dass der Femurkopf, von dem ersten Momente der Existenz eines Gelenkes an, schon nicht mit dem Acetabulum, sondern mit einem anderen Theile des Beckens in Berührung stand; oder aber die Spaltbildung erfolgte in normaler Weise, und der Kopf wurde später durch irgend welche Kräfte von dem Acetabulum verdrängt. Der ersten Möglichkeit trägt die Ansicht Döllinger's Rechnung, welcher ein zu frühzeitiges Verschmelzen der drei Beckenknochen im Acetabulum beschuldigte. Der Scharfsinn der meisten Beobachter aber hat sich abgemüht, dislocirende Kräfte aufzufinden, weil man nun einmal der Vorstellung Raum gab, es müsse die congenitale Luxation in ähnlicher Weise wie die traumatische oder die entzündliche zu Stande kommen. So nahm man an, dass congenitale Erkrankung der Centralnervenapparate zu Störungen im Gleichgewichte der Muskelgruppen führen könnten; die überwiegende Muskelgruppe entferne dann schon in den frühesten Zeiten der Entwickelung das Gelenkende aus der Pfanne (J. Guérin). Es ist nicht zu leugnen, dass Paresen einzelner Muskelgruppen ziemlich früh, oft schon zu Ende des ersten oder zu Anfang des zweiten Lebensjahres, d. h. zu der Zeit existiren, in welcher die congenitalen Luxationen zuerst zur ärztlichen Kenntniss gelangen (§ 459). Aber diese Paresen entstehen offenbar secundär und zwar erst nach der Geburt; denn einerseits fehlt bei den meisten Kindern mit Luxatio congenita jede Spur einer intrauterinen Erkrankung centraler Nervenapparate, auf welche die primäre Muskelparese zurückzuführen wäre, anderseits lässt sich eine secundäre Parese der einen oder anderen Muskelgruppe

sehr einfach erklären. Sobald nämlich das Kind das luxirte Gelenk in einer bestimmten Richtung gebrauchen will, wird es die eine Muskelgruppe zur Correction der Stellung mehr anstrengen, als die andere, deren Contractionen die pathologische Stellung nur noch steigern würden. Die letztere wird alsdann in ihrer Entwickelung zurückbleiben. Auch Verneuil ist der Meinung, dass die Muskelparese der Luxation erst folge, basirt aber hierauf eine Theorie, welche kaum haltbar erscheint, obwohl sich ihr neuerdings Dally angeschlossen hat. Nach ihr sind die sog. congenitalen Luxationen gar nicht congenital, sie entstehen vielmehr erst nach der Geburt durch die paretische Insufficienz einzelner Muskelgruppen, sie sind erworbene Störungen von myopathischem Charakter. Der pathologisch-anatomische Befund widerspricht dieser Ansicht, er deutet mit Bestimmtheit hin auf die Entstehung in frühen fötalen Perioden, und zwar auf eine Hemmungsbildung.

Auf Grund eines von ihm untersuchten Präparates erklärt Tillmanns die Entstehung der Luxatio congenita aus einer abnorm starken Entwickelung des Lig. teres, welches den Kopf aus der Pfanne herausdränge. Eine andere Ansicht behauptet, der congenitalen Luxation ginge ein Hydarthros voraus, welcher zu einer Auflockerung der Bänder und endlich zum Auseinanderweichen der Gelenkflächen führe. Dieser Behauptung stehen die Thatsachen gegenüber, dass noch nie ein intrauteriner Hydarthros beobachtet wurde und man an keinem Präparate von congenitaler Luxation die Zeichen einer Entzündung, einer Synovitis serosa, hat auffinden können. Ebensowenig wie durch Entzündung entstehen die congenitalen Luxationen durch ein Trauma. Wohl ist ausgesprochen worden, es könne inter partum durch die Contractionen des Uterus, durch die Hand der Hebamme oder des Geburtshelfers oder endlich durch die geburtshülflichen Instrumente der Kopf aus der Pfanne gedrängt werden. Das ist aber schon deshalb sehr unwahrscheinlich, weil eine Luxation in dieser Lebensperiode wegen der Elasticität der Bänder nicht einmal an der Leiche hergestellt werden kann.

Dupuytren betrachtete das doppelseitige Vorkommen der Luxation als die Regel, während Boyer unter 29 Fällen nur 13, Pravaz (1881) unter 107 nur 51 doppelseitige fand. Bei Knaben ist die angeborene Hüftluxation viel seltener als bei Mädchen; nach Boyer waren unter 32 Fällen 11 Knaben und 21 Mädchen, nach Pravaz unter 107 Fällen 11 Knaben und 96 Mädchen. Eine neuere Statistik von Adams (1885) umfasst 60 Fälle, 47 bei weiblichen, 13 bei männlichen Individuen; 19 mal war die Luxation doppelseitig, 41 mal einseitig und betraf dann 15 mal das rechte, 26 mal das linke Hüftgelenk. Unter 45 Fällen, in welchen sich Angaben über die Art der Geburt vorfanden, waren 7 Steissgeburten.

§ 459. Die Diagnose und Behandlung der angeborenen Luxation des Hüftgelenkes.

Was an der angeborenen Hüftgelenkluxation zuerst und am meisten auffällt, ist der *eigenthümliche Gang der Kranken.* Er ist so charakteristisch, dass, wer ihn einmal gesehen hat, in einem zweiten Falle sofort aus seiner Beobachtung die richtige Diagnose stellen wird. Bei doppelseitiger Luxation, welche sehr häufig vorkommt, schwanken die Kinder von einer Seite zur anderen; man könnte ihren Gang mit dem Watscheln der Enten vergleichen. Becken und Wirbelsäule machen bei jedem Schritte abwechselnd sehr bedeutende laterale Bewegungen, deren Ursachen wir noch kennen lernen werden, und die Lendenwirbelsäule ist beim Gehen stark nach vorn gebogen, so dass der Unterleib vorgedrängt und die sonderbare Körperhaltung beim Gehen noch um eine weitere Eigenthümlichkeit vermehrt wird. Diese nicht *unerhebliche Lordose,* welche in horizontaler Lage vollständig ver-

schwindet, bringt den Schwerpunkt des Rumpfes nach hinten über die beiden Schenkelköpfe, so dass die Beine nun den Rumpf tragen können. *Ein sehr schwankender Gang, welcher aus früher Jugend datirt und sich ohne Entzündung entwickelt hat, muss immer den Verdacht erwecken, dass eine congenitale Luxation der Hüfte vorliegt.* Die weitere Prüfung der einzelnen objectiven Symptome wird dann die Diagnose sicher stellen.

Bei sorgfältiger Inspection der Hüftgelenksgegend von hinten her erkennt man die congenitale Luxation an einer charakteristischen Hervorwölbung, welche bei doppelseitiger Luxation auf beiden Seiten unterhalb der Crista ossis ilei sichtbar ist, bei einseitiger Luxation aber um so deutlicher hervortritt, als sie auf der gesunden Seite fehlt. Die Betastung lehrt, dass diese Wölbung durch den Kopf und den Trochanter major gebildet wird, welch letzterer an normaler Stelle fehlt. Ein Vergleich von Fig. 303 a mit Fig. 303 b wird über diese Differenzen die

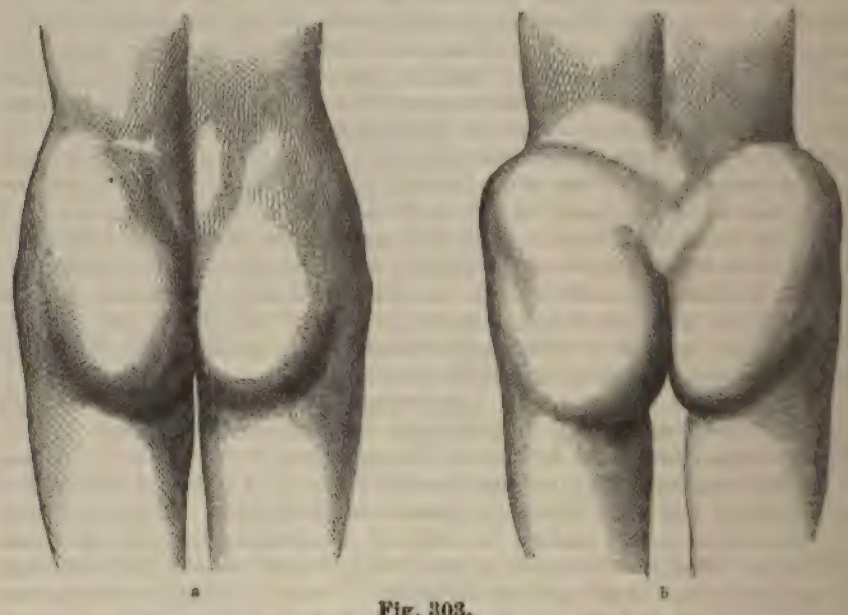

Fig. 303.
Die Ansicht der Hüftgegend von hinten bei normalem Verhalten (a) und bei doppelter Luxatio congenita (b). Nach Dupuytren.

beste Belehrung geben; Fig. 303 a zeigt die normalen Contouren, Fig. 303 b, nach einer Copie der Zeichnung von Dupuytren, die anormalen bei Luxatio congenita. Es fällt ferner die Abflachung der Glutäalgegend auf. Sie erklärt sich sowohl durch das Fehlen des convexen Kopfes hinter den Muskeln, als auch durch die Atrophie der Muskeln selbst, welche unter diesen pathologischen Verhältnissen als die Strecker des Gelenkes beim Gehen nur wenig in Anspruch genommen werden, während die Beuger für das aufrechte Gehen ein Plus von Arbeit zu leisten haben.

Die Sitzdarmbeinlinie von Roser-Nélaton (RN, Fig. 299 a, § 446), deren Werth wir für die Diagnose der traumatischen Hüftluxationen nach hinten § 434 kennen gelernt haben, liefert auch hier ein exactes Mass für die Verschiebung des Trochanter am Becken; denn fast ausnahmslos steht bei Luxatio congenita der Kopf auf der hinteren Fläche des Os ilei, also zwischen der normalen Stelle

der Pfanne und der Crista ossis ilei. Die Entfernung des Trochanter major von der Roser-Nélaton'schen Linie wechselt, je nachdem das Kind steht, oder liegt. Untersucht man bei aufrechter Stellung, so steht der Trochanter 2—5 Cm. oberhalb der Sitzdarmbeinlinie; es drückt eben die Körperschwere das Becken nach unten, der Schenkelkopf aber rückt weiter nach oben, als er bei horizontaler Lage zu stehen pflegt. Diese Verschiebbarkeit, welche übrigens in den einzelnen Fällen sehr verschieden ausgeprägt ist und auch bei doppelseitiger Luxation nicht einmal auf beiden Seiten gleich gefunden wird, ist insofern ein wichtiges Symptom, als sie mit Bestimmtheit die entzündliche und die traumatische Luxation ausschliessen lässt.

Der eigenthümliche Gang, die charakteristischen Contouren des Beckens, der Hochstand des Trochanter major und endlich die Verschiebbarkeit des Femurkopfes nach oben oder unten — diese vier Symptome sind vollkommen im Stande, den Praktiker vor den falschen Diagnosen zu schützen, welche entweder eine abgelaufene Coxitis mit Luxation, oder eine einfache „Schwäche" der Hüfte annehmen. Hierzu kommt die Anamnese der Eltern, welche von Schmerzen, Schwellung, Fieber, kurz, von den Symptomen einer vorausgegangenen Entzündung nichts berichtet. Freilich darf man sich in der Annahme einer congenitalen Störung nicht dadurch irre leiten lassen, dass die Eltern die Krankheit fast immer erst vom Ende des ersten Lebensjahres an datiren, d. h. von der Zeit an, in welcher die Kinder zu gehen beginnen und den Eltern der mangelhafte Gang und die Difformität von Becken und Wirbelsäule auffiel.

Die *Prognose* der angeborenen Hüftluxation ist nicht günstig. Eine vollständige Heilung gibt es nicht; man kann nur versuchen, der Verschlimmerung des Leidens entgegenzutreten. Ohne Behandlung rücken nämlich die Femurköpfe durch die Last des Rumpfgewichtes immer weiter nach oben zur Crista ilei, und alle Erscheinungen, besonders auch die entstellende Lordose der Lendenwirbelsäule, nehmen im Verlaufe des Wachsthumes zu. Auch leidet die Entwickelung des Beckens und, da die Krankheit fast nur Mädchen betrifft, so kann durch Verengerung des Beckenausganges (Cruveilhier) eine spätere Entbindung sehr schwierig werden.

Unsere therapeutische Aufgabe besteht bei der Luxatio congenita femoris darin, womöglich eine Nearthrose zu Stande kommen zu lassen. Dies kann nur dadurch erreicht werden, dass wir den Kopf des Femur einem bestimmten Punkte des Beckens dauernd gegenüber stellen und durch seine Bewegungen das Periost des Beckens zur Neubildung eines Acetabulum zwingen. Es wäre gewiss richtig, zu dieser neuen Pfanne die normale Stelle derselben zu wählen; da es aber ausserordentlich schwierig ist, den Schenkelkopf gewaltsam bis zu diesem Punkte herab zu ziehen und noch schwieriger, ihn durch permanente Extension in dieser Stellung dauernd zu erhalten, so muss man sich eben mit dem abnormen Standpunkte des Kopfes begnügen. C. Hueter hat zu dem Zwecke eine Gehmaschine construirt, welche Unter- und Oberschenkel mit Gurten umfasst und durch einen Beckengürtel und Achselkrücken am Rumpfe befestigt. Dem Knie- und Hüftgelenke entsprechend sind zwischen die feinen, aber sehr soliden Stahlschienen Charnierverbindungen eingefügt, welche in beiden Gelenken die für den normalen Gang nothwendigen Streckungen und Beugungen gestatten. Jede Schiene ist, dem Wachsthume der einzelnen Körperabschnitte entsprechend, zum Verlängern eingerichtet. Der Apparat soll zunächst die Muskeln in ihrer schweren Arbeit, den Femurkopf bei dem Gehen zu fixiren, etwas unterstützen, und in der That zeigt sich unmittelbar nach dem Anlegen des Stützapparates eine erhebliche, auch für den Laien erkennbare Verbesserung im Gange; besonders werden die schwankenden seitlichen Bewegungen der Wirbelsäule und die lordotische Verkrümmung ihres

Lendenabschnittes viel geringer. Das Tragen des Apparates kann aber auch eine Nearthrose am Os ilei zur Ausbildung bringen und so den Zustand wesentlich und dauernd bessern. In einigen Fällen fand C. Hueter nach Monaten die Verschiebbarkeit des Femur auf dem Dorsum ossis ilei sehr viel geringer geworden, und nach einem Jahre war sie gänzlich verschwunden. Einen recht zweckmässigen Stützapparat für doppelseitige congenitale Hüftgelenksluxation hat Kraussold in neuerer Zeit angegeben. An einem genau nach Gypsabguss gearbeiteten Beckengurt sind zwei halbmondförmige Pelotten angebracht, welche dem Abgusse der Trochanterspitzen entsprechen. Diese Pelotten werden, während die beiden Oberschenkel extendirt sind, durch schräg von hinten-oben nach vorn-unten gerichtete Schrauben gegen die Trochanterspitzen angedrängt und geben bei dem Gehen zwei fixe Punkte ab, gegen welche sich die Oberschenkel stützen. Die Verschiebung des Beckengurtes, der, wenn er genau nach dem Gypsmodelle gearbeitet ist, an sich schon gut und fest sitzt, wird ausserdem durch eine von der Kreuzbeinplatte des Gurtes nach oben ziehende Stahlstange verhindert, welche in zwei seitliche Armstützen ausläuft. Aehnliche Apparate sind früher schon von Dupuytren, G. Heine, Langgaard construirt und versucht worden; auch hat man die oben (Fig. 302, § 454) beschriebene Taylor'sche Stützmaschine vielfach angewendet, kann sie aber nicht wohl Jahre lang tragen lassen, ohne die Bewegungen des Kniegelenkes und die Entwickelung der ganzen Extremität zu stören. Für hartnäckige Fälle hat C. Hueter vorgeschlagen, den Kopf und das Os ilei frei zu legen und durch periostale Lappen, welche zu vernähen wären, in feste Verbindung zu bringen, ein Verfahren, welches jedenfalls den abnormen, anatomischen Verhältnissen weit eher entspricht, als die von Margary in neuerer Zeit empfohlene und geübte Resection des Schenkelkopfes.

Französische Orthopäden (Pravaz, Guérin) haben die Kinder für Monate und Jahre in ein Streckbett gelegt und behaupteten, normale Verhältnisse erzielt zu haben; aber die Erfolge als eine wohl gelungene Reposition der Luxation zu bezeichnen, dürfte immerhin etwas kühn erscheinen. Die Qualen, welche die Kinder bei einem langen Krankenlager dieser Art ertragen, können in keinem Verhältnisse stehen zu den Erfolgen des Verfahrens. Die Kinder werden durch eine solche Behandlung in ihrer gesammten körperlichen Entwickelung und auch in der Ausbildung ihrer Hüftmuskeln mindestens ebenso viel geschädigt, als ihnen die Stellungsverbesserung der Oberschenkelköpfe Nutzen bringt.

§ 460. Die entzündlichen und spontanen Luxationen des Hüftgelenkes und ihre Behandlung.

Die Entstehung der entzündlichen Luxation durch Coxitis wurde schon § 448 erwähnt. Es handelt sich hier in der Regel um eine sog. Destructionsluxation. Die Kapsel ist durch Granulationen gelockert oder zerstört, der Pfannenrand durch den gleichen Process defect geworden. Dann genügt eine sehr geringe Gewalt, oft schon eine Drehung des schwer erkrankten Kindes im Bette, um die Luxation zu vollenden.

Eine andere, seltenere Form der entzündlichen Luxation entsteht zuweilen im Gefolge rasch auftretender fibrinös-eiteriger Ergüsse. Das sind die Luxationen, welche während des Typhus, der Scarlatina und anderer acuter Infectionskrankheiten beobachtet werden, wenn diese sich mit Coxitis compliciren. Güterbock hat einige Fälle dieser Art zusammengestellt und weist auf ihr relativ seltenes Vorkommen im Verhältnisse zu der grossen Zahl der Typhen hin. Er nimmt mit Roser eine Distentionsluxation an, d. h. ein Auseinanderdrängen der Kapsel, aus welcher dann der gelockerte Kopf durch eine minimale Bewegung herausschlüpft.

Gewiss gibt es Fälle dieser Art, aber ebenso gewiss auch solche, in welchen man die eiterige Zerstörung der Kapsel, also eine Destructionsluxation annehmen muss. Zuweilen sind die grossen Abscesse deutlich fühlbar und durch Punction nachzuweisen.

Sehr merkwürdig sind Spontanluxationen, welche ohne jegliche Entzündung nur dadurch zu entstehen scheinen, dass lange Zeit hindurch eine Lage des Beines eingehalten wurde, welche die Verrenkung begünstigte. v. Pitha hat 8 mal diese seltene Beobachtung gemacht. In einem Falle von spontaner Luxatio iliaca bei einem Kinde, welches an Osteomyelitis acuta der Tibia litt und deshalb das Bein wochenlang unverrückt in Beugung, Adduction und Einwärtsrollung gestellt hatte, wies die Section eine durchaus intacte Kapsel nach; der Gelenkkopf war etwas verkleinert, abgeplattet und lag dem Darmbeine auf, während der kleine Trochanter in der Pfanne stand.

Die entzündliche wie die spontane Luxation des Schenkelkopfes ist in der Regel eine Luxatio ischiadica oder iliaca und zeigt, was die Stellung des Oberschenkels und des Kopfes betrifft, alle Symptome der gleichnamigen traumatischen Luxationen. Der Oberschenkel steht in mässiger oder mittlerer Beugung, ist adducirt und nach innen rotirt. Die Spitze des stark hervortretenden Trochanter major steht um 1—4 Cm. oberhalb der Sitzdarmbeinlinie (RN, Fig. 299a, § 446), und um eben soviel erscheint der Oberschenkel gegen den der gesunden Seite verkürzt (§ 434). Den Kopf fühlt man in seiner fehlerhaften Stellung in der Tiefe als kugelige Prominenz, wenn er nicht von allzu dicken Schichten entzündlich infiltrirten Gewebes bedeckt ist. Ueber die Differentialdiagnose mit ähnlichen Zuständen, der Erweiterung der Pfanne nach oben und der entzündlichen Trennung der Epiphyse vgl. § 448, Schluss.

Eine jede entzündliche Luxation, welche sich bei Coxitis granulosa entwickelt, drängt auf die an sich schon indicirte *Resection des Gelenkes* nur noch bestimmter hin. Dies gilt sowohl für die Fälle, in welchen der Gelenkkopf im Stadium der Eiterung die zerstörte Pfanne verliess, als für die, welche noch vor der Eiterung beobachtet werden und nur durch eine granulirende Erweichung der Kapsel und der Haftbänder zu erklären sind. Luxationen letzterer Art haben zwar Stromeyer, Roser, Wernher, Schuh, O. Weber, v. Pitha nach dem Beispiele Bonnet's reponirt wie eine traumatische Luxatio iliaca; R. v. Volkmann hat indessen wohl Recht, wenn er behauptet, dass hierbei eine irrthümliche Diagnose nicht ausgeschlossen sei. Vielleicht handelte es sich nur um eine Wanderung der Pfanne, oder um eine entzündliche Epiphysenlösung, denn die entzündliche Luxation ohne Eiterung ist ausserordentlich selten. Die Reposition des Gelenkkopfes hat bei Coxitis granulosa übrigens nicht den geringsten Nutzen, sie muss sogar bedenklich erscheinen, weil die Granulationen zerrissen werden und der Druck im Gelenke durch den reponirten Kopf wieder erheblich steigt. Auf der anderen Seite kommt der Gelenkkopf in seiner Luxationsstellung dem Resectionsmesser so zu sagen entgegen, und die Resection beseitigt mit einem Schlage die fehlerhafte Stellung und eröffnet das eiternde Gelenk der directen chirurgischen Behandlung.

Viel eher eignen sich zur *Reposition* die Fälle von Luxation, welche zuweilen während des Typhus und anderer Infectionskrankheiten auftreten. Hier ist es nicht nothwendig, zum Resectionsmesser zu greifen, denn wir wissen, dass den typhösen Gelenkeiterungen, ebenso wie den pyämischen und septikämischen, keineswegs die schwere Bedeutung zukommt, wie den durch andere Ursachen bedingten. Bei der typhösen Luxation reponire man den Schenkelkopf, der Gelenkabscess resorbirt sich in der Regel von selbst. Von der erfolgreichen Reposition typhöser Luxationen sind mehrere Fälle in der Literatur bekannt geworden; auch C. Hueter hat zwei aufzuweisen. Nach der Reposition muss die Lage des Kopfes in der

Pfanne durch einen genau angelegten Gypsverband gesichert werden (§ 442), weil der Kopf anfangs immer noch Neigung zeigt, aus der Pfanne wieder herauszuschlüpfen.

§ 461. Die Geschwülste und Lymphdrüsenschwellungen der Hüftgegend und der oberen Hälfte des Oberschenkels.

Cutane und subcutane Geschwülste, Capillarangiome, Atherome, Fibrome, Lipome, sind an der Haut der Hüftgegend und des Oberschenkels relativ selten. *Tief gelegene Lipome* kommen unter dem M. glutaeus max. vor; sie gehören dem paramusculären Fettgewebe an und erstrecken sich zuweilen durch die Incisura ischiadica hindurch in das kleine Becken (§ 363, Schluss). Es macht keine Schwierigkeit, bei der Exstirpation diesen inneren Geschwulstabschnitt herauszuziehen, denn die Verbindungen solcher Lipome mit der Umgebung sind meist sehr locker.

Die Lymphdrüsen der Schenkelbeuge nehmen an Geschwulstbildungen den gleichen Antheil, wie die Lymphdrüsen der seitlichen Halsgegend. Von den äusseren Genitalien und von der ganzen unteren Extremität her sammeln sich die Lymphgefässe in den Lymphdrüsen dieser Gegend. Am häufigsten ist die *septische Lymphadenitis,* früher auch als „rheumatischer" Bubo bezeichnet, deren kurze Erwähnung hier genügen mag, während im Uebrigen der Allg. Thl. (Cap. 8) zu vergleichen ist. Nächstdem finden sich häufig die *syphilitischen Schwellungen,* sowohl die, welche den weichen Schanker begleiten, als die im Bilde der secundären Syphilis auftretenden. Die alte Bezeichnung dieser Schwellungen als *Bubonen* wurde schon § 286 erwähnt, wo auch deren Behandlung Berücksichtigung fand. *Tuberkulöse Lymphadenitis* und die geschwulstartigen, grossen Paquete käsiger Lymphdrüsen, welche man wohl auch als *tuberkulöse Lymphome* bezeichnet, werden in der Inguinalgegend selten beobachtet. Ihr Verlauf unterscheidet sich übrigens in nichts von den gleichen Lymphdrüsengeschwülsten der seitlichen Halsgegend (§§ 168 u. 175). Bei granulirender Entzündung des Hüft- und Kniegelenkes, seltener des Fussgelenkes, treten diese scrophulösen Drüsenanschwellungen als secundäre Herde auf. Gehen sie nach Entfernung des primären Krankheitsherdes, sei es durch Resection, sei es durch Amputation, nicht zurück, so müssen die Drüsen exstirpirt werden. Verwachsungen mit den grossen Gefässen, der A. und V. femoralis, sind hier seltener, als am Halse die Verlöthung mit der Carotis und V. jugularis comm. Die Gefahr der Verletzung der Vena femoralis und ihre seitliche oder circuläre Unterbindung vgl. in § 443.

Leukämische Lymphome in der Schenkelbeuge charakterisiren sich durch dieselben Erscheinungen, welche die der seitlichen Halsgegend zeigen. *Sarkomatöse Lymphome* sind sehr selten und werden vereinzelt als Metastasen beobachtet bei Sarkomen der Oberschenkelmuskeln, des unteren Femurendes (§ 489), des Hodens (§ 355) und des Uterus. *Carcinomatöse Lymphome* folgen als Secundärgeschwülste dem Carcinom des Penis (§ 288), des Scrotum (§ 355), der Vulva und den seltenen Epithelialcarcinomen des Unterschenkels (§ 535).

Nélaton und Sappey beobachteten *Lymphangiome* der vorderen Inguinalgegend, welche bis zu Faustgrösse anwuchsen; auch sind *Varicen der Vena saphena* und *cavernöse Angiome* in der Gegend dieser Vene gesehen worden. Bei allen Geschwülsten der Lymphdrüsen, der Lymph- und Blutgefässe ist, soweit sie in der Nähe des Annulus cruralis liegen, auf die Möglichkeit ihrer Verwechselung mit einem Schenkelbruche (§ 277) zu achten.

An keiner anderen Stelle des Körpers treten *Sarkome der Muskeln* so häufig auf, als an der oberen Hälfte des Oberschenkels. Die Adductoren, besonders der

M. pectineus, der M. gracilis und der M. adductor brevis sind der gewöhnliche Ausgangspunkt; doch kommen auch Sarkome des M. vastus int. und ext. vor. Die Krankheit beginnt am häufigsten zwischen dem 30.—50. Lebensjahre und findet sich mehr bei Frauen als bei Männern. Die Geschwulst wächst schnell und durchwuchert sehr bald die Fascia lata, so dass ihr oberflächlichster Theil in das Unterhautbindegewebe vordringt. Man hat daher diese Tumoren, welche Kopfgrösse und mehr erreichen können, früher irrthümlich als *Sarkome*, oder, wenn sie eine feste, mehr fibröse Beschaffenheit zeigten, als *Fibrosarkome der Fascia lata* bezeichnet. Die Exstirpation, bei der die Nachbarschaft der grossen Gefässe sehr hinderlich sein kann, ist immer recht blutig, da zahlreiche Muskeläste, besonders der A. obturatoria und der A. profunda femoris, verletzt werden; auch ist die erste Wundsecretion bei den zahlreichen durchtrennten Lymphgefässen sehr reichlich. Fast regelmässig entwickelt sich nach Heilung der Wunde ein *Recidiv* in der Narbe oder in ihrer Umgebung, seltener in den Lymphdrüsen der Schenkelbeuge. Diese Recidive verwachsen der Art mit den grossen Schenkelgefässen, mit dem Ligam. Pouparti und dem benachbarten Peritoneum, dass sie schliesslich nicht mehr exstirpirt werden können. Der Tod tritt entweder durch Verjauchung der Geschwulst ein, durch Verblutung aus den zerstörten Schenkelgefässen, oder aber durch Lungenmetastasen.

Die Aneurysmen der A. femoralis und der A. profunda femoris entstehen fast sämmtlich durch Verletzungen, besonders durch Stich- und Schusswunden, seltener durch Endarteriitis (vgl. über das umgekehrte Verhältniss an der A. poplitea § 489). Obgleich die Symptome, auf welche im Allg. Thl. (§ 56) hingewiesen wurde, deutlich genug an dieser Stelle zu erkennen sind, so kommen doch immer wieder Fälle vor, in welchen Aerzte nach oberflächlicher Untersuchung die Schwellung für einen Abscess halten und mit dem Scalpell in das Aneurysma einstechen. Die Blutwelle, welche aus der Wunde hervorstürzt, klärt dann mit einem Male die Diagnose auf. Folgt nicht sofort die Continuitätsunterbindung oberhalb des Aneurysmas, so verbluten die Kranken als Opfer des Irrthumes, welchen der Arzt zu verantworten hat. In Betreff der Behandlung der Aneurysmen der A. femoralis ist der Allg. Thl. (Cap. 25) und § 443 zu vergleichen.

Primäre Sarkome des Femurschaftes sind an der oberen Hälfte sehr viel seltener, als an der unteren, wo sie in § 489 genauer beschrieben werden sollen. Häufiger kommen *secundäre* zur Entwickelung, wenn das untere Femurende primär befallen wurde. Die einzige Möglichkeit ihrer Entfernung ist in der Exarticulatio femoris (§ 466) gegeben, und auch sie schwindet nicht selten bei dem riesenhaften Wachsthume der Geschwülste.

In einzelnen Fällen wurden *Echinokokkengeschwülste*, und zwar sowohl in den Weichtheilen des Oberschenkels, besonders in der Gegend der Adductoren (König), als auch in der Markhöhle des Femur (Reczey) beobachtet.

§ 462. Die Resectio coxae. Der vordere Schrägschnitt. (Lücke, Schede, Hueter.)

Ueber die *Indicationen* zur Resectio coxae sind die §§ 441 und 455 zu vergleichen. Was die Geschichte der Operation betrifft, so stellte Gurlt fest, dass ein deutscher Chirurg, Schmalz, 1816 die Operation zu unternehmen beabsichtigte. Er legte bei einem 6jährigen, an Coxitis erkrankten Kinde durch einen über den Trochanter ziehenden Längsschnitt das Hüftgelenk blos, fand aber den Schenkelkopf in der Epiphysenlinie schon gelöst und zog ihn heraus. Der Knabe genas. Es ist dies unbestritten der erste Fall, in welchem am Lebenden die Resectio coxae versucht worden ist. Ausgeführt wurde sie zuerst von dem

englischen Chirurgen Anthony White, 1821. Oppenheim unternahm 1829, im türkisch-russischen Kriege, die erste kriegschirurgische Resectio coxae, die zweite Seutin, 1832 bei der Belagerung von Antwerpen. Die Zahl der kriegschirurgischen Resectionen des Hüftgelenkes ist inzwischen schon auf 130 (mit 89,92 % Sterblichkeit) gestiegen.

Unter den verschiedenen Schnittführungen, welche zur Bloslegung des Gelenkes angegeben sind, stellen wir den *vorderen Schrägschnitt* an die Spitze, wie er zuerst von Lücke und M. Schede angegeben und von C. Hueter etwas modificirt worden ist.

Man bestimmt die Spina ant. sup. ossis ilei und die Spitze des Trochanter major, halbirt die zwischen beiden Punkten gezogene Linie und sticht die Messerspitze an dem Mittelpunkte dieser Linie, die Schneide nach unten und etwas nach innen gerichtet, ein. Der Schnitt wird nun *parallel dem Aussenrande des M. sartorius* (sa, Fig. 304), jedoch etwas nach aussen von ihm, bei Kindern 6—8 Cm., bei Erwachsenen je nach der Entwickelung der Musculatur 10—15 Cm. lang nach abwärts geführt. Er fällt in das Muskelinterstitium zwischen M. sartorius einer-, M. tensor fasciae latae und M. glutaeus med. anderseits und trifft auf die Fasern des M. vastus ext., welche an der vorderen Fläche des Trochanter major und der Basis des Schenkelhalses entspringen. Diese Fasern müssen mit dem Messer oder mit dem Elevatorium abgelöst werden; es sind das die einzigen Muskelfasern, welche bei der Operation in den Schnitt fallen. Messer und Elevatorium dringen nun auf der Vorderfläche des Trochanter major und des Schenkelhalses nach innen vor. Am unteren Rande des Schenkelhalses muss man der stumpfen Ablösung des Bindegewebes mit dem Elevatorium den Vorzug geben, damit die A. circumflexa ant. nicht durchschnitten werde. Nachdem die Kapsel des Hüftgelenkes geöffnet ist, trennt man sie mit dem geknöpften Messer nach oben und unten so weit als möglich und kann dann innerhalb der Kapsel den Schenkelhals mit dem Zeigefinger oben und unten umgreifen. Die Stichsäge wird an den oberen Rand des Schenkelhalses eingesetzt und durchtrennt ihn in einer Linie (ll), welche noch etwas schräger verläuft, als der Hautschnitt. Bei mehr senkrechter Führung des Sägeschnittes würde sich die Säge in den Schenkelschaft, bei mehr horizontaler aber in den Schenkelkopf verirren. Jetzt führt man einige kurze, kräftige Schnitte auf den Pfannenrand und durchtrennt den Limbus cartilagineus, damit die Ventilwirkung aufhört, welche den Kopf in der Pfanne festhält. Die Schnitte sind eigentlich nur bei der Leichenübung nothwendig, denn am Lebenden ist der Limbus cartilagineus durch die granulirende Entzündung in der Regel gelockert oder zerstört. Nun wird das abgesägte Stück mit der Resectionszange (Allg. Thl.

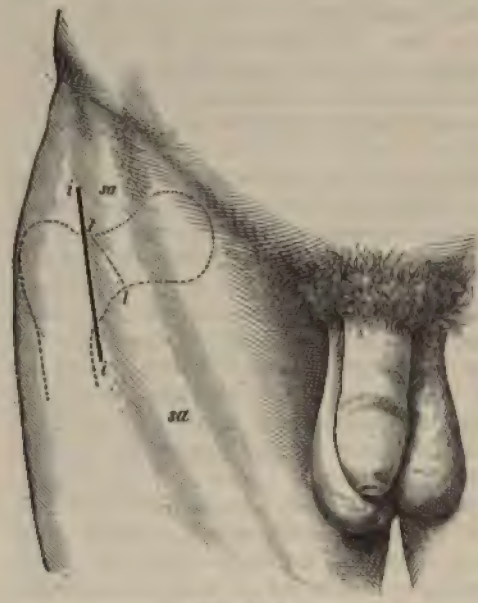

Fig. 304.

Vorderer Schrägschnitt zur Resectio coxae nach C. Hueter. sa sa M. sartorius. i i der Schnitt. ll Sägeschnitt durch den Schenkelhals.

Cap. 28) gefasst, mehrmals um seine Längsaxe gedreht und nach aussen gezogen. Zum gleichen Zweck hat Loebker (1883) ein recht brauchbares *löffelartiges Elevatorium* angegeben. Sollte das Ligamentum teres noch nicht durch Granulationsbildung erweicht sein, so muss es mit dem geknöpften Messer durchschnitten werden. Nach Extraction des Kopfes versucht man, von der kranken Kapsel so viel es geht zu exstirpiren oder mit dem scharfen Löffel auszukratzen. Eine so freie Einsicht in das Gelenk, wie sie die Resectio genu und pedis bietet (§§ 491 u. 538), ist am Hüftgelenke leider mit keinem Schnitte zu erreichen, so dass krankes Gewebe leicht zurückbleiben kann und den Verlauf ungünstig gestaltet. Hier helfe man sich durch energisches Ausreiben der Wundhöhle mit 10 % Chlorzinklösung oder streue nach dem Vorgange v. Mosetig's die Gelenkhöhle mit *Jodoformpulver* aus.

Die Operation schliesst mit der *methodischen Drainage.* Der in die Wundhöhle eingeführte Zeigefinger findet den innersten, von der Hautwunde am weitesten entfernten Punkt unter den Adductoren. Man drängt hier den Finger vor, sticht ein spitzes Scalpell an der Innenfläche des Oberschenkels, in der Linie des M. gracilis, durch Haut und Fascie ein, bohrt eine geschlossene Kornzange auf den linken Zeigefinger durch und zieht mit ihr ein langes Querdrainrohr durch die Wunde. Das Gleiche geschieht an dem Theile der Wundhöhle, welcher unten der Mitte des M. glutaeus maximus entspricht. Hier wird ein senkrechtes Drainrohr durchgezogen, so dass auch am Hüftgelenke *das System der gekreuzten Drains* festgehalten ist. Die ganze äussere Wunde mit Ausnahme der Drainageöffnungen wird durch die Naht geschlossen. Ueber Verband und Nachbehandlung vgl. § 464.

Die Vortheile des vorderen Schrägschnittes sind: 1) es wird nur ein einziger Muskel, der M. vastus ext., verletzt, das Bein behält daher seine festen Verbindungen mit dem Becken, wodurch die Nachbehandlung sehr erleichtert wird; 2) die Blutung ist so gering, dass man nicht eine einzige Ligatur anzulegen hat; 3) in Rückenlage liegt der Kranke nicht auf seiner Wunde auf; 4) der Abfluss der Wundsecrete kann durch das angegebene Drainsystem sehr gut gesichert werden.

Lücke und Schede führen den Weichtheilschnitt am *inneren* Rande des M. sartorius und erreichen so das Hüftgelenk noch unmittelbarer; aber der Schnitt erschwert es sehr, die Sägelinie unterhalb des Trochanter major zu legen. Von dem Schnitte C. Hueter's aus kann das ohne Schwierigkeit geschehen und muss geschehen, wenn die Untersuchung mit dem Finger eine ausgedehntere Erkrankung des Knochens bis zum Schenkelschafte nachweist.

§ 463. Aeltere Methoden der Resectio coxae. Aeusserer Bogenschnitt, äusserer Längsschnitt, vorderer Querschnitt. Typisches Entfernen des Trochanter major.

Zur Ausführung des *äusseren Bogenschnittes,* wie ihn früher v. Langenbeck empfahl, wird das Messer ebenfalls in der Mitte zwischen Spina ant. sup. oss. ilei und Trochanter major, und zwar senkrecht auf die zwischen diesen beiden Punkten gezogene Linie, bis auf die Gelenkfläche des Femurkopfes eingestochen; aber die Schneide des Messers steht nach hinten gerichtet und wird nun dem oberen Rande des Trochanter major parallel geführt, während die Messerspitze in derselben Richtung die Kapsel trennt. Sobald das Messer dem hintersten Punkte des oberen Trochanterrandes gegenüber angekommen ist, biegt es in einem abgerundeten rechten Winkel in die Richtung nach unten um und folgt nun einer Linie, welche senkrecht und dem hinteren Rande des Trochanter major parallel nach unten verläuft. Der letztere senkrechte Theil des Schnittes muss etwas länger sein, als

der erstere horizontale. Der Schnitt erhält dadurch die Gestalt eines halben T mit abgerundetem Winkel — ⅂ — und ist genau geformt, wie der obere und hintere Rand des Trochanter major, nur ist er länger und bleibt überall, bei Erwachsenen etwa 5 Cm., von dem Rande des Trochanter entfernt. Sayre nähert den Schnitt etwas mehr dem Trochanter an. An der Leiche wie am Lebenden kann man den Schnitt so exact führen, dass er in einem Zuge die Gelenkfläche des Kopfes in der Ausdehnung von 2—3 Cm. freilegt. Dann folgen einige radiäre Schnitte in den Limbus cartilagineus bis auf den Rand des Acetabulum und zerstören die Continuität des elastischen Ringventiles, welches den Kopf in der Pfanne festhält. Nun genügt eine einfache Beuge- und Adductionsbewegung, um den Kopf etwas aus der Pfanne zu luxiren, während er im Uebrigen durch die innere-vordere Kapselwand und das Ligam. teres noch festgehalten wird. Aber auch schon die unvollkommene Luxation gewährt der Stichsäge Raum genug, um ohne Mühe den Schenkelhals an seiner dünnsten Stelle absägen zu können. Den aus seiner Continuität mit der Diaphyse gelösten Kopf fasst man mit der Resectionszange und dreht ihn unter Durchschneidung des Ligam. teres und der bis dahin ungetrennten Kapseltheile aus der Wunde heraus. Wenn es mit dieser Methode an der Leiche schon gelingt, die Resection in einigen Minuten zu vollenden, so ist sie bei Coxitis, die zur Lockerung und Zerstörung von Kapsel und Bändern geführt hat, noch leichter und schneller auszuführen. Die durchschnittenen Aeste der A. A. glutaeae können in der breit klaffenden Muskelwunde sehr gut mit Arterienpincetten gefasst und unterbunden werden; der Blutverlust ist somit auf ein geringes Mass zu beschränken. Gleichwohl ist diese Operation immer um vieles verletzender und blutiger als die vorhin beschriebene Methode.

Später hat v. Langenbeck das Princip des *einfachen Längsschnittes* auch auf die Resection des Hüftgelenkes übertragen. Der Oberschenkel wird, während der Kranke auf der gesunden Seite liegt, in halbe Beugung gestellt. Dann trennt ein in der Axe des Femur über den Trochanter major ziehender Schnitt die Fasern des Glutaeus max. der Länge nach. Von hier aus dringt man unter Freilegung des Trochanter major auf den Schenkelhals und das Gelenk ein. Dieser *äussere Längsschnitt* ist schwieriger und erfordert mehr Zeit, als der eben beschriebene äussere Bogenschnitt; aber die Glutäen werden nur longitudinal getrennt und bleiben in Verbindung mit dem Perioste und den Weichtheilen des Femurschaftes.

Der Schnitt, welchen Vital und Roser zur Resection des Hüftgelenkes empfohlen haben, ist ebenfalls ein einfacher gerader Schnitt, welcher jedoch nicht in der Längsrichtung, sondern quer über die vordere Seite des Gelenkes, dem Schenkelhalse entlang verläuft. Er trennt den M. tensor fasciae, den M. rectus femoris u. s. w. und entblösst so den Schenkelhals, der nun durchsägt wird. Die Ausführung der Operation auf diesem Wege ist gewiss nicht leichter, als wenn man den Schenkelhals von hinten und oben freilegt; zudem kommt die Hautwunde in das höchste Niveau der ganzen Wundhöhle zu liegen, so dass die Wundsecrete in der Höhle leicht stagniren.

Abweichungen von den hier beschriebenen Methoden sind durch besondere Fälle gegeben. So kann man nach entzündlicher Luxation den Kopf an seinem fehlerhaften Standorte durch einfache Längs- oder Querschnitte freilegen und abtragen. Bei entzündlicher Luxatio obturatoria, welche freilich sehr selten vorkommt, führte C. Hueter einmal einen Längsschnitt in der Adductorengegend, an der Innenseite des Oberschenkels und resecirte von hier aus.

Der äussere Bogenschnitt sowohl wie der äussere Längsschnitt haben den unbestrittenen Vortheil, dass man von ihnen aus den Trochanter major sehr bequem entfernen kann; aber dies gelingt auch bei dem vorderen Schrägschnitte, sobald man ih[illegible] an den äusseren Rand des M. sartorius legt. Dieses

Mitentfernen des Trochanter major ist von einigen Chirurgen, unter ihnen besonders von Sayre und R. v. Volkmann, zu einem regelmässigen Verfahren erhoben worden. Sie sägen principiell unter, oder im Trochanter ab. Als Gründe hierfür werden angegeben einmal die schon von Malgaigne hervorgehobene Gefahr der Eiterverhaltung durch den die Wunde verlegenden Trochanter, ferner die bessere Functionstüchtigkeit der unter dem Trochanter resecirten Hüftgelenke, endlich die freiere Zugänglichkeit des Gelenkinnern, um fungöse Stellen der Kapsel zu exstirpiren, cariöse Pfannenpartien auszuschaben und auszumeisseln. Der erste Grund fällt weg, seitdem wir die Resection aseptisch ausführen, für vollständige Drainage Sorge tragen und aseptisch nachbehandeln. Was den zweiten Punkt angeht, so stehen den Resultaten der Resection mit Wegnahme des Trochanter eine ganze Anzahl ebenso functionstüchtiger Hüftgelenke gegenüber, in welchen oberhalb des Rollhügels abgesägt wurde. Insbesondere hatten B. v. Langenbeck, C. Hueter, M. Schede Fälle aufzuweisen, welche sowohl was die Beweglichkeit, als was den Grad der Verkürzung betrifft, nichts zu wünschen übrig liessen. Es hat demnach die Methode der Resection nicht den Einfluss, den man ihr zuspricht. Vielmehr scheint es uns auf die Zeit anzukommen, in welcher, sowie auf den Zustand des Gelenkes, an welchem man operirt. War die Erkrankung noch auf den Gelenkkopf oder das Kapselinnere beschränkt, oder aber bestanden schon periarticuläre Eiterungen und Fistelgänge? War die Pfanne noch intact, oder hatte die Zerstörung auch sie ergriffen und bestand schon eine hartnäckige Adductionsstellung oder gar eine Luxation? Man wird annehmen dürfen, dass im ersten Falle ein bewegliches Gelenk weit eher resultiren könne als im zweiten, wo narbige Stränge in und ausserhalb der Kapsel eine freie Bewegung des Resectionsendes verhindern und mit der weiterschreitenden Heilung, wenn auch nicht immer einer knöchernen, so doch ligamentösen Ankylose Vorschub leisten. Derartige krankhafte Hemmungen beseitigt unter allen Umständen nur die Resection unterhalb des Trochanter, sie macht den Femurschaft vollkommen beweglich, ohne ihn, da Ligam. ileofemorale und sämmtliche Muskelinsertionen intact bleiben, haltlos werden zu lassen. *Die Resection unterhalb des Trochanter ist demnach bei Spätresectionen wegen Coxitis granulosa ganz gewiss am Platze; dagegen sind Fälle, in welchen die Erkrankung noch beschränkt ist, in einem ostitischen Herde das Caput femor. oder einer Lösung der Epiphyse besteht, sehr wohl der einfachen Decapitation zuzuweisen, ohne dass man eine Ankylose riskirt.* Was die Verkürzung anlangt, so liegt es auf der Hand, dass die Decapitation den geringsten Grad derselben liefert. In der Projection auf die Axe des Femur beträgt sie kaum 2 Cm. bei dem Erwachsenen; der Hals rückt statt des Kopfes in die Pfanne und findet hier vollständigen Halt. Indessen ist nach der Resection unter dem Trochanter die Längeneinbusse auch nicht so beträchtlich, wie dies auf den ersten Blick erscheint. Einmal ersetzt die Knochenneubildung, die hier im Gebiete der periostalen Ossification eine ausgiebigere sein kann, einen Theil des weggefallenen Knochens; ferner kann man durch consequente Lagerung des Beines in Abduction (R. v. Volkmann) die veritabele Verkürzung durch eine scheinbare, der Beckenneigung entsprechende Verlängerung corrigiren (§ 446).

Als dritten und letzten Grund für das Absägen unterhalb des grossen Rollhügels wird die *freiere Zugänglichkeit des Gelenkes* angeführt. Es lässt sich hiergegen wenig sagen, und die Vertreter der Decapitation haben diesen Grund auch nie ernstlich bestritten. Er gewinnt bei der Resection wegen Coxitis tuberculosa ein ganz besonderes Gewicht, da eventuell die möglichst vollständige Exstirpation der Synovialis nothwendig ist. Auch für die Resection der Pfanne und selbst für das Evidement derselben ist es von Werth, dass das Gelenk nicht nur dem zufühlenden Finger, sondern auch dem Auge zugänglich ist. *Man wird*

demnach in vorgeschrittenen Fällen von Coxitis tuberculosa der Resection unter dem Trochanter den Vorzug geben, sich aber bei frühzeitigem operativem Einschreiten auf die Decapitation beschränken können. Schussverletzungen des Hüftgelenkes gestatten im Allgemeinen die einfache Decapitation.

Was die *Pfanne* betrifft, so erscheint es zuweilen angemessen, die erweichten Knochenpartien mit dem Hohlmeissel zu entfernen, eventuell bei Eiterung im kleinen Becken (§ 456) einen breiteren Abfluss des Beckenabscesses gegen die Resectionswunde hin zu schaffen. Auch kann man im letzteren Falle oberhalb des Poupart'schen Bandes noch eine Incision machen und durch die Abscesshöhle und die perforirte Pfanne einen Drain legen. Hancock (1858) war wohl der erste, welcher ausser dem Caput femor. auch die ganze Pfanne heraussägte. Er hatte die Freude, den 14 jährigen Knaben nach 8 Wochen ohne Krücken auftreten und gehen zu sehen. Seinem Beispiele folgten Kinloch, Erichsen, Bauer, v. Nussbaum u. A. Man bedient sich bei diesen Resectionen theils des Meissels, theils der Stichsäge.

§ 464. Nachbehandlung und functioneller Erfolg der Resectio coxae.

Die Methode des vorderen Schrägschnittes schont die Muskeln, insbesondere die Glutäen und hat für die Nachbehandlung den grossen Vortheil, dass sie die Verbindung zwischen Becken und Bein wenig alterirt. Man kann daher auf den Gypsverband (§ 442), welcher früher für die erste Zeit nach der Operation für unerlässlich galt, verzichten und bedeckt die Wunde mit dem aseptischen Verbande, wobei die ganze Beckenhälfte der operirten Seite bis zur Mitte des Oberschenkels hinab mit aseptischer Gaze, Watte, Jute oder Holzwolle reichlich eingehüllt wird. Die fixirenden Gazebinden folgen den Touren der Spica coxae, einige Pappstreifen oder Holzspäne zwischen den Touren der Gazebinde geben dem Verbande eine genügende Festigkeit. Zur Ruhigstellung des Beines dient der permanente Gewichtszug (§ 442), an welchen man indess höchstens 5 Kilo anhängt. J. Wolff empfiehlt für die Periode der beginnenden Vernarbung die Taylor'sche Extensionsmaschine (§ 454, Fig. 302). Diese verhütet eine allzu bedeutende Verkürzung, gestattet dem Operirten, das Bett früh zu verlassen und ist, gut überwacht, gewiss ein ausreichendes Fixationsmittel. Sayre hat für die Nachbehandlung der Hüftgelenkresection den Bonnet'schen Drahtkorb, welcher beide Extremitäten aufnimmt, an den Fussstücken mit Schraubenextensionsvorrichtungen versehen, so dass der ganze Körper eine ausserordentlich feste Lagerung erhält.

Alle anderen Lagerungsmittel für das resecirte Hüftgelenk, die einfache Bonnet'sche Drahthose, die schiefe Ebene u. s. w., fixiren den Oberschenkel nur sehr unvollkommen und sind für den Wechsel des Verbandes sehr unbequem. Besonders wichtig ist es, den Operirten von vornherein durch Lagerung auf Luftkissen gegen Decubitus zu schützen. Im Uebrigen folgt die Nachbehandlung den allgemeinen Regeln.

In den späteren Stadien der Heilung, wenn die Resecirten bereits herumgehen, erfordern die zurückgebliebenen Fisteln noch unsere ganze Aufmerksamkeit. Besonders wichtig ist die energische Behandlung der tuberkulösen Granulationsrecidive, welche in den Fistelgängen und in der Operationswunde entstehen. Hier ist die öftere Anwendung des scharfen Löffels und des Thermokauters dringend zu empfehlen. Zweckmässig unterstützt wird diese Behandlung durch das Einführen von Jodoformstiften (Jodoform mit Gelatine oder mit Cacaobutter gemischt), wie sie Mikulicz angegeben; aber man verspreche sich von dem Jodoform keine specifische und radicale Wirkung auf die tuberkulösen Granulationen.

schnitt dürfte wohl den Schenkelhals der Stichsäge am besten zugänglich machen. Dann kann man sich, wie Rhea Barton, auf eine einfache Osteotomie, d. h. auf einfache Durchsägung des Knochens beschränken, oder, wie es von Rodgers zuerst geschehen, einen Keil mit oberer-hinterer Basis aus dem Knochen excidiren. Die Heilungen sind zum Theil mit Ankylose, zum Theil mit Bildung von Pseudarthrosen erfolgt. Sayre scheint durch seine Methode die Bildung eines neuen Gelenkes anzustreben, indem er oberhalb des kleinen Trochanter ein halbkreisförmiges Knochenstück heraussägt. Bei solchen Versuchen ist wohl zu beachten, dass die freie Beweglichkeit der neuen Gelenkverbindung auch leicht in ein Schlottergelenk ausarten kann, welches die Tragfähigkeit des gestreckten Beines erheblich vermindert.

In neuerer Zeit ist die sog. *subcutane Osteotomie des Schenkelhalses*, d. h. die Trennung mittelst Stichsäge oder Meissel, unter möglichster Schonung der Weichtheile, besonders in England cultivirt worden. Adams, welcher 1869 die erste derartige Osteotomie ausführte, konnte 1876 schon über 26 Fälle berichten, theils von ihm, theils von anderen englischen Chirurgen. Er empfiehlt das Einstechen eines Tenotoms bis auf den Schenkelhals und dann das einfache Durchsägen mit der Stichsäge. Gant schlug vor (1872), in Fällen von Hüftankylose, in welchen eine bedeutende Zerstörung des Schenkelkopfes vorläge und die knöchernen Spangen sich bis nach dem Halse hin erstreckten, nicht hier, sondern unmittelbar unter dem kleinen Trochanter zu durchsägen.

Fast an der gleichen Stelle, unterhalb der Trochanterspitze, etwa dem kleinen Trochanter gegenüber, führte R. v. Volkmann 1874 seine *Osteotomia subtrochanterica* aus, welche er besonders bei Adductionsankylosen für angezeigt hält und in zahlreichen Fällen (19 bis 1885) erprobte. Bei dieser Methode wird, nach Bloslegung des Trochanters, was am besten mittelst des B. v. Langenbeck'schen Längsschnittes geschieht, der Knochen mit dem Meissel bis auf die inneren Corticallamellen durchtrennt, der Rest durchgebrochen. Ist der Winkel, in welchem der Femur steht, ein sehr kleiner, so muss ein Knochenkeil mit der Basis nach aussen herausgemeisselt werden. Die oberflächliche Lage der Wunde ermöglicht eine bessere und raschere Heilung als bei Trennung des Schenkelhalses. Das real verkürzte Bein kommt nach der Osteotomie in leichte Abduction zu stehen und verheilt in dieser Stellung durch knöchernen Callus. Durch Beckensenkung wird die Abduction beim Gehen corrigirt und so die reale Verkürzung durch eine scheinbare Verlängerung compensirt.

Um neben der Streckung der Ankylose auch eine Beweglichkeit im Hüftgelenke zu erzielen, hat R. v. Volkmann 1880 mit der Osteotomia subtrochanterica die *Meisselresection* des Gelenkes verbunden. Nach Durchmeisselung des Femur glättet und rundet man das Schaftende mit der Knochenzange, räumt dann mittelst Hohlmeissel den ganzen in der Pfanne zurückgebliebenen Gelenkkopf stückweise heraus und macht auf diese Weise die Pfanne zur Aufnahme des Femurschaftes frei. In 10 (bis 1885) von R. v. Volkmann operirten Fällen bewährte sich das Verfahren, sowohl was Heilung, als was Functionstüchtigkeit betrifft. Es eignen sich für die Meisselresection die günstigeren Fälle von Hüftankylose, insbesondere solche, in welchen die Verkürzung nicht sehr bedeutend ist und die Muskeln noch leistungsfähig sind. Alte Ankylosen dagegen mit atrophischer Musculatur und zahlreichen, am Knochen adhärenten Narben werden besser der einfachen Osteotomie zugewiesen.

§ 466. Die Exarticulatio femoris.

Diese Operation, unter allen Amputationen und Exarticulationen die gefährlichste, wurde 1775 zuerst von Kerr und Thompson unternommen, nachdem

ihre Ausführbarkeit theoretisch schon von Morand (1750) erörtert worden war. Die erschöpfende Statistik Aug. Lüning's (1877), welche 486 Fälle umfasst, ergibt im Ganzen eine Sterblichkeit von 70%; 239 Fälle wurden in der kriegschirurgischen Praxis ausgeführt und ergaben 88% Mortalität, während die 153 Operationen, welche nicht wegen Verletzungen unternommen wurden, nur eine Sterblichkeit von 42% zeigten. Die heutige Chirurgie erzielt weit bessere Resultate, und voraussichtlich wird in Zukunft die Sterblichkeit auf ein ziemlich geringes Mass sinken. Sowohl der starke Blutverlust als die septische Entzündung der grossen Wundflächen können jetzt mit grosser Sicherheit vermieden werden; gerade diese beiden Momente aber waren die wesentlichsten Ursachen des tödtlichen Ausganges der Operation. Nach Lüning's Statistik endeten 138 Fälle schon in den ersten zwei Tagen tödtlich.

Die Indicationen zur Exarticulatio femoris sind gegeben: 1) durch schwere Verletzungen des Oberschenkels, welche nicht mehr conservativ behandelt werden können und sich zu hoch nach oben erstrecken, um noch die Amputatio femoris zuzulassen (über die ungünstigen Verhältnisse der ganz hohen Amputatio femoris im oberen Drittel vgl. § 496), 2) durch Sarkome des Femur (§ 461), welche so weit nach oben gewachsen sind, dass sie durch Amputatio femoris nicht mehr entfernt werden können, oder bei welchen man fürchtet, die Amputation werde secundäre Knoten im Knochenmarke des Femur zurücklassen; 3) durch Sarkomrecidive in Amputationsstümpfen nach tiefer Amputatio femoris wegen Knochensarkom; 4) durch schlecht geformte, schmerzhafte Amputationsstümpfe des Oberschenkels, auch durch solche mit prominentem Knochenstumpfe, soweit dieser Zustand nicht durch Resection des Stumpfes (Allg. Thl. Cap. 29) beseitigt werden kann.

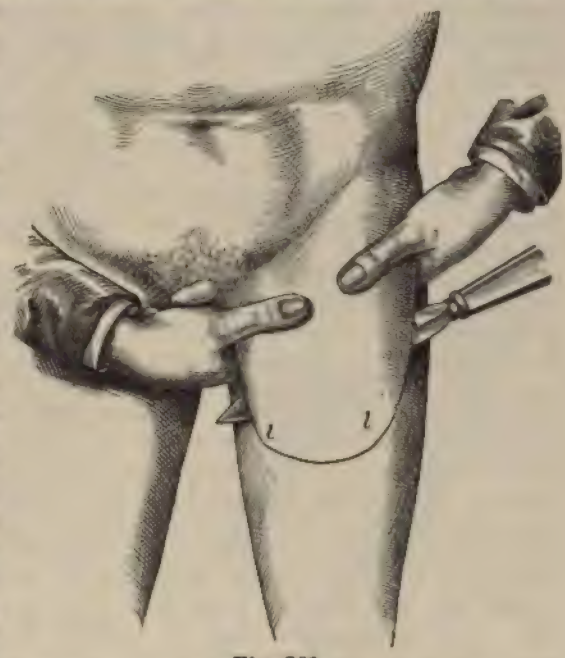

Fig. 305.
Exarticulatio femoris mit Bildung eines vorderen Lappens (l) mittelst Durchstich. Das Messer ist im Begriffe, die A. femoralis zu durchschneiden, während die Hände des Assistenten die Arterie schon comprimiren.

Nach v. Langenbeck wird die Exarticulatio femoris in folgender Weise ausgeführt. Man stellt den Oberschenkel, während sich der Kranke in der Rückenlage befindet, im Hüftgelenke in leichte Beugung, etwa von 25°. Dann bestimmt man, wie bei Resectio coxae (§ 462), die Mitte zwischen Spina ant. sup. oss. ilei und Spitze des Trochanter major und sticht ein langes, an der Spitze zweischneidiges Amputationsmesser mit nach abwärts gestellter Schneide bis auf den Schenkelkopf ein, so dass die Messerspitze den Knochen berührt. Der Griff des Messers wird nun ein wenig gesenkt; hierdurch erhebt sich die Spitze und gleitet unter Anstechen der Gelenkkapsel an der vorderen Fläche des Kopfes vorüber. Jetzt erhebt

man wieder den Griff, damit sich die Spitze senkt und an der Innenfläche des Oberschenkels, ungefähr am hinteren Rande des M. gracilis aus der Haut heraustritt. Es folgen lange Züge des Messers nach unten, wobei seine Schneide allmälig etwas mehr gegen die Haut gerichtet wird. Bevor das Messer die Bildung des zungenförmigen Lappens (11, Fig. 305) vollendet, greift schon ein Assistent unter seiner Basis in die Wunde ein und comprimirt zwischen den Fingern die A. femoralis und die A. profunda femoris. Nun erst wird die Messerschneide ganz gegen die Haut aufgerichtet und durch die Zunge des Lappens, in welcher die A. femoralis liegt, durchgezogen. Während der Assistent den Lappen nach oben zur vorderen Bauchwand zurückzieht, führt der Operateur bei stärker gebeugtem Oberschenkel an dessen Hinterfläche einen Vorzeichnungsschnitt durch die Haut, welcher die beiden Endpunkte des Lappenschnittes verbindet und an den vorderen Rand der Glutäalfalte fällt. Jetzt wird das lange Messer gegen ein kürzeres mit kräftiger Klinge vertauscht, der Oberschenkel in Streckstellung gebracht und die vordere Kapselwand des Hüftgelenkes durch einen Querschnitt eröffnet, so dass nach Durchschneidung des Ligamentum teres der Kopf des Femur nach vorn tritt. Der Operateur fasst den Kopf mit der linken Hand, löst den Trochanter major aus den umgebenden Muskeln heraus und vollendet mit langen kräftigen Messerzügen die Operation, wobei der vorgezeichnete Hautschnitt genau eingehalten wird.

Nachdem das Bein abgetrennt ist, geht man sofort zur Blutstillung über. Da der Assistent noch immer die grossen Gefässe in dem vorderen Lappen comprimirt, so kann man sich zuerst mit den kleineren, aber zahlreichen Gefässen der übrigen Wunde beschäftigen. Es handelt sich dabei wesentlich um die Aeste der A. obturatoria in den Adductoren und der beiden A. A. glutaeae in den gleichnamigen Muskeln. Sind hier überall die Schieberpincetten angehängt, so unterbindet man zunächst diese Gefässe. Zuletzt werden die A. femoralis, die A. profunda femoris und die Vena femoralis, deren Lichtungen deutlich zu erkennen sind, mit Ligaturen versehen. Nun lässt der Assistent die bis dahin comprimirte Arterie frei, die Wunde wird noch einmal auf blutende Punkte revidirt und dann mit einer aseptischen Lösung irrigirt. Hierbei zeigen sich meist noch kleine spritzende Arterien, welche nachträglich Ligaturen erhalten. Erst wenn die Wundflächen ganz „trocken" geworden sind, d. h. wenn an keiner Stelle mehr Blut aussickert, schreitet man zur Naht. Zwei Drains werden unter der Basis des Lappens, von einem Wundwinkel zum anderen, durchgeführt, ein dritter reicht vom Acetabulum senkrecht nach unten. Nachdem die ganze Wundlinie bis auf die Drainöffnungen geschlossen ist, folgt der aseptische Verband, welcher das ganze Becken und den unteren Theil der vorderen Bauchwand mit einhüllt.

Bei der beschriebenen Methode comprimirt die Hand des Assistenten die A. femoralis und verhindert die Blutung aus ihrem Gefässgebiete, während in Betreff der anderen Blutgefässe, nämlich der Aeste der A. obturatoria und der A. A. glutaeae, das Geschick des Operateurs durch schnelle Ausführung der Operation und rasche Ligatur die Schwierigkeiten überwinden muss. Es kann nicht in Abrede gestellt werden, dass hierin eine Schwäche des Verfahrens liegt, und man suchte mit Recht nach Methoden, welche auch dem Ungeübteren die Blutstillung sicher in die Hand legen. Diese Versuche bewegen sich in zwei Richtungen. Die einen wollen während der Operation eine raschere und sorgfältigere Blutstillung ermöglichen, die anderen beabsichtigen eine prophylaktische Blutabsperrung.

Zunächst muss hier das Verfahren von Vetch, v. Pitha und R. v. Volkmann erwähnt werden, welche den Oberschenkel unterhalb der Trochanteren mit einem Zirkelschnitte amputirten und die Blutung stillten. Dann wurde der Tro-

chanter major durch einen Längsschnitt freigelegt und der zurückgelassene Theil des Femur mit dem Gelenkkopfe herausgeschält. Das Verfahren ist complicirt, und die hohe Oberschenkelamputation lässt sich kaum leichter und unblutiger ausführen, als die Exarticulation.

Noch umständlicher ist die Methode von Verneuil und E. Rose. Man soll mit der Unterbindung der A. femoralis beginnen und dann die Exarticulation langsam mit kleinen Schnitten vollziehen, als ob man eine schwierige Geschwulstexstirpation ausführe. Jedes durchschnittene Gefäss wird sofort unterbunden. Die Operation kann eine Stunde dauern und wird immer sehr unregelmässige Wundflächen hinterlassen. Zur Nachahmung möchten wir dieses Verfahren nicht empfehlen.

Zur prophylaktischen Blutabsperrung haben Larrey und Roser gerathen, die A. femoralis unter dem Poupart'schen Bande zuerst zu ligiren und von diesem Unterbindungsschnitte aus (§ 443) in einen Ovalärschnitt überzugehen. Doch ist der Ovalärschnitt nicht so schnell ausführbar, als der Lappenschnitt mit Durchstich, und auch hierbei ist nur das Gebiet der Femoralis vor Blutung gesichert. Trendelenburg führt die Blutabsperrung in der Weise aus, dass er vor der Bildung des vorderen Lappens an dessen Basis einen langen, dünnen, mit abnehmbarer Spitze armirten Stahlstab hinter den Blutgefässen quer durch die Weichtheile des Oberschenkels sticht und diese mit einem Kautschukschlauche in Achtertouren zusammenschnürt. Das Gleiche geschieht vor dem Durchschneiden der hinteren Weichtheile, wobei der Stab an der Rückseite des Femur durchgestochen wird.

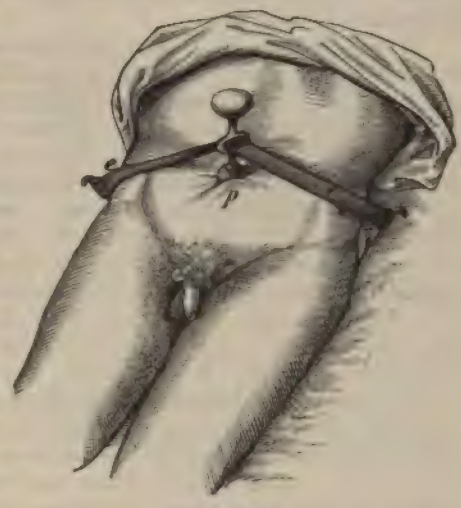

Fig. 306.
Tourniquet für die Aorta nach Esmarch. Das elastische Band (ee) drängt die Pelotte (p) gegen die Wirbelsäule.

Eine vollkommene Blutabsperrung erzielt nur die *Compression der Aorta*. Sie ist an nicht allzu dickleibigen Individuen als *digitale* unschwer auszuführen, indem ein Assistent die drei mittleren Finger quer und dicht nebeneinander auf die Lendenwirbelsäule aufsetzt. C. Hueter räth ausserdem noch die Art. iliaca ext. gegen die Fossa iliaca zu drängen und vor Beginn der digitalen Blutabsperrung das Bein 10 Minuten lang vertical zu suspendiren, damit das venöse Blut möglichst nach dem Rumpfe zurückströme. Lister, Esmarch und Pancoast empfehlen die *instrumentelle Compression der Aorta gegen die Lendenwirbelsäule*, um die Blutung zu beherrschen. Lister benutzt ein Schraubentourniquet (Allg. Thl. Cap. 25); das Verfahren Esmarch's aber erhellt aus Fig. 306: ein elastisches Band (ee), welches um einen am Rücken liegenden Stab fest angeschlungen wird, drängt die Pelotte (p) gegen die Wirbelsäule. Pancoast lagert, bevor er sein Tourniquet aufsetzt, den Kranken auf die rechte Seite, damit die Intestina die Wirbelsäule mehr verlassen und nun der Druck der Pelotte unmittelbarer stattfinden kann. Davis räth, in das Rectum einen Holzstab einzuführen und sein unteres Ende nach vorn anzuziehen. Hierdurch soll auf die Gegend oberhalb der einen Synchondrosis sacro-iliaca ein Druck ausgeübt

werden, welcher die A. iliaca comm. comprimirt. Dann wären sowohl die Aeste der A. iliaca int., A. obturatoria, A. A. glutaeae, wie auch die Fortsetzung der A. iliaca ext., die A. femoralis gegen bedeutende Blutung gesichert. Stokes rühmt die Brauchbarkeit des Verfahrens.

Ueber prothetische Vorrichtungen nach Heilung der Exarticulatio femoris vgl. den Allg. Thl. Cap. 32.

§ 467. Die Dehnung des Nervus ischiadicus. Die Ischias.

Die Indicationen zu dieser in dem letzten Decennium nicht selten ausgeführten Operation wurden schon im Allg. Thl. (Cap. 26) aufgezählt. Neuralgien im Nervus ischiadicus, welche unter dem Namen der *Ischias* zusammengefasst werden, geben am häufigsten den Anlass, und so hat diese Krankheit, welche sonst in das Gebiet der Neuropathologie fällt, auch eine chirurgische Bedeutung gewonnen. Wir zählen ihre Erscheinungen nur kurz auf, um einige therapeutische Bemerkungen anzufügen.

Die Schmerzen der Ischias entsprechen dem Verlaufe des Nervus ischiadicus und seiner Aeste, oft bis zur Wade und Ferse herab, seltener bis zur Fusssohle und den Zehen. Bei Betastung ist besonders die Stelle schmerzhaft, an welcher der Nerv am unteren Rande der Incisura ischiadica major unter dem M. pyriformis aus dem Becken tritt und über die Spina ischii verläuft (Fig. 307). Wenn sich der an Ischias Erkrankte bei gestrecktem Knie nach vorn überbeugt, eine „Verbeugung" macht, so wird der Nerv unter heftigen Schmerzen über der Spina ischii gedehnt. Die Untersuchung des schmerzhaften Punktes und die Prüfung mit dieser Verbeugung ist wichtig, um den rein nervösen Charakter der Krankheit festzustellen; denn auch andere Krankheiten im Gebiete der hinteren Hüftgegend, z. B. Wanderabscesse, welche noch hoch oben an den Wurzeln des Nervus ischiadicus liegen (§ 210), können Schmerzen im Verlaufe der Nervenäste verursachen; dann fehlen aber jene Erscheinungen.

Die innerliche Behandlung der Ischias können wir füglich übergehen. In der Regel bleibt keines der sog. Nervina bei dieser Krankheit unversucht. Die örtliche Behandlung durch Elektricität wird in den Handbüchern der Neuropathologie erörtert. Andere locale Mittel sind Vesicatore, eventuell mit Einstreuen von Veratrin auf die wunde Stelle, Jodtinctur, Morphiuminjectionen und Einreibungen aller Art. C. Hueter empfiehlt *Carbolinjectionen in das Bindegewebe neben dem Nervenstamm*, 1 Grm. einer 3—5 % Lösung pro die. Mindestens in der Hälfte der Fälle sollen sie zur Besserung oder zur Heilung führen. Schlagen alle diese Mittel fehl, so mag man die Dehnung des Nervus ischiadicus unternehmen. Dieser Versuch ist jedenfalls harmloser, als die Excision eines Stückes aus dem Nerven, welche früher in einzelnen Fällen (Nélaton) geübt wurde und dauernde Lähmung des Fusses und Unterschenkels hinterlässt, ja sogar mit Gangrän des Beines endigen kann.

Eine eigenthümliche Indication zur Dehnung des Nervus ischiadicus ist von Erlenmeyer jun. aufgestellt worden, nämlich die *Tabes dorsualis*, die graue Degeneration der Hinterstränge des Rückenmarkes. Von Erlenmeyer, Langenbuch u. A. werden Erfolge berichtet; sie haben sich indessen nicht als dauernd erwiesen.

Wegen Rückenmarkserschütterung mit peripheren Lähmungserscheinungen unternahm Riedel in 2 Fällen die Dehnung des Ischiadicus. In einem Falle bestanden über ½ Jahr nach Sturz von einem entgleisenden Eisenbahnzuge lebhafte Schmerzen im Kreuz, Anästhesie der Beine und der unteren Hälfte des Bauches, Parese der Muskeln der unteren Extremitäten, so dass der Verletzte

weder gehen noch stehen konnte; auch fehlte der Patellarsehnenreflex. Nach Dehnung beider Nn. ischiadici und beider Nn. crurales zeigte sich zunächst kein Erfolg, doch kehrte am 9. Tage die Sensibilität zurück, am 17. Tage stand der Kranke ohne Unterstützung, am 20. Tage liess sich die Wiederkehr des Patellarsehnenreflexes constatiren.

Die Operation ist sehr einfach. Der Kranke wird auf den Bauch gelagert. Man zieht vom Tuber ischii zum Aussenrande des Trochanter major eine Linie, theilt sie in drei Theile und führt an der Grenze zwischen innerem und mittlerem Drittel, also dem Tuber ischii näher als dem Trochanter (Fig. 307), einen 8 Cm. langen Schnitt in der Längsaxe des Oberschenkels. Nachdem die Fascia lata durchschnitten ist, wird der untere Rand des M. glutaeus maximus freigelegt. Nun erkennt man nach einwärts das Paquet der Beugemuskeln des Unterschenkels, welche vom Tuber ischii entspringen, den M. biceps, M. semimembranosus und M. semitendinosus. In dem spitzen Winkel, welchen diese Muskeln mit dem unteren Rande des M. glutaeus max. bilden, liegt der kleinfingerbreite Nerv, welchen man nun isolirt, auf den Zeigefinger nimmt und nach den im Allg. Thl. (l. c.) gegebenen Vorschriften dehnt. Die Wunde wird vernäht und mit einem aseptischen Verbande bedeckt. Unter strenger Aseptik ausgeführt, bringt dieser Eingriff keinen Schaden, freilich auch nicht immer den gewünschten Erfolg. Man wird gut thun, dem Kranken vor der Operation nicht allzuviel zu versprechen und die Dehnung mehr als einen *Heilversuch* hinzustellen.

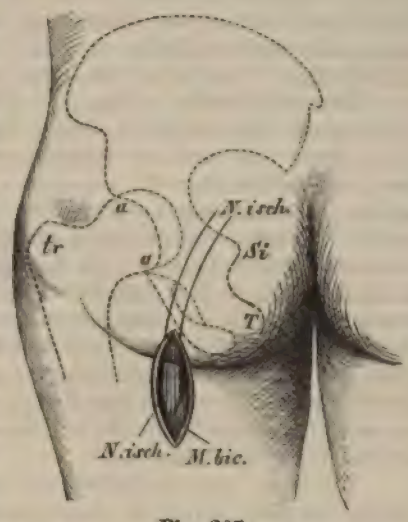

Fig. 307.
Verlauf des Nervus ischiadicus (N. isch.) über die Spina ischii (Si), und Schnitt zur Dehnung des Nervus ischiadicus am unteren Rande der Glutäalfalte, nach aussen vom M. biceps (M. bic. l. a a Acetabulum. T Tuber ischii. tr Trochanter major.

Wie bei Schmerzen im Gebiete des N. cruralis eine sog. „Ischias antica" unterschieden wurde, so kann man auch *an dem N. cruralis Dehnungen* vornehmen. Man findet den Nerven dicht unter dem Poupart'schen Bande (Fig. 202, § 276), an der Grenze zwischen dem äusseren und mittleren Drittel dieses Bandes.

DREISSIGSTES CAPITEL.

Die Verletzungen und Krankheiten der Kniegegend, des Kniegelenkes und der unteren Hälfte des Oberschenkels.

§ 468. Allgemeines über Verletzungen des Kniegelenkes.

Das Kniegelenk ist wie kein anderes der grossen Extremitätengelenke den *quetschenden Verletzungen* ausgesetzt. Die grosse Flächenausdehnung der Kapsel, die relativ oberflächliche Lage der grossen Bursa des Extensor quadriceps, welche oben zwar noch vom Muskel, unten aber nur von Sehne, Fascie und Haut bedeckt ist, erklärt dies zur Genüge. Hierzu kommt die convexe Vorwölbung der Femurcondylen in gebeugter Stellung des Gelenkes. Die Synovialis wird hier-

durch gedehnt und entfaltet und ist, auf der festen Unterlage der Condylen ausgespannt, nicht im Stande, den quetschenden Verletzungen auszuweichen. Treffen nun stumpfe Gewalten die Synovialis, so kommt es zu Einrissen ihrer Blutgefässe und zum Blutergusse in die Kapselhöhle, dem *Hämarthros*. In der weiten grossen Synovialhöhle haben beträchtliche Blutmengen genügenden Raum, und es dauert lange, bis das angesammelte Blut den Druck ausübt, welcher die kleinen Blutgefässe comprimiren und die Blutung zum Stehen bringen kann. So erklärt sich auf der einen Seite die Häufigkeit, auf der anderen die Grösse der Blutergüsse in das Kniegelenk. Ihre klinische Bedeutung liegt aber weniger in der Menge des Blutes, als vielmehr darin, dass *aus dem Hämarthros*, zumal bei mangelhafter Behandlung, *häufig ein Hydarthros hervorgeht*. Dieser Hydarthros wird in den §§ 475 und 476 eine besondere Erörterung finden.

Stumpfe Gewalten, welche die Gegend des Kniegelenkes treffen, wirken selbstverständlich auch auf die knöchernen Theile, besonders auf die Condylen des Femur ein. Wenn nun auch ein relativ grosser Theil des Os femoris von der Kapsel des Kniegelenkes eingeschlossen ist, so kommt es durch Fall und Stoss doch recht selten zu *intracapsulären* Fracturen. In der Regel gibt dann eher der dünnere Schaft im oberen und mittleren Drittel des Knochens nach. Etwas häufiger sind *Querbrüche der Patella*. Sie führen nothwendiger Weise auch immer zu einer Gelenkblutung, da sich das Blut aus der inneren Bruchspalte in die Gelenkhöhle ergiesst. Die Folgen dieses Blutergusses werden wir bei der Besprechung der Patellafracturen (§ 471) genauer kennen lernen. Selten, aber von ganz besonderem Interesse sind die Absprengungen von Stücken der Condylengelenkflächen durch die Einwirkung kantiger Fremdkörper. Aus den abgelösten Knorpelstücken, an welchen gewöhnlich noch eine Knochenschicht hängen bleibt, entstehen *freie Gelenkkörper* (§ 489).

Mit einer eigenthümlichen Art von intraarticulären Fracturen des Kniegelenkes hat sich Dittel in einer speciellen Arbeit beschäftigt. Es wurde durch forcirte Bewegungen an der Leiche festgestellt, dass nicht immer die übermässig gespannten Bänder einreissen, sondern dass an ihrer Stelle sehr viel häufiger die Knochenlamellen abreissen, an welchen sich die Bänder inseriren. Durch Hyperflexion, welche allerdings nur möglich war, wenn noch ein Keil in die Kniekehle eingeschoben wurde, während sonst der Contact von Ober- und Unterschenkel die Bewegung zu früh hemmte, löste sich das Ligam. cruciatum antic. von seiner Femoralinsertion ab. Durch Hyperextension entstand bei jugendlichen Individuen eine Trennung in der Epiphysenlinie der Tibia; bei älteren bohrten sich die Femurcondylen in die Tibia; endlich riss bei starker Hyperextension das Ligam. cruciat. ant. von seinem Femoralende und das Ligam. cruciat. post. von seinem Tibialende ab. Hyperrotation hatte in der Regel keine Verletzung zur Folge. Hyperabduction und Hyperadduction führten entweder zur Zerreissung des gespannten Seitenbandes, im ersteren Falle des Ligam. lat. int., im letzteren des Ligam. lat. ext., oder zu einer Ablösung desselben sammt dem entsprechenden Meniscus, oder aber zum Abriss der Femoralinsertion des Seitenbandes, sammt den Corticallamellen. Solche Verletzungen kann wohl auch die gewaltsame Correction des Genu valgum erzeugen, welche Delore empfohlen hat (§ 486). Endlich hat Dittel, entsprechend einem von ihm beobachteten Falle, an der Leiche nachgewiesen, dass bei gebeugtem Kniegelenke ein sehr heftiger Schlag, welcher die Tibia von der Kniekehle aus nach vorn stösst, zu einem Rissbruche der Eminentia intercondylica tibiae führt, und zwar durch den Zug der beiden Ligam. cruciata. Auf die diagnostischen Erörterungen Dittel's kann hier nicht eingegangen werden; mit Recht legt er das Hauptgewicht auf die Grösse der intraarticulären Blutung, welche sich auch nach der Punction (§ 476) leicht wiederholt.

Schusswunden des Kniegelenkes, welche hier, wie überall als Typus der schweren perforirenden Gelenkwunden zu betrachten sind, kommen im Kriege sehr häufig vor. Dies erklärt sich aus der Grösse des Gelenkraumes. Auch ist an keinem Gelenke so häufig wie am Knie *die Schusswunde eine reine Kapselwunde, ohne Verletzung der Knochen.* Es liegen für solche Schusswunden zwei Möglichkeiten vor: 1) kann die Kugel an dem einen Seitenrande des Ligam. patellare, in der Gegend der Ligamenta alaria (Plica synovialis patellaris nach Henle, Psp, Fig. 319, § 488) in das Gelenk eindringen und es am anderen Rande wieder verlassen, 2) kann am leicht gebeugten Kniegelenke die Kugel in sagittaler Richtung das Ligam. patellare und die Ligamenta cruciata in der Incisura intercondylica durchbohren und in der Kniekehle austreten. Der letzte Weg wurde von G. Simon (1871) durch Leichenversuche nachgewiesen, indem er spitze Eisenstäbe, deren Querschnitt dem einer Kugel entsprach, in der bezeichneten Richtung durch das Kniegelenk bohrte und an dem später geöffneten Gelenke die intacte Beschaffenheit des Knochens nachwies. Im Uebrigen sind die meisten Schussverletzungen des Knies *Schussfracturen des Gelenkes*, d. h. Knochen und Kapsel sind gleichzeitig getroffen. Je näher dem Gelenkknorpel die Kugel den Knochen durchsetzt, desto eher kann sich die Verletzung als *Rinnen-* oder *Lochschuss* darstellen, indem das Geschoss in die spongiösen Gelenkenden einen Halbcanal einfurcht, oder einen soliden Knochencylinder herausschlägt. *Splitterfracturen*, welche zugleich das Gelenk eröffnen, kommen besonders häufig am *Femur* vor, weil hier auch noch ein Theil der Diaphyse mit ihren starren Corticallamellen von der Gelenkkapsel umfasst wird; an der *Tibia* dagegen setzt sich die Kapsel dicht unterhalb der Gelenkfläche an, so dass Splitterbrüche des oberen Dritttheiles der Tibia in der Regel extracapsulär liegen. Doch kann auch bei diesen eine Fissur nach oben bis in das Gelenk dringen. Ueber Behandlung der Schussverletzungen und Schussfracturen des Kniegelenkes vgl. § 473.

Die Seltenheit der Luxationen des Kniegelenkes und seiner einzelnen Bestandtheile ist in der enormen Festigkeit der Gelenkbänder begründet, ohne deren Einreissen eine Luxation nicht entstehen kann. Auch wurde oben schon hervorgehoben, dass die traumatische Anspannung der Bänder nach den Versuchen Dittel's eher zu einer Rissfractur des Knochens, an welchem sie sich inseriren, als zu einem Einreissen der Bänder führt. Von allen Luxationen fallen nach Gurlt 4,88 % auf das Kniegelenk und die Patella; 2,44 % betreffen das Knie, ebensoviel die Kniescheibe; Krönlein findet für Knie und Patella nur 1,7 %.

§ 469. Traumatische Luxationen des Kniegelenkes und der Menisken.

Von den traumatischen Luxationen des Knies mit ihren typischen Stellungsveränderungen von Tibia und Femur sind zunächst wegen der Schwere der Verletzung *die totalen Luxationen des Kniegelenkes* abzuscheiden. Die Gewalten, welche dazu gehören, um die starken Bänder soweit zu zerreissen, dass sich die Gelenkflächen vollständig verlassen, treiben die luxirten Knochenenden auch durch die Weichtheile hindurch, zerstören die Gefäss- und Nervenstämme, kurz, bringen eine so ausgedehnte Verletzung hervor, dass nur die primäre Amputation des Oberschenkels das Leben erhalten kann. Manche Verletzten sterben schnell am Shock oder an dem Blutverluste. In der Regel handelt es sich um Maschinenverletzungen; das Getriebe einer Dampfmaschine fasste den Arbeiter am Fusse und riss ihn mit sich herum.

Bleibt die Haut unverletzt oder wenigstens unzerrissen, so handelt es sich in der Regel um eine mehr oder weniger *vollständige Luxation*, nach deren

Reposition Heilung eintreten kann. Die Luxationen zerfallen in solche der Tibia nach *vorn*, nach *hinten*, nach *innen* und nach *aussen*. Die ersten, die der Tibia *nach vorn*, von welchen sich etwa 50 Fälle in der Literatur mitgetheilt finden, entstehen vorwiegend durch *Ueberstreckung des Kniegelenkes*. Am vorderen Rande der Tibia bildet sich nämlich durch Ueberstreckung ein Hypomochlion, auf welchem sich die hinteren Abschnitte der Gelenkflächen in der Kniekehle von einander abhebeln. Eine secundäre Bewegung, welche im Sinne der Beugung stattfinden muss, treibt die Tibia nach vorn, den Femur nach hinten. Sehr viel seltener sind Fälle, in welchen eine auf das gebeugte Knie von oben auffallende Last den Femur direct nach hinten drängte. Die Luxation ist kaum zu verkennen (Fig. 308). Vorn kann man die Gelenkflächen der Tibia unter der Haut betasten; hinten springen unter der stark gespannten Haut der Kniekehle die convexen Flächen der Condyli femoris hervor. In der Regel sind beide Ligamenta lateralia

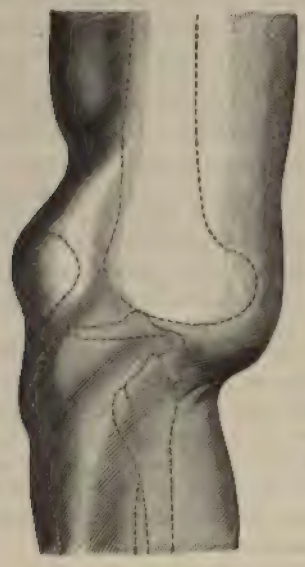

Fig. 308.
Luxation der Tibia nach vorn.
(Nach Anger.)

Fig. 309.
Luxation der Tibia nach hinten.
(Nach Anger.)

und beide Ligam. cruciata eingerissen oder aus ihren Insertionen ausgerissen; nur in wenigen Fällen (Albert, Madelung, R. v. Volkmann und Schüller) wurde die Erhaltung des einen oder anderen Ligam. lateral. constatirt. Die *Reposition* erfolgt am leichtesten, wenn man die Tibia in etwas überstreckte Stellung zurückbringt und dann, während ein manueller Druck das obere Tibiaende nach hinten drängt, die Beugung ausführt. Dabei ist allerdings die Gefahr zu beachten, dass die Hyperextension die ohnehin schon gespannten Gefässe und Nerven trennen könnte. Oft genügt auch ein einfaches Anziehen der beiden Gelenkenden, um sie dem coaptirenden Drucke der Hand folgen zu lassen.

Eine der eben geschilderten Verrenkung entsprechende Luxation durch Ueberbeugung kann nicht wohl vorkommen, denn schon am physiologischen Schlusse der Beugung liegen die Hautflächen des Oberschenkels und Unterschenkels dicht aufeinander. Deshalb ist freilich die *Luxation der Tibia nach hinten* nicht ge-

Sie war durch Distorsion des Gelenkes beim Turnen entstanden und charakterisirte sich dadurch, dass der Knorpel bei Streckung hervortrat, bei Beugung verschwand. Die *Therapie* ist in ihren Leistungen wenig befriedigend gegenüber diesen, an sich so unbedeutenden und doch so lästigen Störungen. Bei frischer Verletzung empfiehlt Hey die spitzwinkelige Beugung des Kniegelenkes, und Sandham fügt zweckmässig rotirende Bewegungen des Unterschenkels hinzu, um den Meniscus zum Einschnappen in seine normale Lage zu bringen. Nach der Reposition, oder auch wenn diese nicht gelingt, werden am besten comprimirende Verbände getragen, welche das Gelenk gegen ergiebige Rotationsbewegungen schützen. Sehr vortheilhaft sind eng anschliessende, elastische Kniekappen. C. Hueter hat zweimal mit bestem Erfolge unter dem Schutze der Aseptik eine *Exstirpation des luxirten Knorpelstückes* ausgeführt. Aus einem abgerissenen Stücke des Meniscus kann durch weitere Drehung des Kapselabschnittes, an welchem das Fragment hängt, ein freier Gelenkkörper mit allen seinen Folgen entstehen; dann tritt natürlich die im § 489 besprochene Therapie in Geltung.

Die *Luxation des Fibulaköpfchens* in seiner Verbindung mit der Tibia gehört zu den seltensten Verletzungen. Dubreuil beobachtete eine solche Luxation als Folge einer übermässigen Contraction des M. biceps.

§ 470. Luxationen der Patella.

Mit Malgaigne unterscheiden wir drei Arten traumatischer Luxation der Patella: 1) seitliche Luxationen nach aussen und nach innen, 2) verticale Luxationen, 3) Luxationen mit Umdrehung. Die letzte Form ist bei weitem die seltenste, sie ist in der Literatur nur durch einige wenige Fälle vertreten. Aber auch die verticale Luxation wird nur ausnahmsweise beobachtet; Streubel zählte auf 120 Patellaluxationen, welche er in der Literatur auffand, nur 21 verticale.

Unter *den seitlichen Luxationen der Patella* kommen nach Malgaigne die äusseren, die auf den Condylus ext. femoris, fast achtmal häufiger vor, als die auf den Condylus internus. Schon seit langem hat dieses Ueberwiegen der Luxation nach aussen die Aufmerksamkeit der Beobachter auf sich gelenkt. Man nahm an, dass der höhere Rand, welcher die sattelförmige Gelenkfläche des Femur nach innen begrenzt, das Hinübertreten der Patella nicht so leicht gestatte, wie der niedrigere äussere, und es lässt sich nicht leugnen, dass diese Höhendifferenz der Ränder in der That von einiger Bedeutung ist. Von grösserer Wichtigkeit aber ist jedenfalls *das häufigere Vorkommen der Luxation bei Genu valgum* (§ 485). Dies Zusammentreffen beider Erkrankungen ist längst bekannt und wurde von Malgaigne besonders hervorgehoben. Malgaigne, Isermeyer und andere Autoren glaubten Präparate der Art, welche sie an Leichen fanden, dahin deuten zu sollen, dass die irreponirte Luxation der Patella auf den Condylus ext. nachträglich eine Knickung des Knies im Sinne des Genu valgum bedinge. Aber schon Monteggia behauptete, dass bei Genu valgum der Condylus int. femoris mehr hervorrage und sich so eine von innen nach aussen geneigte, schiefe Ebene bilde, welche die Patella leichter nach aussen gleiten lasse. C. Hueter's anatomische Untersuchungen über das Genu valgum (§ 485) haben diese Beobachtung nicht nur bestätigt, sondern auch noch genauer nachgewiesen, dass an dem Condylus ext. eine ziemlich tiefe Grube oder Rinne entsteht. Bei gebeugtem Knie ruht der grössere Theil der Patellagelenkfläche auf dem Condylus ext. femoris und auf der Incisura intercondylica, und nur die innere Längsfacette berührt den inneren Rand der Gelenkfläche des Condylus int. femoris. Sobald das Knie aus der gebeugten Stellung in die gestreckte übergeht, kann es geschehen, dass der hohe Längsfirst der Patella sich in jene Rinne stellt, und die Contraction des M. extensor quadriceps muss

dann nothwendig die Patella über die Rinne und über den äusseren Rand der Gelenkfläche auf den Condylus ext. femoris führen (Fig. 310). Die Kapsel wird dabei nur eine mässige Zerreissung erfahren. Je tiefer die Rinne, welche übrigens bei jedem Erwachsenen (§ 485) angedeutet ist, desto leichter wird sich bei dem Uebergange der Beugung zur Streckung der Längsfirst der Patella in ihr fangen, so dass es bei hochgradigem Genu valgum nur eines sehr geringen seitlichen Anstosses der Patella bedarf, um sie zum Luxiren zu bringen. Manche klinische Thatsachen sprechen zu Gunsten dieser anatomisch wie mechanisch wohl begründeten Theorie für die Entstehung der Patellaluxation nach aussen. So erzählt Malgaigne von einem Tanzmeister, welcher sich jedesmal eine Luxation beider Kniescheiben nach aussen zuzog, wenn er seinen Schülern den „Pas pliez" demonstrirte, wobei das vom Körpergewicht belastete, gebeugte Kniegelenk durch eine besonders kraftvolle Action des M. quadriceps in die Streckung übergeführt wird. Nicht selten entstehen Patellaluxationen nach aussen bei Cavalleristen, wenn sie

Fig. 310.
Luxation der Patella nach aussen.
(Nach Anger.)

Fig. 311.
Verticale Luxation der Patella.
(Nach Anger.)

Attaque reiten. Bei dem Durchreiten durch die Reihen des Gegners stösst der Reiter, welcher sein Knie in gebeugter Stellung im Bügel hat, seitwärts leicht an, und die Patella kann dann, wahrscheinlich über die Rinne des Condylus ext. femoris, nach aussen geschoben werden.

Bei der *verticalen Luxation* stellt sich der innere oder der äussere Seitenrand der Patella in die mediane Einsenkung der sattelförmigen Fläche des Femur, auf welcher die Patella bei den Beugungen und Streckungen hin und her gleitet. Die Gelenkfläche der Patella sieht hiernach entweder nach aussen oder nach innen. Am häufigsten, unter den 21 Fällen Streubel's 14mal, steht der innere Rand auf, wahrscheinlich, weil er eine schmale Längsfacette der Gelenkfläche trägt (Fig. 311). Für die Entstehung dieser Luxation findet man in den meisten Fällen eine plötzliche Muskelaction als Ursache angegeben, und es scheint, dass die isolirte Contraction des M. vastus ext. oder int. die verticale Aufrichtung der Patella bewirken kann, wenn zugleich das Knie gewaltsam gedreht oder seitlich gebogen

wird. Unterstützt wird diese Aufrichtung offenbar durch die schmale innere Längsfacette der Patellagelenkfläche. Natürlich muss die Gelenkkapsel, so weit sie sich an die Patella inserirt, in grösster Ausdehnung einreissen, und so wird auch die Reposition gerade bei diesen seltenen Luxationen auf keine allzu bedeutenden Hindernisse stossen, obgleich in einigen Fällen berichtet wird, dass die Reposition misslang.

Die wenigen Beobachtungen von *Umdrehungsluxationen* bilden zum Theil Uebergänge aus der verticalen Lage in die umgedrehte, so zwar, dass die auf die hohe Kante gestellte Patella sich mehr oder weniger im Sinne der ersten halben Drehung geneigt hatte. Man wird dann in grösserer oder geringerer Ausdehnung die nach vorn gerichteten Gelenkfacetten durch die Haut hindurchfühlen können (Fig. 312).

Fig. 312.
Umdrehungsluxation der Patella.
(Nach Anger.)

Die *Diagnose der Patellaluxationen*, welcher Kategorie sie auch angehören mögen, unterliegt keinerlei Schwierigkeiten; insbesondere wird die gewöhnliche Luxation nach aussen an der fehlerhaften Stellung der Patella auf dem Condylus externus nicht zu verkennen sein. Die *Reposition* ist in vielen Fällen eben so leicht, als die Diagnose. Man schiebt oder hebt die Patella einfach über den Rand der Gelenkfläche des Condylus ext. femoris weg, und sofort adaptirt sie sich wieder ihrem gewöhnlichen sattelförmigen Lager. Zuweilen aber, wahrscheinlich bei engem Kapselrisse, sind die Hindernisse für die Reposition fast unüberwindlich. Malgaigne wollte in solchen Fällen einen Pfriemen in die Patella einbohren und mit ihm die reponirenden Bewegungen am langen Hebelarme vornehmen. Gaulke theilt noch aus der neueren Zeit einen Fall mit, in welchem die Reposition trotz der tiefsten Chloroformnarkose misslang und erst nach 10 maligem Abgleiten der zur Hülfe gezogenen Tischlerschraube und nach mehrstündigen Anstrengungen erfolgte. In solchen schwersten Fällen sollte man sich daran erinnern, dass die Luxationen der Patella, wie oben erwähnt wurde, entstehen, *wenn das gebeugte Knie in Streckung geführt wird.* Will man demnach ein physiologisches Repositionsverfahren anwenden, so muss man das Knie forcirt beugen und der Patella eine solche seitliche Drehung geben, dass sich ihr Längsfirst wieder in die Rinne des Condylus ext. femoris stellt und in ihr zur Incisura intercondylica gleitet. Das Hüftgelenk muss hierbei, zur Erschlaffung des M. rectus, in gebeugter Stellung stehen.

Wir schliessen der traumatischen Patellaluxation eine kurze Besprechung der sehr seltenen *congenitalen Luxation der Patella nach aussen* an, von welcher Bessel-Hagen (1886) 3 Fälle beschrieben und 13 weitere aus der Literatur zusammengestellt hat. Sie erscheint in drei Formen. Bei der ersten handelt es sich um eine incomplete Luxation, die bei Flexion des Beines sofort von selbst verschwindet. Die zweite Form bilden complete Luxationen, welche eintreten, sobald das Knie gebeugt wird, während in einer dritten Gruppe die verrenkte Kniescheibe bei der Beugung noch weiter nach aussen rückt, als sie schon stand. Die Missbildung, welche in einigen Fällen mehrere Glieder der gleichen Familie betraf, führt während des Wachsthums zu Störungen nicht allein des Bandapparates und

der Muskeln, sondern auch der Knochen des Kniegelenkes, so dass das Gehen und Stehen, zumal bei der dritten Form der Luxation, recht erheblich behindert ist.

§ 471. Fractura patellae.

In der Häufigkeit der Knochenbrüche nimmt die Patellafractur zwar keine hohe Stelle ein, sie kommt nach den gewöhnlichen Angaben in 2 % aller Fracturen vor, aber die einzelnen Fälle sind in diagnostischer, prognostischer und therapeutischer Beziehung von recht hohem Interesse. Die Fractur entsteht in der Mehrzahl der Fälle *durch Muskelzug*, und zwar bei dem Versuche, den nach rückwärts fallenden Rumpf durch eine kraftvolle Contraction des mächtigen M. extensor quadriceps vor dem Falle zu bewahren. Das Fallen des Rumpfes nach rückwärts bedeutet eine Streckbewegung in der Hüfte, eine Ueberstreckung des Rumpfes und Beckens, während im Kniegelenke eine Beugung stattfindet. Die Contraction des M. extensor quadriceps ist in dem Augenblicke des Fallens die zweckmässigste Muskelaction, um den Fall noch aufzuhalten, sie streckt das Knie und beugt zugleich das Hüftgelenk und zwar durch die obere Insertion des M. rectus femoris, welcher zu den vier Köpfen des M. quadriceps gehört. Die Patella wird in diesem Momente durch die Spannung des Ligam. patellare und durch die Contraction des M. quadriceps gegen die Condylen des Femur angedrängt, während der nach hinten fallende Rumpf durch die Streckung im Hüftgelenke und die gleichzeitige Beugung im Knie den oberen Insertionspunkt des ganzen Streckapparates von dem unteren immer mehr zu entfernen strebt. Bei dieser Ueberspannung des Streckapparates kann jeder seiner Theile reissen, der *Musc. quadriceps, seine Sehne, das Ligam. patellae,* Verletzungen, welche § 472 erörtern wird, am häufigsten aber kommt es zur *Rissfractur der Patella.* Der starre, gegen das gebeugte Knie angedrängte Knochen setzt eben der plötzlich einwirkenden Gewalt einen viel geringeren Widerstand entgegen, als die elastischen, dehnbaren Fasern des Muskels, der Sehne, des Bandes, und in der That sind Patellafracturen viel zahlreicher, als Risse der genannten Theile zusammengenommen. Alle diese Trennungen werden entsprechend der in der Längsrichtung dehnenden Gewalt quer verlaufen, und so ist auch die Fractur der Patella durch Muskelzug immer eine quere. Die Trennungslinie liegt gewöhnlich in der Mitte, so dass beide Bruchstücke ungefähr gleiche Grösse haben; fast niemals befindet sich der Bruch nahe dem oberen Rande, sehr häufig dagegen in der unteren Hälfte, so dass nur ein kleines Bruchstück an dem Ligam. patellae hängen bleibt.

Ausser den *queren Rissbrüchen der Kniescheibe*, welche man wohl mit dem Zerbrechen eines Holzstabes über dem gebeugten Knie vergleicht, kommen auch *Längs-, Stern-* und *Splitterbrüche der Patella* vor. Sie sind indess viel weniger häufig, als die Querbrüche und entstehen immer durch *directe* Gewalt, durch Stockschlag, Fall auf das Knie, besonders durch Auftreffen spitziger Fremdkörper, wie bei dem Falle auf spitzige Steine u. s. w. Eine Kugel schlägt zuweilen ein einfaches Loch durch die Patella, doch kommen neben den Lochschüssen auch Splitterschüsse vor.

Der Verletzte liegt nach dem *queren Rissbruche der Patella,* welcher uns, seiner Häufigkeit entsprechend, im Folgenden ziemlich ausschliesslich beschäftigen wird, am Boden, ohne sich erheben zu können. Jede active Streckung des Knies ist unmöglich, der vierköpfige Strecker des Unterschenkels versagt eben seinen Dienst. Aufgerichtet vermögen solche Kranke wohl nothdürftig rückwärts zu gehen, sie stützen sich dabei auf die Hemmungsbänder der hinteren Kapselwand; sobald sie aber einen Schritt vorwärts thun oder gar eine Treppe zu steigen versuchen, brechen sie hülflos zusammen.

Allmälig schwillt das Kniegelenk an, denn aus den zerrissenen Blutgefässen des Knochens und der Kapsel, welche an der Vorderfläche mehr oder weniger weit mit einreisst, strömt das Blut in die Gelenkhöhle und füllt sie aus. Dieser Bluterguss tritt bei der Untersuchung in den Vordergrund. Man sieht und fühlt die prall gespannte Kapsel, welche sich zwischen die Fragmente der Patella eindrängt. Die Erkenntniss der eigentlichen Verletzung wird hierdurch einigermassen erschwert, zumal wenn auch die hintere Wand der Bursa praepatellaris (§ 488) mit eingerissen wurde und sich das Blut auch hier ansammelt. Verdrängt man indessen das ergossene Blut mit dem Finger, so wird man die Bruchenden der Kniescheibe immer fühlen und auch ihre *Diastase* nachzuweisen im Stande sein. Diese schwankt zwischen einigen Millimetern und 2 Cm. und hängt ab von der geringeren oder grösseren Ausdehnung des Querrisses in der Kniegelenkkapsel, in welche die Patella eingewebt ist. Bei geringer Diastase lässt selbst eine genaue Betastung die Fractur kaum erkennen, denn auch die seitliche Verschiebung der Bruchstücke wird durch die eng umfassende Kapsel und die zu den Seiten der Patella herziehenden Stränge der Quadricepssehne sehr erschwert. Bleibt die Diagnose zweifelhaft, so ist zunächst der Fall als Fractur zu behandeln, bis dann nach Resorption des Blutergusses der Befund genauer festgestellt werden kann.

In der übergrossen Mehrzahl heilen die Querbrüche der Kniescheibe durch *fibröse Stränge*, welche den Raum zwischen den Bruchflächen ausfüllen, nicht durch knöchernen Callus. Die wesentliche Schuld an dieser mangelhaften Heilung trägt die Diastase der Fragmente, wie das aus den Beobachtungen an Längs- und Splitterbrüchen deutlich erhellt. Bei diesen liegen die Bruchflächen dicht aneinander, sie heilen in der Regel knöchern. Doch ist die Diastase nicht der einzige Grund der ligamentösen Vereinigung, vielmehr muss auch die mangelhafte Leistungsfähigkeit des Periostes, welches nur die obere Fläche des Knochens bedeckt, sowie die Gefässarmuth des Markgewebes der Patella mit herangezogen werden. Endlich hat Macewen (1887) darauf aufmerksam gemacht, dass sich bei starker Diastase nicht selten Fasern der Aponeurose, welche die Patella überzieht und oben in die Quadricepssehne, unten in das Ligament. patellae übergeht, zwischen die Fragmente einlegen oder selbst angespiesst werden.

Für die spätere Function gibt die ligamentöse Vereinigung der Bruchflächen insofern eine sehr ungünstige Prognose, als die fibrösen Stränge theils durch die passive Spannung bei den Beugebewegungen des Knies, theils durch die Contractionen des M. quadriceps im Verlaufe der Jahre zu langen, dünnen Membranen gedehnt werden können. Man hat Fälle beobachtet, in welchen nach Jahren die Entfernung der beiden Patellafragmente nicht mehr nach Centimetern, sondern nach Decimetern zu messen war. In den handbreiten Membranen liegen dann einzelne Knochenkerne zerstreut, der Ausdruck eines misslungenen Versuches knöcherner Vereinigung. Schliesslich wird bei der Länge der membranösen Zwischensubstanz die contractile Verkürzung des M. quadriceps gar nicht mehr auf die Tibia übertragen, es hört die active Streckfähigkeit des Kniegelenkes vollkommen auf. Bei der Nachbehandlung muss auf diese Eventualität Rücksicht genommen werden.

Ein zweites für die functionelle Prognose wichtiges Moment liegt in dem grossen, das Kniegelenk ausfüllenden Blutergusse, welcher nicht nur die Fragmente auseinander hält, sondern auch in der Regel zu einer Synovitis serosa mit Hydarthros führt. In einzelnen Fällen kommt es unter dem Reize der heilenden Fractur selbst zu Adhäsionen der Synovialfalten. So lässt jede geheilte Fractur der Patella eine mehr oder minder störende Behinderung der Gelenkbewegung zurück, deren leichtere Formen freilich im Verlaufe von Monaten und Jahren fast spurlos verschwinden. Immerhin ist es zweckmässig, die Verletzten schon vor Anlegen des

Verbandes über die möglichen Folgen der Fractur zu unterrichten, damit sie nicht der ärztlichen Thätigkeit zur Schuld anrechnen, was in der Art der Verletzung begründet ist. Die sorgfältige Immobilisation in Streckstellung, welche vor Schluss der sechsten Woche nicht unterbrochen werden darf, sichert übrigens das Gelenk am besten vor einer erheblichen Behinderung der Bewegungen.

Unmittelbar nach der Verletzung wird die Application von Eis eine beträchtlichere Blutansammlung im Gelenke verhindern können. Später hat die *Behandlung* zunächst den Bluterguss zu beseitigen, da vorher eine vollständige Coaptation der Fragmente unmöglich ist. In der Regel kommt man mit einem Compressionsverbande, wie er zur Behandlung des Hydarthros (§ 476) angegeben ist, aus. Nach wenigen Tagen ist das Gelenk soweit abgeschwollen, dass nunmehr für die Annäherung der Fragmente gesorgt werden kann. R. v. Volkmann und M. Schede haben die *Entleerung des frischen Blutergusses durch aseptische Punction* empfohlen und ausgeführt, M. Schede ausserdem noch die aseptische Irrigation des Gelenkes mit 3 % Carbol- oder besser einer 0,1 % Sublimatlösung. Die Coaptation der Bruchflächen wird hierdurch zweifellos sehr erleichtert. Dem gleichen Zwecke dient die *Massage*, welche Metzger schon sehr frühzeitig, mindestens aber vom 4.—5. Tage ab, anzuwenden empfiehlt.

Ein bei jeder Behandlung der Patellafractur beachtenswerther Grundsatz ist die Lagerung des Beines; *das Kniegelenk soll gestreckt, das Hüftgelenk gebeugt stehen.* Die Streckung des Kniegelenkes sichert man entweder durch eine hintere Schiene oder durch einen Gypsverband, welcher den ganzen Ober- und Unterschenkel umgibt und nur die Patellagegend zum Zweck specieller Verbände und Apparate freilässt. Die Beugung des Hüftgelenkes aber wird am einfachsten dadurch erzielt, dass *der Kranke halb aufrecht im Bette sitzt* (Langenbeck d. Ä.). Diese combinirte Stellung, Flexion im Hüft-, Extension im Kniegelenke, nähert die oberen und unteren Insertionspunkte des Unterschenkel-Streckapparates, die Spina ant. inf. oss. ilei und die Spina tibiae, einander an und entspannt den Extensor quadriceps. Sie reicht bei geringer Diastase zuweilen als einzige Behandlung aus, zumal wenn durch Compression oder Massage das Blutextravasat vollkommen beseitigt ist (Metzger). Für die meisten Fälle freilich bedarf es zur Annäherung der Fragmente noch besonderer Verbände und Vorrichtungen, zu welchen wir mit Uebergehung alter, ganz unzureichender Bindentouren, z. B. des Chiasters, folgende anführen:

1) Das *genaue Anlegen einer Testudo genu inversa* nach den Regeln, welche im Allg. Thl. (Cap. 30) angegeben wurden. In ihrer kunstgerechten Aufeinanderfolge führen die Bindentouren die Bruchstücke der Patella zwar etwas zusammen, bei festem Anziehen aber kann am Unterschenkel venöse Stauung eintreten, und locker angelegt haben die Touren keine sichere Wirkung. Die Bindentestudo ist daher nur als Unterstützungsmittel für andere Verbände zu bezeichnen.

2) Das *Anlegen von Heftpflasterstreifen*, ähnlich den Testudotouren, jedoch mit dem Unterschiede, dass die Streifen einzeln oberhalb des oberen und unterhalb des unteren Bruchstückes zu liegen kommen und in der Kniekehle einen freien Raum zwischen sich lassen, wodurch jene venöse Stauung vermieden wird. Das Verfahren ist einfach, zweckmässig und recht sicher im Erfolge, wenn man die Streifen genau anlegt. Diese ziehen zwar nur an der Haut, aber die Haut zieht wieder an den Fragmenten; zudem unterstützt der Druck der Streifen auf die vordere Kapselwand die Resorption des Blutergusses. In den ersten Wochen muss der Heftpflasterverband alle acht Tage erneuert werden.

3) Das *Anlegen der Klammer von* Malgaigne (Fig. 313). Die beiden scharfen Doppelhaken (HH) werden ober- und unterhalb der Bruchstücke durch die Haut eingestochen, mittelst einer Schraube (S) vereinigt und dann durch An-

ziehen der Schraubenmutter (M) sammt den Bruchstücken einander angenähert. Der Apparat ist sehr berühmt geworden und hat seine entschiedenen Vorzüge; doch sind bei seiner Anwendung auch *Vereiterungen des Kniegelenkes* vorgekommen, welche die Amputation des Oberschenkels nöthig machten oder gar tödtlich endeten. Durch aseptische Reinigung der Haken vor dem Einstechen und durch aseptischen Schutz der Stichwunden kann man dieser Gefahr jetzt wirksam vorbeugen. Trélat empfahl oberhalb und unterhalb der Fragmente zwei in heisses Wasser eingetauchte Guttaperchastreifen, ähnlich wie die Heftpflasterstreifen bei 2), anzulegen und diese, nachdem sie sich während der Erhärtung an die Ränder der Patella genau angeschmiegt haben, mit der Klammer Malgaigne's zusammenzuziehen. Das Verfahren ist schonender als die Klammer, aber weder so einfach, noch von besserer Wirkung als der unter 2) beschriebene Heftpflasterverband. Lefort empfiehlt, die Guttaperchastreifen durch elastische Fäden zusammenzuziehen.

Fig. 318.
Malgaigne's Klammer zur Behandlung der Patellafractur.

4) Die *Sehnennaht,* zuerst (1868) von R. v. Volkmann, dann (1880) von Kocher ausgeführt. v. Volkmann zieht eine Fadenschlinge von Seide oder Silberdraht quer durch die Quadricepssehne, eine andere durch das Ligament. patellae und knotet oder dreht beide über der Patella zusammen. Kocher führt nach Punction des Hämarthros und Incision der Haut ober- und unterhalb der Patella einen starken doppelten Silberdraht der Länge nach unter den Fragmenten her und dreht die Enden über einer Gazerolle auf der Patella zusammen. In beiden Fällen muss selbstverständlich streng aseptisch verfahren werden.

5) Die *Knochennaht.* Sie wurde zuerst von König, Lane u. A. bei complicirten Patellafracturen angewandt, dann von Lister 1877 auch auf die subcutanen übertragen. Lister empfiehlt, die Fractur durch einen Längsschnitt bloszulegen, Fuller u. A. wählen einen Querschnitt. Gewöhnlich genügt *eine* Naht, zu welcher Lister Silberdraht verwendet. Der Draht wurde in den ersten Fällen nach ca. 8 Wochen entfernt, in den späteren, nach dem Vorgange von van der Meulen (Utrecht 1880), platt gehämmert und dem Einheilen überlassen, was auch ohne Störung erfolgte.

Die unter 4) und 5) erwähnten Verfahren, insbesondere die Knochennaht ermöglichen ohne Zweifel die directeste Coaptation der Bruchstücke und lassen am ehesten eine knöcherne Vereinigung erwarten, aber sie sind mühsam, verletzend und bei einem Fehler in der Aseptik nicht gefahrlos. Sehr lehrreich ist in dieser Beziehung eine Statistik Conr. Brunner's (1885). Von 8 mit Kocher's Sehnennaht behandelten Fällen von frischer Patellafractur endete 1 tödtlich; in 2 trat Vereiterung des Gelenkes ein. Von 45 Fällen, in welchen die primäre Knochennaht angelegt wurde, heilte zwar die Mehrzahl aseptisch, 8 mal aber störte Gelenkeiterung den Verlauf, 2 mal kam es zur Nekrose der Fragmente, 2 mal wegen Eiterung und Pyämie zur Amputatio femoris, 2 mal erfolgte der Tod. Das sind Resultate, die zu denken geben, um so mehr, als alle diese unglücklichen Ausgänge lediglich dem operativen Eingriffe zur Last fallen, der eine subcutane Gelenkfractur zu einer offenen machte. Und die functionellen Resultate? Brunner fand nur 13 mal einen vollkommenen Erfolg angegeben; unter den übrigen, genesenen Fällen waren 7 mit Ankylose, 5 mit starker Bewegungsstörung im Kniegelenke verzeichnet. Sonach übertrifft die Knochennaht, was den functionellen Erfolg betrifft, die unblutigen Methoden in keiner Weise, und der einzige Grund, welcher das eingreifende Verfahren hätte rechtfertigen können, die grössere Sicher-

heit knöcherner oder straff-fibröser Vereinigung der Fragmente bei freier Beweglichkeit im Kniegelenke, hat sich als hinfällig erwiesen. Nicht viel besser stellen sich die Resultate einer von Dennis (Amerika 1886) aufgestellten Statistik über 182 Fälle von Patellanaht: 75 gute, 35 zufriedenstellende, 24 schlechte Erfolge, 11 Todesfälle; 4 mal kam es zur Amputation, 34 mal zur Vereiterung des Gelenkes, 17 mal zu partieller, 14 mal zu totaler Ankylose; 6 Fälle waren noch in Behandlung, von dreien war das Endresultat unbekannt.

Für gewöhnlich wird man also bei dem Heftpflaster- und dem Gypsverbande in Streckstellung des Knies stehen bleiben, oder auch unter aseptischen Massregeln die Malgaigne'sche Klammer anlegen. Sehnen- und Knochennaht ist höchstens gestattet, wenn alle anderen Mittel bei der Coaptation der Bruchstücke fehl schlagen und selbstverständlich nur dem, der die Aseptik beherrscht.

Der Gypsverband bleibt bei der langsamen Entwickelung der fibrösen Zwischensubstanz mindestens 6, am besten 8 Wochen liegen. Für die ersten Monate nach der Heilung tragen die Reconvalescenten einen Schienenapparat, welcher das Kniegelenk in Streckung feststellt und die Patellafragmente mittelst Ledergurten noch etwas zusammendrängt. Der Apparat gibt im Gehen die gewünschte Sicherheit und schützt vor excessiven Bewegungen, welche etwa eine secundäre Vermehrung der Diastase bewirken könnten. Bei guter Heilung fühlt man nur eine schmale lineare Furche an der Bruchstelle, sie entspricht der straffen bindegewebigen Vereinigung der Fragmente.

Complicirte Fracturen der Patella sind nach den allgemeinen Regeln und nach denjenigen des § 474 zu behandeln. Die Knochennaht hat hier volle Berechtigung und wurde, wie oben bemerkt, hier auch zuerst ausgeführt. v. Beck empfiehlt bei Zertrümmerung der Patella ihre Exstirpation.

Veraltete Fälle von Patellafractur, in welchen die fibröse Zwischenmasse von Anfang an sehr lang war, oder sich mit der Zeit enorm dehnte, sind durch Bloslegung, Anfrischung und Naht der Bruchstücke noch zu heilen, mindestens zu bessern. Logan (1867), Trendelenburg (1878), Smith (1878) haben auf diese Weise gute Erfolge aufweisen können. Die Brunner'sche Statistik deckt freilich auch hier die Kehrseite auf. Es finden sich unter 45 derartig operirten Fällen 11 Gelenkvereiterungen, 1 Oberschenkelamputation, 3 Todesfälle an Pyämie, 7 Ankylosen und zahlreiche Bewegungsstörungen angeführt. Immerhin wird man hier die Knochennaht weit eher vertheidigen können, als bei frischer subcutaner Patellafractur. Denn eine straffe Heilung der pseudarthrodisch verbundenen Fragmente ist ohne Anfrischung gar nicht möglich; hat man aber zu dem Zweck einmal die alte Fracturstelle blosgelegt, so wird die Gefahr der Verletzung durch eine Knochennaht nicht gesteigert. Bei grosser Diastase macht übrigens die Annäherung der Bruchstücke zuweilen Schwierigkeit. v. Bergmann (1886) sah sich in einem solchen Falle genöthigt, die Tuberositas tibiae loszumeisseln und erreichte erst nach Verschiebung des unteren Fragmentes die volle Coaptation, welcher dann knöcherne Verheilung, sowohl der Patellafragmente, wie der verschobenen Tuberositas tibiae folgte. Verweigert der Kranke mit veralteter Kniescheibenfractur jeden operativen Eingriff, so bleibt nur übrig, ihm eine Stützmaschine zu geben, welche die Ueberstreckung hemmt und durch ein vorn über das Knie ziehendes Gummiband die Quadricepssehne ersetzt.

§ 472. Ruptur des Ligamentum patellae, der Sehne des Quadriceps femoris und des Muskels selbst.

In ganz ähnlicher Weise, wie die Patella können sowohl das Ligam. patellae als auch die Sehne des vierköpfigen Streckers reissen. Fälle, in welchen Stücke

des Knochens noch an dem Bande oder der Sehne hängen bleiben, bilden den Uebergang zur Querfractur der Kniescheibe.

Die *Ruptur des Ligam. patellae,* von welcher Maydl (1882) 65, Sands (1885) 78 Fälle zusammenstellte, ist die häufigere Verletzung. Von einigen Autoren, besonders von Malgaigne, wird sie als *Luxation der Patella nach oben* beschrieben; gewiss mit Unrecht, denn die Zerreissung des Bandes ist die Hauptsache, die Dislocation der Patella nur eine, allerdings die wichtigste Folgeerscheinung. Zu dem reihen sich Aetiologie, Symptome und Behandlung so sehr an die Fractur der Patella an, dass der Name Ruptur des Ligam. patellae sicher mehr Berechtigung hat.

Gewöhnlich liegt die quere Trennungslinie an der Tibialinsertion des Bandes, wobei zuweilen ein Stück der Tuberositas tibiae mit ausreisst, selten am unteren Rande der Patella; eine Quertrennung in der Mitte des starkes Bandes gehört zu den Raritäten und entsteht fast nur durch scharf treffende Gewalt.

Der Mechanismus ist der gleiche wie bei der Fractur der Kniescheibe. Auch hier liefert gewaltsame Muskelaction die Mehrzahl der Verletzungen; eine geringe Anzahl ist auf directe Verwundung durch Hieb und Schnitt, oder auf gewaltsame Dehnung zurückzuführen. Paul Vogt (1869) berichtete von einem 16jähr. Gymnasiasten, welcher beim Turnen auf dem Sprungbrette ausglitt und rückwärts zu fallen drohte. Bei dem Versuche, sich mit aller Kraft aufrecht zu erhalten, riss die Tuberositas tibiae aus. Gibson und Hamilton beobachteten bei ähnlichen Anlässen den Riss beider Kniescheibenbänder. Durch forcirte Dehnung entstanden sah ich die Ruptur bei einem Manne, dem ein Kurpfuscher das in Streckung steif geheilte Knie über der Tischkante gebogen hatte.

Der Riss des Bandes ist charakterisirt durch den Stand der Patella. Diese rückt auf den oberen Abschnitt der Schenkelrolle, steht hier meist zwei Querfinger höher, als normal und ist ausserordentlich beweglich. Die Prominenz des Knies ist verschwunden; an ihrer Stelle sieht man, so lange die blutige Schwellung die Contouren nicht verwischt, eine Grube, in deren Tiefe die Femurrolle und die vordere Kante der Tibia durch die schlaffe Haut durchgefühlt werden kann. Auch das abgetrennte Band ist meist zu entdecken, ebenso die Rinne zwischen den beiden Rissstücken, welche durch Beugung leicht vergrössert werden kann. Ist die Tuberositas tibiae mit herausgerissen, so hebt das Knochenfragment zuweilen die Haut in einem Buckel empor, der unschwer hin und her zu schieben ist. Die Lage des Risses entscheidet darüber, ob die Verletzung in das Gelenk penetrirt oder nicht. Rupturen im oberen Drittel des Bandes liefern stets ein intraarticuläres Blutextravasat. Dass die Störungen im Gebrauche des Beines denen bei Patellafractur durchaus gleichen, bedarf kaum der Erwähnung.

Die *Diagnose* gibt bei sorgfältiger Untersuchung zu keiner Verwechselung Anlass. Der hohe Stand, die Beweglichkeit der Kniescheibe, die Unmöglichkeit, das Bein zu strecken, sind die wichtigsten Anhaltspunkte.

Wenn die Brauchbarkeit des Beines hier, wie bei dem Bruche der Kniescheibe, von der Straffheit der Narbe abhängt, so ist eine möglichste Annäherung der Rissenden die Aufgabe der *Behandlung.* Dies suchen Manche (Sistach u. A.) nur durch Lagerung zu erreichen, indem sie das gestreckte, in der Hüfte gebeugte Bein auf eine schiefe Ebene legen. Zweifellos hat diese Behandlung Erfolge aufzuweisen, wie aus der Sistach'schen Statistik (1870) hervorgeht. Ist aber die Dislocation der Patella erheblich, so werden kräftigere Mittel nothwendig, um sie dem Bande entgegenzuführen. Man wird dann mit Binden- oder Heftpflastertouren die Kniescheibe herunterziehen oder selbst die Malgaigne'sche Klammer anwenden, deren Haken einerseits in die Patella, anderseits in die Tuberositas tibiae eingeschlagen werden. Im Nothfalle ist die Naht am Platze.

Sehr viel seltener, als das Kniescheibenband *zerreisst die Quadricepssehne*, eine Verletzung, welche von einigen Autoren sehr mit Unrecht als *Luxation der Patella nach unten* bezeichnet wird. Nehmen wir Hieb- und Schusswunden des Kniegelenkes aus, bei denen es wohl auch einmal zur Durchtrennung der Strecksehne kommen kann, so ist die quere Abtrennung an der Patella ausschliesslich durch rasche, plötzliche Muskelwirkung veranlasst. Lorinser erzählt von einem kräftigen Manne, der eine schnelle Bewegung machte, um einem Wagen auszuweichen, zusammenknickte und die Sehne zerriss. Einen gleichen Fall habe ich selbst gesehen. Der Mann war einem Wagen nachgesprungen und hatte, nur noch wenige Schritte entfernt, möglichst weit ausgeholt. Plötzlich fühlte er ein Krachen und stürzte auf den Rücken. Die Strecksehne des linken Beines war dicht an der Patella abgerissen. Doppelseitig beobachtete die Verletzung John Adams, der auch noch einen zweiten derartigen Fall referirt. Bei der Untersuchung findet man dicht über der Kniescheibe eine Rinne, in welche bequem zwei Querfinger passen. Der Sehnenstumpf ist nach oben gewichen, ein mässiges Blutextravasat umgibt die Stelle der Verletzung. Veranlasst man den Patienten, eine Streckbewegung zu machen, so spannen sich einige seitliche Stränge an, die von der Fascie des Quadriceps nach dem Unterschenkel ziehen, eine volle Streckung aber ist unmöglich. Beugung schmerzt und verbreitert den Spalt zwischen Sehnenstumpf und Kniescheibe.

Ist der Sehnenstumpf nur wenig nach oben gerückt, so genügt die ruhige Lagerung mit gestrecktem Knie und erhobener Ferse, um in 4—5 Wochen eine vollständige Heilung zu erzielen. Bei starker Dislocation wickelt man den Oberschenkel von oben nach unten in regelmässigen Touren ein und fixirt anderseits die Patella mit Binden oder Heftpflaster. Besser noch wirkt die unter Aseptik ausgeführte *Sehnennaht*, wie sie Lister in einem Falle unternahm.

Am wenigsten häufig wird unter den queren Trennungen des Unterschenkelstreckapparates der *Riss des Musc. quadriceps*, oder vielmehr seiner vorderen Portion des *Musc. rectus femoris* beobachtet. Die Veranlassung ist auch hier ein heftiger Muskelzug, um den rückwärtsfallenden Rumpf noch aufrecht zu halten. Heftiger Schmerz an einer Stelle des Muskels, meist in dessen Mitte und das plötzliche Unvermögen, gerade zu stehen, charakterisirt die Verletzung. Im frischen Falle und nachdem die blutige Schwellung vorüber, lässt sich zudem der Querriss durch die Haut hindurch palpiren; bei einem Verletzten, den ich sah, konnte man bequem zwei Finger in den Spalt eindrängen. Die Behandlung besteht in 4—6-wöchentlicher ruhiger Lagerung mit gestrecktem Knie und gebeugter Hüfte.

§ 473. Die Schusswunden des Kniegelenkes und ihre Behandlung.

Die Gefahr aller Schussverletzungen des Kniegelenkes, mögen es nun einfache Kapselwunden, mögen es Loch- oder Splitterschussfracturen sein, liegt in der *Verjauchung und Vereiterung des Gelenkes*. Je nach dem Grade und dem Charakter der Infection, welche durch die Verletzung selbst, z. B. durch mitgerissene, schmutzige Kleiderfetzen oder durch die Berührung mit der Luft und mit schmutzigen Verbandstoffen statt hatte, entwickeln sich die Erscheinungen bald rascher, bald langsamer. Oft vergehen kaum 24 Stunden, in anderen Fällen einige Tage; bisweilen dauert es sogar Wochen, wenn nämlich die Entzündung von einer entfernteren Bruchstelle des Knochens durch eine Fissur langsam in das Gelenk fortschritt. Das Krankheitsbild ist bei schwerer Infection ein sehr charakteristisches. Die Gelenkgegend schwillt bis auf das Doppelte ihres Umfanges an, die Haut wird ödematös, ihre Fläche geröthet und heiss. Die heftigsten Schmerzen ziehen quer durch das Gelenk und strahlen zum Unterschenkel und Oberschenkel

aus. Schon die leiseste Berührung des Beines, ja die geringste Erschütterung des Bettes lässt den Kranken schmerzhaft zusammenzucken. Das Fieber, oft von einem heftigen Schüttelfroste eingeleitet und in seinem Verlaufe von Frostempfindungen begleitet, schnellt sofort zu seiner höchsten Höhe; die thermometrische Messung ergibt 40—41,5°. In wenigen Tagen steigt die Schwellung der Weichtheile am Oberschenkel empor und am Unterschenkel herab; am ersteren erscheint sie besonders früh und entwickelt sich hier zu bedeutender Höhe. Die phlegmonöse Infiltration des subfascialen und subcutanen Bindegewebes folgt dem Schusscanale zwischen die Muskeln des Oberschenkels oder bahnt sich selbst den Weg, den vorderen Recessus der Synovialkapsel an der oberen Grenze durchbrechend. Geht der Kranke an der Aufnahme so reichlicher septischer Noxen nicht frühzeitig unter den ausgesprochenen Erscheinungen der Septikämie zu Grund, so bilden sich in den Muskelvenen des Oberschenkels Thromben, welche mit der Zeit jauchig zerfallen, in den Kreislauf gelangen und schliesslich zu Metastasen in den Lungen und anderen Organen führen. Der Tod an Pyaemia multiplex schliesst den Verlauf. In anderen Fällen, allerdings der Minderzahl, beginnt die Eiterung sehr allmälig, dauert unter wechselnder Gefahr für das Leben Monate lang und endet mit der Verödung und Versteifung des Gelenkes.

Versucht man für die Behandlung der Schusswunden des Kniegelenkes und ähnlicher Wunden der Friedenspraxis bestimmte Regeln aufzustellen, so tritt eine doppelte Schwierigkeit in den Weg: einmal das wechselvolle Bild des Krankheitsverlaufes, dann die Werthlosigkeit früher gesammelter Erfahrungen über die Ergebnisse der verschiedenen Behandlungsarten. Was die erste Schwierigkeit angeht, so finden sich von dem eben geschilderten, rasch tödtlichen Verlaufe bis zu einer langsamen Entwickelung der eiterigen Entzündung die mannigfachsten Abstufungen. Ist nun auch in den schwersten Fällen die Nothwendigkeit operativen Einschreitens niemals in Zweifel gezogen worden, so lassen doch die mittelschweren Schusswunden des Kniegelenkes eine sehr verschiedene Behandlung zu. Soll man hier abwarten, bis die Gefahr für Glied und Leben das Messer in die Hand drückt? Oder soll man frühzeitig und unter noch günstigen Verhältnissen operativ einschreiten und den Wundverlauf gleich anfangs in die richtigen Bahnen lenken? Hier müssten grosse Zahlen die Entscheidung geben. Wir besitzen allerdings solche aus dem deutsch-französischen Kriege (1870—1871), aber bei dem Versuche ihrer Benutzung treffen wir auf die zweite Schwierigkeit. Die Antiseptik war damals noch in den Kinderschuhen, die meisten Chirurgen haben sie gar nicht oder doch mangelhaft geübt; das statistische Material ist also werthlos zur Beantwortung unserer Fragen. Die Erfahrungen einzelner Chirurgen im letzten russisch-türkischen Kriege (v. Bergmann, Reyher u. A.) haben zwar gezeigt, was die Antiseptik in einzelnen Fällen vermag, aber die Verhältnisse waren damals im Ganzen sehr ungünstig, und nur in wenigen Fällen konnte das antiseptische Verfahren so durchgeführt werden, wie es geschehen müsste.

Die folgenden Behandlungsmethoden der Knieschüsse und ähnlicher Verletzungen beruhen auf den allgemeinen Theorien der Wundinfection und auf den an Zahl doch immer nur geringen Erfahrungen der Friedenspraxis. Ihr Werth kann erst durch eine künftige Kriegsstatistik oder durch fortgesetzte Prüfung in der Friedenspraxis festgestellt werden. Es sind:

1) *Die einfache antiseptische Behandlung,* d. h. primäre Berieselung des Schusscanales mit antiseptischen Lösungen, Extraction der Fremdkörper, der Kugeln, der Kleidungsfetzen u. s. w., welche bei der Digitaluntersuchung des Schusscanales aufgefunden werden, Drainage dieses Canales, Anlegen des antiseptischen Verbandes. Zu diesem Verfahren eignen sich: a) die Schusswunden des Gelenkes ohne Knochenverletzung (§ 468), b) die Loch- und Rinnenschüsse der Condylen

und des Caput tibiae, c) alle Hieb-, Stich- und Schnittwunden. Bei den letzteren ist die Naht der Wunde zu dem übrigen antiseptischen Verfahren hinzuzufügen. Der frühe Nahtverschluss wird auch am sichersten dem bedenklichen *Luftansaugen* vorbeugen, welches bei Stichwunden des Kniegelenkes von König und von mir beobachtet und durch den tympanitischen Percussionsschall festgestellt wurde. Bei Splitterbrüchen geringeren Grades kann wohl noch dasselbe Verfahren genügen; doch müssen ganz lose Splitter, oder solche, welche den Abfluss der Wundsecrete zu hemmen drohen, extrahirt werden.

2) *Die antiseptische Incision und Drainage des Kniegelenkes* (über deren Methodik § 490). Sie tritt in allen Fällen ein, in welchen die Asepsis nicht zu erreichen war und es zur Eiterung im Kniegelenke gekommen ist, ferner bei Splitterschüssen mittleren Grades, welche noch nicht schwer genug erscheinen, um die primäre Resection oder Amputation (3. und 4. Verfahren) zu rechtfertigen. Der Extraction der Splitter folgt dann sofort die antiseptische Irrigation und die Drainage.

3) *Die methodische Resection des Kniegelenkes.* Wir bezeichnen sie als „methodisch" im Gegensatze zu den Extractionen einzelner Splitter, welche schon bei dem 1. und 2. Verfahren nach den im Allg. Thl. gegebenen Regeln ausgeführt werden können und oft den Namen der partiellen Resection erhalten haben. Sie ist indicirt, wenn trotz Antiseptik die Eiterung sich weiter entwickelt und auch durch Drainage nicht gehemmt werden kann. Hier muss wesentlich die Höhe des Fiebers den Ausschlag geben. Die Resection ist in diesen Fällen eine *antipyretische* Operation und wird als solche sowohl *intermediär* als *secundär* ausgeführt. Als *primäre* ist sie angezeigt bei schweren Splitterfracturen, wenn es sich durch Digitalexploration als unmöglich oder doch unwahrscheinlich herausstellt, dass die Entfernung einzelner Splitter und die Drainage von Erfolg sein könnten. In diese Kategorie gehören auch einzelne Kniegelenkverletzungen im Frieden mit offener Wunde und Zertrümmerung der Oberschenkelcondylen, wie sie durch Ueberfahren des Kniegelenkes entstehen. Ueber Methodik der Resectio genu vgl. §§ 491—493.

4) *Die Amputatio femoris,* die letzte Reserve für alle Fälle, in welchen die Behandlung nach den Verfahren 1—3 misslang. Sie kann als *secundäre* der Resection folgen, aber auch an Stelle jedes der beiden ersten Verfahren unmittelbar nothwendig werden, wenn eine sehr plötzliche Steigerung des Fiebers etwa bis zu 41° Temperatur und Besinnungslosigkeit eintritt. In einem solchen Falle steht zu befürchten, dass die Resectio genu ihre volle antipyretische Wirkung nicht mehr mit der nöthigen Schnelligkeit entfaltet, während die totale Entfernung des Entzündungsherdes durch die Amputatio femoris noch Aussicht auf Erfolg gewährt. Die *primäre Amputation des Oberschenkels* ist indicirt durch Splitterbrüche, welche sehr ausgedehnt, oder complicirt sind mit Zerstörung der Weichtheile, Zerreissung der Art. und Vena poplitea, sowie des Nerv. popliteus. Ueber Methodik der Amputatio femoris vgl. § 496.

Während früher einzelne Chirurgen (Stromeyer, Wilms) jede Schusswunde des Kniegelenkes für so lebensgefährlich hielten, dass sie alle Verletzungen dieser Art der primären Amputation unterzogen, ist es das grosse Verdienst v. Langenbeck's, die Heilbarkeit der Schusswunden des Kniegelenkes, besonders der einfachen Kapselwunden und der Lochschüsse, schon im böhmischen Kriege (1866) nachgewiesen zu haben. Im deutsch-französischen Kriege 1870—1871 wurden dann viele solche Wunden ohne Amputation und Resection geheilt. Heinzel berechnet aus diesem Feldzuge die Sterblichkeit in folgenden Zahlen:

I. Eröffnung des Kniegelenkes ohne, oder mit oberflächlichen Verletzungen der Epiphysen (Schramm- und Rinnenschüsse):
   96 Fälle, davon geheilt 82, gestorben 14, Sterblichkeit 14,5 %.

II. Eröffnung des Kniegelenkes mit Patellarschuss:
30 Fälle, davon geheilt 27, gestorben 3, Sterblichkeit 10,0 %.

III. Eröffnung des Kniegelenkes mit Schussverletzung des Femur, oder der Tibia, oder beider zugleich:
65 Fälle, davon geheilt 34, gestorben 31, Sterblichkeit 47,7 %.

Die *Resectio genu* zur Behandlung der Schussverletzungen des Kniegelenkes war damals so in Verruf gekommen, dass viele Chirurgen sie gar nicht mehr im Kriege ausführen wollten, und v. Nussbaum war fast der einzige, welcher im französischen Kriege noch an der Zulässigkeit der Resection festgehalten hat. Freilich sind die Resultate auch nicht besonders aufmunternd gewesen. So berechnet Gurlt, welcher die Ergebnisse der Knieresectionen aus allen Kriegen zusammenstellt, auf 132 Fälle eine Sterblichkeit von 81,68 %, und Heinzel erhielt speciell aus dem deutsch-französischen Kriege 1870—1871 folgende Zahlen:

I. primär ausgeführt 41 Resectionen mit 25 Todesfällen = 60,9 % Sterblichkeit,
II. secundär " 44 " " 41 " = 93,1 % "

Vergleicht man hiermit die *Amputationen*, welche wegen Schussverletzungen des Kniegelenkes in demselben Kriege zur Ausführung kamen, so ist das Ergebniss allerdings auch kein erfreuliches.

I. Primäre Amput.:	davon geheilt,	gestorben,	Ausgang nicht ermittelt.	Sterblichk.
117	41	60	16	59,4 %
II. Secund. Amput.:	davon geheilt,	gestorben,	Ausgang nicht ermittelt.	Sterblichk.
289	56	198	35	77,9 %

Beide Operationen, Resection und Amputation, zeigen demnach eine fast gleich hohe Sterblichkeit. Die Antiseptik muss und wird diese Mortalität auf kleinere Procentsätze herabdrücken. Indessen wird auch in Zukunft die primäre Amputation und Resection der secundären im Ganzen vorzuziehen sein und stets eine geringere Sterblichkeit als diese ergeben, weil die primären Operationen an gesunden, die secundären an fieberhaft geschwächten Menschen zur Ausführung kommen.

§ 474. Subcutane Gelenkfracturen. Die Weichtheilverletzungen am Knie.

Am unteren Ende des Femur kommen durch Fall auf das gebeugte Knie, durch Hufschlag oder das Auftreffen schwerer Körper auf die Femurcondylen zuweilen subcutane Querbrüche zu Stande, welche mit einer Fissur in das Gelenk penetriren. Der Verlauf des Bruchspaltes entspricht dann bald einem T, bald einem Y, so zwar, dass beide Condylen wie auseinander getrieben erscheinen. Gosselin leitet diese Trennung der Condylen von einer Keilwirkung des Femurschaftes ab; Madelung dagegen suchte durch Experimente an der Leiche zu beweisen, dass ein Stoss auf die Patella in der Richtung von vorn nach hinten diese wie einen Keil zwischen die Condylen treiben könne. Solche Fracturen sind selbstverständlich immer mit einem Blutergusse in das Gelenk verbunden und bringen alle Gefahren intraarticulärer Verletzungen mit sich. Insbesondere leidet nicht selten die Gelenkfunction durch das fehlerhafte Anheilen der Fragmente. Genu varum (§ 487) und mehr noch Genu valgum (§ 485) bleiben zuweilen zurück, und in einzelnen Fällen entwickelte sich eine Arthritis deformans, deren Ursache in nichts anderem als dem vorausgegangenen Trauma zu suchen war (R. v. Volkmann).

Bei einfachen *Querbrüchen des Femur an der Grenze der unteren Epiphyse* wird das untere Bruchstück theils durch die meist von vorn einwirkende Ge[illegible] theils durch den Zug der Köpfe des M. gastrocnemius nach hinten dis- [illegible]oyer behauptete, es könne förmlich umgewälzt werden und sich recht- [illegible]ur Femuraxe stellen. Malgaigne hat eine solche Dislocation weder

am Lebenden, noch an Präparaten gesehen, und in der That werden die Insertionen des Adductor magnus und des kurzen Kopfes des Biceps, welche die Bruchstelle umfassen, ein solches Umkehren kaum gestatten.

Quere *Trennungen in der unteren Epiphysenlinie des Femur* werden zuweilen bei Kindern beobachtet. Sie entstehen durch die gleichen Anlässe wie Querfracturen bei Erwachsenen, werden aber auch manchmal von ärztlicher Hand durch ein unvorsichtiges Brisement forcé am Knie (§ 481) erzeugt.

Alle diese subcutanen Fracturen des Kniegelenkes und in seiner Nähe erfordern nach der sorgfältigen Reposition einen Contentivverband, welcher 4 bis 5 Wochen liegen bleibt. Nachher müssen methodische passive und active Bewegungen die volle Functionstüchtigkeit des Gelenkes herzustellen suchen.

Die *Verletzungen der Weichtheile* am Knie bieten geringes Interesse. Auf die Wunden der A. poplitea und der V. poplitea treffen dieselben Betrachtungen zu, wie sie § 443 über die Verletzungen der A. femoralis angestellt wurden. Nicht ganz selten erfolgt bei forcirten Bewegungen ein *Riss der A. poplitea*, jedoch in den meisten Fällen nur nach vorgängiger Veränderung der Arterienwand durch Endarteriitis oder nach Bildung von Aneurysmen (§ 489, Schluss). Poland (1860) stellte 70 hierher gehörige Beobachtungen zusammen, von welchen 42 einen Riss bei Aneurysmen betrafen. Eine typische *Unterbindung der A. poplitea* wird fast niemals ausgeführt, weil die Arterie in der Kniekehle ziemlich schwierig aufzusuchen ist. Von einem Schnitte aus, welcher dem Aussenrande des inneren Kopfes des M. gastrocnemius folgt, trifft man, von hinten her gerechnet, zuerst auf den Nerv. tibialis, dann auf die Vena poplitea und nun erst hinter der Vene auf die A. poplitea. Wegen dieser tiefen Lage der Arterie unterbindet man besser statt ihrer die A. femoralis in der Mitte des Oberschenkels (§ 443).

Von den das Knie umlagernden Schleimbeuteln ist es vor allen die *Bursa praepatellaris*, welche dem Schlag und Stoss ausgesetzt ist. Blutungen in dieselbe erzeugen das gleiche Bild der Anschwellung, wie die acute und chronische Entzündung (§ 488), nur tritt die Schwellung hier sehr viel rascher ein. Durch leichten Druck, Massage, Carbolcompressen, lassen sich solche Hämatome in der Regel rasch beseitigen, doch bleibt zuweilen ein seröser Erguss zurück. Selten kommt es zur Vereiterung.

§ 475. Die Synovitis serosa acuta des Kniegelenkes. Der Hydrops genu.

Die *Synovitis serosa acuta* entsteht, wie an anderen Gelenken, so auch am Knie vielfach in Folge eines Traumas, einer Contusion oder Zerrung der Kapselwand und schliesst sich dann unmittelbar an den kleinen, intraarticulären Bluterguss an. Ein Fall auf das Knie, ein Stoss gegen die vordere, der Quetschung so sehr ausgesetzte Kapselwand, ein seitliches Einknicken, wobei das eine oder andere Seitenband, in der Regel das innere gezerrt oder partiell eingerissen wurde, sind die nicht seltenen Anlässe. In anderen Fällen muss eine Ueberanstrengung im Gehen, ein Marsch auf unebenen Wegen oder ungewohntes Steigen beschuldigt werden. Auf ganz ähnliche Ursachen ist auch die leichte seröse Synovitis zurückzuführen, welche man nicht selten beobachtet, wenn nach wochenlanger Immobilisation des Kniegelenkes wegen Coxitis oder Fractura femoris die ersten Bewegungen unternommen werden. Diese wirken auf die rigid gewordene, von spärlicher Synovia befeuchtete Kapselmembran wie Zerrungen und gewaltsame Dehnungen ein; es zerreissen einzelne Partien, und die eintretende Blutung sowohl, als die unter dem Reiz der Bewegung reichlicher abgesonderte Synovia führen zur Schwellung des Gelenkes (R. v. Volkmann, Menzel, Reyher).

Seltener, als durch diese traumatischen Anlässe, sehen wir die Synovitis serosa auftreten nach Durchnässungen und Erkältungen der Kniegegend, durch Ursachen, welche gewöhnlich unter dem Namen „rheumatische" zusammengefasst werden, ohne dass hierdurch das ätiologische Moment unserer Kenntniss näher gebracht wäre. Hierher gehört auch die eigenthümliche, bis jetzt noch keineswegs ursächlich aufgeklärte Form der Synovitis serosa am Knie, welche als *intermittirende* bezeichnet wird. Fälle dieser Art sind von Löwenthal, V. v. Bruns, Grandidier, Bylicki, Roser, Seligmüller u. A. beschrieben worden. Unter bedeutender, jedoch nicht febriler Störung des Allgemeinbefindens wird bald nur ein, bald werden abwechselnd beide Kniegelenke befallen; bald kehren die Anfälle in 3- oder 4tägigen, bald in 14tägigen oder 4wöchentlichen, aber jedesmal in sehr regelmässigen Intervallen wieder. Ein Zusammenhang mit Malaria konnte bis jetzt nicht nachgewiesen werden; auch ist die Darreichung von Chinin nutzlos.

Der Beginn der *Synovitis serosa* gibt sich durch Schmerzen im Gelenke zu erkennen, die zunächst nur bei extremen Bewegungen und, wenn die Ursache eine traumatische, vorzugsweise an den Stellen auftreten, an welchen die Kapsel gequetscht oder gezerrt wurde. Sehr bald indess, zumal unter dem fortgesetzten Gebrauch des Beines, wird das ganze Gelenk sehr empfindlich, fühlt sich heiss an und zeigt eine mehr oder weniger ausgesprochene Schwellung. In geringen Graden führt diese nur zur Abrundung der vorderen Kniegegend; die Patella verschwindet als abgegrenzte Scheibe und die neben ihr und dem Ligam. patellae herziehenden Furchen sind verstrichen. Höhere Grade von Schwellung verbreitern das ganze Knie und lassen deutlich den ovalen Contour des grossen Schleimbeutels unter der Quadricepssehne hervortreten. Die Patella ist abgehoben, sie schwimmt gleichsam auf der, vorwiegend den vorderen Kapselraum ausfüllenden Flüssigkeit. Drückt man sie nieder, so wird sie sofort wieder emporgedrängt, wie durch einen elastischen Gegenstoss. Dieses „*Tanzen der Patella*" ist natürlich am deutlichsten bei stärkerem Ergusse; es lässt sich aber auch nachweisen, wenn nur kleine Mengen von Serum die Kapsel füllen. Man streicht dann, während das Knie in Streckung steht und der Quadriceps vollkommen erschlafft ist, mit der einen Hand über die Bursa extensorum nach abwärts, presst möglichst alle Flüssigkeit unter die Kniescheibe und prüft nun das Symptom. Oft kann man dann den leisen Anschlag der Patella gegen die Femurcondylen noch empfinden. Betreffs der Differentialdiagnose zwischen Synovitis serosa und Bursitis praepatell. vgl. § 488.

Das Knie steht in leichteren Fällen gestreckt und wird ängstlich in dieser Stellung gehalten, in schwereren nöthigt die Ausdehnung der Kapsel, insbesondere der vorderen Abschnitte, ihm eine Beugung, meist von 20—30° auf. Es ist dies nach den Leichenversuchen von R. Delitsch und Reyher diejenige Stellung, in welcher das Kniegelenk das Maximum der Injectionsmasse aufzunehmen im Stande ist, während Bonnet, der erste, welcher derartige Experimente anstellte, eine fast rechtwinkelige Beugung annahm. Die geschilderte Erkrankung behält in allen ihren Abstufungen vorwiegend den Charakter einer localen; weder im Beginne, noch im weiteren Verlaufe treten Fiebersymptome auf, die örtliche Temperatursteigerung ist das einzige klinische Symptom der Entzündung.

Der gewöhnliche Verlauf der acuten serösen Synovitis ist der in Resorption, doch bleibt leicht eine Neigung zu Recidiven zurück, die in den nächsten Monaten und selbst Jahren eine Ueberanstrengung des Gelenkes mit erneutem Ergusse beantwortet. Selten wird durch gesteigerte Entzündung aus der Synovitis serosa eine suppurativa (§ 477); eher beobachtet man den allmäligen Uebergang in ein chronisches Stadium. In der Regel sind das Fälle, welche von Anfang an vernachlässigt wurden. Der seröse Erguss schwindet dann nicht mit dem Nachlasse

der Schmerzen, er kann sogar unter dem Gebrauche des Beines noch steigen, die acute seröse Synovitis hat zu einem *Hydarthros*, einem *Hydrops genu* geführt. Mit der Zeit treten an solchen Kniegelenken Erscheinungen auf, welche theils auf die Dehnung der Kapsel und ihrer Bänder zu beziehen sind, theils auf Veränderungen in der Structur der Synovialis und selbst der Gelenkknorpel. *Genu valgum* (§ 485) und *Genu varum* (§ 487), besonders das in Ueberstreckung gestellte *Genu recurvatum*, sind nicht seltene Folgen eines langjährigen Hydrops; dabei neigt die Synovialis wie an keinem anderen Gelenke zu hyperplastischen Processen, die zusammen mit Abschleifungen an den abnormen Contactstellen der Gelenkknorpel ein der Arthritis deformans ähnliches Bild liefern.

§ 476. Behandlung der Synovitis serosa des Kniegelenkes.

Die anatomischen Verhältnisse des Kniegelenkes lassen die wirksame Anwendung einer Reihe sehr einfacher Mittel zu, deren Angriffspunkt an der Vorderseite des Kniegelenkes liegt. Die Abkühlung durch Eisbeutel wirkt in grosser Ausdehnung bis auf die der Haut nahe liegende Synovialis durch, und in den ersten Tagen lässt sich daher durch Auflegen von Eisbeuteln oder Eiscompressen sowohl gegen die Entzündung als gegen die Schmerzhaftigkeit Manches erreichen. Später wird dann der Eisbeutel durch einen comprimirenden Verband, durch genaue Einwickelung des Gelenkes mit einer Flanell-, oder mit einer Gummibinde ersetzt. Sehr zweckmässig erweist sich oft das Bedecken des Kniegelenkes mit einem Umschlage von Verbandwatte, welche mehrmals des Tages in 3 % Carbollösung getaucht und mittelst einer Flanellbinde leicht comprimirend befestigt wird. Das Verfahren wirkt durch percutanes Eindringen der Carbolsäure antiphlogistisch, anästhesirt gleichzeitig und regt zur raschen Resorption an. Für Fälle, in welchen die Schmerzhaftigkeit neben der Schwellung des Gelenkes zurücktritt, sowie für Reste einer acuten Synovitis serosa gibt es kaum ein besseres Mittel als die *Massage*. Sie führt in Verbindung mit passiven und activen Bewegungen, sowie mit warmen Bädern oft erstaunlich rasch zum Ziel. Besonders eclatant tritt das in Fällen hervor, welche Wochen und Monate lang mit festen Verbänden behandelt wurden, weil man sich nicht entschliessen konnte, auf Kosten des Schmerzes, zu passiver Bewegung überzugehen und von jeder schmerzhaften Bewegung ein neues Anfachen der Entzündung fürchtete. Die Ruhigstellung des frisch entzündeten Gelenkes ist ja gewiss von Vortheil. Man bedient sich dann aber besser der Schienen oder verwendet zweischalige Gyps- oder Wasserglasverbände, um für die Anwendung localer Mittel das Gelenk zugänglich zu lassen. In späteren Stadien, wenn die Resorption des Ergusses beginnt, ist indess ein mässiges passives und actives Bewegen gewiss nicht nachtheilig, ja es kann die Aufsaugung durch den Wechsel des intraarticulären Druckes beschleunigen; vor Allem aber verhindert es ein Versteifen des Gelenkes durch Verlöthung von Synovialfalten. Neben den erwähnten Behandlungsmethoden, insbesondere neben der Compression und der Massage hat die Anwendung der Gegenreize, das Bepinseln mit Jodtinctur, das Auflegen von Vesicatoren, welche in Form fliegender Vesicatore mit etwa zweitägigem Wechsel auf immer neuen Stellen der Gelenkgegend applicirt wurden, mehr und mehr Terrain verloren.

Bei der *chronisch gewordenen Synovitis serosa*, dem *Hydrops genu*, leistet die Methode der Compression ebenfalls sehr gute Dienste, nur muss man die Gummibinden um so fester anziehen, je reizloser das Gelenk ist. Diese *forcirte Compression* (R. v. Volkmann) erfordert den Schutz der Fossa poplitea, wenn nicht Oedem und unerträgliche Schmerzen auftreten sollen. R. v. Volkmann hat zu dem Zweck eine kurze nach der Form der Kniekehle ausgehöhlte und

der Längsaxe nach rückwärts gebogene Holzschiene angegeben, welche hoch mit Watte gepolstert in die Fossa poplitea gelegt wird. Man kann auf diese Weise mit der forcirten Compression grosse Ergüsse in 24—48 Stunden zum Schwinden bringen, muss aber, wenn nicht sehr rasch Recidive eintreten sollen, den Erfolg durch einen gut angelegten Wasserglas- oder Pappwatteverband sichern, welcher 8—14 Tage liegen bleibt. Für kleine Reste chronischer Ergüsse ist auch hier die Massage das beste Mittel.

Erweist sich bei sehr veraltetem Hydarthros Compression und Massage nutzlos, so ist *die Punction mit dem Troicart* am Platze, deren frühere Gefahren die Aseptik vollständig beseitigt hat. Hierbei findet man zuweilen, dass dem Ergusse Fibrinflocken und Eiterkörperchen beigemischt sind, also die Uebergänge zur Synovitis serofibrinosa und suppurativa vorliegen. In solchen Fällen haben C. Hueter, R. v. Volkmann, M. Schede u. A. empfohlen, nach Entleerung der Flüssigkeit sofort eine Ausspülung des Gelenkes mit antiseptischen Lösungen, 3 % Carbol- oder 0,1 % Sublimatlösungen, vorzunehmen. Der Punction folgen zunächst ein fester Verband, dann nach Ablauf von ungefähr 14 Tagen Massage und passive Bewegungen.

§ 477. Die acuten eiterigen Entzündungen des Kniegelenkes.

Sieht man ab von dem im Ganzen nicht häufigen Falle, dass aus einer Synovitis serosa eine purulenta wird, so sind die *leichteren Formen der eiterigen Kniegelenkentzündungen* vorwiegend *metastatischen* Ursprunges, d. i. sie treten im Verlaufe allgemeiner Krankheiten auf, deren entzündungserregende Noxen auf dem Wege der Blutbahn in die Gelenkhöhle gelangten. Viele derselben zeigen den Charakter der Flächeneiterung; die ganze Synovialis ist entzündet, aber die Eiterung stammt nur aus den innersten Schichten, die fibröse Kapsel bleibt in der Regel intact, eiterige Durchbrüche nach aussen sind selten. Diese *Synovitis catarrhalis* (R. v. Volkmann) ist es, welche bei *Polyarthritis synovialis* (acutem Gelenkrheumatismus) das Kniegelenk selten verschont, oft beide befällt; wir finden sie aber auch im Verlaufe der Variola, der Scarlatina, des Typhus, der Diphtheritis, des Erysipelas, im letzteren Falle besonders, wenn die Rose über das Knie wandert.

Viel Aehnlichkeit mit dieser Form haben Kniegelenkentzündungen, welche durch die Noxe der *Syphilis*, meist der congenitalen entstehen, sowie die *Gonitis gonorrhoica*, deren Noxe, der Gonococcus (Neisser), von Petrone und Kammerer (1884) im Gelenkeiter gefunden wurde.

Auf eine bei Kindern in den ersten Lebensjahren vorkommende acut-eiterige Synovitis hat R. v. Volkmann (1884) aufmerksam gemacht. Sie befällt mit Vorliebe das Knie, führt sehr bald zu phlegmonöser Anschwellung der paraarticulären Weichtheile und, wenn nicht das Messer zuvorkommt, zum Durchbruche nach aussen. Nach Entleerung eines schleimigen, mit Synovia gemischten Eiters tritt in der Regel Heilung ein, mit normaler oder wenig beschränkter Beweglichkeit.

Im Gegensatze zu den bisher genannten eiterigen Kniegelenkentzündungen, welche im Ganzen selten zur vollständigen Zerstörung der Kapsel führen, steht die *acute Vereiterung*, wie sie in typischer Weise nach Gelenkverletzungen auftritt. Wir verweisen betreffs der Symptome auf die Schilderung, welche bei den Knieschusswunden (§ 473) gegeben wurde. In ähnlich stürmischer Weise entwickelt sich zuweilen die Entzündung, wenn aus der Bruchspalte einer Epiphysenfractur der Eiter in das Gelenk einbricht, oder wenn die *acute infectiöse Myelitis*, welche mit Vorliebe die hintere Fläche des Femurschaftes, dicht über dem Knie, befällt, in das Gelenk weiter kriecht. Glücklicherweise geschieht dies letztere nicht allzu häufig; denn die Kapsel umfasst nicht den hinteren Abschnitt der Epi-

physenlinie, und der Epiphysenknorpel bildet bei jugendlichen Individuen immerhin eine gewisse Schranke für das Weiterschreiten der Entzündung. Es bilden sich dann Fisteln, welche an der Seite des Oberschenkels, meist am Aussenrande des M. vastus externus, oder am Innenrande des Vastus int., ausmünden und die Extraction des Sequesters sehr erleichtern. Die Sequestrotomie am unteren Ende des Femur (§ 495) wird uns auf diese Verhältnisse zurückführen.

Allen acut-eiterigen Entzündungen des Kniegelenkes gemeinsam ist das mehr oder weniger *hohe Fieber*, mit dem sie einsetzen, und welches sie während ihres ganzen Verlaufes begleitet. Es ist das wohl das wesentlichste Moment, wodurch sich die eiterige Entzündung schon im Beginne von der serösen unterscheidet. Die Gelenkschwellung ist die gleiche, wie wir sie bei Synovitis serosa kennen gelernt haben, doch tritt sie meist rascher auf und zeigt gleich anfangs eine weit höhere Empfindlichkeit. Jede Berührung, auch die leiseste, jede Lageänderung wird ausserordentlich schmerzhaft empfunden, und sehr bald sucht der Kranke das Gelenk in eine Stellung zu bringen, in welcher es jeder Spannung und jedem Drucke entgeht. In der Regel beugt er das Bein in Knie und Hüfte und abducirt und rotirt es im Hüftgelenke so weit nach aussen, dass das Knie mit seiner Aussenseite auf einem Kissen oder der Matratze aufruhen kann. Wir wissen, dass eine Beugung von 20—30° der grössten Capacität der Kapsel entspricht (§ 475); eine derartige Gelenkstellung würde also die mit Eiter angefüllte Kapsel am ehesten entspannen. Wenn die Beugung meist noch weiter getrieben wird, bis zum rechten und selbst spitzen Winkel, so ist der Grund wohl darin zu suchen, dass einmal in dieser Stellung das abducirte und nach aussen rotirte Bein am besten aufruht, dann dass auf diese Weise die über die Kniegelenkkapsel hinwegziehenden Muskeln am wenigsten Druck üben. Durch die Beugung in der Hüfte nämlich ist der Quadriceps entspannt, durch die Beugung im Knie aber erschlaffen sämmtliche Beuger des Unterschenkels, sowie die Muskeln der Wade.

Die Fälle, in welchen eine eiterige Kniegelenkentzündung ohne jegliche Bewegungsstörung ausheilt, gehören auch heute, unter antiseptischer Behandlung (§ 479), immerhin zu den Seltenheiten. Am ehesten lässt sich ein solches Resultat noch bei den katarrhalischen Formen erreichen, aber auch hier erleidet die Mehrzahl der Erkrankten eine Einbusse in der Bewegung durch Verwachsungen von Synovialfalten und narbiges Schrumpfen der Kapsel. Schwere Vereiterungen des Knies mit Durchbruch nach aussen und phlegmonöser Entzündung der umgebenden Weichtheile enden, wenn überhaupt das Leben gerettet wurde, mit einer mehr oder weniger festen Ankylose, für deren Stellung die Therapie verantwortlich gemacht werden muss (§ 480). Ueber die Behandlung, die in der Regel eine operative sein wird, vgl. § 479.

§ 478. Die chronischen Entzündungen des Kniegelenkes. Synovitis granulosa — Tuberkulose des Knies. Arthritis deformans.

Eine chronische Eiterung im Kniegelenke kann als Rest einer jeden acuten zurückbleiben, in der Regel aber ist sie die Folge der *Tuberkulose*, welche entweder als *Synovitis* oder *Myelitis granulosa* das Gelenk befällt.

Von den grossen Gelenken der Extremitäten erkrankt das Knie am häufigsten an Tuberkulose. Sucht man nach den Ursachen, so mögen diese ebensowohl in der grossen Flächenausdehnung der Gelenkkapsel, als in der hohen Wachsthumsenergie der beiden im Knie zusammenstossenden Knochen gelegen sein. Besorgen doch, wie dies Ollier durch Thierversuche nachgewiesen hat, die breiten Kniepiphysen des Femur und der Tibia vorwiegend das Längenwachsthum des Beines,

während die entsprechenden anderen Epiphysenscheiben hierbei weit weniger leisten. Es muss daher die Gefässentwickelung in den das Kniegelenk bildenden Knochen viel reger und ausgedehnter sein, als an irgend einem anderen Gelenke, und die Gefahr, dass in den Gefässsprossen Noxen des Blutes haften, wird hierdurch bedeutender, als an irgend einem anderen Punkte der Extremitätenknochen (C. Hueter). Hierzu kommt die grosse Anzahl von Verletzungen, welchen dieses oberflächlich gelegene Gelenk, zumal im Kindesalter, ausgesetzt ist.

Männliche Individuen scheinen ungleich häufiger zu erkranken, als weibliche. So zählte Willemer (1885) unter 174 Fällen von Kniegelenktuberkulose der Göttinger Klinik 62% männliche, 38% weibliche Kranke. Das grösste Contingent liefert nach der gleichen Statistik das kindliche Alter vor dem 10. Jahre: 44%, während auf das 2. Decennium 28% fallen und wieder 28% auf das Alter nach dem 20. Lebensjahre. Wie am Ellenbogen und der Hüfte, so nimmt auch am Knie die Tuberkulose am häufigsten, etwa in ⅔ aller Fälle (Fr. König), im Knochen ihren Anfang, als *osteomyelitischer Herd,* der mit, oder ohne Bildung spongiöser Sequester in das Gelenk durchbricht. Ein extracapsulärer Verlauf, aus dem Knochen heraus in die Weichtheile, wird im Ganzen selten und dann noch am ehesten an der Tibia beobachtet, da hier die Kapsel nur den äussersten Abschnitt der Epiphyse umfasst. In der Minderheit der Fälle, zu welcher übrigens fast die Hälfte der im Kindesalter auftretenden gehört, beginnt die Erkrankung unter den Erscheinungen der primären Synovialtuberkulose, entweder als *Synovitis granulosa* mit späterem Uebergange in Verkäsung und Vereiterung, oder als serös-fibrinöse Synovitis — *Hydrops tuberculosus* (Fr. König) — oft mit Ablagerung miliarer Tuberkel auf die Synovialis. Die letztere Form, welche unter dem Bilde einer anscheinend harmlosen Synovitis serosa zuweilen lange bestehen bleibt, wird nicht selten verkannt, bis der weitere Verlauf den wahren Charakter enthüllt. Stellt sich bei sog. scrophulösen Kindern ohne nachweisbare Ursache, so zu sagen spontan, eine Synovitis serosa ein, so muss man immer den Verdacht haben, dass in diesem Hydarthros, zumal wenn er wenig schmerzhaft ist, der Beginn einer tuberkulösen Synovitis gegeben sei.

Wir würden Bekanntes wiederholen, wollten wir an dieser Stelle eine eingehende Darstellung des weiteren Verlaufes geben, wie ihn die Tuberkulose am Kniegelenke nimmt. War doch gerade das im Allgemeinen Theil gezeichnete Bild der Gelenktuberkulose, die granulöse Zerstörung der Kapsel, der Knorpel und Knochen, die Druckusur der vom Knorpel entblössten und erweichten Knochen an den gegenseitigen Contactflächen, die paraarticulären Abscesse und Fisteln, endlich die Zerstörung der stützenden Gelenkbänder — kurz die Schilderung der allmäligen Destruction des ganzen Gelenkapparates vorwiegend dem Kniegelenke entnommen, dem Kniegelenke, an welchem der grösste Theil der bahnbrechenden, pathologisch-anatomischen und klinischen Beobachtungen gemacht worden ist. Erwähnt sei nur, dass am Knie die parasynoviale Schwellung um so deutlicher hervortritt, als die fibröse Kapsel nahe der Haut und zum grossen Theil unbedeckt von Muskeln liegt. Der alte klinische Name „*Tumor albus*" bezog sich daher ganz besonders auf das Knie. Die im Verlaufe der Erkrankung auftretenden Verkrümmungen sind Beugungscontracturen bis zum spitzen Winkel, welchen sich, je nach der Zerstörung der Bänder und der Knochenflächen, Abduction, Aussenrotation und Subluxation der Tibia nach hinten zugesellt. Betreffs ihrer Verhütung und späteren Correction vgl. §§ 480—483.

Prognostisch gehört die tuberkulöse Erkrankung des Knies zu den schlimmsten, welche das Gelenk befallen können. Keine gefährdet so sehr die Function, keine in solch hohem Grade das Leben. Selbst die acuten Verjauchungen des Kniegelenkes nach Schusswunden fordern heutzutage, unter Antiseptik, nicht solche

Opfer, wie die Knietuberkulose. Billroth berechnete für die „Caries" des Kniegelenkes im Allgemeinen eine Mortalität von 42 %; Willemer findet in der oben angeführten Statistik für das kindliche Alter vor dem 10. Jahre eine Sterblichkeit von 15 %, für das zweite Decennium aber schon 39 % und für die nach dem 20. Lebensjahre auftretende Knietuberkulose 45 %.

Relativ häufig entwickelt sich am Kniegelenke die *Arthritis deformans*, und zwar sowohl die monoarticuläre Form, im Anschlusse an eine subcutane Gelenkfractur, oder im Verlaufe eines veralteten Hydarthros, als auch die polyarticuläre, die bei älteren Leuten dann meist beide Kniegelenke, oft auch beide Hüftgelenke befällt. Die Therapie besteht in Thermalbädern, Massage, passiven Bewegungen, wodurch der Process verlangsamt und zuweilen zum Stillstand gebracht, aber nie vollkommen geheilt werden kann.

§ 479. Die Behandlung eiteriger und tuberkulöser Kniegelenkentzündungen.

Eiterungen des Kniegelenkes, welche nicht auf Synovitis granulosa beruhen, gestatten die versuchsweise *Punction des Gelenkes mit dem Troicart und das Auswaschen des Gelenkinnern mit antiseptischen Lösungen.* Misslingt dieser Versuch, so geht man zur Gelenkincision, der *Arthrotomie mit methodischer Gelenkdrainage* (§ 490) über. Besonders gilt das für die syphilitischen, gonorrhoischen und metastatischen Gelenkentzündungen, sowie für die Fälle, welche von einer *Myelitis suppur. acuta* (§ 477) ausgehen. In den letzteren können selbst grössere Sequester des Femur und der Tibia bis in das Gelenk reichen, ohne dass man deshalb sofort an Resectio genu oder gar an Amputatio femoris zu denken hätte. Das antiseptische Auswaschen des Gelenkes und die Drainage bringen oft genug die Entzündung so weit zur Rückbildung, dass man dann durch Sequestrotomie (§ 495) die Heilung vollenden kann. Eine totale Vereiterung des Gelenkes mit Zerstörung der Gelenkknorpel und Usur der Knochen erfordert, zumal bei Erwachsenen, die *Resection* (§ 491 u. f.).

Bei der *tuberkulösen Synovitis* des Kindesalters, welche oft Monate und selbst Jahre hindurch in ihren Initialstadien verharrt, wird man zunächst von einem operativen Einschreiten absehen, um so mehr, als eine ganze Anzahl solcher Fälle ausheilt, ohne dass es zur Eiterung und Fistelbildung kommt. Bei einer solchen nichtoperativen Behandlung spielt nun die *permanente Traction durch Gewichte* eine hervorragende Rolle. Sie wurde hier zuerst eingeführt, später erst auf das entzündete Hüftgelenk (§ 454) übertragen. Ueber ihre Technik ist der Allg. Thl. (Cap. 31) zu vergleichen. Ihre physikalischen Wirkungen auf das Kniegelenk hat man in neuerer Zeit versucht, etwas genauer festzustellen. Es ist in dieser Beziehung zu unterscheiden: 1) *die Streckung des Gelenkes;* 2) *der Zug an Haut und Muskeln*, welche das Gelenk bedecken; 3) *der Zug an den Knochen*, wodurch eine *Diastase* zwischen den Gelenkflächen entstehen soll. Nur die letztere Wirkung würde dem Begriffe der „Distraction" entsprechen, wie man das Verfahren wohl auch zu bezeichnen pflegt.

In Betreff der *Streckung* ist nur zu bemerken, dass, wenn der Gewichtszug ein stark gebeugtes Kniegelenk einer Beugung von 20—30° (R. Delitsch, Reyher § 475) zuführt, er eine *Verminderung des intraarticulären Druckes* erzeugen muss.

Der Zug an der Haut, welchen die permanente Traction ausübt, ist vor den Untersuchungen Weidenmüller's, welche unter C. Hueter's Leitung angestellt wurden, nicht genügend beachtet worden. Es war bis dahin unbekannt, dass diese Zugwirkung ansteigen könne bis zur physikalisch wahrnehmbaren *Er-*

höhung des intraarticulären Druckes. Die Bedingungen für das Gelingen eines solchen Versuches sind: 1) mässige Füllung der Gelenkhöhle mit Flüssigkeit; 2) ein Verband, welcher an den oberen Theilen der Unterschenkelhaut angreift, die Malleolen jedoch frei lässt; 3) die Benutzung mässiger Gewichte, höchstens bis zu 13 Kilo. Ausser der Haut spielen aber auch, wie Reyher zuerst nachwies, die Muskeln eine wichtige Rolle. Die Spannung der Muskeln, besonders die des M. extensor quadriceps, aber auch die der M. M. gastrocnemii, bewirkt eine Verminderung der Capacität des Gelenkraumes, also eine Steigerung des intraarticulären Druckes. Es ist dabei gleichgültig, ob die Spannung an der Leiche durch Todtenstarre eintritt (Reyher), oder ob sie am Lebenden durch willkürliche Contraction (Ranke) oder durch passive Dehnung erfolgt, das letztere durch Dorsalflexion des Fusses, welche die beiden Insertionspunkte der Gastrocnemii von einander entfernt und hierdurch nach den Beobachtungen Ranke's die Quecksilbersäule im Manometer um 1 Cm. hebt. Es bewirkt also ebensowohl die *Muskel-*, wie die *Hautspannung* eine Vermehrung des intraarticulären Druckes. Dies konnte Ranke auch am Lebenden nachweisen. Bei Entzündungen des Kniegelenkes, soweit diese, entsprechend der ersten Bedingung des Weidenmüller'schen Versuches, mässige Exsudate liefern, zeigte die manometrische Messung während der Punction, dass die permanente Traction ein Steigen der Quecksilbersäule im Manometer bis zu 1,2 Cm. bedingt. So darf es für bewiesen gelten, *dass, bei mässigem Gewichte und einiger Füllung des Kniegelenkes, der am Unterschenkel mit Freilassen der Malleolen angebrachte Zug eine Compression des Gelenkes und eine Steigerung seines intraarticulären Druckes erzeugt.*

Der Zug an den Knochen und die Diastase der Gelenkflächen ist zwar ebenfalls durch die permanente Traction mit Gewichten zu erzielen, aber die Diastase erfordert eine enorme Belastung und tritt, wie aus den Versuchen Weidenmüller's hervorzugehen scheint, nur dann ein, wenn der Zug an den Knöcheln, nicht an der Haut angreift. Reyher stach, um die Diastase der Gelenkflächen nachzuweisen, zwei Nadeln, eine in den Tibiakopf, die andere in die Condylen des Femur. Mit blossem Auge konnte er jedoch bei Belastung unter 15 Kilogr. eine Entfernung der Nadeln von einander nicht erkennen; bei 20 Kgr. betrug die Entfernung 1 Mm., bei 30 Kgr. 2 Mm., bei 50 Kgr., unterstützt durch kräftigen Händezug, höchstens 3,5 Mm. Morosoff bestimmte die Diastase der Gelenkflächen bei Gewichtstraction mittelst einer anderen Methode. Er liess die Gelenke bei angehängtem Gewichte frieren und mass die Dicke der Eisschicht. Bei 10 Kgr. Belastung fand er keine Diastase, bei 22 Kgr. einen Spalt, welcher an den inneren Condylen $^1/_2$ Mm., an den äusseren $1\,^1/_2$ Mm. betrug. Man mag aus diesen Gewichtsangaben entnehmen, dass die früher und noch jetzt in der Praxis angewendeten 5 — 8 Kgr. Belastung für gewöhnlich keine Diastase der Gelenkflächen, also keine Distraction bewirken, wie man das wohl glaubte.

Nachdem wir nun die physikalischen Wirkungen des Gewichtszuges kennen, fragt es sich, wie sein *therapeutischer Effect*, der durch die Erfahrung feststeht, zu erklären ist. Hier muss zunächst die *Antiphlogose* genannt werden, die vor allem durch die Ruhigstellung des Gelenkes erzielt wird. In Fällen mässigen serösen oder serös-fibrinösen Ergusses mag auch der leichten Compression des Gelenkes durch die gespannte Haut und die gespannten Muskeln, mit geringer Steigerung des intraarticulären Druckes, eine Aufgabe zufallen, die nämlich, die Resorption zu befördern, mindestens ein stärkeres Austreten von Flüssigkeit zu hindern. Handelt es sich endlich um cariöse Zerstörung der Knochen, um Decubitus der in abnormer Stellung fest aufeinander gepressten Gelenkenden, so wird die distrahirende Wirkung des Gewichtszuges in Kraft zu treten haben. Soll dieser Effect erzielt werden, so müsste man zu stärkeren Gewichten greifen

und wird dann am besten die Malleolen mit in den Verband aufnehmen, damit die Wirkung direct die Knochen und nicht vorwiegend Haut und Muskeln treffe. Ob hierzu nach dem Vorgange Reyher's immer Gewichte von 15—25 Kgr. nothwendig sind, erscheint zweifelhaft, da in diesem Stadium der Gelenkentzündung die Bänder vielfach zerstört, mindestens von Granulationen so durchwachsen sind, dass sie keinen grossen Widerstand mehr leisten. Diese letzte Art der Anwendung wäre auch bei acuter Eiterung in Betracht zu ziehen, eventuell, um ein Drainrohr zwischen den Gelenkflächen durchzuführen, wie dies Reyher in einem Falle mit Vortheil that. Ausser der antiphlogistischen Wirkung des Gewichtszuges muss seine *orthopädische* hervorgehoben werden, welche in den ersten Stadien der Entzündung eine folgenschwere Beugecontractur verhütet, in den späteren sie corrigiren hilft (§ 480).

Eine so vielseitige Wirkung sichert dem Verfahren der permanenten Traction eine wichtige Stellung in der Behandlung der Kniegelenkentzündung, um so mehr, als hierbei das Kniegelenk frei bleibt und jede sonstige locale Antiphlogose unbehindert gehandhabt werden kann. Doch ist vor einer Ueberschätzung des absoluten antiphlogistischen Werthes der permanenten Traction bei Kniegelenkentzündung zu warnen.

Die Gewichtstraction kann auch durch Schraubenapparate ersetzt werden. Der bekannteste von ihnen ist der Extensionsapparat von Sayre (Fig. 314). Ober- und unterhalb des Knies werden die Hautdecken in der ganzen Circumferenz mit Längsstreifen von Heftpflaster beklebt, welche man durch Rollbinden befestigt. Von jedem Streifen am oberen Drittel des Oberschenkels und am unteren des Unterschenkels, bleiben die Enden in der Länge von 2—3 Cm. frei, werden um die beiden Ringe (rr) des Apparates herumgeschlagen und mit einer Bindentour befestigt. Mit einem Triebschlüssel kann man bei aa die beiden Seitenstangen, welche die Ringe verbinden, allmälig auseinander schrauben, so dass nun die Heftpflasterstreifen einen bedeutenden Zug ausüben. Wahrscheinlich beruht die Wirkung dieses Apparates auch mehr in einer Haut- und Muskelspannung mit Compression des Gelenkes, als in einer Distraction. Correctionen der Stellung sind selbstverständlich durch diesen Apparat nicht möglich; vielmehr setzt er ein gestrecktes Gelenk voraus und gestattet schon aus diesem Grunde keine allzu häufige Anwendung.

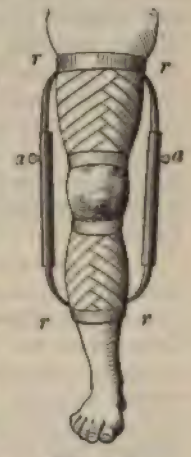

Fig. 314.
Sayre's Apparat zur Extension des Kniegelenkes.

Wenn wir oben die antiphlogistische Wirkung der permanenten Traction hervorhoben, so darf diese doch nicht in dem Grade überschätzt werden, dass man nun alle übrigen bei Gelenkentzündungen empfohlenen Mittel bei Seite wirft. Vor allem wird die Behandlung mit *Soolbädern* keineswegs überflüssig gemacht, deren vorzügliche Wirkung im Initialstadium granulirender Entzündungen unbestritten feststeht. Aber auch das Auflegen von Eisbeuteln, das öfter wiederholte Bepinseln mit Jodtinctur, verbunden mit feuchtwarmen Ueberschlägen, das Bedecken des Knies mit feuchten, in 2—3% Carbollösung getauchten Compressen — percutane Wirkung der Carbolsäure —, endlich die Carbolinjectionen, wie sie C. Hueter, die Sublimatinjectionen, wie sie P. Vogt empfohlen hat, sind nicht ganz von der Hand zu weisen. Solche Mittel unterstützen die übrige Behandlung und lindern nicht selten den Schmerz ganz erheblich. Wir können sie nicht wohl entbehren, so lange uns specifisch wirkende Mittel gegen Gelenktuberkulose unbekannt sind. Sie lassen sich übrigens sehr wohl mit der permanenten Gewichtstraction verbinden, da hierbei ja das Gelenk vollständig frei bleibt.

Gyps- und Wasserglasverbände finden neben der Gewichtstraction in den Initialstadien der Gonitis granulosa, oder dann zweckmässige Anwendung, wenn eine Beugecontractur durch gewaltsame Manipulationen beseitigt wurde und nun die Streckstellung permanent erhalten werden soll (§ 481).

Sobald die Gelenktuberkulose am Knie zur Eiterung im Kapselinnern, oder gar zum Durchbruche nach aussen und zur Fistelbildung geführt hat, ist ein operatives Einschreiten dringend geboten. Aber auch schon früher kann das Messer einem Processe, der allen bisher angeführten Mitteln trotzt und keine Fortschritte zum Bessern zeigt, eine günstige Wendung geben. Mit Ausnahme der seltenen Fälle, in welchen ein tuberkulöser Herd im Caput tibiae oder in einem Condylus femoris, statt in das Gelenk, nach aussen durchbricht und nun extraarticulär ausgeschabt oder ausgebrannt werden kann, wird es sich dann immer um eine *breite Eröffnung des Gelenkes* handeln, die aber unter dem Schutze der Aseptik selbst im Stadium der Granulation unternommen werden kann, ohne das Gelenk einer acuten Verjauchung auszusetzen. Je nach der Beschaffenheit des Gelenkinnern, welches nunmehr nicht allein dem tastenden Finger, sondern auch dem prüfenden Auge zugänglich ist, richtet sich das weitere Vorgehen. Eine primäre Synovitis tuberculosa erfordert nur die *sorgfältige Exstirpation der granulös erkrankten oder mit Tuberkeln besetzten Synovialis;* Knorpel, Knochen und die gesund gebliebenen Bänder können zurückgelassen werden — *Arthrektomie* (R. v. Volkmann). Sind die Gelenkknorpel an einzelnen Stellen von Granulationen durchbrochen, oder zeigen sich circumscripte tuberkulöse Erweichungsherde im Femur oder der Tibia, so lassen sich diese von der offen liegenden Gelenkspalte aus mit dem scharfen Löffel herausheben, herausmeisseln, herausbrennen mit dem Thermokauter; eventuell schneidet oder sägt man auch eine Knorpel- oder Knochenscheibe ab, um reineres Terrain zu gewinnen — *partielle Resection.* Findet man endlich beide Gelenkenden schwer erkrankt und mit Tuberkelnestern vielfach durchsetzt, so bleibt nur die *totale Resection* übrig, um möglichst alles Kranke zu entfernen. Dass sowohl die partielle, wie die totale Resection von der sorgfältigen Exstirpation der Synovialis begleitet sein muss, bedarf kaum mehr der Erwähnung. Ueber die Technik der erwähnten Operationsverfahren werden die §§ 490—494 handeln.

Die Amputation bei Entzündungen des Kniegelenkes ist auf die Fälle zu beschränken, in welchen höheres Alter und gesunkener Kräftezustand, hohes Fieber und febriler Marasmus, amyloide Degeneration der Unterleibsorgane, beginnende Tuberkulose der Lungen jede Aussicht auf das Ausheilen der Resectionswunde von vornherein abschneidet. Oft handelt es sich um Complicationen, welche vermieden werden konnten, wenn man rechtzeitig die Resection ausgeführt hätte; zuweilen freilich nimmt auch die Resection durch fortgesetzte Eiterung einen so schlimmen Verlauf, dass ihr die Amputation folgen muss. Ueber Amputatio femoris vgl. § 496.

§ 480. Die entzündlich-arthrogenen Contracturen des Kniegelenkes und ihre prophylaktische Behandlung.

Arthrogene Kniegelenkcontracturen entzündlichen Ursprunges sind in den Anfangsstadien der Entzündung meist ohne grosse Schwierigkeit zu beseitigen. Erst wenn sich mit der Zeit breitere und festere Verwachsungen zwischen den Gelenkflächen ausgebildet haben, stösst die Correction auf Hindernisse, die nur bedeutender manueller Kraft oder erst dem Messer und der Säge weichen. Es muss deshalb die Behandlung der entzündlichen Contracturen des Kniegelenkes möglichst früh begonnen werden. Noch besser ist eine gewissenhafte Prophylaxe. In keinem Falle von Kniegelenkentzündung, dessen Intensität über die einfache Synovitis

serosa hinausgeht, sollte die Stellung des erkrankten Gelenkes unbeachtet bleiben. *Dieses darf die mässige Streckstellung niemals verlassen;* dann wird, mag selbst eine knöcherne Ankylose eintreten, das Bein immer noch zum Gehen tauglich sein. Wir empfahlen eine *mässig gestreckte* Stellung. Am besten lässt man eine Beugung von etwa 5° bestehen, weil dann die kranke Extremität bei dem Gehen leichter über den Boden wegpendeln kann. Ob nun Schienen, Bonnet'sche Drahtrinnen oder Gypsverbände, oder endlich extendirende Verbände, insbesondere der Gewichtszug, die richtige Stellung des Knies erhalten sollen, hängt in jedem einzelnen Falle von der Eigenthümlichkeit der Entzündung ab.

Recht oft gelangen Kniegelenkentzündungen erst in die Hände des Fachchirurgen, wenn die fehlerhaften Stellungen des Gelenkes schon ausgebildet sind. Mässige Beugungscontracturen, bedingt durch den serös-eiterigen Erguss im Gelenke oder durch die entzündliche Schwellung der paraarticulären Gewebe, lassen sich in der Regel durch *Gewichtstraction* (§ 478) allmälig und ohne besondere Schmerzen beseitigen. Oft genügt eine Belastung von 4—5 Kgrm., um in wenigen Tagen das Knie zu strecken. Näherte sich die Beugestellung einem rechten Winkel, so thut man gut, nach dem Vorgange von R. v. Volkmann dem in der Längsrichtung wirkenden Gewichtszuge einen senkrecht nach unten gegen die Bettebene wirkenden hinzuzufügen. Zu dem Zweck wird der vorspringende Winkel des Knies gut mit Watte gepolstert und mit einem breiten Bindenzügel versehen, dessen Enden man durch einen Spalt oder ein Loch der Matratze unter das Bett leitet und mit 2—3 Kgrm. belastet.

Spitzwinkelige Beugungscontracturen eignen sich nicht zur Gewichtstraction; diese kann hier nicht in der Längsaxe des Unterschenkels in Wirksamkeit treten. Solche Fälle erfordern die gewaltsame Streckung in der Narkose, das *Redressement* oder *Brisement forcé* (§ 481). Das Gleiche gilt von den älteren Beugecontracturen. Hier sind nach längerem Bestande der Synovitis granulosa die von den Gelenkflächen und der Synovialis aufschiessenden Granulationen in breiten Flächen zusammengewachsen, haben sich narbig verdichtet und die Verödung des Gelenkes eingeleitet. Zu ihrer Dehnung und Lösung reicht der Zug weniger Kilogramm nicht aus. Hat aber die gewaltsame Trennung stattgefunden, so kann immerhin der Gewichtszug ein bequemes Mittel zur Nachbehandlung sein.

§ 481. Das gewaltsame Strecken der Contracturen in der Narkose, Brisement forcé.

Je fester die Adhäsionen zwischen den Gelenkenden werden, desto schwieriger wird ihre gewaltsame Lösung in der Narkose. Ist nun gar die Entzündung seit Monaten oder Jahren gänzlich abgelaufen und liess sie eine Beugecontractur des Kniegelenkes zurück, so erfordert die Correction eine erhebliche Kraft. Man ist dann versucht, um nicht gleich an Stelle der Hand eine Maschine setzen zu müssen, den Hebelarm zu verlängern, d. h. man greift, um Kraft zu gewinnen, fern vom Knie am Ober- und Unterschenkel an und sucht zu strecken. Dieses Verfahren hat seine sehr bedenklichen Seiten, und wir sind genöthigt, hier auf einige, freilich sehr einfache mechanische Verhältnisse hinzuweisen, deren Kenntniss unerlässlich ist, wenn man bei der brüsken Streckung alter Kniegelenkcontracturen kein Unheil anrichten will.

Man darf sich bei einer nach Gelenkentzündung zurückgebliebenen Beugecontractur des Kniegelenkes nicht vorstellen, dass sie einfach durch die Verkürzung der Weichtheile, der Haut, der Muskeln, der Kapsel und ihrer Verstärkungsbänder auf der Beugeseite des Gelenkes bedingt sei. Dies ist wohl bei den seltenen narbigen, myogenen und congenitalen Contracturen der Fall; hier aber bestehen

breite Verwachsungen zwischen den Gelenkflächen, und sowohl der vordere, wie der hintere Rand der Tibia ist nicht selten in seiner fehlerhaften Stellung an die Condylen des Femur festgeheftet. In der Regel sind die Verwachsungen an den Rändern der Gelenkflächen fester, als an irgend einer anderen Stelle; denn hier verwächst die derbe Kapsel in dichten Strängen mit dem parasynovialen Gewebe, dort aber verschmelzen nur die Granulationen, welche nach Zerstörung des Knorpels beide Gelenkflächen bedecken. Es umschliesst dann ein dichter fibröser Ring die nachgiebigere Verlöthung im Centrum, in welchem sogar oft noch Reste der Gelenkhöhle, der Knorpelflächen u. s. w. existiren. Umfasst man nun bei dem Brisement forcé das untere Ende des Unterschenkels mit der rechten Hand und bewegt, während die linke den Oberschenkel fixirt, den Unterschenkel im Sinne der Streckung, so kann sich an dem vorderen Abschnitte des Verwachsungsringes ein Hypomochlion bilden, der hintere Abschnitt aber wird in beträchtliche Spannung gerathen. Reisst er hierbei ein, so hebelt sich die Tibia um den Punkt b (Fig. 315a) von der Femurfläche bc ab und nimmt die durch gestrichelte Linien angegebene Stellung ein, indem Punkt c nach c′ rückt. Schon in dieser Stellung ist die Berührung zwischen Tibia und Femur auf eine Linie reducirt, und die gestreckte Extremität würde schon deshalb kaum tragfähig sein, selbst wenn man von der Spannung der Gefässe und Nerven der Kniekehle absehen wollte, welche der hintere Rand der Tibia emporhebt. Ist nun aber durch die kraftvolle Streckung auch der vordere Abschnitt des Verwachsungsringes etwas gelockert, so kann es geschehen, dass die Tibia durch die Spannung der Weichtheile ganz nach hinten gezerrt wird, nach hinten luxirt. Das Bein ist dann auch gestreckt, d. h. die Längsaxen des Oberschenkels und Unterschenkels stehen wieder in einer und derselben Richtung, aber die Extremität hat ihre Tragfähigkeit vollkommen eingebüsst. Die Belastung durch das Rumpfgewicht drängt den Femur vor der Tibia nach unten, zerrt an den Weichtheilen und verursacht die heftigsten Schmerzen. In der That ist ein Bein, welches von unkundiger Hand in dieser Weise gestreckt wurde, schlechter als keines, und die unglücklichen Träger eines solchen Beines drängen nicht selten zur Amputation des Oberschenkels.

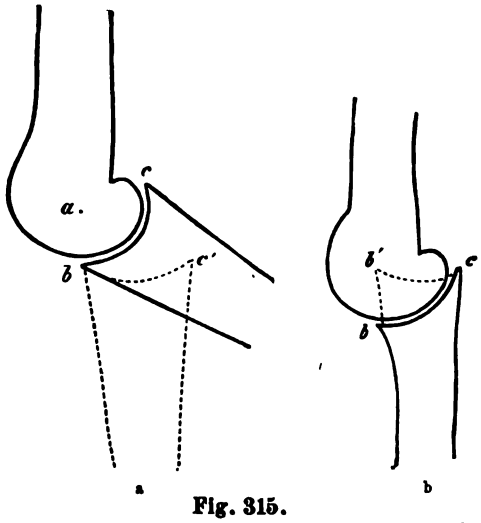

Fig. 315.
Schematische Darstellung der gewaltsamen Streckung der Beugecontractur des Kniegelenkes. a Drehungsaxe des Kniegelenkes.

In anderen Fällen erweist sich der hintere Abschnitt des Verwachsungsringes stärker als die bewegende Kraft, und das Hypomochlion für die gewaltsame Streckung bildet sich nun hinten, am Punkte c (Fig. 315b). Dann muss sich Punkt b nach oben (b′) bewegen, d. h. die Tibia muss in die Spongiosa der Condyli femoris eindringen, oder sie wird von der festeren Knochensubstanz derselben zerdrückt, so dass schliesslich der Zustand von Fig. 315b resultirt. H. v. Meyer glaubt, dass in Wirklichkeit fast jede Kniestreckung bei einer Beugecontractur zur Infraction am vorderen Rande der Tibia, oder an der Vorderfläche der Condyli femoris führe, und zwar wegen der geringeren Resistenz der Tibia am häufig-

sten an dieser. Er deutet sogar das Krachen, welches man häufig bei Streckung alter Contracturen in der Narkose hört und auf das Reissen der fibrösen Verwachsungen bezieht, auf diese Infraction. Es ist dieses Einbrechen des Vorderrandes der Tibia in prognostischer Hinsicht bei weitem nicht auf die gleiche Stufe mit der eben erwähnten Luxation zu stellen, welche einen totalen Misserfolg der Streckung bedeutet. Immerhin ist die Infraction keineswegs gering anzuschlagen. Jedenfalls setzt sie einen mechanischen Reiz, dessen Folgen nicht zu übersehen sind; zudem kann die Tragfähigkeit des Beines unter dem Umstande leiden, dass der Femur durch das Körpergewicht auf der schiefen Fläche der eingebrochenen Tibia nach unten getrieben wird.

Bildet sich also das Hypomochlion am vorderen Tibiarande, so bringt es die Gefahr der Luxation, bildet es sich am hinteren Rande, so führt es zur Infraction. In praxi scheint während der brüsken Streckung am langen Hebelarme des Unterschenkels theils das eine, theils das andere vorzukommen; das Resultat ist dann die Streckstellung mit Subluxation und partieller Infraction des vorderen Tibiarandes. Soll beides vermieden werden, so muss, wie H. v. Meyer richtig sagt, die Streckung um die normale Drehungsaxe der Oberschenkelcondylen vorgenommen werden, dann kann überhaupt kein Hypomochlion entstehen. Hierzu bedarf es keineswegs kunstvoller Maschinen, deren Drehungsaxe mit der der Condylen zusammenfällt, oder noch vor dieser liegt; vielmehr ist die regelrechte Streckung vollkommen und schonend durch die Kraft unserer Hände möglich, und zwar in folgender Weise:

Der Kranke wird so auf den Bauch gelegt, dass die Vorderfläche des Oberschenkels auf dem Operationstische aufruht und das untere Femurende auf den Rand des Tisches zu liegen kommt. Der gebeugte Unterschenkel ragt frei in die Luft und wird von der rechten Hand des Chirurgen dicht unterhalb der Kniekehle umfasst, während die linke den Oberschenkel auf die Unterlage festdrückt. Nun drängt man das obere Ende des Unterschenkels direct nach vorn, verzichtet also auf den langen Hebelarm. Was hierdurch an Kraft verloren geht, kann durch Anstemmen gegen die drückende Hand reichlich gewonnen werden. Man lässt die Kraft langsam anwachsen, bis der Unterschenkel unter dem Drucke nachgibt und führt ihn in kurzen Etappen bis zu dem erwünschten Grade der Streckung. Dieses von B. v. Langenbeck ausgebildete Verfahren hat den wesentlichen Vorzug, dass eine Luxation der Tibia nach hinten unmöglich ist, weil gerade der hintere Rand der Tibia von der Hand immer nach vorn gedrängt wird, also nach hinten nicht ausweichen kann. Auch ist hierdurch einem anderen unangenehmen Ereignisse vorgebeugt, welches in einem Falle von Bardeleben eintrat, nämlich dem Einreissen der Art. poplitea.

Nach vollendeter Streckung legt man, während ein vorn über das Knie geführter Bindenzügel das Gelenk in Streckstellung erhält, einen Gypsverband an, welcher es vor jeder beträchtlichen Reizung schützt. Wegen der Schmerzen muss für die ersten Stunden oder Tage ein Eisbeutel applicirt werden. Erhebliche Entzündungserscheinungen treten selten auf. Fälle, wie sie Oberst (1885) berichtet, in welchen das Brisement forcé zu ausgedehnter Eiterung im Knie führte, sind vereinzelt. Sie zeigen übrigens, dass scheinbar ausgeheilte Fälle noch abgekapselte Eiterherde bergen können, die nun aufgerissen werden, und ihre entzündungserregenden Noxen austreten lassen. Nachdem der Kranke den Gypsverband einige Wochen lang getragen und vielleicht die ersten Gehversuche noch im Verbande gemacht hat, erhält er einen der in § 482 genannten Schienenapparate, am besten den von Bidder (Fig. 316) angegebenen.

Wir haben bisher nur die Contracturen in einfach gebeugter Stellung berücksichtigt. Aeltere Contracturen zeigen aber selten nur die einfache Beugung, sind

vielmehr meist mit *Abduction und Rotation des Unterschenkels nach aussen* complicirt. Die entzündliche Contractur gewinnt hierdurch eine gewisse Aehnlichkeit mit dem gewöhnlichen Genu valgum (§ 485), nur mit dem wichtigen Unterschiede, dass dieses die Abduction und Rotation des Unterschenkels erst am Schlusse der Streckung hervortreten lässt, während *das entzündliche Genu valgum* diese Stellungen neben der permanenten Flexion dauernd zeigt. Die Ursache für diese nicht seltene Complication der Beugecontractur ist wohl in der Schwere des Unterschenkels zu suchen. Sobald durch Einwachsen von Granulationen die Ligamenta lateralia und cruciata ihre feste Cohärenz eingebüsst haben, rollt der Unterschenkel nach aussen. Hierdurch geräth der äussere Abschnitt des Kniegelenkes unter stärkeren Druck als der innere, der erweichte Condylus ext. atrophirt, und die Abduction wird perfect. Später ist es ausserordentlich schwer, etwas gegen diese Stellung zu thun. Wohl können wir den gebeugten Unterschenkel strecken, aber die Rotation nach aussen und die Abduction behält er bei. Zur Verbesserung der Rotation besitzen wir nicht einmal einen gehörigen Angriffspunkt, und die Abduction beruht nicht wie bei dem gewöhnlichen Genu valgum auf einem kleinen Eindrucke der Gelenkfläche, sondern auf der Atrophie des ganzen Condylus ext. Nur eine sehr geringe Besserung lässt sich vielleicht durch künstliche Atrophie des Condylus int. erstreben, indem wir das Knie in möglichster Adduction des Unterschenkels längere Zeit im Gypsverbande fixiren.

§ 482. Behandlung der entzündlichen Contracturen durch Maschinen und durch Tenotomie.

Der Gebrauch der allmälig streckenden Maschinen wäre für *frische* Contracturen zu empfehlen, welche wegen der noch bestehenden Entzündung das Brisement forcé in der Narkose nicht zulassen. Für diese eignet sich aber ebenso gut und noch besser die permanente Extension durch Gewichte, der Tractionsverband (§ 478). Alle *reizlosen* Contracturen werden schneller und billiger durch manuelle Streckung in der Narkose corrigirt, und ist man der Meinung, dass in dem gegebenen Falle der mechanische Insult zu gross wäre, so kann man sich ja mit einer partiellen Streckung begnügen und sie erst nach einiger Zeit in einer zweiten Sitzung vervollständigen. Auch gibt es Fälle von so fester Verwachsung, dass eine allmälige Maschinenstreckung erfolglos bleibt, während die manuelle Extension in der Narkose noch das gewünschte Resultat gibt. So ist der Maschinenbehandlung kaum ein specielles Feld zuzuweisen; immerhin ist sie zur eventuellen Unterstützung anderer Behandlungsarten recht brauchbar.

Maschinen, welche die allmälige Streckung der Contractur bewirken sollen, bestehen aus zwei Hülsen oder Halbrinnen von Blech mit Leder überzogen, eine für den Unter-, eine für den Oberschenkel, beide beweglich verbunden in einem Charnier, dessen Drehungsaxe mit der des Kniegelenkes zusammenfällt, und welches durch eine Schraube zu verstellen ist. Eine Kappe von weichem Leder umfasst vorn das Knie und fixirt es an die Schienen. Durch Anziehen der Schraube wird der Winkel zwischen Ober- und Unterschenkelschiene täglich um einige Grade vermehrt und 180° angenähert. Eine solche Maschine ist z. B. von Stromeyer construirt und beschrieben worden. Sehr einfach und zweckmässig ist die Streckmaschine von A. Bidder. Die Halbrinne (a) für den Unterschenkel umfasst auch hier die Wadengegend, die für den Oberschenkel (e) aber dessen Vorderfläche; beide sind durch Stahlstangen (b, c) und ein Charnier (h) verbunden, dessen Drehungsaxe *vor und über* der des Kniegelenkes liegt. Sie können mittelst eines Triebschlüssels (i) verstellt werden. Eine kurze unbewegliche Hinterbackenschiene (g) verhütet das Abheben des oberen Endes der Femurrinne. Es wird

durch diese entgegengesetzte Lagerung der Halbrinnen die lästige Kniekappe unnöthig und durch Verlegung des Drehpunktes *vor und über* das Knie das oben beschriebene v. Langenbeck'sche Verfahren des Brisement forcé (§ 481) nachgeahmt. Da der untere Rand der Oberschenkelrinne nicht selten oberhalb der Patella Decubitus erzeugte, so hat A. Bidder später durch eine sinnreiche Veränderung die Hinterbackenschiene ebenfalls beweglich (d, f) mit der Oberschenkelschiene verbunden. Zieht man an der Maschine, welche Fig. 316 wiedergibt, den Triebschlüssel an, so vertheilt sich der Druck ganz gleichmässig auf Wade, Vorderfläche des Oberschenkels und Hinterbacke. Auf dem gleichen Principe, einer Verlagerung des Drehpunktes der Schiene vor und über die Knieaxe, beruht auch die Extensionsschiene von Braatz (1885), welche dieser speciell zur Correction der subluxirten Tibia construirt hat. Der Oberschenkeltheil der Schiene ist da, wo er sich an das Kniegelenk anlegt, ähnlich wie das Profil der Femurcondylen parabolisch gekrümmt und nimmt in einem ebenfalls parabolisch geformten Einschnitte die Unterschenkelschiene auf. Wird diese nun in Streckung geführt, so übt sie auf die Tibia einen doppelten Zug, nach unten und zugleich nach vorn, aus.

Fig. 316.
Kniestreckmaschine von A. Bidder.

Für die brüske Streckung in der Narkose ist von B. v. Langenbeck eine Maschine ersonnen und für diejenigen Fälle bestimmt worden, in welchen die Kraft der Hand nicht mehr zur Trennung der Verwachsungen ausreicht. Der Oberschenkel ruht mit der Rückenfläche auf einem horizontalen Brette, auf welchem sein Knieende durch einen eng anschliessenden Gurt fixirt wird. Das Brett endet genau am Rande des Tisches, so dass der Unterschenkel frei in die Luft hängt. Zwei lange Eisenschienen laufen von dem Brette, durch Charniere mit ihm verbunden, nach unten aus und vereinigen sich zu einem Handgriffe, welcher noch eine Strecke unterhalb der Fusssohle liegt. So wirkt die Hand an einem sehr langen Hebelarme, an einem weit längeren, als ihn der Unterschenkel selbst darbieten könnte. Damit nun die äusserst kraftvolle Streckbewegung, welche die Hand an den Unterschenkelschienen hervorbringt, nicht etwa zu der gefürchteten Luxation der Tibia nach hinten führe, greift der Apparat an der Tibia nur durch einen hinteren Gurt, dicht unter dem Kniegelenke an. Der Gurt vertritt die Hand, deren Aufgabe bei der Schilderung des rationellen Streckverfahrens B. v. Langenbeck's (§ 481) hervorgehoben wurde; er drängt in jedem Augenblicke den hinteren Rand der Tibia nach vorn und verhindert so ihre Luxation nach hinten. Man wird diese Maschine selten nothwendig haben; in der Regel reicht die einfache Kraft der Hand aus, und wo diese im Stich lässt, da ist eher die Resection oder die Osteotomie am Platze.

Tenotomien wurden bei Beugecontracturen des Kniegelenkes früher häufig an den Beugemuskeln ausgeführt, und besonders Dieffenbach rühmt dieses Verfahren als vorzüglich wirksam. Zu einer Zeit, in welcher die Narkose noch unbekannt war, mochte der Sehnenschnitt eine gewisse Berechtigung haben, weil er für die weitere orthopädische Behandlung wenigstens *ein* Hinderniss wegräumte.

Auch wurde durch das pralle Vorspringen der Sehnen, der des Biceps aussen, der des Semimembranosus und Semitendinosus innen, die Idee der Tenotomie sehr nahe gelegt und ihre Ausführung erleichtert. Die Wirkung konnte aber doch immer nur geringfügig sein, denn der Schwerpunkt der entzündlichen Beugecontractur liegt nicht in der nutritiven Verkürzung der Beugemuskeln, sondern in den Verwachsungen der Synovialis, des parasynovialen Gewebes und der Gelenkflächen. Die Dehnung der verkürzten Muskeln wird jetzt in der Narkose nebenbei ausgeführt und mag sich wohl oft mit Rissen in der Muskelsubstanz compliciren, welche indessen gewiss nicht von nachtheiligen Folgen sind. Nur im Nothfalle wird man auf die Tenotomie zurückgreifen.

§ 483. Abmeisseln der ankylotischen Patella. Resection, Osteotomie, Amputation bei Ankylose des Kniegelenkes.

Knöcherne und ausgedehnte knorpelige Ankylosen im Knie eignen sich nicht mehr für das Brisement forcé, weder mit der Hand, noch mit Maschinen. Auch die Verlöthung der Patella mit den Oberschenkelcondylen kann die manuelle Streckung vollständig unmöglich machen, selbst wenn im Uebrigen nur lockere, fibröse Verwachsungen vorliegen. In solchen Fällen hat Maunder ein Tenotom am Rande der Patella eingestochen und die Stränge subcutan getrennt. Die Aseptik muss hierbei natürlich streng gehandhabt werden, denn mit Eintritt der Eiterung würde sowohl die Extremität wie das Leben des Kranken in Gefahr kommen. Maunder's Fälle sind glücklich verlaufen, und unter geeigneten Verhältnissen würde sein Verfahren Nachahmung verdienen; vorher könnte man aber noch ein anderes versuchen, welches C. Hueter in mehreren Fällen als nützlich erprobte. Dasselbe ist auch bei beginnender knöcherner Verwachsung wirksam und so ungefährlich, dass auch ein misslungener Versuch nichts schaden kann. C. Hueter setzte einen meisselartigen Holzkeil, wie er zur Eröffnung der Zahnreihen benutzt wird (Fig. 86, § 93), abwechselnd auf den medialen und den lateralen Rand der angewachsenen Patella und trennte mit einigen Hammerschlägen ohne Verletzung der Haut die Verwachsungen so weit, dass eine kräftige Flexion die Patella vollends loslöste. Sie verwuchs auch später nicht wieder.

Motivirt die Knieankylose durch hochgradige Functionsstörung einen bedeutenderen operativen Eingriff, handelt es sich z. B. um rechtwinkelige oder spitzwinkelige knöcherne Ankylose, so kommt *die keilförmige Resection der verschmolzenen Knochenenden* in Frage. Die Operation wurde 1844 zuerst von Gurdon Buck (New-York) unternommen, nachdem schon früher (1835) Rhea Barton in einem gleichen Falle den unteren Theil des synostotischen Femur mit einem dreieckigen Lappenschnitte blosgelegt und ein keilförmiges Knochenstück herausgesägt hatte. Da der Synovialsack bei lange bestehenden Ankylosen immer verödet und somit zu phlegmonöser Entzündung weniger geneigt ist, so können solche Eingriffe nicht auf die gleiche Stufe mit der eigentlichen Kniegelenkresection (§ 491) gestellt werden, obwohl die Weichtheilschnitte in der Regel die gleichen sein müssen. Sie zeigten auch vor Einführung der Aseptik in der That eine geringere Mortalität als die Resectio genu. Immerhin fallen auch hier die bedeutende Knochenverletzung, die grossen Sägeflächen des Knochens und die grosse Weichtheilwunde, welche zur Freilegung des Knochenkeiles nothwendig ist, in die Wagschale. Die Operation darf also nur unter strengster Aseptik unternommen werden. Ohne diesen Schutz erkauft sich der Kranke erst auf Kosten einer nicht unbedeutenden Lebensgefahr ein tragfähiges Bein.

Weniger eingreifend als die Resection ist die sog. *subcutane Osteotomie* B. v. Langenbeck's, welche zur Beseitigung der knöchernen Ankylose im Knie

besonders von Billroth, Little und R. v. Volkmann empfohlen worden ist. Unter der Anwendung der Aseptik wird in eine kleine Incisionsöffnung ein feiner Bildhauermeissel senkrecht zur Längsaxe des Knochens aufgesetzt und nun der Knochen, meist der Femur, zuweilen auch Femur und Tibia, so weit quer durchmeisselt, dass man die übrig bleibenden Lamellen, besonders die hintere Wand des Femur, welche die Schenkelgefässe vor dem Meissel schützen muss, in der gewünschten Richtung gerade biegen oder infrangiren kann. Das ist wohl die mildeste blutige Operationsmethode zur Beseitigung der knöchernen Ankylose im Knie; aber dass sie absolut gefahrlos sei, wäre mehr behauptet, als man beweisen kann; sie ist es eben nur in den Händen des geübten Aseptikers. Es mag hierin eine ernste Mahnung für den Arzt liegen, die Contracturen des Kniegelenkes nicht bis zu dem verzweifelten Zustande der knöchernen Ankylose fortschreiten zu lassen, sondern schon früher durch das unbedenkliche Mittel der manuellen Streckung die Correction auszuführen. In einem Falle von doppelseitiger, spitzwinkeliger Knieankylose, bei einem 6 jährigen Mädchen, machte ich nach Osteotomie des einen Femur — auf der anderen Seite gelang noch das Brisement forcé — die Beobachtung, dass nach Ablauf zweier Jahre beide Beine wiederum winkelig verkrümmt und zum aufrechten Gehen untauglich geworden waren. Die Verkrümmung des osteotomirten Beines lag nicht etwa im Femur, denn hier war unter monatelangem Tragen von Gypsverbänden feste knöcherne Heilung eingetreten; sie lag vielmehr im Knie und kann wohl kaum anders erklärt werden, als durch das stärkere Wachsen der vorderen, bei dem Gehen weniger belasteten Abschnitte der Epiphysenscheiben an Femur und Tibia. Es handelte sich offenbar um die gleiche Wachsthumsanomalie, die Fr. König und Paschen (1874) an resecirten Kniegelenken beobachtet haben, welche trotz synostotischer Heilung nach 4—6 Jahren in Winkelstellung gefunden wurden. Das andere Knie, welches ebenfalls lange in Gypsverbänden und einer Streckmaschine gerade gehalten worden war, zeigte denselben Krümmungswinkel. Eine wiederholte Osteotomie (Dec. 1885) am einen, das Brisement forcé am anderen Beine stellte die Unterschenkel wieder gerade, aber im Herbste 1886 zeigte sich beiderseits wieder die beginnende Verkrümmung. Das Kind war während der 3 Jahre ziemlich gross geworden.

In sehr seltenen Fällen ist durch Contracturen und Ankylosen die *Amputation des Oberschenkels* indicirt. Der unglückliche Ausgang der forcirten Streckung in Luxation der Tibia nach hinten wurde schon § 481 als Indication zur Amputation erwähnt: eine weitere Indication wäre durch heftige neuralgische Schmerzen gegeben, welche von der Contractur bedingt sind. Im Uebrigen lässt sich das Knie auch in der stärksten Beugecontractur noch durch prothetische Mittel tragfähig machen. Wir geben ihm eine Stelze von der Länge des Unterschenkels und befestigen es oben in einer Kapsel. Ein sehr viel besseres Gehen erreicht man auch mit der Amputation nicht.

§ 484. Die narbigen, myogenen und congenitalen Contracturen des Knies.

Narbige Contracturen des Kniegelenkes werden nach ausgedehnten Verbrennungen und nach Abreissungen der Haut auf der Beugeseite des Gelenkes beobachtet. Es gehört zu den misslichsten Aufgaben der Therapie, bei der Heilung der Wundfläche das Entstehen der Contractur zu hindern, welche sich natürlich immer im Sinne der Beugung zu entwickeln sucht. Unterstützt wird die Narbencontraction noch dadurch, dass ja auch die Ruhestellung des Gelenkes im normalen Zustande eine halbgebeugte ist und der Kranke bei seinem langen Krankenlager diese Stellung schon der Bequemlichkeit halber gern aufsucht. Es ist sehr

zu beklagen, wenn der behandelnde Arzt nicht von vornherein dieser Neigung zur Beugecontractur energisch entgegentritt. Hierzu genügt in leichteren Fällen eine gerade Bonnet'sche Drahtrinne oder eine v. Volkmann'sche Unterschenkelschiene, in schweren sind gefensterte Contentivverbände in Streckstellung der Extremität vorzuziehen. Zweifellos wird durch solche Vorsichtsmassregeln die Heilung der Wunde bedeutend verzögert; denn in Beugestellung kann die Haut von der Hinterfläche des Ober- und Unterschenkels her weit eher zusammenrücken, und die junge Narbe erfährt weder Zerrung noch Dehnung. Aber ein im Knie gebeugtes Bein ist zum Gehen untauglich, und der Geheilte ist zeitlebens auf eine Stützmaschine angewiesen. Gleichwohl muss zuweilen auf die richtige Stellung im Knie verzichtet werden; es sind das Fälle tiefgreifender Verbrennung und reichlicher Eiterung, welche die Kräfte des Kranken zu erschöpfen drohen.

Die aseptische Heilung solcher Wundflächen beschränkt zwar die narbige Schrumpfung und bietet jetzt eine etwas bessere Aussicht auf die Vermeidung narbiger Contracturen. Immerhin werden tiefgehende Verbrennungen und andere tiefe Hautdefecte nicht anders als mit Beugecontractur definitiv ausheilen können, da eine Neubildung der Cutis in ausgedehntem Masse nirgends stattfindet. Daran ändern auch nichts die Reverdin'schen *Hauttransplantationen;* sie beschleunigen zwar die oberflächliche Ueberhäutung in dem ihnen naheliegenden Rayon, aber unter ihnen schreitet die narbige Schrumpfung der Granulationen unaufhaltsam fort.

Die einmal entstandene narbige Beugecontractur ist sehr schwer wieder zu beseitigen. Die Sehnen der Kniebeuger, der M. M. biceps, semimembranosus und semitendinosus, sind mit der Hautnarbe verwachsen und reissen diese mit ein, wenn man in der Narkose eine Dehnung der Muskeln versucht. Nun kann man den Widerstand der Muskeln auch durch Tenotomie beseitigen; aber die durchschnittenen Sehnen, welche in grosser Ausdehnung in die Narbe eingewebt sind, weichen nur wenig auseinander, und die forcirte Dehnung der Hautnarben, welche immer noch folgen muss, führt sehr leicht zu kleinen und grossen Rissen im Narbengewebe. Dann entwickelt sich ulceröser Zerfall, und die Ulcera produciren neues Granulationsgewebe, dessen narbiges Schrumpfen die etwa gewonnene Verbesserung wieder zu vernichten droht. Nur die grösste Geduld im Verfolgen des erwünschten Zieles, langsames Dehnen der Narbe, allmäliges Strecken des Gelenkes in kleinen Etappen, von welchen jede durch einen Contentivverband bezeichnet wird, kann gute und dauernde Heilung bringen.

Bei diesen therapeutischen Schwierigkeiten liegt der Gedanke nahe, der orthopädischen Behandlung auf operativem Wege nachzuhelfen, z. B. die Narbe mit dem Messer quer zu trennen und in den Defect einen Hautlappen einzupflanzen, welcher der Streckseite des Knies entnommen ist. Solche plastische Operationen sind indess nicht sehr empfehlenswerth. Der eingepflanzte Hautlappen, einem gefässarmen Hautbezirke angehörend, heilt auf dem narbigen Boden nicht gut ein, er wird zum Theil nekrotisch, und nach Lösung der Suturen zieht sich der erhaltene Theil wieder narbig zusammen, so dass schliesslich von einem Lappen von mehreren Quadratzoll nur ein kleines, kugeliges Hautstück übrig bleibt. Ferner entsteht auf der Streckseite des Kniegelenkes auch wieder ein grosser Defect, welcher sehr langsam heilt, weil sich hier die Haut nur schwer und sehr allmälig heranziehen lässt. Man kann sich davon bei zufälligen Verletzungen der Streckseite überzeugen. Diese sind nur insofern von günstiger Prognose, als sie während der Heilung keine Hyperextension des Kniegelenkes veranlassen; denn die Narbencontraction vermag die knöcherne Hemmung der Extension nicht zu überwinden, und das Gelenk bleibt, wenn es auch im Gebiete der Flexion etwas ein-

in tragfähiger Stellung.

Für *myogene Contracturen* fehlen zwar von Seiten der Muskeln die Bedingungen nicht, aber sie entwickeln sich doch im Ganzen seltener, als man bei der Häufigkeit der Muskelparalyse der unteren Extremität erwarten sollte. Die Poliomyelitis acuta, die spinale Lähmung des frühen Kindesalters, von welcher wir sehen werden (§ 519), dass sie der gewöhnliche Ausgangspunkt des so häufigen Pes equinus ist, beschränkt sich nämlich selten auf die Unterschenkelmuskeln; sie tritt vielmehr recht häufig auch als Paralyse der Streck- und Beugemuskeln des Kniegelenkes auf. Aber es fehlen für die Entwickelung der Contractur die mechanischen Bedingungen, welche am Talocruralgelenke durch die anatomischen Verhältnisse gegeben sind. Die passiven Bewegungen, welchen das Kniegelenk nach Verlust seiner activ bewegenden Kräfte überlassen bleibt, wirken abwechselnd bald im Sinne der Beugung, bald im Sinne der Streckung. Wird das gelähmte Kind auf dem Arme getragen, so hängt der Unterschenkel in stumpfwinkeliger oder rechtwinkeliger Kniebeugung herab, bei horizontaler Lage im Bette aber nimmt das Bein wieder eine mehr gestreckte Stellung im Knie an. So geht im Verlaufe der Zeit wohl etwas von der Bewegungsexcursion des Gelenkes verloren, so dass das letzte Extrem der Streckung nicht mehr zu erreichen ist, aber diese unbedeutende Beschränkung kommt bei dem ohnehin unvollkommenen Gehen gar nicht in Betracht. Die Maschinen, welche bei gelähmten Kindern die rechtwinkelige Stellung des Fusses sichern und zur Verbesserung seiner Tragfähigkeit dienen sollen, müssen bei gleichzeitiger Lähmung der Muskeln des Kniegelenkes natürlich über dieses hinausreichen. Die beiden seitlichen Schienen laufen vom Unterschenkel aus mit einer einfachen Charnierverbindung am Knie nach dem Oberschenkel fort. Eine Kniekappe, welche sich von der einen zur anderen Schiene vorn über das Kniegelenk spannt, gibt diesem die erforderliche feste Stellung. Die Beuger des Hüftgelenkes bleiben auch bei sehr ausgedehnter motorischer Lähmung der unteren Extremität in der Regel so weit gesund, dass ihre Contractionen auf Unterschenkel und Fuss einwirken und das zum Gehen nothwendige Vorwärtssetzen der Extremität bei jedem Schritte besorgen.

Eine eigenthümliche myogene Contractur des Kniegelenkes entsteht secundär bei primärer Beugecontractur des Hüftgelenkes, wie § 457 (Schluss) schon erwähnt wurde.

Die *congenitalen Verkrümmungen* des Kniegelenkes sind von geringem klinischen Interesse. Am ausgeprägtesten sehen wir sie an den bekannten Präparaten anatomischer Museen, welche ausgedehnte Missbildungen der Centralnervenapparate, wie Spina bifida, Enkephalocele u. s. w. erkennen lassen. Diese Verkrümmungen sind ganz wie die entsprechenden des Fusses und meist mit ihnen gemeinsam, solche in gestreckter oder *überstreckter Stellung des Gelenkes*. Dabei kann der Unterschenkel zugleich etwas abducirt (*angeborenes Genu valgum*, § 485) und die *Patella sogar auf die Aussenfläche des Condylus ext. femoris* luxirt sein. Die anatomische Untersuchung, welche C. Hueter in einigen Fällen ausführen konnte, ergab entsprechend der Contracturstellung eine verschiedene Länge der Muskeln, welche der normalen Differenz bei Neugeborenen, der kürzeren Entwickelung der Beuger bei grösserer Länge der Strecker, gerade entgegengesetzt ist; die Streckmuskeln waren relativ kurz, die Beugemuskeln relativ lang. Die Bildung der Gelenkenden zeigte ebenfalls Abweichungen, welche als Folge der andauernd gestreckten intrauterinen Stellung des Gelenkes leicht zu deuten sind. Sie gleichen übrigens den Veränderungen der Gelenkenden bei Genu valgum acquisitum so ausserordentlich, dass einfach auf § 485 verwiesen werden kann. In jüngster Zeit sind mehrfach Fälle von sog. *Luxatio congenita* des Unterschenkels beschrieben worden (Maas, Dubrisay, Richardson, Porter, Guéniot u. A.), welche man ebensowohl als angeborene Contractur des Kniegelenkes in der Rich-

tung der Hyperextension bezeichnen könnte. Albert, der einen solchen Fall unter dem Namen „Genu recurvatum" beschreibt, weist ebenfalls die Bezeichnung „Luxatio congenita" zurück. In dem Falle von Maas fehlte die Patella. Körte, welcher zwei Fälle von angeborenem Mangel der Patella aus der Strassburger Klinik und weitere 5 analoge Fälle aus der Literatur zusammenstellt, betont die geringe Beweglichkeit des Kniegelenkes bei Mangel der Patella. Durch Schienen und Verbände lässt sich in manchen Fällen eine gewisse Correction erreichen, in anderen wird man den Stützpunkt für eine Prothese am Becken suchen müssen.

§ 485. Das Genu valgum, Bäckerbein, X-Bein.

Mit *Genu valgum* bezeichnet man eine *Abductionsstellung des gestreckten Knies.* Sie kann angeboren (§ 484), durch entzündliche Zerstörung der Gelenkenden entstanden (§ 481), oder die Folge eines schlecht geheilten Condylenbruches sein (§ 474); in der Regel aber bildet sie sich sehr allmälig aus und zwar als *Belastungs-* und *Wachsthumskrümmung.*

Mit C. Hueter unterscheiden wir ein *Genu valgum rachiticum*, welches zwischen dem 2. und 6. Lebensjahre auftritt und ein *Genu valgum staticum* oder besser *adolescentium*, dessen Ausbildung meist mit dem 14. Jahre beginnt und erst mit dem Ende des Wachsthumes ihren Abschluss findet. Das erstere ist, wie sein Name sagt, eine Theilerscheinung der Rachitis, von welcher gewöhnlich auch andere Skelettabschnitte mehr oder weniger befallen sind. Seine Entstehung erklärt sich ohne besondere Schwierigkeit aus der *Belastung abnorm weicher Knochen durch das Körpergewicht,* welches mit dem Beginne des aufrechten Stehens und Gehens von Femur und Tibia getragen werden muss.

In der Mehrzahl der Fälle führt diese Belastung zur stärkeren Ausprägung normaler Krümmungen. Der Femur biegt sich beiderseits nach vorn und aussen, die Tibia nach aussen, wobei es zuweilen zu Infractionen im oberen oder unteren Drittel der Tibia kommt, deren Scheitel nach aussen sieht. Das Resultat ist eine Deformität, in welcher beide Beine im offenen Winkel gegen einander stehen, die Füsse sich fast kreuzen. Dieses Genu varum (§ 487) wird in der That viel häufiger bei Rachitis gesehen, als das Genu valgum. Bei dem unregelmässigen, wackelnden Gange kleiner Kinder ist es indessen sehr wohl denkbar, dass Biegungen und insbesondere Infractionen im entgegengesetzten Sinne entstehen. So bedarf es nur einer leichten Infraction des unteren Femur- oder des oberen Tibiaendes mit nach *innen* gerichtetem Winkel, um im Knie die Valgusstellung vorzubereiten, die dann durch weitere Belastung sowohl, als durch asymmetrisches Wachsthum (s. unten) an Ausprägung gewinnt.

Nicht so einfach lässt sich das Genu valgum des jugendlichen Alters erklären. Man beobachtet es vom 14. Lebensjahre ab bei sonst gesunden, jungen Leuten, die durch ihren Beruf gezwungen sind, lange zu stehen, oder welche im Stehen schwere Arbeit verrichten müssen. Dieses Genu valgum adolescentium findet sich daher vorwiegend bei Bäckerlehrlingen — „Bäckerbein" —, Schreiner- und Schmiedegesellen, bei jungen Kaufleuten, Kellnern. Abgesehen von den längst verlassenen älteren Theorien, welche das Genu valgum durch Störungen in dem Muskelapparat oder durch Erschlaffung des Ligam. lat. int. erklären wollten, streiten heute noch zwei Ansichten um die ausschliessliche Berechtigung. Die eine wurde von C. Hueter auf die von Langer, H. v. Meyer und W. Henke erforschte Mechanik des Kniegelenkes basirt und findet die Erklärung in dem *stärkeren Längenwachsthume des Condylus int. femor. und der tieferen Ausprägung sonst normaler Gelenkformen;* die andere, von W. Roser zuerst ausgesprochen, in neuerer Zeit nders von Mikulicz begründet und vertreten, sieht in dem *asymmetrischen*

Wachsthume an dem äusseren und inneren Abschnitte der Epiphysenknorpel, sowie in Krümmungen des Femur, der Tibia oder auch beider Knochen die Ursachen der Deformität.

Zum Verständnisse der C. Hueter'schen Theorie, die der Autor übrigens auch auf das Genu valgum rachiticum ausdehnt, mag ein kleiner Excurs auf die normale Mechanik des Kniegelenkes gestattet sein. Als Effecte einer normalen Belastung des Knies beim Stehen und Gehen sind die beiden Facetten an den Condylen des Femur bekannt, welche durch das Einklemmen der Menisken am Schlusse der Streckbewegung entstehen. Am Condylus ext. wird durch die Rotation nach aussen, welche am Schlusse der Streckung erfolgt, die Facette etwas tiefer geprägt, als am Condylus int.; ebenso bleibt der vordere Rand der äusseren Tibiagelenkfläche im Höhenwachsthume etwas zurück, so dass er allmälig tiefer zu liegen kommt, als der vordere Rand der inneren Tibiagelenkfläche. Diese Höhendifferenzen dürfen nur etwas grösser als gewöhnlich werden, um am Schlusse der Streckung eine Abductionsstellung des Unterschenkels hervortreten zu lassen. Bei gestrecktem Knie kommen dann im medialen Abschnitte des Gelenkes höher gewachsene Knochentheile in Contact, als im lateralen, und diese Differenz muss an dem langen Hebelarme des Unterschenkels eine sichtbare Abduction ergeben. Ein geringer Unterschied, von 5—8 Mm., zwischen der äusseren und inneren Facette des Oberschenkels einer-, zwischen dem äusseren und inneren Vorderrande der Tibiagelenkfläche anderseits genügt, um eine Abductionsstellung zu erklären, welche den Unterschenkel vielleicht schon um 20° von der Längsaxe des Oberschenkels abweichen lässt. Lastet nun das normale Körpergewicht beim Gehen und Stehen auf einem zu weichen und nachgiebigen Knochen und Knorpel, oder aber drückt das Körpergewicht in zu grosser Masse, z. B. verstärkt durch schwere Lasten oder zu lange und zu häufig, so erklärt es sich unschwer, wie im wachsenden Knochen die normale Differenz der medialen und lateralen Knochenabschnitte zu einer *abnormen* werden, wie sich also das Genu valgum mit seiner ausgesprochenen Abductionsstellung entwickeln kann.

Fig. 317.
Genu valgum bei gebeugtem Knie. l l Ligamenta lateralia. c c Ligamenta cruciata.

Die pathologisch-anatomische Untersuchung eines Genu valgum findet in der That oft diese Höhendifferenz an den genannten Punkten. Man erkennt an dem Präparate (Fig. 317) eine ungewöhnliche Vertiefung der normalen Facette des Condylus ext. femoris (f), während die entsprechende Facette des Condylus int. femoris, welche der normale erwachsene Femur zeigt, gänzlich fehlt; man findet ferner den äusseren-vorderen Rand der Tibiagelenkfläche (t) relativ niedrig, er differirt gegen den inneren-vorderen Rand (t') um einige Linien. Wer freilich, unkundig der Verhältnisse, die Präparation eines mässigen Genu valgum vornimmt, kann leicht zu dem Schlusse gelangen, dass an den Gelenkenden und Gelenkflächen gar keine Abweichung vom Normalzustande vorliege. Denn jedes Kniegelenk des Erwachsenen zeigt ähnliche Facetten an den Condyli femoris und ähnliche Höhendifferenzen zwischen den vorderen Rändern beider Abtheilungen der Tibiagelenkfläche. Dafür zeigt aber auch jeder Erwachsene schon einen minimalen Grad von Genu valgum, und erst der Vergleich mit den normalen Formen der Gelenkflächen und Gelenkenden des kindlichen Alters bringt in das unscheinbare pathologisch-anatomische Bild des Genu valgum volle Klarheit. Was wir normal als

überschritten wurde. Mikulicz schloss daraus: nicht in der Epiphyse des Femur liegt das ungleiche Wachsthum, sondern in der Diaphyse; nicht der Condylus internus femoris ist verlängert, sondern die ganze innere Seite des unteren Diaphysendrittels. Frontalschnitte durch Leichenpräparate bestätigten diesen Schluss. Das ungleiche Wachsthum des medialen Diaphysenabschnittes hat zu einer Verkrümmung des Schaftes nach aussen geführt, und das Maximum dieser Verkrümmung liegt immer in der Nähe der Epiphysengrenze. So war denn eine Täuschung am Lebenden sehr wohl möglich, und nur die genaue Messung der oben erwähnten Winkel, sowie das Studium der Präparate konnte zeigen, dass nicht die Epiphyse an sich schief gewachsen, sondern dass sie an die Diaphyse gleichsam schief angewachsen ist.

Das untere Femurdrittel ist übrigens keineswegs allein an der Verkrümmung betheiligt, auch auf die Tibia fällt ein bald kleinerer, bald grösserer Antheil. Der Werth desselben ist durch einfache Rechnung zu finden, sobald neben dem oben erwähnten Kniebasiswinkel der Aussenwinkel des Genu valgum bekannt ist, der Winkel nämlich, welchen die Tibia mit dem Femur bildet. Zieht man von letzterem den ersteren ab, so bleibt der Winkel übrig, welchen die Kniebasis mit der Axe der Tibia darstellt. Dieser Winkel schwankt normal zwischen 90° und 98° und wurde von Mikulicz bei seinen Messungen am Genu valgum ebenfalls stets kleiner gefunden. Frontalschnitte der Tibia zeigen die gleiche Verkrümmung nach aussen, wie sie am Femur beobachtet wurde; auch hier liegt dieselbe nicht in der Epiphyse, sondern im angrenzenden Theile der Diaphyse. Die Fibula ist gewöhnlich unbetheiligt; nur in hohen Graden von Genu valgum ist sie im Wachsthume zurückgeblieben.

Die Ursachen der beschriebenen Diaphysenkrümmungen sucht Mikulicz in der Rachitis und stützt sich hierbei sowohl auf den Nachweis rachitischer Symptome an anderen Knochen desselben Individuums, Auftreibung der Epiphysengegenden, rachitischer Rosenkranz, als insbesondere auf die makro- und mikroskopisch nachweisbare Verbreiterung der Epiphysenknorpelscheiben ober- und unterhalb des Knies. Wir sind überzeugt, dass die Rachitis bei der ersten Anlage des Genu valgum mit im Spiele ist, finden aber keinen zwingenden Grund, der allgemeinen Erfahrung entgegen, eine Rachitis adolescentium anzunehmen. Die Rachitis infantum vielmehr hat zu einer leichten Verkrümmung des Femur und der Tibia im Sinne des Genu valgum geführt, die sich indessen in den Grenzen des Normalen bewegte und nach Abheilung der Rachitis und Sklerosirung des Knochens nicht weiter zunahm. Derartige Genua valga, welche den Besitzern keinerlei Beschwerden verursachen und den Gang nur unwesentlich alteriren, kommen oft zur Beobachtung. Sie bleiben durch die ganze Wachsthumsperiode hindurch unverändert, wenn nicht besondere Schädlichkeiten einwirken. Unter diesen ist nun als eine hervorragende Noxe die abnorme Belastung der Kniegelenke zu nennen, wie sie in der Beschäftigung der oben genannten Bäcker-, Schreiner-, Schlosser-, Handlungslehrlinge das lange Stehen mit sich bringt. Es ermüden hierbei alsbald die Muskeln, welche sich oft genug noch durch besondere Schlaffheit auszeichnen, und Knochen und Bänder tragen dann stundenlang die ganze Körperlast. Wäre nun die Belastungslinie des Beines jederseits vom Caput femoris durch die Mitte der Condylen auf die Mitte des Talus gerichtet, wie dies in der Norm der Fall, so würde das lange Stehen höchstens ein starkes Gefühl von Ermüdung und etwas Schmerz in den Bändern des Fussgewölbes erzeugen. Hier aber fällt die Belastungslinie beiderseits durch den Condylus externus. Es muss also die ganze äussere Seite des Beines mehr tragen, als die innere, sie ist übermässig belastet, während die innere entlastet ist. Das kann während der Wachsthumsperiode nicht ohne Einfluss auf die Epiphysenscheibe bleiben. An der medialen, entlasteten Seite wird mehr

Knochen angebildet, als an der äusseren, wie dies auch Mikulicz in einigen Frontalschnitten von Präparaten des Genu valgum thatsächlich gefunden hat. Dass diese Wachsthumszunahme der Diaphyse und nicht der Epiphyse zu gute kommt, das erklärt sich einfach aus der bekannten Thatsache, dass die Epiphysenscheibe ihre Knorpelzellenreihen fast ausschliesslich der Diaphyse entgegenschickt, während die Epiphysen fast nur periostales Wachsthum zeigen. Mit diesem Verhalten der Knorpelscheiben hätte schon theoretisch die Nichtbetheiligung der Epiphysen am Genu valgum bewiesen werden können, welche Mikulicz durch seine Winkelmessungen nunmehr ausser allen Zweifel gestellt hat.

Liefern nun auch die anatomischen Studien und Messungen von Mikulicz den Beweis, dass in einer grossen Anzahl von Genua valga, vielleicht bei den meisten, die Deformität in dem untersten Abschnitte der Femurdiaphyse liegt und nicht durch ein abnormes Längerwachsen des Condylus int. bedingt wird, so hat damit doch nur die Abductionsstellung des gestreckten Knies eine andere und richtigere Deutung erfahren. Für die Erklärung der übrigen Symptome eines ausgesprochenen Genu valgum, die Ueberstreckung, die Rotation nach aussen und das Verschwinden der Deformität in Beugestellung des Knies, müssen gleichwohl die thatsächlich vorhandenen Veränderungen an den Gelenkflächen der Femurcondylen herangezogen werden; sie lassen sich nach der C. Hueter'schen Theorie am ungezwungensten deuten.

Während das rachitische Genu valgum mit dem Ausheilen der Rachitis in der Regel seinen Abschluss findet und höchstens eine Prädisposition zu dem Genu valgum adolescentium abgibt, nimmt das letztere unter dem Fortwirken der Schädlichkeiten einen immer höheren Grad an und kann theils durch unerträglichen Schmerz, theils durch die Unsicherheit im Stehen und Gehen zur vollkommenen Arbeitsunfähigkeit führen. Die Schmerzen entsprechen übrigens keineswegs den intensiven des statischen Pes valgus, bei welchem es, wie wir noch (§ 532) hören werden, bisweilen zu einer förmlichen chronischen Entzündung kommt. Die entzündlichen Processe bei dem Genu valgum jugendlicher Individuen halten sich vielmehr meist auf einer sehr geringen Höhe, so dass von einer entzündlichen Form des Genu valgum staticum nicht wohl die Rede sein kann. Erst im höheren Alter complicirt sich das nicht geheilte Genu valgum mit der gewöhnlichen Panarthritis (Arthritis deformans), welche dann gleichzeitig auch andere Gelenke befällt. Das geringere Mass von Schmerzen, welche das Genu valgum verursacht, wird aber reichlich aufgewogen durch das bedeutende äussere Hervortreten der Deformität. Der Plattfuss verbirgt sich in dem Stiefel, das Genu valgum, das bekannte X-Bein, aber wird schon von Ferne her erkannt und bringt dem Besitzer manchen unverdienten Spott ein.

§ 486. Die Behandlung des Genu valgum.

Das Genu valgum rachiticum heilt in der Mehrzahl der Fälle durch sorgfältige *orthopädische Behandlung*; auch bei dem Genu valgum adolescentium wird man im Beginne noch manchen Erfolg auf orthopädischem Wege erzielen; höhere Grade aber und Fälle, die erst nach Vollendung des Knochenwachsthumes zur Behandlung gelangen, erfordern das *operative Eingreifen.*

Das *Verschwinden der Deformität in gebeugter Stellung des Knies* hat C. Hueter veranlasst, hierauf eine orthopädische Behandlung zu basiren. Er stellte das *rachitische Genu valgum* so weit in Beugung, dass die Deformität nicht mehr zu sehen war und fixirte das Gelenk in dieser leicht gebeugten Stellung durch einen Gypsverband. Um eine noch stärkere Wirkung zu erzielen, wurde ein Bindenzügel um die Innenfläche des Kniegelenkes gelegt und, während der Ver-

band erhärtete, kräftig nach aussen angezogen. Der Zug presst die inneren Abschnitte des Gelenkes fest aufeinander, entlastet dagegen die äusseren vom Drucke, so dass Ober- und Unterschenkel einen nach innen offenen Winkel bilden. Nach vollständiger Erhärtung des Verbandes, etwa nach 24 Stunden, liess er die Kinder umhergehen, wobei sie freilich wegen der gebeugten Stellung im Knie etwas hinkten. Nach 14 Tagen wurde der Verband, wenn er nicht schon vorher zerbrochen war, erneuert, weil er dann in der Regel etwas zu locker geworden. C. Hueter sah unter dieser Behandlung recht günstige Resultate; Abweichungen von 10° Abduction verschwanden in 2—3 Wochen, so dass hier häufig ein einziger Verband genügte; Abweichungen von 20° erforderten allerdings eine Behandlung von 4—6 Wochen und bedeutende von 30—40° verschwanden erst nach einer mehrere Monate fortgesetzten Behandlung. Nach unserer oben ausgesprochenen Ansicht von dem Genu valgum rachiticum liegt der Gedanke ausserordentlich nahe, dass es sich bei dieser Methode der Orthopädie wesentlich um ein allmäliges Geraderichten der verbogenen oder infrangirten Knochen des Femur und der Tibia handelte. Dabei wirkte der Umstand jedenfalls günstig mit, dass die kleinen Patienten mit ihren winkelig eingegypsten Beinchen wohl kaum lange umherliefen, sondern meist die horizontale Lage einhalten mussten, bei welcher jede Belastung der weichen Knochen wegfiel.

Für die orthopädische Behandlung des Genu valgum adolescentium sind verschiedene Maschinen construirt worden, die indessen alle das gleiche Princip erkennen lassen. Eine Hohlrinne für die Aussenfläche des Oberschenkels, eine gleiche für die des Unterschenkels geformt sind durch ein Zahnrad und eine Schraube so mit einander verbunden, dass die Drehung der Schraube die beiden Hohlrinnen in die verschiedensten Winkel zu einander stellen kann. Eine Lederkappe, welche über das Knie gezogen und an dem Apparate befestigt wird, überträgt dessen Bewegungen auf das Knie. Man stellt den Apparat zunächst in den Winkel, welcher der Abduction des Unterschenkels entspricht und verkleinert diesen täglich durch Anziehen der Schraube. Es wird auf diese Weise ein Druck ausgeübt, welcher auf dem inneren Abschnitte des Gelenkes lastet, den äusseren aber entlastet. Die Wirkung solcher Apparate, die allerdings Monate lang getragen werden müssen, ist nicht in Abrede zu stellen und kann nur so erklärt werden, dass durch Belastung innen, durch Entlastung aussen das Wachsthum am inneren Abschnitte der Epiphysenscheiben gehemmt, am äusseren aber befördert wird. Für die Armen- und Hospitalpraxis hat Bardeleben den Gypslattenverband empfohlen. Es wird auf der Aussenseite des Knies eine Holz- oder Eisenschiene durch zwei Gypsringe am Ober- und Unterschenkel befestigt und das Kniegelenk mit Gurten, Binden oder Tüchern gegen diese Schiene nach aussen angezogen. Die Wattepolsterung muss eine sehr sorgfältige sein, da sonst am Rande der Gypsringe leicht Decubitus auftritt.

Einen nicht unwesentlichen Fortschritt in der orthopädischen Behandlung des Genu valgum rachiticum hat Delore (1874) angebahnt durch das *Redressement forcé*, die *gewaltsame Correction in der Narkose*. Das Bein lagert man über den Rand des Operationstisches, so dass der Condylus int. femoris noch von der Unterlage unterstützt ist, der Unterschenkel aber frei in der Luft schwebt. Während der Assistent den Oberschenkel fest auf den Tisch andrückt, umfasst man den Unterschenkel mit beiden Händen und macht ruckweise kraftvolle, adducirende Bewegungen. Das elastische Federn der Knochen muss überwunden werden; man hört und fühlt dann deutlich ein Krachen, erzeugt, wie Delore vermuthet, entweder durch das Losreissen des Periostes mittelst des Ligam. lateral. ext. oder durch *Trennung der Epiphysen* (§ 468). Nun kann das Bein gerade gerichtet und in einem Gypsverbande fixirt werden. Das Verfahren erscheint auf den ersten Blick etwas roh und unzuverlässig, insofern, als man bei dem gewaltsamen Gerade-

richten am langen Hebel des Unterschenkels nicht wissen kann, was Alles am und im Kniegelenke nachgibt. Delore sah indessen in mehr als 200 Fällen keine misslichen Erscheinungen auftreten, und C. Hueter, Riedel, Mikulicz u. A. bestätigen, dass ausser dem Schmerz in den ersten Tagen, der Verlauf ein durchaus ungestörter sei. In der Regel können die Operirten schon nach 6—8 Wochen in einem Charnierapparate gehen. M. Schede (1882) hat das Delore'sche Redressement in der Weise modificirt, dass er je nach der Lage der hauptsächlichsten Krümmung entweder den Femur im unteren, oder die Tibia im oberen Drittel einzubrechen sucht. Die Knochen werden hierzu, ganz wie bei der gewöhnlichen Osteoklase rachitischer Knochen, sehr kurz ober- und unterhalb des Winkels gefasst und allmälig gebogen. In der Regel wird es sich auch hier um eine Trennung oder ein Einbrechen in der Epiphysenlinie handeln; weiss man doch, dass derartige Brüche nicht direct an der Grenze von Knorpel und Knochen verlaufen, sondern in den jüngsten Schichten der Diaphyse.

Die blutige Trennung der verkrümmten Knochen, die *Osteotomie bei Genu valgum* wurde 1849 zuerst von A. Mayer (Würzburg) unternommen. Die Operation, eine Keilosteotomie an der Tibia, fand indess trotz der günstigen Resultate Mayer's keine Nachahmung. Man scheute sich eben, gegen ein nicht lebensgefährliches Leiden einen chirurgischen Eingriff zu empfehlen, für dessen Ausgang man nicht einstehen konnte. Mit der *„subcutanen Osteotomie" der Tibia,* die Billroth 1873, unter Anwendung von Bildhauermeisseln ausführte, beginnt wiederum die operative Behandlung des Genu valgum, aber erst nach Einführung der Aseptik schwanden alle Bedenken, und in rascher Folge löste nunmehr ein Operationsvorschlag den anderen ab. Zunächst griff M. Schede (1876) wieder auf die alte Mayer'sche Keilosteotomie der Tibia zurück; er führte sie mit dem Meissel aus und liess in einigen Fällen die lineäre Osteotomie der Fibula vorausgehen. Einen ganz neuen Weg ging Ogston, der im Vertrauen auf die Schutzkraft der Aseptik eine Operation ersann, welche die vermeintliche Höhendifferenz der Femurcondylen mit Messer und Säge zu beseitigen suchte. Nach Ogston sticht man gerade mitten an der Innenfläche des Oberschenkels, 6—7 Cm. oberhalb der grössten Prominenz des Condylus int. femoris, ein spitzes Scalpell bis auf den Knochen und schiebt das Messer, mit der Schneide nach hinten gerichtet, nach unten, vorn und aussen, schräg über die Vorderfläche des Condylus, bis die Spitze in die Gelenkhöhle und zwar in die Fossa intercondylica gelangt ist. Bei dem Zurückziehen drückt man die Schneide fest gegen den Knochen, damit das Periost und sämmtliches Gewebe bis auf den Knochen durchtrennt werden und erweitert im Herausziehen die Wunde. Nun wird die Adams'sche Stichsäge (Allg. Thl. Cap. 28) eingesetzt und der Condylus int. femoris schräg nach rückwärts in kurzen Zügen (Fig. 318 ss) durchsägt. Jetzt ergreift man den Unterschenkel, drängt ihn in die gerade Richtung, sprengt damit die Reste von Knochenrinde, welche den Condylus int. noch festhalten und schiebt diesen (in der Richtung des Pfeiles Fig. 318) mehrere Millimeter nach oben. In dieser corrigirten Stellung wird das Bein nach dem Anlegen des aseptischen Verbandes durch einen Gyps- oder Schienenverband fixirt. Der Condylus int. bleibt dauernd nach oben verschoben und wächst in dieser Stellung fest; die Deformität ist beseitigt. Die Ogston'sche Operation erregte Aufsehen und fand alsbald in England und Deutschland Vertreter. Indessen fehlten ihr auch nicht die Gegner. Der Vorwurf, den man ihr machte, sie sei wegen der

Fig. 318.
Sägeschnitt (ss) durch die Basis des Condylus int. femoris bei Ogston's Operation zur Correction des Genu valgum.

Gelenkeröffnung zu gefährlich, ist wohl der schwächste, denn bei strenger Aseptik ist unter 55 von Barker (1879) zusammengestellten Fällen nur 1 Todesfall gewesen, welcher der Operation zur Last fällt. Auch Kolaczek (1880) sah unter circa 20 Ogston'schen Osteotomien der Breslauer Klinik keinen einzigen, bei welchem auch nur die leiseste Störung des Wundverlaufes zu beklagen gewesen wäre, und über weitere 14 dort operirte Fälle konnte Partsch (1884) ebenso günstig berichten. Gegenüber solchen Heilungen würden einzelne Unglücksfälle, wie sie z. B. Sonnenburg und Schönborn anführen, nicht allzu schwer wiegen, wenn die Ogston'sche Osteotomie im Uebrigen die Gelenkfunction intact liesse und wenn sie, was von ihr behauptet wird, in der That die rationellste Art wäre, das Genu valgum zu corrigiren. Was den ersten Punkt betrifft, so muss hervorgehoben werden, dass mit dem Emporschieben des Condylus int. auch eine Verschiebung nach der Mittellinie stattfindet. Der klaffende Knochenspalt im Gelenke, der hierdurch nothwendig entsteht, den übrigens Thiersch auch an einem nach 6 Wochen gewonnenen Präparate nachweisen konnte, befördert sicherlich nicht die freie Beweglichkeit und birgt zudem die Gefahr einer Arthritis deformans, welche sich nach intraarticulären Fracturen oft sehr spät erst einstellt. Der zweite Punkt aber enthält das schwerwiegendste Argument. Das Ogston'sche Verfahren gründet sich auf die Voraussetzung, dass das Genu valgum nur in einer absoluten Höhendifferenz beider Condylen bestände. Dies ist selbst nach der C. Hueter'schen Theorie (§ 485) nicht richtig; denn hiernach beschränkt sich die Höhendifferenz nur auf diejenigen Theile der Condylen des Femur, welche am Schlusse der Streckung mit dem vorderen Rande der Tibia in Berührung kommen, und die Tibia nimmt Theil an der Deformität. Nun wissen wir aber durch die anatomischen Untersuchungen von Mikulicz, dass es sich in der grossen Mehrzahl der Fälle um ein asymmetrisches Wachsthum an dem inneren und äusseren Abschnitte der Epiphysenscheibe handelt, auch manchmal um rachitische Verbiegungen und Infractionen an Femur und Tibia. Die Verkrümmung liegt dann jenseits der Epiphysenlinie, schon in der Diaphyse und die Ogston'sche Operation greift also an ganz unrichtiger und dazu noch gefährlicher Stelle an. Uebrigens ist sie neuerdings von Ogston selbst verlassen worden.

Rationeller und zugleich ungefährlicher für die spätere Brauchbarkeit des Kniegelenkes sind diejenigen Osteotomien, welche den Knochen *ausserhalb des Gelenkes* durchtrennen. Ob nun Femur oder Tibia, oder beide zugleich osteotomirt werden müssen, das hängt von der grösseren oder geringeren Betheiligung des einen oder anderen Knochens an der Deformität ab. Die Bestimmung des „Kniebasiswinkels" (§ 485) gibt hierbei jedesmal den Ausschlag. Für die selteneren Fälle, in welchen das Genu valgum vorwiegend durch eine Verkrümmung der Tibia bedingt ist, hat man in den Verfahren von Billroth und M. Schede die geeigneten Mittel zur Correction. In der grossen Mehrzahl indessen ist der Femur an der Grenze von Epiphyse und Diaphyse gekrümmt, und es wird daher am häufigsten die Mac Ewen'sche *supracondyläre Osteotomie* (1878) in Frage kommen. Ihre Ausführung beginnt mit dem Einstechen eines spitzen Scalpells an der Innenseite des Oberschenkels und zwar an dem Kreuzungspunkte zweier Linien, von welchen die eine fingerbreit oberhalb der oberen Grenze des Condyl. ext. quer herüber geht, die andere aber in der Längsrichtung, 2 Cm. vor der Sehne des Adductor magnus, herabzieht. Das Messer dringt sofort bis auf den Knochen und erweitert den Einstich nach oben bis zu einem 4—5 Cm. langen Schnitte. Neben dem Messer wird nun das „Osteotom", ein starker, unten fein zugeschärfter Stahlkeil, dessen oberes Ende achtkantig und mit einem Kopf versehen ist, in die Wunde geschoben. Sobald es den Knochen berührt, zieht man das Scalpell heraus, dreht das Osteotom rechtwinkelig gegen den Femurschaft und

treibt es mit kurzen kräftigen Hammerschlägen in den Knochen ein. Dieser soll bis auf die äussersten Lamellen durchgemeisselt werden: den Rest zerbricht man durch eine langsame Adductionsbewegung am gestreckten Unterschenkel. Das Bein lässt sich nun gerade richten, da der breite, nach aussen sich verjüngende Knochenspalt ein Zusammenrücken der Knochen gestattet. Nachdem die Wunde mit dem aseptischen Verbande bedeckt ist, wird das Bein in eine Schiene gelegt, welche 5 Tage später, nach Heilung der Wunde, durch einen Gyps- oder Wasserglasverband ersetzt werden kann. Zur vollkommenen Heilung bedarf es 5 bis 6 Wochen, worauf die passiven und activen Bewegungen im Knie beginnen. Die beschriebene Methode zeichnet sich vor allen anderen Osteotomien, welche am unteren Femurende das Genu valgum corrigiren wollen, durch ihre Einfachheit und Ungefährlichkeit aus. Das Herausmeisseln eines Knochenkeiles, wie es Mac Ewen selbst 1877 empfahl, erfordert eine grössere Weichtheilwunde und ist durch das Herausholen der Knochenspäne zeitraubend; das Gleiche gilt von dem Anbohren und nachfolgenden Ausmeisseln, wie es Billroth 1879 anwandte; die Methode von Chiene (1877) aber, das Herausmeisseln eines schiefen Knochenkeiles aus der Basis des Condylus int., gefährdet das Gelenk.

Die Erfolge der Mac Ewen'schen Osteotomie bei Genu valgum lassen nichts zu wünschen übrig. Unter 810, bis zum Jahre 1884 operirten eigenen Fällen endeten nur 2 tödtlich; alle anderen ergaben ein günstiges Resultat, sowohl was die Beseitigung der Deformität, als was die Brauchbarkeit des Beines betraf. Aehnlich lauten die Berichte anderer Operateure, welche sich der Mac Ewen-schen Methode bedienten.

§ 487. Das Genu varum.

Unter *Genu varum* würde man die Adductionsstellung des im Knie gestreckten Unterschenkels zu verstehen haben; es ist aber hier eine längst allgemein anerkannte Thatsache, dass bei Genu varum die Verkrümmung nicht im Kniegelenke selbst, sondern dicht oberhalb im Femur oder dicht unterhalb in der Tibia liegt. *Das Genu varum ist mit wenigen Ausnahmen eine rachitische Verbiegung,* welche entweder in Folge einer Infraction des rachitisch erweichten Knochens auftritt, oder häufiger als Wachsthumsstörung an der rachitisch erkrankten Epiphysenlinie zu betrachten ist. Gegen diese, wie gegen andere rachitische Verbiegungen der Knochen (§ 542) werden wir, abgesehen von der operativen Hülfe, nur so lange etwas zu leisten vermögen, als die Rachitis noch florid fortbesteht. Dann sind die Knochen noch weich genug, um dem Zuge eines Gurtes, welcher an seitliche Stahlschienen befestigt wird, nachzugeben. Auch durch den Heftpflasterzug lassen sich frische Fälle noch corrigiren (R. v. Volkmann). Gibt in späteren Stadien der rachitische Knochen solchen milderen Verfahren gegenüber nicht mehr nach, so kann man mit gutem Erfolge die verkrümmten Abschnitte in der *Narkose gerade biegen oder einbrechen.* Zu dem Zweck wird das Bein dicht ober- und unterhalb der Krümmung fest umfasst und mit dem vorspringenden Winkel gegen eine Tischkante gedrückt. Eine solche manuelle *Osteoklase* ist der mit Maschinen, z. B. dem Rizzoli'schen Osteoklasten (Allg. Thl. Cap. 28), entschieden vorzuziehen. Ein noch in der Narkose angelegter Gyps- oder Wasserglasverband sichert den Erfolg.

Sind über dem Bestande der rachitischen Verkrümmung einige Jahre vergangen, so tritt die Heilung der Rachitis mit Heilung in Knochensklerose ein, und es ist auf nichtoperativem Wege keine Hülfe mehr zu bringen. Die alsdann nothwendige Operation besteht in der *Osteotomie,* welche hier sehr viel früher eine allgemeine Anwendung fand, als bei dem Genu valgum. Wiederum war es

A. Mayer (Würzburg), der in den vierziger Jahren, neben anderen Verkrümmungen der Röhrenknochen, auch das Genu varum in Angriff nahm. Mit einem bis auf den Knochen dringenden Längsschnitte legte er den Scheitel der Krümmung blos, schob das Periost zurück und sägte einen der Krümmung entsprechenden Knochentheil heraus. Die Weichtheilwunde nähte er jedesmal, damit prima intentio eintreten und die Knochenwunde wie eine subcutane Fractur heilen könne. Die Erfolge Mayers's waren für die damalige Zeit erstaunlich: unter 20 verschiedenen Osteotomien, die er 1856 mittheilte, war nur 1 Todesfall. Seit Anwendung der Aseptik ist die *Keilosteotomie* zu einer ganz ungefährlichen Operation geworden. Sie wird übrigens heutzutage nicht mehr mit dem Osteotom Heine's oder mit der Stichsäge ausgeführt, sondern mit Bildhauermeisseln, wie sie Billroth (1870) in die Technik der Osteotomie eingeführt hat. Es folgt der aseptische Verband und die Fixation des Beines zunächst in einer Schiene, später, nach Heilung der Weichtheilwunde, in einem Contentivverbande.

In der Absicht, die Knochenwunde schon bei der Operation möglichst vor dem gefährlichen Zutritt der Luft zu schützen, hatte B. v. Langenbeck 1852 die *subcutane Osteotomie* empfohlen, die er zuerst zur Beseitigung einer Hüftankylose ersann, dann aber auch auf rachitische Verkrümmungen ausdehnte. Von einer relativ kleinen Hautwunde aus bohrt man den Knochen mit dem Drillbohrer an, führt in das Bohrloch eine feine Stichsäge und sägt ihn von hier aus so weit durch, dass etwa $^1/_3$ noch stehen bleibt. Der Rest wird durchgebrochen oder gebogen. Die Aseptik hat dieses Verfahren unnöthig gemacht.

§ 488. Die Erkrankungen der Schleimbeutel in der Kniegegend.

Die das Kniegelenk umlagernden Schleimbeutel und Sehnenscheiden erkranken mit wenigen Ausnahmen an den gleichen Entzündungen, welche wir an der Synovialis des Gelenkes kennen gelernt haben.

Die *Bursitis praepatellaris*, die Entzündung des vor der Kniescheibe gelegenen Schleimbeutels (Fig. 319, Bpp), mag ihrer Häufigkeit wegen zuerst erwähnt werden. Sie liefert in allen ihren Formen, in der Synovitis serosa mit Hydrops, in der Synovitis suppurativa mit nachfolgender Phlegmone, endlich auch in den hyperplasirenden Formen, ein getreues, freilich sehr verkleinertes Spiegelbild der analogen Erkrankungen des Kniegelenkes. Indessen schützt doch die oberflächliche Lage des Schleimbeutels unter der Haut und auf der Patella ziemlich sicher gegen die Verwechselung seiner Krankheiten mit den gleichartigen des Gelenkes. Bei dem Hydrops finden wir die Fluctuation nicht, wie bei dem Hydarthros genu, zu beiden Seiten der Patella, sondern auf ihrer Oberfläche, zudem in Form einer sehr circumscripten Schwellung, welche meist die Grösse eines Gänseeis nicht überschreitet und nur selten die einer Faust erreicht. Die der Synovitis suppurativa des Präpatellarschleimbeutels folgende Phlegmone ist zwar auch zuweilen sehr ausgedehnt und kann von dem heftigsten Fieber begleitet sein, doch verläuft sie im Gegensatze zu der Phlegmone, welche sich von dem vereiterten Gelenke aus entwickelt, nicht submusculär, sondern subcutan oder subfascial, je nach der Lage des Schleimbeutels, der nach den Untersuchungen von Gruber, Luschka und v. Linhart zwischen Haut und Fascie, oder häufiger zwischen Fascie und Sehne des M. quadriceps liegt. In seltenen Fällen kommt freilich auch ein Schleimbeutel zwischen Sehne und Periost vor, dessen Vereiterung das Kniegelenk in Gefahr bringen könnte. Der Polypanarthritis (Arthritis deformans parallel zu erachten ist die Synovitis tuberosa und papillaris der Bursa praepatellaris. Sie führt zu denselben Verdickungen und Fibrombildungen auf der I nenfläche des Schleimbeutels, wie wir sie auf der Innenfläche der Kniegelenkka

entstehen sehen. Durch Abreissen des Stieles werden jene multiplen Fibrome frei und bilden dann die bekannten reiskernartigen Körper (Corpora oryzoidea), welche zu Hunderten die Höhle des Schleimbeutels ausfüllen können. Die Behandlung besteht bei acuter Entzündung in der Incision, bei dem chronischen Hydrops und der Bildung von Corpora oryzoidea in der Incision mit Chlorzinkausreibung. In einem Falle habe ich das faustgrosse, sehr dickwandige Hygrom exstirpirt und rasche Heilung erzielt.

Die *Erkrankungen der Bursa mucosa M. poplitei* bieten insofern eigenthümliche Verhältnisse, als dieser Schleimbeutel mit der Synovialhöhle des Kniegelenkes in breitem Zusammenhange steht, ja eigentlich nur einen Recessus der letzteren darstellt. Von besonderem klinischen Interesse sind seine hydropischen Ergüsse. Sie liegen an der hinteren Fläche des Kniegelenkes und treten bei der Beugung in Form einer kugeligen, zuweilen hühnereigrossen Geschwulst im äusseren Abschnitte der Kniekehle auf. Sehr charakteristisch für diese, mit manchen arthrogenen Ganglien vergleichbaren Schleimbeutelhydropsien ist das Verschwinden der Schwellung, sobald das Kniegelenk in leichte Streckung gebracht wird. Dieses Symptom begreift sich leicht, wenn man bedenkt, dass die Kapsel in dieser Stellung viel mehr Flüssigkeit aufnehmen kann, als in stark gebeugter (§ 475) und dass die Spannung der hinteren Kapselwand bei der Streckbewegung die Flüssigkeit aus dem Recessus in die grosse Synovialhöhle des Gelenkes hineintreiben muss. Ausser diesen *Kniekehlenhygromen* — so hat man solche herniöse Hydropsien der Synovialis bezeichnet, besonders wenn durch entzündliche Processe die Communication mit der Kapsel verengt oder geschlossen war — kommen noch *Hydropsien der Bursa mucosa des M. semimembranosus und des M. gastrocnemius* vor, von welch letzterer wir wissen, dass sie nur selten mit der Synovialis des Kniegelenkes in Verbindung steht.

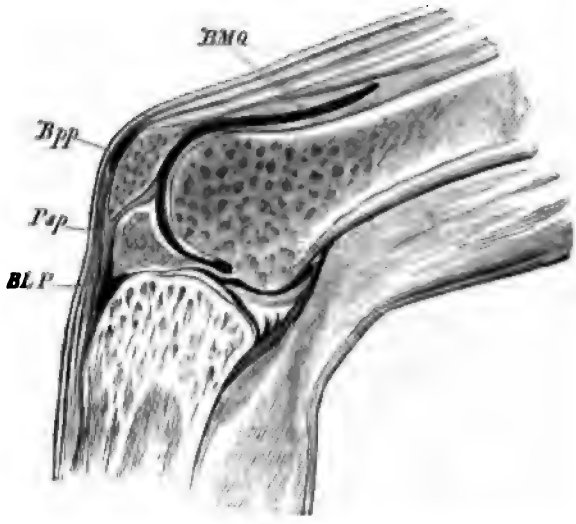

Fig. 319.
Sagittaldurchschnitt des Kniegelenkes. Psp Plica synovialis patellaris. BMQ Bursa des M. quadriceps. Bpp Bursa praepatellaris. PLP Bursa Ligam. patell.

Was die Behandlung dieser Schleimbeutelhydropsien anlangt, so sollten die, bei welchen sich in der oben genannten Weise die Communication mit dem Kniegelenke nachweisen lässt, von operativen Eingriffen, selbst von der an sich wenig bedenklichen Punction mit Jodinjection, verschont bleiben. Ganz verwerflich ist die Exstirpation, denn die hierbei unvermeidliche Eröffnung der Kapsel kann zu gefährlicher Vereiterung des Gelenkes führen. Aber auch diejenigen Hygrome der Kniekehle, bei welchen der Zusammenhang mit dem Kniegelenke nicht nachgewiesen werden kann, würden am besten als „Noli me tangere" für das Messer zu betrachten sein. Die Beschwerden der Kranken sind gering, und eine feine Com-

munication, selbst ein halb obliterirter Canal zwischen Hygrom und Synovialhöhle würde immerhin nach der Exstirpation die Vereiterung des Gelenkes vermitteln können. Heinecke theilt einen Fall mit, welcher auf solche Art tödtlich endete und weist auf ähnliche trübe Erfahrungen Velpeau's hin. v. Volkmann und König empfehlen, alle diese Kniekehlenhygrome durch forcirte Compression mit elastischen Binden zu behandeln.

Zwei bisher weder von Anatomen noch von Chirurgen gebührend beachtete Schleimbeutel liegen auf beiden Epicondylen des Oberschenkels, da wo sich die beiden Ligamenta lateralia des Kniegelenkes inseriren. Selten sind es glattwandige Höhlen von 1—2 Cm. Durchmesser, sondern meist regellos gestaltete Räume, deren Begrenzung sich in den fascialen Bindegewebsspalten verliert. Man würde sie daher kaum als Bursae mucosae bezeichnen dürfen, wenn sie nicht im pathologischen Verhalten den übrigen Schleimbeuteln gleich ständen. C. Hueter, welcher durch die regelmässig abgegrenzte, rundliche Form von subcutanen Blutergüssen an den Epicondyli femoris auf die Existenz dieser Schleimbeutel aufmerksam wurde, nennt sie *Bursae mucosae epicondylicae*. Er fand sie dann auch an der Leiche, wo W. Gruber sie bestätigte. Traumatische Vereiterungen dieser Bursae epicondylicae, gefolgt von Phlegmone, zeigen ähnliche Symptome wie die analogen Zustände der Bursa mucosa praepatellaris.

Eine Synovitis serosa der *Bursa Ligam. patellaris* (BLP Fig. 319), der Bursa infragenualis, hat Trendelenburg genauer beschrieben; auch C. Hueter beobachtete diese Erkrankung einige Male. Die Lage der fluctuirenden Schwellung dicht oberhalb der Spina tibiae schützt hinlänglich vor Verwechselungen mit der gleichen Erkrankung des Kniegelenkes. Bei Leuten, welche auf dem Knie rutschend arbeiten müssen, bildet sich auch zuweilen im subcutanen Bindegewebe auf der Spina tibiae eine *Bursa praetibialis*. Auch in diesem accidentellen Schleimbeutel kommen Hydropsien und Vereiterungen vor.

§ 489. Die freien Körper im Kniegelenke. Geschwülste des Kniegelenkes und seiner Umgebung.

Dem Kniegelenke gehört die überwiegende Mehrzahl der freien Gelenkkörper an, welche überhaupt zur klinischen Beobachtung gelangen. Es bezog sich daher schon die im Allg. Thl. (§ 110 u. Cap. 28) gegebene Darstellung von der Entstehung, den Symptomen, der Behandlung der Gelenkkörper in erster Linie auf dieses Gelenk. Wir heben hier nur kurz hervor, dass die Erscheinungen des freien Gelenkkörpers zuweilen recht charakteristische sein können, ohne dass man diesen selbst entdeckt. So gibt es Kranke, welche bei dem Gehen ganz plötzlich einen so enorm heftigen Schmerz empfinden, dass sie halb ohnmächtig zu Boden stürzen, mindestens keinen Schritt mehr thun können, andere, die bei dem Wechsel aus der stehenden in die sitzende Stellung und umgekehrt von intensivem Knieschmerz befallen werden. Hier liegt die Einklemmung eines freien Körpers zwischen den Gelenkflächen ausser allem Zweifel, und doch findet ihn die sorgfältigste Untersuchung nirgends. Das sind dann Fälle, welche therapeutisch gar nicht in Angriff genommen werden können, wenn man sich nicht unter dem Schutze der Aseptik zu einer breiten Eröffnung des Gelenkes entschliesst; oder man begnügt sich, die Kranken eine fest anschliessende, elastische Kniekappe tragen zu lassen, damit das Gelenk wenigstens vor zu ausgedehnten Bewegungen und dadurch vor dem Einklemmen des freien Körpers geschützt wird. In anderen Fällen dagegen lässt sich der freie Körper in dem grossen Recessus unter dem M. quadriceps sehr deutlich fühlen und auf seinen blitzschnellen Wanderungen verfolgen. Solche Gelenkkörper sind oft weniger störend, aber sie können jederzeit ihre Lage wech-

[illegible] günstiger
[illegible] vere Verwundungen in [illegible]
[illegible] ricens hin und her treil
[illegible] Wir verweisen wir auf
[illegible] septisch
[illegible] *[illegible]*
[illegible] *[illegible]*
[illegible] *[illegible]*
[illegible] er
[illegible] weiner
[illegible] ss
[illegible] *[illegible]* [illegible] seite
[illegible] mit
[illegible] *[illegible]* der K
[illegible] Endl
[illegible] *[illegible]* [illegible] rieren

[illegible] *[illegible]* [illegible] Die
[illegible] *[illegible]* [illegible] el
[illegible] sene
[illegible] ergeben. [illegible] ri
[illegible] -thumes. [illegible] Jahre
[illegible] man annehmen muss. [illegible] Kei
[illegible] ediert werden. [illegible] erst
[illegible] nen [illegible]-gene, [illegible]-gene und p
[illegible] Die [illegible] wa
[illegible] im [illegible] zu
[illegible] gegen sie der Körper und die K
[illegible] nur durch [illegible] Ergi
[illegible]

Aneurysmen Aehnlichkeit haben können. Die *Prognose* dieser Sarkome quoad recidivum ist sehr schlecht. Sucht man durch Amputation in der Mitte des Oberschenkels (§ 496) den Tumor radical zu entfernen, so gewärtigt man, dass schon secundäre Knoten im Knochenmarke der oberen Femurhälfte entstanden sind und das Recidiv am Stumpfe sehr rasch folgt. Die Exarticulatio femoris (§ 466) gibt etwas mehr Sicherheit gegen regionäre Recidive, aber gegen Metastasen in Lungen und Leber schützt auch sie nicht immer.

Das untere Ende des Femur ist ein Lieblingssitz der *Exostosis cartilaginea*, einer Geschwulstform, die sonst im Allgemeinen selten beobachtet wird. Es ist das ein 3—10 Cm. langer, rundlicher Knochenauswuchs, von spongiösem Gefüge und unebener Oberfläche, bedeckt von einer mehr oder weniger dicken Knorpellage. Zuweilen umschliesst eine mit Synovia gefüllte Kapsel die Exostose — *Exostosis bursata* — und, um die Aehnlichkeit mit einem Gelenkende voll zu machen, wurden in einzelnen Fällen (Billroth, v. Bergmann, v. Volkmann) freie Stücke hyalinen Knorpels, förmliche Gelenkmäuse, in dem Sacke vorgefunden — in dem v. Bergmann'schen Falle, den Fehleisen (1885) beschrieb, bis zu 500 Stück. Das gewöhnliche Auftreten der Exostosis cartilaginea im frühen Kindesalter, ihr regelmässiger Sitz in der Nähe des Gelenkes weist auf ihre Beziehung zum Epiphysenknorpel hin. Wahrscheinlich handelt es sich um eine frühzeitige Aberration eines Knorpelkernes, der nun für sich in fehlerhafter Richtung Knochen bildet. Dieser Auffassung widersprechen keineswegs die Fälle, in welchen die Exostosis cartilaginea bei Erwachsenen erst beobachtet und auf Traumen zurückgeführt wurde; denn die Anlage zur Geschwulst kann immerhin congenital gewesen sein. Interessant ist das Verhältniss der Exostose zur benachbarten Gelenkkapsel. Manche Exostosen verschieben sich mit dem Längenwachsthume des Femur nach der Diaphyse hin, andere bleiben in der unmittelbaren Nähe des Gelenkendes. Das letztere Verhalten zeigten insbesondere die von Billroth und v. Bergmann beobachteten Exostoses bursatae; in einem von Stanley berichteten Falle communicirte die Bursa mit der Kniegelenkkapsel und v. Volkmann sah die Exostosis cartilaginea in das Kniegelenk hineinragen. Man kann sich dieses so sehr verschiedene Verhalten vielleicht dadurch erklären, dass in der einen Reihe von Fällen die Exostose nahe der Diaphysengrenze lag, mit ihr verwuchs und mit nach oben rückte, in anderen Fällen aber der Epiphyse anhaften blieb. Sie wird dann anfangs von der Kniegelenkkapsel noch umschlossen, kann aber während ihres Wachsthumes einen Kapselrecessus abschnüren (v. Volkmann). Das operative Vorgehen gegen solche Exostosen, die Bloslegung und das Absägen oder Abmeisseln, ist nur gerechtfertigt, wenn die Geschwulst erhebliche Beschwerden verursacht. Die in der unmittelbaren Nähe des Gelenkes liegenden Exostoses bursatae erfordern die strengste Aseptik bei der Operation um so mehr, als eine Communication mit der Gelenkkapsel nie mit Sicherheit ausgeschlossen werden kann.

Von den Geschwülsten der Weichtheile sind nur die *Aneurysmen der A. poplitea* an der Theilungsstelle in A. tibialis antica und A. tibialis postica erwähnenswerth. Die Endarteriitis deformans führt hier, wie an anderen Theilungsstellen grosser Arterien in zwei gleichgrosse Aeste, relativ häufig zur Bildung eines Aneurysma (§§ 169, 364, 461). Betreffs der Diagnose verweisen wir auf die im Allg. Thl. (Cap. 7) gegebenen Anhaltspunkte. In der Behandlung hat man sich der Digitalcompression der Femoralis, ihrer Continuitätsunterbindung (§ 443), endlich der Methode der forcirten Beugung im Kniegelenke (Allg. Thl. Cap. 25) mit wechselndem Erfolge bedient. Am sichersten ist die *Spaltung* eventuell *Exstirpation* des aneurysmatischen Sackes nach voraufgegangener Ligatur des zu- und abführenden Gefässstückes — Methode von Antyllus. Das Abpräpariren des Sackes von der Vena poplitea erfordert besondere Vorsicht. Sind die Ver-

wachsungen zu fest, so muss man sich nach doppelter Ligatur der Vena zu deren Excision entschliessen, wie dies Köhler (1886) in einem Falle mit Erfolg unternahm. Nach einer Zusammenstellung des gleichen Autors sind seit 1875 nicht weniger als 14 aeeptisch ausgeführte Exstirpationen von Poplitealaneurysmen bekannt geworden, von welchen keine einzige ungünstig verlief.

§ 490. Incision — Arthrotomie —, Drainage und aseptische Ausspülung des Kniegelenkes. Die Arthrektomie.

Die Indicationen zur Incision, Drainage und Irrigation wurden in § 473 und in § 479 erwähnt. Die Operation gehört der neueren Zeit, seit Einführung der Antiseptik an, während man früher nicht daran denken konnte, die grosse Gelenkhöhle an verschiedenen Stellen zu eröffnen und mit Drainröhren zu durchziehen. Eine tödtliche Verjauchung wäre der gewöhnliche Ausgang eines solchen Unternehmens gewesen, während jetzt gefährliche Eiterungen des Kniegelenkes durch Drainage wirksam bekämpft und nicht selten geheilt werden.

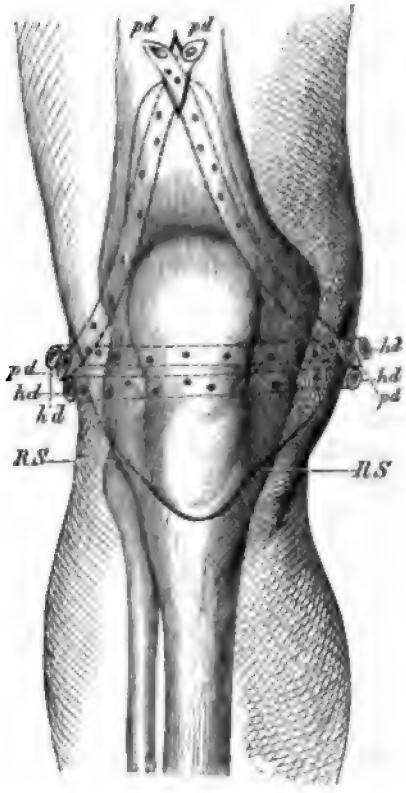

Fig. 320.
Resectio genu mit Andeutung des vorderen Lappenschnittes (RS) und den horizontalen Drains (hd, hd), sowie den perpendiculären Drains (pd, pd), für die Nachbehandlung der Knieresection und für die Drainage des Kniegelenkes.

Für die methodische Ausführung der Gelenkdrainage hat C. Hueter folgende, recht beachtenswerthe Vorschriften gegeben. Die erste Incision fällt dicht vor das Ligamentum laterale internum oder externum, je nachdem der Eiter den inneren oder äusseren Kapseltheil mehr hervorwölbt. Diese Vorwölbung, welche durch Druck mit den Fingern der linken Hand noch verstärkt werden kann, erleichtert den Einstich mit dem Scalpell, der sofort bis zu einem Schnitte von 3 Cm. Länge erweitert wird. Während nun der Inhalt der Gelenkhöhle abfliesst, führt man eine geschlossene Kornzange unterhalb der Patella quer durch das in voller Streckung stehende Gelenk und drängt sie gegen den gegenüberliegenden Theil der Gelenkkapsel an. Auf die Branchen der Kornzange, welche ein klein wenig geöffnet werden, führt man die zweite Incision von 1,5 Cm. Länge und zieht einen oder auch zwei horizontale Drains quer durch. Es folgt die dritte Incision am obersten Punkte der Gelenkkapsel unter der Sehne des M. extensor quadriceps. Sie wird ebenfalls mit Hülfe der Kornzange angelegt, welche man von dem ersten Einschnitte aus nach oben schiebt. Im Zurückziehen nimmt die Zange das erste Schrägdrainrohr mit, während das zweite nach der zweiten Incision hingeführt wird (Fig. 320).

Diese Lage der Drains ermöglicht, wie man sich auch an der Leiche überzeugen kann, in sehr vollkommener Weise sowohl das Abfliessen des Gelenkinhaltes, als das Einfliessen der zum Zwecke der Antiseptik eingespritzten Lösungen. Nur

der hinter den Ligamenta cruciata liegende, kleinere Theil der Gelenkhöhle wird von den Drains nicht berührt und fällt ausserhalb des Bereiches der Irrigationen. Wie Leichenversuche lehren, kann die Drainage dieses hinteren Kapselabschnittes nur durch Trennung der Ligamenta cruciata erzielt werden, was am Lebenden schwer ausführbar sein, die A. poplitea gefährden und das Gelenk seiner wesentlichsten Haltbänder berauben würde. Glücklicher Weise bleibt erfahrungsgemäss bei acuter eiteriger Synovitis, welche vorwiegend die Drainage indicirt, der hintere Abschnitt meist frei von Entzündung, weil er durch die Bänder von dem vorderen abgeschlossen ist. Es genügt also in den meisten Fällen die oben beschriebene Drainage. Statt der Kornzange kann auch der Zeigefinger, natürlich der aseptisch reine, in die erste Incision eingeführt werden, um der zweiten als Leiter zu dienen. Jedenfalls erhält der Finger den Vorzug, wenn man nach Fremdkörpern im Gelenke, nach Sequestern, Knorpelnekrose u. s. w. suchen will.

Nach Vollzug der Drainage wird das Gelenk mit antiseptischen Lösungen ausgespült. Früher verwendete man hierzu ausschliesslich $2\frac{1}{2}$—3 % Carbollösungen, hat indessen, zumal bei Kindern, mehrfach Carbolintoxication gesehen. Diese Vergiftungsgefahr wird gesteigert, wenn bei dem manuellen „Durchkneten" der gefüllten Kapsel, wie es R. v. Volkmann zur Vermehrung der Antiphlogose empfahl, die eiterig erweichte Kapsel einreisst und die Carbollösung in das parasynoviale Bindegewebe eintritt. Um allen diesen unangenehmen Zufällen zu begegnen, ist es rathsam, von der Carbolsäure, deren Wirksamkeit im Uebrigen unbestritten ist, abzusehen und solche Flüssigkeiten zu verwenden, welche bei ihren localen antiseptischen Eigenschaften keine so schädliche Allgemeinwirkung fürchten lassen, also 3—5 % Chlorzink-, 0,1 % Sublimat-, 0,3—0,4 % Salicyl- und $2\frac{1}{2}$ % essigsaure Thonerdelösungen. Auch hier sorge man indessen für möglichsten Abfluss der injicirten Flüssigkeit.

Den Schluss des ganzen Verfahrens bildet der aseptische Verband, dem zweckmässiger Weise einige Pappschienen oder Holzspäne eingefügt werden, damit das Kniegelenk in Streckstellung verharre. Jeder Verbandwechsel kann zu einer neuen aseptischen Berieselung benutzt werden, um die entzündete Synovialis wiederholt zu desinficiren. Die Drains werden erst nach erloschener Entzündung entfernt. Bei gutem Verlaufe behält das Knie seine volle Beweglichkeit. Dauert freilich bei eiteriger Gelenkentzündung, trotz Drainage und aseptischer Berieselung, Fieber und Eiterung fort, so hat die Resectio genu (§ 491) an die Stelle der Drainage zu treten. Denn jede Drainage des Kniegelenkes ist nur ein antiphlogistischer Versuch, dessen Misslingen durch die sichere antiphlogistische Wirkung der Resection ausgeglichen werden muss.

Die aseptische Gelenkincision, mehr noch die unter Aseptik häufiger ausgeführte Frühresection im Kniegelenke liess die Fälle schärfer unterscheiden, in welchen die Gelenktuberkulose primär vom Knochen, in welchen sie primär von der Synovialis ausgegangen war. Es zeigte sich in einer ganzen Reihe von Fällen bei Eröffnung des Gelenkes Knochen und Knorpel noch intact, nur die Synovialis granulös entartet, oder aber mit miliaren Tuberkeln übersät. Diese Erkenntniss, zusammen mit den nicht gerade erfreulichen Resectionsresultaten bei Kindern (§ 494), hatte schon seit mehreren Jahren eine Anzahl deutscher Chirurgen, an der Spitze Fr. König, Lücke, R. v. Volkmann, veranlasst, von der typischen Knieresection mehr und mehr abzugehen, partielle, atypische Resectionen auszuführen, oder gar nur die entarteten Kapselpartien, als das eigentlich tuberkulös Erkrankte zu entfernen. So bildete sich allmälig die Art des Operirens heraus, welche R. v. Volkmann (1885) zur Methode erhob und *Arthrektomie* nannte, insofern, als, mit Ausnahme der Knochen und Knorpel, der ganze Gelenkapparat herausgeschnitten wird.

Die Weichtheilschnitte zur Eröffnung des Gelenkes sind die gleichen, wie wir sie zur Resection (§ 491) kennen lernen werden. Quer- und Lappenschnitte eignen sich im Allgemeinen besser, als Längsschnitte, doch wird man im einzelnen Falle auch Rücksicht auf Fistelgänge und Abscesse nehmen, die zweckmässiger Weise in den Schnitt aufzunehmen sind. Ist das Gelenk breit geöffnet, so überzeugt man sich zunächst von der Ausdehnung des tuberkulösen Processes und entscheidet, ob der Fall sich für die Arthrektomie noch eignet. Dann beginnt die Kapselexstirpation zunächst vorn, neben und oberhalb der Patella, wobei die Bursa extensorum in der Regel als Ganzes herausgelöst werden kann. Dies geschieht bald mit dem Messer, bald mit der Cooper'schen Schere, während scharfe Haken die Kapsel spannen. Es folgt die Abtrennung der Synovialis vom Tibiakopfe und die Wegnahme der Semilunarknorpel, falls sie erkrankt sind. Den Schluss bildet das vorsichtige Herauspräpariren der hinteren Kapselwand, nachdem die Ligg. cruciata durchtrennt und weggeschnitten wurden. Ist auf solche Weise und unter öfterem Ueberspülen mit aseptischen Lösungen, am besten mit 0,1 % Sublimatsolution, die ganze Synovialis rein entfernt, so dass überall der nackte Knochen oder Muskelpartien zu Tage treten, so folgt eine genaue Revision der Gelenkenden mit dem Auge und dem tastenden Finger. Verfärbte Punkte, weiche, eindrückbare Stellen müssen mit dem Messer flach abgetragen, „abgeschnitzt" werden. Unter ihnen entdeckt man dann im Knochen den erbsen- bis haselnussgrossen tuberkulösen Herd, der mit dem scharfen Löffel herausgehoben, oder mit dem Thermokauter ausgebrannt wird. Hierbei geht die Arthrektomie schon mehr in eine partielle Resection über, die zur totalen werden muss, sobald die Herde grösser und tiefer sind, oder sehr zahlreich die Epiphyse durchsetzen. Nachdem nun noch die bestehenden Fisteln gespalten und ausgekratzt sind, erfährt die grosse Wundfläche, deren wenige spritzende Gefässe unterbunden oder umstochen wurden, eine letzte aseptische Berieselung. Ihr schliesst sich die Naht an, welche die Wunde bis auf zwei seitliche Drainlöcher und eines am oberen Ende des Kapselrecessus unter der Quadricepssehne, sorgfältig schliesst. Die verschiedenen Weichtheilschnitte erfordern hier selbstverständlich die gleichen Modificationen im Nähen — Knochennaht der Patella, Sehnennaht — wie bei der Resection. Das mit dicken Lagen aseptischer Verbandstoffe umhüllte Knie wird gestreckt in eine Schiene gelagert. In der Regel tritt prima intentio ein, mit Ausnahme einiger Fistel- und Drainöffnungen.

Die Operation, welche bei sehr schwächlichen Kindern am besten unter Esmarch'scher Blutleere (Allg. Thl. Cap. 25) unternommen wird, ist nicht weniger eingreifend als die Resection, aber sie liefert durch Schonung der gesund befundenen Gelenkenden normal geformte, *unverkürzte* Glieder. Die seither, hauptsächlich von R. v. Volkmann und Fr. König erzielten Resultate sind, was unmittelbare Heilung und Functionstüchtigkeit betrifft, nicht ungünstig. Die Regel bildeten straff-fibröse Ankylosen, die allerdings, um späteren Flexionsstellungen vorzubeugen, längere Zeit hindurch mit Schienenapparaten gestützt wurden; in einigen Fällen war Beugung und Streckung im geringen Grade möglich.

§ 491. Allgemeines über Resectio genu. Die Quer- und Lappenschnitte.

Als Indicationen zur Resectio genu lernten wir Verletzungen (§ 473), tuberkulöse Entzündungen (§ 479), Contracturen (§ 483), endlich Eiterungen kennen, bei welchen die Incision und Drainage des Gelenkes nicht ausreichte (§ 490).

Die erste Resection im Knie wurde von Filkin (Northwich, England) 1762 wegen Caries mit Erfolg ausgeführt, aber erst veröffentlicht, als 1781 H. Park in Liverpool einen gleichen Fall operirt hatte. Bei Schussverletzungen kam sie erst 1847 durch Textor (den Vater) und 1849 durch Knorre (Hamburg) in Anwendung.

Man hat das Kniegelenk in Längs- und Querrichtung eröffnet. Park führte seinen Längsschnitt über die Mitte der Patella, musste aber, um für ihre Exstirpation Raum zu gewinnen, einen Querschnitt zufügen. Jeffray wählte einen doppelten Längsschnitt zu beiden Seiten der Patella; ihm folgte Sédillot und später Treves. Eine weitere Ausbildung erfuhr der Längsschnitt durch Chassaignac und besonders durch B. v. Langenbeck. Der erstere empfahl einen Schnitt längs dem Ligam. laterale externum, der letztere einen am Innenrande der Patella. C. Hueter hat den v. Langenbeck'schen Schnitt noch weiter nach innen, an den vorderen Rand des Ligam. laterale intern. verlegt. Den Längsschnitten wird gegenüber den Querschnitten vor allem nachgerühmt, dass Patella und Ligam. patellae unverletzt blieben und somit der Quadriceps seinen Einfluss auf die Tibia nicht einbüsse. Nun ist aber als Resultat der Knieresection nicht etwa ein mobiles Gelenk, sondern, wie wir § 494 noch des Näheren auseinandersetzen werden, *die knöcherne Ankylose*, die *Synostose* anzustreben. Dann bedarf aber der Geheilte nicht mehr seines Unterschenkelstreckers. Von anderer Seite wurde geltend gemacht, dass die knöcherne Vereinigung eben doch manchmal ausbleibe, und für derartige verfehlte Heilungen sei dann der intacte Quadriceps eine nicht unwillkommene Stütze. Dass die Synostose zuweilen im Stich lässt und gerade bei aseptischer Operation und Nachbehandlung die Knochenreproduction manchmal eine recht spärliche ist, kann nicht in Abrede gestellt werden; indessen heilt der Trennungsschnitt im Ligam. patellae bei sorgfältiger Naht mit straffer Narbe, und zudem hat man durch geeignete Modification der gebräuchlichen Querschnitte das ganze Kniescheibenband zu schonen gesucht. Den relativen Nachtheilen gegenüber ist es wohl niemals angefochten worden, dass die Querschnitte mit geringerer Weichtheilverwundung einen weit besseren Zugang zum Gelenke verschaffen, als die Längsschnitte. Es ist dies ganz besonders von Bedeutung bei Resectionen wegen Synovitis granulosa, bei welchen die totale Exstirpation der Gelenkkapsel verlangt werden muss.

Von den *Quer- und Lappenschnitten* sind der Moreau'sche U- und H-Schnitt verlassen; doch haben sich aus dem ersteren der *schwach-convexe Querschnitt* Caj. Textor's und der *Hufeisenschnitt* der englischen Chirurgen (Mackenzie u. A.) herausgebildet. Der letztere ist ganz besonders zu empfehlen. Er beginnt an dem Epicondylus femoris der einen Seite und zieht über die Tuberositas tibiae hinweg zum anderen (Fig. 320 RS, § 490). König empfiehlt, die Insertionsstelle des Ligam. patellae unten zu umgehen und das Band schräg abzutrennen, damit es bei der Heilung recht breit an normaler Stelle wieder anwüchse. Noch zuverlässiger dürfte es sein, die Knocheninsertion des Bandes mit dem Hohlmeissel herauszulösen (Lossen 1880). Bei der Reposition des Lappens wird sich das Knochenstück leicht an seine Stelle implantiren lassen und ohne besondere Befestigung durch den Druck des Verbandes an Ort und Stelle fixirt bleiben. Nach Abtrennung des Ligam. patellae präparirt man den Lappen mit grossen Schnitten nach oben ab und durchschneidet die Seitenbänder. Jetzt wird das geöffnete Kniegelenk bis zum spitzen Winkel gebeugt und zur Trennung der Ligamenta cruciata geschritten. Dies geschieht in kurzen, hebelnden Messerzügen, wobei die Spitze des Messers, um eine Verletzung der Poplitealgefässe zu vermeiden, stets gegen den vorderen Abschnitt der Fossa intercondylica gerichtet sein muss. Die Gelenkenden sind nunmehr so weit frei, dass sie in die Wunde vorgedrängt, umschnitten und abgesägt werden können. Zuerst wird das am unteren Femurende vorgenommen, welches mit der Resectionszange entweder hoch erhoben, oder über den Tischrand herausgezogen wird, während ein anderer Assistent die Tibia zurückhält. Die Säge, eine Bogensäge, oder eine der stellbaren Resectionssägen (Butcher, Maw, Szymanowski), kann am Femur von vorn nach hinten oder

umgekehrt geführt werden, an der Tibia dagegen sägt man, um die Poplitealgefässe sicher zu schonen, am besten von hinten nach vorn ab. Die Tibia wird dabei stark nach oben gedrängt. Der Sägeschnitt am Femur sei der Ebene nur annähernd parallel, auf welcher beide Femurcondylen aufstehen, verlaufe also weder senkrecht zur Femuraxe, noch in der Richtung der bezeichneten Ebene (Linhart). Im ersteren Falle würde man bei der Heilung ein Genu varum, im anderen ein Genu valgum erhalten.

Dem Absägen der Knochen folgt die Ligatur einiger spritzenden Arterien des Rete articulare, dann die schon von H. Park empfohlene *Exstirpation der ganzen Synovialis.* Sie ist bei unseren heutigen Kenntnissen von der Synovitis granulosa in jedem derartigen Falle dringend geboten, sie befördert aber auch in Fällen traumatischer Resection die rasche Heilung prima intentione. Das Ablösen des hinteren Kapselabschnittes muss wegen der Nähe der Art. poplitea mit einer gewissen Vorsicht geschehen; die Art. articul. media kommt hierbei jedesmal nahe ihrer Ursprungsstelle unter das Messer und muss unterbunden werden.

Die Patella wird bei Resection wegen Schussverletzungen meist erhalten werden können; nur ihre vollständige Zertrümmerung erfordert die Exstirpation. Resecirt man dagegen wegen Synovitis granulosa, so wollen einige Autoren im Interesse einer vollständigen Kapselexstirpation die Kniescheibe regelmässig opfern; es genügt indessen, die Entfernung auf die Fälle zu beschränken, in welchen die Patella selbst granulös erkrankt ist. Mac Cormac trägt ihre oberflächlich zerstörte Knorpelschicht mit der Säge oder dem Resectionsmesser flach ab, und Erichsen räth, die ihres Knorpels beraubte Patella auf eine ebenfalls angefrischte Stelle des vorderen Femurrandes aufzuheilen.

Die Wundnaht lässt zu beiden Seiten die tiefliegenden Wundwinkel zum Einführen von Drainröhren frei; Abscesshöhlen werden für sich, eventuell unter Anlegen von Knopflochincisionen, drainirt.

R. v. Volkmann hat, um mit der queren Eröffnung des Kniegelenkes die möglichste Schonung des Unterschenkelstreckapparates zu verbinden, einen *Querschnitt mit Durchsägung und späterer Knochennaht der Patella* angegeben (1877). Der Schnitt zieht vom vorderen Rande des einen Epicondylus quer über die Patella zum Vorderrande des anderen. Man eröffnet das Gelenk zu beiden Seiten der Kniescheibe, schiebt den Zeigefinger unter dieselbe und durchsägt sie auf dem Finger oder durchschneidet sie, so lange sie bei Kindern noch knorpelig, mit einem starken Resectionsmesser. Nun wird die untere Hälfte der Patella nach unten umgeklappt und mittelst eines scharfen Hakens nach abwärts gezogen. Es folgt die Durchschneidung der Ligamenta later. und cruciata und die Resection der Condylen. Dann wird der Kopf der Tibia stark in die Wunde und nach vorn gedrängt und mit einem vierzähnigen Haken erst einer, dann der andere Semilunarknorpel an seinem hinteren Rande gefasst, nach vorn gezogen, hinten umschnitten und endlich mitsammt den Resten der Ligamenta cruciata und dem das Ligam. patellae an der Rückseite bedeckenden Fettgewebe, vollständig exstirpirt. Die Tibia liegt nunmehr soweit frei, dass ihre Knorpelschicht sofort mit der Säge abgetragen werden kann. Der Querschnitt durch die Patella eröffnet das Gelenk an seiner breitesten Stelle und gestattet volle Einsicht in den Binnenraum, zumal wenn man, wie dies R. v. Volkmann für ausgiebige Resectionen empfiehlt, auf die Enden des Querschnittes zwei kleine verticale Incisionen fallen lässt, so dass der Schnitt ⊢-förmig wird. Die Patella wird mit Catgut vernäht. Sie verheilt in der Regel knöchern.

Einen *oberen Lappenschnitt* hat 1882 E. Hahn angegeben. Am gestreckten Beine wird eine Incision vom inneren hintersten Punkte der Gelenklinie nach dem oberen Rande der Patella quer durch die Quadricepssehne nach dem äusseren hintersten Punkte der Gelenkspalte gemacht. Der Schnitt dringt überall sofort bis

auf den Knochen. Beugt man nun das Knie und schlägt den Lappen nach unten, so liegt das ganze Gelenk offen, und ganz besonders ist der obere Recessus unter der Sehne des Quadriceps ausserordentlich bequem zugänglich. Die Methode bietet daher für die Resection wegen Gelenktuberkulose, aber auch für die Arthrektomie, entschiedene Vortheile.

§ 492. Die Längsschnitte zur Resection des Kniegelenkes.

Für *Schussverletzungen des Kniegelenkes* bevorzugen B. v. Langenbeck, C. Hueter u. A. den *Längsschnitt* zur Resection. Hier sei die breite Eröffnung des Gelenkes nicht nothwendig, da die Synovialis nicht exstirpirt zu werden brauche; man könne also sehr wohl den Streckapparat des Unterschenkels intact lassen. Ich möchte mich mit anderen Autoren auch hier für den queren Lappenschnitt entscheiden. Denn auch hier ist, wie oben schon hervorgehoben wurde, die Exstirpation der Kapsel einer raschen Heilung ausserordentlich förderlich, zumal wenn es sich um *intermediäre* und *secundäre* Resectionen handelt. Sollen gleichwohl Längsschnitte Verwendung finden, so eignen sich nur zwei, der v. Langenbeck'sche *am Innenrande der Patella* und der Hueter'sche am *Vorderrande des Ligam. laterale int.* Der erstere verdient indessen den Vorzug, weil er eine ausgedehntere Bloslegung des Gelenkraumes gestattet, während der C. Hueter'sche Schnitt zwar die Drainage an tiefster Stelle legen, aber den äusseren Gelenkabschnitt nur schwer zugängig werden lässt. Jeffray's doppelter Längsschnitt verwundet die Weichtheile unnöthiger Weise, Chassaignac's Längsschnitt am Ligam. laterale ext. gefährdet den Nervus peroneus, welcher sich um das Fibulaköpfchen herumschlingt.

Der v. Langenbeck'sche Schnitt beginnt zwei Querfinger breit oberhalb der Patella, nach innen von der Mittellinie des Schenkels, durchsetzt die inneren Fasern der Insertion des M. quadriceps, läuft dann bogenförmig um die Innenseite der Patella herum und endet an dem Innenrande des Ligam. patellae, dicht bei dessen Anheftung an die Tibia. Mit diesem Schnitte wird sofort das Gelenk geöffnet, dann die Kniescheibe nach aussen lospräparirt und bei starker Flexion des Unterschenkels dahin luxirt. Es folgt die Durchschneidung der Ligg. lateralia und cruciata, das Entblössen und Absägen der Gelenkenden.

C. Hueter beginnt seinen Längsschnitt am gestreckten Knie über dem Epicondylus int. und führt ihn in kräftigem, die Weichtheile bis auf die Knochen trennendem Zuge senkrecht nach unten, so dass er ungefähr den vorderen Rand des Ligamentum lat. int. berührt, also einige Linien vor der Spitze des Epicondylus herabläuft. Auf der Tibia wird der Schnitt in derselben Richtung jedoch oberflächlicher fortgeführt bis zu der Stelle, wo die Sehne des M. sartorius am Innenrande der Tibia zum Vorschein kommt. Diese bleibt unverletzt, ebenso am Oberschenkel das Ende der Sehne des Adductor magnus; nur die letzten Fasern des M. vastus int. werden getrennt, obgleich man unter günstigen Umständen auch diesen Muskel intact lassen kann. In der Mitte des klaffenden Schnittes wird nun das Ligamentum lat. int. quer durchschnitten und damit die Gelenkkapsel geöffnet. Von hier aus trennt man zunächst die Kapsel quer vom Femur ab, löst dann unter dem M. vastus internus die Weichtheile vom Periost und schneidet endlich die Insertion des Ligamentum alare int. von dem vorderen Rande der Tibia bis gegen die Mitte hin ab. Jetzt lässt sich die Patella mit Leichtigkeit auf die Aussenfläche des Condylus ext. femoris luxiren, indem man zuerst das Knie beugt und dann bei dem Ueberführen des Gelenkes in Streckung die Patella über die niedrigste Stelle des Randes der Gelenkfläche schiebt. Nach der Luxation der Patella liegen bei gebeugtem Knie die Ligamenta cruciata vollkommen frei und können leicht

durchschnitten werden. Jetzt bedarf es nur noch der Trennung des Ligamentum laterale ext. und der benachbarten Kapseltheile, welche bei stark gebeugtem Knie ohne Schwierigkeiten gelingt. Man führt mehrere Linien unterhalb der Spitze des Epicondylus externus einen halbkreisförmigen, nach unten convexen Schnitt, unter kräftigem Drucke und mit senkrecht auf den Knochen gestellter Schneide. Nun klafft das Gelenk vollkommen auseinander, die Gelenkenden können umschnitten und einzeln abgesägt werden. Zur Drainage werden endlich noch zwei Knopflöcher durch die Weichtheile angelegt, das eine vorn am oberen Ende der Bursa des M. extensor quadriceps, das andere auf der Aussenseite hinter der Sehne des M. biceps, so dass die Drainröhren wie in Fig. 320, § 490 das Gelenk durchziehen.

§ 493. Modificationen der Resectio genus. Knochennaht. Lagerung.

Bei Resectionen, welche wegen granulirender Gelenkentzündung ausgeführt werden, entdeckt man durch genaues Besichtigen und Betasten der Knochensägeflächen an Femur und Tibia oft noch entzündlich erweichte Stellen oder deutliche Granulationsherde (§ 478). Diese müssen mit dem scharfen Löffel ausgekratzt oder mit dem Thermokauter ausgebrannt werden. Der Thermokauter stillt zugleich die Knochenblutung, welche bei dem Gebrauche des scharfen Löffels recht bedeutend sein kann. Zuweilen ist es nothwendig, die Sägeflächen an einzelnen Stellen bis zur Tiefe mehrerer Centimeter auszuhöhlen oder auszubrennen. Solche Knochenhöhlen erhalten dann zweckmässiger Weise ein kurzes Drainrohr, welches entweder nach der Nahtlinie hingeleitet, oder an der Tibia durch eine in die Vorderwand des Knochens eingemeisselte Oeffnung nach aussen geführt wird (C. Hueter u. A.). Die gleiche Behandlung mit dem scharfen Löffel oder dem Thermokauter erfahren die Fistelgänge; auch sie müssen von den kranken, die Wandung auskleidenden Granulationen vollkommen befreit werden.

Die Synostose, welche nach Resectio genus angestrebt wird, erfordert eine sehr innige und feste Coaptation der Resectionsenden, um so mehr, als gerade bei aseptischer Heilung die Knochenneubildung eine relativ geringe ist. Man ist daher wieder mehr auf die *Knochennaht* zurückgekommen, wie sie schon 1853 von Gurdon Buck bei einer Resection wegen Ankylose angewendet und später von Adelmann und Bauer warm empfohlen wurde. Man verwendet Silberdraht, starke carbolisirte Seide oder starkes Catgut. Der Silberdraht hat den Vortheil, dass er die Knochen zur Production neuer Knochenmasse reizt, aber seine Entfernung begegnet nach Heilung der Weichtheilwunde manchen Schwierigkeiten; Seide und Catgut heilen ein. Die Knochennaht wird in der Weise ausgeführt, dass man entweder mit dem Drillbohrer oder mit einem starken Pfriemen jederseits in der Mitte oder an den Ecken 1 bis 2 schräg nach innen gerichtete Löcher durch Femur und Tibia bohrt und das Nahtmaterial mit einer Nadel oder in der Rinne des Bohrers (Holmer) durchführt. R. v. Volkmann bedient sich bei Kindern zur Knochennaht einer starken, etwas gebogenen Nadel, die mit dem Nadelhalter durch die Spongiosa gestossen wird. In neuerer Zeit hat man mehrfach an Stelle der Knochennaht das *Nageln* treten lassen (E. Hahn, R. v. Volkmann, Esmarch, Neuber). Es werden hierzu lange vernickelte Eisennägel verwendet, von welchen jederseits einer in schräger Richtung von vorn-oben nach hinten-unten durch Femur und Tibia getrieben wird. Sie bleiben ungefähr 14 Tage liegen.

Zur *Lagerung* des mit dem aseptischen Wundverbande umgebenen Kniegelenkes werden gegenwärtig fast nur *Schienen* verwendet; die Contentivverbände, insbesondere der Gypsverband, sind ausser Gebrauch gekommen, weil sie sich mit der Aseptik schwer vereinigen liessen. Nun kann man allerdings einen Neuberschen Dauerverband mit Torf oder Holzwolle anlegen und diesen mit Gypsbinden

umwickeln. Solche Verbände werden aber zu voluminös, und ihr Entfernen ist ohne Erschütterungen der Resectionsstelle kaum möglich. Auch gewähren die appretirten Gazebinden, mit welchen man die aseptischen Verbandstoffe um das Gelenk befestigt, schon einen ziemlich guten Halt, welcher, zumal in Verbindung mit der Knochennaht, ein Verschieben der Resectionsenden wirksam hindert. Von den gebräuchlichen Knieresectionsschienen seien erwähnt die Esmarch'sche dreitheilige, in welcher das ganze Bein an einem Eisengestell suspendirt ruht, die von Fr. König angegebene, bestehend aus einer unteren und einer oberen Hälfte, welche beide in der Kniegegend durch Eisenbügel unterbrochen sind und so das Gelenk frei und zugänglich lassen, endlich die R. v. Volkmann'sche Unterschenkelschiene (Allg. Thl. Cap. 30). Die letztere, deren Fussstück mittelst eines ⊥-förmigen Eisenstabes verschieden hoch gestellt werden kann, wurde zunächst für complicirte Unterschenkelfracturen (§ 499) angegeben, leistet indessen auch bei der Knieresection vorzügliche Dienste. Einfache Holzschienen, auch die Watson'sche ausgehöhlte Knieresectionsschiene, können in den aseptischen Verband mit aufgenommen werden. C. Hueter empfiehlt Pappschienen, welche mit Jute gepolstert werden sollen. Nach vollständiger Ausheilung der Weichtheilwunde erhalten die Reconvalescenten einen Contentivverband, am besten einen zweischaligen Wasserglasverband.

Recidive tuberkulöser Granulationen in den heilenden Wunden, in den Fistelgängen und Narben sind sehr häufig, und oft muss wieder zum scharfen Löffel und zum Thermokauter gegriffen werden. Ein recht brauchbares, indessen nicht immer zuverlässiges Mittel besitzen wir ausserdem in den Jodoformstäbchen, welche schon § 464 erwähnt wurden.

Todesfälle nach Knieresectionen kommen heutzutage fast nur noch vor, wenn sich trotz Resection aus der granulirenden Gelenkentzündung die allgemeine Tuberkulose entwickelt — in 7 % nach Hoffa (1885). Das verdanken wir der aseptischen Methode der Operation und Nachbehandlung. Früher war die Sterblichkeit nach Resectio genus erschreckend hoch und bezifferte sich auf ungefähr 40 %; neuere statistische Zusammenstellungen, welche nur aseptisch ausgeführte und nachbehandelte Resectionen umfassen, zeigen höchstens 13—20 % Sterblichkeit.

§ 494. Functionelle Ergebnisse der Resectio genus.

Das Kniegelenk nimmt, was den Ersatz nach der Resection betrifft, eine Sonderstellung ein. Während an allen übrigen Gelenken die Nearthrose das zu erstrebende Ziel sein muss, ist am Knie *der Verzicht auf die Beweglichkeit dringend geboten.* Schon H. Park hat es ausgesprochen, dass am Knie *die knöcherne Vereinigung der Resectionsenden in gerader Stellung* das Heilungsresultat sei, welches allein das Bein zur Stütze brauchbar mache. Im gleichen Sinne äusserten sich Moreau, Vater und Sohn, sowie die übrigen zeitgenössischen Chirurgen, welche die Knieresection cultivirten. So unbestritten war dieser Grundsatz, dass die Gegner dieser Resection gerade hier einen Hauptangriffspunkt suchten. Die Seltenheit der Synostose gab ihnen Anlass, eine Operation zu verwerfen, welche so häufig ein schlotteriges, unbrauchbares Bein liefere. Mich. Jäger, der eifrige Pfleger der Gelenkresectionen in Deutschland, ist wohl der erste gewesen, der solchen Argumenten gegenüber hervorhob, eine Beweglichkeit in engen Grenzen sei kein Nachtheil, vielmehr ein Vortheil. Der berühmt gewordene Fall Fergusson's, in welchem ein 1856 resecirtes 15jähr. Mädchen 5 Jahre später volle Beweglichkeit des Kniegelenkes in sicheren Bahnen zeigte, schien Jäger's Ausspruch zu rechtfertigen. Aber ein solcher Erfolg blieb vereinzelt. Fergusson selbst konnte unter seinen zahlreichen Knieresectionen keinen zweiten

aufweisen, und wie selten überhaupt eine Beweglichkeit nach Resectio genus beobachtet wird, das beweist eine Zusammenstellung Pénière's (1869), der unter 300 geheilten Knieresectionen, ausser dem Fergusson'schen Falle, nur noch 9 verzeichnet fand. Bei allen war die Bewegung minimal und beschränkte sich meist auf die Patella. Seit Einführung der Aseptik mehrten sich allerdings derartige Beobachtungen, aber es wuchs auch die Zahl der Fälle, in welchen die anfänglich geschätzte Beweglichkeit zu einem total unbrauchbaren Beine führte. Schon Crampton (Dublin) hatte bei seinem zweiten Falle von Kniegelenkresection (1823) die Erfahrung gemacht, dass sich das beweglich geheilte, anfangs ganz functionstüchtige Bein mit der Zeit mehr und mehr bog und schliesslich nach Jahren im rechten Winkel stand. Aehnliche Resultate wurden von Barwell, Humphry, Gillepsie, Pémperton, Moxhay, R. v. Volkmann, Fr. König mitgetheilt. Es waren das zum Theil Operirte, die anfangs so fest und sicher gingen, dass eine Synostose angenommen wurde, so in dem Falle von Crampton und in mehreren von R. v. Volkmann und Fr. König. Wenn sich nun bei straff-fibröser oder knorpeliger Ankylose das functionelle Resultat noch nach Jahren in der Weise verschlechtern kann, so liegt der Verdacht ausserordentlich nahe, dass auch die sog. *idealen* Resultate der Nearthrose vor diesem Schicksale nicht bewahrt bleiben, und dass es eben nur einer längeren Beobachtung bedarf, um dies zu constatiren. Man wird hiernach die Synostose nach Knieresection als einziges und mit allen Mitteln zu erstrebendes Resultat aufrecht halten müssen.

Hierfür sprechen neben diesen klinischen Erfahrungen auch theoretische Gründe. Das Kniegelenk verdankt seine Festigkeit, welche es bei der wechselnden Belastung und in den verschiedenen Stellungen nicht aus den Fugen weichen lässt, einzig und allein dem capsulären und intraarticulären Bandapparate. Es sind die Ligam. lateralia und cruciata, die ein Abgleiten der Femurrollen nach der Seite, nach vorn oder nach hinten zu verhindern haben. Sie sind es ferner, durch welche die Gemeinschaft mit den Semilunarknorpeln alle die verschiedenen Hemmungen der Bewegung zu Stande kommen. Die Zerreissung dieser Ligamente macht daher das Knie sofort kraftlos. Reisst das eine oder andere Seitenband, so knickt das Knie nach der entgegengesetzten Seite zusammen, die Zerreissung der Ligam. cruciata aber erzeugt, wie dies gut beobachtete Fälle (T. Stark) beweisen, eine vollkommene Haltlosigkeit. Das Bein lässt sich ohne Hemmung extendiren, ist in der Beugung ganz schlotterig und unfähig, sich in Streckung festzustellen.

Was geschieht nun bei der Resection im Knie? Alle Schnittführungen ohne Ausnahme, auch die inneren Längsschnitte von B. v. Langenbeck und C. Hueter durchtrennen die Ligamenta lateralia und cruciata. Und wollte man selbst bei dem Längsschnitte durch sorgfältiges Abpräpariren oder durch Abmeisseln der Insertionen die Seitenbänder in ihrer Continuität erhalten, die Kreuzbänder, diese straffste und festeste Verbindung von Femur und Tibia, müssen in jedem Falle geopfert werden. Ersetzen sich nun diese Bänder bei der Heilung? Ein breites Anlegen der seitlichen Weichtheile an die Resectionsenden mag einer lateralen Verschiebung vorbeugen und in diesem Sinne die Seitenbänder ersetzen, doch hiesse es der Phantasie einen weiten Spielraum gewähren, wollte man in den unregelmässigen fibrösen Strängen, die bei einem beweglich geheilten Kniegelenke die Resectionsenden verbinden, die dichtgewebten, straffaserigen Ligam. cruciata erkennen. Zu diesem mangelhaften Ersatz unentbehrlicher Gelenkbänder kommt die mangelhafte Knochenneubildung an den Gelenkenden. Wir wissen, dass gerade am Knie die Regeneration der Knochen eine sehr spärliche ist, weil die Resection eben meist im Gebiete der überknorpelten Gelenkenden vorgenommen wird. Hier ist kein Periostcylinder, der neuen Knochen produciren könnte, und die Neubildung seitens der

Resectionsflächen reicht oft nicht einmal zur Herstellung der Synostose hin. Wie soll da eine dem Kniegelenke nur annähernd ähnliche Nearthrose entstehen können?

Eine mässige Verkürzung der Extremität muss nach jeder Knieresection zurückbleiben, da innerhalb der Gelenkkapsel abgesägt wird und hier kein knochenbildendes Periost den Verlust ersetzen kann. Die Sägeflächen rücken also um die Länge der entfernten Knochenstücke zusammen. Solche Verkürzungen, selbst wenn sie 6 Cm. betragen, können indess immer noch durch eine erhöhte Sohle gut ausgeglichen werden. Misslicher ist die Längeneinbusse, welche entsteht, wenn im frühen kindlichen Alter die Resection ausgeführt und durch Entfernung des ganzen Epiphysenknorpels am Femur, wie an der Tibia das Längenwachsthum der Extremität erheblich gestört wurde. Nach Vollendung des Wachsthumes kann die Differenz in der Länge der gesunden und der kranken Extremität so hochgradig sein, dass man schliesslich bedauern muss, die Resection ausgeführt zu haben. G. Murray Humphry hat in einer wichtigen Arbeit, welche den Einfluss verschiedener Erkrankungen auf das Längenwachsthum der Knochen der unteren Extremität erörtert, auch die Knieresection geprüft. Unter 18 Fällen von Resectio genus waren nur 8, in welchen das Wachsthum des resecirten Beines gleichen Schritt mit dem der anderen Seite gehalten hatte. Zwei von diesen 8 waren im Alter von 17 Jahren operirt; bei den übrigen 6 waren sehr kleine Stücke resecirt worden und, mit Ausnahme eines Falles, wahrscheinlich die Epiphysenlinien unverletzt geblieben. In allen übrigen Fällen *hatte die Resection zu einer wahrnehmbaren Verkürzung der Extremität geführt.* Bei einem Knaben, welcher im 9. Jahre operirt worden war und 7 Jahre später gemessen wurde, war der gesunde Oberschenkel um 7 Cm., der gesunde Unterschenkel um 13 Cm. länger, als die betreffenden Knochen der operirten Seite. Holmer erhielt bei mehreren derartigen Messungen ähnliche Resultate. Humphry's Beobachtungen wurden durch König ergänzt. Dieser mass in 3 Fällen abgelaufener Kniegelenkentzündung bei Erwachsenen, welche in ihrer Jugend erkrankt, aber nicht resecirt worden waren, je zwischen 7 und 9 Cm. Verkürzung, von welchen je 4 Cm. auf das Zurückbleiben des Wachsthumes der Tibia, je zwischen 2 und 3 Cm. auf das des Femur und der Rest auf die Verschiebung der Knochen zu beziehen war. Diese Beobachtungen sind in doppelter Beziehung von Interesse. Sie zeigen, dass auch ohne Resection das Wachsthum der Glieder, welche von Kniegelenkentzündung befallen werden, nicht gesichert ist; sie beweisen ferner mit einer gewissen Wahrscheinlichkeit, dass die Wachsthumsintensität an der oberen Epiphyse der Tibia etwas bedeutender ist, als an der unteren des Femur. Ist das richtig, dann wäre es von besonderem Belange, bei der Resection des Kniegelenkes wenigstens die Epiphysenlinie der Tibia zu schonen. Dies stösst auf keine Schwierigkeiten. Hält man sich nämlich genau an die Vorschrift, nur so viel vom Knochen zu entfernen, als von Gelenkknorpel bedeckt ist, so lässt die Säge ebensowohl die Fibula, wie auch die ganze Epiphysenknorpelscheibe der Tibia unberührt. Schwieriger ist die Rettung der unteren Epiphysenscheibe des Femur. König hat zwar auch hier anatomische Regeln aufgesucht, deren genaue Befolgung den Epiphysenknorpel intact lassen würde. So soll man auch am Femur möglichst genau die Ränder der Gelenkfläche einhalten; doch wird das nicht immer möglich sein, weil die Erkrankung hier nicht selten eine ausgedehnte Resection verlangt.

Eine unangenehme Folgeerscheinung der Knieresection ist von A. Eulenburg in mehreren Fällen beobachtet worden, welche Bardeleben operirt hatte, nämlich eine mehr oder minder vollkommene Lähmung des N. tibialis, die Eulenburg von der Knickung des Nerven ableitet. Heineke hat bei einer Section als Ursache der Lähmung Verwachsung der Nervenscheide mit den umgebenden Geweben nachweisen können. H. Braun sah in einem Falle, 8 Tage nach der

Resection, Gangrän des Fusses eintreten, welche schliesslich die Amputatio femoris nothwendig machte. Bei der Section des Beines fand sich, dass die dem Femurstumpfe coaptirte Tibiasägefläche stark nach hinten prominirte und die Arteria poplitea zusammenpresste. Die vordere Gefässwand zeigte im Niveau der oberen Tibiakante eine gangränöse Stelle; im Lumen lag ein wandständiger Thrombus. In gleicher Höhe wurde der Nervus tibialis vollständig durchquetscht gefunden; der Nervus peroneus war intact geblieben. Ein solches Vorragen der Tibia nach hinten kommt dann leicht zu Stande, wenn der Femur wegen hochgehender Erkrankung hinter den Condylen, die Tibia aber vor der Epiphysenscheibe abgesägt wurde, und man nun die Sägeflächen vorn in gerader Linie aneinander zu legen sucht. In dem erwähnten Falle hatte die Knochennaht eine Verschiebung nicht gestattet. Ein anderes von H. Braun abgebildetes Präparat von Knieresection zeigt dieses Vorspringen der Tibia in noch höherem Grade, ohne dass Gangrän oder Lähmung des Fusses eingetreten war. Die Amputatio femoris war hier wegen recidiver Tuberkulose nothwendig geworden.

§ 495. Exarticulation und Amputation im Kniegelenke. Sequestrotomie am unteren Ende des Femur.

Die *Indicationen* zur Absetzung des Beines im Kniegelenke durch *Exarticulation* oder durch *Amputation* im Condylentheile des Oberschenkels sind in Verletzungen und Erkrankungen des mittleren und besonders des oberen Drittels des Unterschenkels gegeben, in Zertrümmerung, complicirten Fracturen mit ungünstigem Verlaufe (§ 499), in bösartigen Geschwülsten (§§ 535 und 536). Die schweren Verletzungen und Krankheiten des Knies selbst lassen diese Operationen kaum zu, da sehr selten eine gesunde Hautdecke für den Stumpf gewonnen werden kann.

Die *Exarticulation,* schon zu den Zeiten des Fabricius Hildanus (1560 bis 1634) bekannt und geübt, wurde besonders von Brasdor, Baudens und Roux empfohlen, weil sie die Knochen in ihrer natürlichen Trennungslinie herauslöse und nicht, wie die tiefe Oberschenkelamputation, die Markräume eröffne. Die Gegner der Operation, und sie hat deren nicht wenige gefunden, machten dagegen geltend, die Exarticulation liefere einen breiten, unförmigen Knochenstumpf, welcher durch die Weichtheile nur schwer und unter langsamer Heilung bedeckt werden könne. Auch bleibe die ganze Synovialis am Stumpfe zurück; es komme daher leicht zu Eiterungen, besonders im oberen Kapselrecessus unter der Sehne des Quadriceps, von wo aus sie sich zwischen die Muskeln des Oberschenkels verbreiteten. Die aseptische Operations- und Verbandtechnik entkräftet den Vorwurf, den man zu Gunsten der Exarticulation, der Amputation im Knie machte. Auf der anderen Seite sind aber auch die Resultate der Exarticulation sehr viel bessere geworden, seit man der prima intentio der Weichtheile sicher ist. Wir dürfen heute die Exarticulation nicht mehr, wie es eine Zeit lang wohl geschehen ist, aus der Reihe der berechtigten Operationen streichen; immerhin steht sie hinter der unten zu beschreibenden Amputatio transcondylica weit zurück.

Zur Ausführung der Exarticulation im Knie empfahl Baudens, drei Querfinger breit unterhalb des Gelenkrandes der Tibia die Haut circulär zu durchschneiden und einen Hautcylinder nach oben abzupräpariren. Besser ist ein vorderer Lappen, wie wir ihn für die Amputatio transcondylica angeben werden. Ob die Patella erhalten bleiben soll, oder nicht, darüber ist Einigung noch nicht erzielt worden. Jedenfalls schadet sie der Function des Stumpfes in keiner Weise, da sie in der Regel nach oben gezogen wird; ihre Erhaltung aber vereinfacht die Operation und schützt vor einem zu dünnen Abschälen des vorderen Lappens.

Zweckmässig ist, am oberen Ende der Bursa des Quadriceps eine Incision anzulegen und von hier nach den beiden Wundwinkeln zwei Drains durchzuführen; noch besser würde die Exstirpation der Synovialis in toto sein.

Gritti in Mailand (1857) hat es versucht, die Kniescheibe ebenso zu verwerthen, wie dies Pirogoff bei der tiefen Unterschenkelamputation mit dem Fersenbeine gethan hat (§ 547). Er bildete einen grossen vorderen Lappen, exarticulirte im Knie, sägte in den Condylen so viel vom Femur ab, dass der Querschnitt des Knochenstumpfes der Flächenausdehnung der Patella entsprach und suchte die im Lappen zurückgebliebene Patella, deren Knorpellage abgesägt worden war, auf den Femurstumpf aufzuheilen. Die Gritti'sche Operation hat sich bis in die neueste Zeit hinein nicht viele Anhänger erwerben können. Man entnahm einer Reihe von fehlerhaften Heilresultaten den doppelten Vorwurf: Erstens verwachse die Patella nicht immer mit der Sägefläche des Femur an der gewünschten Stelle, oder die knöcherne Verwachsung bleibe ganz aus; zweitens könne die angeheilte Kniescheibe niemals als Stützpunkt für eine Prothese verwendet werden, da ihre Schleimbeutel sich bei dem fortwährenden Drucke entzündeten; es sei somit der gerühmte Vortheil der Operation illusorisch. Zwei jüngst erschienene Statistiken, eine von E. Ried (1888) aus der Jenaer Klinik (10 Fälle, Ried sen.) und eine von K. Wenzel (1888) aus der Bonner Klinik (9 Fälle, Trendelenburg) widerlegen den ersten Vorwurf vollständig. Die Patella heilt in den meisten Fällen knöchern an der richtigen Stelle an, wenn nur für genauen Contact der Knochenwundflächen, ohne jedwede Spannung, Sorge getragen wird. Es bedarf übrigens hierzu weder der Nagelung, noch auch immer einer versenkten Catgutnaht; die Weichtheilnaht genügt in der Regel. Was dagegen den zweiten Vorwurf betrifft, so wird allerdings nur in einzelnen Fällen erwähnt, dass der Geheilte sich allein auf den Stumpf gestützt habe; in der Regel musste die Prothese auch am Sitzbeine Stütze suchen. Dies ist aber bei der gleich zu erwähnenden Amputatio transcondylica nicht anders der Fall. Sonach kann das Verdict, welches seither mehr oder weniger scharf über die Gritti'sche Operation ausgesprochen worden ist, nicht mehr aufrecht erhalten werden. Sie ist in geeigneten Fällen eine durchaus berechtigte Operation.

Eine durch Einfachheit und die Bedingungen rascher Heilung ausgezeichnete Operation ist die *Amputatio transcondylica*. Sie wurde in England hauptsächlich von Carden, in Deutschland von Lücke und C. Heine empfohlen. Nachdem das Bein einige Minuten lang an der Fussspitze in die Höhe gehoben war, so dass das venöse Blut nach dem Rumpfe hin abströmen konnte, oder aber nach Einwickelung mit der Esmarch'schen Gummibinde wird die A. femoralis unterhalb des Poupart'schen Bandes durch den Finger eines Assistenten oder in der Mitte des Oberschenkels durch ein Tourniquet comprimirt (Allg. Thl. Cap. 25). Nun führt man an den Seiten des gestreckten Kniegelenkes je einen vom Condylus femoris ausgehenden, bis zur Höhe der Tuberositas tibiae ziehenden Längsschnitt und verbindet beide durch einen Querschnitt. Ein gleicher, nur die Haut trennender Querschnitt durchsetzt höher oben die Kniekehle und fügt zu dem langen vorderen einen kurzen hinteren Lappen. Man entgeht auf diese Weise der Gefahr, nach vollendeter Absetzung keine ausreichende Bedeckung für den Stumpf zu haben. Schneidet man nämlich, wie dies oft geschieht, nach der Exarticulation die hinteren Weichtheile einfach quer ab, so retrahiren sich die Muskeln und ziehen den Hautrand nach oben, um so mehr, als dieser letzte Schnitt meist in Beugestellung des Knies geführt wird. Den umschnittenen vorderen Lappen präparirt man nach oben zu ab, durchtrennt das Ligament. patellae, dringt dann, während das Knie gebeugt wird, in das Gelenk ein und löst n: Durchschneidung der Ligamenta lateralia und cruciata die Tibia soweit vom Ob

schenkel ab, dass sie nur noch an den rückseitigen Weichtheilen hängt. Diese umgreift ein Assistent mit einer oder beiden Händen und comprimirt in der Wunde zwischen den Fingern die Arteria poplitea, während der Operateur von innen nach aussen, unter Einhalten des vorgezeichneten Hautschnittes, die Weichtheile durchschneidet. Die Compression im Lappen ist ein Vortheil der Methode; sie ersetzt im Nothfalle die Compression der Art. femoralis unterhalb des Lig. Pouparti, da vor der Durchtrennung der Poplitea kaum grössere Arterien in den Schnitt fallen und erspart hierdurch einen kundigen Assistenten. Es folgt die Unterbindung der Gefässe, dann das Umschneiden der Condylen des Femur und das Absägen. Hat man eine schmale Blattsäge oder eine solche mit stellbarem Blatt (Butcher, Maw) zur Hand, so kann man den Knochen nach unten convex absägen und gewinnt hierdurch einen zur Weichtheilbedeckung mehr geeigneten Stumpf. Die Patella muss aus dem vorderen Lappen herausgeschält werden; zugleich exstirpirt man sorgfältig die Synovialis und den oberen Kapselrecessus. Aseptische Ausspülung der Wunde, Drainage, Naht, aseptischer Verband folgen den allgemeinen Regeln.

Am unteren Ende des Femur muss nicht selten die *Sequestrotomie* ausgeführt werden, weil gerade hier die Myelitis acuta besonders häufig vorkommt (§ 477). Meist handelt es sich um Corticalsequester, welche der hinteren Fläche des Femur angehören. Die Fisteln liegen am Innenrande des M. vastus int. oder am Aussenrande des M. vastus ext., also zu beiden Seiten des M. extensor quadriceps. Im ersteren Falle ist bei der Dilatation des Fistelganges auf die Art. und Ven. femoralis zu achten, welche da, wo sie durch die Sehne des M. adductor longus nach hinten treten, den tiefen Abschnitten des Fistelganges sehr nahe liegen. Hier gebe man in der Tiefe der stumpfen Dilatation, mit Elevatorium, Kornzange oder mit der Bigelow'schen Zange (Allg. Thl. Cap. 27), den Vorzug vor dem Messer. Eine andere Gefahr ist durch die Nähe des Kniegelenkes begründet, dessen Kapsel nicht verletzt werden darf. Oft ist auch die Operation schon allein deshalb recht erschwert, weil die Sequester sehr tief liegen und von dicken Knochenladen umgeben sind. Dieser letzten Schwierigkeit kann nur durch eine frühzeitige Nekrotomie begegnet werden, welche auch schon dadurch geboten ist, dass, so lange die Sequester in der Nähe der Kniegelenkkapsel liegen, jederzeit eine Vereiterung des Kniegelenkes erfolgen kann (§ 477). Die Ausführung der Sequestrotomie geschieht nach den im Allg. Thl. (Cap. 28) gegebenen Regeln.

In einzelnen Fällen tritt die acute Myelitis am unteren Femurende in so milder Form auf, dass das subperiostale Exsudat nicht eiterig, sondern serös wird. Solche Fälle hat Ollier als *Périostite albumineuse* beschrieben, weil die entleerte Flüssigkeit dem Eiweisse ähnlich sieht. Doch handelt es sich hier nicht immer um eine reine Periostitis; sondern oft um eine Myelitis mit secundärer Periostitis. Darauf weisen wenigstens die „Fettaugen" hin, welche der albuminösen Flüssigkeit zuweilen beigemischt sind (C. Hueter), und besonders die nachfolgende Corticalnekrose.

§ 496. Die Amputatio femoris an der Grenze des mittleren und unteren Drittels. Die hohe Oberschenkelamputation.

In allen Fällen, in welchen die Exarticulatio genu, Gritti's Amputation, die Amputatio transcondylica indicirt sind, kann auch die *Amputation des Oberschenkels an der Grenze des mittleren und unteren Drittels* ausgeführt werden, ohne dass der Kranke hierdurch wesentlich geschädigt wird. Der Stumpf fällt freilich um mehrere Centimeter kürzer aus; dafür tauscht man aber den Vortheil einer besseren Stumpfdecke und einer kleineren Sägefläche ein. Für das Anlegen einer Prothese ist der etwas kürzere Stumpf durchaus kein Nachtheil, so dass es

in der That für den Kranken gleichgültig ist, ob er statt der Operationen im Knie die Amputation oberhalb des Gelenkes ausführen lässt. Vorwiegend am Platze ist die Amputation im unteren Drittel, bei schweren Verletzungen oder Erkrankungen im Kniegelenke selbst (§§ 473 u. 479), welche weder durch conservative Behandlung, noch durch Resection zur Heilung geführt werden können. Hier müssten die Knochenstümpfe der Exarticulation und Amputation im Knie mit entzündeten oder theilweise vereiterten Weichtheilen bedeckt werden, was an sich zwar nicht unstatthaft, aber für eine rasche Heilung höchst unvortheilhaft wäre. Die Amputation im unteren Drittel schafft gesunde Stumpfdecken und ist daher in jedem Falle vorzuziehen.

Die Mortalität der Amputatio femoris hat seit Einführung der Aseptik ausserordentlich abgenommen; sie ist bei Kranken, welche nicht durch Blutverluste oder langdauernde Eiterungen allzu reducirt sind, fast auf Null gesunken. Im amerikanischen Kriege betrug sie noch 64 %; ihre Procentsätze nach Kniegelenkschüssen im deutsch-französischen Kriege wurden schon § 473 erwähnt.

Für die *Amputatio femoris an der Grenze des unteren und mittleren Drittels* eignen sich *Cirkelschnitte, Lappenschnitte* und der *Ovalärschnitt.* Die Wahl im einzelnen Falle hängt von dem Verhalten der Weichtheile ab. Liegt rund herum intacte Haut und Musculatur, so wird man am zweckmässigsten den zweizeitigen Cirkelschnitt, mit oder ohne Manschette, anwenden, oder einen grossen vorderen Lappen bilden. Teale und Sédillot hatten für alle Fälle einen einzigen vorderen Lappen vorgeschlagen, der sämmtliche Weichtheile bis zum Knochen enthält und durch seine Schwere der Wunde fest aufliegt. Er kann durch Schnitt von aussen nach innen oder mittelst Durchstich von innen nach aussen geformt werden. V. v. Bruns und B. v. Beck wiesen mit Recht darauf hin, dass die Muskeln in solchen Lappen mit der Zeit schwinden und der Knochen schliesslich doch nur mit Haut oder Unterhautbindegewebe bedeckt sei; man thue daher besser, gleich anfangs den Lappen nur aus Haut, dem subcutanen Bindegewebe und der Fascie zu bilden. B. v. Beck fügte zu dem grossen *vorderen Haut-Fascienlappen* einen kleinen hinteren. Seitliche Lappenschnitte und der Ovalärschnitt eignen sich für Fälle, in welchen die Weichtheilverletzung oder Erkrankung an einer Seite oder vorn — der Ovalärschnitt — höher hinaufreicht.

Bei der Amputation am rechten Beine steht der Operateur an der Aussenseite des Oberschenkels, bei der am linken zwischen den beiden auseinander gespreizten Beinen. Die provisorische Blutstillung wird wie oben bei der Amputatio transcondylica (§ 495) besorgt. Der *Cirkelschnitt* durchtrennt Haut, Unterhautbindegewebe und Fascia lata womöglich in einem Zuge. Es folgt eventuell die Ablösung der Manschette ringsum in der Breite von $^1/_3$ des Oberschenkelquerschnittes, das Zurückschlagen und der Muskelschnitt hart an der Grenze des Umschlags. Während ein Assistent die Weichtheile mit den Händen stark nach oben zieht, durchtrennt man mit einem derben Resectionsmesser den Rest der Muskeln bis auf den Knochen, durchschneidet ringsum das Periost und löst es in Form eines Cylinders oder zweier Läppchen nach oben ab. Jetzt folgt das Absägen des Knochens hart an der Umschlagstelle der Periostläppchen, während alle Weichtheile mittelst einer Retractionscompresse gut zurückgehalten werden. Die Linea aspera, an der hinteren Fläche des Femur, soll nicht zuletzt durchsägt werden, weil sie der sprödeste Theil des Knochens ist und sonst leicht splittern könnte. Man erkennt sofort die klaffenden Lichtungen der Arteria und der Vena femoralis. Beide Gefässe werden zuerst und zwar mit carbolisirter Seide unterbunden; die Ligatur der Vene, ebenfalls mit Seide, darf nicht unterlassen werden. Dann lüftet man den Druck auf den Stamm der A. femoralis und erkennt an dem Spritzen die verschiedenen Muskeläste, welche die Catgutligaturen erhalten. Mit dem N. ischia-

dicus verläuft in der Regel eine kleine A. ischiadica; sie wird, isolirt von dem Nerven, unterbunden. Bei hoher Oberschenkelamputation (Schluss des Paragraphen) findet man in der Nähe der A. femoralis noch den Stamm der A. profunda femoris, welcher sich weiter nach unten in seine Aeste auflöst.

Der *Lappenschnitt mit vorderem Lappen* durchläuft nach sorgfältiger, ausgiebiger Umschneidung und Loslösung des Lappens die gleichen Acte. Bei dem *Ovalärschnitte* fasst der Operateur oberhalb der beabsichtigten Trennungslinie den Schenkel fest in die linke Hand und führt den ersten Schnitt zur Bildung des Ovals an der ihm zugekehrten Seite, bei dem rechten Beine also an der äusseren, bei dem linken an der inneren Seite. Die Spitze des Amputationsmessers wird in der Mittellinie an der Vorderfläche des Oberschenkels eingesetzt, die Klinge in einem Winkel zur Femuraxe. Man zieht nun das Messer kräftig bis auf den Knochen durch, führt es an der unteren Fläche des Oberschenkels herum zu der dem Operateur abgekehrten Seite, am rechten Oberschenkel also zur inneren, am linken zur äusseren Seite, setzt wieder die Schneide schräg an den Anfangspunkt des ersten Schnittes ein und führt den zweiten, ebenso kräftig als den ersten, bis er an der hinteren Fläche das Oval vollendet. Mithin fällt die Spitze des Ovales auf die vordere Fläche des Schenkels, die Basis auf die hintere; die Spitze liegt um mehrere Centimeter, bei kräftig entwickelter Musculatur mindestens 7 Cm. höher oben, als die Basis. Die übrigen Acte folgen, wie bei dem Cirkelschnitte.

Steht die Blutung, so schreitet man zur Vereinigung der Wunde. Die Naht, mit Catgut oder carbolisirter Seide, soll recht sorgfältig gelegt werden und nur an den beiden Wundwinkeln zwei Stellen frei lassen, durch welche man kurze Drains in die Wundhöhle einführt. Bei dem Cirkel- und vorderen Lappenschnitte verläuft die Nahtreihe quer, bei dem Ovalärschnitte senkrecht. Es folgt nunmehr eine letzte Durchspülung der Wunde mit aseptischer Lösung und endlich der aseptische Verband, der unter möglichst gleichmässigem Drucke mit feuchten Gazebinden fixirt werden soll. Die Compression bewirkt das allseitige Anlegen der Muskeln um den Knochen, der Haut an die Muskeln; auch der kleine Periostlappen wird gegen die Sägefläche angedrückt und deckt die Markhöhle. Man erreicht auf diese Weise das, was v. Chelius (der Vater) mit seiner „Expulsivbinde" bezweckte. Für die prima intentio ist dies von unberechenbarem Werthe.

Der aseptische Verband muss bis zur Schenkelbeuge reichen und durch einige Spicatouren, welche das Becken umgeben, einen Halt nach oben bekommen. Ueber den Verband legt man an der Vorderfläche des Schenkelstumpfes zwei schmale Sandsäcke quer über, damit der Stumpf nicht durch Muskelkrämpfe gehoben werden kann. Diese Krämpfe treten meist in den ersten Stunden nach der Operation ein und werden durch den Druck der Sandsäcke sehr gemildert.

Je höher hinauf die Amputatio femoris vorgenommen wird, desto mächtiger werden die Muskelschichten, desto ausgedehnter die Wundfläche, desto grösser und zahlreicher die Lumina durchschnittener Blutgefässe. An der Grenze des mittleren und oberen Drittels nähert sich die Operation schon, was die Gefahren der Blutung (§ 466) betrifft, der Exarticulation im Hüftgelenke.

EINUNDDREISSIGSTES CAPITEL.

Die Verletzungen und Krankheiten am Unterschenkel und am Fuss.

§ 497. Allgemeines über Verletzungen des Unterschenkels und des Fusses.

Die Verletzungen des Unterschenkels und des Fusses sind im Allgemeinen nicht so häufig, als die des Vorderarmes und der Hand. Die festere Structur des

Skeletes, die einfacheren Functionen der unteren Extremität, der bessere Schutz der Bekleidung u. s. w. bedingen dieses Verhältniss. Am Unterschenkel macht sich freilich auch ein Moment im umgekehrten Sinne geltend, nämlich die Wirkung eines langen Hebelarmes, wenn bei feststehendem Fusse der Rumpf nach hinten oder nach der Seite gedrängt wird oder fällt. Die Brüche der Unterschenkelknochen sind daher relativ häufiger (§§ 498—502) als die des Fussskeletes, dessen Gewölbeconstruction ihm eine bemerkenswerthe Widerstandsfähigkeit verleiht. Luxationen an den Gelenken des Fusses sind ebenfalls selten, da die mächtigen Bänder und die geringen Bewegungsexcursionen das Abhebeln der Gelenkflächen von einander erschwert (§§ 504 u. 505). Die Verletzungen der Weichtheile bieten ganz ähnliche Verhältnisse wie an Vorderarm und Hand, nur sind die einwirkenden Gewalten meist andere. Dort treten die Maschinenverletzungen in den Vordergrund, wobei die Finger am meisten gefährdet sind; hier handelt es sich mehr um Ueberfahren und Zerquetschen durch schwere auffallende Lasten, und die Zehen spielen nur eine geringe Rolle. Was endlich die Combination von Knochen- und Weichtheilverletzungen, die complicirten Fracturen betrifft, so sind diese am Unterschenkel besonders häufig. Es ist das vorzugsweise in dem Umstande begründet, dass die Tibia in ihrer ganzen Länge und die Fibula mit ihrem unteren Ende frei unter der Haut liegen. Sie entbehren des schützenden Polsters der Muskeln, so dass directe Gewalten, ein Hufschlag u. s. w., fast unmittelbar auf die Knochen einwirken können. Aber auch indirecte Gewalten, wie das Gewicht des fallenden Körpers, erzeugen hier leicht complicirte Fracturen, weil die spitzen Fragmente in der Regel so dislocirt werden, dass sie mit ihren Zacken sofort die Haut von innen nach aussen durchstechen — *Durchstossungs-* oder *Punctionsfracturen.* Auch kommt es vor, dass Brüche, welche anfangs subcutan waren, später complicirt werden, indem ein Fragment so lange gegen die Haut andrängt, bis diese nachgibt, oder gangränös wird (§ 498).

Ausser den in der kriegschirurgischen Praxis beobachteten Kugeln und mitgerissenen Kleiderfetzen dringen *Fremdkörper* ziemlich selten in den Unterschenkel und den Fuss ein. Am ehesten noch ist die Fusssohle dem Einbohren spitzer Gegenstände, Glassplitter, Nägel, Nadeln bei dem Gehen ausgesetzt; auch bei dem Baden kommen solche Verletzungen vor. Fremdkörper, welche die Nerven der Planta pedis verletzen, können, ähnlich wie an der Hand (§ 412), zu Trismus und Tetanus führen.

Bei allen traumatischen Entzündungen verdient die venöse und lymphatische Stauung in den herabhängenden Theilen volle Beachtung. Sie verzögert den Heilungsprocess, verhindert insbesondere an Wundflächen das Aufschiessen gesunder Granulationen. Dieser Blut- und Lymphstauung ist durch Hochlagern des verletzten Beines zu begegnen, am besten in der Weise, dass man *bei leichter Beugung im Hüft- und Kniegelenke den Fuss auf Kissen oder in eine Suspensionsschiene lagert* (Cap. 30).

Erfrierungen, auch solche höheren Grades, kommen ziemlich häufig am Fusse und Unterschenkel vor. Bei ihrer Behandlung muss der hohe Werth *der verticalen Suspension und der Hochlagerung* hervorgehoben werden, wodurch die venöse Stase sehr wirksam zu bekämpfen ist (v. Bergmann). Im Uebrigen kann auf den Allg. Thl. § 47 verwiesen werden.

Bei der Behandlung aller Verletzungen des Unterschenkels und des Fusses ist auf die spätere Functionstüchtigkeit des verletzten Gliedabschnittes zu achten. Es muss daher stets für eine *rechtwinkelige Stellung des Fusses zum Unterschenkel* gesorgt werden, damit die Planta pedis als Stützfläche dienen kann. Auch soll man thunlichst vermeiden, dass *grosse Narben auf der Planta pedis entstehen.* Diese werden durch den Druck empfindlich und gelangen durch das Reiben

der Fussbekleidung leicht zum geschwürigen Zerfall. Um solche Sohlennarben zu verhüten, muss oft auf die conservative Behandlung schwerer Verletzungen des Fusses verzichtet werden, wenn diese auch an sich nicht unmöglich wäre und zur Heilung führen könnte. Durch kunstvolle Amputationen, bei welchen die Narbe immer auf die Rückenfläche des Fusses zu liegen kommt (§§ 544—548), suchen wir vielmehr einen tragfähigen Stumpf zu erzielen, welcher für den Geheilten mehr werth ist, als ein narbig verkrüppelter Fuss. An der Hand handeln wir im Interesse ihrer Function viel strenger nach den Principien der conservativen Chirurgie, als dies am Fusse zulässig ist.

§ 498. Die Fracturen der Unterschenkelknochen.

Die Fracturen der Unterschenkelknochen betragen nach der Statistik von Gurlt 16,5 % aller Fracturen; sie gehören demnach, nächst den Fracturen der Vorderarmknochen (§ 405), zu den häufigsten Verletzungen.

Wenn wir die Fracturen der Malleolen ausschliessen, welche in den engsten Beziehungen zu den Verletzungen des Talocruralgelenkes stehen (§§ 500—504), so ist *die Fractur der Tibia an der Grenze des mittleren und unteren Drittels die typische Form der Unterschenkelbrüche.* Durch die Statistik Malgaigne's ist constatirt, dass an dieser Stelle nicht nur fast alle durch *indirecte* Gewalt erzeugten Fracturen vorkommen, sondern auch besonders häufig Fracturen durch *directe* Gewalt, durch Ueberfahren u. s. w. Offenbar liegt an der erwähnten Stelle, wo die sehr dicken Corticallamellen des mittleren Drittels der Tibia in die dünneren Lamellen des unteren übergehen, der zerbrechlichste Theil des Knochens. Seine nach aussen convexe Krümmung, welche gerade an dieser Stelle am deutlichsten ist, mag zu dieser erhöhten Brüchigkeit beitragen.

Sehr typisch ist der Verlauf der Trennungslinie, wenn an dieser Stelle eine Fractur erfolgt. Fast regelmässig verläuft sie in schräger Richtung *von hinten, aussen und oben nach vorn, innen und unten.* Das kantige, zugeschärfte, einem Flöten-, richtiger Clarinettenmundstück gleichende, untere Ende des oberen Fragmentes steht hierbei an der Vorderfläche des Unterschenkels dicht unter der Haut, während das ähnlich geformte obere Ende des unteren Fragmentes durch die Wadenmusculatur verdeckt wird. Das obere Bruchende tritt bei complicirten Fracturen meist durch die Wunde nach aussen; bei subcutanen drängt es oft so stark gegen die Haut an, dass es diese noch nachträglich durchbohren oder gangränös machen kann. Die Spannung der Hautdecke wird wesentlich dadurch verstärkt, dass, während das verletzte Bein horizontal liegt, der Fuss die Neigung hat, nach hinten gegen die Bettebene zu sinken. So entsteht durch das Gewicht des Fusses eine winkelige Knickung an der Bruchstelle, eine Dislocatio ad axin, bei welcher der Scheitel des Knickungswinkels nach vorn sieht. Die schräge Richtung der Fracturlinie begünstigt aber ferner eine Dislocatio ad latus und ad longitudinem; der Fuss rückt mit dem unteren Fragmente auf der schiefen Ebene des oberen nach oben, eine Verschiebung, welche durch die Contractionen der mächtigen Wadenmuskeln noch verstärkt wird. Beide Arten der Dislocation bedingen eine *Verkürzung des Unterschenkels,* deren Fortbestand während und nach der Heilung ein dauerndes Hinken zur Folge haben kann. Das Umfallen des Fusses nach aussen fügt zu der Verkürzung die *Rotation.*

In der Regel betrifft die Fractur Tibia und Fibula gleichzeitig. So ist es wenigstens, wenn die Gewalt breitbasig auftrat. Wurde durch eine tangential wirkende Gewalt die Tibia allein gebrochen, oder entstand der Bruch indirect, so knickt meistens die Fibula unter der Körperlast zusammen. Isolirte Tibiabrüche sind daher selten; man beobachtet sie fast nur bei Schussverletzungen. In der

Mehrzahl der Fälle liegt der indirecte Bruch der Fibula 6—8 Cm. höher, als der der Tibia.

Die Erkenntniss der Tibia- und Unterschenkelbrüche stösst auf keine Schwierigkeiten. Nur die Infractionen am unteren Ende bei Kindern und die Fracturen mit Einkeilung, welche ebenfalls am unteren Ende vorkommen, können die Diagnose dadurch erschweren, dass Crepitation und abnorme Beweglichkeit fehlen. Dann entscheiden die übrigen Symptome der Fractur (Allg. Thl. §§ 79—81). Sehr oft kann man mit den Fingern den zugeschärften Rand des oberen Fragmentes deutlich unter der Haut fühlen. Die Blutergüsse sind entsprechend der Breite des gebrochenen Knochens in der Regel sehr beträchtlich.

Was die Erscheinungen und Gefahren der complicirten Brüche, sowie der Schussfracturen angeht, so kann auf die allgemeinen Bemerkungen des Allg. Thl. (l. c.) verwiesen werden. Die Sterblichkeit der complicirten Unterschenkelfracturen in der Friedenspraxis wurde für die Zeit vor Einführung der Antiseptik von R. v. Volkmann auf 38,5 %, für die Schussfracturen im Kriege von Billroth auf 23,6 % berechnet. Sie ist jetzt fast auf Null gesunken; so hat R. v. Volkmann von 43 conservativ behandelten, complicirten Unterschenkelfracturen im Frieden unter Anwendung der Antiseptik keine einzige verloren. Bei Schussfracturen und analogen Verletzungen ist zu beachten, dass durch den spröden Knochen weithin Längsfissuren verlaufen, die sich bisweilen in das nächste Gelenk erstrecken. So kann bei Schussfracturen der oberen Hälfte der Tibia, auch wenn sie weit entfernt vom Kniegelenke liegen, doch schliesslich noch das Gelenk vereitern und zwar durch langsames Fortpflanzen der Entzündung in einer Längsfissur. Ebenso ist bei Schussfracturen der unteren Hälfte das Talocruralgelenk gefährdet; doch sind dies in der Regel Schüsse, welche etwas weiter vom Gelenk entfernt die starren Corticallamellen in Form einer Splitterfractur zertrümmern und nun Fissuren in das Talocruralgelenk schicken, während Kugeln, die dicht hinter dem Knorpel das weiche Gelenkende der Tibia nach Art eines Lochschusses durchbohren, das Gelenk meist unverletzt lassen (vgl. hierüber auch § 503).

Isolirte Fracturen der Fibula kommen mit Ausnahme der später zu beschreibenden Brüche des Malleolus ext. (§§ 500 und 502) sehr selten vor. Nach oben ist die Fibula durch Muskelpolster ziemlich gut geschützt, so dass directe Gewalten nicht leicht zur Fractur führen. Erst das Köpfchen der Fibula liegt wieder frei unter der Haut und ist der Einwirkung directer Gewalten zugängig. Eine besondere Bedeutung kommt den isolirten Fracturen der Fibula nicht zu.

§ 499. Zur Behandlung der Fracturen des Unterschenkels.

Wenn auch die Behandlung der Fracturen des Unterschenkels von den allgemeinen Grundsätzen nicht abweicht, so sind doch einige ergänzende Bemerkungen nicht überflüssig.

Die Reposition der dislocirten Fragmente ist im Allgemeinen nicht schwierig. Man umfasst die Bruchenden mit beiden Händen und rückt sie zurecht, während ein Gehülfe den Fuss in der Längsaxe des Unterschenkels nach unten zieht. In vielen Fällen erfordern allerdings die Widerstände der mächtigen Wadenmuskeln die Anwendung der Narkose, sowohl für die Reposition, als besonders für das Anlegen des *Gypsverbandes*. Diesem ist bei subcutaner Fractur, insbesondere, wenn das untere Fragment die im § 498 erwähnte Neigung zum Emporsteigen gegen die bedeckende Haut hat, der Vorzug vor allen anderen Verbänden zu geben. Er muss nach der Regel, die beiden nächsten Gelenke in den Gypsverband aufzunehmen, bis zu *den Zehen* reichen und oben das gestreckte Kniegelenk mit umfassen. Nur in Fällen, in welchen die Fractur sehr weit unten liegt und die

Dislocation sehr unbedeutend ist, darf der Verband ausnahmsweise an der Spina tibiae enden, da das Kniegelenk in der Rückenlage des Kranken ja von selbst in Streckstellung kommt. Besondere Vorsicht erfordert das Anlegen des Gypsverbandes wegen des *Decubitus der Ferse*. Dieser tritt, zumal bei fiebernden Kranken, am leichtesten ein, wenn man die Ferse im Verbande frei und das Bein auf ihr aufruhen lässt. Polstert man sie dagegen recht dick mit Watte und schliesst sie in den Verband ein, so vertheilt sich der Druck des aufruhenden Unterschenkels auf eine breitere Fläche. Ausser der Fersenwölbung sind auch noch die beiden Malleolen, die Crista und Spina tibiae, das Capitulum fibulae, die Patella und die Epicondylen des Femur durch Wattelager vor dem Drucke des Verbandes zu beschützen. Der Assistent, welcher den Fuss während des Anlegens des Verbandes anzieht und fixirt, soll die in § 442 angegebene Visirlinie — grosse Zehe, Innenrand der Patella und Spina ant. sup. oss. ilei — richtig einhalten, damit keine rotatorische Dislocation an den Fragmenten eintrete.

Gegen das Aufsteigen des oberen Fragmentes wider die Haut an der Vorderfläche des Unterschenkels hat Malgaigne eine eigene Schraubenvorrichtung empfohlen, deren Construction und mechanische Wirkung aus Fig. 321 erhellt. Die

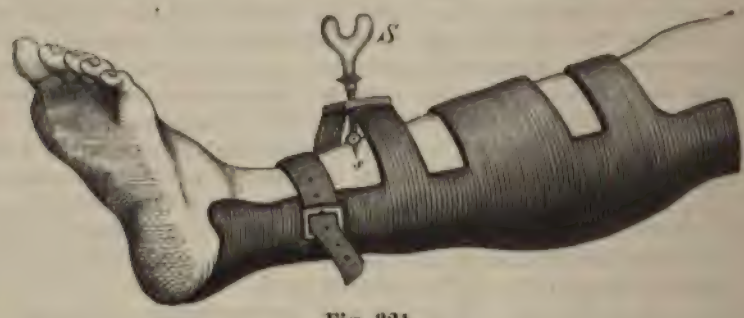

Fig. 321.
Malgaigne's Schraube zur Depression des aufsteigenden Fragmentes bei Tibiafractur; Modification von Uytterhoven.

Schraube (S) wird mit ihrem stachelförmigen Ende auf das emporsteigende Bruchstück aufgesetzt und hält es durch den Druck des Stachels (s) nieder. Uytterhoven hat die Schraube Malgaigne's in einen Bügel seines Guttaperchaverbandes (Fig. 321) befestigt. Man wird nur im Nothfalle auf dieses Verfahren zurückgreifen. Ohne Aseptik ist es nicht unbedenklich, weil der Stachel eine kleine Hautöffnung bohrt und hierdurch die Fractur zu einer complicirten wird; es ist aber auch meist überflüssig, wenn man in der Narkose die Fragmente sorgfältig reponirt und einen gleichmässig umfassenden Gypsverband anlegt.

Die Behandlung der complicirten Unterschenkelbrüche, deren relative Häufigkeit schon § 497 hervorhob, wird durch die freie, oberflächliche Lage der Tibia unter der Haut sehr erleichtert. Insbesondere kann die antiseptische Reinigung der Wunde, die eventuelle Extraction von Splittern, das Abkneifen vorstehender Kanten sehr bequem und sorgfältig ausgeführt werden. Ueber die Indication zu solchen Eingriffen und über die sonstige Behandlung der complicirten Fractur sind die im Allg. Thl. (§ 87) gegebenen Regeln zu vergleichen. Hier möge nur noch erwähnt werden, dass bei Anwendung des aseptischen Verbandes die Lagerung des Beines in eine v. Volkmann'sche Unterschenkelschiene mit Fussstück und T-Eisen (siehe die Abbildung im Allg. Thl. [Cap. 30]) dem Gypsverbande vielfach vorzuziehen ist.

Die alten Beinladen zur Behandlung der Unterschenkelbrüche, das Planum inclinatum, die Schweben u. s. w., sind im Allg. Thl. (l. c.) beschrieben und durch Zeichnungen illustrirt. Die Suspension, besonders die unter Benutzung der vorderen Schiene von Smith (l. c.), ist auch in der neueren Zeit noch vielfach angewendet worden, besonders dann, wenn offene Wunden, Schusscanäle u. s. w., an der hinteren Fläche des Unterschenkels lagen. In der That gewährt hier das Verfahren den Vortheil, dass die Wunden nicht gedrückt werden. Aber gut gepolsterte aseptische Verbände, welche ohnehin schon durch den aseptischen Verlauf für Schmerzlosigkeit der Wunden sorgen, thun in Verbindung mit Lagerungsschienen noch bessere Dienste, als die Schweben, welche immerhin mit allerlei Unbequemlichkeiten verbunden sind.

Die *Verletzungen der Hauptarterien des Unterschenkels, der A. tibialis ant. und der A. tibialis post.*, sind bei complicirter Fractur nicht selten, denn beide Arterien liegen nahe dem Ligam. interosseum und können daher von den Kanten und Spitzen der abgesprengten Splitter leicht getroffen werden. In der Verletzung einer dieser beiden Arterien bei Splitterfractur liegt keineswegs die unbedingte Indication zur Amputation, vielmehr suche man in der erweiterten Wunde die verletzte Arterie auf (§ 508) und unterbinde oberhalb und unterhalb. Erst wenn beide Arterien zerrissen oder gequetscht sind, droht die Gangrän des Fusses, und es kann die primäre Amputation an Stelle der conservativen Behandlung in Frage kommen. Ausgedehnte Zertrümmerung der Weichtheile bei Splitterbrüchen, ebenso die Zerquetschung der grossen Nervenstämme erfordern auch bei intacten Arterien die Amputatio cruris (§ 549).

Pseudarthrosen an den Unterschenkelknochen, insbesondere an der Tibia, sind entschieden häufiger geworden, seitdem die Aseptik und Antiseptik der conservativen Behandlung complicirter Unterschenkelfracturen sehr weite Grenzen gesteckt hat. Wir beobachten heutzutage nicht selten Fälle, in welchen allein der Knochendefect bei Splitterfracturen die Consolidation hindert. Hier ist zuweilen die Resection der Fibula geboten, damit die Tibiaenden zusammenrücken können. E. Hahn hat sogar in einem Falle (1883) das längere, untere Ende der Fibula in die Markhöhle des oberen der Tibia geschoben und das abgelöste Periost beider Knochen darüber gelegt. Es trat Consolidation ein, die den Gebrauch des Fusses in einem stützenden Schienenstiefel gestattete. Im Uebrigen bleibt den im Allg. Theil (Cap. 28) gegebenen Bemerkungen nichts hinzuzufügen; alle Operationen der Pseudarthrose, besonders das Einschlagen von Elfenbeinstiften nach Dieffenbach, sind bei der freien Lage der Tibia unter der Haut leicht ausführbar.

§ 500. Die Fracturen der Malleolen. Fractur der Malleolen durch forcirte Pronation des Fusses.

Wenn bei dem Fallen des Körpers, z. B. beim Straucheln mit dem Fusse, das ganze Körpergewicht bewegend auf den Fuss einwirkt, so ist es keineswegs das Talocruralgelenk, welches zuerst und unmittelbar betroffen wird. Wie die Muskeln, so wirkt vielmehr auch der fallende Rumpf gewöhnlich erst dann auf dieses Gelenk ein, wenn die Bewegung in den übrigen Gelenken des Fusses erschöpft ist. Trotzdem betreffen die meisten Verletzungen durch Fall das Talocruralgelenk; denn einmal ist die Bewegung der vorderen Gelenke an sich gering, und ihre Festigkeit beruht in starken Bandmassen, dann aber besitzt das einzige, noch ziemlich bewegliche Gelenk, das Talotarsalgelenk, gegen jede traumatische Störung besondere Schutzmittel, welche noch in § 505 Erwähnung finden werden.

Die Bewegungen, welche den Mechanismus des Talocruralgelenkes stören und in der Folge Gelenkverletzungen hervorrufen, sind zum Theil solche, die bis zu

einem gewissen Grade auch normal im Gelenke ausgeführt werden, nämlich Plantarflexion und Dorsalflexion. Sie bedingen nur in ihren gewaltsamen Extremen Störungen im Gelenkmechanismus und führen dann entweder zu einer Distorsion im engeren Sinne oder zu einer Luxation (§ 504). Sehr viel häufiger aber werden Verletzungen im Talocruralgelenke durch Bewegungen veranlasst, welche normal gar nicht oder nur als unbedeutende Wackelbewegungen zu Stande kommen können. Das Gewicht des fallenden Körpers drängt sie dem Talocruralgelenke gewaltsam auf und zerstört sofort die Einrichtungen, welche sie zu verhindern streben.

Ohne leugnen zu wollen, dass die mannigfaltigsten Gewalten in den verschiedensten Richtungen gelegentlich auf das Talocruralgelenk einwirken können, halten wir es doch für zweckmässig, von zwei einfachen Typen auszugehen, welchen sich fast alle in der Praxis beobachteten Verletzungen, die eine mehr dem einen, die andere mehr dem anderen anschliessen. Diese sind das Umschlagen, „Umkippen", des ganzen Körpers entweder nach *aussen* oder nach *innen*, während der Fuss bis zum Talotarsalgelenke hin als feststehend, etwa in einem Loche des Bodens festgehalten, angenommen wird.

In dem ersten Falle, bei dem *Umschlagen des Körpers nach aussen*, veranlasst das Körpergewicht im Talotarsalgelenke eine bestimmte, in diesem Gelenke mögliche Bewegung, die *Abduction* oder *Pronation*, bei welcher der äussere Fussrand erhoben, der innere gesenkt wird. Sobald die Bewegung des Talus in diesem Gelenke durch die normale Hemmung sistirt wird und diese dem Körpergewichte Stand hält, werden nunmehr die Unterschenkelknochen um die Talusrolle von innen nach aussen gedreht. Dabei wird die Spitze des Malleolus int. nach unten gezogen, die Spitze des Malleolus ext. dagegen nach oben gedrückt. Die Wirkungen sind sehr einfacher Art. Am Malleolus int. kommt es darauf an, ob das Ligam. deltoides oder die Knochenpartie, an welcher es sich inserirt, grösseren Widerstand leistet. In vielen Fällen ist das Band stärker, und der Malleolus int. wird von dem gespannten Bande an seiner Basis abgerissen (i i Fig. 322), an derselben Stelle, an welcher er gleichzeitig den Druck des scharfen oberen Randes des Talus zu ertragen hat. Nach den Leichenversuchen von Hönigschmied erfolgt der Riss des Bandes ungefähr ebenso häufig als die Rissfractur des Malleolus int. An der äusseren Seite des Gelenkes dagegen wird die Spitze des Malleolus ext. von dem Talus nach aussen gedrängt, und die dünne Fibula bricht zusammen, dicht oberhalb der starken Ligamenta talofibular. ant. und post., welche sie an die Tibia befestigen. Die letztere Fractur liegt 4—6 Cm. oberhalb der Spitze des Malleolus ext. und müsste daher eher als Fractur des Fibulaschaftes bezeichnet werden (e e Fig. 322). Seltener bricht die Fibula im Niveau des oberen Randes der Gelenkfläche, also in gleicher Höhe mit der Talusrolle, am seltensten ganz dicht oberhalb dieser Stelle, noch im Insertionsgebiete der eben erwähnten festen Ligamente. Ebenso kommt es, wie die Beobachtung in der Praxis und Versuche an der Leiche gleichmässig lehren, sehr selten vor, dass das Ligamentum deltoides, statt den Malleolus int. abzureissen oder selbst zu zerreissen, seine unteren Knocheninsertionen vom Talus und Calcaneus ablöst. Dies letztere wird wohl durch die grössere Breite der Bandinsertion verhütet, denn die Spitze des Deltas, welchem das Band seinen Namen verdankt, ist an dem Malleolus int. zu suchen.

Fig. 322.
Pronationsfractur der Malleolen. i i Bruchlinie des Malleolus int. e e Bruchlinie des Malleolus ext.

So ist bei dem angenommenen Ueberschlagen des Körpers nach aussen die Fractur des Malleolus int. durch Abreissen (Fracture par *arrachement* = Riss-

bruch) und die gleichzeitige Fractur der Fibula durch Knickung (Fracture par *divulsion* = Knickungsbruch) als Regel anzusehen. Die erste Fractur eröffnet, indem sie den Gelenkknorpel durchsetzt, in jedem Falle das Gelenk dem Blutergusse, während die zweite das Gelenk unbetheiligt lassen kann und wohl auch in den meisten Fällen unbetheiligt lässt.

Je nach der Schwere der Verletzung treten die Symptome des *Haemarthros*, der *Fractur* oder der *Luxation* des Fusses in den Vordergrund. Was die letztere angeht, so sei kurz hervorgehoben, dass nach dem hier besprochenen Mechanismus die Luxation (§ 505) im Momente der Gewalteinwirkung zwar jedesmal existiren muss, dass sie aber in der überwiegenden Mehrzahl der Fälle noch vor der ersten ärztlichen Untersuchung wieder verschwindet. Die Elasticität der nicht eingerissenen Bänder, die Contractionen der gespannten Muskeln, endlich die Schwere des Fusses, alle diese Momente corrigiren die Luxation in den meisten Fällen und bringen den Fuss wieder in eine Mittelstellung, welche es nicht erkennen lässt, dass er im Momente des Traumas eine so bedeutende Deviation erlitten hatte. Ob die Fracturen nach den classischen Zeichen der abnormen Beweglichkeit und der Crepitation erkannt werden oder überhaupt erkannt werden können, das hängt hauptsächlich von der Grösse des Blutergusses ab. Jedenfalls gibt es viele Fälle, in welchen die Fractur nicht erkannt wird. Der Laie fasst sie unter dem Namen der „Fussverstauchung" zusammen, und viele Aerzte begnügen sich leider auch mit diesem vagen Ausdrucke. Dann werden Arnica- oder Wasserumschläge für einige Tage verordnet, bis der Verletzte wieder anfängt, auf seinem Fusse umherzuhumpeln. Und später wundern sich Arzt und Kranker, dass der Fuss immer noch nicht in Ordnung kommt, und der letztere klagt, wenn er im unglücklichen Falle die Gebrauchsfähigkeit des Fusses einbüsst, den ersteren der Nachlässigkeit an.

Die bedeutenden Blutergüsse, welche um die beiden Fracturstellen entstehen, erschweren die Erkenntniss der Difformität und auch die Palpation ungemein. Aber an sich sind sie schon bis zu einem gewissen Grade für die Diagnose entscheidend; denn ein einfacher Bänderriss wird bei der Gefässarmuth des Bandgewebes kaum irgend eine erheblichere Blutung bedingen können. Zerreissungen der grossen Arterien- und Venenstämme aber werden in dieser Gegend so gut wie nie beobachtet. Es müssen also die Gefässe des gebrochenen Knochengewebes die Quelle der Blutergüsse sein. Findet man demnach bei einer „Fussverstauchung" grössere Blutergüsse an beiden Knöcheln, so kann man mit hoher Wahrscheinlichkeit eine Fractur annehmen. Das absolute Sicherstellen der Diagnose durch die classischen Symptome der Crepitation und der abnormen Beweglichkeit, deren Prüfung dem Kranken nur Schmerzen verursacht, darf um so mehr unterbleiben, als die durch den starken Bluterguss bedingte Spannung der Haut und der Weichtheile diese Untersuchung sehr erschwert und selbst verhindert. Es genügt, den Fracturschmerz zu ermitteln, welcher hier etwas ganz Charakteristisches hat, sobald die Stellen betastet werden, an welchen die beidseitigen Fracturen in der Regel liegen. Auf der Innenseite findet man den schmerzhaften Punkt einige Linien über dem unteren Rande des Malleolus int., aussen dagegen muss man ihn einige Centimeter oberhalb der unteren Knöchelspitze suchen. Ist nun, bei tiefen Eindrücken in den Bluterguss, dicht ober- und dicht unterhalb dieser Punkte die Empfindlichkeit auffallend geringer, so darf die Diagnose als gesichert gelten. Wenn dann bei zweckentsprechender Behandlung die Blutergüsse nach einigen Wochen resorbirt sind, so hat man oft Gelegenheit, aus den Calluslinien die frühere Diagnose zu bestätigen. Ein Symptom mag hier noch erwähnt werden, auf welches C. Hueter hinweist und das in manchen unklaren Fällen von Malleolenfractur werthvoll sein kann. Nach einer schweren Verstauchung steht der Fuss entweder in Folge des Blutergusses in die Gelenkhöhle oder weil diese Stellung schmerzfreier, in Plantar-

flexion. Wenn man ihn nun dorsalflectirt, so gelingt dies zu Anfang ganz ohne Schmerzen; dann aber kommt plötzlich eine sehr lebhafte Schmerzäusserung, so lebhaft, wie bei der Reposition einer frischen, dislocirten Fractur. Sie entspricht wohl dem Momente, in welchem die nach vorn breiter werdende Talusfläche plötzlich die Malleolen so weit auseinander drängt, dass eine Bewegung der Fragmente entsteht. Bleibt auch die Untersuchung auf Bruchschmerz ohne bestimmtes Resultat, so ist man immerhin noch nicht berechtigt, die doppelseitige Malleolenfractur oder wenigstens die Existenz einer einseitigen auszuschliessen. Denn es sprechen die zahlreichen Leichenversuche Bonnet's, sowie die neueren von Hönigschmied entschieden dafür, dass schon das einfache seitliche Umfallen des Körpers ohne Malleolenbrüche kaum statthaben kann, und wären es auch nur Abreissungen kleiner corticaler Lamellen durch die Seitenbänder. Uebrigens ist die fälschliche Annahme einer Fractur kein Schaden für den Verletzten, während ein Uebersehen den grössten Nachtheil bringen kann. Hier ist Diagnosis dubia melior quam nulla.

§ 501. Behandlung und Folgezustände der Malleolenfracturen.

Als therapeutische Regel muss gelten: *Man behandele jede „Fussverstauchung" so, als ob gleichzeitig eine Fractur der Malleolen vorläge;* man bringe den Fuss in rechten Winkel zum Unterschenkel und fixire ihn durch einen Gypsverband, welcher von den Zehen bis wenigstens zur Mitte der Wade reicht. Nur bei erheblichem Blutergusse im Gelenke ist das Feststellen in mässiger Plantarflexion gestattet, weil bei rechtwinkeliger Stellung der intraarticuläre Druck zu bedeutend, der Schmerz zu intensiv sein würde. Es ist dann zweckmässig, den zweiten Verband abzuwarten, um nach theilweiser Resorption des Blutergusses, etwa nach 10 Tagen, den Fuss rechtwinkelig zu stellen. Im Ganzen soll der Verband ungefähr drei Wochen liegen bleiben; ist er durch Abschwellung zu locker geworden, so muss er selbstverständlich erneuert werden. Erst am Ende der vierten Woche gestatte man Gehübungen, und auch diese erst, wenn die Gelenkgegend unempfindlich geworden und der Bluterguss resorbirt ist.

Von älteren Verbänden bei Malleolenfractur ist der früher oft gebrauchte und nicht unzweckmässige Verband von Dupuytren zu erwähnen. Man legt, wenn der Fuss nach aussen dislocirt ist, an die Innenseite des Unterschenkels eine Schiene mit dickem Polster, welches nur bis oberhalb des Malleolus int. reicht, während die Holzschiene die Fusssohle überragt. Gegen dieses vorstehende Ende der Schiene wird nun der Fuss nach innen herangezogen. Bei Dislocation des Fusses nach innen (§ 502) wird die Schiene an die Aussenseite des Unterschenkels gelegt und der Fuss nach aussen angezogen. Contentivverbände sind entschieden wirksamer, als diese und ähnliche Schienen.

Ist der Contentivverband einmal in einem Falle angelegt worden, in welchem jede Knochenverletzung fehlte, so leistet er immer noch den nicht zu unterschätzenden Dienst, dass er den Kranken vor zu frühem Gebrauche oder vielmehr Missbrauche des verletzten Fusses schützt. Die Resorption des in das Gelenk und das Bindegewebe ergossenen Blutes findet keineswegs unter günstigen Umständen statt. Der Kreislauf besitzt an dieser, vom Herzen weit entfernten Stelle nur geringe Energie. Wenn der Fuss nun beim Gehen und gewöhnlichen Sitzen herabhängt, so ist der venöse Rücklauf noch durch die Schwere der Blutsäule gehemmt, und die Stauungen im Blut- und Lymphcapillarsysteme treten den Resorptionsvorgängen hindernd entgegen. So kann man oft Fälle [illegible] mehrere Monate nach der Verstauchung allerdings keine [illegible] Fractur nachzuweisen ist, in welchen aber seröse F[illegible] ödematöse Schwellungen im parasynovialen Ge[illegible]

beider Malleolen, zurückgeblieben sind. Hat sich einmal die Resorption verzögert, so bedarf es dann einer sehr sorgfältigen Behandlung mit warmen Bädern, comprimirenden Verbänden, vor Allem der *Massage*, um die Gehfähigkeit herzustellen. Selbst ernstere Formen von Gelenkentzündung können sich aus diesen einfachsten Verletzungen heraus entwickeln, sobald im Anfange die richtige Behandlung fehlte. Dagegen gewährt auch bei einfachem Blutergusse der frühzeitig angelegte Gypsverband durch die Ruhe, welche er dem Gelenke und den Weichtheilen gewährt, eine Bürgschaft für die schnelle Resorption und die baldige Wiederherstellung der Function.

Eine viel ernstere Unterlassungssünde ist das Weglassen des Contentivverbandes in den häufigen Fällen, in welchen wirklich eine Fractur der Malleolen oder des einen Malleolus vorliegt. Wird der Kranke entweder mit Nichts oder mit nutzlosen Umschlägen und Einreibungen behandelt und beginnt er schon nach einigen Tagen zu gehen, so kann er von grossem Glücke sagen, wenn er sich im Verlaufe von mehreren Monaten wieder eines normal gehfähigen Fusses erfreut. Es ist dann trotz der Bewegung eine knöcherne, oder wenigstens straff ligamentöse Verbindung der Fragmente eingetreten, trotz der Bewegungen des Gelenkes hat sich die Entzündung auf einer mässigen Höhe gehalten, und die Resorption des Blutergusses hat sich trotz aller ungünstigen Momente, wenn auch langsam, vollendet. Nicht immer gelangt die vernachlässigte Verletzung zu einem solchen Abschlusse. So kann es geschehen, dass die knöcherne Vereinigung der Fracturen ausbleibt. Die traurige Folge ist dann ein allmäliges Ausweichen des Fusses nach aussen, unter dem Einflusse der Belastung durch das Körpergewicht, ein *Pes valgus traumaticus* ex pseudarthrosi. In den ersten Monaten gelingt es vielleicht, durch Geradestellen des Fusses und längere Fixation im Contentivverbande die knöcherne Vereinigung in passender Stellung noch nachträglich zu erzielen; später aber bleibt die Resection der Malleolen und des Gelenkes (§ 537) das einzige Mittel zur Correction, wenn man nicht etwa gar die Amputation vorziehen wollte.

Eine andere Gefahr, welche bei mangelhafter Behandlung dieser Malleolenfracturen wohl zu beachten ist, liegt in dem allmäligen Ansteigen der Entzündung. Die einfach hyperplasirende Form der Synovitis laevis (Allg. Thl. § 100), welche zu einer Verwachsung der Gelenkflächen, zur Ankylose führt, ist dabei nicht einmal die schlimmste. Bleibt nämlich der Fuss während der Entwickelung der Ankylose stets in rechtwinkeliger Stellung, so ist der Schaden noch nicht sehr gross; denn das Gehen kann auch mit rechtwinkelig ankylosirtem Talocruralgelenke noch ziemlich gut ausgeführt werden. Sehr gefährlich sind dagegen die Processe der Synovitis granulosa. Sie entwickeln sich besonders häufig bei jugendlichen Individuen, aber auch bei Erwachsenen, welche von Haus aus zur Tuberkulose disponiren, oder gar schon anderweitig tuberkulös erkrankt sind. Wie an allen Gelenken, so gesellt sich auch hier zu ihnen alsbald die Parasynovitis. Sehr frühzeitig scheinen sich gerade an diesem Gelenke in den Granulationswucherungen kleine Eiterherde zu bilden; der Eiter bahnt sich seinen Weg durch die Haut, und nun entstehen Gelenkfisteln. So kann aus einer an sich harmlosen, aber verkannten Verletzung, welche bei correcter Behandlung in den ersten Wochen eine sichere Heilung in Aussicht gestellt hätte, ein Zustand hervorgehen, welcher schliesslich nicht nur die Function des Gelenkes in Frage stellt, sondern die ganze Constitution des Verletzten in Mitleidenschaft zieht, ja das Leben bedroht, wenn nicht Resection oder Amputation Hülfe bringen.

§ 502. Fractur der Malleolen durch forcirte Supination.

Als zweite Gruppe typischer Verletzungen am Talocruralgelenke bezeichneten wir (§ 500) die durch *Umfallen des Körpers nach innen*, bei festgehaltenem

Fusse. Fast alle Betrachtungen, welche über Diagnose, Behandlung und Folgezustände der durch Pronation hervorgerufenen Malleolenbrüche angestellt wurden, lassen sich auch auf diese durch *Adduction* oder *Supination* entstandenen Fracturen übertragen. Sie sind übrigens viel seltener, als die Verletzungen nach dem ersten Typus. Dupuytren schlägt bei Männern die Zahl der Malleolenbrüche durch Pronation auf 12 mal höher an, als die durch Supination, während er für Frauen das Verhältniss von 5 : 1 aufstellt. Die Ursache dieser eigenthümlichen statistischen Thatsache ist von Dupuytren schon zutreffend bezeichnet worden. Bei feststehendem Fusse wird der nach der Medianlinie zu fallende Körper von dem anderen Beine aufgenommen und so der Fuss geschützt, während bei dem Ueberfallen des Körpers nach aussen ein solcher Schutz nicht geboten wird.

Die Mechanik der Verletzungen nach diesem zweiten Typus ist leicht zu verstehen. Zuerst macht auch hier der Fuss im Talotarsalgelenke eine Bewegung, eine Supination, durch welche der innere Fussrand bis zur normalen Grenze der Bewegung gehoben, der äussere gesenkt wird. Auch hier pflegen die Hemmapparate des Gelenkes sufficient zu bleiben, und die Bewegung wird nun durch das Gewicht des fallenden Körpers auf das Talocruralgelenk übertragen. Die Innenfläche des Talus wird gegen den Malleolus int. angedrängt, an der Spitze des Malleolus ext. aber zerrt das stark gespannte Ligam. calcaneo-fibulare. Die einzige Verletzung, welche nun gewöhnlich erfolgt, ist *das Abreissen der Spitze des Fibulaknöchels* (Fig. 323 e e). Es zeigt sich eben, ganz wie dies für das Ligam. deltoides galt, das Band fester, als der Knochen, an dem es sich inserirt und, dass der Abriss auch hier am Malleolus und nicht an der unteren Bandinsertion, dem Calcaneus, erfolgt, mag wiederum durch die relative Breite der unteren Insertion bedingt sein. Nach den Leichenversuchen von Hönigschmied liegt die Abrissstelle ungefähr 1 Cm. oberhalb der Spitze. Auch kann nach den Versuchen dieses Autors statt des Rissbruches des Malleolus ein Riss sämmtlicher Bänder, eventuell mit Erhaltung des Ligam. talofibulare post., stattfinden. Was den Malleolus int. betrifft, so schützt ihn gewöhnlich seine geringe Höhe vor der Fractur; doch ist auch an ihm eine Fractur oder Infraction durch Divulsion, durch Knickung nicht ausgeschlossen, wie die Versuche von Bonnet lehren. Dass aber bei dem Umfallen des Körpers nach innen der Bruch des Malleolus int. relativ selten ist, das beweist das klinische Bild. Man bemerkt bei diesen „Verstauchungen" durch forcirte Supination nichts weiter, als einen Bluterguss um den Malleolus *externus*, oft so begrenzt, dass nur seine Spitze von einem Extravasat umhüllt ist; die Gegend des Malleolus internus dagegen zeigt ganz normale Verhältnisse.

Fig. 323.
Supinationsfractur des Malleolus ext. e e Bruchlinie.

Diese Verletzung bietet demnach im äusseren Bilde viel unbedeutendere Erscheinungen, als jene, welche wir als Folge des Umfallens des Körpers nach aussen kennen gelernt haben. Die Diagnose der Fractur wird noch besonders dadurch erschwert, dass das an sich kleine, untere Fibulafragment — es kann die Länge von einigen Linien haben — durch das Blutextravasat für die Palpation ganz unzugänglich wird. So ist man in der Diagnose allein auf den charakteristischen Bruchschmerz bei Druck angewiesen. Und doch ist es wichtig, auch hier die Fracturdiagnose zu stellen und sich in zweifelhaften Fällen bei der Behandlung von der Annahme einer Fractur leiten zu lassen. Denn auch diese Fractur steht jedesmal mit der Gelenkhöhle in Verbindung, da die Gelenkfläche bis zur Spitze der Fibula herabreicht; auch sie bedroht also den Gelenkapparat mit denselben Gefahren, welche wir § 501 ausführlich geschildert haben. Die Heilung des

Bruches erfolgt bei Mangel eines fixirenden Verbandes und zu frühen Bewegungen regelmässig durch fibröse Verbindung. Diese gestattet nur ein sehr unsicheres Gehen und kann mit der Zeit soweit gedehnt werden, dass sich ein förmlicher *Pes varus traumaticus* ausbildet. C. Hueter sah sich in einem solchen Falle, um den Klumpfuss zu heilen, zur Resection des Gelenkes gezwungen. Natürlich kann sich auch hier, auf dem Boden der Tuberkulose, die Synovitis granulosa entwickeln und zur Vereiterung des Gelenkes führen.

§ 503. Die Schussfracturen des Talocrural- und Talotarsalgelenkes.

Complicirte Fracturen mit Eröffnung des Talocruralgelenkes kommen im Frieden gelegentlich nach jedem der in den §§ 500 und 502 geschilderten Typen zu Stande, wenn die brechende Gewalt, vielleicht durch einen Stoss verstärkt, in extremer Weise einwirkt und die Haut zum Einreissen bringt. Diese Verletzungen sind glücklicher Weise selten und treten vor den *Schussfracturen des Talocruralgelenkes*, von welchen die letzten Kriege ein so bedeutendes Material geliefert haben, sehr zurück. Obgleich der Schwerpunkt des Interesses, welches sich an diese letzteren knüpft, vorwiegend in der Frage der Therapie (§ 514) liegt, so müssen an dieser Stelle doch einige mechanische Verhältnisse hervorgehoben werden.

Wenn einer der Malleolen von der Kugel getroffen wird, so kann diese, von vorn nach hinten passirend, das Gelenk selbst uneröffnet lassen. Die geringe Sprödigkeit der spongiösen Malleolen, in welche die Kugel, ohne Splitter abzureissen und ohne Fissuren zu bilden, einfach ein Loch bohrt oder eine Rinne ausschneidet, ermöglicht ein solch günstiges Verhalten. Unter diese Kategorie von Verletzungen gehören wohl manche vermeintliche Schussfracturen des Talocruralgelenkes, welche ohne irgend eine Betheiligung des Gelenkapparates, ohne Spur von Synovitis, manchmal zur Ueberraschung des behandelnden Arztes verliefen und ausheilten. Für den untersten Abschnitt der Tibia liegen die Verhältnisse ähnlich günstig. Die Kugel kann hier den Knochen von vorn nach hinten, wie von innen nach aussen einfach durchbohren und, vielleicht nur eine Linie von der Gelenkfläche entfernt, diese tangiren, ohne dass eine Fissur oder ein Splitterbruch die Continuität des Knorpels trennt. Trifft dagegen die Kugel die Tibia etwas höher oben, 3—6 Cm. von der Gelenkfläche entfernt, so dringt in der Regel eine Fissur bis in das Gelenk hinein. Es kann somit für das Talocruralgelenk, aber auch für einige andere Gelenke, der Satz aufgestellt werden, dass Schüsse, welche den Knochen in einiger Entfernung vom Gelenke durchsetzen, das letztere mehr gefährden, als die, welche den Knochen in der unmittelbaren Nähe des Knorpels durchbohren. Schüsse, welche mit oder ohne Verletzung der Malleolen durch den Talus gehen, ziehen selbstverständlich das Talocruralgelenk immer in Mitleidenschaft.

Auch die complicirten Verletzungen *des Talocruralgelenkes*, welches in seiner hinteren Abtheilung durch die tiefe Lage, in seiner vorderen durch die Verstärkungsbänder der Kapsel gegen geringfügige Gewalten gut geschützt ist, sind in der überwiegenden Mehrzahl *Schussfracturen*. Nicht selten kommt es vor, dass die Kugel auf dem Fussrücken in das Caput oder Collum tali eintritt, hier die vordere Abtheilung des Gelenkes eröffnet, dann die Gegend des Sinus tarsi durchbohrt und nun auch die hintere Abtheilung verletzt. Noch häufiger wird von derselben Kugel das Talocrural- und Talotarsalgelenk, und zwar das letztere bald in beiden, bald nur in einer seiner Abtheilungen getroffen.

Wie am Talocruralgelenke, so muss man auch für die Schussverletzungen des Talotarsalgelenkes die Folgen der Knochenverletzung von denjenigen der Gelen

letzung unterscheiden. Die ersteren würden, so weit man aus Analogien schliessen kann, an sich oft unbedeutend sein; denn die Spongiosa sämmtlicher hier betheiligter Knochen, des Talus, des Calcaneus und des Os naviculare, mit ihren dünnen Corticallamellen, setzt der Kugel wenig Widerstand entgegen. Diese schleudert einen Cylinder von Knochensubstanz heraus, ohne viel Splitter und Fissuren zu erzeugen; sie liefert einen einfachen Lochschuss, welcher für die Heilung alle günstigen Bedingungen zeigen müsste, wie sie den Lochschüssen überhaupt zukommen. Eine Ausnahme hiervon macht höchstens der Calcaneus, zumal wenn die Kugel erst im matten Laufe, ohne grosse Propulsivkraft auf ihn traf und im Knochen liegen blieb. Die Corticallamellen des Fersenbeines sind schon etwas derber und werden unter solchen Umständen von Längs- und Sternfissuren durchsetzt, welche natürlich für das Anstauen des Eiters und die Verbreitung der Entzündung sehr günstig wirken. Immerhin würde auch in dieser Knochenverletzung keine grosse Gefahr liegen, wenn sie nicht zugleich das Talotarsalgelenk eröffnete, dessen Lage und Construction es mit sich bringt, dass die Entzündung sehr bald, sowohl örtlich als allgemein, einen schweren Charakter annimmt (§ 515).

§ 504. Die Luxationen des Talocruralgelenkes.

Man hat zwei Luxationsformen zu unterscheiden, eine durch *forcirte Plantarflexion,* Senkung der Fussspitze und eine durch *forcirte Dorsalflexion,* Erhebung der Fussspitze. Wird die erstere Bewegung hinreichend kräftig ausgeführt, so bildet sich am hinteren Rande der Talusrolle ein Hypomochlion, indem sich dort der hintere Rand der Tibia anstemmt; das Abhebeln der Gelenkflächen erfolgt, sobald die fortwirkende Gewalt die Seitenränder des Gelenkes vollständig eingerissen hat. Bei dem Erlöschen der luxirenden Kraft tritt als secundäre Bewegung die Dorsalflexion des Fusses ein. Führt diese wieder zu einer Coaptation der Gelenkflächen, so liegt der einfache Fall einer *Distorsion* im engeren Sinne vor (Allg. Thl. Cap. 12); lässt sie aber den hinteren Rand der Tibia über die glatte Fläche der Talusrolle nach vorn gleiten, dann tritt der Fuss in die Stellung einer *Luxation nach hinten.*

Bei *forcirter Dorsalflexion* führt der analoge Gang mechanischer Wirkungen zu der umgekehrten Luxation. Zuerst muss durch Einreissen oder Dehnen der Muskeln die für diese Bewegung gültige Muskelhemmung überwunden werden; dann aber tritt der vordere Rand der Tibia in die kleine Knochengrube am vorderen Rande der Talusrolle ein. Das Abhebeln der Gelenkflächen voneinander erfolgt wieder nach dem totalen Einreissen der Seitenbänder, und die secundäre Bewegung, welche hier nothwendig eine Plantarflexion sein muss, führt entweder die Gelenkflächen wieder auf einander — einfache Distorsion —, oder sie lässt den vorderen Rand der Tibia über die glatte Fläche der Talusrolle nach hinten gleiten: der Fuss stellt sich in *Luxation nach vorn.*

Eine oberflächliche Betrachtung am Skelet könnte zu der Annahme führen, der Luxationsmechanismus sei ein anderer; bei forcirter Plantarflexion rücke der hintere Rand der Tibia noch etwas weiter nach hinten, und die Luxation des Fusses nach vorn entstehe nicht, wie eben gesagt wurde, durch forcirte Dorsalflexion, sondern umgekehrt durch forcirte Plantarflexion. Mit der Luxation des Fusses nach hinten wäre es dann ebenfalls umgekehrt, sie würde nicht durch forcirte Plantarflexion, sondern durch forcirte Dorsalflexion erfolgen. In der That hat man dieser Anschauung früher Raum gegeben, bis die Versuche, welche Henke an der Leiche anstellte, das oben ausgesprochene richtige Verhältniss nachwiesen. Weder Kapsel noch Bänder würden jemals zerreissen, wenn sich nicht die erwähnten Hypomochlien bildeten. An der Leiche gelingt der Riss der Bänder und die Her-

tsellung der Luxation nicht einmal mit dieser Hypomochlienbildung, man muss durch Einschneiden den Bänderriss erst vorbereiten. So beweist auch der Leichenversuch, dass nur sehr bedeutende Gewalten die Luxationen des Fusses im Talocruralgelenke nach hinten und vorn bewirken können. Er beweist aber ferner, dass diese Luxationen, wie sie nur auf dem angegebenen Wege entstehen, so auch stets auf demselben Wege, den man die Knochen in umgekehrter Richtung zurücklegen lässt, reponirt werden müssen.

Am Lebenden kommen die *totalen* Luxationen, wie sie soeben nach dem Bilde des Leichenversuches beschrieben wurden, im Ganzen selten vor. Was die Praxis uns von den reinen Luxationen des Talocruralgelenkes liefert, gehört fast ohne Ausnahme in die Kategorie der *incompleten Luxationen*, der *Subluxationen*, und auch diese sind immer noch als Seltenheiten zu betrachten. Bei der ausserordentlichen Festigkeit der Seitenbänder, von welchen wir schon bei anderer Gelegenheit sahen, dass sie durch starken Zug nicht etwa reissen, sondern die Knocheninsertionen abreissen (§ 500), begreift sich das leicht. Am schwierigsten wird bei forcirter Plantarflexion das Ligamentum talofibulare post., bei forcirter Dorsalflexion das Ligam. talofibulare antic. zerreissen; denn in jedem Falle liegt das betreffende Band dem Hypomochlion, auf welchem sich die Gelenkflächen abhebeln, sehr nahe, und der an ihm geübte Zug ist daher relativ gering. Dieses Verhalten der Bänder wurde auch durch die neueren Leichenversuche von Hönigschmied bestätigt. Nur bei älteren Individuen rissen statt der Bänder oft die Malleolen ab, und es erfolgte durch gewaltsame Dorsalflexion besonders häufig ein Bruch des Malleolus int. Leisten aber die Bänder solchen Widerstand und bleiben in der Regel Fasern des einen derselben intact, so werden sie die Unterschenkelknochen bei der Luxation nicht weit auf der Talusrolle vor- oder rückwärts gleiten lassen können. So steht denn bei der Luxation des Fusses nach hinten nicht etwa die ganze Talusrolle hinter dem hinteren Rande der Tibia, bei der Luxation nach vorn vor dem vorderen Rande, sondern in beiden Fällen ruht der hintere oder der vordere Tibiarand auf der convexen Talusrolle auf. Der Contact zwischen den Gelenkflächen ist zwar bis auf diese eine Linie gänzlich aufgehoben, aber die Gelenkflächen stehen sich doch noch zum Theil gegenüber, getrennt durch das ergossene Blut oder durch die zwischen sie gelagerten Weichtheile. Die Figg. 324 und 325 geben ein Bild dieser Stellungen bei beiden Arten der Luxation.

Der Bluterguss und die frische entzündliche Schwellung können die Prominenz des vorderen oder hinteren Tibiarandes, welche freilich bei completer Luxation und bei dem Leichenexperimente unverkennbar hervortritt, der Art verhüllen, dass sie selbst dem tastenden Finger verborgen bleibt. Aber die Veränderung in den Contouren des Fusses und Unterschenkels ist auch bei der Subluxation meist eine so charakteristische, dass das genaue Zusehen selten die Diagnose im Zweifel lässt. Bei dem Vergleich der verletzten Seite mit der gesunden, eine Prüfung, die bei der Diagnostik an den Extremitäten nie unterbleiben sollte, fällt die eigenthümliche *Verkürzung oder Verlängerung des verletzten Fusses* auf. Bei Luxation des Fusses *nach hinten* erscheint der Fuss zu kurz, weil Theile desselben, welche normal vor dem vorderen Rande der Tibia liegen sollten, nun unter die Gelenkfläche treten. Real ist natürlich diese Verkürzung nicht; denn der Fuss an sich wird durch die Luxation weder länger, noch kürzer. Sie ist nur scheinbar, da wir gewohnt sind, die Länge des Fusses wesentlich nach der Länge des vorderen Abschnittes zu beurtheilen, welcher vor dem vorderen Contour des Unterschenkels liegt, während der kurze Fersentheil bei der gewöhnlichen Ansicht des Fusses von oben her gar nicht gesehen und deshalb auch für die Beurtheilung der Länge des Fusses nicht in Betracht gezogen wird. Der scheinbaren Verkürzung des Fusses entspricht natürlich eine scheinbare Verlängerung seines Fersentheiles,

wenn man diesen mit dem des gesunden Fusses vergleicht. Die Contouren der Fig. 324 geben hiervon eine recht zutreffende Anschauung. Bei Luxation des Fusses *nach vorn* tritt natürlich dem prüfenden Auge eine scheinbare Verlängerung desselben entgegen, welcher selbstverständlich eine scheinbare Verkürzung der Ferse entsprechen muss (Fig. 325).

Fig. 324.
Luxation des Fusses nach hinten. (Nach Anger.)

Sobald das Auge eine Veränderung in den Längenverhältnissen des Fusses erkannt hat, wird nun auch eine exacte Palpation, welche die Prominenz des vorderen oder hinteren Tibiarandes aufsucht, die Diagnose ergänzen. Die Talusrolle ist wegen ihrer flachen Gestalt immer weniger deutlich in ihren fehlerhaften Stellungen zu umgreifen, als die Ränder der Tibia. Was die Prüfung der Function betrifft, so gelingt es leicht, den Fuss von seiner etwas plantarflectirten Stellung aus, in welche er bei der einen, wie bei der anderen Luxation nach Zerreissung der Bänder durch seine Schwere zu sinken pflegt, sowohl dorsal-, als plantarwärts zu bewegen. In der That ist durch die luxirte Stellung auch kein Hemmniss für die Bewegung gegeben. Immerhin gibt die functionelle Untersuchung ein werthvolles Resultat, wenn sie ausser den normalen Bewegungen auch die anormalen berücksichtigt. Die mangelnde Congruenz der Gelenkflächen und die Trennung der Haftbänder ermöglicht gleitende Verschiebungen des Fusses gegen die Tibia von vorn nach hinten, oder in umgekehrter Richtung, endlich auch Rotationen um die Längs-

Fig. 325.
Luxation des Fusses nach vorn. (Nach Anger.)

axe des Fusses. Der Mangel der Crepitation bei allen diesen Untersuchungen, wie auch das Fehlen des Bruchschmerzes, schliesst die Malleolenfractur aus.

Das Schicksal der Kranken, bei welchen die eben beschriebenen Luxationen des Talocruralgelenkes verkannt wurden und deshalb irreponirt blieben, ist recht unangenehm, so geringfügig oft auch die Verschiebung war. Bei dem Versuche zu gehen überträgt, je nach der Luxationsform, die hintere oder vordere Kante der Tibia das Körpergewicht auf die Talusrolle und quetscht deren Knochengewebe. Im Uebrigen drückt die Tibiagelenkfläche auf die Weichtheile, welche zwischen ihr und der Talusrolle liegen. So entstehen bei jedem Schritte Schmerzen, welche im Anfange das Gehen ganz unmöglich machen und später ein festes Auftreten und längeres Gehen und Stehen sehr erschweren.

Unter Beachtung des allgemeinen Satzes, welcher für die Reposition der Luxationen im Allg. Thl. (§ 98) ausgesprochen wurde, stösst diese auch hier auf keine erheblichen Schwierigkeiten. Stellt man bei Luxation des Fusses *nach hinten* den Fuss zuerst *in das Extrem der Plantarflexion, zieht ihn nach vorn an und führt ihn in die Dorsalflexion*, schiebt man bei der Luxation des Fusses *nach vorn* umgekehrt den Fuss *von der extremen Dorsalflexion aus nach hinten und lässt die Plantarflexion folgen*, so wird in jedem frischen Falle die Reposition ohne viele Mühe gelingen. C. Hueter hat mit diesem Repositionsverfahren sogar in einem Falle von totaler Luxation des Fusses nach vorn die Stellung nach $^1/_2$ jährigem Bestehen noch corrigiren können. In den meisten älteren Fällen wird man sich freilich damit begnügen müssen, den Fuss so günstig als möglich zu stellen und den Talus, so viel es eben geht, der Gelenkfläche der Tibia gegenüber zu führen. In ganz frischen Fällen von Subluxation genügt zuweilen schon das einfache Anziehen des Fusses in der einen, des Unterschenkels in der anderen Richtung, um die Reposition vollständig zu erzielen. Ein Gypsverband muss 3—4 Wochen lang die Reposition erhalten; erst nach Consolidation der Bänderrisse darf das Gehen wieder gestattet werden.

§ 505. Seitliche Luxationen des Talocruralgelenkes. Angeborene Luxationen. Luxationen des Talotarsalgelenkes.

Den echten Luxationen des Fusses im Talocruralgelenke gegenüber, wie sie in § 504 beschrieben wurden, sind die *Verschiebungen des Fusses nach aussen und nach innen* nur im uneigentlichen Sinne als Luxationen aufzufassen (Fig. 326). Sie sind nur durch die Fractur beider Malleolen oder wenigstens eines Malleolus möglich. Man muss freilich zugeben, dass die Mechanik der echten Luxationen, die forcirte normale Bewegung, die Bildung eines Hypomochlions am Rande der Gelenkflächen und das Abhebeln derselben, gelegentlich auch einmal zu einer Verschiebung des Fusses nach aussen oder nach innen führen kann; aber doch nur dann, wenn die Seitenbänder, statt zu reissen, die Malleolen abknicken, und nun die secundäre Bewegung (Allg. Thl. § 96) in unregelmässiger Richtung auf den Fuss einwirkt. Viel gewöhnlicher entstehen die seitlichen Luxationen durch die Mechanismen, welche schon in den §§ 500 und 502 als Ursachen der Malleolenfracturen beschrieben wurden. Vom prognostischen wie vom therapeutischen Gesichtspunkte aus sind die Luxationen des Fusses nach aussen und nach innen nichts anderes, als Malleolenfracturen mit Dislocation der Fragmente. Ihre Reposition stösst auf keine anderen Schwierigkeiten, als sie durch die Fractur an sich gegeben sind, und auch im Uebrigen hat die Behandlung wesentlich nur die Fractur zu berücksichtigen.

Von *angeborenen Luxationen* sind nur Rotationsstellungen nach aussen oder innen bekannt, welche bei Defectbildung eines der beiden Malleolen auftreten.

Billroth hat mehrere derartige Beobachtungen gemacht, die auch noch § 522 bei den congenitalen Contracturen Erwähnung finden werden. Fälle von vererbter congenitaler Luxation der beiden Talocruralgelenke sah R. v. Volkmann an mehreren Gliedern einer Familie. Auch hier lagen die Füsse seitlich; die Malleolen waren rudimentär entwickelt, die Unterschenkel verkürzt. Angeborene Luxationen des Fusses nach vorn oder hinten sind bis jetzt nicht beschrieben worden.

Isolirte Luxationen des Talotarsalgelenkes, der Gelenkverbindungen zwischen Talus einer-, Calcaneus und Os naviculare anderseits, gehören zu den grössten Seltenheiten. Die luxirende Gewalt wirkt nämlich nie auf das Talotarsalgelenk allein ein, sondern immer auch auf das Talocruralgelenk; da nun der Schluss des letzteren weniger sufficient ist, so kommt es hier viel eher zu Luxationen und Malleolenfracturen mit seitlichen Verschiebungen des Fusses, während das Talotarsalgelenk im Wesentlichen intact bleibt. Ueber den Mechanismus dieser Luxation, bei welcher der ganze übrige Fuss von den Gelenkflächen des Talus heruntergleitet — daher auch *Luxatio sub talo, Luxation sousastragalienne* (Broca) — haben uns die classischen Arbeiten Broca's und W. Henke's erst Klarheit verschafft. Die Verrenkung erfolgt hauptsächlich in vier Richtungen, nach *innen,* nach *aussen,* nach *hinten,* nach *vorn.* Die beiden seitlichen, der physiologischen Bewegung um die schräge Axe entsprechenden Luxationen sind die häufigeren. Sie entstehen, die nach *innen* durch *forcirte Adduction* (*Supination*), die nach aussen *durch forcirte Abduction* (*Pronation*). Hypomochlion ist im ersteren Falle die hintere Ecke des Sustentaculum tali, im letzteren die Dorsalfläche des Processus anterior calcanei. Den wesentlichsten Schutz gegenüber den luxirenden Gewalten verleiht dem Talotarsalgelenke *der Apparatus ligamentosus des Sinus tarsi;* denn erst das totale Reissen dieser mächtigen Bandmassen gestattet die Aufhebung der Contiguität zwischen Talus und Calcaneus. Was die Symptome angeht, so ist bei der Luxation nach innen der Fuss ganz nach einwärts gedreht, der erhobene innere Rand erscheint concaver, die Sohle sieht direct nach innen. Nach oben und aussen von dem Würfelbeine bildet der Kopf des Talus einen deutlichen Vorsprung. In den gut beobachteten Fällen von Luxatio sub talo nach aussen stand der Fuss in Plattfussstellung und nach aussen gedreht. Die Reposition gelingt am ehesten, wenn man, während der gebeugte Unterschenkel fixirt wird, die Stellung, in welcher der Fuss steht, noch etwas forcirt, dann extendirt und nun in die entgegengesetzte Stellung übergeht. Directer Druck auf den Talus unterstützt das Manöver.

Fig. 326.
Luxation des Fusses nach aussen mit typischer Fractur der Fibula. (Nach Anger.)

Durch die sehr complicirte Einwirkung extremer Gewalten kann der Talus im Talocrural- und Talotarsalgelenke gleichzeitig luxiren — *Luxation des Talus.* Hierbei tritt er auf der Dorsalfläche des Fusses unter die Haut, perforirt sie direct oder führt durch die starke Spannung secundär zur Gangrän. Auch bricht zuweilen der Körper des Sprungbeines vom Kopfe ab, so dass das Talonaviculargelenk, die vordere Abtheilung des Talotarsalgelenkes, ziemlich unversehrt bleibt. Die Reposition des Talus ist keineswegs leicht, ja sie ist in den meisten Fällen

gar nicht möglich. So zählt Broca, welcher 129 Fälle dieser Art aus der Literatur sammelte, nur 12 Fälle von gelungener Reposition. Die Unterschenkelknochen kommen nämlich auf den Calcaneus zu stehen, und die Extension am Fusse stellt nur selten den genügenden Raum her, um die widerspenstigen Ecken und Kanten des Talus zurückzudrängen, während der kleine Knochen keine rechte Handhabe darbietet. So bleibt dann wohl in den meisten Fällen nichts anderes übrig, als den Talus oder den luxirten Theil desselben entweder aus der schon vorhandenen Risswunde der Haut, oder aus einem auf den Knochen geführten Schnitte zu extrahiren. Unterlässt man bei unverletzter Haut die Extraction, so kommt es oft, nach Broca ungefähr in der Hälfte der Fälle, zur Eiterung mit Gangrän der übermässig gespannten Hautdecke. Man hat diese Operationen wohl auch als *Resectionen des Talus* bezeichnet, doch verdienen sie vom technisch-operativen Standpunkte aus kaum diesen Namen, weil nach Zerreissung aller Bänder für die Extraction keine besonderen Hindernisse mehr bestehen. Die Ergebnisse der Operation sind sowohl quoad vitam, wie quoad functionem sehr befriedigend; nur wird eine Verkürzung der Extremität um die Höhe des Talus nicht vermieden werden können. Tibia und beide Malleolen verschmelzen narbig mit dem Calcaneus und gewinnen an seiner Fläche neue Stützpunkte, welche beim Gehen das Körpergewicht tragen (Nélaton, Dauvé).

§ 506. Die Luxationen und Fracturen der Tarsalknochen, der Metatarsalknochen und der Zehen.

Die traumatischen Verschiebungen in den kleinen Tarsalgelenken fallen zwar im allgemeinsten Sinne in den Begriff der Luxationen und sind auch als solche in der Literatur durch eine relativ grosse Zahl von Arbeiten gewürdigt worden; doch macht das den Gegenstand nicht wichtiger, als er wirklich ist. Es bleiben eben immer Luxationen, für welche weder ein besonderer Mechanismus der Entstehung, noch besondere Repositionshindernisse nachgewiesen werden können. Bedeutende Gewalten müssen einwirken, um die Bandverbindungen zu zerreissen, welche die Gelenke auf der Dorsal- und Plantarfläche und in den Interossealräumen bedecken und stützen. Die meisten Fälle beziehen sich auf *Luxationen in den Tarsometatarsalgelenken*, bei welchen entweder alle Ossa metatarsi oder einige von ihnen nach verschiedenen Richtungen dislocirt wurden. Hitzig hat 29 Fälle dieser Art aus der Literatur zusammengestellt. Man darf wohl annehmen, dass die Bänderrisse in den meisten Fällen nicht ohne Abreissung von kleinen Knochenstücken erfolgen. Auch im Uebrigen haben diese Luxationen mit den Fracturen einige Aehnlichkeit. Die Reposition muss, wie bei dislocirten Fragmenten, durch Druck und Zug erfolgen, und für die Retention werden Schienen- oder Contentivverbände erfordert, weil sich sonst die planen Flächen, wie die einer queren Fractur, wieder dislociren würden.

Fig. 327.
Luxatio hallucis. (Nach Anger.)

Die traumatischen *Luxationen der Zehen* sind sehr selten, und mancher beschäftigte Chirurg wird wohl in seiner ganzen Praxis keinen Fall zu Gesicht bekommen. Von der Luxation der vier äusseren Zehen gegen die Metatarsalköpfchen

hat Malgaigne nur 3 Fälle in der Literatur auffinden können; von der Luxation des Hallux im Metatarsalgelenke (Fig. 327) stellt er 19 Fälle zusammen. Der kurze Hebelarm, an welchem die luxirende Gewalt nur einwirken kann, erfordert eine enorme Intensität. Als Beweis hierfür mag noch die Thatsache gelten, dass in den 19 Fällen von Luxation der grossen Zehe 10 mal die Hautdecken zerrissen waren. Die Mechanik dieser Luxation ist nicht ohne Interesse, und die Reposition kann auf unerwartet grosse Hindernisse stossen. Die Leichenexperimente, welche Bartholmai unter Roser's Leitung anstellte, haben den Nachweis geliefert, dass die Repositionshindernisse denjenigen ganz gleich sind, welche bei der analogen Luxation des Daumens entstehen können. Ueberhaupt ist die Uebereinstimmung zwischen den Luxationen des Hallux und des Pollex, wie auch zwischen den Luxationen der übrigen Zehen und Finger, in Betreff der Entstehung und der Repositionshindernisse so gross, dass wir auf die betreffenden Capitel über die Fingerluxationen (§§ 409 und 410) verweisen können.

Deviationen der Zehen, welche unter dem Einflusse mangelhafter Fussbekleidung langsam entstehen, führen die Grundphalange zuweilen so weit auf die Dorsalseite des Metatarsalköpfchens, dass sich die Gelenkflächen gar nicht mehr berühren und der Zustand dann mit zu den Luxationen gerechnet werden kann. Da die orthopädische Behandlung hier keinen schnellen und sicheren Erfolg gestattet (§ 534), so werden solche dorsalluxirte Zehen, wenn sie das Gehen erheblich stören, am besten exarticulirt.

Unter den *Fracturen der Fusswurzelknochen* nehmen die des grössten derselben, des *Calcaneus*, eine eigene Stellung ein. Man unterscheidet hier 1) den einfachen *Querbruch des Calcaneuskörpers* in der Nähe seiner hinteren Fläche und 2) die *Sternbrüche*, welche den Körper des Calcaneus, das Sustentaculum tali und den Processus anter. calcanei durchsetzen. Was die erstere Verletzung betrifft, so ist sie sehr selten und entsteht durch eine übermässige Contraction der Wadenmuskeln. Die Achillessehne, welche sich an die hintere Fläche des Calcaneus ansetzt, kann nämlich, statt selbst zu reissen, ihre Knocheninsertion abreissen, *Fracture par arrachement*. Der abgerissene Theil des Calcaneus wird nach oben dislocirt, so dass man den Fuss in starke Plantarflexion, das Knie in Beugung bringen muss, um die Fragmente in Berührung zu setzen. Im Nothfalle lässt sich durch Tenotomie der Achillessehne (§ 521) das Fragment widerstandslos nach unten stellen. Etwas häufiger ist die *Sternfractur des Calcaneus*, *Fracture par écrasement* (Malgaigne). Sie entsteht durch Fall von bedeutender Höhe, z. B. von dem Dache des Hauses, vom Schiffsmaste oder durch Herabspringen aus dem Fenster bei Selbstmordversuch u. s. w., wenn der Körper in aufrechter Stellung den Boden erreicht. Dann stemmt die Last des fallenden Körpers den Talus auf den Calcaneus, und zwar bei abducirter (pronirter) Stellung des Fusses auf die Verbindung des Proc. anter. calcanei mit dem Körper des Calcaneus, bei adducirter (supinirter) auf das Sustentaculum tali. Der Talus wirkt wie ein stumpfer Keil auf den Calcaneus ein und sprengt ihn; die zahlreichen Fissuren laufen theils gegen die Wurzel des Proc. anter. calcanei, theils gegen das Sustentaculum tali zusammen. Eine enorme Anschwellung folgt dem Zertrümmerungsbruche des Fersenbeines, der auch zuweilen doppelseitig vorkommt. Durch das Blutextravasat werden rasch die Details verwischt, und bei oberflächlicher Untersuchung könnte man wohl die Verletzung mit einem Malleolenbruche verwechseln. Bei genauem Zusehen wird es einem indessen nicht entgehen, dass die zu beiden Seiten des Fersenbeines gelegene Schwellung eine ziemlich resistente ist, die nur von einer Verbreiterung des Knochens herrühren kann. Besonders auffallend ist das an der inneren Seite. Zugleich erscheint das Fussgewölbe zusammengesunken, der Fuss abgeplattet; die Knöchelspitzen sind der Sohle genähert. Bewegungen

am Fersenhöcker sind sehr schmerzhaft und lassen zuweilen ein weiches Crepitiren fühlen. Die Behandlung beschränkt sich auf ruhige Lage des Fusses in rechtwinkeliger Stellung. Nach vier Wochen kann das Gehen wieder beginnen. Functionsstörungen entstehen selten, obwohl ein mehr oder minder ausgesprochener Plattfuss zurückbleibt.

Ein isolirter *Abbruch des Sustentaculum tali* durch Andrängen des Talus gegen diesen Knochenfortsatz des Calcaneus ist von Abel nach drei Beobachtungen beschrieben worden. Die supinirte Stellung des Fusses ist nothwendig, um diese Fractur zu ermöglichen.

Fracturen des Talus sind, abgesehen von den Schussfracturen, sehr selten. Eine Fractur mit sagittaler Richtung der Bruchlinie, als Folge einer keilförmigen Wirkung des unteren Randes des Malleolus int., wurde bei einer complicirten Verletzung des Talocruralgelenkes von C. Hueter und Lesser beobachtet.

Fracturen der übrigen Knochen des Fusses, des Os cuboides und naviculare, der Ossa cuneiformia, des Metatarsus und der Phalangen entstehen immer nur durch *directe* Gewalt, durch das Auffallen schwerer kantiger Körper, z. B. von Eisenbahnschienen auf den Fuss, durch Ueberfahren, endlich durch Schusswaffen. Dislocationen kommen kaum vor, besonders nicht an den Ossa metatarsi, wo der gebrochene Knochen von seinen unversehrten Nachbarn wie durch Schienen fixirt wird. Die Schussfracturen der Metatarsal-Knochen sind im Kriege sehr häufig; ihre Bedeutung beruht aber mehr in der Verletzung der tiefen Weichtheilschichten, durch welche in den Sehnenscheiden und im paratendinösen Gewebe Phlegmonen entstehen können, als in der Verletzung der Knochen. Zertrümmerungen der Fusswurzelknochen durch Kugeln und die analogen Verletzungen, wie sie die Praxis des Friedens kennen lehrt, erhalten durch die Eröffnung und spätere Vereiterung der Fusswurzelgelenke eine höhere Bedeutung. Die Folge ist oft eine Art von „Caries" der Fusswurzel, welche jedoch von der echten Caries (§ 516) dadurch unterschieden ist, dass ihr die tuberkulöse Basis und der granulirende Charakter der Entzündung fehlt. Die Prognose dieser „traumatischen" Caries ist daher besser, als die der echten. Doch kann man durch das Fortschreiten der Entzündung von einer Gelenkspalte zur anderen auch bei traumatischer Caries zu ausgedehnten Resectionen, ja sogar bei schlechtem Verlaufe zu Amputationen (§ 517) gezwungen werden.

§ 507. Die Verletzungen der Muskeln und Sehnen am Unterschenkel und Fuss.

Unter den Verletzungen der Weichtheile am Unterschenkel und Fuss sind die der *Muskeln, Sehnen* und *Sehnenscheiden* von besonderer Bedeutung, so dass sie hier in erste Linie gestellt werden. Ueber Verletzungen der Gefässe und Nerven vgl. § 508.

An den Wadenmuskeln kommen nicht selten kleine Einrisse vor, und zwar theils durch willkürliche Ueberanstrengung der Muskeln, z. B. bei dem Springen, theils durch unwillkürliche Contractionen, durch *Muskelkrämpfe*, welche nirgends an den Extremitäten so häufig sind, als gerade an der Wade. Wahrscheinlich stehen in den meisten Fällen die Muskelkrämpfe mit den ebenfalls häufigen Varicen (§ 508, Schluss), und zwar mit der Entwickelung von *intramusculären Varicen* im Zusammenhange. Der heftige Schmerz bei Krampf der Wadenmuskeln wird auf eine Compression des N. suralis durch die beiden Bäuche der M. M. gastrocnemii bezogen, zwischen welchen der Nerv aus der Tiefe in das subcutane Bindegewebe verläuft. Dass der Muskelkrampf hier wirklich zu einem Muskelrisse führen kann, das erhellt aus den kleinen Blutergüssen, die allmälig nach der Oberfläche

dringen und einige Tage nach dem Krampf an der Haut das bekannte, durch Veränderung des Blutfarbstoffes bedingte Farbenspiel von Blaugrün in Braun und Gelb zeigen. Eine Behandlung solcher partieller Muskelrisse ist nicht nöthig; die Ruhe wird dem Kranken schon durch die Schmerzen aufgezwungen.

Der *Querriss der Achillessehne* setzt eine mächtige Contraction der Wadenmuskeln voraus, wobei etwa noch, wie bei dem Springen auf unebenem Boden, eine Dorsalflexion des Fusses mit gleichzeitiger Streckung des Kniegelenkes die Insertionspunkte der Muskeln auseinander zieht und den contrahirten Muskel erheblich dehnt. Ueber den Abriss eines Stückes des Calcaneus, welcher unter gleichen Umständen erfolgen kann, ist § 506 zu vergleichen. Aus der Distanz beider Rissenden der Sehne, zwischen welche man nicht selten einige Finger legen kann, ist die Verletzung unschwer zu erkennen. Wie bei dem Abrisse des Calcaneus, muss der Fuss in Plantarflexion, das Knie in Beugung gestellt und diese Stellung durch Gypsverband oder Schienen fixirt werden, damit sich die genäherten Sehnenenden vereinigen können. Sehr viel zuverlässiger im Erfolge ist die aseptische *Sehnennaht,* welche schon mehrfach ausgeführt wurde. Man spaltet die Haut, sucht die Rissenden auf und vereinigt sie durch einige Nähte von carbolisirter Seide oder Catgut. Die gleiche Behandlung erfordern die *Schnittwunden der Achillessehne,* wie sie durch Beil- und Sensenhieb zuweilen vorkommen. Die Apparate, welche man früher zur Behandlung des Achillessehnenrisses erfand, so die Sandale von J. L. Petit, ein Pantoffel mit Kniegurt und Lederriemen, ähnlich dem Handschuhe von Feiler zur Behandlung der Fractura olecrani, sind unsicher in der Wirkung und durch Gypsverband und Sehnennaht vollständig verdrängt.

An dem dünnen *M. plantaris,* welcher zwischen M. soleus und M. M. gastrocnemii als langsehniger, zarter Muskel nach unten zur Ferse verläuft, will man Risse beobachtet haben, welche sich dadurch auszeichnen sollen, dass im Augenblick des Reissens ein Ton, ähnlich einem Peitschenknalle, hörbar ist. Die sichere Diagnose einer solchen Verletzung ist im Uebrigen nicht zu stellen und eine Behandlung bei der functionellen Bedeutungslosigkeit dieses Muskels überflüssig.

An den Sehnenscheiden der *M. M. peronei,* welche hinter dem Malleolus ext. liegen, haben zuerst Monteggia und Jarjavay *Luxationen der Sehnen* beschrieben, welche nach Einriss der Sehnenscheide entstehen, so zwar, dass bei Contraction der Muskeln die Sehnen an die Aussenfläche des Malleolus ext. in das subcutane Bindegewebe rutschen. Man könnte diese Luxation als eine habituelle bezeichnen. Sie wird lästig durch die Schmerzen, welche mit der Verschiebung der Sehnen verbunden sind. Eine chirurgische Behandlung dieser Störung ist, soweit es sich nicht um Versuche handelt, die Sehnen durch Druckverbände und Druckapparate hinter dem Malleolus ext. zurückzuhalten, bis jetzt nicht unternommen worden. Sie müsste in der aseptischen Freilegung der Sehnenscheide und in dem Nahtverschlusse des Risses bestehen. Eine *Luxation der Sehne des M. tibialis posticus* wurde von Martius beobachtet und beschrieben.

Blutergüsse in die Peronealsehnenscheiden kommen nicht so selten vor. Die analoge Verletzung am Malleolus int. ist der *Bluterguss in die Sehnenscheide des M. tibialis posticus.* In den anderen Sehnenscheiden, welche die Fusswurzel umgeben, werden Blutungen nur vereinzelt beobachtet. Es hängt das theils von ihrer tieferen Lage ab — Sehnen des M. flexor hallucis und des M. flexor digitor. long. —, theils davon, dass sie, wie die an der Vorderfläche gelegenen Scheiden der Sehnen des M. tibialis ant., des M. extensor hallu[illegible] und des M. extensor digitor. comm., von zu starrem Gewebe umgeben sin[illegible] Raum zu gewähren. Dass auch hier dem Blut[illegible] *Hydrops der Sehnenscheiden* folgen kann, h[illegible]

oder die A. tibialis post. sowie die benachbarten Knochen, so dass neben dieser Verwundung die des Nerven zurücktritt. Wir beschränken uns deshalb auf die seltenen Fälle reiner Nerventrennung, wie sie durch Stich- und Schnittwunden, letztere besonders bei Operationen vorkommt.

Bei der strengen Scheidung der Innervationsgebiete der beiden grossen Unterschenkelnerven sind die Verletzungen eines dieser Nerven, so selten sie auch vorkommen, doch von hervorragend principieller Bedeutung. Die *Durchschneidung des N. peroneus,* welcher alle Pronatoren innervirt, muss leicht zur Bildung eines Klumpfusses (§ 523) führen, ohne dass man deshalb gezwungen wäre, eine antagonistische, dauernde Contraction der Supinatoren als Ursache anzunehmen. Die erste willkürliche Contraction der Supinatoren führt den Fuss in die Supinationsstellung, und es fehlt, so lange der Verletzte das Bett hütet, jede Kraft, welche ihn wieder in die Pronation zurückbringen könnte. Dann kann die nutritive Verkürzung der Supinatoren die Contractur definitiv werden lassen. Einen Fall von *Trennung des N. tibialis*, in welchem der Einfluss dieser Verletzung auf die Stellung des Fusses genau geprüft wurde, hat C. Hueter beschrieben. v. Langenbeck hatte ein Stück des N. tibialis noch oberhalb der Kniekehle, zusammen mit einem Myxom, welches auf dem Nerven sass, exstirpiren müssen. Wenn die alte Lehre von der antagonistischen Contraction bei Muskelparalyse richtig gewesen wäre, so hätten die intacten Pronatoren nach der Operation den Fuss in die Pronation führen und einen Pes valgus paralyticus traumaticus herstellen müssen. Krampfartige Contractionen der Pronatoren traten aber gar nicht ein, und das Gewicht des Fusses, welches denselben in die Supination zog, genügte als Gegenkraft gegenüber den willkürlichen Contractionen der Pronatoren. So blieb die Kranke von jeder Contractur frei und lieferte einen sehr stricten Beweis für die Bedeutung der passiven Bewegungskräfte in der Entwickelung paralytischer Contracturen.

Was die Anwendung der Nervennaht bei den Verletzungen des N. peroneus und des N. tibialis betrifft, so kann auf die im Allg. Theil gegebenen Regeln (Cap. 26) verwiesen werden.

Die Verwundungen der Arterien am Unterschenkel sind keineswegs selten, doch kommen sie kaum ohne gleichzeitige Verletzung der Knochen vor, in deren nächster Nähe sie liegen. So sind es wesentlich die complicirten Fracturen, insbesondere die Schussfracturen, bei welchen Blutungen aus der A. tibialis ant. und der A. tibialis post. beobachtet werden. Eine gleichzeitige Verletzung beider Arterien, z. B. durch einen spitzigen Knochensplitter oder durch die Kugel, kann zu Gangrän des Fusses führen. Indicirt nicht etwa die Ausdehnung der Weichtheilwunde oder die Zermalmung der Knochen die Amputation, so ist die locale Unterbindung der verletzten Arterien geboten. Eigentliche Continuitätsunterbindungen kommen in praxi kaum vor, gleichwohl ist die Ligatur der A. A. tibiales an der Leiche, wie dies in § 509 noch beschrieben werden soll, sehr zu empfehlen, denn diese Uebungen prägen die Lage der Arterien dem Gedächtnisse ein und erleichtern ihr Aufsuchen am Lebenden. Bei secundären septischen Blutungen kann in Anbetracht der tiefen Lage der Arterien am Unterschenkel und im Hinblick auf die Schwierigkeit der Unterbindung in septisch und entzündlich erweichten Geweben die Continuitätsligatur der A. femoralis (§ 443) den Vorzug vor der in loco erhalten.

An der *Fusswurzel* sind beide Stämme der A. A. tibiales so leicht zugängig, dass die Blutstillung hier nicht schwierig ist. Blutungen aus den Endästen der A. A. tibiales am Mittelfuss und aus den plantaren Arterienbogen sind selten und können immer durch örtliche Ligatur, unter Erweiterung der Wunde, gestillt werden. Dass den Blutungen der Arterienbogen in der Planta pedis eine viel

geringere Bedeutung zukommt, als den analogen aus den Palmarbogen der Hand (§ 413), ist in der Seltenheit der Stichverletzungen des Fusses und in der relativen Kleinheit der Fussarterien begründet.

Blutungen aus Varicen, welche sogar tödtlich werden können, wurden schon im Allg. Thl. (Cap. 25) erwähnt; dort wurde auch schon ihre Behandlung, die Hochlagerung der Extremität und die Compression erörtert. Vgl. über Varicen auch § 535.

§ 509. Die Continuitätsunterbindungen der A. tibialis ant. und der A. tibialis post.

1) *Die Unterbindung der A. tibialis ant. an der Grenze zwischen dem mittleren und unteren Drittel des Unterschenkels.* Man bestimmt mit dem Finger den freien, äusseren Rand der Tibia, die Crista tibiae und führt nach aussen von dem ersten Muskel, welcher diesem Rande anliegt, also an dem äusseren Rande des M. tibialis ant., einen Längsschnitt von mindestens 5 Cm. Länge. Sollte der M. tibialis ant. nicht fühlbar oder sichtbar sein, so fällt der Schnitt 2 Cm. von dem Rande der Tibia ab, bei sehr dicker Wade bis zu 3 Cm., parallel dem Knochenrande. Die Fascia cruris wird in derselben Linie und in der ganzen Länge der Hautwunde gespalten. Nun erkennt man den Zwischenraum zwischen dem M. tibialis ant. nach innen und dem M. extensor hallucis nach aussen (Fig. 328). In diesem Zwischenraume dringt das Messer vor, während die beiden Muskeln mit stumpfen Haken auseinandergehalten werden. Erst auf dem Ligamentum interosseum, also in tiefer Lage, findet man die Arterie, welche von zwei kleinen Venen begleitet ist. Der N. peroneus liegt an ihrer äusseren Seite. Höher oben ist die Unterbindung der A. tibialis ant. wegen der tiefen Lage des Ligamentum interosseum, dem die Arterie fortwährend anliegt, sehr schwierig, weiter nach unten dagegen, wo die Muskeln sehnig und schmal werden, so leicht, dass es für diese Stelle kaum einer besonderen Einübung bedarf.

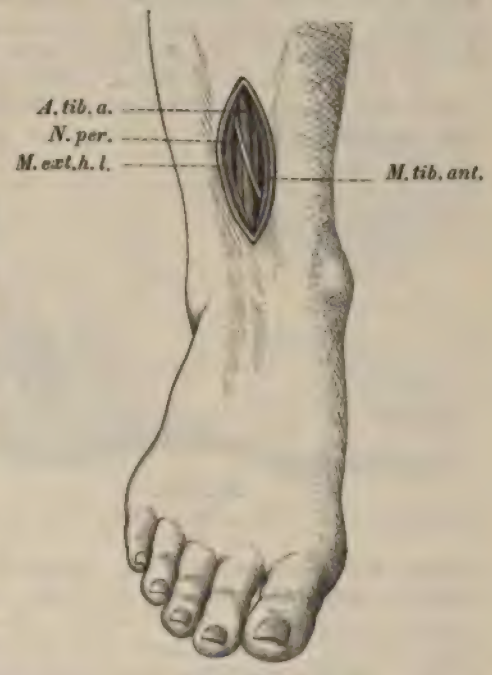

Fig. 328.
Unterbindung der A. tibialis antica. A. tib. a. A. tibialis ant. N. per. Nerv. peroneus prof. M. ext. h. l. M. extensor hallucis long. M. tib. ant. M. tibialis anticus.

2) *Die Unterbindung der A. tibialis postica in der Mitte des Unterschenkels,* zuerst von Travers am Lebenden unternommen. Man führt einen ungefähr 10 Cm. langen Schnitt gerade auf den Innenrand der vorderen Fläche der Tibia. Nach Durchtrennung der Fascia cruris liegt die innere Insertion des M. soleus am Tibiarande frei, welche von dem Knochen abgelöst werden muss. Hierdurch wird es möglich, den Soleus und die beiden M. M. gastro-

cnemii von der tiefen Muskelschicht, dem M. flexor digitor. comm. long., dem M. tibialis post. und dem M. flexor halluc. long. nach hinten abzudrängen. Diese drei Muskeln liegen auf dem Ligamentum interosseum auf und sind von dem M. soleus durch ein besonderes Fascienblatt geschieden, welches nunmehr durch das Abheben des Soleus nach hinten sichtbar wird. Spaltet man diese Fascie der Länge nach in der Weise, dass der Schnitt dem ersten inneren Muskelinterstitium, zwischen M. flexor digit. comm. long. und M. tibialis post., entspricht, so findet man die A. tibialis post., begleitet von zwei Venen und dem N. tibialis, welcher bei der Unterbindung sorgfältig von der Arterie isolirt werden muss. Im zweiten äusseren Muskelinterstitium liegt zwischen dem M. tibialis post. und dem M. flexor halluc. long., welcher von der Fibula entspringt, die A. peronea (Fig. 353, § 549); doch ist diese Arterie wegen ihrer tiefen Lage von dem geschilderten Unterbindungsschnitte aus kaum zu erreichen. Die Ligatur der A. tibialis post. in der Mitte des Unterschenkels ist ein schwieriges Unternehmen, besonders bei muskelkräftigen Individuen. Deshalb wurde auch oben ein ziemlich langer Schnitt empfohlen. Wird die Durchschneidung der Insertion des M. soleus versäumt, so kann es dem Anfänger begegnen, dass er, in der Meinung, die ganze Schicht der Wadenmuskeln abzuheben, sich in den Zwischenraum zwischen den M. M. gastrocnemii und dem M. soleus verirrt, hier die dünne Sehne des M. plantaris auffindet und sie für die gesuchte Arterie hält.

3) *Die Unterbindung der A. tibialis postica am Malleolus int.* Man bestimmt den inneren-unteren Rand des Malleolus int. und den inneren Knochenrand der Sohlenfläche des Calcaneus, nicht den Rand der Weichtheile der Ferse; gerade in der Mitte zwischen diesen beiden Rändern liegt die Arterie. Entsprechend ihrem Verlaufe vom Unterschenkel zur Planta pedis, in einem Bogen, dessen Convexität gegen die Ferse gerichtet ist, führt man einen bogenförmigen Schnitt (Fig. 329). Nach Trennung der Haut erscheinen die zerstreuten Bündel des Ligam. laciniatum, deren Verlauf die Richtung des Schnittes senkrecht kreuzt. Diese Fasern werden durchschnitten, und man findet die Arterie begleitet von zwei ziemlich breiten Venen, welche sich an der Leiche dadurch leicht von der Arterie unterscheiden lassen, dass sie mit venösem Blute gefüllt sind, während die Arterie meist leer ist. Der N. tibialis zieht am unteren Rande des Gefässbündels nach abwärts. Hinter dem Nerven und den Gefässen liegen die Sehnenscheiden des M. tibialis post., des M. flexor digitor. comm. long. und des M. flexor hallucis; sie dürfen nicht eröffnet werden. Nahe der Unterbindungsstelle erkennt man gewöhnlich den Abgang eines grösseren arteriellen Astes, welcher abwärts zum Periost des Calcaneus verläuft.

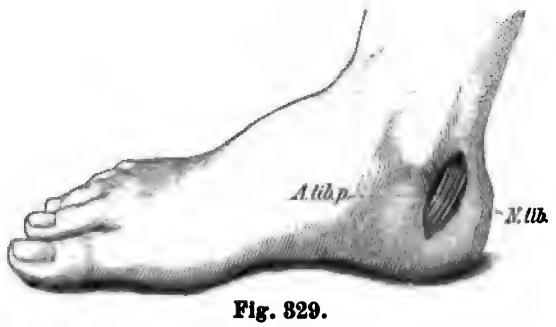

Fig. 329.
Unterbindung der A. tibialis postica (A. tib. p.). N. tib. Nerv. tibialis.

§ 510. Die Entzündungen an der Haut des Unterschenkels und des Fusses. Unguis incarnatus.

An der Haut des Unterschenkels treten oft geringfügige Entzündungen, insbesondere *Furunkel* und *Ekzeme* auf, welche anfänglich sehr harmlos erscheinen,

aber ohne die geeignete Behandlung und unter dem Einflusse des beim Stehen erschwerten Blutkreislaufes zu *Geschwüren* führen. Die Haut des Unterschenkels ist überhaupt so vorzugsweise das Gebiet der Geschwüre, dass die im Allg. Thl. (§ 44) gegebene Darstellung der Hautgeschwüre schon auf die am Unterschenkel Rücksicht nahm. Es wurde insbesondere dort auf ihre Entstehung aus den verschiedensten Ursachen, aus Ekzemen, Furunkeln, Verletzungen, eiteriger Schmelzung von Hautsyphilomen u. s. w., sowie auf ihre Behandlung näher eingegangen. Wir verweisen daher hier auf den Allg. Thl. (Cap. 6).

An der Haut des Fusses entstehen durch Stiefeldruck besonders häufig *Schwielen und Blasen.* Die Schwielen werden zuweilen ausserordentlich schmerzhaft und verlangen dann das Abtragen mit dem Messer. Durch Bersten einer Druckblase kann ebensowohl, wie durch Rissigwerden einer Schwiele die directe septische Infection des Papillarkörpers veranlasst werden. Die Vorgänge sind analog denjenigen an der Volarhaut der Hand und der Finger (§ 416). Wie die Palma manus, so ist auch die Planta pedis anatomisch disponirt zur panaritialen Entzündung, aber die Zahl der Panaritien am Fusse ist doch sehr klein, weil an den mit Stiefeln und Schuhen bedeckten Füssen nur selten Gelegenheit zur septischen Infection gegeben wird. Nur an barfüssigen Menschen beobachtet man *Panaritien der Fusssohle* in grösserer Zahl. Sie haben hier dieselbe Bedeutung, zeigen dieselben Erscheinungen und erfordern dieselbe Behandlung wie die Panaritien der Finger und der Hand, so dass auf §§ 416 und 417 verwiesen werden kann. Ueber Entzündungen der Hühneraugen vgl. § 535.



Fig. 330.
Frontaldurchschnitt durch die Vorderphalange der grossen Zehe. n n Nagel. p Phalange. r Rinne des Nagelfalzes. gr Granulationsbildung bei Unguis incarnatus. x x Linie zur Abtrennung des Nagelfalzes.

Der eingewachsene Nagel, Unguis incarnatus, ist eine sehr häufige Krankheit. Ihr Wesen besteht aber nicht darin, dass, wie der Name andeutet, der Nagel etwa wegen falschen Wachsens „in das Fleisch" eindringt, sondern umgekehrt, das Fleisch, d. h. die Haut des Nagelfalzes, wächst in den Nagel. Der Anfang der Krankheit ist eine einfache *Onychia,* eine Entzündung des Nagelfalzes und des Nagelbettes. Bei mangelhafter Reinigung bleibt Schmutz vermischt mit Spaltpilzen in der Rinne des Nagelfalzes haften (Fig. 330 r), und die letzteren finden in den weichen Epidermislagern dieser Rinne genügenden Nährstoff, um zu wuchern und eine Entzündung des Papillarkörpers mit *Granulationsbildung* und Eiterung zu veranlassen. *Die Granulationen* (gr) *umwachsen den Rand des Nagels;* zwischen ihnen und dem Nagel stagnirt der Eiter, zersetzt sich und unterhält und steigert die Entzündung. Endlich werden die Schmerzen so gross, dass der Kranke nicht mehr gehen kann und sich gern jeder Operation unterzieht.

Mit dem Namen *Onychia maligna* bezeichnete Wardrop (1814) eine Form der Nagelbettentzündung, welche unter Bildung und raschem Zerfall eines schwammigen Granulationsgewebes zum Abheben des ganzen Nagels führt. An seiner Stelle bleibt ein schmutziges Geschwür zurück, welches sehr geringe Tendenz zur Heilung zeigt, und auf dessen Grunde der neugebildete Nagel immer wieder in seinen Anfängen nekrotisch abgestossen wird. Manche derartige Fälle gehören der Syphilis an (§ 535), andere, die Vanzetti (1872) vorzugsweise unter dem Namen der *Onychia maligna* zusammenfasst, scheinen durch die Tuberkelnoxe bedingt zu sein. E. v. Meyer (1887) hat wenigstens in einem von Czerny beobachteten Falle Tuberkelbacillen nachweisen können. Ob noch andere Noxen ebenfalls dieses Krankheitsbild veranlassen, bleibt dahingestellt.

Für die Anfänge des eingewachsenen Nagels wird das *Bepinseln mit Eisenchloridlösung empfohlen.* Die Wirkung dieses Mittels kann man sich insofern erklären, als es sowohl das Geschwür aseptisch macht, als auch eine Gerinnung des Blutes in den Capillaren zur Folge hat. So schrumpfen die Granulationen zu einem trockenen Schorfe ein, nach dessen Abstossen die Heilung vollendet ist. Bei lange bestehender Onychia und starker Wucherung der Granulationen darf man auf einen Erfolg solcher Bepinselungen nicht mehr rechnen. Ebensowenig nützen kleine Heftpflasterröllchen, durch welche man die wuchernden Granulationen zusammenzudrücken sucht, oder gar kleine federnde Apparate aus Stahl (Mathieu), die den Nagelrand aus den Granulationen herausheben sollen.

Die einfache *operative Behandlung des Unguis incarnatus* besteht darin, dass man in der Narkose, oder auch bei örtlicher Anästhesie durch Aetherspray oder durch Bepinseln mit Cocainum muriaticum, den Nagel der Länge nach spaltet und, wenn die Krankheit beide Seitenränder befiel, beide Hälften, sonst nur die entsprechende Hälfte entfernt (Dupuytren). Zur Trennung des Nagels schiebt man das spitze Blatt einer starken Schere unter den Nagel bis zum hinteren Rande ein und schliesst die Scherenblätter. Dann werden die Nagelhälften mit einer Kornzange nach der Seite umgewälzt und herausgezogen. Die kleine Wunde heilt in wenigen Tagen unter dem aseptischen Verbande. Nach Entfernung des Nagels kann der Eiter nicht mehr unter ihm stagniren, und die Granulationen schrumpfen schnell zusammen.

Bildet sich der Nagel aus dem erhaltenen Nagelbette wieder vollständig, so kommt es häufig zu Recidiven. Deshalb empfahl man früher als Radicaloperation *die Exstirpation des ganzen Nagelbettes.* Das ist entschieden zu weit gegangen. *Es genügt, den Nagelfalz* abzutragen, und zwar in einer Breite, welche in der Fig. 330 auf dem Durchschnitte durch xx bezeichnet ist. Das Verfahren rührt nach C. Hueter von Smyly (Dublin) her; neuerdings ist es auch von Emmert u. A. beschrieben worden. Indem man den Nagelfalz entfernt, wird das Haften von Schmutz vermieden, und die Recidive bleiben aus. Die Onychia maligna erfordert immer die Wegnahme des ganzen Nagels.

Die subcutane Phlegmone, die Lymphangioitis und das Erysipelas treten am Fuss und Unterschenkel häufig auf, wenn auch nicht ganz so häufig, wie an Hand und Vorderarm, weil eben die Gelegenheit der septischen Infection kleiner Wunden an den Zehen und der Haut des Fusses seltener gegeben ist. Verlauf und Symptome zeigen nichts Aussergewöhnliches, so dass auf den Allg. Thl. (§ 63 und Cap. 13) und auf die analogen Krankheitsformen an Hand und Vorderarm (§ 415) verwiesen werden kann. *Furunkel* kommen vorwiegend an der Dorsalhaut des Fusses, wie an der Hand, zur Entwickelung.

Die Nothwendigkeit correcter Behandlung aller eiterigen Entzündungen mit Incisionen und Drainage ist um so mehr zu betonen, als es bei der mangelhaften Ernährung der Haut zu ausgedehnter Nekrose kommen kann. So entstehen hier nicht selten grosse Geschwüre, deren Heilung nur mühsam gelingt. Wie sich aus wiederholten Schüben des Erysipelas eine *Elephantiasis Arabum* am Fuss und Unterschenkel, bis zum Oberschenkel aufsteigend, entwickeln kann, wurde im Allg. Thl. (Cap. 18) schon erwähnt.

An der Plantarhaut des Fusses sind eigenthümliche Geschwürsformen unter dem Namen des *Mal perforant du pied,* zuerst von Vésignié (1852), später von Follin (1863) beschrieben worden. Diese Geschwüre zeigen die besondere Neigung, von der Haut aus durch die Aponeurosis plantaris und durch die kurzen Muskeln und Sehnen hindurch in die Tiefe gegen den Zwischenraum der Metatarsalknochen zu dringen, ohne sich auf der Fläche auszubreiten. Leplat fand als Ursache Endarteriitis der Arterien an Unterschenkel und Fuss, und in der

That gehört eine ganze Anzahl solcher Geschwüre bei älteren Leuten offenbar zu den Erscheinungen der *Gangraena senilis* (§ 511). Andere mögen aus vernachlässigten Panaritien, aus Hautcarcinomen oder aus der Vereiterung tiefgelegener Schleimbeutel (Gosselin) hervorgehen. Wieder andere scheinen mit Diabetes mellitus in ursächlichem Zusammenhange zu stehen (Jeannel 1886), oder sind, nach der Ansicht von H. Fischer, P. Bruns, Sonnenburg, *neuroparalytischen Ursprunges*, d. h. die Lähmung sensibeler und vasomotorischer Nerven führt zu Geschwüren. Diese letzteren zeigen mithin einige Aehnlichkeit mit der Lepra (§ 422), die indess auch in ihrer echten Form als *Lepra anaesthetica am Fusse und den Zehen* vorkommt. Sie hat sowohl tiefgreifende Geschwüre (Estlander), als auch das Abfallen der nekrosirten Zehen zur Folge. Endlich kann auch die Ergotinvergiftung eine Nekrose der Zehen bedingen.

Die Behandlung des Mal perforant du pied besteht im Aetzen, Ausbrennen, Ausschneiden des Geschwüres, im Spalten der tiefen Gänge. Gegen die Anästhesie wird die Elektricität empfohlen.

Ueber *Decubitus der Ferse* ist § 499 zu vergleichen. Ausser durch schlecht angelegte Gypsverbände kann das Decubitusgeschwür der Ferse auch durch langes Liegen, besonders bei Lähmung der Nerven, z. B. nach Verletzungen des Rückenmarkes entstehen. Der antiseptische Verband ist auch hier die beste Behandlung für den Decubitus.

§ 511. Die subfascialen Phlegmonen. Erfrierung des Fusses. Gangraena senilis an den Zehen und dem Fusse.

Die gewöhnlichsten Ursachen der *subfascialen Phlegmone* sind offene Wunden der Weichtheile, welche bis unter die Fascie reichen, oder aber in die Tiefe fortgeleitete Entzündungen des subcutanen Gewebes. Solche Uebergänge einer subcutanen Phlegmone zur subfascialen sind an der Rückenfläche des Fusses ziemlich häufig, selten dagegen an der Planta pedis. Hier bildet die feste und gefässarme Aponeurosis plantaris eine Scheidewand gegen die subcutane Entzündung, welcher zudem, wegen der kurzen und senkrechten Faserung des Gewebes der Planta, der phlegmonöse Charakter meist fehlt. Ist aber einmal die Eiterung in das Bindegewebe unter der Aponeurosis plantaris vorgedrungen, so werden unter dem hohen Drucke die fiebererregenden Noxen rasch resorbirt, und es begleitet daher die subaponeurotische Phlegmone ein hohes und gefährliches Fieber. Functionelle Störungen kommen hier weniger in Betracht, als bei den analogen Entzündungen unter der Aponeurosis palmaris der Hand (§ 416). Gewiss treten auch hier Verwachsungen der Sehnen mit den Sehnenscheiden, Sehnennekrose u. s. w. ein, aber auch mit unbeweglichen Zehen, ja zur Noth mit unbeweglichem Fusse kann der Genesene doch immer gehen. Auf die schwierige Beherrschung der tiefen Phlegmone am Fusse durch Incision und Drainage wurde in § 506 (Schluss) hingewiesen.

Ausser Verletzungen führen die schwerste Form der Erfrierung, die *Frostgangrän*, sowie die *Gangraena senilis* zu subfascialer Phlegmone. Die letztere, im Allg. Thl. (§ 55) nur kurz als Folgezustand der Endarteriitis erwähnt, bedarf hier noch einiger klinischer Bemerkungen.

Die *Gangraena senilis* tritt selten vor dem 70. Jahre auf und ist bei Männern viel häufiger, als bei Frauen. *Sie beginnt fast immer an der grossen Zehe*, so dass neben der Endarteriitis gewiss auch die weite Entfernung der Zehen, besonders der Grosszehenspitze von dem Herzen das Aufhören der Ernährung begünstigt. Im ersten Anfange bildet sich oft nur ein kleiner, bräunlicher Fleck in der Haut, zuweilen von einer blasigen Erhebung der Epidermis bedeckt, welche Blutserum enthält. Später wird die Haut schwarz, und nun schreitet die Ver-

färbung von der Spitze der grossen Zehe zur Basis fort. Inzwischen können dieselben Veränderungen auch an den anderen Zehen beginnen. Die Schmerzen sind von Anfang an sehr bedeutend. Nach Eröffnung der Blasen, welche, wie die bräunliche Verfärbung der Haut, die Folge venöser und capillarer Blutstauung bei mangelndem arteriellen Drucke sind, trocknen die abgestorbenen Gewebe vollkommen ein und mumificiren. Nur am Rande, gegen die noch ernährte Region hin, enthalten die absterbenden Gewebe Feuchtigkeit genug, um zu faulen und hierdurch entzündliche Vorgänge in den noch lebenden zu veranlassen. Oft sind diese Entzündungen, weil eben die Blutzufuhr schon unvollkommen ist, sehr niedrig, in anderen Fällen aber auch wieder so hoch, dass sie in der Form der subfascialen Phlegmone unter hohem Fieber das Leben bedrohen. Hiernach variirt der Verlauf der Gangrän in seiner zeitlichen und örtlichen Intensität. Zuweilen tritt der Tod schon wenige Wochen nach dem ersten Erscheinen der Gangrän an der Zehenspitze ein; ein ander Mal schiebt sich die Gangrän unter geringem Fieber von den Zehen zum Mittelfusse, zur Fusswurzel, endlich bis zum Unterschenkel hinauf, und der Kranke erliegt erst nach Monaten einer chronischen Septikämie. Da bei Kranken dieser Art nicht selten auch Klappenfehler am Herzen und andere Störungen vorliegen, so kann der Tod auch durch diese Complicationen, durch hypostatische Pneumonie, Bronchitis, Albuminurie u. s. w. eintreten.

Frost- und Altersgangrän der Zehen und des Fusses erfordern die Amputation (§§ 544—549), doch ist die Prognose dieser Operationen in beiden Fällen durchaus verschieden. Bei *Frostgangrän* kann die Amputation ein recht gutes Resultat ergeben, vorausgesetzt, dass sich durch Eiterung und Granulation das Todte von dem Lebendigen abgegrenzt hatte, ferner, dass an sonst kräftigen Individuen und im Gesunden operirt wurde. Getrübt wird die Prognose nur dann, wenn das Fortschreiten der septischen Phlegmone zwingt, die Amputation an hoch fiebernden Kranken und in entzündeten Geweben auszuführen. Im letzteren Falle kann die aseptische Heilung misslingen, weil die örtliche Antiseptik nicht vollständig wirkte, oder die Wundflächen von dem strömendem Blute aus von neuem inficirt wurden. Immerhin ist, unter Anwendung der Antiseptik, auch bei diesen gewissermassen intermediären Amputationen die Zahl der Erfolge recht gross.

Ganz anders steht es um die Prognose bei *Gangraena senilis*. Auch hier bemüht man sich, durch antiseptische Berieselung und Umhüllung die Fäulniss der absterbenden Gewebe zu verhüten und zu beseitigen, sucht durch kräftige Nahrung, alkoholische Getränke, stimulirende Arzneimittel die allgemeine Blutcirculation zu heben, lagert den Fuss hoch, um die Blutstauung fern zu halten und gibt warme Bäder, damit eher eine Demarcation erfolge. Aber trotz alledem kommt es selten zur Abgrenzung der Gangrän, oder sie tritt scheinbar für kurze Zeit ein, um dann später die Grenze wieder zu überschreiten. Soll nun der Kranke nicht ohne einen Versuch zur Lebensrettung hinsterben, so muss zur Amputation des Beines geschritten werden. Man sollte nun niemals in einer Höhe amputiren, in welcher die Temperatur gegenüber der des gesunden Beines gesunken erscheint; fast ausnahmslos tritt dann Gangrän der Wunde mit schnell tödtlichem Ausgange ein. Nur die hohe Amputation, fern von den gangränösen Theilen, kann hier in Frage kommen, und zwar entweder die *Amputatio cruris im mittleren Drittel* (§ 549) *oder besser, die Amputatio femoris im unteren Drittel* (§ 496). Zu der letzteren erhält man allerdings nur schwer die Einwilligung des Kranken, und doch ist sie, wie englische Chirurgen schon längst hervorgehoben haben, die Operation, welche am ehesten noch Aussicht auf Rettung gewährt. Es ergibt sich das aus dem pathologisch-anatomischen Befunde. In der Regel nämlich hat die Endarteriitis *beide* Aeste der Art. femoralis, die Tibialis antica und postica, befallen und erstreckt sich auch noch ein Stück weit auf den Stamm. Wird nun

im Unterschenkel abgesetzt, so trifft der Schnitt zwar noch gesunde, aber doch nur mangelhaft ernährte Weichtheile; die durchschnittenen Arteriae tibiales erweisen sich in den Wandungen stark verdickt, das Lumen ist eng, fehlt sogar zuweilen schon bei der einen Tibialis. Da darf es nicht Wunder nehmen, dass die Stumpfgangrän der Operation auf dem Fusse folgt. Am Oberschenkel liegen dagegen die Verhältnisse günstiger. Hier muss die Endarteriitis schon sehr weit vorgeschritten sein, um das Lumen der Femoralis in bedenklichem Grade zu verengen; die, wenn auch dünnere Blutsäule reicht doch meist aus, um den Amputationsstumpf vollauf zu ernähren, zumal, wenn vom Lappenschnitte und der Manschettenbildung abgesehen und der ein- oder zweizeitige Zirkelschnitt angewendet wird (§ 496). Man kann die Absetzung im Oberschenkel heutzutage um so eher empfehlen, als die Aseptik auch auf diesem Gebiete die Erfolge wesentlich gebessert hat. Immerhin muss bei der Prognose mit den krankhaften Veränderungen der Arterien gerechnet werden, sowie mit dem Allgemeinzustande des Kranken. Altersschwäche und vor allem eine schon bedeutende septische Infection zerstören auch heutzutage noch oft genug die Hoffnungen, welche man auf den localen aseptischen Verlauf der Amputationswunde baute.

§ 512. Entzündung der Unterschenkelknochen. Entzündungen des Talocruralgelenkes.

Am *Tibiaschafte* kommt die Myelitis acuta kaum seltener vor, als am unteren Ende des Femur (§ 477). *Sequestrotomien* werden daher auch hier ziemlich häufig nothwendig, doch sind sie relativ leicht, weil die oberflächliche Lage der Crista tibiae, wo die meisten Fisteln ausmünden, einen freien Zugang zur Sequesterlade gewährt. Den im Allg. Thl. (Cap. 28) gegebenen Regeln der Sequestrotomie sind somit weitere Bemerkungen nicht hinzuzufügen.

Eigenthümlich ist die Neigung des Markgewebes am oberen und unteren Ende der Tibia zur Bildung von *Knochenabscessen*. Sie wurden von Brodie zuerst beschrieben. Der grösste Theil derselben gehört in das Gebiet der Myelitis granulosa (§ 478), ein anderer aber in das der *eiterig schmelzenden Knochensyphilome*, wie überhaupt syphilitische Erkrankungen der Tibia ziemlich häufig sind (§ 536). Heftige nächtliche Schmerzen mit gleichzeitiger Auftreibung der oberen und unteren Epiphyse, Auftreten von Fieber machen den Knochenabscess wahrscheinlich. Die Diagnose stellt man mit dem Drillbohrer fest und legt, sowie Eiter neben der Bohrnadel abfliesst, mit dem Trepan oder dem Meissel eine breite Oeffnung an. An der *Fibula* kommt die Myelitis acuta selten vor, führt aber leicht zur Bildung langer Totalsequester, deren Entfernung indessen nicht schwierig ist.

Wie bei den Verletzungen (§ 503), so muss auch bei den Entzündungen *Talocrural-* und *Talotarsalgelenk* gesondert werden, obwohl auch hier manche Uebergänge bestehen. Die den Traumen folgenden serös-fibrinösen oder eiterigen Entzündungen fanden schon in den §§ 500—505 gelegentliche Besprechung; insbesondere wurde § 503 auf die den Schussfracturen folgende Eiterung im Gelenke hingewiesen. Hier interessiren uns vorzugsweise die *nichttraumatischen* Gelenkentzündungen. Zunächst sind da zu nennen die acuten und chronischen Formen der *Polyarthritis*, und zwar der *Polyarthritis synovialis* sowohl, wie der *Polypanarthritis* (Allg. Thl. Cap. 12). Auch die Arthritis urica, welche, wie wir noch hören werden (§ 518), vorzugsweise am Halluxgelenke Platz greift, setzt sich bei späteren Anfällen auch manchmal im Talocruralgelenke fest. Weit wichtiger aber und von der eingreifendsten prognostischen Bedeutung sind die Beziehungen der *Tuberkulose* zu den Entzündungen des Talocruralgelenkes.

Oefters kann man beobachten, dass bei anscheinend ganz gesunden Kindern eine spontane, d. h. eine Synovitis von unbekannter Ursache auftritt. Anfangs erscheint diese in der Form der einfachen Synovitis serosa, in der Regel jedoch schon mit etwas mehr Anschwellung des parasynovialen Gewebes, als es die seröse Synovitis an anderen Gelenken mit sich bringt. Zuweilen ohne, zuweilen auch trotz correcter Behandlung, stellen sich die Zeichen des Ueberganges der Synovitis serosa in die Synovitis suppurativa ein; dann folgen Fistelbildungen und schliesslich der Tod durch Miliartuberkulose (C. Hueter). In anderen Fällen ist die Synovialtuberkulose eine Theilerscheinung der schon bestehenden Allgemeintuberkulose, wie dies vorzugsweise bei Erwachsenen zu beobachten ist.

Neben dieser schlimmsten Form tuberkulöser Synovitis, die nur selten zur Genesung führt, stehen andere, in welchen der Process sich sehr viel langsamer entwickelt und von der Synovialis allmälig auf die Knochen übergreift. Besonders wird die Spongiosa des unteren Abschnittes der Tibia zuweilen von einer ganz diffusen, viel seltener in einzelnen Herden auftretenden Osteomyelitis tuberculosa befallen. Man könnte den Process auch eine entzündliche Osteoporose nennen, denn er charakterisirt sich weniger durch Schwellung des Knochens, als durch eine auffällige Weichheit des Knochengewebes. Durch den geringsten Fingerdruck lässt es sich wie ein feiner Badeschwamm zusammenpressen. Klinisch ist dieser Zustand durch eine bedeutende Empfindlichkeit der Tibia gegen Fingerdruck gekennzeichnet, welche sich in der Ausdehnung von mehreren Centimetern nach oben erstrecken kann. Die unzweifelhaft primäre Synovitis ist dabei manchmal ganz unbedeutend, und man findet bei Kranken, welche Jahre lang wegen der Empfindlichkeit der Tibia nicht gehen, bei der Resection nicht nur keine Eiterung, sondern sogar nur eine sehr mässige Granulationswucherung auf der Synovialis (C. Hueter).

Ausser diesen *synovialen* Formen, welche erst secundär zur Betheiligung des Knochengewebes an der Entzündung führen, werden auch *primär-osteale* Entzündungen beobachtet, allerdings in viel geringerer Anzahl. Am seltensten findet sich eine solche Myelitis granulosa der Malleolen oder der unteren Epiphyse der Tibia; etwas häufiger liegt der Herd im Talus. Man wolle aber aus dieser Beobachtung nicht etwa den Schluss ziehen, dass der Talus sehr geneigt sei zu dieser Form der Entzündung. Meist handelt es sich um ein Uebergreifen der Myelitis vom Nachbarknochen, dem Os naviculare oder dem Calcaneus her, welche bei der sog. Caries der Fusswurzel (§§ 515 und 516) sehr viel häufiger primär erkranken, als gerade der Talus.

§ 513. Diagnose und Prognose der Entzündungen des Talocruralgelenkes.

Die *Diagnose der Entzündungen des Talocruralgelenkes* stösst bei Beobachtung der allgemeinen für die Diagnostik der Gelenkentzündung gegebenen Regeln (Allg. Thl. Cap. 12) auf keine erheblichen Schwierigkeiten. Dem sorgfältigen Beobachter kennzeichnen sich die Flüssigkeitsansammlungen im Gelenke, der Hydarthros, Hämarthros und Pyarthros, soweit sie ohne oder mit geringer Betheiligung des parasynovialen Gewebes verlaufen, durch ihre charakteristische Localisation und Abgrenzung. Diese wird von der anatomischen Anordnung der Synovialkapsel beherrscht, und es muss daher bei praller Füllung der Kapsel die Flüssigkeitsansammlung vorzugsweise in den bänderlosen Abschnitten der Synovialis *am vorderen Rande beider Malleolen, besonders umfangreich am Malleolus externus* hervortreten. Bei Betheiligung des parasynovialen Gewebes sind zwar ähnliche Schwellungen vorhanden, doch sind sie nie so umschrieben

und dehnen sich nicht nur um die Malleolen herum aus, sondern erstrecken sich auch auf die sehnenbedeckten, vorderen Abschnitte der Synovialis und selbst auf die Umgebung der Achillessehne. Eine solche diffuse Schwellung gestattet an sich schon einen Wahrscheinlichkeitsschluss auf die fortgeschrittenen Formen der Synovitis, besonders auf Synovitis granulosa, den *Tumor albus pedis.*

Schwellungen an den Sehnenscheiden der M. M. peronei und des M. tibialis postic. können nicht wohl mit derjenigen bei Gelenkentzündung verwechselt werden; denn sie liegen, wie § 507 bemerkt wurde, immer am *hinteren* Rande der Malleolen, die Gelenkschwellungen aber am *vorderen* Rande. Hierzu kommt noch die genaue functionelle Prüfung durch passive Spannung der afficirten Sehnen. So wird z. B. bei Entzündung der Peronealsehnenscheiden eine Supinationsbewegung, welche das Talocruralgelenk unberührt lässt, aber die Sehnen spannt und in den Scheiden Schmerzen hervorruft, die differentielle Diagnose feststellen.

Die der Entzündung eigenthümliche Stellung des Fussgelenkes ist stets ein höherer oder geringerer Grad von *Plantarflexion*, ein entzündlicher Pes equinus (§ 519). Die stumpfwinkelige Plantarflexion des Fusses entspricht bei gestrecktem Knie schon der Mittelstellung, welche von den Kranken mit entzündeten Gelenken willkürlich, zur Linderung der Schmerzen eingenommen wird, sie hat aber auch noch andere Ursachen. Die Stellung, in welcher die Synovialhöhle des Gelenkes die grösste Quantität Flüssigkeit aufnehmen kann, ist nach den experimentellen Untersuchungen Bonnet's ebenfalls eine, wenn auch vom rechten Winkel wenig entfernte Plantarflexion des Fusses, und alle Flüssigkeitsansammlungen in der Synovialhöhle drängen den Fuss in diese Stellung. Dazu kommt das Gewicht des Fusses, welches seine Spitze nach unten zieht und endlich die federnde Wirkung der Ligamente, welche Tibia und Fibula zusammendrängen und diese Knochen zwingen, sich auf den hinteren, schmaleren Abschnitt der Talusrolle zu stellen. Die *Plantarflexion des Fusses* bei Entzündungen des Talocruralgelenkes ist somit ein sehr regelmässiges Symptom, sofern nicht durch die Behandlung von vornherein die Stellung corrigirt wurde.

Was die *Palpation* betrifft, so ist Fluctuation nur bei grösseren Flüssigkeitsansammlungen leicht wahrzunehmen. Die Schwellungen am Vorderrande der Malleolen sind meist so klein, dass die gleichzeitige Untersuchung mittelst zweier Finger sehr erschwert wird; ein abwechselndes Verdrängen der Flüssigkeit aber aus der Synovialtasche an dem einen Malleolus in die der anderen Seite ist selten möglich, weil die vordere Wand der Synovialis von den Dorsalflexoren fest auf die Knochen angepresst wird.

Liegt der Verdacht vor, die Festigkeit der Bänder sei durch Eiterung oder Granulationsbildung gestört, so prüfe man auf *anormale Bewegungen des Gelenkes.* Seitliche Verschiebungen werden auch bei Zerstörung der Bänder selbstverständlich nicht möglich sein, weil die Malleolen die Talusrolle in ihrem Charnier festhalten, dagegen gelingen zuweilen Verschiebungen von vorn nach hinten, oder Rotationen. Für gewöhnlich würden freilich die Malleolen und die Gelenkfläche der Tibia auch diese Bewegungen nicht gestatten, aber meist leidet bei Synovitis granulosa, in Folge der Knorpelzerstörung, auch die Gestalt der Gelenkflächen, und das wuchernde Granulationsgewebe gibt der convexen Talusrolle eine mehr plane Gestalt.

Das *Fieber* ist im Ganzen nicht sehr hoch, jedenfalls durchschnittlich viel geringer, als bei den analogen Entzündungsprocessen des Knie- und Hüftgelenkes. Es erklärt sich das aus der relativ kleinen Oberfläche der Synovialis, welche die fiebererregenden Substanzen resorbirt und aus dem relativ geringen Drucke, unter welchem die Flüssigkeiten, insbesondere der Eiter, stehen. In letzterer Beziehung ist zu erwähnen, dass Bonnet bei Einspritzungen von Flüssigkeit in das Talo-

cruralgelenk den Talus und die Gelenkflächen der Unterschenkelknochen um 2 bis 3 Mm. auseinanderweichen sah. Dieses Verhalten begünstigt bei serösen und eiterigen Ergüssen keineswegs die Resorption.

Der *Schmerz* wird vorzugsweise bei dem Aufsetzen des Fusses auf den Boden empfunden, also bei der Belastung während des Stehens und Gehens. Dies tritt besonders hervor, wenn schon Veränderungen an den Gelenkflächen eingetreten sind, wenn also bei einer Synovitis granulosa der Knorpel zerstört oder gar der Granulationsprocess in den Knochen vorgedrungen ist. Dann äussert der Kranke bei dem Gehen einen viel heftigeren Schmerz, als bei dem Drucke, welchen man mit dem untersuchenden Finger auf die Synovialis ausübt. Interessant ist bei fortschreitender Caries die Art, wie die Kranken fast regelmässig den Fuss doch noch zur Unterstützung des Körpers verwenden. Durch eine mächtige Anstrengung der Plantarflexoren stellen sie das Talocruralgelenk möglichst fest und treten nur mit der Fussspitze auf. Bei diesem Modus des Gehens lastet das Körpergewicht viel weniger auf den Gelenkflächen, wird vielmehr vorwiegend von den kräftigen Muskeln getragen.

Die *functionelle Prognose* der Entzündungen des Talocruralgelenkes stellt sich nicht eben ungünstig. Selbst mit dem schlimmsten Heilungsausgange, mit der Vernichtung der Beweglichkeit durch Ankylose, darf man noch zufrieden sein, vorausgesetzt, dass es der sorgsamen Behandlung gelang, *den Fuss in rechtwinkeliger Stellung zur Axe des Unterschenkels zu erhalten* (§ 514). Das Gehen ist dann immerhin möglich und sogar, was Regelmässigkeit und Geschwindigkeit des Schrittes betrifft, vollkommen gut ausführbar. Was das ankylotische Talocruralgelenk beim Gehen nicht zu leisten vermag, das ersetzen die anderen Gelenkverbindungen des Fusses. Anders freilich steht es mit den schnellen Bewegungen des Laufens und Springens und den kunstvollen des Tanzens; sie sind mit einem steifen Talocruralgelenke nur bis zu einem gewissen Grade ausführbar. So darf es immerhin als eine therapeutische Aufgabe betrachtet werden, bei der Heilung der Entzündung einige Beweglichkeit zu erhalten. Wie die *vitale Prognose* beeinflusst wird von der häufigsten Ursache zur Erkrankung des Talocruralgelenkes, von der Tuberkulose, erhellt aus dem in § 512 geschilderten Verlaufe.

§ 514. Zur Behandlung der Entzündungen des Talocruralgelenkes. Resection.

Die Wärmeentziehung lässt sich bei acuten, heftigen Entzündungen des Talocruralgelenkes in recht wirksamer Weise durch die Application von Eisbeuteln erzielen, weil ziemlich ausgedehnte Abschnitte der Synovialis am vorderen Rande beider Malleolen, also da, wo der Eisbeutel am bequemsten anzubringen ist, dicht unter der Haut liegen. Bei schweren Verletzungen, bei traumatischen, acuten Vereiterungen des Gelenkes wirkt das Eis nicht nur schmerzstillend, sondern vermag auch die Intensität der Entzündung wesentlich herabzusetzen. Für acute Fälle ist also das Eis an dieser Stelle eine bequeme und in ihrer Bedeutung nicht zu unterschätzende Beihülfe für die Behandlung. Bei den meisten chronischen Entzündungen ist das warme Bad vorzuziehen. Es lässt sich hier in Form von prolongirten Fussbädern sehr bequem anwenden und ist mit dem Zusatz einer Mutterlauge, oder aber als natürliches Soolbad von unbestrittenem Vortheil. Damit das Herabhängen des Fusses keine Anschwellung und Schmerzen verursacht, benutzt man eigens construirte Fussbadewannen. Sie sind von Blech und haben die Form eines rechtwinkeligen Dreieckes, welches in einem Holzrahmen ruht und dessen Spitze auf das Bett gesetzt wird.

Schwere Fälle von Entzündung des Talocruralgelenkes verlangen die Fixation im Contentivverbande. Was diesen Verband betrifft, so lässt sich keines der grösseren Gelenke so leicht und bequem durch einen gewöhnlichen Gypsverband feststellen, als gerade das Talocruralgelenk. Die prominenten Punkte des Fusses sorgen dafür, dass auch die kleinsten Bewegungen des Gelenkes verhindert werden, wenn nur der Verband ohne allzuviel Wattepolsterung vom vorderen Ende des Metatarsus mittelst einfacher Stapes- und Spicatouren (Allg. Thl. Cap. 30) zum Unterschenkel geführt und hier bis zur Mitte, bei Kindern bis zum oberen Ende fortgesetzt wird. Da der Kranke mit einem Contentivverbande am besten ruhig liegt und bei schwerer Entzündung immer ruhig liegen muss, so wird man zur Beförderung des venös-lymphatischen Rückflusses den Fuss zugleich etwas höher lagern, als den Unterschenkel. Auch kann nach dem Vorgange R. v. Volkmann's der Fuss an Ringen oder Schleifen suspendirt werden, welche man in den Gypsverband befestigte.

Unter allen Umständen *muss die rechtwinkelige Stellung des Fusses im Verlaufe der Behandlung gewahrt werden;* denn die Function des Fusses bei dem einfachen Gehen erleidet erhebliche Störung, sobald die Plantarflexion, in welche sich das entzündete Gelenk zu begeben pflegt (§ 513), eine dauernde wird. Alsdann kann der Genesene den Boden nur mit der Fussspitze berühren, und es fehlt ihm jede Möglichkeit, den Fuss auf dem Boden abzuwickeln.

Die *Punction des Gelenkes* kommt bei ausgedehnten Hydropsien der Gelenkkapsel in Frage und stösst auf keine wesentlichen Schwierigkeiten. Bei katarrhalischer und in leichteren Fällen traumatischer Eiterung könnte man sie auch mit antiseptischer Auswaschung der Synovialis verbinden, wie wir sie am Knie (§ 476, Schluss) kennen gelernt haben.

Die *Incision und Drainage der Kapsel, die Arthrotomie,* hat an diesem Gelenke gewiss nicht selten gute Aussicht auf Erfolg, wenn sie nach einfachen Kapselverletzungen durch Hieb, Stich oder Schnitt vorgenommen wird, welche zu Synovitis suppurativa geführt haben. Manchmal genügt hier schon die Erweiterung der Hieb- oder Stichwunde. In schwereren Fällen ist es besser, am vorderen Rande des einen oder beider Malleolen, bei Eitersenkung auch wohl am unteren oder hinteren Rande, Incisionen anzulegen. Zwischen den Einschnitten, welche den vorderen Rändern beider Malleolen entsprechen, lässt sich ein Drainrohr leicht durch den vorderen Theil der Gelenkhöhle, unter den Sehnen des M. tibial. ant., des M. extensor halluc. und des M. extensor digit. comm. long. herlegen. Schwieriger ist die Drainage des hinteren Gelenkabschnittes; hierzu müsste man Incisionen am hinteren Rande beider Malleolen benutzen, welche indessen am Malleolus ext. wegen der Nachbarschaft der Sehnen der M. M. peronei, am Malleolus int. wegen der Sehne des M. tibialis postic. nur schwer anzulegen sind.

Traumatische Eiterungen nach Gelenkfracturen erfordern die Resection. Hier hat die Incision weit weniger Chancen, als wenn es sich um reine Kapselwunden handelte. Ist auch die normale Gestalt der Gelenkflächen einfach genug, um nach Eröffnung des Gelenkes den Eiter frei abfliessen zu lassen, so ändert sich dies günstige Verhältniss durch die Knochenverletzung. Ein abgebrochener Malleolus, der durch seine Haftbänder von der Tallusrolle abgezogen wird, lässt zwischen sich und dem Talus eine Hohlrinne, aus welcher der Eiter durch keine Incision mehr frei abgeleitet werden kann. Noch schlimmer sind die in das Gelenk penetrirenden Fissuren, wie sie besonders bei den Schussfracturen am unteren Ende der Tibia (§ 503) selten fehlen. In ihnen nistet sich die Eiterung ein, erlischt auch nach der Incision nicht vollständig und kann als eiterige Osteomyelitis die verschiedensten Ausgänge nehmen. Unter diesen Umständen darf man sich auf die Wirkung der einfachen Incision nicht mehr verlassen. Ueber den Zeitpunkt,

an welchem die Resection vorzunehmen ist, entscheidet die Beobachtung der örtlichen entzündlichen und der allgemeinen febrilen Processe. Entwickelt sich nach zweifelloser Knochenverletzung in den Sehnenscheiden und dem parasynovialen Bindegewebe eine schwere Phlegmone, so sollte sofort zur Resection geschritten werden.

Bei *Synovitis granulosa* im Stadium der Eiterung hat die Incision und Drainage keinen Boden; sie führt erfahrungsgemäss nicht zur Heilung. Hier ist *bei Kindern und jugendlichen Kranken die partielle oder totale Resection am Platze,* selbstverständlich mit Exstirpation der granulös erkrankten Kapsel. *Nach vollendetem Wachsthume* dagegen gibt die Resection im grossen Ganzen so schlechte Resultate bezüglich der Radicalheilung, dass *die Amputation im oder über dem Fussgelenke* weitaus gerathener erscheint.

Die Resection sei in jedem Falle eine *Frühresection;* ihre Indication ist gegeben, wenn die ersten Anzeigen einer Eiterung auftreten. Zuweilen lässt sich dies schon aus den Ergebnissen der thermometrischen Beobachtung erkennen; in anderen Fällen wartet man den Zeitpunkt ab, in welchem der Eiter sich der Oberfläche nähert und die Fluctuation deutlich wird. Durch Probepunction und Probeincision, welche der Resection vorausgeschickt wird, kann man sich übrigens erst vergewissern, dass wirklich Eiterung vorliegt.

Aber auch ohne ausgesprochene Eiterung kann die Frühresection angezeigt sein. Es sind das Fälle von ausserordentlich langsamer Entwickelung der Synovitis granulosa am Talocruralgelenke: minimale Schwellung des Gelenkes, kein Fieber, leidliches Allgemeinbefinden, aber, und das fällt wesentlich in die Wagschale, vollständige Störung des Gehens, weil die Schmerzen bei Belastung des kranken Gelenkes durch das Körpergewicht zu bedeutend sind. In solchen Fällen findet man dann auch häufig jene diffuse Osteomyelitis oder entzündliche Osteoporose der Tibia, deren Erscheinungen in § 512 berührt wurden. Zunächst wird man selbstverständlich alle nicht operativen Mittel, Immobilisation, Soolbäder u. s. w. heranziehen. Bleiben sie aber erfolglos und verschlimmert sich der Zustand trotz aller Mittel, so ist es gewiss nicht richtig, zu warten, bis bei den Kindern die Folgen des mangelhaften Gebrauches der Extremität, die Atrophie der Muskeln, das Zurückbleiben des Wachsthumes eingetreten sind; man setze dann lieber die Kranken den geringen Gefahren der Resection aus, um ihnen eine trag- und gehfähige Extremität zu verschaffen (C. Hueter).

§ 515. Entzündungen des Talotarsalgelenkes.

Bei der völligen Trennung der beiden Synovialhöhlen des Talotarsalgelenkes, nämlich der zwischen Talus und Calcaneus und der zwischen Talus und Os naviculare, kann jede von einer Entzündung befallen werden, ohne dass die andere daran Theil nimmt. In der Praxis beobachtet man indess nur selten die isolirte Entzündung des einen oder anderen Gelenkes; denn die entzündungserregenden Anlässe treffen entweder gleichzeitig oder in kurzen Zwischenräumen nach einander beide Abtheilungen.

Als die gewöhnlichsten Ursachen der Entzündung des Talotarsalgelenkes kennen wir *Verletzungen,* insbesondere *Schusswunden* und die *Myelitis granulosa* Fusswurzelknochen. Die ersteren führen sehr rasch zur Synovitis suppurativa, he überall um so gefährlicher auftritt, je unvollkommener der Abfluss des s ist und je höher der Druck, unter welchem er steht. In der vorderen Abung des Gelenkes bedingt schon der Taluskopf sehr leicht eine Verhaltung Eiters zwischen ihm und den concaven Gelenkflächen des Os naviculare, des Ligam. calcaneo-naviculare. In Folge dessen entstehen neben

hohem Fieber die heftigsten phlegmonösen Entzündungen, welche auf die Sehnenscheiden des M. tibialis postic. und seiner Nachbarn übergreifen und von hier zum Unterschenkel fortgeleitet werden. Was die hintere Abtheilung des Gelenkes angeht, so sah C. Hueter das Leben durch eine Schusswunde bedroht, bei welcher die Kugel den hinteren Rand des Talus getroffen und, ausser einer Kapselverletzung des Gelenkes zwischen Talus und Calcaneus, nur eine seichte Rinne in den Körper des letzteren gerissen hatte. In einem derartigen Falle beginnt zwar die entzündliche Schwellung unterhalb der Malleolen, aber sie verbreitet sich so schnell in die Gewebe um die Malleolen herum, dass alsbald die gleichen Schwellungen hervortreten, welche die Verletzung des Talocruralgelenkes charakterisiren. In der That kann es recht schwer sein, bei einem solchen Schusse die Differentialdiagnose zwischen der Entzündung des Talocrural- und des Talotarsalgelenkes zu stellen. Kann doch sowohl die Kugel beide Gelenke zugleich getroffen haben, als auch die Eiterung durch die Knochen oder das Bindegewebe von dem einen zum anderen Synovialsacke fortgeschritten sein. Wie man sich durch Palpation, durch Prüfung der Bewegungen, durch die Form und den Umfang der Schwellung bei der Diagnose leiten lassen muss, bedarf keiner besonderen Vorschriften. Es ergibt sich das von selbst aus den anatomischen Beziehungen beider Gelenke und aus ihren verschiedenen physiologischen Functionen, der Dorsal- und Plantarflexion im Talocrural-, der Pronation und Supination im Talotarsalgelenke.

Die Entzündungen des Talotarsalgelenkes, welche uns die Praxis des Friedens zur Beobachtung und Behandlung übergibt, tragen fast ausnahmslos den Charakter der fortgeleiteten, secundären Entzündung bei primärer Myelitis granulosa der Fusswurzelknochen, wie sie auf dem Boden der Tuberkulose entsteht. In der Regel schiebt sich der Process, welchen man früher als „Caries der Fusswurzel" zu bezeichnen pflegte, von vorn nach hinten, d. h. er dringt von den kleineren, vorderen allmälig zu den grösseren, hinteren Fusswurzelknochen vor, von Knochen zu Gelenk und von Gelenk zu Knochen (§ 516). Doch sind auch diejenigen Fälle nicht selten, in welchen der Calcaneus den Ausgangspunkt des Processes bildet — *Caries calcanei*. Dann entsteht zuerst in dem granulirenden Markgewebe des Calcaneus eine partielle Eiterung; der Abscess perforirt und hinterlässt eine Fistel, welche in der Tiefe auf entblössten Knochen führt. Früher oder später tritt in einem der drei Gelenke, welches den Calcaneus bilden hilft, eine Entzündung auf, natürlich eine Synovitis granulosa, die ebenfalls zu partieller Vereiterung fortschreitet und nun eine zweite Fistel bildet. Im weiteren Verlaufe kann es geschehen, dass die einzelnen Krankheitsherde in den Knochen und Gelenken einen dritten und vierten Fistelgang eröffnen, bis endlich die ganze Fusswurzel aus erkrankten Knochen und erkrankten Gelenken zusammengesetzt ist. Am seltensten erscheint ein solcher Process von einem primären Entzündungsherde des Talus auszugehen, dessen Spongiosa am besten gegen äussere Einflüsse geschützt liegt.

Die Regeln, nach welchen man die Entzündungen des Talotarsalgelenkes behandeln soll, weichen in keinem wesentlichen Punkte von denjenigen ab, die für die Therapie analoger Entzündungen des Talocruralgelenkes gegeben wurden. Die Resection besitzt bei schweren traumatischen Entzündungen des Talotarsalgelenkes und bei Synovitis granulosa eine eben so grosse Bedeutung, wie am Talocruralgelenke. Man vergleiche hierüber § 514, und über Resection des Calcaneus § 543.

§ 516. Die Entzündungen der kleinen Tarsalgelenke. Caries der Fusswurzel. Myelitis granulosa der Metatarsalknochen.

An den kleinen Tarsalgelenken sind nicht weniger als fünf getrennte Synovialkapseln zu unterscheiden, nämlich eine für das Gelenk zwischen Os metatarsi I und Os cuneiforme I, eine zweite, gemeinschaftlich für die Verbindungen zwischen

Os metatarsi II und III und zwischen Os cuneiforme II und III, eine dritte zwischen Os metatarsi IV und V und Os cuboides, eine vierte zwischen den drei Ossa cuneiformia und dem Os naviculare und eine fünfte zwischen Os cuboides und Calcaneus. Selten ist jedoch nur eine dieser Synovialhöhlen der Sitz einer isolirten Entzündung. Unter dem Einflusse der Tuberkulose entwickeln sich vielmehr diese Entzündungen entweder gleichzeitig in mehreren Gelenken oder schreiten rasch von einem zum anderen fort. Häufig ist die nächste Ursache eine Verletzung, aber die Entzündung nimmt sehr bald den Charakter der granulirenden an. Ihr Sitz ist bald primär synovial, bald primär osteal, so dass sie bald vom Gelenke in den Knochen, bald von diesem in das Gelenk vordringt. So wird denn auch durch die Spongiosa der kleinen Knochen hindurch die Entzündung leicht und schnell von der einen zu der anderen Synovialkapsel fortgeleitet. Nach den Untersuchungen von Münch kommt die Myelitis granulosa vorwiegend im Calcaneus, im Os metatarsi I, im Os cuneiforme I und in dem ihm entsprechenden Theile des Os naviculare vor. Mag nun die granulirende Entzündung im Knochen oder in der Synovialis begonnen haben, immer zeigt sie eine bedeutende Neigung zur partiellen Vereiterung des Granulationsgewebes. Es kommt sehr frühzeitig zu Abscessen, welche sich meist gegen die Dorsalfläche des Fusses hin öffnen, da hier die Weichtheile nachgiebiger sind als an der Planta. Die sich bildenden Fistelgänge führen dann entweder in eine der Gelenkhöhlen oder in die Tiefe des osteomyelitischen Herdes. Sind endlich noch die Gelenkflächen durch Knorpelnekrose oder Knorpelschwund rauh geworden und knirschen bei Bewegungsversuchen unter dem Finger, so ist das Bild der sog. *Caries der Fusswurzel* vollendet. Diffuse synoviale und parasynoviale Schwellungen, gemischt mit ostealen und periostealen, beide durchsetzt von Fistelgängen: das sind die wesentlichen Züge dieses Krankheitsbildes. Was die Häufigkeit der Caries an der Fusswurzel betrifft, so kamen in der Statistik Billroth's von 587 Fällen von Caries der unteren Extremität 150 auf den Fuss, 239 auf das Knie und 198 auf die Hüfte.

Bei der geringfügigen mechanischen Bedeutung der kleinen Gelenke, welche während des Gehens doch nur als feste Verbindungen functioniren, kommt es auf eine Contractur oder Ankylose derselben wenig an; die Therapie der Fusswurzelcaries beschäftigt sich deshalb auch nicht mit einer mechanischen Behandlung der Entzündung einzelner Gelenke, sie sucht nur auf die ätiologischen Momente einzuwirken und zugleich die Folgen der granulirenden Knochenentzündung auf den Gesammtorganismus zu verhüten. Hierbei vermissen wir freilich den Besitz eines specifischen Mittels, welches örtlich angewendet mit Sicherheit den tuberkulösen Process zum Stillstande bringt und begnügen uns in den Anfangsstadien mit der Verordnung von Malz- und Soolbädern, während die Kranken kräftig ernährt und in möglichst gute Luft gebracht werden. C. Hueter empfahl auch hier Carbolinjectionen, so lange noch keine eiterige Einschmelzung der Granulationen in Synovialis oder Markhöhle eingetreten ist.

Abscesse müssen unter allen Vorsichtsmassregeln der Aseptik eröffnet werden; doch wäre hiermit allein wenig gewonnen, weil nach Abfluss des Eiters in der Abscesswand ungesunde, schlaffe, mit käsigen Herden durchsetzte Granulationen zurückbleiben, welche nur zu unvollkommener narbiger Schrumpfung gelangen. Die granulirende Entzündung greift auf benachbarte Knochen und Gelenke über, und trotz des mehr oder minder freien Eiterabflusses zerstört die Krankheit die Function der Extremität und gefährdet das Leben durch Erschöpfung der Körperkräfte, amyloide Degeneration der Unterleibsorgane oder gar allgemeine Tuberkulose. Es empfiehlt sich daher, sofort nach Eröffnung des Abscesses den Entzündungsherd mit dem Finger genau zu untersuchen und nun mit Hülfe des Hohlmeissels oder des scharfen Löffels alle Granulationen und alles entzündlich erweichte Knochen-

gewebe zu entfernen, zu evidiren. Finden sich auch die Corticallamellen erweicht, so löst man sie von den umgebenden Weichtheilen, dem entzündlich geschwellten und in seiner Verbindung mit dem Knochen aufgelockerten Periosto mittelst des Elevatorium ab, und es wird aus dem *Evidement* der Knochen (über dieses Allg. Thl. Cap. 28) eine mehr oder weniger vollkommene *Resection.*

Seltener als an den Knochen des Metacarpus und an den Phalangen der Hand (§ 419) kommt am Metatarsus und an den Zehen die *Myelitis granulosa der Diaphysen*, die *Spina ventosa* vor. Ihre Erscheinungen sind die gleichen wie an der Hand, so dass auf die dort gegebene Schilderung verwiesen werden kann. Ausschaben, Ausbrennen, eventuell die Resection sind auch hier die Mittel zur Bekämpfung und Heilung dieses tuberkulösen Processes.

§ 517. Resection und Amputation zur Behandlung der Caries der Fusswurzel.

Waren auch in früherer Zeit schon günstige Resultate *partieller Resectionen* der Fusswurzelknochen bei Knochen- und Gelenkcaries zu verzeichnen, so konnte doch in der Mehrzahl der Fälle der Erfolg kaum befriedigen, weil entweder bedeutende Eiterungen folgten, oder Fisteln zurückblieben, welche das Fortbestehen der Krankheit kennzeichneten. Auch hier ist es der aseptischen Chirurgie vorbehalten gewesen, eine grosse Quote von Misserfolgen in Erfolge umzuwandeln. Die aseptische Ausführung der Operationen, das gründliche Irrigiren der Wundfläche mit Carbol-, Sublimat- und anderen antiseptischen Lösungen, endlich der aseptische Verband gewähren mindestens die Sicherheit, dass der Operation keine stürmischen Eiterungen folgen, welche auch die zurückgelassenen Knochen und Gelenke der eiterigen Zerstörung oder der fortschreitenden Caries überantworten. Die von Lister besonders empfohlenen Auswaschungen der Wundflächen mit Chlorzinklösungen (5—10 %) vermehren die Wahrscheinlichkeit, dass selbst kleine Herde des kranken Gewebes vernichtet werden. Immerhin ist zu rathen, die Ausräumung recht sorgfältig und lieber in etwas zu grossem, als in zu geringem Umfange vorzunehmen. Eine gute Drainage muss den Abfluss der Wundsecrete sichern. Je früher man einschreitet, desto mehr kann man erwarten, noch einen localisirten Krankheitsherd zu finden; das ist der wesentliche Grund, weshalb *die erste Abscesseröffnung als der günstigste Zeitpunkt für das Evidement sowohl, wie für die Resection* gelten muss.

Obgleich durch die Bemühungen Lister's, v. Volkmann's, Kappler's und Anderer die Erfolge der partiellen Fusswurzelresectionen bei Caries um vieles günstiger geworden sind, so darf man doch nicht übersehen, dass die Ausdehnung, welche die Krankheit gewonnen hat, in vielen Fällen nicht vollständig erkannt werden kann. Bestehen schon längere Zeit Fisteln, so sind gewöhnlich in der Nähe des primären Erkrankungsherdes neue Herde in Entwickelung begriffen, welche zwar in ätiologischem Zusammenhange mit dem ersten stehen, deren Communication aber oft nicht mehr, weder mit dem Finger noch mit der Sonde ausgemittelt werden kann. Man wird aber begreifen, dass unter solchen Verhältnissen der operative Versuch des Evidement und der partiellen Resection nicht selten missglückt, dass an der Stelle der Incision Fisteln zurückbleiben, oder dass sich neben der vernarbenden Operationswunde neue Abscesse bilden. Dann gilt es, zu erwägen, ob ein erneuter Versuch ähnlicher Art Aussicht auf Erfolg hat, oder ob man das radicale Verfahren der *Amputation des Fusses* wählen soll. Hierbei gibt ebensowohl das übrige Befinden des Kranken, beginnende Tuberkulose der Lungen oder der Nieren, amyloide Degeneration, herabgekommene Ernährung u. s. w. den Ausschlag, als die locale Ausdehnung der Caries am Fusse. Die Amputation kann dann oft noch lebensrettend wirken, während die partiellen Resectionen nur halbe

folgende drei Momente anführen: 1) die einfache Panarthritis, welche nach den Sectionsbefunden bei älteren Leuten dieses Gelenk so häufig befällt (§ 534) und die durch die harnsaure Diathese des Blutes bedingte Entzündung sehr begünstigt, 2) die relativ bedeutende mechanische Leistung des ersten Metatarso-Phalangealgelenkes beim Gehen und Stehen, welche schon in der Norm eine Fluxion zu den Synovialgefässen erhält, 3) die Stauungen im venösen Gefässgebiete der Synovialis und des parasynovialen Gewebes, welche mit der grösseren Entfernung des Gelenkes vom Herzen zunehmen und das Entstehen der Entzündung begünstigen. Das letztere Moment erklärt es vielleicht auch, dass an der unteren Extremität die Arthritis urica sehr viel häufiger auftritt, als an der oberen. Denn die Länge der venösen Blutsäule von den Zehen bis zum Herzen übertrifft um ein gutes Stück die Entfernung der Finger und der Hand vom Herzen. Wird aber die obere Extremität befallen, so sind es wieder die Gelenke, welche vom Herzen am weitesten entfernt sind, nämlich die der Hand und der Finger in der Form des *Chiragra* (C. Hueter).

Die Kreislaufstörungen an dem befallenen Gelenke sind sehr bedeutend und erstrecken sich bis zur äusseren Haut. In den ersten Tagen des Podagraanfalles sieht man das parasynoviale Gewebe beträchtlich anschwellen und findet die subcutanen Venen so prall gefüllt, wie man sie sonst nur bei der acutesten Gelenkeiterung beobachtet. Die Entzündung des parasynovialen Bindegewebes pflanzt sich leicht auch in das paratendinöse fort, und so entsteht längs den Sehnen eine phlegmonöse Schwellung, welche sich ebenfalls durch die pralle Füllung der Blutgefässe und die bedeutende Erhöhung der örtlichen Temperatur auszeichnet. Daneben tritt eine fieberhafte Steigerung der gesammten Körpertemperatur ein. Das ganze Bild des von Arthritis urica befallenen Fusses könnte selbst von einem geübten Diagnostiker leicht für eine Gelenkeiterung mit consecutiver Phlegmone gedeutet werden, nur ist gerade die Störung der Circulation bei Arthritis urica noch bedeutender, als bei Synovitis suppurativa. Der weitere Verlauf klärt übrigens die Diagnose bald auf, wenn sie nicht schon durch Berücksichtigung der ätiologischen Momente gesichert war.

Dass enge Beziehungen zwischen der Arthritis urica und der gewöhnlichen Panarthritis alter Leute — man könnte sie als Panarthritis divitum und Panarthritis pauperum unterscheiden — obwalten, geht aus der Untersuchung des Gelenkes nach Ablauf der acuten Entzündung hervor. Der erste und zweite Anfall der Arthritis urica lassen vielleicht das Gelenk noch ziemlich intact, aber die folgenden Anfälle verfehlen nicht, die wohlbekannten Verdickungen der Gelenkenden, besonders des Capitulum Ossis metatarsi, die fibrösen Verdichtungen der Synovialis, die Rauhigkeit der Gelenkflächen zurückzulassen, welche wir z. B. auch bei Hallux valgus entstehen sehen (§ 534). Daraus kann man freilich nicht beweisen, dass schon vor der Arthritis urica die Anfänge der gewöhnlichen Panarthritis vorhanden waren, aber diese oben ausgesprochene Vermuthung wird durch das Endresultat der Arthritis urica doch eher unterstützt, als widerlegt. Bei wiederholten Anfällen gewinnt die Arthritis urica auch immer mehr die Qualität der Polypanarthritis; denn nach und nach werden die verschiedensten Gelenke der unteren und oberen Extremität befallen. Im pathologisch-anatomischen Bilde unterscheidet sich dann die Polypanarthritis urica von der gewöhnlichen Polypanarthritis nur noch durch die Anwesenheit von *Concrementen harnsaurer Salze in den Gelenken.* Beide Processe befallen übrigens gleichmässig die Sehnenscheiden, Schleimbeutel und das paratendinöse Bindegewebe.

Der Schmerz während des acuten Anfalles der Arthritis urica wird in seiner Intensität von keinem bei anderen Formen der Gelenkentzündung übertroffen. Die leiseste Berührung der Zehe, der Druck der leichtesten Decke, die Erschütterung durch das Gehen im Krankenzimmer rufen unerträgliche Schmerzen hervor. Der

Podagrakranke kann sich indessen mit dem Gedanken trösten, dass die Anfälle, welche im Frühjahre am häufigsten auftreten, kaum länger als einige Wochen dauern, erst in langen Intermissionen wiederkehren und sein Leben nicht verkürzen. Individuen mit Podagra erreichen häufig ein ungewöhnlich hohes Lebensalter; doch können auch Anfälle von Pneumonie und Nephritis, die „innere Gicht", ferner Endocarditis u. s. w. zum früheren Tode führen. Unter den Localerscheinungen, welche dem acuten Anfalle folgen, sind die sog. Gichtabscesse am empfindlichsten. Sie entstehen aus mächtigen Abscheidungen von harnsauren Salzen in und um die Synovialhöhle, welche schliesslich zu einer Perforation der Haut führen. Dann entleert sich eine bald mehr zähflüssig-rahmige, bald mehr körnig-bröcklige, glänzend weisse, zuweilen auch mit Eiter gemischte, weissgelbliche Masse.

Die Aetiologie der Arthritis urica lässt bei der Behandlung selbstverständlich den Schwerpunkt auf die Regelung der Diät, auf die Anregung der normalen Körpersecretionen, der Diurese und Diaphorese, endlich, zur Tilgung der harnsauren Diathese, auf den Gebrauch von Bädern legen, besonders von Thermen und salinischen Quellen. In dieser Beziehung muss auf die Lehrbücher der inneren Pathologie und Therapie verwiesen werden. Hier kann nur die chirurgische Behandlung des Podagras in Betracht kommen. Leider sind mit allen unseren örtlichen Mitteln nicht einmal die Schmerzen des acuten Anfalles zu bewältigen. Das Auflegen von Eis ist noch das beste Mittel, aber es nützt wenig genug und wird von manchen Arthritikern nicht vertragen. Carbolinjectionen empfiehlt C. Hueter und will in den chronischen Stadien der Arthritis gute Erfolge gesehen haben. Sie wirken jedenfalls schmerzstillend und könnten insofern auch in acuten Anfällen versucht werden, ebenso Morphium subcutan und das Einreiben von Chloroformliniment. Bei Blutstauung in der Nähe des Gelenkes liegt die Anwendung örtlicher Blutentziehungen sehr nahe, aber auch sie bringen nur vorübergehende Erleichterung der Schmerzen und sind zudem bei älteren Leuten nicht ohne Bedenken. Die letzten Perioden des Anfalles können wie die gewöhnliche Polypanarthritis mit Carbolumschlägen, Localbädern u. s. w. behandelt werden. Ein Eingreifen mit dem Messer ist nur in den seltenen Fällen berechtigt, in welchen das befallene Gelenk vereitert und seine harnsauren Concremente nach aussen entleert. Sollte nach der Incision eine Gelenkfistel mit zeitweiliger Entleerung von Eiter und harnsauren Salzen zurückbleiben, so könnte sogar die Resection in Frage kommen.

Ueber die Entzündungen des ersten Metatarso-Phalangealgelenkes bei *Hallux valgus* vgl. § 534.

§ 519. Die Ursachen der Contracturen des Talocruralgelenkes. Aetiologie des myogen-paralytischen Pes equinus.

Narbige Contracturen des Talocruralgelenkes, z. B. nach Verbrennungen der Haut, sind selten. Die häufigste und wichtigste Contracturform des Talocruralgelenkes ist der *Pes equinus,* der Pferdefuss, wobei der Fuss in extremer Plantarflexion steht, die Ferse nach oben gegen die Wade gezogen, die Fussspitze nach unten gegen den Fussboden gesenkt. Was die Aetiologie dieser Contractur betrifft, so ist sie der Typus aller myogen-paralytischen Contracturen. Um zu zeigen, wie eine Muskellähmung zu einer so schweren mechanischen Störung des Skeletes führen kann, wollen wir von der Voraussetzung ausgehen, dass alle Muskeln des Unterschenkels gelähmt seien und benutzen für die weiteren Folgerungen das Schema der Fig. 331, in welcher die Linie T den Unterschenkelknochen, die Linie P dem Fusse entspricht. P dreht sich gegen T in einer Rolle, welche das Talocruralgelenk darstellt; x ist der Drehpunkt dieser Rolle. Oben ist noch die Rolle der Femurcondylen und das untere Stück des Femur angefügt, um den

oberen Insertionspunkt der M. M. gastrocnemii zu bezeichnen. Die gestrichelte Linie G, dem Verlaufe dieser Muskeln entsprechend, repräsentirt alle Plantarflexoren, während die gestrichelte Linie E alle Dorsalflexoren (M. tibialis ant., M. extensor hallucis und M. extensor digit. comm. long.) darstellt.

Sind G und E gelähmt, so ist der Fuss P den passiv bewegenden Kräften überlassen. Hier macht sich nun zuerst die Schwere geltend. Vor und hinter der Drehungsaxe des Gelenkes x liegen Abschnitte des Fusses von ungleichem Gewichte. Das Stück von P, welches vor der Axe liegt, ist vielleicht viermal so schwer als das Stück hinter der Axe, es wirkt dazu am längeren Hebelarme. So muss also der vordere Abschnitt von P, die Fussspitze, der Schwere folgend nach unten sinken, während der hintere, leichtere, die Ferse, in die Höhe steigt. Widerstände für diese Bewegung liegen bei vollkommener Paralyse der Muskeln nur in den Band- und Knochenhemmungen, oder in der elastischen Spannung der Weichtheile an der vorderen Seite des Gelenkes; sie können erst gegen Ende der Bewegung in Frage kommen. Als Repräsentant der elastisch gespannten Weichtheile lässt sich in dem Schema der Muskel E betrachten. Wie es nun gelingt, elastische Fäden durch Gewichte, welche lange Zeit an ihnen hängen, auf die Dauer zu verlängern, so bewirkt auch das Gewicht von P eine allmälige Dehnung und endlich eine dauernde Verlängerung von E, also eine solche aller Sehnen, Muskeln und der übrigen Weichtheile an der Vorderseite des Fussgelenkes.

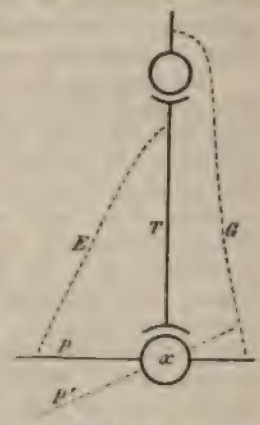

Fig. 331.
Schematische Darstellung der Entstehung des Pes equinus paralyticus.

Während E nun wirklich länger wird, erfährt G unter den entgegengesetzten Bedingungen auch die entgegengesetzten Veränderungen. Da seine Insertionspunkte einander dauernd genähert sind, so könnte man sich vorstellen, dass sich der musculös-sehnige Apparat, welchen wir durch die Linie G bezeichnet haben, falte und im gefalteten Zustande verharre. *Die Muskelsubstanz besitzt aber überall die Fähigkeit, sich bei dauernder Annäherung der Insertionspunkte des Muskels nutritiv zu verkürzen,* d. h. durch Schwinden von Muskelsubstanz ungefähr um so viel kürzer zu werden, als die Insertionspunkte einander dauernd genähert bleiben. Dieses Gesetz ist für die myogenen Contracturen von der grössten Bedeutung. Seine Begründung liefern uns nicht nur die Ergebnisse der pathologisch-anatomischen Untersuchung, sondern auch gelegentliche Experimente am Lebenden. Ein solches Experiment ist schon das mehrwöchentliche Tragen eines Contentivverbandes an irgend einem Gelenke. Wurde wegen Fractur der Vorderarmknochen das sonst gesunde Ellenbogengelenk mehrere Wochen in rechtwinkeliger Stellung fixirt, so ist nach Abnahme des Verbandes die Bewegungsexcursion im Sinne der Streckung sehr beschränkt. Dass hieran wirklich nutritive Veränderungen Schuld sind, geht aus dem einfachen Versuche der Streckung in der Narkose hervor; hier müssen die Muskeln erst gewaltsam gedehnt werden, bevor das physiologische Extrem der Streckung erreicht ist. Neben dieser nutritiven Verkürzung fällt im kindlichen Alter noch die *Wachsthumsverkürzung* in die Wagschale. Jeder Muskel wächst nur so lang, als es der Abstand zwischen seinen Insertionspunkten verlangt. Sind diese einander dauernd genähert, so resultirt hieraus selbstverständlich ein relativ zu kurzer Muskel.

Sobald nun, um auf unser Schema zurückzukommen, G seine Verkürzung erfahren hat, gesellt sich zu der totalen Paralyse der Muskeln eine Beschränkung

der Bewegungsexcursion. P kann schliesslich über die Stellung hinaus, welche durch die gestrichelte Linie P′ bezeichnet ist, nicht mehr in die Höhe gehoben werden. Es ist möglich und kommt auch wirklich vor, dass hierdurch der Excursionswinkel nicht etwa verkleinert, sondern nur in seiner Lage verschoben wird; es gewinnt alsdann P an Plantarflexion, was es an Dorsalflexion eingebüsst hat. Das kann freilich nur durch Verschiebung der Knochen- und Bänderhemmung geschehen, durch Veränderungen der Gelenke, wie sie in § 520 erörtert werden sollen. Uebrigens ist die Knochen- und Bänderhemmung nur für die Plantarflexion verlagert; für die Dorsalflexion kann sie sich gar nicht geltend machen, weil schon zuvor die Hemmung seitens des nutritiv verkürzten Muskels G eintritt.

Die Lähmung des Unterschenkelmuskels kann nun durch cerebrale, spinale, oder periphere Erkrankungen bedingt sein; die häufigste Ursache im kindlichen Alter aber ist in der spinalen — „essentiellen" — Kinderlähmung, der *Poliomyelitis acuta* gegeben, welche meist zwischen dem 2. und 6. Jahre eintritt. Sind gleichzeitig die Oberschenkelmuskeln befallen, so stellt sich die Contractilität derselben in der Regel bis zu einem höheren Grade wieder her, während die der Unterschenkelmuskeln mehr oder minder erloschen bleibt. Weder die exspectative Behandlung, d. h. die Zeit, noch die Anwendung der Elektricität, obgleich die letztere nicht unterlassen werden soll, geben Aussicht auf eine vollkommene Restitutio ad integrum, und so muss sich der Chirurg mit den mechanischen Folgezuständen beschäftigen. Drei Fälle sind nun möglich. Von dem ersten Falle, der andauernden totalen Paralyse aller Muskeln, der Dorsal- wie der Plantarflexoren, ging die obige Erläuterung der paralytischen Contractur aus. Die Kräfte, welche das Gelenk passiv bewegen, vor allem die Schwere des vor der Drehungsaxe liegenden Fussstückes, stellen, da die Gegenwirkung des Rumpfgewichtes während des Gehens fehlt, den Fuss in Plantarflexion, die Fussspitze bleibt gesenkt, die Ferse erhoben. Alle Dorsalflexoren werden durch das Fussgewicht gedehnt und verlängert. Die Plantarflexoren dagegen verharren in dauernder Annäherung ihrer Insertionspunkte, gehen eine nutritive Muskelverkürzung ein und bleiben vor allem im Wachsthume zurück; sie gerathen, wie man sich früher ausdrückte, in den Zustand der Muskelcontractur.

Nur selten entspricht diesem Bilde der dauernden completen Lähmung das eigentliche klinische Bild der myogen-paralytischen Contractur des Talocruralgelenkes. Einzelne Muskeln und Muskelgruppen gewinnen, meist spontan, selten in Folge der Behandlung durch Elektricität, einen Theil ihrer contractilen Kraft wieder, und nun wirken die mechanischen Kräfte und die activen Muskelkräfte bald in demselben Sinne, bald in verschiedenem, sich unterstützend oder bekämpfend. Sind alle Dorsalflexoren total gelähmt und ist die Contractilität der Plantarflexoren unvollkommen oder vollkommen erhalten, so summirt sich die contractile Kraft der letzteren zu den passiv bewegenden Kräften, welche ebenfalls in der Richtung der Plantarflexion wirken. Sind dagegen noch einzelne Dorsalflexoren intact, so kann ihre Contraction die Schwere des Fusses erfolgreich überwinden, umsomehr, wenn sie von den Wirkungen des Gehens unterstützt wird, welches immer den Fuss in die rechtwinkelige Stellung zum Unterschenkel treibt. Dann bleibt die nutritive und Wachsthumsverkürzung der Plantarflexoren aus. Aber auch diese beiden Typen treffen in praxi selten zu; am häufigsten vielmehr sind von den Plantar- wie von den Dorsalflexoren einzelne paralytisch, einzelne paretisch. Deshalb entstehen auch bei weitem nicht immer aus der spinalen Lähmung der Unterschenkelmuskeln Contracturen des Talocruralgelenkes, besonders dann nicht, wenn die Erkrankung die Kinder in etwas vorgeschrittenem Alter, ungefähr vom 4. Jahre an aufwärts, befällt. In diesem Falle sind die Körperkräfte des Kranken im Allgemeinen schon so entwickelt, dass er das Gehen auch mit der

gelähmten Extremität fortsetzt. Der ausgleichende Einfluss des Gehens aber, wobei immer die ganze Fusssohle durch das Körpergewicht auf den Boden gedrückt wird, lässt den Fuss im Talocruralgelenke nicht dauernd von seiner Mittelstellung abweichen.

Noch eine andere Entstehung der partiellen Paralyse der Unterschenkelmuskeln sei hier erwähnt, nämlich die durch Verletzung der Nervenstämme. Doch kann in dieser Beziehung auf § 508 verwiesen werden.

§ 520. Klinische Erscheinungen des Pes equinus paralyticus. Pes excavatus.

Der oben erwähnten nutritiven und Wachsthumsverkürzung verfallen unter den geschilderten Verhältnissen am meisten und am deutlichsten von den Plantarflexoren die M. M. gastrocnemii und der Soleus, als deren Einheit die Achillessehne erscheint. Der untere Insertionspunkt dieser Muskeln, die hintere Fläche des Calcaneus, steht nämlich von der Drehungsaxe des Gelenkes viel weiter ab, als z. B. der untere Insertionspunkt des M. tibialis post., die Tuberositas ossis navicul.; er wird daher dem oberen Insertionspunkte auch um so mehr genähert. Diese Verkürzung tritt auch im klinischen Bilde am deutlichsten hervor, weil gerade durch sie die Hemmung der Dorsalflexion viel zu früh eintritt. Es misslingt sehr bald, bei gestrecktem Knie den Fuss seiner rechtwinkeligen Stellung zu nähern, und so geht dem Fusse ein Stück seiner Bewegungsexcursion im Gebiete der Dorsalflexion verloren. Er kann dafür durch Dehnung der Dorsalflexoren, vielleicht auch durch Atrophie des Knochens am hinteren Rande der Tibia und der Talusrolle, also durch Verschiebung der Knochenhemmung, ein Stück Plantarflexion wiedergewinnen; aber die Bewegungsexcursion bleibt doch meist zu klein, und vor allem, die Mittelstellung des Fusses ist ganz in das Gebiet der Plantarflexion verschoben, so dass beim Gehen nur die Fussspitze den Boden berührt. Eine entfernte Aehnlichkeit dieser Fussstellung mit der beim Pferde hat zu der Bezeichnung „*Pes equinus*" geführt. Der Kürze des Ausdruckes halber behalten wir denselben bei und verstehen also unter „*Pes equinus*" *eine plantarflectirte Contractur des Talocruralgelenkes.*

Was den Verlauf des Pes equinus paralyticus betrifft, so verstreichen nach Eintritt der Paralyse meist mehrere Wochen, ohne dass von der Contractur etwas zu bemerken wäre. Diese Periode ist auch die günstigste für eine sehr einfache, mechanische Behandlung im Sinne der Prophylaxis. Man darf nur den herabhängenden Fuss in rechtwinkelige Stellung zum Unterschenkel bringen und durch einen Contentivverband, durch eine Blechschiene oder durch ein Stiefelchen mit seitlichen Stahlschienen fixiren, und man wird von einer Contractur gar nichts zu sehen bekommen. Wird diese Behandlung vernachlässigt, und sehr häufig machen sich die Angehörigen oder der behandelnde Arzt dieser Versäumniss schuldig, so treten schon nach 4—6 Wochen die ersten Zeichen der Contractur auf. Die Dorsalflexion gelingt dann vielleicht bei gebeugtem Knie noch über die rechtwinkelige Stellung hinaus; fixirt man aber im Maximum der Dorsalflexion den Fuss mit der einen Hand und drückt mit der anderen das Kniegelenk in das Extrem der Streckung, so erfährt der Fuss eine bedeutende, deutlich wahrnehmbare Bewegung im Sinne der Plantarflexion, ein sicheres Zeichen, dass die nutritive Verkürzung der Gastrocnemii schon eingetreten ist. Bei zunehmender Contractur springt die Achillessehne, wenn man dem Fusse eine dorsalflectirte Stellung zu geben versucht, wie ein scharf gespannter Strang hervor, während die gänzlich atrophirte und ihrer Contractilität beraubte Musculatur der Wade deutlich erkennen lässt, dass man es keineswegs mit einer Kraftwirkung der Muskeln zu thun hat. Die

Spannung der Achillessehne ist eine rein passive; sie verschwindet in plantarflectirter Stellung des Fusses und erhält sich an dem todten Präparat genau so, wie sie am Lebenden war. Dieses Verhalten verdient hervorgehoben zu werden, weil gerade die Spannung der Achillessehne auf eine Muskelcontraction, auf einen Muskelkrampf bezogen wurde und so ehemals die Irrlehre entstand, nach welcher durch antagonistische Wirkung der thätigen Muskeln die paralytischen Contracturen entstehen sollten.

Die secundären Veränderungen der Knorpel und des ganzen Knochengerüstes treten erst sehr langsam, frühestens nach mehreren Monaten, meist erst nach einigen Jahren in Erscheinung. Am vorderen Rande der Talusrolle schwindet der Knorpel, weil er bei den Bewegungen mit dem der Tibia nicht mehr in Berührung kommt. Zugleich aber findet am vorderen und äusseren Abschnitte des Talus ein vermehrtes Knochenwachsthum statt, weil, in Folge der gleichzeitig eintretenden Supinationsstellung, dieser Theil des Talus von Druck entlastet wird. Es nimmt hiermit auch das Talotarsalgelenk Antheil an der Verkrümmung, und zwar entsteht eine Contractur in Supinationsstellung, welche an sich allein als Pes varus bezeichnet werden müsste (§ 523). Durch solche Betheiligung des Talotarsalgelenkes wird der Pes equinus zum *Pes equinovarus*. Nach langen Jahren werden ähnliche Veränderungen auch an den kleinen Gelenken des Tarsus bemerkbar. Der Fuss drückt durch die einfache Wirkung seiner Schwere das Fussgewölbe zu einem Gewölbe von engerer Spannung zusammen. Weniger geschieht dies durch Bewegung in den kleinen Tarsal- und Tarsometatarsalgelenken, als durch Wachsthumsdifferenzen, welche sich an den Ossa cuneiformia, dem Os cuboides und dem Os naviculare entwickeln. Die dorsalen Flächen dieser Knochen wachsen durch den verminderten Druck in höherem Masse, als die plantaren. So wird die gesammte Fusswölbung ungewöhnlich tief und zu dem Pes equinus gesellt sich der *Pes excavatus, der Hohlfuss.* Eigenthümlich ist zuweilen der Effect, welchen die pathologisch vermehrte Wölbung des mittleren Theiles des Fusses auf die Stellung der Zehen ausübt. Die Sehnen des Extensor digit. comm. longus und brevis, wie auch der Extensores hallucis werden über die hohe Fusswölbung hinweg straff gespannt, da die Berührungsfläche eine längere ist, als in der Norm. Sie ziehen in Folge dessen die Zehen in das Maximum dorsaler Flexion, so dass die Endphalangen schliesslich senkrecht in die Luft hineinragen. Ferner verkürzt sich durch dauernde Annäherung ihrer Insertionspunkte, der Capita ossium metatarsi und der unteren Calcaneusfläche, die mächtige Aponeurosis plantaris und mit ihr die kurze Musculatur der Fusssohle. Früher betrachtete man diese Contractur der Aponeurosis plantaris und der kurzen Plantarmuskeln als primäre Erscheinung und als Ursache der Hohlfussbildung; wir wissen jetzt, dass die Contractur in der Regel als secundäre Erscheinung aufzufassen ist.

Die bekannten kleinen Füsse, welche die Zierde des schönen Geschlechtes in den höheren Ständen der chinesischen Gesellschaft bilden, liefern eine Illustration dafür, dass der Hohlfuss auf rein mechanischem Wege, ohne Zuthun der Aponeurosen, Bänder und Muskeln, entstehen kann. Wie englische Aerzte berichten, wird der Hohlfuss der Chinesinnen dadurch gebildet, dass man in früher Jugend schon die Fussspitze durch Bandagen gegen die Ferse anzieht und fixirt. Später vollendet das Tragen enger Stiefel von besonderer Form, was noch zu thun übrig bleibt, um die Schönheit des Hohlfusses zu einer dauernden zu machen.

§ 521. Die Behandlung des Pes equinus paralyticus. Tenotomie der Achillessehne.

In den ersten Stadien des Pes equinus paralyticus wird man sich der Aufgabe, die Contractilität der Muskeln wieder herzustellen, nicht entziehen können.

Leider hat weder der constante, noch der unterbrochene elektrische Strom, mag man ihn nun auf das Rückenmark oder auf die paralytischen Muskeln wirken lassen, eine sichere Aussicht auf guten Erfolg. Was sich nicht schon in den ersten Wochen nach Eintritt der Paralyse wieder herstellt, das bleibt auch für die Dauer gestört, und wenn man auch Monate und Jahre hindurch die Elektricität anwenden wollte. Immerhin ist es unsere Pflicht, durch Anwendung des Stromes für einige Zeit wenigstens die elektrische Contractilität in den Muskeln zu erhalten, um für den Fall, dass sich im Centralorgane, dem Rückenmark oder dem Gehirne, die Leitung wiederherstellt, die Function der Muskeln zu retten.

Ganz anders verhält es sich mit den Wirkungen der *prophylaktischen* Therapie, welche sich gegen die ersten Anfänge der Contracturen zu richten hat. So einfach die Mittel sind, welche sie verwendet (§ 520), so sicher ist der Erfolg. Leider wird diese einfache Prophylaxe oft vernachlässigt, so dass später für die Behandlung der ausgeprägten Contractur die Hülfe des Fachchirurgen oder Orthopäden angerufen werden muss. Worin diese zu bestehen hat, hängt von der Dauer und dem Grade der Contractur ab. In den ersten Monaten nach Beginn der Contractur lässt sich in der Narkose oft noch durch forcirte Dorsalflexion eine gewaltsame Dehnung des verkürzten Muskelapparates vornehmen, so dass der Fuss in rechtwinkelige Stellung zum Unterschenkel zu stehen kommt. Man erleichtert sich dieses forcirte Redressement sehr, wenn man das Kniegelenk dabei etwas beugt, wodurch die Insertionspunkte der Gastrocnemii einander genähert werden und der Muskelapparat entspannt wird. Die so gewonnene Stellung des Fusses muss durch eine Reihe von Contentivverbänden oder durch Schienenapparate erhalten werden. Schliesslich lässt man die Kinder Schnürstiefelchen mit zwei seitlichen Stahlschienen tragen, welche von der Sohle rechtwinkelig zum Knie laufen und hier durch einen Gurt befestigt werden.

Die Verkürzung der Plantarflexoren erreicht im Verlauf der Jahre einen solchen Grad, dass die Dehnung in Narkose zum Ausgleiche nicht mehr genügt. Wiederholte Dehnungen würden freilich zum Ziele führen, aber man verzichtet darauf, weil wir in solchen Fällen zur Verlängerung der Muskeln in der *Tenotomie* ein bequemes, wenig verletzendes und schnell wirkendes Mittel besitzen. Es bedarf übrigens keineswegs der Tenotomie aller verkürzten Plantarflexoren, vielmehr genügt es, die Achillessehne zu durchschneiden; dann ist das Haupthinderniss beseitigt, die Widerstände der anderen Plantarflexoren lassen sich in der Narkose sehr gut überwinden.

Die *Tenotomie der Achillessehne* gehört zu den einfachsten Operationen, und ist am länger bestehenden Pes equinus paralyt. ganz besonders leicht, weil bei der Atrophie des Unterschenkels die Sehne sehr dicht unter die Haut tritt, sobald sie durch Dorsalflexion des Fusses scharf gespannt wird. Die stärkste Spannung erhält sie bei gleichzeitiger Streckung des Kniegelenkes. Man lagert deshalb das Kind auf den Rücken, umgreift mit der linken Hand den Mittelfuss, drückt den Fuss gegen den Unterschenkel und richtet hierdurch zugleich die Extremität steil in die Höhe. Nun sticht man am rechten Fusse innen, am linken aussen an der Sehne ein Tenotom (Allg. Thl. Cap. 27) ein, führt seine Spitze hinter die Sehne, also zwischen diese und das Bindegewebe, welches sie von der hinteren Kapselwand des Talocruralgelenkes trennt und drückt mit dem Daumen Haut und Sehne gegen die Messerklinge an, während das in der vollen Hand gefasste Tenotom etwas hin und her bewegt wird. Am besten ist es, die einzelnen Fasern durch den Druck des Daumens zu trennen; hierdurch vermeidet man am sichersten das unangenehme Ausfahren des Messers durch Sehne und Haut, wie es dem Anfänger so leicht begegnet. Die vollendete Trennung zeigt sich durch einen Ruck des Fusses an, in der Richtung der Dorsalflexion. Sofort

prüft man mit dem tastenden Finger die Diastase der Sehnenenden, um eventuell Bündel, welche stehen blieben, durch das Tenotom noch nachträglich zu durchschneiden. Eine Blutung aus der Stichöffnung findet nicht statt oder beschränkt sich auf wenige Tropfen. Die A. tibialis post. kann bei Pes equinus nur durch grosses Ungeschick des Operateurs verletzt werden, und es ist daher auch ziemlich gleichgültig, ob man den Aussen- oder Innenrand der Sehne als Einstichspunkt wählt. Bei dem Pes varus wäre allerdings die Möglichkeit dieser Verletzung zu berücksichtigen (§ 526).

Die erste Nachbehandlung der Tenotomie besteht nur in dem Verschlusse der Stichwunde durch ein Klebepflaster oder besser durch den aseptischen Verband. Man wartet ungefähr bis zum 5. Tage die Bildung der jungen Narbensubstanz ab, um nun die *orthopädische* Nachbehandlung zu beginnen. Nur in ganz frischen und leichten Fällen von Contractur kann man jetzt schon den Fuss ohne Hinderniss rechtwinkelig stellen und fixiren. In der Regel bestehen noch Widerstände in der Verkürzung der nicht durchschnittenen Plantarflexoren, und bei langer Dauer der Contractur auch in den secundären Veränderungen der Gelenkflächen und Gelenkbänder. Man hat nun die Wahl zwischen der plötzlichen, einmaligen

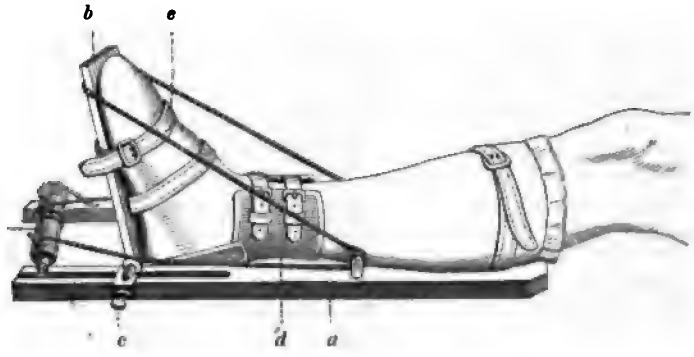

Fig. 332.
Stromeyer's Maschine für Pes equinus.

oder, wenn man nicht ganz zum Ziele kommt, mehrmaligen Correction in Narkose mit nachfolgendem Gypsverbande und der langsamen Dehnung durch orthopädische Maschinen. Das erstere Verfahren ist im Ganzen vorzuziehen. Die Maschinenbehandlung führt indessen auch zum Ziele, mag man nun mit Federn, Schrauben, elastischen Schnüren oder wie immer den constanten Zug in der Richtung der Dorsalflexion ausüben lassen. Sehr bekannt und oft bewährt ist die einfache Maschine von Stromeyer (Fig. 332). Sie besteht aus einem Fussbrette (b), welches an einem Unterschenkelbrette (a) im Charnier (c) beweglich ist. Ein breiter Gurt (d) umfasst die vordere Fläche des Talocruralgelenkes und drückt den Fuss und Unterschenkel fest auf die Unterlagen, so dass sie deren Bewegungen folgen müssen. Die Fussspitze kann nun dem Unterschenkel genähert werden durch zwei Stricke (e), die über Rollen laufen und durch Aufwickeln auf einer Walze (f) täglich etwas mehr angespannt werden. Die jeweilige Stellung wird durch einen federnden Stift fixirt.

Besondere Schwierigkeiten für die Behandlung entstehen durch die Complication des Pes equinus paralyt. mit *Hohlfuss* (§ 520). Man hat hier wohl die subcutane Durchschneidung der Aponeurosis plantaris und der kurzen Muskeln der

Planta pedis vorgenommen, aber, da die Verkürzung dieser Theile secundär, ohne befriedigenden Erfolg. Viel wesentlicher für die Heilung des Hohlfusses ist die Correction der Form des ganzen Knochengerüstes; sie kann nur durch Verlagerung der Druckpunkte und auf dem Wege des ausgleichenden Knochenwachsthumes geschehen. Mit gutem Erfolge hat C. Hueter in einigen Fällen das Fussgewölbe in Narkose gewaltsam so flach als möglich gebogen und in dieser Stellung für lange Zeit durch Contentivverbände fixirt. Erleiden bei diesem Verfahren auch einige Fusswurzelknochen Infractionen, so schadet das gewiss nichts, trägt im Gegentheile nur zur Beschleunigung der Heilung bei.

§ 522. Pes calcaneus. Pes equinus congenitus. Congenitale Defecte der Malleolen. Entzündliche und Gewohnheitscontracturen des Talocruralgelenkes.

Nachdem wir gesehen, dass bei Muskel-Paralysen und -Paresen verschiedener Art die einfachen mechanischen Verhältnisse der Schwere den Fuss in die Plantarflexion des Pes equinus führen, bedarf es keines besonderen Nachweises, dass der Fuss gegen eine paralytische Contractur in Dorsalflexion im Allgemeinen geschützt ist. Denn diese wird ebenso durch die Schwere des Fusses, wie durch den Druck des Körpergewichtes bei dem Gehen bekämpft. Nur unter ganz eigenartigen Umständen kann sie entstehen. Diese besonderen Bedingungen der Dorsalflexionscontractur des *Pes calcaneus paralyticus*, des *Hackenfusses* — so bezeichnet man die Contractur wegen des Tiefstandes des Calcaneus, welcher beim Gehen allein den Boden berührt — sollen bei Besprechung seiner Combination mit der gleichwerthigen Contractur des Talotarsalgelenkes, bei Erörterung des Pes valgocalcaneus (§ 523, Schluss) berührt werden.

Einen theilweise myogenen, aber durchaus nicht immer paralytischen Charakter tragen manche Fälle von congenitaler Contractur des Talocruralgelenkes, besonders auch der *Pes calcaneus congenitus*. In ausgesprochen pathologischer Form gehört er zu den selteneren Erkrankungen; dagegen findet sich diese Contractur der Dorsalflexoren vielfach bei Neugeborenen angedeutet, kann aber durch das Gehenlernen leicht corrigirt werden. Als Regel darf man betrachten, dass in den letzten Perioden der Schwangerschaft die Füsse des Fötus am häufigsten in dorsalflectirter Stellung verharren. Die Folge hiervon ist eine sehr kurze Entwickelung der Dorsalflexoren. Prüft man nun in solchen Fällen die Bewegungsexcursion genau, so findet sich, dass ein grosser Theil derselben dem Gebiete der Dorsalflexion, ein kleiner nur dem der Plantarflexion angehört. Diese Verschiebung des Excursionswinkels ist oft so bedeutend, dass das neugeborene Kind im Stande ist, den Rücken des Fusses der Vorderfläche der Tibia bis zur Berührung anzunähern. Umgekehrt ist die Längenentwickelung der Plantarflexoren, besonders der Gastrocnemii so bedeutend, dass sie die öfters hervorgehobene Function, die Hemmung der Dorsalflexion, bei gestrecktem Knie gar nicht leisten können. Die meisten Kinder beginnen ihre ersten Gehversuche, wie man sich leicht überzeugen kann, noch mit einem leichten Grad von Pes calcaneus; sie treten mit der Ferse zuerst auf, und bei der unsicheren Stütze, welche diese in Dorsalflexion des Fusses dem Körper gibt, watscheln sie so lange, bis sie gelernt haben, den Fuss im rechten Winkel auf den Boden zu setzen. Noch später beginnt das Abwickeln des Fusses auf dem Boden, welches eine kräftige, active Plantarflexion erfordert. So sehen wir, dass ganz allmälig die Schwere des Fusses, die Schwere des Körpers bei dem Gehen, endlich die activen Bewegungen der Plantarflexoren die Bewegungsexcursion in dasjenige Gebiet verschieben, welches nun für die weitere Lebenszeit permanent bleibt.

Die eben beschriebene Kürze der Dorsalflexoren muss schon recht hochgradig sein, um nicht mehr corrigirt werden zu können; hier erst beginnt ein pathologischer Pes calcaneus. Von diesem gibt es Fälle, in welchen der Rücken des Fusses wie angeheftet steht an der Tibia, ohne dass deshalb auf irgend eine Muskellähmung geschlossen werden könnte. Die schlimmsten sieht man bei angeborenen Störungen der Centralnervenapparate, bei Spina bifida, Encephalocele etc. und deshalb auch häufig bei todtgeborenen Missgeburten. Ihre Entstehung ist wohl auf den Druck der Uteruswandungen zu beziehen.

Aus denselben Gründen, welche den congenitalen Pes calcaneus häufig auftreten lassen, gehört der *Pes equinus congenitus* zu den seltensten Erscheinungen. C. Hueter hat nur Andeutungen desselben bei Neugeborenen gesehen, von welchen man annehmen musste, dass ihre Füsse in der letzten Periode intrauteriner Entwickelung gegen die Regel eine plantarflectirte Stellung beibehalten hatten. Was sonst die Lehrbücher von angeborenem Pes equinus berichten, bezieht sich gar nicht auf einen echten Pes equinus, d. h. auf eine Contractur im Talocruralgelenke, sondern auf die analoge Contractur im Talotarsalgelenke und auf eine eigenthümliche Missbildung des ganzen Talus. Die Besprechung des angeborenen Klumpfusses (§ 524) wird uns auf diesen unechten Pes equinus congenitus zurückführen.

Der Pes calcaneus congenitus fällt wegen seiner sonderbaren Stellung den Angehörigen sofort auf und kommt daher in der Regel sehr früh zur Kenntniss des Arztes. Die Behandlung kann sehr bald nach der Geburt beginnen. Man schiebt zwischen die Vorderfläche des Unterschenkels und die Dorsalfläche des Fusses Watteballen, drückt sie mit einer rechtwinkeligen Fussrückenschiene aus Holz oder Blech fest gegen die Haut an und befestigt alles durch Binden oder Heftpflaster (Roser). Gypsverbände würden die zarte Haut der Neugeborenen sehr bald aufscheuern und zur Ulceration bringen; ebensowenig würden Maschinen hier anwendbar sein. Tenotomien sind bei der leichten Dehnbarkeit der dünnen Strecksehnen wohl immer überflüssig und in diesem Alter auch aus anderen Gründen zu vermeiden. Erneuert man den erwähnten Watte-Schienenverband nach je zwei Tagen, so kann man in den ersten Lebensmonaten die schwersten Fälle des Pes calcaneus congenitus schon nach wenigen Wochen beseitigen.

Den Rang anatomischer Curiositäten nehmen die spärlich beobachteten Fälle ein, in welchen, bei mangelhafter Entwickelung des einen oder anderen Malleolus oder aber bei congenitalem Defecte des einen Unterschenkelknochens, der Fuss um seine Längsaxe total verdreht ist. Am merkwürdigsten ist der Fall von vollkommenem Defect der Tibia, welchen Billroth nach einem Präparat beschrieben hat. Der Fuss war ganz nach innen gedreht, also eine Supinationscontractur, welche sonst congenital im Talocruralgelenke nie vorkommt. Ferner beobachtete Billroth am Lebenden einen congenitalen Defect des unteren Abschnittes der Fibula mit Verdrehung des ganzen Fusses nach aussen (§ 505).

Die *Gruppe der entzündlichen arthrogenen Contracturen des Talocruralgelenkes* umfasst bei der relativen Häufigkeit der Entzündungen in diesem Gelenke sehr zahlreiche Fälle. Aus den Bemerkungen des § 513 erhellt, dass man fast ausnahmslos die extreme Plantarflexion, den Pes equinus, als Folge der Gelenkentzündung finden wird. Selbstverständlich geht auch an diesem Gelenke die entzündliche Contractur häufig in Ankylose über, und zwar bald in eine fibröse, bald in eine knöcherne.

Endlich ist noch eine Klasse von Contracturen zu nennen, welche einen durchaus gemischten myogen-arthrogenen Charakter trägt, die *Gewohnheitscontracturen*. Ein Krankenlager, welches durch Monate und Jahre andauert, sei es von einer Krankheit des Rumpfes oder der Extremitäten bedingt, lässt aus der gewohnheitsmässigen Stellung der sonst ganz gesunden Füsse die eines Pes equinus entstehen.

Begünstigend wirkt die einfache Rückenlage. Die Mittelstellung des Fusses, welche bei gestrecktem Knie im Gebiete der Plantarflexion liegt, die Schwere des vorderen Fussabschnittes, endlich der Druck der Bettdecke auf die Zehen, alle diese Momente wirken zusammen, um nach Analogie des Pes equinus paralyticus (§§ 519 und 520), zu Verkürzung der Plantarflexoren, zu Schrumpfungen der Synovialis und der Bänder, zu Knorpeldefecten u. s. w. zu führen. Auch die Combination mit Hohlfussstellung (§ 520) bleibt nicht aus. Eine solche Gewohnheitscontractur kann bis zu den höchsten Graden der Deformität führen, ohne dass je ein Muskel gelähmt oder das Gelenk entzündet gewesen wäre. Die dauernde Seitenlage im Bette führt zu einem Anstemmen des äusseren Fussrandes auf der Seite, auf welcher der Kranke liegt. Dann entsteht natürlich kein Pes equinus, sondern es kann als Gewohnheitscontractur ein Pes valgus resultiren (§ 530).

Die entzündlichen und Gewohnheitscontracturen des Talocruralgelenkes sind durch das Ueberwachen der Fussstellung während der Entzündung oder während eines langdauernden Krankenlagers sehr wohl zu vermeiden. Es muss eben der Fuss durch Binden, Lagerungs-, Suspensions- oder Contentivverbände (§ 514) im rechten Winkel fixirt werden, sobald er die Neigung zeigt, diesen zu verlassen. Aber solch einfache Regeln werden häufig vernachlässigt, und so kommt der Chirurg doch oft genug in die Lage, später die perverse Stellung des Fusses verbessern zu müssen. Ob dies nun durch orthopädische Maschinen, oder durch manuelle Correction in der Narkose, oder endlich in verzweifelten Fällen durch die Resection zu geschehen hat, darüber entscheiden die Verhältnisse des einzelnes Falles.

§ 523. Die paralytischen Contracturen des Talotarsalgelenkes. Pes varus und Pes valgus paralyticus.

Im Talotarsalgelenke vollzieht sich die Bewegung der *Pronation* und *Supination des Fusses*. Bei dieser Bezeichnung parallelisiren wir die Bewegungen des Fusses mit denjenigen der Hand. Wenn sich der Kleinzehenrand des Fusses senkt, der Grosszehenrand erhebt, so entspricht dieses der Supination, da sich auch bei der gleichartigen Bewegung der Hand der Kleinfingerrand senkt, der Daumenrand hebt. Die umgekehrte Bewegung ist die Pronation. Wie nun am Talocruralgelenke eine plantarflectirte Contractur, der Pes equinus, und eine dorsalflectirte, der Pes calcaneus, unterschieden wurde, so müssen wir für das Talotarsalgelenk eine Supinations- und eine Pronationscontractur aufstellen. Die Häufigkeit beider Formen macht es begreiflich, dass auch sie von Alters her besondere Bezeichnungen erhielten, welche im Folgenden beibehalten werden sollen. Die Supinationscontractur heisst *Pes varus, Klumpfuss*, die Pronationscontractur *Pes valgus, Plattfuss*.

Zu den *myogenen* Contracturen — die *narbigen* übergehen wir, da sie bei ihrer Seltenheit kein besonderes Interesse besitzen — hat man früher fast alle Stellungsanomalien des Talotarsalgelenkes gerechnet, bis die genaue pathologisch-anatomische Untersuchung eine sehr grosse Gruppe als *arthrogen* erkennen und unterscheiden lehrte. Immerhin sind die Fälle von wirklich myogener Contractur noch zahlreich genug. Sie zeigen in ihrem Entstehen, ihrer Entwickelung und in ihrer Heilung die grössten Analogien mit den myogenen Contracturen des Talocruralgelenkes; wir können uns daher in der Besprechung dieser Gruppe kurz fassen.

Die Lähmung der Unterschenkelmuskeln, welche im kindlichen Alter so häufig vorkommt und deren Einfluss auf das Talocruralgelenk und seine Bewegungsexcursion wir § 519 kennen gelernt haben, lässt begreiflicherweise auch das Talotarsalgelenk nicht unberührt. Bei totaler Lähmung aller Muskeln und vollkommener Suspension des Gehens wird sich auch im Talotarsalgelenke der Einfluss der Schwere geltend machen müssen. Der schwerere Theil des Fusses liegt nun unverkennbar

auf der Aussenseite der Drehungsaxe; sein Gewicht bewirkt deshalb eine supinirende Bewegung des Fusses, welche durch Verlängerung der Pronatoren und Verkürzung der Supinatoren zu einer permanenten Supinationsstellung, zu einem *Pes varus paralyticus* führen kann. Da sich im Talocruralgelenke gleichzeitig die Pes equinus-Stellung ausbildet, so entsteht die combinirte Contracturform, welche wir als *Pes equinovarus* oder als *Pes varoequinus* bezeichnen, je nachdem die Plantarflexion oder die Supination des Fusses mehr in Erscheinung tritt.

War die Verkürzung der zum Tendo Achillis vereinigten Wadenmuskeln ein wesentliches Symptom des einfachen Pes equinus, so muss hier betont werden, dass die Supinationsstellung die Insertionspunkte dieser Muskeln, welche ja auch Supinatoren sind, noch mehr einander annähert; es resultirt daraus eine noch bedeutendere nutritive und Wachsthums-Verkürzung. In Betreff der Therapie pflegt der Sehnenschnitt an der Achillessehne, wenn er überhaupt nöthig ist, auch für die Correction der Pes varus-Stellung ausreichend zu sein. Die Verkürzung der übrigen Supinatoren kann durch einfache Dehnung mit oder ohne Narkose gehoben werden; die Sehnenschnitte, welche man am M. tibialis post. und an den anderen Supinatoren vorgenommen hat, sind wohl stets entbehrlich.

Bei einem hochgradigen Pes varus paralyticus kam v. Lesser (1879) auf den Gedanken, den Fuss durch künstliche Ankylosirung im Talocruralgelenke besser zu stützen und hierdurch das immerhin lästige Tragen von Maschinen unnöthig zu machen. Von einem Längsschnitte aus, den er auf der äusseren Seite, längs der Fibula führte, drang er in das Fussgelenk ein und meisselte die zugekehrten Knorpelflächen des Malleol. ext. und des Talus ab. Aehnlich verfuhren Albert (1881), der diese Ankylosirung paralytischer Gelenke, die „*Arthrodese*", auch auf das Kniegelenk ausdehnte, sowie Nicoladoni (1881) und Rydygier (1886). Die Erfolge werden als günstige bezeichnet.

Der Umstand, ob das Gehen nach erfolgter Lähmung der Muskeln ganz unterblieb, oder noch weiter ausgeführt wurde, entscheidet ebenso über die Entwickelung des Pes varus paralyticus, wie über die des Pes equinus paralyticus. Wenn beim Gehen die Planta pedis nur mit ihrem äusseren Rande den Boden berührt, so wirkt das Körpergewicht in pronirender Richtung so lange, bis die ganze Planta auf dem Boden aufsteht. Wird daher das Gehen fortgesetzt, wenn beispielsweise die Lähmung erst im späteren kindlichen Alter auftrat, so entsteht weder ein Pes varus, noch ein Pes equinus, noch auch ihre Combination. Ja es kann sogar unter diesen Verhältnissen, wie R. v. Volkmann hervorgehoben hat, das Gehen eine Art von Pes valgus-Stellung erzeugen, indem die gelähmten Muskeln der pronirenden Kraft des Körpergewichtes keinen Widerstand leisten. Zunächst freilich ist ein solcher *Pes valgus paralyticus* keine Contractur im engeren Sinne des Wortes, es tritt vielmehr nur eine Erweiterung der Bewegungsexcursion in der Richtung der Pronation hervor; erst durch secundäre Knochenveränderungen wird die Pronationsstellung definitiv und demnach zu einer Contractur. Ein solcher Pes valgus paralyticus kann sich auch mit einem Pes calcaneus paralyticus combiniren, welcher durch analoge mechanische Verhältnisse entsteht. Uebrigens kommt dieser Contractur bei ihrer Seltenheit, weder in reiner, noch in combinirter Form, als *Pes valgocalcaneus paralyt.*, ein erhebliches Interesse zu.

Ueber Pes varus und valgus nach Nervendurchschneidung ist die Mittheilung über Nervenverletzungen am Unterschenkel in § 508 zu vergleichen.

§ 524. Der Pes varus congenitus. Anatomische Befunde am Skelet des Pes varus.

Der Schwerpunkt der Lehre von den Contracturen des Talotarsalgelenkes liegt in derjenigen Gruppe der *arthrogenen* Contracturen, welche nicht durch Entzün-

dung entstehen, sondern einer Entwickelungsstörung des Gelenkes ihren Ursprung verdanken. In dieser Gruppe müssen zwei ätiologisch getrennte Formen unterschieden werden, die congenitalen und die im Leben erworbenen. Dabei ergibt es sich, dass der *arthrogene Pes varus fast ausschliesslich congenital, der arthrogene Pes valgus fast ausschliesslich als erworben* vorkommt.

Der *Pes varus congenitus* ist eine so häufige Erkrankung, dass Dieffenbach auf je 1000 Menschen einen Klumpfüssigen rechnete. Der einseitige Klumpfuss soll häufiger linkseitig sein, der doppelte oft auf der linken Seite schlimmer, als auf der rechten. Auch sollen mehr klumpfüssige Mädchen als Knaben geboren werden. Der Pes varus congenitus wurde, obgleich schon Scarpa das Gegentheil behauptet hatte, früher von fast allen Autoren auf Störungen der Innervation bezogen, die man im intrauterinen Leben sich entwickeln liess und welche das ganze Krankheitsbild des Pes varus congenitus zu dem eines Pes varus paralyticus umstempelten. Schon die einfache Beobachtung beim Neugeborenen lehrt für die grösste Mehrzahl der Fälle das Gegentheil. Wir sehen das Kind die Plantar- und Dorsalflexoren mit voller Kraft gebrauchen, wir sehen einen vollen, fleischigen Unterschenkel, der ebenfalls an eine Lähmung der Supinatoren kaum denken lässt. Dagegen fällt eine Stellung des Fusses auf, welche zwar auch stark supinirt, jedoch keineswegs identisch ist mit derjenigen, die wir bei dem erworbenen Pes varus paralyticus (§ 523) als die gewöhnliche kennen lernten.

Dieffenbach war es, welcher zuerst auf die Aehnlichkeit des congenitalen Klumpfusses mit dem normalen Fusse des Neugeborenen die Aufmerksamkeit lenkte. Alle Kinder würden mit Pes varus geboren, der sich auch in seinem niedersten Grade dadurch kennzeichne, dass das Kind die Sohlen platt gegeneinander legen könne. In der That entspricht der normale Typus der Füsse Neugeborener der hochgradigen Supinationsstellung, in welcher sie sich während der intrauterinen Entwickelung befinden, und es lag der Schluss nahe, dass der Klumpfuss eben nichts weiter sei, als eine abnorme Steigerung dieser Supination. Um indessen hierüber volle Klarheit zu bekommen, bedurfte es eines genauen Vergleiches, einmal der Form der Knochen und Gelenke des Neugeborenen und des Erwachsenen, sodann der physiologischen Form der Knochen und Gelenke des Neugeborenen mit der pathologischen der Klumpfussknochen. Wir verdanken die gewonnenen Aufschlüsse den genauen anatomischen Untersuchungen C. Hueter's (1864) und William Adams' (1866).

Fig. 333.
Aeussere Seitenansicht des Calcaneus eines Pes varus cong. (rechter Fuss). z Rinne für die Peronealsehnen. y Calcaneo-Fibulargelenkfläche.

Die eigenthümliche Missgestaltung betrifft vorwiegend den Calcaneus und den Talus. Betrachtet man den *Calcaneus* von aussen her (Fig. 333), so fällt die colossale Höhe des Proc. anterior auf, welche ungefähr die des Calcaneuskörpers erreicht. Leicht begreift es sich hiernach, dass die Pronation am Klumpfusse schnell eine Hemmung erfährt, schon längst, bevor der äussere Fussrand mit dem inneren in eine Ebene rückt. Deshalb senkt sich auch von der Kegelmantelgelenkfläche des Calcaneus nur ein ganz kleiner Abschnitt nach aussen herab, während sich bei weitem der grössere Theil der Fläche nach innen neigt. Das Sustentaculum tali, welches normal die Supinationsbewegung hemmen soll, existirt nicht, und es fehlt daher jede knöcherne Hemmung für die Supination.

Andeutungen des gleichen Typus werden in physiologischer Entwickelung bei dem Neugeborenen durch die bedeutende Höhe des Proc. ant. calcanei und durch den relativ tiefen Stand des Sustentaculum tali gegeben (Fig. 337 u. 338 b, § 530). Die Unterschiede treten am schroffsten hervor, wenn man durch Nebeneinanderlegen von Fig. 334 und 333 die Formen eines normal ausgewachsenen Calcaneus und die eines in seiner angeborenen Klumpfussbildung ausgewachsenen Fersenbeines vergleicht. Präparate, wie dasjenige von Fig. 333, dürften für die Zukunft einen besonders hohen Werth erhalten, weil wir fast regelmässig die Heilung des congenitalen Klumpfusses in den ersten Lebensjahren erzielen. Uebrigens ist die Missgestaltung des Calcaneus an dem Klumpfusse eines Neugeborenen genau dieselbe, wie in Fig. 333; nur würde die Zeichnung des kleinen Knochens recht unvollkommen die Eigenthümlichkeiten der Form erkennen lassen, welche in Fig. 333 so scharf hervortreten.

Nicht minder charakteristisch sind die Knochen- und Gelenkformen an dem *Talus* des congenitalen Klumpfusses. Die wichtigsten Veränderungen finden wir hier am Collum tali und an der für das Os naviculare bestimmten, ovalen Gelenkfläche. Das Collum tali ist zwischen dem vorderen Rande der Talusrolle und dem

Fig. 334.
Aeussere Seitenansicht eines normalen Calcaneus (linker Fuss).

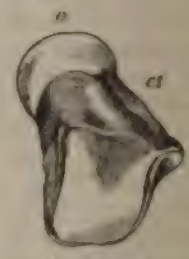

Fig. 335.
Talus von einem Pes varus congen. dext. (nach Adams).

äusseren Ende des Ovales zu einem langen Knochenstücke (ct. Fig. 335) ausgebildet, welches schon bei Neugeborenen die Länge von mehreren Millimetern besitzt. Nach innen aber wird das Collum schnell kürzer, und das innere Ende des Ovales stösst mit der Gelenkfläche des Talus, welche dem Malleolus int. entspricht, ebenso zusammen, wie dies auch normal bei Neugeborenen geschieht. Durch die Länge des Collum tali auf seiner Aussenseite ist nun das äussere Ende des Ovales (o) weit nach unten gerückt, und sein Längsdurchmesser steht bei Pes varus nicht mehr in der fast horizontalen Richtung, wie wir sie für den physiologischen Taluskopf des Neugeborenen constatiren. Er ist vielmehr, genau umgekehrt wie beim Erwachsenen, mit seinem äusseren Ende tief nach unten, mit seinem inneren hoch nach oben gerichtet. Wenn nun der Taluskopf in dieser perversen Form sein Wachsthum vollendet, so trägt er die intracapsulären Knochenstreifen, welche sich sonst am inneren Abschnitte des Collum tali bilden müssen (§ 530), hier am äusseren, und ihre Entwickelung lässt die perverse Stellung des Ovales um so mehr hervortreten.

Diese einfachen pathologisch-anatomischen Thatsachen liefern uns eine ausreichende Grundlage für das Verständniss der eigenthümlichen Stellung des ganzen Fusses. Das Os naviculare steht mit seinem Längsdurchmesser ebenso verkehrt, wie das Oval des Taluskopfes, welches ihm entspricht; und wie das Os naviculare

stehen natürlich auch die Ossa cuneiformia, die entsprechenden Ossa metatarsi und die Zehen, mit einem Wort: der innere Fussrand steht excessiv hoch, der äussere excessiv tief. Wie sich nun die physiologische Supinationsbewegung immer mit einer Adduction der Fussspitze und einer Plantarflexion, also einer Senkung der Fussspitze verbinden muss, so gesellt sich auch zu der pathologischen Supinationsstellung eine Adduction und Plantarflexion des Fusses, vorwiegend bedingt durch die beschriebene Längenentwickelung des Collum tali in seiner äusseren Hälfte. Verstärkt wird diese Plantarflexion in vielen Fällen durch eine Flexionsstellung im Talocruralgelenke, wie, einer gegentheiligen Behauptung C. Hueter's gegenüber, W. Henke und Bessel-Hagen festhalten. In mehreren embryonalen Klumpfusspräparaten fand Bessel-Hagen (1885) diese *Equinovarusstellung* so ausgeprägt, dass die Tibia nur auf dem hintersten Theile des Taluskörpers aufruhte und der Calcaneus in grosser Ausdehnung mit den Unterschenkelknochen articulirte.

An dem Os cuboides, dem Os naviculare und den Ossa cuneiformia kommen bei Pes varus allerdings Veränderungen der Knochenformen vor und wurden in neuerer Zeit von Kocher beschrieben, doch sind sie von geringer Bedeutung.

Die Muskeln an Klumpfusspräparaten von Neugeborenen zeigen weder in Ausbildung noch im Verlaufe irgend welche hervorragende Anomalien. Erwähnenswerth bleibt nur eine Abnormität an der Sehne des M. peroneus long., welche C. Hueter constant an allen Präparaten von hochgradigem Pes varus congenitus fand. Diese Sehne verläuft nämlich nicht wie sonst über eine Rinne des Os cuboides zur Planta pedis, sondern über eine Rinne am Calcaneus (Fig. 333 z, § 524), welche indessen ebenso regelmässig ausgebildet ist wie die normale des Os cuboides. Sie zeigt denselben glatten, knorpeligen Ueberzug und bildet die Innenwand der normal construirten Sehnenscheide des M. peroneus.

Analog dieser Bildung sind die *überzähligen Gelenke*, welche C. Hueter an zwei verschiedenen Stellen gefunden hat, und zwar ein Tibionaviculargelenk, zwischen dem Innenrande des Os naviculare und dem Vorderrande des Malleolus int. und ein Calcaneofibulargelenk, zwischen dem hinteren Rande des Malleolus ext. und der Aussenfläche des Calcaneus. Von dem letzteren ist die Calcaneusgelenkfläche in Fig. 333 (§ 524) bei y zu erkennen. Die überzähligen Gelenke zeigen eine ausserordentlich vollkommene Ausbildung; die bald mehr ebenen, bald mehr gewölbten Knorpelflächen sind glatt und von einem regelmässig gebildeten Synovialsacke umschlossen.

§ 525. Aetiologie und klinischer Verlauf des Pes varus congenitus.

So abnorm die beschriebenen Knochenformen erscheinen, sie finden gleichwohl ihre Andeutungen und Analoga an den gleichnamigen Knochen des normalen Fusses des Neugeborenen, und es konnte daher C. Hueter, die Vermuthung Dieffenbach's bestätigend, den Satz aufstellen:

„Die Knochen- und Gelenkformen am hinteren Abschnitte der Fusswurzel entwickeln sich nach einem Typus, welcher der Supinationsstellung des Fusses im intrauterinen Leben entspricht. Die physiologische Correction der Formen geschieht nach der Geburt durch den pronirenden Einfluss des Körpergewichtes beim Gehen und Stehen (§ 530). Eine extreme Ausprägung jenes Typus, aus vorläufig unbekannten Gründen, führt zur Bildung von pathologischen Gelenk- und Knochenformen, welche das eigentliche Wesen des Pes varus congenitus darstellen und nur deshalb als pathologisch zu betrachten sind, weil sich an ihnen die physiologische Correction, die Umprägung der Formen durch das Gehen nicht mehr vollziehen

kann. Der Pes varus congenitus weicht also von dem physiologischen Typus nicht in der Richtung, sondern nur im Masse ab."

In ähnlicher Weise hatte auch schon Eschricht (1851) den Klumpfuss zu erklären versucht. Er ging von der bekannten Thatsache aus, dass in den letzten Monaten der Schwangerschaft die Beine des Fötus mit supinirten Füssen gegen den Bauch emporgeschlagen liegen. Diese Supinationsstellung der Füsse müsse aber, so schloss er, in den früheren Fötalstadien eine viel hochgradigere sein; ja auch Unter- und Oberschenkel müssten nach innen gedreht liegen, so dass beide Beine mit ihrer Beugeseite den Rumpf berührten. Nur so wäre die Sirenenbildung zu verstehen, jene seltene Missbildung, welche ein Verschmelzen der Aussenflächen beider Unterextremitäten voraussetze, da dieses einzige Bein jederseits *aussen* eine grosse Zehe trage. Aus einer solchen nach innen gedrehten Lage wachsen nun nach Eschricht beide Beine ganz allmälig in diejenige des ausgewachsenen Fötus. Die Drehung erfolgt aber nicht etwa in den Gelenken, die Knochen selbst, insbesondere Ober- und Unterschenkel, vollziehen durch die Eigenart ihrer Wachsthumsrichtung dieses „Aufrollen" der Beine, und die Gelenkflächen, die Band- und Muskelansätze passen sich dem steten Wechsel an. Tritt nun dieser Umformung, deren letzter Act sich erst nach der Geburt durch das Aufrechtgehen vollzieht, irgend ein Hinderniss entgegen, so bleiben die Füsse in supinirter Stellung stehen, das Kind wird mit Klumpfüssen geboren.

Erklärt nun auch die Eschricht'sche, von C. Hueter anatomisch gestützte Theorie den *Modus,* wie ein Klumpfuss zu Stande kommen kann, so lässt sie uns doch betreffs der *Ursachen* dieser *Hemmungsbildung* vollkommen im Ungewissen. In dieser Beziehung ist, abgesehen von der erblichen Anlage, die ja bei allen congenitalen Deformitäten als Grund hervorgeholt wird, schon sehr früh, von Hippokrates, auf ein *mechanisches* Moment hingewiesen worden, auf den *Druck der Uteruswand* bei fehlerhafter Lage des Fötus oder bei spärlichem Fruchtwasser. Ambr. Paré und spätere französische Chirurgen, zuletzt noch Malgaigne haben diese Ansicht vertreten; sie wurde indessen von gegnerischer Seite in ihrem Werthe unterschätzt, offenbar, weil man diesem Drucke nicht etwa einen directen Einfluss auf die Skeletform zuschrieb, sondern durch ihn die partielle Muskelparalyse zu Stande kommen liess, deren Folge dann wieder der Pes varus sein sollte (§ 524). Zudem fehlte jeder anatomische Beweis eines solchen Druckes. Diesen hat zuerst R. v. Volkmann (1863) erbracht, als er in 3 Fällen von congenitalem Klumpfusse am Neugeborenen die Spuren des früheren Druckes an atrophischen, circumscripten Stellen der Haut und der Knochen nachwies. v. Volkmann's Beobachtungen wurden durch A. Lücke (1869) bestätigt, welcher auch in mehreren Fällen ein merkwürdiges Zusammentreffen von Geburt klumpfüssiger Kinder mit Mangel an Fruchtwasser constatirte. Es handelte sich dabei um Frauen, welche vorher, bei normaler Menge des Fruchtwassers, gesunde Kinder zur Welt gebracht hatten. Andere derartige Beobachtungen sind von Conrad und Banga mitgetheilt worden. Bei dem gewöhnlichen Pes varus congenitus entsprach die Druckstelle, die „intrauterine Schwiele", der Gegend des Os cuboides. Es musste demnach der in seinem Skelet ausgebildete Fuss während der letzten Schwangerschaftsmonate im Uterus eine stark supinirte Stellung eingenommen haben.

Die Druckwirkung der Uteruswand lässt nun zwei Möglichkeiten zu. Einmal kann sie die normale Umformung der Füsse aus ihrer stark supinirten Lage in eine weniger supinirte verhindern, hemmen — *sie verschuldet dann die Hemmungsbildung* —; ein andermal aber drängt sie einen oder beide Füsse in eine abnorme Lage hinein — *sie schafft die Missbildung.* Für die grosse Mehrzahl congenitaler Klumpfüsse, welche nichts Anderes darstellen, als die höheren Grade eines normal supinirten Kinderfusses, wird man den ersteren Modus als zu Recht bestehend

annehmen müssen. Der zweite dagegen würde die complicirteren Klumpfüsse erklären, insbesondere Fälle, in welchen die beiden Füsse wie verschränkt in einander liegen, der eine in Equinovarus-, der andere in Valgus- oder besser Calcaneovalgus-Stellung. R. v. Volkmann und A. Lücke haben derartige Beobachtungen mitgetheilt und dabei an dem Pes varus die bekannte Druckschwiele gesehen. Einen ähnlichen Fall beobachtete ich vor einigen Jahren. Das 1 1/4 jährige Kind hatte rechts einen Equinovarus, links einen Valgus. Beide Füsse passten jetzt noch so bequem in einander, dass das Kind, wenn es schlief, die Füsse gewöhnlich verschränkt hielt. An der Seite des Pes valgus war die Fibula nach innen luxirt und bildete ein Hinderniss für die volle Beugung im Knie (Lossen).

Was den *klinischen Verlauf* der sich selbst überlassenen Contractur betrifft, so bringt das erste Lebensjahr keine wesentliche Aenderung. Erst die Gehversuche am Schlusse des ersten Lebensjahres leiten ein neues Stadium ein. Bei dem Gehen kommt der äussere Fussrand auf den Boden zu stehen; wenn aber hierbei nicht wenigstens ein Stückchen der Planta pedis ebenfalls den Boden berührt, so ist entweder das Gehen auf der Fusskante für das unbeholfene Kind unmöglich oder, was gewöhnlich geschieht, die Dorsalfläche des Fusses nähert sich dem Boden, der Gang wird watschelnd. Dann wirkt aber das Körpergewicht nicht mehr in der Richtung der Pronation, sondern in der der Supination ein, und das Leiden verschlimmert sich mehr und mehr. Das Wachsthum der Knochen folgt nun nicht allein der schon bestehenden perversen, fötalen Anlage, sondern auch noch dem in gleichem Sinne wirkenden Drucke des Körpergewichtes. Die Längenverhältnisse der Muskeln und Bänder passen sich natürlich der Wachsthumsrichtung der Knochen und dem Drucke des Körpergewichtes an. Das letztere biegt auch die vorderen Fusswurzelknochen und die Ossa metatarsi zusammen, und es entsteht im Laufe der Jahre eine Hohlfussbildung, welche zur Zeit der Geburt nicht einmal angedeutet war. Endlich entstehen auf der Dorsalhaut des Fusses dicke Schwielen und subcutane Schleimbeutel, den Stellen entsprechend, welche vorzugsweise bei dem Gehen den Boden berühren und das Körpergewicht tragen müssen. Sehr regelmässig liegt ein grosser subcutaner Schleimbeutel auf dem Proc. anter. calcanei, da auf diesen Knochentheil die Körperlast hauptsächlich drückt. Entzündung und Vereiterung dieses Schleimbeutels kann gelegentlich zu recht unangenehmen Erscheinungen führen.

Wichtiger noch für die Function sind die secundären Veränderungen der Muskeln, welche, wie oben erwähnt, bei der grossen Mehrzahl der Pedes vari congen. zur Zeit der Geburt ganz intact sind. Diese Veränderungen beginnen schon im Laufe des zweiten Lebensjahres und sind wesentlich durch den mangelhaften Gebrauch der Muskeln beim Gehen bedingt. Der Klumpfüssige geht, ohne dass von einer feineren, regulirten Bewegung der Fussgelenke und einer regelmässigen Action der betreffenden Muskeln etwas zu erkennen wäre; er stampft mit dem contracten Fusse wie mit einem Stelzfusse auf dem Boden hin. Die Muskelarbeit wird hierbei nicht in Anspruch genommen, und die Folge der mangelnden Muskelthätigkeit ist hier, wie überall, fettige und bindegewebige Degeneration, Atrophie der contractilen Substanz und consecutive Parese und Paralyse. Schon am Ende des zweiten Lebensjahres zeigt sich dieser Folgezustand recht deutlich an dem geringeren Umfange der Unterschenkel, welche im Laufe der Jahre nur noch aus Haut und Knochen zu bestehen scheinen. Zu dem einseitigen Klumpfusse tritt häufig noch eine Verminderung des Längenwachsthumes, so dass beide Unterschenkel ungleich lang werden und hierdurch das Gehen eine weitere Störung erfährt. Bei langjährigem Bestehen des Pes varus leidet auch sichtlich die Ernährung desselben; der Fuss bleibt klein, verkrüppelt, seine Hautdecken sind bläulich gefärbt und fühlen sich kühl an.

§ 526. Behandlung des Pes varus congenitus.

Es ist nothwendig, die eben beschriebenen Folgezustände vor Augen zu haben, damit der richtige Zeitpunkt nicht übersehen werde, in welchem die Therapie einzugreifen hat. Man begegnet jetzt älteren Kindern mit ungeheilten Klumpfüssen von Jahr zu Jahr seltener, weil die meisten schon in den ersten Lebensjahren zur Heilung gebracht werden. Immerhin wird in vielen Fällen der richtige Zeitpunkt auch heute noch versäumt und dann, wenigstens was die Muskeln betrifft, nur unvollkommene Heilung erzielt. Anderseits kommt es auch wohl vor, dass die Behandlung zu früh beginnt und dann auf Hindernisse stösst, welche wiederum das Endresultat trüben. Die zarte Haut des Neugeborenen verträgt in den ersten Lebensmonaten noch kaum den Grad von Druck, welchen wir zur Correction der Deformität ausüben müssen; es entstehen leicht Geschwüre, welche die orthopädische Behandlung für längere Zeit unmöglich machen. Deshalb sollte aber doch nicht das Alter von einigen Jahren abgewartet werden. Die Haut ist dann freilich widerstandsfähiger, aber die Veränderung der Knochen- und Gelenkformen ist auch viel weiter vorgeschritten und die Correction schwieriger geworden. Gelingt auch jetzt noch die Heilung, so bleibt doch immer als unheilbarer Zustand die Insufficienz der atrophirten und gelähmten Muskeln zurück. *Die Behandlung des Klumpfusses soll daher spätestens am Ende des ersten Lebensjahres beginnen.* Zu dieser Zeit ist die Verbildung der Knochen und Gelenke noch nicht wesentlich schlimmer, als zur Zeit der Geburt, die Muskeln sind in ihrer Contractilität noch intact, die Haut aber hat im Verlaufe des ersten Lebensjahres schon an Widerstandsfähigkeit gewonnen und das nun bald beginnende Gehen vollendet und ergänzt, was durch die Behandlung vorbereitet und eingeleitet wurde. Bei sehr kräftigen Kindern kann man zuweilen schon im 7. oder 8. Lebensmonate mit der Correction anfangen; im Durchschnitte aber wähle man den 10. bis 12. Monat.

Das richtige Princip der Behandlung ergibt sich aus dem, was wir durch anatomische Untersuchungen über das Wesen des angeborenen Klumpfusses wissen. Durch Verlagern der Druckstellen müssen die krankhaften Formen der Gelenke und Knochen corrigirt werden. Indem wir auf den Talus und den Calcaneus einen Druck im Sinne der Pronation einwirken lassen, bringen wir diejenigen Knochentheile zur Atrophie, welche zu lang und zu hoch gewachsen waren, z. B. den Processus anter. calcanei und den äusseren Abschnitt des Collum tali. Dagegen werden durch den Pronationsdruck diejenigen Knochenpartien, welche durch extreme Supinationsstellung einem atrophirenden Drucke ausgesetzt waren, entlastet, so die Gegend des Sustentaculum tali und der innere Abschnitt des Collum tali. Der Ausgleich der Knochenformen hat den Ausgleich der Gelenkformen im Gefolge, denn wenn das Collum tali aussen zusammengepresst wird und hierdurch theils atrophirt, theils im Wachsthume zurückbleibt, so stellt sich damit auch der Längsdurchmesser der ovalen Gelenkfläche mehr in horizontale Richtung, das äussere Ende des Diameter rückt höher hinauf, und das ganze Oval gewinnt seine normale Lagerung am Knochen. So erscheint in dieser Beziehung eine Restitutio ad integrum sehr wohl möglich.

Dieses einfache therapeutische Princip, durch Druck die Knochen des Pes varus congen. umzuformen, ist zwar zu keiner Zeit, so lange man überhaupt den Klumpfuss behandelt, ganz aufgegeben worden, aber es hat doch eine geraume Zeit hindurch einen sehr lebhaften Kampf mit einem fehlerhaften Principe der Behandlung zu bestehen gehabt. Nachdem durch Stromeyer der *subcutane Sehnenschnitt* in die orthopädische Therapie eingeführt war, fing er bald an, auch für die Behandlung des angeborenen Klumpfusses eine wichtige Rolle zu spielen.

Dem Beispiele Stromeyer's folgte Dieffenbach, und ihnen folgten wieder Hunderte ihrer Schüler nach, durchschnitten am angeborenen Klumpfusse eine Sehne nach der anderen und kamen doch erst zum erwünschten Ziele, wenn sie der Tenotomie eine rationelle, orthopädische Nachbehandlung nachschickten. Es ist ja richtig, dass man einen kleinen Widerstand für die Correction der perversen Stellung des Fusses auch in den verkürzten Supinatoren findet, und da Dieffenbach und Stromeyer fast ausschliesslich mit Klumpfüssen in vorgeschrittenem Lebensalter zu thun bekamen, zu einer Zeit, in welcher man noch nicht gelernt hatte, die Muskelwiderstände durch die Chloroformnarkose wirksam herabzusetzen, so begreift es sich, dass sie aus ihren Tenotomien einen nicht unerheblichen therapeutischen Nutzen zogen. Heute, wo wir die Behandlung am rechten Zeitpunkte beginnen und die Muskeln durch die Narkose für unsere therapeutischen Massregeln erschlaffen können, heute ist die Tenotomie für die Behandlung des Pes varus congenitus in den meisten Fällen überflüssig geworden. Man mag die Achillessehne so oft durchschneiden, als man will, auf die Form der Knochen und Gelenke kann ihre Trennung und ihre Verlängerung an sich nicht den geringsten Einfluss haben. Die Schwierigkeit der Tenotomie bei kleinen Kindern, die Möglichkeit einer Durchschneidung der A. tibialis post. oder einer Eiterung in der Wunde sind weitere Gründe, die Tenotomie bei dem angeborenen Klumpfusse kleiner Kinder zu unterlassen, während sie ja für die Behandlung des Pes equinus paralyticus ihren vollen Werth besitzt (§ 521).

Wie sollen wir nun den Pronationsdruck auf den Pes varus einwirken lassen? Welche Hülfsmittel stehen uns zu diesem Zweck zu Gebote? Diese Fragen beantworten sich für die meisten Fälle aus Gründen der Bequemlichkeit und Nützlichkeit. In leichten Graden genügen methodische passive Pronationsbewegungen, welche der Arzt selbst täglich vornimmt, oder von den Eltern des Kindes ausführen lässt, falls diese hierzu Intelligenz genug besitzen und entsprechend instruirt wurden. Die Bewegungen wirken wie der fallende Tropfen, welcher endlich auch den Stein aushöhlt. Die Hemmung für die Pronationsbewegung, welche bei jeder kraftvollen Pronation in Anspruch genommen wird, führt zur Atrophie der gewucherten Knochentheile und endlich zur Heilung. In schweren Fällen gelingt jedoch die Heilung durch dieses einfache Mittel entweder zu langsam oder auch gar nicht; dann ist die Anwendung von *Maschinen* oder des *Gypsverbandes* am Platze.

§ 527. Die Behandlung des Pes varus durch den Gypsverband.

Der Gypsverband hat vor den Maschinen, auch wenn sie noch so sorgfältig gearbeitet und dem kleinen Fusse angepasst sind, den grossen Vorzug, dass er den Fuss allseitig umfasst, und den Druck, der im Verhältnisse zu der zarten Haut immerhin kein unbeträchtlicher ist, möglichst gleichmässig vertheilt. Ein Nachtheil freilich klebt ihm an: er gestattet keine Controle des Fusses. Tritt trotz aller Vorsicht an einer oder der anderen Stelle Druckbrand auf, so wird man das erst entdecken, wenn der Verband nach Ablauf der gewöhnlichen Frist von 14 Tagen abgenommen wird, denn der kleine Patient kann in der Zwischenzeit über locale Schmerzhaftigkeit keinen Aufschluss geben, und wollte man jeder Schmerzäusserung nachgeben, so müsste man den Verband wohl täglich wechseln. Durch gutes, gleichmässiges Polstern und gleichmässiges Umwickeln der Binden kann diesem unangenehmen Ereignisse wohl immer vorgebeugt werden.

Der Gypsverband soll bei möglichster Pronation des Fusses angelegt werden und den Fuss im Extrem seiner pronirten Stellung fixiren. Auch für den, welcher im Uebrigen mit der Technik des Gypsverbandes wohl vertraut ist,

erfordert es ein eigenes Studium, um bei dem Anlegen des Verbandes den Fuss auch wirklich in dem Extrem der pronirten Stellung zu erhalten. Die activen Muskelwiderstände des Kindes können durch die Chloroformnarkose beseitigt werden; schwierig bleibt es aber immer, an den glatten Zehen für die fixirende Hand einen genügenden Stützpunkt zu gewinnen, während doch der Mittelfuss für das Anlegen des Verbandes frei bleiben muss. In der That erfordert das Halten eines kleinen Klumpfusses in dem Extrem der Pronation viel mehr Ausdauer und Kunstfertigkeit, als das Anlegen des Gypsverbandes selbst. Diese Schwierigkeiten lassen sich durch einen kleinen Kunstgriff beseitigen. Man legt um den Mittelfuss hinter der Zehenlinie einen *Bindenzügel* an und lässt ihn mit der Hand derart nach aussen und oben fixiren, dass der äussere Fussrand möglichst stark erhoben wird (C. Hueter). Es lässt sich hierbei eine Kraft entfalten, welche sonst bei weitem nicht erreicht würde und die den Widerstand der Muskeln so vollständig besiegt, dass selbst die Narkose entbehrlich wird. Dabei bleibt der ganze Fuss für den Verband frei und dieser kann mit all der Sorgfalt angelegt werden, welche seinen Erfolg sicherstellt. Die im Allg. Thl. (Cap. 30) gegebene Abbildung illustrirt die Wirkung des Bindenzügels, welchen man übrigens auch durch einen langen Heftpflasterstreifen ersetzen kann. Der untere-äussere Strang muss über den äusseren Fussrand natürlich am festesten angezogen werden; er kann in seiner Wirkung mit dem M. peroneus long. verglichen werden. E. Hahn (1883) benutzt als Handhabe zum Geraderichten des Fusses während des Eingypsens eine ⊥-förmige Holzschiene. Nachdem der Fuss mit Watte umwickelt ist, wird das horizontale Stück der Schiene am inneren Fussrande mit einer Gypsbinde derart befestigt, dass seine Mitte in die Gegend des Os naviculare zu liegen kommt. Das senkrechte Stück steht nun nach aussen und bietet, während die Gypsbinden weiter angelegt werden, eine sehr bequeme Handhabe, um am langen Hebelarme das Redressement vorzunehmen und die Stellung bis zum Erhärten des Gypses zu erhalten. Mezger setzt nach Anlegen der gegypsten Flanellbinden den Fuss für die Dauer des Härtens auf den Boden oder auf eine Tischplatte und hält ihn hier fest, indem er das Knie beugen lässt und mit der Hand auf das untere Ende des Oberschenkels drückt.

Der Gypsverband soll von der Zehengrenze bis mindestens zur Spina tibiae reichen. Kürzer angelegt würde er leicht seine Wirksamkeit verlieren, da sich Unterschenkel und Fuss im Verbande drehen können. Auch ein überflüssiges Ausfüttern mit Watte kann den engen Schluss des Verbandes und dadurch seine Wirksamkeit in Frage stellen. Durch Vermeidung dieser kleinen Fehler wird es gelingen, brauchbare Verbände zu erzielen.

Jeder Gypsverband bleibt nicht länger als 14 Tage liegen und muss dann sofort durch einen neuen ersetzt werden. Am meisten befriedigt die Wirkung der ersten Verbände; weniger tritt die der folgenden vor Augen. Das versteht sich eigentlich von selbst, denn mit jeder Vermehrung der Pronation wachsen die Widerstände. Indessen bringt doch auch in den späteren Stadien der Behandlung jeder Verband einen kleinen Erfolg. Bei 14tägigem Wechsel können geringere Grade des angeborenen Klumpfusses am Schlusse des ersten Lebensjahres im Verlaufe von 1—2 Monaten, schwerere im Verlaufe von 2—4 Monaten geheilt werden. Der öftere Wechsel der Verbände, ungefähr alle 3—6 Tage, lässt schnellere Erfolge erzielen; doch hat der langsamere den Vortheil, dass die Behandlung ambulant erledigt werden kann, was meist von den Eltern vorgezogen wird.

Die Behandlung durch Gypsverbände ist als beendet zu betrachten, wenn bei dem Gehversuche ein grösseres Stück der Planta pedis den Boden berührt. Der Klumpfuss ist dann freilich noch nicht ganz beseitigt, aber er ist, bei einfacher Nachbehandlung, der physiologischen Correction durch das Gehen zugänglich geworden. Auch von diesem Gesichtspunkte aus ist es gut, die Behandlung am

Ende des ersten Lebensjahres und nicht früher zu unternehmen; die Gehversuche können sich dann unmittelbar an den Gypsverband anschliessen. Zwar neigt das Kind immer noch dazu, den Fuss in extremer Supinationsstellung auf die Kante aufzusetzen; aber es gelingt leicht, diese Neigung zu beseitigen, wenn man eine Maschine nach dem Princip des Scarpa'schen Schuhes tragen lässt. Dies führt uns auf die Behandlung des Klumpfusses mit Maschinen (§ 528).

§ 528. Die Behandlung des Pes varus durch Maschinen, durch brüske Correction in der Narkose und durch Resection.

Scarpa, welcher zuerst (1806) eine ziemlich zutreffende Ansicht über das Wesen des Klumpfusses ausgesprochen hat, darf auch das Verdienst beanspruchen, in seinem Stiefel (Fig. 336) den brauchbarsten Apparat, wenigstens für die Nachbehandlung der Contractur, erfunden zu haben. Der Stiefel trägt eine Stahlsohle, an welcher eine rechtwinkelig abbiegende, äussere Stahlschiene befestigt ist. Die Schiene, welche am Talocruralgelenk ein Charnier für Plantar- und Dorsalflexion trägt, fixirt den Fuss in mehr pronirter Stellung. C. Hueter fügte diesem Scarpa'schen Stiefel einen elastischen Zug (Fig. 336 B) hinzu, wie er besonders von Barwell für die Behandlung der Fusswurzelcontracturen empfohlen worden ist. Dieser läuft an beiden Enden in eine kleine gegliederte Kette aus, welche am Schuhe in der Gegend des Os metatarsi V und an der Schiene in ihrem unteren Drittel befestigt ist; er wirkt wie der M. peroneus brevis. Sobald der Zug durch Dehnung an Kraft verliert, wird das nächste Glied der Kette eingehakt und so die Spannung wieder hergestellt. Die Eltern erhalten einige Reservezüge zur Ergänzung mit. Wird dieser Hülfsapparat nicht sorgfältig angewendet, so muss zuweilen noch im Laufe des zweiten Lebensjahres das Recidiv, d. h. die wiederkehrende Neigung zu extremer Supinationsstellung, durch den einen oder anderen Gypsverband aufs Neue bekämpft werden. Die starke Rotation des ganzen Beines im Hüftgelenke nach innen, welche zuweilen den Klumpfuss complicirt, kann nach Lücke am besten dadurch beseitigt werden, dass man von der Schiene des Scarpa'schen Stiefels lange Riemen abgehen lässt, und sie an einen festen Beckengurt, und zwar an der entgegengesetzten Seite, also bei linkseitigem Klumpfusse an der rechten Seite des Beckengürtels, anknüpft. Liegt die Rotation nach innen mehr im Kniegelenke, so legt man nach Meusel um den Oberschenkel einen festen Gurt an, verbindet mit diesem den Unterschenkelgurt des Scarpa'schen Stiefels und führt den Unterschenkel durch eine Schraubenvorrichtung in Rotation nach aussen. Leichte Fälle können selbst von Anfang an im Scarpa'schen Stiefel behandelt und hierdurch allein corrigirt werden; für schwere freilich reicht die Kraft der einfachen Schiene nicht aus.

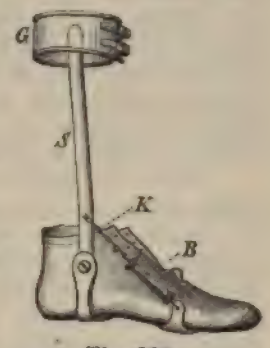

Fig. 336.
Scarpa'scher Stiefel mit äusserer Seitenschiene (S) und Unterschenkelgurt (G). Ein elastischer Zug nach Barwell (B) mit Kette (K).

Czerny hat nach dem Principe des Scarpa'schen Schuhes eine Klumpfussmaschine angegeben, welche sich durch die Einfachheit der Handhabung und ihre Billigkeit auszeichnet. Eine Blechsohle mit gefensterter Fersenkappe und einer schmalen Leiste für den Innenrand der grossen Zehe besitzt an der Aussenseite eine flachgewölbte, etwas stumpfwinkelig sich anschliessende, schwach federnde Stahlschiene, die bis an das Kniegelenk reicht. Auf die Blechsohle, welche auch

mit weichem Leder gefüttert werden kann, wird der Fuss des Kindes mittelst einer Rollbinde befestigt. Dann drängt man die Seitenschiene gegen den Unterschenkel und fixirt sie hier mit dem Rest der Binde. Die Manipulation ist eine so einfache, dass jede halbwegs intelligente Mutter das Anlegen der Schiene zu besorgen vermag. Ich kann aus eigener Erfahrung diese Schiene als äusserst zweckmässig empfehlen; sie ersetzt in leichteren Fällen den Gypsverband vollständig.

Complicirtere Apparate mit Schrauben oder starken Federn oder elastischen Zügen sind von verschiedenen Chirurgen angegeben und empfohlen worden; sie alle aufzuzählen, gestattet der Raum nicht. Sie sollten für die Fälle reservirt bleiben, in welchen die Behandlung erst in vorgeschrittenem Lebensalter beginnt. Für ältere Kinder, welche genug Intelligenz und guten Willen besitzen, um die Behandlung des Klumpfusses aus eigener Initiative zu unterstützen und natürlich auch für Erwachsene, hat eine solche Maschinenbehandlung gewisse Vortheile. Die Kranken können selbst die Wirkung der Maschine reguliren und sie nach Wunsch ab- und wieder anlegen. Solchem Zwecke entspricht sehr gut ein einfacher Apparat, welcher von W. Busch construirt wurde. Er lehnt sich an die orthopädischen Maschinen von Bonnet an, welche die Kranken mittelst Stricken selbst bewegen können. Eine einfache Hohlschiene für den Unterschenkel steht mit einem Fussbrette durch ein Nussgelenk in Verbindung. Ein derber Strick geht aussen an der Unterschenkelschiene herab über eine am Aussenrande des Fussgelenkes angebrachte Rolle bis zu dessen Innenrand, wo er befestigt ist. Der Strick verläuft also ähnlich, wie die Sehne des M. peroneus long. am Fusse oder wie der Bindenzügel (§ 527) bei dem Anlegen des Gypsverbandes. Nun können die Kranken, so oft sie wollen, durch Ziehen an dem Stricke kraftvolle Pronationsbewegungen am Fusse ausführen, oder, wenn sie ihre Hände anders beschäftigen, den Strick möglichst fest anziehen und in dieser Stellung an die Unterschenkelschiene befestigen, so dass der Fuss in Pronation verharrt.

Nächst der Maschinenbehandlung ist als werthvolles Mittel für den Pes varus älterer Kinder und Erwachsener die *forcirte manuelle Correction in der Narkose* zu nennen. Unseres Wissens hat v. Langenbeck diesen Weg zuerst eingeschlagen. Die Aufgabe ist, die meist sehr morschen Knochen zu infrangiren und die Heilung der Infractionen bei möglichst extremer Pronation im Gypsverbande zu Stande kommen zu lassen. Das Verfahren muss je nach der Schwere des Falles öfters wiederholt werden und ist mindestens ebenso wirksam, wie die Maschinenbehandlung, wahrscheinlich wirksamer als diese, aber nicht ganz schmerzlos. In neuerer Zeit hat Jul. Wolff diese Methode besonders ausgebildet. Er legt unmittelbar nach dem gewaltsamen Redressement einen Wasserglasverband an, der durch Anfügen einer Filzsohle zum Gehen geschickt gemacht wird. War das Redressement nicht gleich bei dem ersten Male vollkommen gelungen, so schneidet Wolff grössere oder kleinere keilförmige Stücke aus dem erhärteten Verbande, redressirt wieder und sichert den Erfolg durch neue Wasserglasbinden. Derartige Verbände werden 7—9 Monate getragen.

In Fällen hochgradigen Klumpfusses ist bei älteren Kindern und bei Erwachsenen die *Resection einzelner Fusswurzelknochen* in den letzten Decennien vielfach ausgeführt worden. Das operative Vorgehen richtet sich hierbei nicht immer nach bestimmten Grundsätzen. Oft suchte man vielmehr nur den prominentesten Punkt der Verkrümmung auf und entfernte den Knochen, oder den Theil desselben, welcher einer Geraderichtung des Fusses im Wege stand, oder zu stehen schien. War der Klumpfuss durch langen Gebrauch beim Gehen besonders hochgradig geworden, so genügte zuweilen nicht die Herausnahme eines einzigen Knochens; man resecirte dann einen zweiten und dritten und schritt selbst zur *keilförmigen Resection* eines Stückes der Fusswurzel, die umsomehr als Ganzes

erscheinen musste, als eine Anzahl Gelenke vollkommen verödet war. Am häufigsten wurde der Talus entfernt und zwar entweder allein (Lund 1872, Mason), oder zugleich mit benachbarten Knochen. So resecirten Mason und Ried auch noch die Spitze des Malleol. extern. Andere nahmen mit dem Talus einen Knochenkeil aus dem Processus ant. calcanei heraus (E. Hahn), oder das Os cuboides (Albert, Hahn), das Os naviculare (West), oder beide genannten Knochen (West). Bennet entfernte gleichzeitig Os naviculare und Os cuboides, und Rydygier resecirte zwei auf einander senkrecht stehende, mit ihrer Basis nach aussen gewendete Knochenkeile aus dem Chopart'schen Gelenke und dem zwischen Talus und Calcaneus, während Davies Colley (1877) und R. Davy nach dem Vorgange von O. Weber (1866) ein keilförmiges Stück aus der ganzen Fusswurzel herausnahmen. Solchen ausgiebigen Resectionen gegenüber stehen die des Taluskopfes (Lücke, Albert) und des Talushalses (C. Hueter, 1877), Operationen, welche der abnormen Verlängerung des Collum tali (§ 524) Rechnung tragen sollten.

Wenn nun auch nicht in Abrede gestellt werden soll, dass bei der Vielgestaltigkeit veralteter Klumpfüsse jede der angeführten Operationen im speciellen Falle zum Ziele führen kann, so haben doch nur einige wenige Anspruch auf allgemeines Interesse. Diese sind 1. die *Resection des Collum tali*, 2. die *totale Resection oder Enucleation des Talus* und 3. die *Keilresection aus der Fusswurzel, die Tarsektomie*. Die beiden ersten Operationsmethoden eignen sich vorwiegend für hochgradige Klumpfüsse älterer Kinder; und zwar wird man bei dem einfachen Pes varus, der hauptsächlich durch das abnorme Längenwachsthum des Collum tali charakterisirt ist, mit der Resectio colli auskommen, dagegen die Enucleatio tali vornehmen, wenn die ausgesprochene Equinovarusstellung (§ 524) auch eine hervorragende Verbildung des Taluskörpers vermuthen lässt. Die Keilresection corrigirt am ehesten den veralteten Pes varus Erwachsener. Hier ist durch die lang dauernde Belastung meist eine solche Drehung des ganzen vorderen Fussabschnittes eingetreten, dass die Talusenucleation nicht hinreicht, den Fuss auf die Sohle zu stellen.

Aseptisch ausgeführt bringen alle diese Resectionen weder für den Fuss noch für das Leben irgend eine Gefahr, und wenn A. Lorenz (1884), dem wir die obige Zusammenstellung der verschiedenen Verfahren entlehnten, auf 160 Klumpfussoperationen 2 Todesfälle, und in 10 % schwere Störungen im Wundverlaufe findet, so erklärt sich das aus der Sammelstatistik, in welcher eben auch Fälle ungeübter Operateure Platz fanden. Gleichwohl wird man zur operativen Behandlung doch erst dann schreiten, wenn die orthopädische, insbesondere das gewaltsame Redressement nicht zum Ziele führte, oder von vornherein aussichtslos erscheint. Dies letztere gilt zumal von hochgradigen Klumpfüssen Erwachsener, bei welchen eine Umformung der Knochen durch ein verändertes Wachsthum ausgeschlossen ist. Hier hat die Resection das Terrain der Amputation, nicht das der orthopädischen Behandlung erheblich eingeschränkt. Die Technik der drei wichtigsten Resectionen wegen Klumpfuss vgl. §§ 541 und 542.

Im Gegensatze zu diesen Resectionen, die durch theilweise oder vollständige Entfernung der verbildeten Knochen den Klumpfuss beseitigen wollen, hat in neuerer Zeit Phelps (Amerika 1885) eine Methode ausgebildet, welche sich auf die alte, jetzt mehr verlassene Anschauung gründet, dass die verkürzten Sehnen, Fascien und Bänder das Haupthinderniss bei der manuellen Correction des Klumpfusses abgeben. Nach Durchschneidung der Achillessehne und der Plantarfascie, durchtrennt er mit einem zwischen Malleolus internus und Tuberculum ossis navicularis senkrecht gegen die Fusssohle gerichteten Schnitte das Lig. laterale int. und die Sehne des M. tibial. post.; ferner nach Bedarf auch den Flexor digit. long., den Abductor und Flexor hall. long. und den Flexor digit.

brevis. Hierbei werden die Sehnen präparatorisch aufgesucht und die grösseren Gefässe und Nerven sorgfältig geschont. Ist der Hals des Talus sehr deform, so wird er linear durchsägt oder durchmeisselt, aber nicht entfernt. Nach Heilung der klaffenden Wunde unter einem 4 wöchentlichen, aseptischen Dauerverbande, folgt die orthopädische Behandlung in Gypsverbänden, von welchen der erste mindestens 6 Wochen liegen bleibt. Die Resultate dieser Methode, welche in Deutschland besonders von M. Schede aufgenommen worden ist, sollen recht gute sein.

Wird die Behandlung des angeborenen Klumpfusses erst nach Ablauf der ersten Lebensjahre unternommen, so darf man nur noch auf einen unvollkommenen functionellen Erfolg rechnen. Wohl lässt sich die Form des Fusses auch in dieser Periode noch befriedigend gestalten, aber die Störung der Muskeln, ihre Atrophie und Parese bleiben zurück, und auch die Behandlung durch den elektrischen Strom schafft gegenüber diesen Störungen nur geringen Nutzen. Bei halb Erwachsenen oder ganz Erwachsenen mit angeborenem Klumpfusse muss es genügen, wenn die zu spät eingeleitete Behandlung aus der sehr unvollkommen tragfähigen Stelze, welche der hypersupinirte Fuss darstellt, eine brauchbare in mehr pronirter Stellung bildet. Die langjährige Atrophie und Parese der Muskeln ist unheilbar.

Dass endlich auch die *Amputation* noch unter die Heilmittel des angeborenen Klumpfusses gerechnet werden muss, diese traurige Thatsache sollte jedem Arzte eine ernste Mahnung sein, dass er es nicht versäume, zur rechten Zeit im frühen Kindesalter das Leiden zur Heilung zu bringen. Nur extreme Zustände, z. B. Vereiterung des oben (§ 525) erwähnten Schleimbeutels auf dem Processus anter. calcanei mit eiteriger Zerstörung der nächstliegenden Gelenke, unerträgliche Schmerzen bei dem Gehen u. s. w. können die verstümmelnde Operation rechtfertigen.

§ 529. Pes valgus und Pes planus congenitus.

Leichte Grade des Pes valgus congenitus sind eigentlich nicht pathologisch. Die anatomische Untersuchung, welche C. Hueter in einigen Fällen vornehmen konnte, zeigte eine Form der Gelenkflächen und der Knochen, welche nur insofern von der normalen abweicht, als sie nicht der physiologischen Form Neugeborener, sondern der physiologischen Erwachsener (§ 530) ähnlich ist. Der Fuss bedarf alsdann nicht der Wandelung, welche er sonst durch das Gehen erleidet (§ 530), ist aber in der Regel tragfähig. Pedes valgi congen., welche die Tragfähigkeit des Fusses beeinträchtigen, sind sehr selten. Am ehesten noch werden sie zugleich mit Pes varus congenitus angetroffen, so zwar, dass der eine Fuss des Neugeborenen in Varus-, der andere in Valgusstellung steht und beide in einander verschränkt liegen — Fälle, wie wir sie § 525 anführten und durch den Druck der Uteruswand bei spärlichem Fruchtwasser erklären mussten. Ein Kind mit doppeltem Pes valgus sah Fr. König, und beschuldigt auch hier mit Recht den Mangel an Fruchtwasser.

Eine besondere Kategorie von *Pes valgus congenitus* ist von Wagstaffe durch Beschreibung dreier Fälle aufgestellt worden, in welchen die Fibula zum grossen Theil fehlte oder rudimentär entwickelt war. In diesen drei Fällen fehlten auch regelmässig zwei Zehen. Die mangelhafte Entwickelung des Fusses hatte zu allerlei mechanischen Störungen geführt. Solche Befunde sind jedenfalls sehr selten.

Behandlung des Valgus congenitus erfordert natürlich Kräfte, welche im Sinne
ation wirken, ganz ebenso wie für den Pes varus die forcirte und dauernde
wurde. R. v. Volkmann hat bei Pes valgus congen. die
Guttaperchaschiene empfohlen. Die Schiene wird erwärmt und

der corrigirten Stellung des Fusses angepasst, dann in der neuen Form durch Uebergiessen von kaltem Wasser gehärtet und mit Binden und Heftpflasterstreifen an die Extremität befestigt.

Beim Neugeborenen fehlt in der Norm jede Fusswölbung, so dass die Füsse unmittelbar nach der Geburt immer als *Pedes plani* zu bezeichnen sind. Auf diese Erscheinung hat besonders Küstner hingewiesen. Erst im Verlaufe des Wachsthumes, in den ersten Lebensjahren, tritt die gewölbeartige Anordnung des Fussskeletes ein. Wenn sich schon in diesen Jahren ein Pes valgus rachiticus (§ 531) ausbildet, so wird die Formation der normalen Fusswölbung unterbrochen und der *Pes valgoplanus rachiticus* schliesst sich dann unmittelbar an den normalen Pes planus des Neugeborenen an.

§ 530. Pes valgus acquisitus. Seine Beziehungen zur normalen Entwickelung des Talotarsalgelenkes.

Die im Leben entstehende *arthrogene* Contractur des Talotarsalgelenkes fällt mit dem Begriffe des Pes valgus fast ebenso genau zusammen, wie die *congenitale* mit dem Begriffe des Pes varus. Ja man kann wohl sagen, dass fast alle nicht entzündlichen, arthrogenen Contracturen, welche nach den ersten Lebensjahren entstehen, *Pronationscontracturen* sind. Wer es unternimmt, sich Aufklärung zu suchen für ihre Entstehung, wird mit zwingender Nothwendigkeit auf die normalen Entwickelungsvorgänge des späteren kindlichen Alters hingewiesen. Sie nur können die Basis sein, auf welcher der Begriff von dem Wesen des Pes valgus festgestellt werden kann. C. Hueter's Untersuchungen über die normale Entwickelung des Talotarsalgelenkes von der Geburt bis zur Vollendung des Wachsthumes führten zu folgenden Ergebnissen:

Bei dem neugeborenen Kinde steht der Fuss im Talotarsalgelenke in auffallender Supinationsstellung. Bei der Mehrzahl der Individuen hängen die äusseren Fussränder so bedeutend herab, dass die plantaren Flächen der beiden Füsse activ und passiv mit Leichtigkeit in vollkommenen Contact gebracht werden können. Das neugeborene Kind ist befähigt, beide Füsse in eine Stellung zu bringen, welche etwa mit der betenden Haltung beider Hände, mit dem vollen Contact der Palmarflächen der Hand und Finger durch Supination, verglichen werden kann. Führt man nun bei dem Neugeborenen den Fuss in das Extrem der Pronation, so kommen beide Fussränder gerade noch in die Horizontalebene zu stehen; der äussere Fussrand rückt entweder gar nicht oder doch nur in sehr beschränktem Masse höher als der innere. Die Bewegungsexcursion im Talotarsalgelenke ist mithin bei Neugeborenen nicht positiv grösser, als die Excursion bei Erwachsenen; aber sie liegt räumlich verschieden von dieser und begünstigt die ausgiebigen Supinationsbewegungen, während bei Erwachsenen ausgiebigere Pronationsbewegungen möglich sind.

Die Abhängigkeit der Bewegungsexcursion von dem Eintreten der Hemmungen lässt es schon vermuthen, dass diese bei Neugeborenen am Talotarsalgelenke anders vertheilt sind, als bei Erwachsenen. Den Beweis liefert die genaue anatomische Untersuchung, der Vergleich der Knochenformen. Die hemmenden Apparate sind freilich dieselben, wie bei Erwachsenen; es ist der Contact derselben Knochenpunkte und derselben Knochenlinien, der bei Erwachsenen wie bei Neugeborenen, die Bewegungen sistirt.

Fig. 337.
Calcaneus eines Neugeborenen in der Seitenansicht von aussen.

Aber diese Knochenpunkte und -Linien liegen im Verhältnisse zu dem Höhendurchmesser der Knochen und im gegenseitigen Verhältnisse zu einander beim Kinde ganz anders, als bei dem Erwachsenen. Die Differenzen erkennt man genau bei

dem Vergleiche des Calcaneus eines Neugeborenen (Fig. 337) mit dem eines Erwachsenen (Fig. 334, § 524). Die Linie a (Fig. 334), deren Contact mit dem Talus die Pronation hemmt (vgl. auch Fig. 346 xz, § 537), liegt bei Neugeborenen im Verhältnisse zu der Höhe des Körpers des Calcaneus viel höher, als bei Erwachsenen; dies ergibt sich am besten aus dem Vergleiche der Höhe des Processus anter. calcanei mit der des Calcaneuskörpers. Bei Neugeborenen verhalten sich diese Höhen ungefähr wie 1 : 2, bei Erwachsenen wie 1 : 3. Wenn aber bei dem Neugeborenen der Proc. anter. calcanei halb so hoch ist, als der Körper des Knochens, so bedeutet das für die Bewegung, dass der auf der Gelenkfläche des Calcaneuskörpers sich herabsenkende Talus von dem Proc. anter. viel früher aufgehalten wird, als wenn der letztere, wie bei Erwachsenen, nur $^1/_3$ von der Höhe des Calcaneuskörpers besitzt. Ferner lehrt ein Vergleich der inneren Seitenansicht des Calcaneus eines Neugeborenen und eines Erwachsenen (Fig. 338 a und b), dass bei jenem das Sustentaculum tali (S) im Verhältnisse zum Körper des Calcaneus viel tiefer liegt, als bei diesem. Bei Neugeborenen senkt sich der Innenrand des Knochens von der Spitze der hinteren Gelenkfläche ziemlich gleichmässig über das Sustentaculum tali bis zur vorderen Grenze des Knochens ab; bei Erwachsenen dagegen senkt sich diese Linie auf der Länge der Gelenkfläche zwar herab, steigt

Fig. 338.

Calcaneus von innen, von einem Erwachsenen (a) und einem Neugeborenen (b). S Sustentaculum tali.

aber in dem Sustentaculum tali noch einmal in die Höhe, und zwar bis zum Niveau des Körpers, um nun erst gleichmässig nach vorn abzufallen. Die späte Hemmung der Supinationsbewegung bei Neugeborenen ergibt sich ganz natürlich aus dem relativen Tiefstande der Spitze des Sustentaculum tali.

Welches ist nun die Kraft, die im Verlaufe des Wachsthumes die Knochen umformt, die Knochenhemmungen verschiebt, die Bewegungsexcursion verlagert? Die Antwort lautet: es ist der Druck des Körpergewichtes, welches bei dem Stehen und Gehen auf dem Calcaneus lastet. Wir müssen hier hervorheben, dass bei jedem Schritte zuerst der äussere Fussrand den Boden berührt und das Talotarsalgelenk nur durch das Körpergewicht in die pronirte Stellung gedrängt wird. Es drückt daher die Kante des keilförmigen Taluskörpers bei jedem Schritte auf die Oberfläche des Proc. anter. calcanei, und bei dem Stehen ruht das Körpergewicht dauernd auf dieser Oberfläche. Das Höhenwachsthum des Knochens wird auf der Linie des Contactes gehemmt, und der Proc. anter. wird im Laufe der Jahre relativ niedriger, als er im ersten Lebensjahre war. Dagegen erfährt das Höhenwachsthum des Knochens an dem Sustentaculum tali keine analoge Hemmung; es entfaltet sich nach der Geburt frei und ungehindert, während vorher der Druck der Uteruswandungen den Fuss in extreme Supination schob und die Höhenentwickelung des Sustentaculum tali behinderte. Nach der Geburt fehlt jede Kraft, welche

den Fuss wieder in dieses Extrem intrauteriner Supination zurückdrängen würde; die gewohnheitsgemässen Bewegungen des Fusses beim Stehen und Gehen entwickeln mehr das Gebiet der Pronationsbewegungen, und nur besondere Leistungen der Füsse, z. B. die umklammernde Greifbewegung bei dem Klettern, beanspruchen die extreme Supinationsstellung.

Auf gleiche Weise erklärt sich die Umgestaltung der kegelförmigen Gelenkfläche des Calcaneus. Bei Erwachsenen ist die reine Kegelgestalt der Gelenkfläche verwischt, weil auch sie in ihrem Wachsthume unter dem Einflusse der differenten Belastung durch das Körpergewicht steht. Der äussere Abschnitt der Gelenkfläche wird durch das Stehen und Gehen mehr belastet, als der innere; dieser wächst energisch in die Höhe, jener bleibt im Höhenwachsthume zurück. Der Abschnitt der Gelenkfläche, welcher dem Sustentaculum tali zunächst liegt, ist bei der pronirten Stellung des Fusses, wie sie das Gehen und Stehen mit sich bringt, ganz frei von dem Contacte mit der Talusgelenkfläche, also auch ganz frei von der Belastung durch das Körpergewicht; er wird durch das Höhenwachsthum des Calcaneus emporgehoben, gerade so wie das Sustentaculum tali, und es senkt sich deshalb bei Erwachsenen, von der höchsten First abgerechnet, ein grösserer Abschnitt der Gelenkfläche nach aussen, als nach innen herab. Das intensive Wachs-

Fig. 339.

Talus vom Erwachsenen (a) und Neugeborenen (b) in der Seitenansicht von innen.

thum spricht sich auch in der Bildung einer intracapsulären Knochenfläche aus, welche auf der Höhe des Calcaneuskörpers die grösste Ausdehnung zeigt. Die kegelförmige Gelenkfläche büsst natürlich bei dieser Differenz im Wachsthume die Reinheit ihrer Form ein.

Auch in dem vorderen Abschnitte des Talotarsalgelenkes markiren sich ähnliche Veränderungen durch die Einwirkung der Belastung bei dem Gehen und Stehen. Das Os naviculare wird bei extremer Pronationsstellung gegen den äusseren-oberen Abschnitt des Ovales angedrängt, welches sich am Caput tali so deutlich abhebt. Das Wachsthum des Talus von hinten nach vorn erleidet hierdurch an dem bezeichneten Abschnitte eine Hemmung, während umgekehrt der innere Abschnitt, welcher einen viel geringeren Druck zu ertragen hat, frei und ungehindert von hinten nach vorn wachsen kann. Die Bedeutung des vermehrten Wachsthumes zeigt sich hier besonders durch die Bildung intracapsulärer Knochenstreifen. Vergleichen wir, um diese Verhältnisse zu übersehen, die innere Seitenansicht des Talus bei einem Neugeborenen (Fig. 339 b) und bei einem Erwachsenen (Fig. 339 a). Bei dem ersteren stossen die Gelenkflächen des Talocruralgelenkes und die des Talonaviculargelenkes in einer schmalen Linie (Fig. 339 b, 11) zusammen, welche den getrennten Synovialsäcken beider Gelenke zur Insertion dient. Bei Erwach-

senen inserirt sich die Synovialkapsel beider Gelenke zwar auch noch auf einer gemeinsamen Linie (l), aber die beiden Gelenkflächen liegen einige Millimeter weit auseinander, weil sich in jedem der beiden Gelenke zwischen Kapselinsertion und Rand der Gelenkfläche ein intracapsulärer Knochenstreif entwickelt hat (Fig. 339 a, i i). Die grösste Breite der knorpelfreien Knochenstreifen entspricht dem vorderen Rande der kleinen, perpendiculär gestellten Gelenkfläche des Talus, welche mit dem Malleolus int. articulirt. Für das Talocruralgelenk kann man annehmen, dass der Knochenstreifen bis zu einem gewissen Theile durch wirklichen Knorpelschwund entsteht und noch dem Gebiete der Gelenkfläche angehört. Dagegen hat im Talonaviculargelenke der intracapsuläre Knochenstreif nach Gestalt und Lagerung seiner Fläche die Entstehung offenbar nur dem Knochenwachsthume zu danken. Seine Breite nimmt nach oben hin mehr und mehr ab, bis er an dem äusseren Abschnitte des Ovales, welcher mehr unter dem Drucke des Os naviculare steht, gänzlich verschwindet. Das Oval verändert natürlich durch die Entwickelung des intracapsulären Knochenstreifens seine Lagerung und Form. Sein innerer-unterer Abschnitt wird durch das Wachsthum des Knochens nach vorn und unten vorgeschoben, während sein oberer-äusserer Abschnitt mehr zurücktritt. Wesentlich prägt sich diese Umgestaltung durch die verschiedene Stellung des längsten Durchmessers des Ovales aus; bei Neugeborenen liegt dieser fast horizontal, mit seinem äusseren Ende nur wenig nach oben gerichtet; bei Erwachsenen dagegen weicht er um fast 45° von der horizontalen Richtung ab und kann sich, wie wir sehen werden, unter pathologischen Einflüssen (§ 532) sogar noch mehr der Senkrechten annähern. Das liegende Oval der Gelenkfläche des Caput tali wird durch die Differenz des Knochenwachsthumes zu einem mehr stehenden umgeprägt.

Von den beschriebenen Formendifferenzen des Talus und Calcaneus des Neugeborenen und Erwachsenen dürfen wir, mit Hülfe einer pathologischen Voraussetzung, nur einen kleinen Schritt weiter gehen, um sofort das Wesen des Pes valgus acquisitus zu begreifen. Stellen wir uns vor, es laste entweder das Körpergewicht in abnormer Grösse, z. B. verstärkt durch Tragen schwerer Lasten, oder in abnormer Dauer und Häufigkeit, z. B. bei angestrengtem Stehen und Gehen, auf normalen, oder aber, es laste das normale Körpergewicht auf abnorm weichen und nachgiebigen Fusswurzelknochen, so muss sich nothwendig die normale Umbildung der Gelenke und Knochen steigern, von welcher wir oben nachwiesen, dass sie von der pronirenden Kraft des Körpergewichtes beim Stehen und Gehen beherrscht werde. Die Folgen dieser Steigerung sind schon theoretisch sehr leicht zu skizziren. Der Processus anter. calcanei bleibt im Verhältniss zum Höhenwachsthume der übrigen Theile des Fersenbeines noch mehr zurück, er wird sehr niedrig. Das Sustentaculum tali wächst relativ noch mehr empor, als gewöhnlich, und mit ihm hebt sich der innere Abschnitt der Kegelmantelgelenkfläche, so dass sie, anstatt sich wie bei Neugeborenen zu gleichen Hälften nach aussen und innen herabzusenken, in ihrer ganzen Ausdehnung nach aussen abfällt. Die intracapsulären Knochenflächen am inneren Abschnitte des Talushalses wachsen in Folge der Entlastung durch die Pronation. Hierdurch wird das innere Ende der dem Os naviculare entsprechenden, ovalen Gelenkfläche noch mehr, als gewöhnlich nach vorn und unten geschoben; sein Längsdurchmesser, welcher bei Neugeborenen der Horizontalen nahe stand, nähert sich noch mehr der Senkrechten. Die functionellen Folgerungen sind ebenfalls einfach zu ziehen. Allmählich erweitert sich das Gebiet der Pronation, während sich das der Supination verkleinert; diese Verschiebung der Bewegungsexcursion geht parallel der Verschiebung der Knochenhemmungen; der innere Fussrand steht für die neue Mittelstellung des Fusses im Talotarsalgelenke ungewöhnlich tief, der äussere Fussrand dagegen ungewöhnlich hoch: *so entsteht der Pes valgus.*

Hiermit sind indessen die Folgen des veränderten Knochenwachsthumes nicht erschöpft. Eine excessive Entwickelung der Knochenabschnitte, als deren Ausdruck die intracapsulären Knochenstreifen erscheinen, muss dem Talus eine Form geben, welche die Construction des ganzen Fussgewölbes in Verwirrung bringt. In der normalen Mittelstellung des Talotarsalgelenkes, also bei mässiger Supination, bildet der Fuss ein Gewölbe, dessen Spannung sich nur bis zu einem gewissen Grade abflacht, wenn durch eine Pronation das Os naviculare und mit ihm der vordere Abschnitt des Fusses den inneren Theil des Collum tali verlässt. Der oberste Schlussstein des Gewölbes ist der Talus. In der Norm zeigt er an seinem inneren Abschnitte besonders scharf ausgeprägt die Qualität, welche der Schlussstein eines jeden Gewölbes besitzen muss, nämlich die Form eines abgestumpften Keiles, dessen Spitze nach unten gerichtet ist; er ist also in der Richtung von hinten nach vorn, wie eben das Fussgewölbe gespannt ist, oben länger als unten, die Differenz beträgt mehrere Linien. In Fig. 339a bezeichnet die Distanz xy die Ausdehnung der oberen, die Distanz xz die Ausdehnung der unteren Fläche. Wenn nun die Linie xz um einige Millimeter länger wird, wie dies durch das excessive Wachsthum der intracapsulären Knochenflächen ii nothwendig geschieht, so verliert der Talus die Fähigkeit, den Schlussstein des Fussgewölbes zu bilden. So ist bei dem, von einem Pes valgus entnommenen Talus (Fig. 340) die Linie xz viel länger geworden, als die Linie xy. Die Wölbung sinkt ein, der Fuss wird platt — *Pes valgoplanus.*

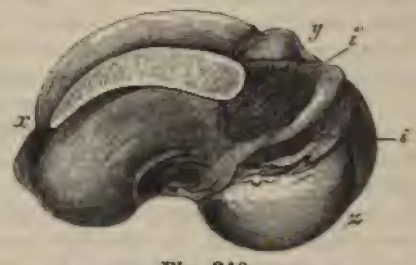

Fig. 340.
Ansicht des Talus bei Pes valgus von innen.

§ 531. Pes valgus rachiticus und staticus.

Die Erfahrung lehrt, dass nach den Altersperioden, in welchen der Pes valgus auftritt, zwei Arten unterschieden werden können. Die erste Periode umfasst das 3. bis 7. Lebensjahr. In ihr entwickelt sich der Pes valgus ausschliesslich auf dem Boden der Rachitis, deren Bestehen an den übrigen Knochen, besonders an den Rippen, leicht nachgewiesen werden kann. Wir fassen die hierher gehörigen Fälle unter der Bezeichnung des *Pes valgus rachiticus* zusammen. Die zweite Periode, welche den Pes valgus besonders häufig entstehen lässt, umfasst den letzten Abschnitt des adolescenten Alters, die Zeit zwischen dem 14. und 20. Lebensjahre. Diese Zeit ist dadurch ausgezeichnet, dass die jugendlichen Individuen der arbeitenden Klassen, — die höhere Gesellschaft ist gegen den Pes valgus dieser Art geschützt —, ihre körperlichen Anstrengungen beginnen. Die schwere Arbeit im Stehen und Gehen, das Tragen schwerer Lasten führt zu einem statischen Missverhältnisse zwischen dem stützenden Fusse und der Belastung. Wir wollen die hierzu gehörigen Fälle unter der Bezeichnung *Pes valgus staticus* zusammenfassen.

Der *Pes valgus rachiticus* zeigt in seiner Entstehung und Entwickelung sehr einfache Verhältnisse. Die Kinder klagen über Schmerzen in den Füssen und schonen dieselben. Nur beim Gehen tritt die Difformität deutlicher hervor, da das Körpergewicht den Fuss in stärkere Pronation drückt, als dies am normalen Fusse geschehen kann. Die Ursache des Leidens liegt offenbar in der Weichheit des Knorpelgewebes, welche zwar hauptsächlich an den Ossificationsgrenzen, z. B. an den Knorpelknochengrenzen der Rippen, auftritt, aber auch den übrigen Theilen des Knorpelskeletes nicht fehlt. Mit der Heilung der Rachitis, welche auch ohne

therapeutische Mittel gegen das 7.—9. Jahr zu erfolgen pflegt, gleicht sich häufig die Stellung des Fusses aus. Immerhin kann die Anlage zum Pes valgus in die spätere Periode mit hinübergenommen werden, und der Pes valgus staticus entwickelt sich dann auf der Basis eines Pes valgus rachiticus. Zu erwähnen bleibt noch, dass bei Pes valgus rachiticus die Bewegungsexcursion in der Regel gar nicht vermindert, vielmehr in der Richtung der Pronation vermehrt ist.

Der *Pes valgus staticus* zeigt zunächst eine ähnlich einfache Form, wie der Pes valgus rachiticus. Die Bewegung erweitert sich nach der Pronation hin, und beim Gehen und Stehen klagen die Kranken über leichte Schmerzen. Auch hier kann es geschehen, dass die hochgradige Pronation des Fusses nur in der aufrechten Stellung auffällt. Nach Vollendung des Knochenwachsthumes tritt dann keine weitere Verschlimmerung des Leidens ein. Solch leichte Fälle werden gewöhnlich als „Anlage zum Plattfusse" bezeichnet, und es gibt ganze Völker und Volksstämme, welche in der Mehrzahl ihrer jugendlichen Individuen die Anlage zum Plattfusse aufweisen. Am bekanntesten ist die Neigung der Juden zu der platten Stellung des Fusses. Unter den deutschen Stämmen scheinen nach Mittheilungen von Militärärzten die Schleswiger in einer besonders hohen Quote an den verschiedenen Graden des Pes valgus zu erkranken (C. Hueter).

Einen bemerkenswerthen Beitrag zur Statistik des Pes valgus hat Roberts geliefert. Unter 10 000 Kindern von 8—12 Jahren zeigten 42,7 pro mille Plattfüsse; daran participirten jedoch die Kinder der ländlichen Districte nur mit 17,1 pro mille, die Kinder der Fabrikorte dagegen mit 79 pro mille. Vom 8. Jahre ab, dem Zeitpunkte, wo die Kinder zur Arbeit in den Fabriken herangezogen werden, steigt die Zahl der Plattfüsse sehr schnell. Roberts bezeichnet das lange Stehen als besonders schädlich. An Orten, welche keine Fabriken besitzen, beginnt in der Regel erst vom 14. Jahre ab die Entwickelung des Pes valgus staticus.

Während die Anlage zum Plattfusse nur gelegentlich, z. B. bei dem militärischen Ersatzgeschäft, zur ärztlichen Kenntniss gelangt, kommen die weiter ausgebildeten Grade des Leidens sehr schnell zur Behandlung. Die mässigen Schmerzempfindungen, welche bei Anstrengung des Fusses auch in Fällen von geringfügigem Pes valgus nie ganz fehlen, steigern sich zu heftigen Schmerzen, und da dies besonders junge Leute betrifft, welche schwere Arbeit im Gehen und Stehen zu verrichten haben, z. B. Bäcker- und Schmiedelehrlinge, Commis, Kellner, Müllerburschen u. s. w., so wird sehr schnell die Arbeitsfähigkeit gestört und die Hülfe des Arztes erfordert. Der Pes valgus complicirt sich dann mit entzündlichen Processen, es entsteht der *entzündliche Plattfuss*, die *Tarsalgie des adolescents* (Gosselin).

§ 532. Der entzündliche Plattfuss. Veränderungen an den Knochen bei Pes valgus.

Das Krankheitsbild, welches sich bei entzündlichem Plattfusse darzustellen pflegt, hat sehr charakteristische Züge. Damit soll nicht gesagt sein, dass das Leiden gerade sehr leicht zu erkennen wäre; im Gegentheile, bei oberflächlicher Untersuchung kann der Arzt das Wesen der Erkrankung sehr wohl übersehen und sich mit der nichtssagenden Diagnose eines Rheumatismus begnügen. Denn nur selten steht schon zu Beginn des Leidens der Fuss in permanenter hochgradiger Pronation; er rückt vielmehr in diese Stellung erst ein, wenn man den Kranken stehen und das Körpergewicht auf den Fuss einwirken lässt. Charakteristisch aber ist die Localisation der Schmerzen; sie beschränkt sich auf drei bestimmte Punkte der Fusswurzel. Der erste derselben liegt hinter der Tuberositas ossis navicularis; er entspricht dem Ligam. calcaneo-naviculare, welches bei extremer Pronations-

stellung stark angespannt wird und, wie wir § 533 sehen werden, beträchtlich gedehnt werden kann. Zugleich rückt hier das abnorm nach unten wachsende Caput tali so tief, dass es bei pronirtem Fusse den Boden berührt und die Hautdecken, wie auch das genannte Band, auf die Sohle des Stiefels oder auf die Bodenfläche aufdrückt. Der zweite Punkt liegt an der äusseren Spitze des Ovales des Caput tali, gegen welche das Os naviculare und mit ihm der übrige Fuss durch die extreme Pronationsstellung ganz besonders intensiv angedrängt werden; er liegt, ziemlich gleichweit vom inneren und äusseren Fussrande entfernt, auf der Höhe der Dorsalfläche des Fusses. Endlich finden wir den dritten schmerzhaften Punkt aussen am Processus anter. calcanei, dort wo bei der Pronation die Kante des Taluskörpers auf ihn tritt und durch den Contact die Knochenhemmung der Pronation besorgt; man palpirt die Stelle durch kräftiges Eindrücken des untersuchenden Fingers am vorderen Rande des Malleolus ext. Intelligente Plattfusskranke localisiren ihre Schmerzempfindungen sehr bestimmt auf diese drei Punkte, manchmal auch nur auf zwei, in seltenen Fällen nur auf einen unter ihnen. Bei weniger intelligenten Kranken muss man die schmerzhaften Punkte erst genau durch die Palpation ausmitteln.

Im Beginne des entzündlichen Plattfusses fehlt noch, wie bei dem rachitischen Pes valgus, die Beschränkung der Bewegungsexcursion, die eigentliche Contractur. Sie entwickelt sich im weiteren Verlaufe immer deutlicher, und zwar oft so schnell und zu einer solchen Höhe, dass man bei der ersten Untersuchung nicht an eine Contractur, sondern an eine Pronationsankylose des Talotarsalgelenkes zu glauben geneigt ist. Scheinbar unbeweglich steht der Fuss im Extrem der Pronation, und bei dem Versuche, ihn mit der Hand zu supiniren, rückt er auch nicht um eine Linie aus seiner Stellung. Es ist, als wären die Talotarsalgelenkflächen durch Knochen-, Knorpel- oder Bindegewebe unlösbar mit einander verschmolzen. Bei diesen Bewegungsversuchen sieht man die Sehnen des M. extensor digit. comm. und der M. M. peronei durch willkürliche Muskelcontraction prall gespannt unter der Haut hervortreten. Diese Spannung hat zu der früher allgemein verbreiteten und auch neuerdings wieder aufgestellten Theorie geführt, dass die Contractionen der genannten Muskeln die Schuld am ganzen Leiden trügen, dass also der Pes valgus eine myogene Contractur wäre, bedingt durch Insufficienz der Supinatoren und consecutive Verkürzung der Pronatoren. Die Grundlosigkeit einer solchen Hypothese ergibt sich für den aufmerksamen Beobachter schon aus dem Umstande, dass auch die Sehnen der Supinatoren, z. B. sehr deutlich der Tendo Achillis, einer ähnlichen, willkürlichen Spannung unterliegen. Der Kranke hat nur den Wunsch, die ihm äusserst schmerzhafte Supinationsbewegung, welche die untersuchende Hand anstrebt, mit allen Kräften zu verhindern. Hier dient ihm am besten die Contraction der Pronatoren; aber auch die Contraction der mächtigen Wadenmuskeln, welche ja doch nur eine sehr mässige Supinationswirkung haben, kann ihm Nutzen bringen, indem die Gelenkflächen fest auf einander gepresst und damit die beiden Abschnitte des Talotarsalgelenkes unbeweglich gestellt werden.

Die Entzündungen, welche den Pes valgus compliciren, sind eigenthümlicher Art. Sie verlaufen mit den heftigsten Schmerzen und dabei unter den geringfügigsten objectiven Symptomen. Meist fehlt sogar jede palpabele Schwellung der entzündeten Gelenke, und nur am Talonaviculargelenke kann man in seltenen Fällen einen sehr mässigen synovialen Erguss nachweisen. Der neuralgische Charakter des Processes würde deshalb ganz passend durch die in Frankreich eingeführte Bezeichnung der *Tarsalgie* ausgedrückt werden, wenn nicht die pathologisch-anatomische Untersuchung uns über den entzündlichen Charakter der Störung belehren würde. Wir nehmen hier die Erörterung der anatomischen Verhältnisse des Pes valgus wieder auf (§ 530).

Die Präparate, welche man von dem Pes valgus zur anatomischen Untersuchung erhält, gehören fast ausschliesslich älteren Individuen an, welche viele Jahre oder Decennien nach Beginn der Erkrankung gestorben sind. Gerade deshalb bedarf es des Leitfadens der klinischen Beobachtung, um sich in dem Bilde eines solchen Präparates zurecht zu finden. Am deutlichsten treten die Formveränderungen der beiden wichtigsten Knochen, des Talus und des Calcaneus, hervor. Sie entsprechen in jeder Einzelheit der Beschreibung, die schon oben (§ 530) vom theoretischen Standpunkte aus gegeben wurde. Am *Calcaneus* fällt, ausser dem dort schon erwähnten Verhalten des Sustentaculum tali und der Kegelmantelgelenkfläche, noch eine grosse concave Grube (p, Fig. 341) auf, welche an der Oberfläche des Processus anter. calcanei liegt, nach aussen von der für den Eintritt der Kante des Taluskörpers bestimmten, tief eingeschnittenen Grube (h). Diese Hohlfläche (p) fehlt an keinem Präparate von hochgradigem Pes valgus; sie ist von einem faserigen Knorpelgewebe überzogen und nimmt die zu einer Art von Gelenkkopf umgeformte Spitze des Fibulaknöchels auf, welche ebenfalls neugebildeten Gelenkknorpel trägt. Zwischen den Gelenkflächen spannt sich sogar eine wohlausgebildete Gelenkkapsel aus, ein sehr vollkommenes Beispiel einer echten *Gelenkneubildung*. Sie erklärt sich sehr einfach. Bei der Erweiterung der Bewegungsexcursion im Sinne der Pronation, bei dem zunehmenden Abschleifen der Knochenhemmung kommt schliesslich die Spitze des Fibulaknöchels

Fig. 341.
Calcaneus des Pes valgus, von oben gesehen.

Fig. 342.
Talus von Pes valgus, von vorn gesehen.

auf die Oberfläche des Proc. anter. calcanei zu stehen. Nun prägen die Bewegungen des Talocruralgelenkes mit der Spitze des Fibulaknöchels eine von vorn nach hinten concave Grube ein, welche durch die Reizung des Periostes vertieft und durch dessen knorpelige Metamorphose mit einer Gelenkfläche versehen wird. An Regelmässigkeit der Bildung, besonders was Glätte der Gelenkknorpel betrifft, können sich freilich diese accidentellen, erworbenen Gelenke mit den abnormen Gelenken congenitaler Bildung bei Pes varus congenitus (§ 524) nicht messen.

Am *Talus* nehmen unter den Veränderungen die sehr breiten intracapsulären Knochenstreifen am inneren Rande des Collum tali eine hervorragende Stellung ein. Ihre Breite kann zusammen bis zu 3 Cm. betragen (Fig. 340, § 530). Dass sie nicht durch einfachen Knorpelschwund vom Rande der Gelenkflächen aus entstehen können, dafür bürgt das abnorme Längenwachsthum des inneren Abschnittes des Collum tali, von welchem man sich auch sehr wohl am Lebenden überzeugen kann.

Man darf nur am Pes valgus die Distanz vom vorderen Rande des Malleolus int. bis zur Tuberositas ossis navicularis messen und sie mit der analogen Distanz am gesunden Fusse vergleichen, welcher natürlich in derselben Stellung stehen muss. Noch leichter constatirt man das abnorme Wachsthum des Collum und Caput tali durch die Betastung dieser Knochentheile selbst. Damit fällt aber auch der Verdacht, es könne sich bei der Difformität des Knochens um senile Veränderungen handeln, welche mit Störungen des Knochenwachsthums gar nichts zu thun hätten, und nicht minder die früher allgemein verbreitete Annahme, dass die knorpelfreien Stellen am Collum tali von einem entzündlichen Knorpelschwund herrühren könnten. Eine weitere Abnormität zeigt das *Os naviculare*. Dieses rückt durch die Pronationsbewegung nach oben, und nun tritt die Wölbung des Taluskopfes wie ein zweiter Malleolus internus am inneren Fussrande hervor. Diese Prominenz wurde früher, als man irriger Weise die Pro- und Supination in die Chopart'sche Gelenklinie verlegte, gewöhnlich für das nach unten gesunkene Os naviculare gehalten.

Die Präparate des Pes valgus zeigen endlich die Resultate der *Synovitis*, freilich oft gemischt mit den Erscheinungen der *Polypanarthritis*, welche erst später die Gelenke befällt. Es ist kaum zu bezweifeln, dass das frische Auftreten der Entzündung bei Pes valgus mit einer Hyperämie und Schwellung der Synovialis einsetzt; aber an diesen Entzündungen stirbt Niemand, und so erkennen wir an den zufällig von älteren Individuen gewonnenen Präparaten nur ein weiteres Symptom der Entzündung, nämlich eine eigenthümliche Rauhigkeit der Gelenkflächen an bestimmten Punkten. Regelmässig liegt eine solche hügelig gewordene Partie der Gelenkfläche an dem oberen-äusseren Abschnitte des Caput tali (f, Fig. 342); ihr entspricht eine ähnliche Partie am äusseren Abschnitte der Gelenkfläche des Os naviculare. Hier ist der Knorpel verdünnt, und die Fläche, welche normal eine regelmässig concave Biegung zeigt, besteht aus welligen Hebungen und Senkungen. Die Niveaudifferenzen können einen oder einige Millimeter betragen, und die Erhebungen am Os naviculare passen genau in correspondirende Vertiefungen am Talus, während die Erhebungen dieses wiederum in die Einsenkungen des ersteren genau eingebettet sind. So entsteht *eine Verschränkung der Gelenkflächen in Pronation*, und da auch der hintere Abschnitt des Gelenkes, da wo sich vordere Kante des Taluskörpers und Processus ant. calcanei berühren, an diesen Veränderungen der Gelenkflächen Theil nimmt, so erreicht die Verschränkung einen Grad, welcher jene scheinbare Ankylose, jene Unbeweglichkeit im Talotarsalgelenke wohl erklärt. Der Versuch der Supination drängt die Erhebungen und Vertiefungen der Gelenkflächen auseinander und verursacht ein Reiben der Knochen, welches offenbar sehr schmerzhaft von dem Kranken empfunden wird und ihn zu der oben erwähnten instinctiven Feststellung des Gelenkes durch Contraction aller Muskeln zwingt. Die befallenen Stellen entsprechen genau den durch die Pronation unter erhöhten Druck gerathenen Abschnitten der Gelenkflächen und sind nur als Folge dieses Druckes zu betrachten. Die grosse Regelmässigkeit, in welcher diese Veränderungen immer an derselben Stelle und in derselben Weise auftreten, prägt dem pathologisch-anatomischen Bilde des Pes valgus einen sehr charakteristischen Zug auf.

§ 533. Veränderungen an den Bändern bei Pes valgus. Behandlung des Pes valgus.

Das Ligam. calcaneo-naviculare zeigt bei Pes valgus eine sehr bedeutende Vergrösserung seiner Fläche, da diese den gewucherten Theil des Taluskopfes in ihre Höhlung aufnimmt. Der Vorgang erklärt sich durch die Spannung, welche das

Band bei den extremen Pronationsbewegungen erfährt, wie auch durch die Dehnung, welche der abnorm wachsende Taluskopf auf die ihn umgebende Kapsel ausübt. Mehr, als sie es verdiente, hat diese Ausweitung des Ligam. calcaneo-naviculare die Aufmerksamkeit früherer Beobachter auf sich gezogen. Neben den Krämpfen der Pronatoren und der Insufficienz der Supinatoren war es besonders die Erschlaffung der Bänder an der Planta pedis, welche man als Ursache des Pes valgus anschuldigte. Gewiss ist es richtig, dass bei schlechter Ernährung eine Atrophie der fibrösen Gebilde eintritt, und dass diese die Dehnung und Verlängerung begünstigt, aber das Punctum saliens ist doch für den Pes valgus die dehnende Kraft. Das Ligamentum calcaneo-naviculare mag so schlecht ernährt, also nach alter Bezeichnung so atonisch sein, als möglich, nie wird es von selbst erschlaffen und sich verlängern können, wie es sich auch in Ermangelung contractiler Elemente nicht spontan verkürzen kann. Dass der Pes valgus ziemlich häufig bei chlorotischen Mädchen auftritt, kann ebensowohl und mit mehr Recht auf die schlechte Ernährung und Insufficienz der Knochen, als auf die der Bänder bezogen werden. Und dann sieht man daneben einen rothbäckigen Burschen mit strammer Entwickelung der Musculatur; er hat einen viel schlimmeren Pes valgus, und doch wäre es sehr sonderbar, wenn man bei ihm eine Schwäche der Bänder und Muskeln gerade an der Fusssohle annehmen wollte. Gewiss haben seine Bänder und Muskeln gegenüber den pronirenden Kräften besseren Widerstand geleistet als die jenes chlorotischen Mädchens; aber entscheidend ist immer die Quantität dieser Kräfte und das Verhalten des Fusswurzelskeletes. Der *Pes valgus acquisitus existirt nicht ohne Veränderung der Knochen- und Gelenkformen im Talotarsalgelenke.* Darin sieht er trotz aller Verschiedenheit des Auftretens und der Entwickelung dem Pes varus congenitus ähnlich. Ein genauer Vergleich der Knochen- und Gelenkformen von Pes varus congenitus (§ 524) und von Pes valgus acquisitus lehrt den diametralen Gegensatz in den Längen- und Höhendurchmessern der einzelnen Knochentheile und in der Form und Stellung der Gelenkflächen. Vermittelnd zwischen ihnen stehen die normalen Formen des Neugeborenen, welche sich dem Pes varus und die normalen Formen des Erwachsenen, welche sich dem Pes valgus anschliessen.

Für den, welcher das richtige Verständniss der Aetiologie, Anatomie und Mechanik des Pes valgus gewonnen hat, erledigt sich die Frage der *Therapie* in wenigen Worten. Abgesehen von der Behandlung der Rachitis durch Calcaria phosphor. und carbon., Eisenmittel, Phosphor und Bäder (Allg. Thl. § 94), erfordert der Pes valgus rachiticus nur das längere Tragen eines *Stiefels mit innerer Seitenschiene*, eines Scarpa'schen Stiefels mit umgekehrt, im Sinne der Supination, wirkenden Zuge (Fig. 336, § 528), während bei Pes varus die äussere Seitenschiene im Sinne der Pronation wirkt. Durch die innere Schiene wird der Fuss aus dem Extrem der Pronation in eine mittlere Stellung geführt und in ihr erhalten. Die belasteten Knochenabschnitte werden entlastet, die gewucherten dagegen unter etwas höheren Druck gestellt. Sobald die Rachitis schwindet, kann auch der Stiefel mit der Schiene wieder entfernt werden. Dieselbe einfache Behandlung genügt für die ersten Grade des statischen Pes valgus. Erst das Hinzutreten der entzündlichen Processe indicirt andere Massnahmen.

Die ersten Entzündungsanfälle bei dem Pes valgus staticus werden häufig nach alten, gewöhnlichen Methoden, durch Ruhe und Contrairritantien, besonders [illegible]tore und Jodtinctur, behandelt. Man kann hierdurch die Entzündung auch [illegible]n bekämpfen, aber der Pes valgus bleibt in der Regel bestehen. Nur in [illegible] Anfängen genügt die einfache Ruhelage im Bett, um die Correction der [illegible]: in dieser Lage führt die Eigenschwere den Fuss zuweilen [illegible] schlimmeren Fällen nach einigen Wochen in die Supina-

tion zurück. Lücke rühmt für die späteren Stadien die Behandlung durch Stiefel, auf deren Sohle an der Innenseite eine der normalen Fusswölbung entsprechende, keilförmige Kork- oder Gummieinlage befestigt ist; um diese Einlage soll sich der Fuss im Stiefel herumkrümmen und so seine normale Wölbung wieder erlangen. Besser ist es, das Gelenk frühzeitig in supinirter Stellung mittelst Gypsverband zu fixiren, was auch auf die Entzündung wohlthätig einwirkt. Diese wird durch den perversen Druck unterhalten, welcher auf einzelnen Abschnitten der Gelenkflächen lastet; das beste Antiphlogisticum ist daher die dauernde Entlastung durch die Supination. Absolut nothwendig wird diese Fixation in supinirter Stellung, sobald jene scheinbare Ankylose (§ 532), jene Verschränkung der Gelenkflächen eingetreten ist. Dann erzwingen wir die Supination des Fusses nach der Methode Roser's in folgender Weise:

Der Kranke wird tief narkotisirt, bis die Muskelcontractionen gänzlich aufhören. Dann verschwindet auch die scheinbare Ankylose des Talotarsalgelenkes. Ein leichter Druck und Zug in der Richtung der Supination genügt, um die Verschränkung der Gelenkflächen zu lösen, wobei man gewöhnlich das Knirschen der rauhen Flächen fühlt. Nun wird der Fuss in das Extrem der Supination geführt und in dieser Stellung durch einen Gypsverband fixirt, welcher von den Zehen bis zur Mitte der Wade reicht und auf der Dorsalfläche des Fusses durch Gypscompressen oder Schusterspan besonders verstärkt werden muss, damit das Zurückfedern in die Pronationsstellung einen gehörigen Widerstand finde. Auch hier kann man zur Fixation während des Anlegens des Gypsverbandes den Bindenzügel benutzen (§ 527). Er wird über den äusseren Fussrand gelegt; die Hand zieht ihn nach innen und unten an. Abgesehen von der Kraftersparniss erleichtert der Bindenzügel das Anlegen des Verbandes, welches nun durch die haltenden Hände nicht gestört wird. Mit dem Gypsverbande können sich die Kranken etwas im Zimmer bewegen. Sie sind meistens überrascht von dem plötzlichen Aufhören der Schmerzen, welche sie vorher peinigten. In leichteren Fällen, wenn die Verschränkung erst kurze Zeit bestand, kann der Gypsverband schon nach 8—14 Tagen durch den Scarpa'schen Stiefel mit innerer Seitenschiene ersetzt werden, in schweren muss er 4—6 Wochen getragen, eventuell auch einmal gewechselt werden. Die Nachbehandlung durch den Scarpa'schen Stiefel, welcher übrigens gestattet, dass die Kranken wieder ungehindert ihren Beschäftigungen nachgehen, ist kaum entbehrlich; denn ohne denselben würde das Gehen den Fuss sofort wieder in die extreme Pronation drängen, das Recidiv des entzündlichen Plattfusses wäre sofort gegeben. Das längere Tragen des Scarpa'schen Stiefels sichert auch am besten die Correction der Knochen- und Gelenkformen und stellt die normale Fusswölbung wieder her. Auf die letztere legen freilich die Kranken kein besonderes Gewicht; sie sind gleichgültig gegen den Schönheitsfehler des Plattfusses und zufrieden, wenn sie schmerzfrei gehen und arbeiten können. Gewiss sichert aber nichts besser gegen die Gefahr des Recidives als eben die Correction der Knochenformen; sie gibt dem Talus seine keilförmige Gestalt zurück und befähigt ihn wieder, als Schlussstein des Fussgewölbes zu dienen.

Wie viel, oder vielmehr wie wenig man gegenüber dieser rationellen Behandlung des Pes valgus von der Application des Ferrum candens, welches den „Tonus" der plantaren Bänder herstellen soll, von den Tenotomien, von der Elektricität und den Maschinen zu halten hat, ergibt sich aus dem Gesagten von selbst. Unter allen diesen Mitteln würden die Maschinen, welche in geeigneter Weise einen supinirenden Druck oder Zug auf den Pes valgus ausüben, noch am rationellsten erscheinen. Aber auch sie sind kaum zu gebrauchen, weil der Widerstand der Muskeln, den die Narkose so rasch beseitigt, grosse Druckkräfte erfordert, unter welchen die Haut leicht Schaden leiden kann. Schnelligkeit der Wirkung und

Schmerzlosigkeit sichern zudem dem manuellen Verfahren in der Narkose, mit nachfolgender Fixirung im Gypsverbande, die wohlverdiente dominirende Stellung in der Therapie des Pes valgus acquisitus.

In veralteten Fällen, in welchen der Pes valgus durch das oben (§ 532) beschriebene stärkere Wachsthum des inneren Abschnittes des Collum tali der manuellen Reduction widersteht, empfahl Ogston eine Resection des Gelenkes zwischen Caput tali und Os naviculare (§ 542).

§ 534. Die Contracturen an den Zehen und am Metatarsus. Hallux valgus.

Unter allen Contracturen der Zehen ist diejenige am häufigsten und wichtigsten, bei welcher sich die grosse Zehe in *Abduction* stellt. Sie steht dann der Axe des Fusses, die von der Ferse zur dritten Zehe gezogen wird, zugewendet, aber abgewendet der Medianebene des Körpers und wird nach Analogie des Genu valgum (§ 485) und des Pes valgus (§ 530) als *Hallux valgus* bezeichnet.

Die Abduction der grossen Zehe ist keineswegs ein Product der Wachsthumsvorgänge im jugendlichen Alter, welche an anderen Gelenken (§§ 485 und 532) ähnliche Deviationen einleiten. Ihre Entwickelung beginnt vielmehr häufig erst nach Abschluss des Wachsthumes und fällt zum grössten Theil erst in die höheren Altersperioden. Sie wird zweifellos beherrscht durch den Druck schlecht geformter Stiefel, wie sich dies leicht begreift, wenn man die sonderbaren Formdifferenzen zwischen dem normalen kindlichen Fusse und den üblichen Schuhen und Stiefeln vergleicht.

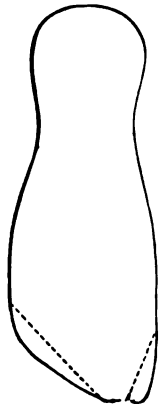

Fig. 343.
Form des Fusses bei Neugeborenen. Die gestrichelte Linie gibt etwas karrikirt die Form des Fusses bei Erwachsenen im vorderen Abschnitte.

Bei kleinen Kindern verläuft die Verbindungslinie der Metatarsalköpfchen entschieden anders, als bei Erwachsenen (Fig. 343). Sie fällt hier von dem Capitulum ossis metatarsi I bis zu dem Capitulum ossis metatarsi V lange nicht so steil nach hinten ab, wie dies am erwachsenen Fusse zu beobachten ist und wie es die gewöhnliche Stiefelform erfordert. Auf diesen Umstand wird von unseren Stiefelkünstlern keine Rücksicht genommen, ungeachtet der Mahnungen, welche von Zeit zu Zeit von Physiologen, wie von Chirurgen erfolgt sind. Sie zwängen vielmehr den Fuss gerade im breiten, den Metatarsalköpfchen entsprechenden Querschnitte in den engen Stiefel ein, ohne dadurch die Form des Fusses zu verschönern. Aber auch abgesehen von der Schönheitsfrage, sind die häufigen pathologischen Folgen unserer schlechten Stiefelformen schlimm genug, um diese immer aufs neue zu verdammen. Der enge Stiefel findet in der Metatarsallinie seine Angriffspunkte an der kleinen und grossen Zehe. Die erstere verkümmert im Wachsthume und erhält als Zierde ein Hühnerauge (§ 535), welches allein schon den unglücklichen Träger zur Verzweiflung bringen kann. Die grosse Zehe aber weicht, vermöge ihrer ausgedehnten Bewegungsexcursion, dem Drucke aus und stellt sich in Abduction. Sie rückt hierbei entweder auf die Dorsal- oder auf die Plantarfläche der übrigen Zehen. Das erstere geschieht häufiger, weil ja überhaupt durch das Gehen die Dorsalflexion der Zehen mehr begünstigt wird, als die Plantarflexion. Jede Uebertreibung dieser Abduction ist durch die Folgen, welche wir noch kennen lernen müssen, eine wirkliche Krankheit.

Bei Hallux valgus kommt der innere Abschnitt des Capitulum ossis metatarsi I ausser festen Contact mit der Phalangealgelenkfläche. Am wachsenden Knochen hat diese Druckentlastung ein stärkeres Wachsthum des inneren Abschnittes zur Folge. In den späteren Altersperioden aber, in welchen überhaupt die Neigung zu hyperplasirenden Processen des Gelenkendes zunimmt, nistet sich bei Hallux valgus sehr leicht die Panarthritis (Arthritis deformans) ein und führt zur Wucherung des von seinem Gegendrucke befreiten, inneren Abschnittes des Metatarsalköpfchens. Verdickungen der Synovialis, papilläre Wucherungen auf ihrer Fläche, endlich Zerfaserungen und Schwund des Knorpels treten hinzu und vollenden das Bild der Panarthritis. Die Knochenwucherung kann bis zur Bildung eines exostosenartigen Auswuchses gedeihen, dessen Wachsthum der Steigerung der subjectiven Beschwerden parallel geht. Das Verständniss des Stiefelkünstlers folgt inzwischen keineswegs dem Verlaufe der Krankheit, und die Stiefel gewöhnlicher Formation drücken nun auf den wuchernden Gelenkkopf. Die Hautdecke wird schwielig verdickt, und zwischen Haut und Gelenkkapsel bildet sich durch den Druck und die Reibung ein accidenteller Schleimbeutel (Fig. 344 s), welcher häufig mit der Gelenkkapsel in Communication tritt. Diesen Symptomencomplex bezeichnen englische Chirurgen als „Bunion". Der Schleimbeutel kann nun durch die fortwährende Reizung seitens der Fussbekleidung seinerseits wieder der Sitz entzündlicher Processe werden. Bald bildet sich ein Hydrops aus, bald eine Eiterung, welche zur Perforation, zur Bildung schwer heilender Fisteln, zum ulcerösen Zerfalle der Haut, endlich durch Communication mit dem Gelenke sogar zu einer eiterigen Gelenkentzündung mit allen ihren Folgen führen kann. So veranlasst der Krankheitsverlauf nach schmerzhaft verbrachten Monaten und Jahren zuweilen Zustände, welche die eingreifendste, chirurgische Hülfe erfordern. Glücklicherweise ist dieser ungünstige Verlauf nicht der gewöhnliche; meist bleibt es bei den weniger bedenklichen, aber doch immer sehr unangenehmen, schmerzhaften Schwielen- und Schleimbeutelentzündungen.

Fig. 344.
Abductionsstellung der grossen Zehe bei Hallux valgus. ss Schleimbeutel auf dem freiliegenden Theile des Capitulum metatarsi (Cm). ph ph Die Zehenphalangen.

Die *Therapie* müsste nach dem Gesagten eigentlich vorwiegend in einer besseren Instruction unserer Stiefelartisten gesucht werden. Dass in der That durch zweckmässigere Fussbekleidung vieles gegen den Hallux valgus geschehen kann, das beweist die, wenn auch nicht absolute Immunität der besseren Stände, welche die geschickteren unter den Schustern zu Lieferanten haben. Die seit einigen Jahren wiederum eingerissene Mode der Spitzschuhe lässt freilich für die Zukunft manchen Hallux valgus erwarten. Die arbeitenden Klassen sind selten in der Lage, für die Pflege ihrer Füsse sorgen zu können. Auch schlagen sie das Anfangsstadium der Krankheit wenig an, weil sie eben noch arbeitsfähig sind; sie versäumen damit die Zeit, in welcher man durch einige sehr einfache Verbände die Stellung der Zehe corrigiren und eine schnelle und durchgreifende Hei-

lung erzielen könnte. Erst die Folgezustände zwingen den leidenden Arbeiter dazu, den Arzt aufzusuchen. Dann ist aber die Knochenwucherung am inneren Abschnitte des Capitulum ossis metatarsi, die Schleimbeutelentzündung oder gar die Gelenkeiterung nicht so leicht mehr zu beseitigen. Man darf sich daher nicht wundern, dass schon alle Arten orthopädischer Behandlung am Hallux valgus gelegentlich Anwendung gefunden haben. Sehnenschnitte, Contentivverbände, besondere Maschinen, methodische Bewegungen, kurz alles, was zur Behandlung der Contracturen grosser Gelenke dient, ist auch für dieses kleine Gelenk versucht worden. Leider haben die wenigsten Kranken mit Hallux valgus Zeit oder Lust, sich zum Zwecke einer längeren orthopädischen Behandlung für Wochen und Monate dem Tragen der Stiefel und der Arbeit zu entziehen, und noch weniger haben sie Geld, sich mit einer Maschine zu versehen. Eine solche ist von v. Pitha zur Application während der Nacht construirt und empfohlen worden; sie besteht in einer Sandale mit Stahlfeder am inneren Fussrande, gegen welche die widerspenstige Zehe durch einen Gurt angezogen wird. Billiger und einfacher ist der von Lothrop empfohlene Apparat, ein Handschuhfinger, welcher die grosse Zehe umfasst und in einen Streifen ausläuft. An diesen schliesst sich Heftpflaster an, welches an der Innenseite der Ferse so befestigt wird, dass der Handschuhfinger einen adducirenden Zug auf die Zehe ausübt. Wenige Kranke mit Hallux valgus werden jedoch Lust und Verständniss für die consequente Anwendung des Apparates haben. Die von Lothrop ausserdem empfohlene Tenotomie des M. abductor hallucis hat ebensowenig Werth, als die Tenotomie der übrigen Sehnen, da ja, wie wir gehört haben, die Deformation den Knochen und nicht die Sehnen betrifft. Für die gewöhnliche Praxis bleibt nach alledem nur ein doppelter therapeutischer Weg übrig. Entweder, wir schützen das prominente Köpfchen des Metatarsusknochens vor dem Stiefeldrucke durch einen elastischen Ring, wie solche auch zum Schutze schmerzhafter Hühneraugen Verwendung finden, lassen aber die Zehe stehen, wie sie steht; oder wir entfernen nach C. Hueter den deformirten Kopf des Os metatarsi I durch *die Resection* (über die Technik dieser Operation und ihre Modificationen von Reverdin und Riedel vergl. § 543), bringen nun ohne Mühe die Zehe in gerade Stellung und erhalten sie während der Heilung in dieser Position. Ganz unrichtig ist es, wegen Hallux valgus die Zehe zu exarticuliren, wie dies früher nicht selten geschah. Denn die Exarticulation lässt auf dem prominenten Capitulum eine Narbe zurück, welche immer wieder dem Stiefeldruck ausgesetzt ist. Entfernt man aber auch das Köpfchen des Os metatarsi so verliert die Fusswölbung einen ihrer wesentlichsten Stützpunkte.

Die kleinen Tarsalgelenke können an *narbigen*, *myogenen* und *entzündlichen Contracturen* des Fusses Antheil nehmen, aber die Betheiligung ist eine so geringfügige, dass sie practisch wenig in Betracht kommt. Eine seltene *congenitale Contractur* hat W. Henke nach Beobachtungen am Lebenden und an der Leiche beschrieben und ihre Beziehungen zum congenitalen Pes varus hervorgehoben. Zuweilen ziehen die gleichen Ursachen, welche die so häufige Contractur des Pes varus zur Folge haben (§ 524 u. f.), auch gelegentlich einmal die wenig beweglichen Tarsometatarsalgelenke in Mitleidenschaft; in seltenen Fällen aber werden auch diese allein betroffen; dann resultirt die *angeborene Knickung des Metatarsus gegen den Tarsus*, bei welcher der vordere Theil des Fusses in Adduction steht. Solche Fälle lassen sich nur durch Knickung des einen Metatarsus um die Zehenlinie des anderen Fusses bei sehr engem Uterus erklären, wie das aus der von Henke gegebenen Abbildung deutlich hervorgeht. Diese eigentlichen Metatarso-Tarsalcontracturen sind übrigens so selten, dass sie mehr als anatomische Curiosität, denn als practisch wichtige Krankheit gelten müssen. Fälle, welche nicht etwa bei Missgeburten, sondern bei lebensfähigen Kindern zur

Beobachtung kommen, können nach den Grundsätzen der Therapie des angeborenen Pes varus (§§ 526—528) behandelt werden.

§ 535. Die Geschwülste an der Haut des Unterschenkels und des Fusses.

Der Haut des Fusses eigenthümlich sind *Schwielen*, welche in ihrer Beziehung zu entzündlichen Vorgängen schon in § 510 Erwähnung fanden, und *Hühneraugen*, *Clavi*. Beide Geschwulstformen stellen Epidermiswucherungen dar, welche auf den Reiz des Stiefeldruckes zurückzuführen sind. Während aber die Schwiele einer diffusen Wucherung der Epidermis entspricht, ist der Clavus eine circumscripte, durch Production fester, horniger Epidermismassen ausgezeichnete Geschwulst. Im Uebrigen kommen von der Schwiele zum Hühnerauge allerlei Uebergänge vor.

Der *Clavus* findet sich am häufigsten an der Aussenseite der kleinen Zehe, sodann auf der Höhe des Dorsum der 3. und 4. Zehe, gerade über dem vordersten Phalangealgelenke; gelegentlich auch an der grossen Zehe und zwar an deren Plantarfläche, kurz überall da, wo der Stiefel einen Druck auf hervorragende Theile des Fusses ausübt. Unter der dicken Schicht verhornter Epithelien liegt im Rete Malpighi gewöhnlich eine grössere Ansammlung normalen Ernährungsstoffes, die, unter dem Drucke des starren Clavus stehend, ihrerseits auf die Nervenenden des Papillarkörpers drückt und den heftigen Schmerz erzeugt, welcher allen Besitzern von Hühneraugen wohl bekannt ist. Dann wird das Hühnerauge „geschnitten", d. h. es wird die unempfindliche Hornschicht mit einem scharfen Messer abgetragen, bis sich die kleine Höhle im Rete Malpighi, welche mit Ernährungssaft gefüllt ist, öffnet. Der Druckschmerz ist nun vorüber, da aber das Gewebe des Rete Malpighi feucht genug ist, um den Spaltpilzen als Nährmaterial zu dienen, so sind gerade nach dem „Schneiden" die Entzündungen des Hühnerauges nicht selten. Es kann sogar eine Lymphangioitis, eine Phlegmone, ein Erysipelas von dem entzündeten Hühnerauge ausgehen. Bei alten Leuten schliesst sich zuweilen an ein vereitertes Hühnerauge die Gangraena senilis (§ 511) an.

Die gewöhnliche, von Laien angewendete *Behandlung* des Hühnerauges besteht in der Erweichung der Hornmassen durch Alkalien, z. B. durch Seifenwasser, oder in dem Schutze gegen Druck durch elastische Ringe aus Leder, Filz u. s. w., welche das Hühnerauge umgeben und seine Spitze überragen. Radicaler wirkt das *Ausschneiden oder vielmehr Herausheben des Clavus*. Man lässt zu dem Zweck ein warmes Seifenfussbad nehmen, oder erweicht die Hornschichten vorher durch Umschläge von einer 2—5 % Sodalösung. Der Epidermispfropf ist dann ohne Mühe bis auf den Papillarkörper herauszuheben. Die kleine Wunde wird mit einem Asepticum bedeckt. Bei beginnender Entzündung sollte das Auflegen einer mit Carbollösung getränkten Watteplatte nicht versäumt werden. Uebrigens verschwinden die Hühneraugen von selbst, wenn drückende Stiefel und Schuhe durch zweckmässig geformte (§ 534) ersetzt werden.

Die Seltenheit der *Warzen*, der Papillome, an der Haut des Fusses wurde schon im Allg. Thl. erwähnt und dort auch auf die wahrscheinliche Ursache dieses seltenen Vorkommens hingewiesen, nämlich auf den Mangel der kleinen Hautreize, welche so oft die Warzen an der Hand (§ 423) hervorrufen.

Fibrome kommen zuweilen im subcutanen Bindegewebe am Fussrücken und am Unterschenkel als längliche Geschwülste vor, welche die Grösse von 1—3 Cm. zwar nicht überschreiten, trotzdem aber sehr lästig werden können, weil sie *mit subcutanen Nervenästen*, z. B. mit dem N. saphenus am Unterschenkel, mit den Aesten des N. peroneus superficialis am Fussrücken in Verbindung stehen. Die

grosse Empfindlichkeit dieser Fibrome indicirt ihre frühe Exstirpation. In seltenen Fällen entwickeln sich aus dem Fettgewebe des Fussrückens heraus *Lipome*, welche durch ihre weiche Consistenz und ihren lappigen Bau mit Sehnenscheiden-Hygromen verwechselt werden können. Ihre Entfernung unterliegt keinerlei Schwierigkeit.

Die Entstehung und Behandlung der *Elephantiasis* an der Haut des Fusses und des Unterschenkels wurde schon im Allg. Thl. (Cap. 18) so weit erörtert, dass in Betreff dieser wichtigen Form der Geschwulstbildung einfach auf die bezüglichen Paragraphen (139 und 145) verwiesen werden kann.

Von *Angiomen* werden an der Haut des Unterschenkels und des Fussrückens besonders häufig *subcutane Varicen* beobachtet. Die Schilderung dieser venösen Ektasien und ihrer Behandlung im Allg. Thl. (§ 58 und Cap. 25) nimmt so vorwiegend Bezug auf die Varicen des Unterschenkels, dass auf das dort Gesagte verwiesen werden kann. Auch der Einfluss der Varicen auf die Bildung und das Fortbestehen der Unterschenkelgeschwüre wurde schon im Allg. Thl. (§ 58) gebührend hervorgehoben. Anzuführen bleibt indessen noch, dass auch in den Muskeln des Unterschenkels venöse Ektasien vorkommen. Diese *intermusculären Varicen* gehören besonders den Bäuchen des *M. gastrocnemius* an. Sie treten zuweilen schon vor der Entwickelung der leicht sichtbaren subcutanen Varicen auf und sind zu erkennen an der *teigigen Anschwellung der Wade*. Auch ist das Gehen schmerzhaft, und es kommt, wie in § 508 erwähnt wurde, zuweilen zu Berstungen der Venen und zu Blutergüssen. Ausser der Compression und etwa noch Ergotininjectionen kann man gegen diese intermusculären Varicen nichts thun.

Syphilome der Hautdecke des Unterschenkels kommen an der Vorderfläche der Tibia vor; sie sind wahrscheinlich die Folge der häufigen Hautquetschungen an dieser Stelle. In der Regel tritt alsbald eiteriger Zerfall der Knoten ein, so dass nun die Krankheit den Charakter des *syphilitischen Geschwüres* erhält. An den Zehen, besonders am Nagelfalz und an den gegenseitigen Berührungsflächen der Zehen, entstehen nicht selten *syphilitische Condylome*. Sie stimmen in ihren klinischen Erscheinungen mit den Condylomen an der Haut des Genitalapparates (§ 286), zuweilen auch mit den Plaques muqueuses der Lippen (§ 37, Schluss) überein und erfordern dieselbe Behandlung.

Merkwürdig ist das relativ häufige Vorkommen *melanotischer Sarkome* an der Haut des Fusses, und zwar der Art, dass sich gerade hier die primären Knoten, die secundären am Unterschenkel und schliesslich im ganzen Körper zerstreut entwickeln. In der Häufigkeit primärer melanotischer Sarkome concurrirt mit der Haut des Fusses nur noch der Bulbus des Auges. Während am Bulbus die pigmentirte Chorioidea und Iris als prädisponirt zur Entwickelung des Pigmentsarkomes gelten müssen, ist die Neigung der Haut des Fusses in dieser Beziehung unerklärt. Dass ein Mensch, mit einem kleinen melanotischen Sarkom an der Haut des Fusses, durch Multiplication dieser bösartigsten Geschwulstform fast rettungslos dem Tode verfallen ist, wurde schon im Allg. Thl. (§ 150) erwähnt. Gewiss soll man die Exstirpation der primären Geschwulst nicht unterlassen, so lange diese noch die einzige zu sein scheint; doch schützt auch die früheste Exstirpation nicht gegen Metastasen. Sind schon mehrere Sarkome am Fusse und Unterschenkel zerstreut erkennbar oder bestehen gar an den verschiedensten Körperstellen schon Sarkome, so sollte jeder operative Versuch unterbleiben.

Auf dem Boden alter Unterschenkelgeschwüre (§ 510) entsteht zuweilen im höheren Alter das *Epithelialcarcinom*. Man sieht dann zwischen den Granulationen weissliche Pfröpfe eingelagert, welche sich, wie der Inhalt eines Comedo im Gesichte, mit dem Finger herausdrücken lassen. Die mikroskopische Untersuchung zeigt, dass diese Pfröpfe aus epithelialen Zapfen und kugeligen Zusammenhäufun-

gen von Epithelzellen bestehen. Auch in den Fistelgängen und Narben der Tibianekrose wurde die Entwickelung des Epithelialcarcinoms beobachtet (Bryant, Broca). *Diese Carcinome erfordern die Amputation,* welche quoad recidivum eine ganz günstige Prognose hat, vorausgesetzt, dass sie nicht allzu spät ausgeführt wird. Secundäre Drüsencarcinome in der Inguinalgegend müssen exstirpirt werden, verschlechtern übrigens die Prognose um ein Beträchtliches. Der Hautschnitt bei der Amputation muss mindestens 5 Cm. von dem oberen Geschwürsrande entfernt bleiben.

§ 536. Die Geschwülste an den Sehnen, Gelenken und Knochen des Unterschenkels und Fusses. Missbildungen am Fusse.

Die *Ganglien am Fusse* sind zum grösseren Theil *arthrogene*, zum kleineren *tendogene*, also umgekehrt wie an der Handwurzel (§ 423). In einem aber stimmen die Ganglien des Fusses mit denjenigen der Hand überein: beide kommen viel häufiger an der Dorsal-, als an der Volarfläche vor. Die bedeutendere Grösse, oft bis zu der eines Hühnereies und die geringere Verschiebbarkeit zeichnen die arthrogenen Ganglien des Fusses vor den tendogenen der Hand aus. Sie liegen besonders häufig in der Nähe des Gelenkes zwischen Os cuboides und Ossa Metatarsi IV u. V, sowie in der Nähe des Gelenkes zwischen Os cuboides und Proc. anter. calcanei, also am äusseren Fussrande; doch kommen sie auch gelegentlich am Talocrural- und Talonaviculargelenke, sowie an den übrigen Gelenken vor. Die Beziehungen dieser arthrogenen Ganglien zu den Synovialhöhlen der Gelenke sind ebenso eng, wie die der tendogenen zu den Sehnenscheiden; auch sie scheinen sich aus kleinen abgeschnürten Ausstülpungen der Synovialis zu entwickeln. Die Behandlung der Ganglien am Fusse unterscheidet sich durch nichts von der an der Hand, sodass einfach auf § 423 verwiesen werden kann. Unter strenger Aseptik sind auch hier *Incision* und *Exstirpation* die besten und sichersten Verfahren.

Als ein gewiss seltenes Vorkommen beschreibt Sprengel (1888) ein *Lipom der Sehnenscheiden* der Peronei und des Extensor digit. comm., und zwar ein doppelseitiges. Die Schwellungen hatten bei dem 10 jährigen Mädchen lange Zeit hindurch Sehnenscheidenhygrome vorgetäuscht. Erst die Operation brachte Klarheit und den sicheren Nachweis, dass sich das Fettgewebe thatsächlich in den Sehnenscheiden entwickelt und ausgebreitet hatte. (Vgl. auch § 535, Lipome der Haut des Fusses).

Am *hinteren Ende des Os metatarsi I* entwickelt sich auf der Dorsalfläche, der Höhe der Fusswölbung entsprechend, nicht selten ein *Schleimbeutel;* der Druck des Stiefels scheint diese Bildung zu veranlassen. Durch den gleichen Reiz entstehen unter ihm zuweilen periosteale Verdickungen, welche bis zu förmlichen Osteomen fortschreiten können. Die Incision des Schleimbeutels, dessen Entzündung und Hydrops ziemlich häufig vorkommt und die Entfernung der osteomartigen Wucherungen ist unter Aseptik eine durchaus ungefährliche Operation.

Freie Gelenkkörper werden an den Fusswurzelgelenken nur selten beobachtet. C. Hueter sah sich einmal genöthigt, das Talocruralgelenk zu reseciren, um den freien Körper zu erreichen; man konnte ihn nirgends fühlen, aber der Gang war so schmerzhaft, dass der Eingriff berechtigt erschien. Der Gelenkkörper lag am hinteren Rande der Talusrolle, so dass eine Incision von vorn her nicht zum Ziel geführt haben würde. Nach der Extraction trat Heilung ein. In ähnlichen Fällen würde man jetzt wohl am besten zu der Abmeisselung der Malleolen greifen, wie sie Riedel als Modification der König'schen Fussgelenkresection angegeben hat (vgl. § 538).

Osteome und *Exostosen* werden hauptsächlich am oberen und unteren Ende der Tibia beobachtet. Eine *Exostosis cartilaginea*, wie sie viel häufiger das obere Ende des Humerus und das untere des Femur (§§ 383 u. 489) zeigen, sah C. Hueter in einem Falle am unteren Ende der Fibula.

Unter den Knochengeschwülsten der Zehen ist die zuerst von Dupuytren beschriebene und nach ihm benannte *Exostose der grossen Zehe* bemerkenswerth. Sie entwickelt sich im typischen Bilde an dem Dorsum der Vorderphalange der grossen Zehe, also zwischen Knochen und Nagel, so dass dieser von dem kirschkern- bis kirschgrossen Osteome (o Fig. 345) unter heftigen Schmerzen langsam emporgehoben wird. Schwere Quetschungen, also eine traumatische Reizung des Periostes, werden von dem meisten Kranken als Ursache der Entwickelung angegeben. Zur operativen Beseitigung dieses Osteomes hebe man mit einem hufeisenförmigen, das Ende der Zehe unterhalb des Nagels umgreifenden Schnitte den Nagel sammt seinem Bette und dem Perioste von der Oberfläche des Osteomes nach oben zu ab, lege dessen Basis frei und trage es mit einer Liston'schen Knochenzange ab. Wird nunmehr der Nagel mit dem Nagelbette auf die Dorsalfläche der Phalange zurückgelagert, so sind die anatomischen Verhältnisse wieder hergestellt. In dem Falle, welchen Fig. 345 abbildet, sah sich C. Hueter zur Exarticulation der Vorderphalange gezwungen, weil der Nagel irrthümlicher Weise abgetragen worden war und nun auf der Exostose ein geschwüriges Nagelbett lag. *Ein Osteom im parostealen Gewebe* des Os metatarsi I, unter der Sehne des M. extensor hallucis, entfernte C. Hueter in einem Falle, ohne den Knochen zu verletzen.

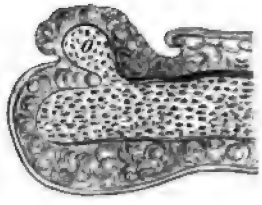

Fig. 345.
Sagittalschnitt durch die Vorderphalange der grossen Zehe mit Exostose (o) der Phalange (nach einem Präparate der chirurgischen Klinik zu Greifswald).

Chondrome sind am Unterschenkel und Fusse, insbesondere an den Mittelfussknochen und den Zehen, sehr viel seltener, als an den Fingern und der Hand (§ 423), aber doch, mit Ausnahme der Rippen (§ 204), häufiger, als an anderen Theilen des Skeletes. Sie zeigen dieselben Beziehungen zu Periost und Markgewebe, wie an der Hand und den Fingern. Auch in Betreff der Behandlung ist dem in § 423 Gesagten nichts hinzuzufügen; nur entschliesst man sich an den Zehen viel leichter zur Exarticulation, weil der Verlust einer Zehe eher zu ertragen ist, als der eines Fingers.

Syphilome kommen an der Tibia in der Form von Gummaknoten des Periostes und gummöser Verdickung der Corticallamellen, als *Periostose* der Tibia vor, so dass sich die dicht unter der Haut gelegene Innenfläche der Tibia gewulstet und rauh anfühlt, oder sie treten als Syphilome des Knochenmarkes (Knochenabscesse § 512) auf. Nächtliche Knochenschmerzen, Dolores osteocopi, sind die wesentlichste klinische Erscheinung solcher Syphilome.

An den Knochen des Unterschenkels werden zuweilen *Sarkome* beobachtet. Sie gehen häufiger von der Tibia, als von der Fibula aus und sind bald myelogenen, bald periostalen Ursprunges. Resectionen sind zur Entfernung dieser Geschwülste niemals zulässig, weil in der Narbe fast regelmässig das Recidiv auftritt; vielmehr ist *die Amputatio femoris* (§ 496) das zutreffende Verfahren und muss der hohen Amputatio cruris (§ 549) immer vorgezogen werden, da im Knochenstumpfe des Unterschenkels zu leicht Secundärknoten zurückbleiben können.

In seltenen Fällen entwickeln sich auch Sarkome in den Tarsal- und Metatarsalknochen; sie erfordern die Amputation in der Fusswurzel oder am Unterschenkel (§§ 545—549).

Das Vorkommen *überzähliger Zehen* und *überzähliger Metatarsalknochen*, sowie die häutige *Schwimmhautbildung* an den zugekehrten Seitenrändern der Zehen sollen hier nur kurz erwähnt werden. In Bezug auf Erblichkeit dieser Missbildungen, auf ihre Behandlung u. s. w. gilt das Gleiche, was über diese Störungen an den Fingern (§ 424) gesagt wurde. Zu operativen Eingriffen wird der Chirurg hier sehr viel seltener aufgefordert, als an der Hand. Hier verbirgt sich eben die Missbildung in dem Schuh und ist für andere unsichtbar; zudem hat die an den Fingern so störende Schwimmhautbildung für die Function des Fusses gar keinen Belang. Der *Riesenwuchs* einzelner Zehen oder des ganzen Fusses ist durch H. Fischer mit ausgezeichneten Beispielen belegt worden. Viel seltener als die analogen Bildungsfehler an der oberen Extremität (§ 424) wird der *angeborene Mangel der Zehen*, des vorderen Theiles des Fusses oder des ganzen Fusses bis zum Unterschenkel hinauf beobachtet.

§ 537. Allgemeines über die Resection des Talocruralgelenkes. Die Methode B. v. Langenbeck's.

Die Resection des Talocruralgelenkes wird indicirt 1) durch *Hieb-* und *Stichwunden* des Gelenkes, wenn diese Jauchung und Eiterung zur Folge hatten, welche durch Incision und Drainage nicht in Schranken gehalten werden kann; 2) durch *complicirte Malleolenfracturen* mit dem gleichen Ausgange; 3) durch *complicirte Luxationen*, bei welchen die Unterschenkelknochen die Haut perforirten; 4) durch *Schussfracturen* mit Zersplitterung der Knochen, wenn hochgradige Entzündung und Fieber folgen; 5) durch *fehlerhaft geheilte Malleolenfracturen*, nach welchen sich Pes valgus oder Pes varus traumaticus ausgebildet hat (§§ 501 u. 502); 6) durch *Synovitis granulosa* bei Kindern und jugendlichen Individuen vor Ende des Wachsthumes, und zwar wenn Eiterung besteht, oder auch, wenn ohne deutliche Eiterung das Gelenk zum Gehen total unfähig ist und die nichtoperative Behandlung erfolglos blieb (§ 514); 7) durch *freie Gelenkkörper* (§ 536), wenn sie den Gang stören und wegen ihrer versteckten Lage durch aseptische Gelenkincision nicht zu entfernen sind (C. Hueter).

Was die Geschichte der Operation betrifft, so sind seit Mitte des vergangenen Jahrhunderts mehrfach Fälle bekannt geworden, in welchen wegen complicirter Fracturen und Luxationen des Talocruralgelenkes aus der Wunde vorstehende Theile der Tibia und Fibula abgesägt wurden; die erste typische Resection aber, und zwar wegen Caries, führte Moreau, der Vater, 1792 aus. Die erste kriegschirurgische Resection des Talocruralgelenkes vollzog v. Langenbeck 1859 an einem 1854 im Krimkriege verwundeten Officier, die zweite Neudörfer, ebenfalls 1859, im italienischen Kriege. Beides waren Spätresectionen, welche die fehlerhafte Stellung des Fusses corrigirten; als Operation im Felde wurde die Resectio pedis durch B. v. Langenbeck erst 1864 im deutsch-dänischen Kriege unternommen, und zwar mit vollständig gutem Erfolge.

Die Methodik der *Operation mit zwei seitlichen Schnitten* hat v. Langenbeck in folgenden Regeln festgestellt:

Die Operation beginnt mit der *Entfernung des Malleolus ext. der Fibula.* Ein kräftiger Schnitt trennt an dem hinteren Rande des Knochens, dicht vor der Sehnenscheide der M. M. peronei, die Weichtheile und das Periost. Er verläuft bei „Friedensresectionen" in der Länge von 3—4 Cm., bei „Kriegsresectionen", entsprechend der Ausdehnung der Splitterung durch den Schuss, etwas länger, senkrecht nach unten bis zur äussersten Spitze des Malleolus. Hier wird noch ein kurzer Querschnitt nach vorn aufgesetzt, welcher in der Länge von 1—1 ½ Cm. dem vorderen Rande des Malleolus ext. folgt, also spitzwinkelig auf den ersten

Schnitt stösst (Fig. 346). Nun beginnt die Ablösung des Periostes durch das Elevatorium, so zwar, dass der von jenen Schnitten umschriebene Hautlappen sammt einem gleich grossen Periostlappen vom Knochen abgehoben wird. Sodann führt man das Elevatorium am Ende der Längsincision um den ganzen Knochen herum, drängt mit dem Zeigefinger der linken Hand das Periost zurück und sägt den Knochen mit der Stichsäge durch. Das Knochenstück wird jetzt mit einer Resectionszange gefasst, allmälig nach aussen gebogen und an der Innenseite vollends vom Periosto befreit. Endlich trennt man hart am Knochen, und zwar besser von innen nach aussen, als von aussen nach innen, die 3 starken Haftbänder, das Ligam. calcaneo-fibulare und die beiden Ligam. talo-fibularia mit dem Messer, wobei man das abgesägte Ende des Knochens immer weiter und weiter nach unten und aussen drängt. Die Blutung bei diesem Act der Operation ist sehr unbedeutend. Die Peronealsehnenscheide kann bei pathologischer Verdickung des Periostes zu-

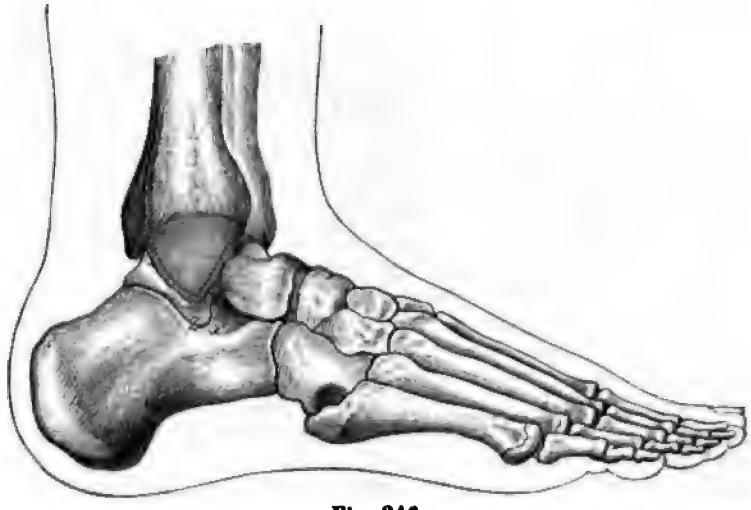

Fig. 346.

Skelet des Fusses mit Contour der umhüllenden Weichtheile, von aussen gesehen, um den Resectionsschnitt — gestrichelte Linie — am Malleolus ext. zu zeigen. x x sind die Contactpunkte des Talus und Calcaneus am Schlusse der Pronation (§ 530).

weilen geschont werden, meist jedoch wird sie in der ganzen Länge der äusseren Wunde geöffnet; eine Durchschneidung der Sehnen ist gleichwohl mit Sicherheit zu vermeiden.

Der Fuss, welcher bisher auf der Innenseite lag, wird jetzt für den zweiten Act der Operation, für die *Resection der Tibia,* auf die äussere Seite gelegt. Man tastet mit dem Finger genau die von Sehnen unbedeckte Innenfläche der Tibia, sowie den unteren Rand des Malleolus int. ab und führt von der Mitte dieses Randes einen kräftigen 3 Cm. langen Schnitt senkrecht nach oben durch Haut und Periost. Ein zweiter folgt dem unteren Rande des Malleolus int. in der Ausdehnung von 3—4 Cm.; seine Mitte fällt mit dem unteren Ende des ersten Schnittes zusammen (Fig. 347), so dass beide Incisionen zusammen die Form eines Ankers ⚓ bilden — der *Ankerschnitt* v. Langenbeck's —. Die Periostablösung mit dem Elevatorium beginnt im senkrechten Schnitte auch hier der Art, dass Haut und Periost zusammen, und zwar in Form von 2 dreieckigen Lappen, von der inneren, freien Fläche der Tibia abgehoben werden. Sodann gleitet das Elevatorium gegen

die vordere Fläche, hebt die Sehnen der Dorsalflexoren mit dem Periost vom Knochen ab und wendet sich an der oberen Grenze des Längsschnittes auf die hintere Fläche des Knochens, um auch hier das Periost sammt den Sehnen der Plantarflexoren abzulösen. Jetzt ist der Knochen oben, mit Ausnahme der Insertion des Ligamentum interosseum, soweit periostfrei, dass die Stichsäge arbeiten kann. Der Schutz der Weichtheile vor der Sägespitze geschieht auch hier, unter Beihülfe von stumpfen Haken, wesentlich durch den Zeigefinger der linken Hand. Ist die Durchsägung, welche in der Regel 2—3 Cm. oberhalb des unteren Randes des Malleolus int., bei Splitterfracturen je nach Bedürfniss höher fällt, vollendet, so kann das abgesägte Stück noch wenig bewegt werden. Erst nachdem im convexen Theile des Ankerschnittes das Ligam. deltoides vom Rande des Malleolus int. abgetrennt wurde, gelingt es, das abgesägte Stück mit der Resectionszange zu fassen und allmälig aus der Wunde heraus zu drehen, während zugleich das Ligam. inter-

Fig. 347.

Skelet des Fusses, von innen gesehen. Zwischen den auseinandergezogenen Lappen des Ankerschnittes erkennt man die Sägeflächen der Tibia und des Talus, zwischen beiden das horizontale Drainrohr (h, § 539). In Betreff des perpendiculären Drainrohres (p) ist zu bemerken, dass dasselbe nur in den Fällen eingelegt wird, in welchen der Calcaneus entfernt oder perforirt wurde (§ 541).

osseum mit dem Elevatorium mehr und mehr vom Knochen abgedrängt wird. Hiermit ist auch die vordere Kapselinsertion getrennt, ein Gleiches geschieht mit der hinteren. Schliesslich tritt der ganze abgesägte Theil des Knochens aus der Wunde heraus. Die Sehne des M. tibialis postic. wird meist entblösst, aber nicht verletzt. Die Blutung ist bei der Resection der Tibia wegen der zahlreichen kleinen Gefässe, welche Elevatorium und Säge trennen, etwas bedeutender, als bei der Resection der Fibula, erfordert aber in der Regel auch keine Ligatur.

Es folgt endlich der dritte Act der Operation, die *Resection der Talusrolle.* Während der schon schlotternd gewordene Fuss mit der linken Hand fixirt wird, dringt die Stichsäge durch das hintere Ende des convexen Theiles des Ankerschnittes auf den hinteren Rand der Talusrolle ein. Sie bewegt sich sodann, immer jenem Convexschnitte folgend, der Art durch den Talus nach vorn, dass ein die ganze Gelenkfläche tragendes biconvexes Knochenstück abfällt, welches oben durch die Gelenkfläche, unten durch die Sägefläche begrenzt wird. Die genaue Ausfüh-

rung dieses letzten Actes der Operation erfordert am meisten technisches Geschick und eine gute Vorübung an der Leiche. v. Langenbeck hat später diesen Act zum zweiten gemacht, indem er schon nach Entfernung des Malleolus ext. das Absägen der Talusrolle vornimmt; sie wird dann noch von dem Malleolus int. festgehalten.

Diese Beschreibung gibt das Bild der Operation ungefähr so, wie sie an der Leiche geübt werden soll und wie sie in der Friedenspraxis, besonders wegen Synovitis granulosa, in der Mehrzahl der Fälle ausführbar ist. Bei Knochensplitterung muss man von dem Schema in manchen Punkten abweichen, besonders was das Arbeiten mit Zange, Elevatorium und Stichsäge an den Knochensplittern betrifft. Es lassen sich hierüber unmöglich allgemeine Vorschriften geben; jeder Fall von Schussfractur hat seine Eigenthümlichkeiten. Auf die Modification des Verfahrens bei ausgedehnter Verletzung des Talus kommen wir noch an anderer Stelle (§ 541) zurück. Die Hautschnitte müssen bei Schussfracturen zwar oft verlängert werden, doch sollte man von der Richtung und Form nicht ohne Noth abgehen. Sie sind durch die Erfahrung als solche erprobt, die bei geringster Verletzung der Weichtheile die bequeme Entfernung relativ grosser Knochenstücke gestatten und ebensowohl für schnelle Heilung, wie für Wiederherstellung guter Function die beste Gewähr geben.

§ 538. Andere Methoden zur Resection des Talocruralgelenkes — Fr. König, C. Hueter, Th. Kocher.

Für die Resection wegen Gelenktuberkulose hat Fr. König (1882) den v. Langenbeck'schen Schnitt in einer Weise modificirt, welche schon vor der Entfernung der Knochen einen freien Einblick in das Kapselinnere gestattet. Die beiden Längsschnitte verlaufen zu dem Zweck je an dem *vorderen* Rande der Tibia und der Fibula. Der innere Schnitt beginnt etwa 3 Cm. oberhalb des Gelenkes, zieht am Vorderrande des Malleolus int. entlang nach dem Collum tali und endet an der Gelenklinie zwischen Talus und Os naviculare. Ihm parallel verläuft in gleicher Länge der äussere Schnitt am Vorderrande des Malleol. ext. Von beiden Schnitten aus lassen sich nun die Weichtheile an der Vorderseite des Gelenkes im Ganzen ablösen und mit dem Elevatorium als grosser Brückenlappen emporheben, so dass das Gelenk vorn betastet und besichtigt werden kann. Die Ablösung der seitlichen Bänder geschieht mit dem Meissel, der jederseits in den Längsschnitt eingesetzt wird. Unter kurzen kräftigen Schlägen trägt man am Malleolus int. wie am externus die äussersten Knochenlamellen, sammt den Bandansätzen ab und bricht durch Emporheben mit dem Elevatorium die Corticalis oben ein. Werden nun die Weichtheile mit scharfen Haken nach beiden Seiten und nach vorn abgezogen, so kann man einen breiten Meissel unter dem Brückenlappen auf die Tibia ansetzen und deren Gelenkende abschlagen. Das lose Stück wird mit der Resectionszange gefasst, von den Kapselinsertionen abgelöst und extrahirt. Es folgt in gleicher Weise die Abtrennung der Fibula, wenn sie erkrankt ist. Der Talus ist nunmehr frei zugänglich. Seine obere Fläche wird mit dem Meissel ebenfalls angefrischt; ist aber der ganze Knochen erkrankt, so lässt er sich von den bezeichneten Schnitten aus unschwer exstirpiren. Der Herausnahme der Knochen folgt die sorgfältige Ausräumung der granulös erkrankten Synovialis, deren vordere Abschnitte der Pincette oder Schere ausserordentlich leicht zugänglich sind, deren hintere erreicht werden, wenn man den Fuss stark dorsal flectirt und nach unten anziehen lässt.

Riedel (1885) empfiehlt, in den vorderen Längsschnitten die beiden Malleolen durch schräg von unten nach oben geführte Meisselschläge abzutrennen

und sammt den Bandinsertionen seitwärts zu lagern. Dann liegt das Fussgelenk vollkommen offen, Tibia und Talus können leicht mit dem Meissel resecirt werden; aber auch ohne die Entfernung der Gelenkenden ist die Exstirpation der erkrankten Synovialis möglich (Arthrectomie, vgl. § 490).

Um bei Resectionen wegen Synovitis granulosa die Exstirpation der Gelenkkapsel möglichst sorgfältig und vollständig ausführen zu können, hat C. Hueter den längst verlassenen *vorderen Querschnitt* (Heyfelder, Sédillot u. A.) von neuem versucht und ihn in Verbindung mit der Sehnen- und Nervennaht als zweckmässige Methode empfohlen (1881).

Der Hautschnitt wird vom hinteren Rande des Malleolus int., an dessen unteren Rande vorbei über die Vorderseite des Talocruralgelenkes zur Spitze des Malleolus ext. (Fig. 348) und von hier noch ein kleines Stück an dessen hinterem Rande nach aufwärts geführt. Der Nerv. peroneus superfic. fällt hierbei in den Schnitt. Nach Durchtrennung der Fascie sucht man zuerst die Sehne des M. tibialis ant. in ihrer Scheide auf, führt einen starken Catgutfaden hindurch und lässt die Nadel am Faden hängen. Dasselbe geschieht mit der Sehne des M. extensor hallucis. Beide Sehnen werden an den Fäden auseinandergezogen, damit man nun die Art. tibialis ant. präparatorisch aufsuchen kann. Der M. extensor hallucis, in Fig. 348 nach einwärts von der Arterie gezogen, kreuzt an dieser Stelle die Arterie, welche ebenso wie die begleitenden Venen und der etwas nach aussen von der Art. liegende Nerv. peroneus prof. doppelt unterbunden und zwischen den Ligaturen durchschnitten wird. Nunmehr trennt man unterhalb der durchgeführten Catgutfäden zuerst den M. tibialis ant., dann den M. extensor hallucis, endlich, nachdem ebenfalls ein Faden durchgezogen wurde, den M. extensor digitorum comm. Jetzt liegt die ganze vordere Kapselwand frei; sie wird bei starker Plantarflexion des Fusses quer durchschnitten, ebenso die Seitenbänder der Malleolen, aussen das Lig. talofibulare ant., das Lig. calcaneofibulare und das Lig. talofibulare post., innen das Lig. deltoides. Von dem weit klaffenden Talocruralgelenke aus erfolgt die Ablösung des Periostes an der Fibula und Tibia, soweit man die Knochen absägen will, mit grösster Leichtigkeit. Zum Absägen kann die gewöhnliche Bogensäge verwendet werden, ebenso zum Abtragen der Talusrolle. Nunmehr wird die Exstirpation der Gelenkkapsel an der vorderen und hinteren Wand vorgenommen. Dies gelingt so leicht und frei, als ob man ein Stück der äusseren Haut zu exstirpiren hätte. Die Revision der Sägeflächen ist ebenso leicht ausführbar; kranke Knochentheile können von der Sägefläche aus ohne Schwierigkeit

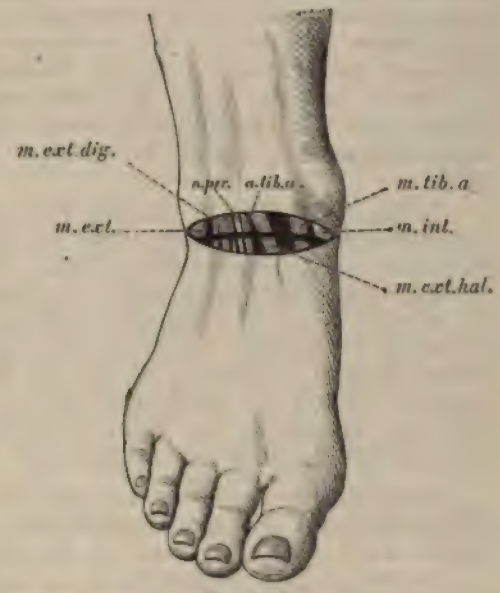

Fig. 348.
Vorderer Querschnitt zur Resection des Talocruralgelenkes nach C. Hueter. m. ext. Malleolus ext. m. int. Malleolus int. m. tib. a. Muse. tibialis ant. m. ext. hal. Muse. extensor hallucis. a. tib. a. Art. tibialis ant. n. per. Nerv. peroneus prof. m. ext. dig. Muse. extensor digitorum.

und vollständig entfernt werden. Endlich kommt der interessanteste, aber auch schwierigste Theil der Operation, *das Vernähen der durchschnittenen Sehnen und Nerven im vorderen Querschnitte.* Die Nadeln zur Sehnennaht liegen schon an den zuerst durchgeführten Fäden, welche das Zurückweichen der Sehnenstümpfe in ihre Scheiden verhüten sollten. Man beginnt mit der Sehne des M. extensor digit. comm. und legt ausser dem ersten Faden, welcher nur noch durch den unteren Sehnenstumpf hindurchgeführt werden muss, eine zweite Sutur durch diese Sehne. Ebenso verfährt man mit der Sehne des M. extensor hallucis. Nun rücken auch die Nervenstümpfe des N. peroneus prof. schon wieder nahe aneinander und werden mit der von C. Hueter ausgebildeten *paraneurotischen Nervennaht* vereinigt (Allg. Thl. Cap. 26). Dann folgt die Sehnennaht des M. tibialis ant. Alle Sehnennähte werden so angelegt, dass bei dem Anziehen und Knoten der Fäden die Sehnenstümpfe etwas übereinander zu liegen kommen; es sollen nicht die schlecht ernährten Schnittflächen der Sehnen, sondern die Flächen des gut ernährten Peritendineum, der die Sehnen umhüllenden Bindegewebsschicht in Berührung gebracht werden, um das Verwachsen zu sichern. Jetzt wird noch der feine N. peroneus superf. durch die paraneurotische Naht vereinigt. Den Schluss bilden 10—15 Seidesuturen durch die äussere Haut. Die Drainage, die aseptische Ausspülung und den Wundverband werden wir in § 539 noch kennen lernen.

In den von C. Hueter operirten Fällen haben die paraneurotische und die peritendinöse Naht wirklich ihren vollen Dienst gethan. Das Resultat war primäre Vereinigung der ganzen vernähten Wunde, Vereinigung der Sehnen mit freier Bewegung derselben in den Scheiden, Wiederherstellung der vollen Sensibilität an den vorderen Theilen des Fussrückens und den Zehen, also vollständige Wiederherstellung der Function. Gegen die Neigung der Spitzfussstellung, welche bei anderen Methoden nicht gering ist, gibt die Narbe der Haut und der Sehnen volle Garantie. Die erste nach diesem Verfahren operirte Kranke machte nach 5 Wochen ihre ersten Gehübungen, ein Ergebniss, welches nach Resection wegen tuberkulöser Synovitis immerhin bemerkenswerth ist.

Einen *äusseren Bogenschnitt* benutzt Th. Kocher (1883) zur Resection des Talocruralgelenkes. Der Schnitt verläuft am rechtwinkelig gehaltenen Fusse vom äusseren Rande der Achillessehne, um den Malleolus herum, bis zu den Sehnen der Extensoren. Nach Durchtrennung der Haut und des Unterhautbindegewebes werden die Sehnen der Peronei blossgelegt und jede an zwei Stellen angeschlungen. Der nächste Schnitt trennt die Sehnen zwischen den Fäden und dringt in seinem vorderen Theile in das Fussgelenk ein. Der äussere Bandapparat wird durchschnitten, die Kapsel von der vorderen und hinteren Seite der Tibia-Gelenkfläche möglichst weit nach dem Malleol. int. zu abgelöst und nun der Fuss nach innen luxirt. Hierbei ist einige Vorsicht nothwendig, damit der Malleol. int. nicht abbricht. Talus und Gelenkfläche der Tibia sind jetzt deutlich sichtbar und können je nach Bedürfniss abgetragen werden. Ebenso lässt sich die Kapsel ohne Schwierigkeit exstirpiren. Der Resection folgt die Naht der durchtrennten Sehnen.

Ganz ähnlich verfuhr J. Reverdin (1884), doch begann er den äusseren Bogenschnitt schon an der Innenseite der Achillessehne und durchtrennte diese; und Girard (1886) liess den Kocher'schen Schnitt erst folgen, nachdem er einen 7 Cm. langen, senkrechten Schnitt in der Linie zwischen Fibula und Tibia geführt hatte, welcher oberhalb des Fussgelenkes beginnt und an der Spitze des Malleolus externus den äusseren Bogenschnitt trifft. Die Resection des Talocruralgelenkes mit *methodischer, primärer Exstirpation des Talus*, wie sie P. Vogt (1883) empfohlen hat, vgl. in § 541.

§ 539. Partielle Resection des Talocruralgelenkes. Nachbehandlung der Resectio pedis.

Bei Schussfracturen des Talocruralgelenkes, welche den einen oder anderen Knochen unverletzt liessen, hat v. Langenbeck die *partielle* Resection empfohlen und ihre specielle Technik ausgebildet. So soll der eine oder andere Malleolus erhalten werden, während man den Talus sammt dem anderen Malleolus resecirt. B. v. Langenbeck beabsichtigte, mit diesem Erhalten gesunder Gelenktheile eine möglichst vollständige Restitution des Gelenkes zu erreichen. Wir sehen nun aber gerade bei der Fussgelenkresection, wenn sie anders subperiosteal ausgeführt wurde, eine so ergiebige Knochenreproduction, wie sie höchstens das Ellenbogengelenk noch aufzuweisen hat. Ist also auf der einen Seite das Schonen von Skelettheilen nicht nothwendig, so resultiren aus demselben Nachtheile, welche nicht selten die Ausheilung sehr in Frage stellen. Der zurückgebliebene Malleolus erschwert in hohem Grade die Entleerung des Eiters aus der Wundhöhle, und es geht unter diesen Umständen selten ohne Phlegmonen und Eitersenkungen längs der Sehnen und Sehnenscheiden ab. Am ehesten noch kann unter Antiseptik das Erhalten der Tibia bei Entfernung der Fibula und der Talusrolle gewagt werden, welches v. Langenbeck unter den partiellen Resectionen für am meisten zulässig hält. Die Tibia prominirt nicht in die Wundhöhle, und für den inneren Abschnitt der Wunde ist ein Ausfluss der Secrete zu schaffen, wenn man mittelst kleiner Incisionen ein Drainrohr am vorderen, ein zweites am hinteren Rande des Malleolus internus herausleitet (C. Hueter). Immerhin ist auch diese Art der partiellen Resection mit einer gewissen Vorsicht zu üben und jedenfalls zu *unterlassen bei Resectionen wegen Caries*, bei welchen man Gefahr läuft, mit der Tibia erkranktes Knochengewebe zurück zu lassen. Die nicht resecirte Talusrolle wirkt immer ungünstig auf die Entleerung der Wundsecrete, und selbst v. Langenbeck empfiehlt deshalb ihre methodische Entfernung. Sie hindert aber noch durch einen anderen Umstand den raschen Verlauf der Heilung. In den meisten Fällen trägt sie nämlich noch Reste ihres Knorpels, bei einzelnen Schussfracturen sogar den ganzen Ueberzug, welcher sich nun entweder nekrotisch ablösen muss, oder langsam von Granulationsgewebe durchwachsen wird. Man sollte nach Allem die partiellen Resectionen des Talocruralgelenkes als die Ausnahme, die totalen als die Regel betrachten.

Dieses Urtheil bleibt unberührt von der Statistik Grossheim's aus dem letzten Kriege, in welcher für Totalresectionen eine Sterblichkeit von 40 %, für partielle eine solche von 29,8 % berechnet wird. Denn durchschnittlich wurde wohl die partielle Resection bei leichteren Verletzungen vorgenommen, als die totale. Auch stellt sich nach der Statistik Gurlt's zwischen partieller und totaler Resection kein wesentlicher Unterschied heraus, weder in Betreff der Sterblichkeit, noch was die functionellen Ergebnisse betrifft.

Die *Nachbehandlung* hat vor allem für guten Abfluss der Wundsecrete Sorge zu tragen. Bei dem bilateralen Längsschnitte v. Langenbeck's ist daher die Vereinigung durch Suturen nur bei langen Incisionen statthaft; bei den beschriebenen kurzen Schnitten bringt sie mehr Schaden als Nutzen. Der vordere Querschnitt gestattet die Naht bis auf die beiden Winkel. Der Drainage dienen zwei bis drei elastische Drains (Fig. 347 b, § 537), deren Zahl im weiteren Wundverlaufe vermindert wird. Nachdem das Gelenk mit aseptischen Verbandstoffen bedeckt wurde, folgt der Gypsverband. Zu dem Zwecke hält ein Gehülfe den Fuss in leichter Plantarflexion, wie diese bei gestrecktem Knie der Mittelstellung entspricht und zieht ihn so an, dass der an Tibia und Fibula zurückgebliebene Periostcylinder zu seiner natürlichen Länge ausgespannt wird. Den Gypsverband ver-

stärkt man durch zwei in Gypsbrei getränkte Longuetten oder lange Pappstreifen, von welchen einer auf die Dorsalfläche des Fusses und Unterschenkels, ein zweiter über die Ferse zu liegen kommt und lässt die Bindentouren von den Zehen bis dicht unter das Kniegelenk, besser noch bis oberhalb desselben reichen. Bei ruhigen Kranken genügt in der ersten Zeit auch der aseptische Verband für sich, in welchen man dann einige Pappstreifen oder Schusterspäne einfügt. Der Fuss wird auf Kissen etwas hoch gelagert und durch Sandsäcke gegen Verdrehung geschützt. Die Schwebevorrichtung R. v. Volkmann's, bei welcher eine mit Ringen versehene, eiserne Rückenschiene in den Verband eingefügt und an Stricken suspendirt wird, erleichtert zwar dem Operirten die Bewegungen im Bette, doch gibt die feste Lagerung dem Beine mehr Ruhe.

Bei aseptischem Verlaufe sind die Weichtheilwunden oft schon nach 5—6 Wochen so vollständig verheilt, dass nunmehr ein dicht anliegender Contentivverband vertragen wird. Zu dieser Zeit muss mit doppelter Sorgfalt auf die richtige Stellung des Fusses geachtet werden. *Diese sei stets eine rechtwinkelige zur Axe des Unterschenkels und halte die Mitte zwischen Pronation und Supination.*

Nach Abnahme des Verbandes wird die Festigkeit des neuen Fussgelenkes für die ersten Monate am besten durch einen Schnürstiefel mit zwei Seitenschienen unterstützt, welche mittelst Ledergurt unter dem Knie fixirt werden. Methodische passive Bewegungen, um die Beweglichkeit zwischen Fuss und Unterschenkel herzustellen, sind bei der Nachbehandlung besser zu unterlassen. Eine geringe Beweglichkeit pflegt auch ohne unser Zuthun meist zurückzubleiben, aber die ankylotische Verbindung ist nicht unerwünscht, denn auch sie gestattet ein fast normales Gehen. Passive Flexion und Extension könnten leicht ein Zuviel von Beweglichkeit erzielen, und das wäre viel schlimmer als feste Ankylose. Mit der Zeit werden alle Apparate und auch der Stock überflüssig, und es kann nach dem, was v. Langenbeck, C. Hueter, Fr. König u. A. beobachteten, keinem Zweifel unterliegen, dass man mit der Resection des Talocruralgelenkes die normale Form des Fusses und eine fast normale, wenigstens für das Gehen genügende Function zu erzielen und für die Dauer zu erhalten im Stande ist.

§ 540. Die functionellen Erfolge und die Sterblichkeit nach Resection des Talocruralgelenkes.

Die Knochenneubildung erfolgt nach dieser Resection, wenn sie subperiosteal ausgeführt wurde, mit grosser Sicherheit und oft überraschend schnell und intensiv. Nur wenn das Periost durch sehr heftige phlegmonöse Eiterung seiner knochenbildenden Eigenschaften beraubt wurde, oder bei heruntergekommenen, schon allgemein-tuberkulösen Kindern, ist die Anbildung neuen Knochens gering oder fehlt gänzlich. In sehr vollständiger Form reproducirt das Periost die beiden Malleolen, anfangs allerdings in etwas gigantischen Umrissen, welche aber nach mehreren Monaten durch allmäliges Schrumpfen normalen Contouren Platz machen. Die neuen Malleolen können so regelmässig werden, dass nur die Hautnarben noch Kunde geben von dem, was einst geschehen, während der Fuss in tadelloser Form erscheint. Die Verkürzung entzieht sich zuweilen jeder Messung, sie existirt nach manchen Resectionen der Friedenspraxis in der That nicht. Aber auch bei Schussfracturen, bei welchen grössere Stücke der Tibia, der Fibula und des Talus entfernt werden mussten, ist die Längeneinbusse in Folge der guten Knochenreproduction meist so gering, dass sie durch eine erhöhte Sohle leicht ausgeglichen werden kann. Diese Beobachtungen am Lebenden werden durch die anatomische Untersuchung am Präparate beseitigt und ergänzt. Schoemaker hatte 5 1/2 Jahre nach Ausführung der Resection Gelegenheit, die resecirten Theile

anatomisch zu untersuchen. Die neugebildeten Abschnitte der beiden Unterschenkelknochen betrugen je 6 Cm., sie entsprachen vollständig der Länge der resecirten Knochenstücke; doch war der zurückgelassene Theil des Talus völlig geschwunden, sodass eine Verkürzung von 2 Cm. resultirte. Eine sehr derbe Fasermasse verband die Unterschenkelknochen mit dem Calcaneus und dem Os naviculare und enthielt eine kleine centrale, mit Flüssigkeit gefüllte Gelenkhöhle.

Die statistischen Berichte über die *functionellen Resultate der Resectio pedis im Kriege* können uns zwar nur annähernd beweisen, was die rechtzeitig und regelrecht ausgeführte Operation zu leisten im Stande ist. Immerhin sprechen die von E. Gurlt aus sämmtlichen Kriegen herausgerechneten Zahlen entschieden für die Resection. Von den Geheilten zeigten 61,82 % eine ankylotische, 34,54 % eine straff bewegliche, nur 3,65 % eine schlotternde Verbindung im resecirten Gelenke. Die Zahl der brauchbaren Füsse überwog die Zahl der wenig oder gar nicht brauchbaren. Speciell im letzten französischen Kriege sind freilich nach den Zusammenstellungen Grossheim's die functionellen Erfolge der Resection des Talocruralgelenkes keineswegs glänzend gewesen, jedenfalls nicht so glänzend, wie im schleswig'schen Kriege, in welchem v. Langenbeck durch seine Resultate die Operation in die kriegschirurgische Praxis einführte. v. Langenbeck selbst theilt aus dem französischen Kriege mit, dass ihm nur 4 Fälle von wirklich gutem Resultate bekannt geworden seien, von welchen zwei von C. Hueter, zwei von Socin operirt wurden. Der Krieg ist ein Nothstand, und die chirurgische Noth war im französischen Kriege weit grösser, als im schleswig'schen. Vor allem sind es wohl Fehler in der Nachbehandlung gewesen, allzu geringe Sorge für die so wichtige recht- oder fast rechtwinkelige Stellung des Fusses, schlechte Schienen- und Contentivverbände, allzu frühe Beseitigung der letzteren. Auch mag die Indication nicht immer die richtige, die Ausführung eine zu späte gewesen sein. Gegenüber solchen geringen Erfolgen darf man indessen nicht etwa den Muth sinken lassen. Hier gilt es vielmehr für einen folgenden Krieg die Resection des Talocruralgelenkes weiter zu pflegen und zu zeigen, was wir aus den Misserfolgen gelernt haben.

Die *Sterblichkeit nach Resection des Talocruralgelenkes* ist bei richtiger Auswahl der Fälle, bei exacter Ausführung der richtigen Methode und endlich bei richtiger Nachbehandlung sehr gering. Was zunächst die „*Friedensresectionen*" betrifft, so berichtete C. Hueter in einer Mittheilung (1873) über 14 Operationen mit einem Todesfalle durch Tuberkulose und einem Falle, welcher ungeheilt, wahrscheinlich mit Tuberkulose entlassen wurde. Auch unter seinen späteren, sehr viel zahlreicheren Fällen war kein einziger, welcher durch die Operation an sich zu Grund ging. Doch forderte die recidivirende und die allgemeine Tuberkulose mehrere Opfer. Aehnliche Erfahrungen machte Fr. König (1885). Unter 32 nach seiner Methode (§ 538) Operirten starb nur einer, und zwar an einer Krankheit (Larynxdiphtherie), die mit der Operation in keinem Zusammenhange steht. Von den Genesenen lassen 25 ein definitives Urtheil zu; 11 derselben (44 %) sind mit brauchbarem Fusse vollkommen geheilt — längste Beobachtungsdauer 3 Jahre —, 5 gehen mit Fisteln, 1 hat einen unbrauchbaren Fuss behalten, 7 mussten wegen fortschreitender Tuberkulose nachträglich amputirt werden. Immer also war es die Tuberkulose, welche viele anfänglich günstig verlaufende Fälle entweder der Amputatio cruris zuwies, oder durch miliare Invasion dahinraffte. Eine besonders ungünstige Prognose haben Resectionen wegen tuberkulöser Caries bei Individuen jenseits der Wachsthumsperiode, und fast alle Autoren stimmen darin überein, dass hier die Resection, auch wenn sie frühzeitig unternommen wird, keinen Boden habe. Hier sind die Amputationen am Platze. Dagegen ist die *Frühresection wegen Caries der Fusswurzel bei Kindern und*

jugendlichen Individuen eine sehr wohl berechtigte Operation, welche sowohl quoad vitam als quoad functionem keine schlechte Prognose hat.

Die Sterblichkeit nach Resection des Talocruralgelenkes in der *kriegschirurgischen Praxis* hat sich im französischen Kriege höher herausgestellt als in den Feldzügen von 1864 und 1866. Während v. Langenbeck aus diesen Kriegen mittheilt, dass von 11 Operirten nur 2, also 18 % starben, rechnet Grossheim aus dem letzten Feldzuge auf 50 Totalresectionen 20 Todesfälle (40 %) und auf 47 partielle 14 Todesfälle (29,8 %), oder wenn beide Kategorien zusammengerechnet werden, auf 97 Operationen 38 Todesfälle (35 %). Zu dem fast gleichen Mortalitätsprocentsatze (35,96 %) gelangte E. Gurlt, wenn er die 143 Resectionen aus sämmtlichen Kriegen in Rechnung zog. Wie wenig man aber berechtigt wäre, wegen dieser Sterblichkeit an Stelle der Fussresection die Amputatio cruris zu setzen, geht aus der Statistik Grossheim's hervor, welche lehrt, dass von 132 Fällen von Amputation wegen Verletzung des Fussgelenkes im französischen Kriege 61 starben = 46,2 % Mortalität.

§ 541. Die Resection des Talotarsalgelenkes. Die Entfernung des ganzen Talus.

Das Problem, das breite Talotarsalgelenk zu reseciren, kann und muss, je nach dem einzelnen Falle, auf verschiedenen Wegen gelöst werden. Am seltensten stellt uns die isolirte Schussfractur des Os naviculare oder des Caput tali die einfachste Aufgabe, nur den vorderen Gelenkabschnitt, das *Talonaviculargelenk zu reseciren.* Es kann dies von einem Querschnitte aus geschehen, welcher der Gelenklinie von dem Innenrande der Sehne des M. tibialis anticus bis zur Sehne des M. tibialis posticus folgt und das Caput tali freilegt.

Eine isolirte Resection des hinteren Gelenkabschnittes ist ohne Entfernung grösserer Stücke des Calcaneus oder Talus technisch kaum zu ermöglichen. Die Eröffnung des Gelenkes von der Innenseite her würde nur nach Verletzung der A. tibialis post. und des Nerv. tibialis sowie der Sehnen der Zehenbeuger und des M. tibialis post. gelingen und ist deshalb unstatthaft. Der Weg von aussen zum Gelenke wird durch die Sehnen der M. M. peronei versperrt und würde überhaupt weder für die Ausführung der Resection, noch für den Abfluss der Wundsecrete genügenden Raum geben. Von unten her ist das Gelenk nur durch Resection des Calcaneuskörpers zu erreichen, eine Operation, welche sowohl wegen der oft ungenügenden Knochenneubildung, als wegen der Sohlennarbe eine wenig günstige functionelle Prognose gewährt. Es bleibt noch der Zugang von oben her, der wohl am meisten zu empfehlen ist. Freilich lässt sich dieser nur durch die vorausgeschickte Resection des Talocruralgelenkes ermöglichen; aber in der Regel hat dieselbe Kugel, welche das Talotarsalgelenk verletzte, auch das Talocruralgelenk eröffnet, und dann ist die gleichzeitige Resection beider Gelenke an sich indicirt, oder man darf nach den Symptomen vermuthen, dass auch das Talocruralgelenk schon in die traumatische Entzündung mit hineingezogen wurde.

Die *combinirte Resection* des Talocruralgelenkes und des hinteren Abschnittes des Talotarsalgelenkes erfordert die gleichen Weichtheilschnitte, wie sie für die isolirte Resection des ersteren in den §§ 537 und 538 beschrieben worden sind. Auch die übrigen Acte der Operation erfolgen genau in derselben Weise und in derselben Reihenfolge wie dort, mit Ausnahme des letzten. An die Stelle des horizontalen Absägens der Gelenkfläche der Talusrolle tritt nämlich ein fast perpendiculärer Sägeschnitt, welcher den grösseren Theil des Taluskörpers von dem Collum und Caput tali abtrennt. Die Stichsäge wird im vorderen Ende des Ankerschnittes über den vorderen Rand der Talusrolle geschoben und schneidet

nun den Knochen in der Richtung nach unten und zugleich etwas nach hinten durch. Da die Bänder des Sinus tarsi durch die Eiterung gewöhnlich schon gelockert sind, so gelingt es leicht, mit dem Elevatorium und der Knochenzange den vom Hals abgetrennten Taluskörper zu extrahiren. Im Grund der Wunde liegt dann die Kegelmantelgelenkfläche des Calcaneus frei und kann, wenn es nöthig erscheint, mit dem Meissel oder der schneidenden Knochenzange abgetragen werden. Alle Einzelheiten des Verbandes und der Nachbehandlung sind dieselben, wie sie in § 539 geschildert wurden. Das zurückbleibende Collum tali wird genügend durch Gefässe ernährt, welche von der unverletzten Kapsel des Talonaviculargelenkes stammen.

Die grösste Aufgabe einer Resection am Fusse wird durch die gleichzeitige Vereiterung oder granulöse Erkrankung des Talocrural- und der beiden Abschnitte des Talotarsalgelenkes gestellt. Hier handelt es sich um die *Exstirpation des ganzen Talus.* Zu dieser Operation lässt sich ebenfalls der v. Langenbeck'sche Bilateralschnitt (§ 537) verwenden; nur muss nach Resection der Tibia und Fibula der innere Längsschnitt bis zu der Linie des Talonaviculargelenkes in einem Bogen verlängert werden, welcher mit nach unten gerichteter Convexität der Sehne des M. tibialis post. parallel läuft. Die Kapsel des vorderen Abschnittes des Talotarsalgelenkes wird in genügendem Umfange von den Knochen abgetrennt, und nun ist, wenn die Bänder des Sinus tarsi durch Eiterung zerstört oder gelockert sind, der ganze Talus mittelst Elevatorium und Knochenzange oft überraschend leicht und schnell zu extrahiren. Im anderen Falle muss man noch recht mühsam die Bändermassen des Sinus tarsi theils durch ein spitzes Scalpell trennen, theils durch Tractionen der Zange und hebelnde Bewegungen des Elevatorium zerreissen.

P. Vogt, welcher zur freien Eröffnung des tuberkulös erkrankten Talocruralgelenkes die methodische Exstirpation des Talus empfahl (1883), legte das Sprungbein blos durch einen *grossen vorderen Längsschnitt und einen kleinen lateralen Querschnitt.* Der Längsschnitt beginnt oberhalb der Fussgelenklinie, entsprechend der Verbindung zwischen Tibia und Fibula, zieht zunächst als Hautschnitt über das Fussgelenk und den Fussrücken nach abwärts und endet unterhalb der Chopart-schen Gelenklinie (§ 545). Nach Durchtrennung des Unterhautbindegewebes und der Fascie werden die Sehnen des Extensor digit. long. von der Unterlage abgehoben und medianwärts gezogen. Der Extensor brevis wird eingeschnitten und stark lateralwärts gedrängt, die Art. malleol. ext. aber, ein starker Ast der Tibialis antica, sammt den begleitenden Venen zwischen zwei Ligaturen durchtrennt. Es folgt die Längsspaltung der nunmehr blosliegenden Gelenkkapsel, ihre Ablösung nach beiden Seiten hin mittelst Messer und Elevatorium, sowie die quere Durchtrennung des Lig. talonaviculare. Ist auf diese Weise Collum und Caput tali frei, so führt man von der Mitte des Längsschnittes aus einen kurzen Querschnitt, welcher unter der Spitze des Malleolus ext. endet, die Weichtheile schichtweise bis auf den Talus durchtrennt, die Sehnen der Peronei aber unberührt lässt. Die Ligg. talofibularia antic. et postic., sowie das Lig. calcaneofibulare werden dicht am Knöchel durchschnitten, während der Fuss in starke Supination gedrängt steht; sodann trennt man mit einem kurzen spitzen Scalpell den Bandapparat im Sinus tarsi. Mittelst der in das Collum tali eingesetzten Resectionszange, oder aber mit einem hinter den Hals geschobenen Elevatorium wird jetzt der Talus im supinirten Fusse stark nach aussen gedreht, ein breiterer Meissel zwischen Malleol. int. und Talus eingedrängt und die Insertion des inneren Seitenbandes am Sprungbeine abgehebelt. Ein weiterer Zug und Druck drängt den Talus nun soweit heraus, dass die Verbindung mit dem Calcaneus im hinteren Fussgelenke ohne Schwierigkeit getrennt werden kann. Der v. Langenbeck'schen Methode gegenüber bietet die Vogt'sche Schnittführung den entschiedenen Vortheil, dass

der Talus ohne Resection der Malleolen entfernt werden kann. In allen Fällen also, in welchen eine Verletzung oder Erkrankung der Knöchel ausgeschlossen und ihre nachträgliche Entfernung unnöthig ist, wird sich sofort nach der Exstirpatio tali die Calcaneusgelenkfläche in die Gabel der Unterschenkelknochen stellen und hier einen festen Halt finden. Die Vogt'sche Methode eignet sich somit vorwiegend für Schussfracturen des Talus, bei welchen die Malleolen intact blieben. Ihre besonderen Vorzüge bei tuberkulöser Caries des Talocruralgelenkes vermögen wir dagegen nicht anzuerkennen. Läge der primäre tuberkulöse Herd in der Mehrzahl der Fälle im Talus, so könnte man hieraus wohl eine Berechtigung zur methodischen Exstirpation ableiten. Aber die Tuberkulose des Talocruralgelenkes ist gar nicht so selten eine primär synoviale, und von den ostealen Tuberkelherden liegen sehr viele auch in der Tibia, der Fibula oder dem Calcaneus. So fand Fr. König (1885) in 32 Fällen von Fussgelenksresection 13 mal primäre Synovialtuberkulose, 19 mal Herderkrankungen in den Knochen, und zwar lag der tuberkulöse Herd 7 mal im Talus, 5 mal in der Tibia, 4 mal in der Fibula, 3 mal im Calcaneus. Die methodische Exstirpation des Talus zur Freilegung des Talocruralgelenkes würde also oft genug zu viel aufopfern. Im Uebrigen bleibt es unbestritten, dass keine Resectionsmethode eine so freie Zugänglichkeit zum Talocrural- und Talotarsalgelenke verschafft.

Die *Prognose* dieser Resectionen quoad vitam ist die gleiche, wie die der Resection im Talocruralgelenke. In Betreff der Function wäre nach dem v. Langenbeck'schen Schnitte eine Schlotterverbindung zwischen Tibia und Calcaneus zu befürchten, doch scheint die gute Reproductionskraft des conservirten Malleolenperiostes für die meisten Fälle eine knöcherne oder doch genügend feste Verbindung zu sichern. Die Vogt'sche Schnittführung, welche die Malleolen von vornherein unberührt lässt, überhebt uns vollständig dieser Sorge; der Unterschenkel umfasst mit seinen Knöcheln den Calcaneus und geht mit ihm eine straff-fibröse Verbindung ein, wie dies auch Fälle lehren, bei welchen wegen Luxatio tali (§ 505) das Sprungbein exstirpirt wurde (Nélaton, Dauvé). Die Längeneinbusse des Beines, welche unausbleiblich ist, weil der Talus sich nicht neu bildet, kann stets durch eine hohe Sohle ausgeglichen werden.

§ 542. Die Resectionen der Fusswurzelknochen bei Pes varus und Pes valgus. Resection bei rachitischer Verkrümmung der Unterschenkelknochen.

Ueber die Indicationen zur Resection der Fusswurzelknochen bei Pes varus ist § 528 zu vergleichen; dort wurde auch des Näheren ausgeführt, in welchem Falle die eine oder die andere der 3 hauptsächlich in Frage kommenden Operationsmethoden am Platze sei. Was zunächst die *Resection des Collum tali* betrifft, so hat C. Hueter die folgenden Regeln angegeben. Man messe die Linie ab, welche von dem vorderen Rande des Malleolus ext. in schräger Richtung nach innen, vorn und unten zum Os naviculare verläuft. Sie entspricht einer ziemlich scharf vorspringenden Kante, die deutlich durchzufühlen ist. Beträgt diese Linie nun ungefähr 6 Cm., so beginnt der Schnitt an der Grenze des oberen und mittleren Drittels, also von dem Vorderrande des Malleolus ext. 2 Cm. entfernt. Eine grössere Annäherung des Schnittes an den Rand des Malleolus würde zur Eröffnung des Talocruralgelenkes führen, die vermieden werden muss. Der Schnitt fällt auf jene Kante und wird bis zum äusseren Rande des Os naviculare fortgesetzt. Nun hebt man das Sehnenpaquet der Dorsalflexoren (M. extensor digit. comm., M. extensor halluc., M. tibial. ant.) von dem Collum tali nach innen ab und schafft hierdurch eine Weichtheilrinne für die Stichsäge. Die Sägelinie ver-

läuft in frontaler Richtung, parallel dem vorderen Rande der Tibia, aber einige Centimeter von ihr entfernt und nähert sich nur innen dem Malleolus int. Das abgesägte Stück wird mit der Resectionszange gefasst und unter Trennung der Kapsel des Talonaviculargelenkes herausgehoben. Für manche Fälle ist schon diese einfache Resection ausreichend. Wenn sich aber noch grosse Schwierigkeiten für die Correction der Stellung ergeben, so lässt sich von derselben Wunde aus leicht noch das Os naviculare entfernen. Endlich kann für die schwersten Fälle noch die Resection des Os cuboides nothwendig werden. Man muss dann nach den in § 543 gegebenen Regeln einen Schnitt auf die Dorsalfläche des Os cuboides führen, den Knochen unter Schonung des Periostes und der Sehne des M. peroneus brevis freilegen und ihn unter Trennung der Gelenkbänder mit dem Elevatorium herausheben. Die Sehne des M. peroneus long. verläuft, wie in § 524 bemerkt wurde, bei dem angeborenen Klumpfusse in abnormer Weise, nicht über das Os cuboides, sondern über die Aussenfläche des Calcaneus.

Zur *Exstirpation des Talus bei veraltetem Klumpfusse* kann entweder der oben (§ 541) angegebene Längsschnitt P. Vogt's dienen, oder besser ein *äusserer Bogenschnitt*, welcher, am Malleol. ext. beginnend, über den vorspringenden Talus hinweg bis zum Aussenrande der Strecksehnen verläuft. Nach Spaltung der Kapsel und Durchtrennung der Ligg. talo-fibularia erfolgt die allmälige Herauslösung in der oben beschriebenen Weise. Die Resection von $^1/_2$—1 Cm. der äusseren Knöchelspitze erleichtert nicht nur die Enucleation des Sprungbeines, sondern auch das spätere Redressement des Klumpfusses (E. Ried 1880, P. Rupprecht 1882). Den letzteren Zweck erreichen v. Bergmann und Bessel-Hagen (1885) auch mit der Durchtrennung des Lig. calcaneo-fibulare, welche sie, an Stelle der Malleolenresection, der Herausnahme des Talus jedesmal nachschicken.

Die *Keilresection* endlich aus dem klumpfüssigen Tarsus, die *Tarsektomie*, wird am zweckmässigsten mit einem Quer- oder schwachen Bogenschnitte begonnen, der über die höchste Prominenz der Verkrümmung verläuft. Nach Zurückpräpariren der Weichtheile, wobei die Sehnen der Strecker möglichst geschont werden, meisselt oder schneidet man nach Gutdünken soviel aus dem Tarsalskelete heraus, dass die Geraderichtung des Fusses ermöglicht wird. Der Krümmung des Fusses entsprechend muss das herausgenommene Knochenconglomerat nach zwei aufeinander senkrecht stehenden Richtungen keilförmig sein. Die Basis des horizontalen Keiles liegt aussen und umfasst Os cuboides und Proc. ant. calcanei, seine Spitze trifft in das Os naviculare; die Basis des senkrechten Keiles liegt am Dorsum pedis (Lorenz).

Mag nun die eine oder andere Art der Resection vorgenommen worden sein, immer muss ihr ein Redressement folgen, wodurch die Weichtheile gedehnt und kleinere knöcherne Hindernisse noch durch Druck beseitigt werden. Diese Correction wird am besten nicht unmittelbar auf dem Operationstische erzwungen, sondern erst nach vollendeter aseptischer Wundheilung, ungefähr am Schlusse der 3. Woche. In einer zweiten Narkose drückt man die Knochen zurecht und fixirt die corrigirte Stellung durch einen Gypsverband. Dieses allmälige Verfahren ist für die Operirten weniger schmerzhaft, als die brüske Correction in den eben verletzten Theilen. Die orthopädische Nachbehandlung wird durch einen Scarpa-schen Schuh (Fig. 336, § 528) beendigt.

Zur Heilung des veralteten *Pes valgus*, dessen manuelle Reduction durch das abnorme Längenwachsthum des inneren Abschnittes des Collum tali auf Schwierigkeiten stösst, räth Ogston (1884), das Talonaviculargelenk durch einen Schnitt zu eröffnen, welcher 2 Cm. unter dem Malleolus int. beginnt und parallel der Sohle verläuft. Der Kopf des Talus wird blosgelegt und ebenso wie die Gelenkfläche des Os naviculare mit einem Schrägmeissel soweit abgetragen, bis die

Reduction des Fusses gelingt. Beide Knochen werden nach möglichst vollständigem Redressement mit 2 Elfenbeinstiften aneinander befestigt. Eine Catgutnaht schliesst die Wunde, welche mit dem aseptischen Verbande bedeckt wird. Einige Gypsbinden fixiren den Fuss in der reducirten Stellung. Ogston hat diese Operation 17 mal in 10 Fällen ausgeführt und dauernd befriedigende Resultate erzielt. Die Elfenbeinstifte wurden resorbirt mit Ausnahme eines Falles.

Im unteren Drittel der Unterschenkelknochen kommen häufig *rachitische Verbiegungen vor,* deren Convexität in den meisten Fällen nach aussen, etwas seltener nach innen, in wenigen Fällen auch nach vorn gerichtet ist. Ob diese Verkrümmungen mehr von rachitischen Infractionen, oder von der einfachen Belastung der rachitisch erweichten Knochen durch das Rumpfgewicht herrühren, ist schwer zu entscheiden. Ausser der allgemeinen Behandlung der Rachitis (Allg. Thl. § 94) ist die Beseitigung der Deformität geboten. Die hier anzuwendenden Mittel sind: 1) Ein *Schnürstiefel mit doppelten Seitenschienen,* welche durch einen Gurt unter der Crista tibiae fixirt werden. An der inneren Schiene, falls die Convexität nach aussen sieht, wird ein Ledergurt angeknöpft, welcher die Krümmung aussen umfasst und fest gegen die innere Seitenschiene anzieht. 2) Das *Geradebiegen in der Narkose,* eventuell mit Infraction des Knochens (§ 487); das erzielte Ergebniss wird durch einen eng anschliessenden Gypsverband, ähnlich wie nach Reposition einer dislocirten Fractur gesichert. 3) Die *Osteotomie.* Man führt auf die Convexität der gekrümmten Tibia einen kleinen Schnitt und sägt von hier aus, entweder unter Abhebeln des Periostes mit dem Elevatorium, oder unter Benutzung eines in der Mitte des Knochens angebrachten Bohrloches (v. Langenbeck's subcutane Osteotomie § 487) einen Theil der Tibia mit der Stichsäge ein. Die stehengebliebenen Knochenschichten der Tibia und die Fibula können mit den Händen eingeknickt werden. In leichten Fällen und bei Kindern in den ersten Lebensjahren genügen die beiden ersteren Verfahren, welche vollkommen ungefährlich sind, weil sie keine äussere Wunde erzeugen. In schweren Fällen und wenn der Knochen in den späteren Kinderjahren sklerotisch geworden, ist die Osteotomie nicht zu umgehen. Hier muss selbst zuweilen ein *keilförmiges Stück aus der Tibia herausgesägt oder herausgemeisselt werden* (§ 487). Diese keilförmigen Resectionen wurden als erhebliche Eingriffe früher wohl gemieden; seit Einführung der Aseptik sind auch sie ungefährlich geworden.

§ 543. Resectionen der Tarsal-, der Metatarsalknochen und der Zehengelenke.

Die *Resection des Calcaneus,* zuerst von Monteggia 1814 ausgeführt, findet ihre Indication am häufigsten in der Myelitis granulosa (§ 515), seltener in complicirten Fracturen, besonders Schussverletzungen. Vincent hat 69 Fälle dieser Resection zusammengestellt, von welchen 49 ein gutes, 20 ein ungünstiges functionelles Ergebniss hatten. Soweit es sich nur um das Ausschaben der granulirenden Herde im Calcaneus oder um Entfernung einzelner Knochensplitter handelt, kann eine bestimmte Methodik der Resectio calcanei nicht gegeben werden. Man benutzt für solche Fälle nach bestem Ermessen die Fistelgänge und Schusscanäle und erweitert sie nach Bedürfniss und unter Schonung der Sehnen. Für die *Totalresection,* die *Exstirpation des ganzen Calcaneus* dient folgendes Verfahren:

Man umkreist die plantare Fläche des Calcaneus mit einem hufeisenförmigen Schnitte, welcher am äusseren Fussrande, am Gelenke zwischen Os cuboides und Proc. anterior calcanei beginnt, zur Insertion der Achillessehne und von hier zum

inneren Fussrande läuft, wo er unterhalb des Talonaviculargelenkes und so weit nach unten endigt, dass die A. tibialis post. nicht verletzt wird. Dieser einfache horizontale Schnitt, welcher die Form eines liegenden U zeigt, wurde von Ried und Erichsen empfohlen. v. Linhart setzte, um die Operation zu erleichtern, auf diesen Schnitt einen kurzen senkrechten auf, entsprechend dem Innenrande der Achillessehne. Den umschnittenen plantaren Lappen streift man sammt der Aponeurosis plantaris, den kurzen Fussmuskeln und dem Periost mit dem Elevatorium unten vom Calcaneus ab. Ebenso löst man das Periost sammt dem Tendo Achillis von der hinteren Fläche und von den Seiten, wobei innen die Sehnenscheiden und Sehnen des M. flexor hallucis und des M. flexor digitor. comm. long., aussen der Ursprung des M. extensor digitor. brevis und die Sehnen und Sehnenscheiden der M. M. peronei mit abgehoben werden. Es folgt die Eröffnung des Gelenkes zwischen Proc. ant. calc. und Os cuboides und von hinten her die der Gelenkverbindung zwischen Talus und Calcaneus. Die Bänder des Sinus Tarsi sind jetzt von hinten und von vorn her zugänglich und werden durchschnitten; endlich isolirt man das Sustentaculum tali, wobei das Talonaviculargelenk eröffnet wird. Die Drainage erfordert einen Quer- und einen Längsdrain; der plantare Lappen wird wieder nach oben angenäht. Die Knochenreproduction ist nach Resection wegen Schussverletzungen gewöhnlich befriedigend, bei Resection wegen Myelitis granulosa meist gering. Das Gehen ist dann später etwas gestört, weil der hintere Stützpunkt des Fussgewölbes zum Theil verloren geht.

Der *Talus* fällt sowohl bei der Resection des Talocrural- wie bei der des Talotarsalgelenkes in den Sägeschnitt; auch kann hierbei seine Exstirpation nothwendig werden. Vgl. über diese Operation § 541. Bei dem *Os naviculare*, dem *Os cuboides*, den *Ossa cuneiformia* handelt es sich kaum um die Entfernung eines Stückes der betreffenden Knochen, also um eine Resection im engeren Sinne des Wortes. Hier ist die gewöhnliche Aufgabe die *Totalresection* oder *Exstirpation* des ganzen Knochens aus allen seinen Verbindungen. Die häufigste Indication, die Myelitis granulosa mit Ausgang in Eiterung, die sog. Caries der Fusswurzelknochen, wurde §§ 516 und 517 besprochen. Doch können auch Schusswunden und ähnliche Verletzungen im Frieden den Anlass zur Operation abgeben. Die Schnitte zum Freilegen der Knochen werden meist auf dem Rücken des Fusses, unter Schonung der Sehnen, geführt. So müssen z. B. bei Resection des Os naviculare die Sehnen der M. M. tibiales, bei Resection des Os cuboides die Sehne des M. peroneus longus geschont werden. Die Resectionen wegen Myelitis granulosa bestehen oft nur in einem *Evidement* der Marksubstanz, so dass die gesunden Corticallamellen erhalten und die Nachbargelenke uneröffnet bleiben. Freilich treten danach in den Wundhöhlen oft Recidive der tuberkulösen Granulationsbildung ein, so dass man nicht selten zu grösseren Operationen, zu ausgedehnten Resectionen mehrerer der genannten Knochen, endlich sogar zur Amputation (§§ 545—549) genöthigt wird.

An den *Metatarsalknochen werden Resectionen* durch die Myelitis granulosa (§ 516) und sehr selten durch Chondrome (§ 536) indicirt. Die Technik der Resection ist den analogen Operationen an den Metacarpalknochen (§ 428) so gleich, dass eine wiederholte Beschreibung des Verfahrens nicht nothwendig erscheint. Wenn möglich soll bei der Resection die obere Gelenkfläche des Os metatarsi erhalten bleiben, damit nicht das Gelenk zwischen ihm und dem anstossenden Tarsalknochen, dem Os cuboides, oder den drei Ossa cuneiformia, verletzt und so einer Eiterung in diese Gelenkspalten der Weg eröffnet werde.

Was die *Resection an den Zehen* betrifft, so ist sie fast niemals an einem anderen Gelenke indicirt, als an dem ersten Metatarsophalangealgelenke, und zwar durch die schweren Folgezustände des Hallux valgus, welche in § 534 geschildert

wurden. Die übrigen Zehengelenke sind so klein und von so geringer functioneller Bedeutung, dass, wenn ihre entzündlichen Processe nicht durch Gelenkincision beherrscht und geheilt werden können und schwere Erkrankungen oder functionsstörende Verkrümmungen vorliegen, die Exarticulation der kranken Zehe näher liegt, als die Resection. So mag es genügen, hier die *Resection des ersten Phalangometatarsalgelenkes* kurz zu beschreiben. Sie wurde bei Hallux valgus von C. Hueter (1874) zuerst empfohlen und geübt, jedoch nur in Fällen, in welchen schon Eiterung eingetreten war. Später operirten Frank H. Hamilton und C. Hueter auch ohne vorgängige Eiterung bei bedeutender Schmerzhaftigkeit und erzielten immer gute Erfolge.

Man führt am Innenrande des Fusses einen kurzen, das Periost trennenden Längsschnitt auf den gewucherten Theil des Capitulum ossis metatarsi, hebt mittelst Elevatorium die Weichtheile sammt dem Periost und den Sehnenscheiden von der Knochenfläche ab und decapitirt mit der Stichsäge oder der schneidenden Knochenzange. Die Blutung ist ganz unbedeutend. Die einzige Gefahr könnte durch Eiterung der Sehnenscheiden und nachfolgende Phlegmone entstehen, aber durch subperiostale und subcapsuläre Resection, sowie durch sorgfältige Aseptik bei Operation und Verband sinkt diese Gefahr auf Null. Sorgt man für freien Abfluss der Wundsecrete, so füllt sich die Höhle schnell mit Granulationen aus, und wenn auch in Folge des höheren Alters die Knochenneubildung nur unvollkommen ist, so bildet sich doch zwischen Zehe und Os metatarsi ein festes derbes Gewebe, welches das Gehen um so eher wieder gestattet, als der Kranke auf der intacten Plantarfläche auftritt.

Modificationen der Operationen sind in neuerer Zeit (1885 und 1886) von Reverdin und Riedel angegeben worden. Beide lassen das eigentliche Köpfchen des Metatarsusknochens intact, *damit es als Stütze bei dem Gehen erhalten bleibe* und meisseln nur die innere exostotische Partie ab. Reverdin fügt hierzu das Ausmeisseln eines Keiles aus der Diaphyse dicht oberhalb des Caput ossis metatarsi I, und Riedel die Resection der Basis des Os phalang. I.

§ 544. Exarticulatio digitorum pedis. Amputatio metatarsea nach Sharp. Exarticulatio tarsometatarsea nach Lisfranc.

Ueber die Indicationen zu diesen Operationen vgl. die §§ 506, 511, 516, 517, 535, 536; besonders häufig gibt Erfrierungsgangrän (§ 511) die Veranlassung.

Die Exarticulation einzelner Zehen wird am besten mit dem Ovalärschnitte vorgenommen. Dieser wird genau so ausgeführt, wie bei der Exarticulation eines Fingers (§ 430). Die Spitze des Ovals liegt auf der Dorsal-, die Basis auf der Plantarfläche; die Narbe bildet auf der Dorsalfläche einen Längsstreifen. Nach Exarticulation einer Zehe kann es bei geringer Breite der erhaltenen Stumpfdecke nothwendig sein, das Capitulum ossis metatarsi mit der Liston'schen Zange (Allg. Thl. Cap. 28) abzukneifen, um eine Nahtvereinigung mit geringerer Spannung zu sichern. Doch soll man nicht ohne Noth das Caput ossis metatarsi I entfernen, weil mit demselben einer der Hauptstützpunkte des Fussgewölbes verloren geht. Was die Blutung betrifft, so genügt in der Regel die Ligatur der beiden plantaren Arterien, welche am Seitenrande jeder Zehe liegen; zuweilen sind auch dorsale Aeste mit der Ligatur zu versehen.

Zur Exarticulation der fünf Zehen, welche zuerst von Lisfranc vorgeschlagen wurde, umgreift man mit der linken Hand sämmtliche Zehen und stellt sie in die stärkste Plantarflexion. Nachdem so die Haut an der Dorsalseite gespannt ist, führt man mit schräg gegen die Capitula ossium metatarsi

gerichteter Messerschneide einen Schnitt, welcher sich von dem Capitulum ossis metatarsi I bis zum Capitulum ossis metatarsi V quer über die Grenze zwischen Zehenhaut und Hautdecke des Mittelfusses erstreckt und von einer Zehencommissur zur anderen fortgeführt wird. Der Schnitt dringt sofort durch die Strecksehnen der Zehen, und es werden nun die fünf Phalango-Metatarsalgelenke durch quere Trennung der Kapseln und unter Durchschneidung der Seitenbänder breit geöffnet. Ein zweiter Schnitt verläuft an der Plantarseite, während die linke Hand die Zehen in dorsalflectirte Stellung erhebt, zieht wieder von einer Commissur der Zehen zur anderen und verbindet die Endpunkte des ersten dorsalen Schnittes. Da die plantaren Zehencommissuren um etwa 1 ½ Cm. weiter nach vorn liegen als die dorsalen, so wird durch diesen plantaren Schnitt ein Lappen abgegrenzt, welcher zur Deckung der Metatarsalköpfchen die nöthige Länge besitzt. Für den grösseren Kopf des Os metatarsi I muss der Lappen etwas länger gebildet werden. Nun nimmt man die fünf Zehen im Zusammenhange mit einander aus den Weichtheilen heraus. Die Nahtvereinigung erfolgt in der ganzen Breite der Wunde; ein dünnes Drainrohr kann quer unter die Nahtlinie gelegt werden. Am Lebenden wird diese Operation bei Frostgangrän der fünf Zehen ausgeführt, concurrirt aber mit der Amputatio metatarsea. Das Gehen bleibt nach der Heilung fast ganz normal, da das Fussgewölbe nicht verletzt wurde.

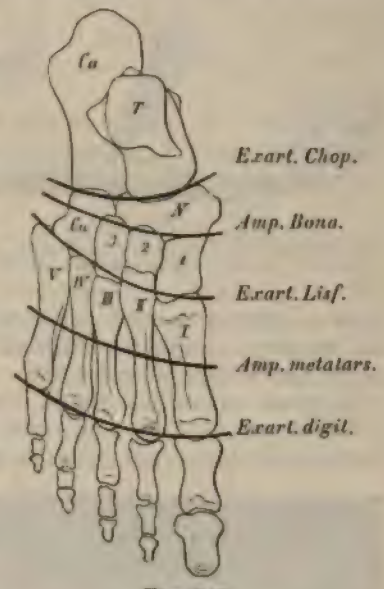

Fig. 349.
Schematische Zeichnung zur Erläuterung der Fussamputationen. Ca Calcaneus. T Talus. N Os naviculare. Cu Os cuboides. 1. 2. 3 Ossa cuneiformia. I. II. III. IV. V Ossa metatarsi.

Die *Amputatio metatarsea* ist die älteste der partiellen Fussamputationen und wurde von Sharp 1765 zuerst ausgeführt. Man beginnt die Operation mit zwei Längsschnitten, welche etwas unterhalb der Bases des 1. und 5. Metatarsalknochens anfangend am inneren und äusseren Fussrande herunterziehen und an den Köpfchen der genannten Ossa metatarsi enden. Nun folgt ein dorsaler und ein plantarer Verbindungsschnitt und das Zurückpräpariren des dorsalen, wie des plantaren Lappens. Die Knochen werden, einer nach dem anderen, oder auch gleichzeitig mit einer Phalangensäge durchtrennt, nachdem die Weichtheile in den Zwischenknochenräumen mit einem schmalen Messer durchschnitten sind. Die Naht kommt auf den Fussrücken zu liegen. Das Resultat dieser Amputation ist ein äusserst brauchbarer Stumpf. Kein Muskel, der den Fuss als Ganzes bewegt, hat seine Insertion verloren. Das Fussgewölbe bleibt intact; denn wenn auch von seinen beiden vorderen Stützpunkten — Tuberositas ossis metatarsi V und Köpfchen des Os metatarsi I — der letztere verloren gegangen ist, so tritt für ihn der Stumpf des I. Metatarsusknochens vollständig ein.

Der *Exarticulation des Metatarsus,* der Exarticulatio tarso-metatarsea nach Lisfranc (1815) soll eine genaue Betastung der betreffenden Gelenklinie vorausgehen. Auf der Aussenseite ist sie durch die Tuberositas ossis metatarsi V deutlich markirt; innen suche man die Tuberositas ossis navicularis auf und bestimme einen ungefähr 4 Cm. weiter nach vorn gelegenen Punkt. Da beide Punkte nicht sichtbar, sondern nur fühlbar sind, so müssen sie mit Daumen und Zeige-

finger der linken Hand fixirt werden, während die Vola der linken Hand die Zehen in Plantarflexion drängt. Nun werden die beiden markirten Punkte durch einen *dorsalen Querschnitt* (Fig. 350 a q q) verbunden, welcher in einem Zuge Haut und Strecksehnen trennt. Das Eindringen in die Gelenkspalten beginnt man am besten an der Aussenseite, und zwar sowohl am rechten, wie am linken Fusse, weil die Tuberositas ossis metatarsi V eine sichere Marke abgibt. Nachdem der Fuss stark plantarwärts gedrängt und adducirt ist, wird ein kurzes Messer dicht hinter der Tuberositas ossis metatarsi V angesetzt und senkrecht zur Axe des Fusses geführt, bis es auf das Os cuboides stösst. Nun wendet man die Schneide um 45° nach vorn, dreht sie aber sehr bald wieder in die frühere Richtung und findet an dem Os cuneiforme III einen Halt (Fig. 350 b). Dieses dritte Keilbein springt bekanntlich um 3—5 Mm. nach unten vor und muss mit drei kleinen, senkrecht auf einander stehenden Schnitten umgangen werden. Die Gelenkspalte zwischen Os cuneiforme II und Os metatarsi II liegt nun wieder genau in der Fortsetzung des vorderen Randes des Os cuboides. Ist auch sie eröffnet, so fehlt nur noch die Trennung der Gelenkverbindung zwischen Os cuneiforme I und Os metatarsi I. Sie wird am besten vom inneren Fussrande her in Angriff genommen. Man setzt das Messer 3 Mm. unterhalb der verlängerten Gelenklinie des Os cuboides und Os cuneiforme II auf den inneren Fussrand auf und schneidet ungefähr im Winkel von 45° nach vorn, während zugleich der plantarwärts gedrängte Fuss abducirt wird. Ein senkrechter, zwischen 1. und 2. Keilbein geführter kurzer Schnitt vollendet die Exarticulation auf der ganzen Linie. Nun vertauscht man das kurze Messer mit einem mittelgrossen Amputationsmesser, führt am äusseren und inneren Fussrande die zwei den Plantarlappen begrenzenden *Längsschnitte* (Fig. 350 a ll), setzt das Messer dann quer in die Gelenkspalte und schneidet, nach Durchtrennung der plantaren Bänder, den Sohlenlappen aus. Dieser soll nicht zu kurz ausfallen und ungefähr die Form einer Kamasche erhalten, d. h. es soll der Lappen entsprechend dem Os cuneiforme I am längsten sein und bis zu den Ossa sesamoidea, also bis nahe an das Caput ossis metatarsi I reichen, dann aber nach aussen allmälig kürzer werden. Diese eigenthümliche Begrenzung des Lappens entspricht der verschiedenen Höhe des zu bedeckenden Knochenstumpfes. Das Os cuneiforme I ist etwa 4 Cm. hoch, das Os cuneiforme II etwas niedriger, noch niedriger das Os cuneiforme III, und das Os cuboides nimmt von seinem

Fig. 350 a.
Schnittführung für Lisfranc's Amputation. q q Querschnitt. l l Längsschnitt.

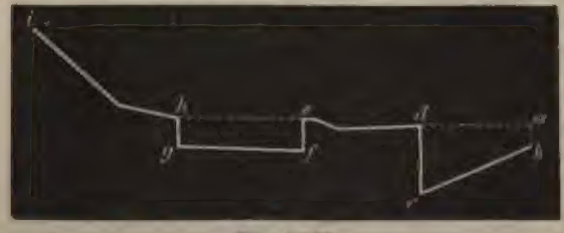

Fig. 350b.
Verlauf der Lisfranc'schen Gelenklinie, rechts. b medialer, i lateraler Endpunkt. ab = 3 Mm., de = 9 Mm., ef = 4,5 Mm., gh = 4 Mm. (Nach van Walsem 1887.)

inneren zum äusseren Theile immer mehr an Höhe ab. Drainage und Naht erfolgen wie bei den vorhergehenden Operationen.

Der Lisfranc'sche Stumpf gestattet schon nicht mehr ein ungestörtes Gehen, weil bei jedem Schritte statt der ganzen Länge der Fusssohle nur noch der kurze Stumpf abgewickelt werden kann. Hierzu kommt, dass das Fussgewölbe von seinen drei Stützpunkten zwei, das Caput ossis metatarsi I und die Tuberositas ossis metatarsi V, verloren hat. Der Fuss sinkt daher etwas in Plantarflexion und Abduction; er bekommt eine leichte Equino-Valgus-Stellung, welche durch eine vorn und innen erhöhte Korksohle ausgeglichen werden muss.

Was die Blutung betrifft, so sind bei der Exarticulation, wie bei der Amputation im Metatarsus mindestens drei Arterien zu unterbinden: 1) der Endast der A. tibialis ant., zwischen der Sehne des M. extensor hallucis und den Sehnen des M. extensor digitor. comm.; 2) der stärkere äussere Endast der A. tibialis post., welcher zwischen dem Aussenrande des M. flexor. digitor. brevis und der kurzen Kleinzehenmusculatur liegt; 3) der schwächere innere Endast der A. tibialis post., zwischen dem Innenrande des M. flexor digit. brevis und der kurzen Grosszehenmusculatur.

Der aseptische Verband soll bis über die Malleolen reichen, und die fixirenden Binden müssen mit einigen Stapestouren (Allg. Thl. Cap. 30) den Unterschenkel oberhalb der Malleolen umfassen, damit der Verband nicht vom Fusse abgleiten kann.

Die verschiedenen Indicationen erfordern zuweilen kleine Abweichungen von den eben beschriebenen Methoden; doch darf hierbei niemals das Princip verlassen werden, dass *die Stumpfdecke von den Weichtheilen der Planta pedis gewonnen werde* und die Narbe auf die Rückenfläche des Fusses zu liegen komme. Narben, welche durch Benutzung dorsaler Weichtheile den vorderen Abschnitt der Planta pedis einnehmen, sind beim Gehen schmerzhaft und stören durch Geschwürsbildung die spätere Gebrauchsfähigkeit.

§ 545. Die Amputationen am vorderen Theile des Tarsus nach Bona, Chopart und Blasius.

Der Anfänger im Operationscursus verirrt sich bei der Ausführung der Lisfranc'schen Exarticulation zuweilen in die Gelenklinie *hinter* den Ossa cuneiformia, während er die Linie *vor* diesen Knochen aufsuchen will. Wenn dann die Operation noch durchgeführt werden soll, so muss man zwischen Os naviculare und Ossa cuneiformia exarticuliren. Dann aber stösst die Trennungslinie aussen auf die Mitte des Os cuboides, und dieses muss quer durchsägt werden, will man anders in gerader Linie absetzen (Fig. 349, § 544). Diese Operation bezeichnet man als die *Amputation von* Bona; sie ist eine Mischung von Exarticulation am inneren und von Amputation am äusseren Theile des Fusses und deshalb nicht zu empfehlen. Am Lebenden kommt sie sehr viel seltener zur Ausführung, als die Operation von Lisfranc oder die gleich zu beschreibende von Chopart. Die Lappenbildung ist dieselbe wie bei dem Lisfranc'schen Schnitt (§ 544); nur liegt die Grenze des Lappens etwas weiter hinten.

Die *Exarticulation nach* Chopart (1791) wird in der Gelenkverbindung zwischen Talus und Calcaneus einer-, Os naviculare und Os cuboides anderseits ausgeführt. Die beiden Gelenkspalten, von welchen eine dem Talus und dem Os naviculare, die andere dem Calcaneus und dem Os cuboides angehört, haben zwar getrennte Synovialhöhlen, aber sie liegen in einer Querlinie und werden zusammen als „Chopart'sches Gelenk" bezeichnet Die Bestimmung dieser Querlinie

ist innen leicht, wo die Tuberositas oss. navicularis deutlich zu fühlen ist, aussen dagegen schwierig, weil hier eine hervorragende Knochenmarke fehlt. Man muss von der Spitze der Tuberositas ossis metatarsi V, welche den kurzen, äusseren Seitenrand des Os cuboides überragt, einen Centimeter weiter nach hinten abmessen, um die Gelenkspalte zwischen Os cuboides und Proc. anter. calcanei zu bestimmen. Der innerste und äusserste Punkt der Querlinie wird nun, wie bei Lisfranc's Operation, mit Daumen und Zeigefinger der linken Hand fixirt. Im Uebrigen verläuft die Operation in ihren einzelnen Acten genau wie jene (§ 544), so dass hier eine wiederholte Darstellung unterlassen werden kann. Auch die Form des Lappens muss ähnlich werden, weil wieder die Gelenkfläche des Caput tali doppelt so hoch ist, als die des Processus anter. calcanei; doch fällt die vordere Lappengrenze nicht bis an die Ossa sesamoidea, sondern nur bis in die Mitte des Os metatarsi I. Dieselben Arterien, wie bei Lisfranc's Operation (§ 544, Schluss), kommen zur Ligatur, nur sind sie hier erheblich stärker als weiter vorn. Die Prognose quoad vitam ist sehr gut, soweit sie nicht durch die indicirende Erkrankung getrübt wird. Schede berechnet aus 156 Fällen eine Sterblichkeit von 13,2%. Unter Aseptik ist die Heilung prima intent. die gewöhnliche.

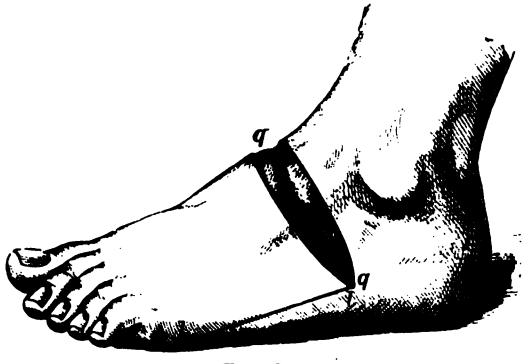

Fig. 351.
Schnittführung für Chopart's Exarticulation.
q q Querschnitt. ll Längsschnitt.

Die functionelle Prognose der Chopart'schen Exarticulation bedarf einiger Bemerkungen. Dass der Gang nach dieser Operation nicht normal werden kann, versteht sich von selbst, es bleibt ja nur ein Stumpf des Fusses übrig. Doch ist die Länge der Extremität noch die normale, und wenn der Gang auch einen stampfenden Charakter erhält, weil eben die Abwickelung des Fusses auf dem Boden fehlt, so würde er immer noch befriedigend sein. Es kann aber der besondere Fall eintreten, dass sich nach Heilung der Wunde der Stumpf des Fusses in *Pes equinus-Stellung* begibt. Es werden nämlich bei der Chopart'schen Exarticulation alle Sehnen am Fusse oberhalb ihrer Insertionen abgetrennt, mit einziger Ausnahme der Achillessehne, welche nun den hinteren Fortsatz des Calcaneus nach oben zieht, ohne dass ein Antagonist den Rest des Fusses wieder in Dorsalflexion bringen könnte. So stellen sich die Gelenkflächen des Caput tali und des Proc. ant. calcanei mit der Narbe nach unten gegen den Fussboden; der Fuss verliert seine plantare Gehfläche und die Narbe wird durch Druck gereizt. *Man kann deshalb der Ausführung der* Chopart'schen *Exarticulation die Tenotomie der Achillessehne vorausschicken,* wobei die Regeln des § 521 zu beachten sind. Nothwendig ist aber dieses Verfahren nicht mehr; denn bei aseptischem Verlaufe der Wunde und schneller Heilung gewinnen die übrigen Sehnen rasch wieder ihre Insertion in der Narbe, und es entsteht kein Pes equinus, welcher übrigens auch später noch durch Tenotomie der Achillessehne beseitigt werden könnte. Nach Ross ist die Pes equinus-Stellung des Chopart'schen Amputationsstumpfes mehr willkürlich, da das Fussgewölbe an seinem höchsten Punkte getrennt wird und der Stumpf stark gesenkt werden muss, um für den Rest des Fussgewölbes am Innenrande einen neuen Stützpunkt (Fusspunkt) zu gewinnen.

Ross empfahl daher einen Schuh tragen zu lassen, dessen Sohle nach vorn ansteigt; dieser corrigirt die Senkung und ermöglicht ein ganz schmerzloses Gehen. Sonach ist es keineswegs zulässig, wegen dieser Neigung des Stumpfes zur Plantarflexion die ganze Operation zu verwerfen, wie es früher von einzelnen Autoren geschah. Die Chopart'sche Operation ist vielmehr eine werthvolle Methode, deren Erfolg durch genaue Ueberwachung des Stumpfes, eventuell durch Correction der Stellung gesichert werden kann. Schede berechnet die functionellen Misserfolge nur auf 9,5 %.

Blasius empfahl nach Vollendung der Chopart'schen Exarticulation die beiden Gelenkflächen des Talus und Calcaneus mit der Säge abzutragen und hierdurch die Exarticulation in eine Amputation umzuwandeln. Er wollte mit dieser *Amputatio talocalcanea* sowohl die kleine Hervorragung des Caput tali entfernen, als der Gefahr der Knorpelnekrose vorbeugen. Beide Motive sind nicht stichhaltig. Das Caput tali stört bei reichlicher Stumpfdecke die Heilung nicht, und bei aseptischem Verlauf tritt auch keine Knorpelnekrose ein. Die Methode kann deshalb als überflüssig bezeichnet werden.

§ 546. Die Exarticulatio sub talo nach de Lignerolles und Textor.

Die *Exarticulatio sub talo,* von Lignerolles zuerst vorgeschlagen, wurde von Caj. Textor (1841) zum ersten Male am Lebenden ausgeführt. Der Fuss wird hierbei im Talotarsalgelenke herausgelöst, so dass von allen Fusswurzelknochen nur der Talus in Verbindung mit den Unterschenkelknochen zurückbleibt. Die Seltenheit der Indication für diese Operation — Verletzung oder Erkrankung sämmtlicher Knochen der Fusswurzel mit Ausnahme des Talus — sowie ihre immerhin etwas schwierige Ausführung erklären es, dass sie nur langsam in Aufnahme kam.

Die Weichtheilschnitte, welche Textor der Jüngere und B. v. Langenbeck angegeben haben, sind ähnlich wie bei der noch zu beschreibenden Amputation nach Pirogoff. Der erste Schnitt beginnt am Malleolus ext., durchsetzt bei rechtwinkeliger Stellung des Fusses die Sohle und endet unterhalb des Malleolus internus am Sustentaculum tali. Ein zweiter, dorsaler Schnitt verläuft vom Sustentaculum tali aus nach vorn bis vor die Gelenkspalte des Talonaviculargelenkes, um von da gegen die Spitze des Malleolus ext. zurückgeführt zu werden — Kamaschenschnitt. Am Malleolus ext. treffen sich beide Schnitte im spitzen Winkel. So wird ein kurzer vorderer Lappen gebildet, welcher das Collum und den oberen Rand des Caput tali zudecken soll. Von dem zweiten Schnitte aus dringt man sofort in das Talonaviculargelenk ein, eröffnet seine Kapsel breit und erreicht bei extremer Plantarflexion des Fusses von hier aus den Sinus tarsi, dessen Bänder durchschnitten werden müssen. Es öffnet sich jetzt das hintere Gelenk zwischen Calcaneus und Talus. Den Calcaneus lässt man nunmehr immer weiter nach vorn heraustreten, indem man ihn aus der Fersenkappe auslöst. Hierbei muss die Schneide des Messers stets gegen die Knochenfläche des Calcaneus gerichtet sein, damit die Weichtheile der Fersenkappe nicht durch Schnitt oder Stich verletzt werden. Es folgt die Ablösung der Achillessehne von der hinteren Fläche des Calcaneus und endlich, während die Fussspitze senkrecht zur Bodenfläche nach unten gestellt wird, das Abtrennen der Weichtheile der Planta von der unteren Fläche des Calcaneus. Zu unterbinden sind die Art. tibial. antica und postica. Die erhaltene Fersenkappe dient als Stumpfdecke für die untere und die vordere Fläche des Talus. Bei der Operation muss man sich besonders vor der Verletzung des Talocruralgelenkes hüten, welches sonst vereitern könnte, aber auch vor der Eröffnung des Gelenkes zwischen Calcaneus und Os cuboides. Dieses

fällt zwar mit weg; wird es aber im Anfange der Operation verletzt, so verliert man den festen Hebel, durch welchen sich die Bewegungen an der Fussspitze auf den Calcaneus übertragen. Die Ausschälung des Calcaneus aus der Fersenkappe, welche ohnehin nicht leicht ist, wird dann sehr schwierig.

Die älteren Methoden dieser Operation nahmen, wie die Methode von Malgaigne, die Stumpfbedeckung vom inneren Fussrande, oder wie die von Verneuil vom Fussrücken, so dass entweder die Narbe in das Bereich der Gehfläche kam, oder die dünne Haut des Fussrückens eine mangelhafte Bedeckung der vorspringenden Knochentheile bildete. Die oben beschriebene Methode steht, was die Stumpfbedeckung durch die dicke Fersenhaut betrifft, der Amputation Pirogoff's gleich; auch ist die Länge des Beines nach beiden Operationen ziemlich dieselbe. Die untere Fläche des Talus, welcher im Talocruralgelenke beweglich bleibt, bildet eine kurze Wölbung, die das Körpergewicht sehr gut trägt. Die Sterblichkeit nach der Operation ist gering; sie wird von Schede, welcher 32 Operationen dieser Art zusammenstellt, auf 6 % berechnet.

§ 547. Die osteoplastischen Amputationen des Fusses nach Pirogoff und nach Wladimiroff-Mikulicz.

Der Würdigung der werthvollen Methode, die wir Pirogoff (1852) verdanken, schicken wir die Regeln voraus, nach welchen sie ausgeführt werden soll. Der Fuss wird über den Rand des Operationstisches gezogen und von der linken Hand in rechtwinkelige Stellung zum Unterschenkel gebracht. Man führt nun den ersten Schnitt in Steigbügelform (ss, Fig. 352) vom untersten Rande des einen Malleolus senkrecht nach unten, quer durch die Planta pedis, bis zum untersten Rande des anderen Malleolus. Dieser Schnitt fällt bei rechtwinkeliger Stellung des Fusses genau in die Längsaxe des Unterschenkels und soll in einem Zuge die Weichtheile bis auf den Calcaneus trennen. Nun drängt man mit der linken Hand die Fussspitze nach abwärts in das Extrem der Plantarflexion, so dass die Theile am Dorsum pedis die für die Durchschneidung nöthige Spannung erhalten. Der zweite Schnitt verbindet die Endpunkte des ersten in querer Richtung über den Fussrücken hin (qq, Fig. 352) und führt unter kräftigem Messerzuge sofort in den vorderen Abschnitt des Talocruralgelenkes. Die Talusrolle tritt nach vorn und gestattet, die Schneide des Messers schräg von vorn nach hinten so zwischen den Talus und die beiden Malleolen einzusetzen, dass die Seitenbänder, innen das Ligam. deltoides, aussen das Ligam. talo-fibulare ant., das Ligam. calcaneo-fibulare und endlich das Ligam. talo-fibulare posticum getrennt werden. Unter dem plantarflectirenden Drucke der linken Hand tritt der Talus immer weiter nach vorn hervor, so dass man endlich an seinem hinteren Rande, wieder in der Richtung des erstgeführten Steigbügelschnittes, den Calcaneus umschneiden kann. Dieser wird nun so durchsägt, dass die Sägefläche

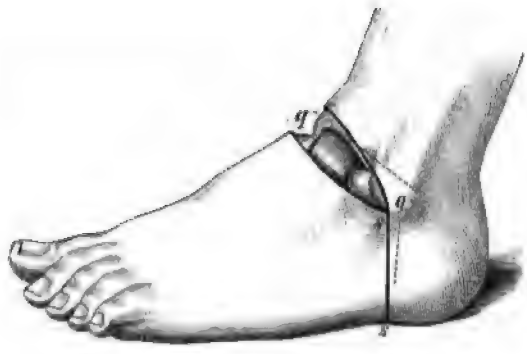

Fig. 352.
Schnittführung für Pirogoff's Amputation. Die gestrichelten Linien deuten die Sägeschnitte an. s s Steigbügelschnitt. q q Querschnitt.

von hinten und oben nach vorn und unten verläuft (Günther). Endlich müssen, nachdem durch die Trennung des Calcaneus der Fuss weggefallen ist, die Malleolen umschnitten und mit der Säge der Art abgetragen werden, dass auch die Gelenkfläche der Tibia, aber auch nur diese mit entfernt wird.

Die Richtung des Sägeschnittes durch das Fersenbein hat mit der Zeit eine Modification erfahren. Pirogoff hatte anfangs quer durchsägt, so dass der Fersenstumpf um volle 90° gedreht werden musste, um auf die Tibia zu gelangen. Sehr bald fand man aber, dass dies in manchen Fällen auf unüberwindliche Schwierigkeiten stiess, die theils auf die Infiltration der Weichtheile, theils darauf zurückgeführt werden mussten, dass bei manchen platt gebauten Füssen die seitlichen Weichgebilde von vornherein zu kurz gewachsen waren (v. Linhart). Die Durchschneidung der Achillessehne, die man empfohlen und geübt hat (B. v. Langenbeck, C. Hueter u. A.), nützt bei infiltrirten Weichtheilen wenig, das nachträgliche Absägen aber macht einen der Vortheile der osteoplastischen Amputation illusorisch. Günther hat daher schon sehr bald (1859) nach dem Bekanntwerden der Pirogoff'schen Operation für alle Fälle den oben angegebenen schrägen Sägeschnitt empfohlen. Der Fersenstumpf bedarf dann nur einer Drehung von ca. 45° und lässt sich ohne Gewalt der Tibia adaptiren. In sehr präciser Weise hat Busk (1866) die Richtung des Schnittes angegeben. Er führt ihn genau von der hinteren Grenze der Gelenkfläche für den Talus zum unteren Rande derjenigen für das Os cuboides. Dabei betont er mit vollem Recht, dass auf diese Weise gerade der Theil der Ferse den Stumpf bedecke, welcher auch unter normalen Verhältnissen den Boden berührt.

Nach vollendeter Absetzung des Fusses folgt die Unterbindung der A. tibialis ant. im vorderen, der A. tibialis post. im unteren Schnitte an der Planta pedis, sowie anderer etwa spritzender Aeste. Vorstehende Sehnenstümpfe, wie die der M. M. peronei, der M. M. tibiales werden mit der Schere im Niveau der Hautwunden abgetragen. Die Vereinigung der Weichtheile, welche abwechselnd mit tiefen und oberflächlichen Nähten vollzogen wird, bringt auch die Knochenflächen in Berührung. Wurden die für das Absägen aufgestellten Regeln genau beobachtet, so ist die Spannung der Nähte gerade gross genug, um den Calcaneus auf die Tibia festzuheften. Vor und hinter den vereinigten Sägeflächen können kurze Drains in die Nahtlinie eingelegt werden. Der aseptische Verband erstreckt sich nach oben bis zur Mitte des Unterschenkels.

Le Fort hat (1873) die Pirogoff'sche Operation in der Weise modificirt, dass er zur Stumpfdecke des Unterschenkels nicht den hinteren Fortsatz des Calcaneus verwendete, sondern seine *untere, auch normal zum Gehen benutzte Fläche;* er vermeidet hierdurch die Umdrehung des Fersenlappens nach vorn, verzichtet aber auf die Stumpfverlängerung. Zur Operation, welche Le Fort bis 1882 etwa 15mal ausgeführt hat, bedient er sich der Roux-Nélaton-Verneuil'schen Weichtheilschnitte für die Exarticulatio sub talo. Der Dorsalschnitt beginnt 2 bis 3 Cm. unterhalb des Malleolus ext., zieht zum vorderen Drittel des Calcaneus und biegt nach vorn convex zum Talonaviculargelenke um, wo er 3 Cm. vom Malleolus int. entfernt endet. Nach Erhebung des Fusses wird ein gleichfalls convexer Plantarlappen gebildet, der quer durch die Fusssohle geht. Die Weichtheile auf dem Fussrücken werden bis zum Talocruralgelenke zurückpräparirt, die inneren und äusseren Bänder durchschnitten, als wollte man den Fuss exarticuliren. Dann isolirt man die hintere Fläche des Calcaneus mit Schonung der Insertion der Achillessehne, setzt eine Butcher'sche Bogensäge, das Sägeblatt dem Bogen zugekehrt, hinten an und sägt den Calcaneus von hinten nach vorn horizontal durch. Es folgt die Lostrennung des nun beweglich gewordenen Fusses im Gelenke zwischen Calcaneus und Os cuboides, sowie das Umschneiden und Absägen der Knö-

chel und der Tibiagelenkfläche. Der Fersenlappen wird mit Heftpflasterstreifen gegen die Tibia gedrückt. Die functionellen Resultate Le Fort's wie auch Anderer, welche die Operation ausführten (Duménil, Boeckel), waren recht befriedigende.

Für specielle Fälle, in welchen die Hautdecke der äusseren Fersengegend durch Verletzung, Erfrierung, Geschwüre oder Narbenbildung zerstört und zur Stumpfdecke untauglich geworden ist, empfiehlt Tauber (Warschau 1885), den osteoplastischen Lappen ganz von der Innenseite zu nehmen, das Fersenbein in der Längsaxe zu durchsägen und den *inneren Abschnitt desselben auf die angefrischten Unterschenkelknochen* zu implantiren. Der Weichtheilschnitt beginnt am äusseren Rande der Achillessehne, zieht horizontal der äusseren Fläche der Ferse entlang, dicht unter dem Malleolus ext., bis zur Chopart'schen Gelenklinie und geht in diese einbiegend quer über den Fussrücken zum inneren Fussrande und bis zur Sohlenmitte, wo er wieder, rechtwinkelig nach hinten umkehrend, als Längsschnitt mitten in der Planta verläuft und an seinem Ausgangspunkte endet. Es folgt als zweiter Act die Eröffnung des Tibiotarsalgelenkes und die Exarticulation des Talus, worauf der vordere Theil des Fusses in der Chopart'schen Gelenklinie abgesetzt wird. Nun durchsägt man das zurückgebliebene Fersenbein senkrecht in seiner Längsaxe, entfernt seine äussere Hälfte und kann dann die im Lappen liegende innere ohne Mühe gegen die abgesägten Unterschenkelknochen emporschlagen. Als besonderen Vortheil der Methode rühmt Tauber die sichere Schonung der Art. tibial. postica.

In eigenthümlicher Weise musste Schoemaker von der Methode Pirogoff's abweichen, als er diese Operation bei ankylotischem Fussgelenke ausführte. Es wurden nämlich die Sägeschnitte sofort rechtwinkelig aufeinander durch den Calcaneus und durch die Unterschenkelknochen geführt. Dieses Verfahren erscheint als eine Vereinfachung der Operation, und in der That hat Pirrie vorgeschlagen, in allen Fällen, ohne Eröffnung des Talocruralgelenkes, den Calcaneus hinter dem Gelenke, die Unterschenkelknochen oberhalb desselben durchzusägen. Doch werden dann die Weichtheile leicht durch die Sägezähne verletzt; auch kann das Durchsägen nicht so exact geschehen, wie bei der oben beschriebenen Methode.

Eine nothwendige Vorbedingung für die Ausführbarkeit der Pirogoff'schen Amputation und ihrer Modificationen ist der gesunde Zustand des zu erhaltenden hinteren Theiles des Calcaneus. Bei Caries der Fusswurzel (§ 516), einer häufigen Indication zur Amputation des Fusses, ist dies nicht immer der Fall. Hier kann man nach Durchsägung des Calcaneus die Spongiosa des hinteren Stückes mit dem scharfen Löffel auskratzen, oder bei schwerer Erkrankung des Knochens das abgesägte Stück mit dem Elevatorium aus seiner Periosthülle herausheben. Man conservirt so wenigstens das Periost zur Bedeckung der Sägefläche der Tibia. Freilich ist dann, was Länge und Abrundung des Stumpfes betrifft, kein so gutes Ergebniss mehr zu erwarten, wie bei vollständiger Erhaltung des hinteren Abschnittes des Calcaneus.

In den meisten Fällen kommt es nicht zur Eiterung, und die beiden Sägeflächen heilen dann schnell zusammen. So wird eine *osteoplastische Verlängerung des Unterschenkels* durch das hintere Stück des Calcaneus erzielt. Die Länge der Extremität bleibt allerdings immer noch um 2—3 Cm. hinter der des gesunden Beines zurück, aber dieser Unterschied wird mit einer erhöhten Sohle leicht und gut ausgeglichen. Tritt Eiterung ein, so kann freilich die Sägefläche des Calcaneus von der der Tibia abgehoben werden; indessen kommt es bei kräftiger Granulationsentwickelung doch meist noch zu einer festen fibrösen Vereinigung. Eine Schlotterverbindung zwischen Calcaneus und Tibia ist für das Gehen sehr misslich; solche Fälle sind aber nur durch schlechte Ausführung der

Operation, z. B. durch Abtragen eines zu grossen Stückes der Tibia, oder durch ausgedehnte Eiterung bedingt, und beide Missstände können vermieden werden. Die Sterblichkeit nach der Operation berechnete Schede aus 186 Fällen der vorantiseptischen Zeit auf 11,8 %, die Zahl der functionellen Misserfolge auf die sehr kleine Zahl von 7,9 %.

Die Geheilten gehen nach Pirogoff'scher Amputation in der Regel schon nach kurzer Zeit ohne Stock; auch bedürfen sie keiner anderen Prothese, als eines gewöhnlichen Stiefels, welchen man mit zwei Seitenschienen am Unterschenkel befestigt und vorn mit Watte auspolstert. Bei der Syme'schen Amputation im Gebiete der Malleolen (§ 548) und bei der Amputatio cruris oberhalb der Malleolen (§ 549) ist eine solche Prothese schon nicht mehr ausreichend. Nur die Exarticulatio sub talo (§ 546) kann in functioneller Beziehung mit Pirogoff's Amputation auf eine Stufe gestellt werden, doch ist diese Operation viel seltener ausführbar.

Der Pirogoff'schen Operation nahestehend, jedenfalls auf dem gleichen Principe beruhend, ist die *osteoplastische Amputation* oder besser *Resection des Fusses* nach Wladimiroff und Mikulicz. Die Methode wurde zuerst von Wladimiroff (Kasan, 1871) in einem Falle von tuberkulöser Caries der Fusswurzel erdacht und unternommen, blieb indessen in weiteren chirurgischen Kreisen und jedenfalls in Deutschland gänzlich unbekannt. Es erleidet somit das Verdienst von Mikulicz keinen Eintrag, der 1880 die gleiche Operation, mit unwesentlichen Abweichungen in der Schnittführung, wegen eines ausgedehnten syphilitischen Geschwüres der Fersengegend von Neuem ersann und mit Erfolg ausführte. Indicirt ist sie bei Caries der Fusswurzel, welche Talus, Calcaneus und etwa noch die hinteren Theile des Os naviculare und des Os cuboides befallen, aber die Metatarsalknochen gesund gelassen hat, ferner bei Verletzungen und Geschwüren der Fersengegend, welche Mittelfuss und Dorsalfläche des Fusses frei lassen.

Wir beschreiben die Operation, wie sie Mikulicz angibt. Etwas vor der Tuberositas des Os naviculare wird das Messer an den inneren Fussrand angesetzt und ein bis auf den Knochen dringender Schnitt quer durch die Planta bis hinter die Tuberositas des Os metatarsi V geführt. Die Endpunkte dieses Schnittes werden durch einen horizontalen Schnitt verbunden, welcher um die Spitzen beider Malleolen und quer über die Achillessehne verläuft. Nach Durchschneidung dieser Sehne dringt man von hinten her auf das Talocruralgelenk vor und exarticulirt Talus und Calcaneus. Dann werden die beiden Malleolen und die Gelenkfläche der Tibia durch einen horizontalen Sägeschnitt, ähnlich wie bei Pirogoff's Amputation, abgetragen und schliesslich von hinten her die hinteren Gelenkflächen des Os naviculare und des Os cuboides. Mit den Knochen entfernt man auch die von Fistelgängen durchzogene Haut der Fersenkappe, ebenso die Haut am seitlichen Fussrande, soweit sie von den beiden Schnitten eingeschlossen ist. So wird aus der Fusswurzel gleichsam ein grosser rechtwinkeliger Keil herausgeschnitten, dessen scharfe Kante nach vorn und oben gelegen ist, während bei Pirogoff's Amputation der rechte Winkel des Keiles nach hinten und oben sieht. Nun näht man die Hautränder der beiden Schnitte zusammen, wobei die Sägefläche des Mittelfusses auf die der Tibia, also die Fussspitze senkrecht nach unten zu stehen kommt. *Auf der Fussspitze soll der Geheilte später gehen;* die Capitula ossium metatarsi müssen das Körpergewicht tragen. Es ist daher während der Wundheilung durch allmäliges Redressement für eine extreme Dorsalflexion der Zehen zu sorgen, so dass die Capitula ossium metatarsi frei nach unten ragen. Der Stumpf wird meist 1½ Cm. länger als das gesunde Bein, was sich durch Sohlenerhöhung an diesem Beine leicht ausgleichen lässt. Im Gegensatze zu diesem

Auftreten auf dem Stumpfe selbst wollte Wladimiroff den Operirten in einer eigens construirten Prothese gehen lassen und empfahl daher, den Stumpf um mindestens 4 Cm. kürzer zu formen, als der gesunde Fuss. Es liegt hierin wohl der einzige durchgreifende Unterschied zwischen dem Vorgehen der beiden Operateure.

Die anfänglichen Bedenken gegen die Wladimiroff-Mikulicz'sche Operation, welche sich hauptsächlich auf die dauernde Brauchbarkeit des Stumpfes bezogen, sind durch die schon ziemlich reiche Erfahrung widerlegt. Eine 1886 erschienene Statistik von Zesas umfasst 24 Fälle, von welchen 19, sowohl was die Indication zur Operation, als was das Endresultat betrifft, genauer bekannt sind. 16 mal wurde wegen tuberkulöser Caries der Fusswurzel operirt, 1 mal wegen syphilitischer Verschwärung, 1 mal wegen Weichtheilverletzung der Fersengegend, 1 mal wegen deform geheilter Fractur des Unterschenkels. In der grössten Mehrzahl der Fälle gingen die Operirten sehr gut, ohne Maschine, auf den dorsalflectirten Zehen. Dass das Recidiv der Tuberkulose auch hier noch späte Opfer fordert, diesen Vorwurf theilt die Operation mit allen Resectionen und Amputationen wegen tuberkulöser Caries.

§ 548. Die Amputation des Fusses nach Syme. Die Amputatio cruris.

Mich. Jäger hatte schon früher den Vorschlag gemacht, nach Absägen der Malleolen die Fersenhaut zur Deckung der Sägefläche zu benutzen und hatte auch die betreffenden Schnitte angegeben. Am Lebenden hat er die Operation aber niemals ausgeführt. Erst 1842 wurde sie durch Syme (Edinburg) wieder empfohlen und häufig geübt und von Fr. v. Chelius nach Deutschland gebracht. Die Methode ist von der besseren Pirogoff's fast vollständig verdrängt worden.

Die Operation verläuft in ihren ersten Acten genau so, wie die Pirogoff'sche; statt aber den Calcaneus hinter der Talusrolle senkrecht zu durchsägen, schält man den ganzen Calcaneus aus der Fersenkappe heraus. Syme empfahl, im Steigbügelschnitte von der Planta pedis aus zu beginnen; v. Linhart rieth dagegen die Auslösung von oben her vorzunehmen, nachdem das Talocruralgelenk desarticulirt wäre. In der Schwierigkeit dieser Ausschälung liegt ein wesentlicher Nachtheil der Syme'schen Operation. An der hinteren Fläche des Calcaneus wird die Fersenkappe so oft unwillkürlich von der Messerspitze durchstossen, dass Fergusson den Rath gab, man solle diese Oeffnung zum Abflusse der Wundsecrete benutzen. Das wäre nun so übel nicht; aber oft wird die Fersenkappe bei der Auslösung so vielfach durchstochen, dass ihre Ernährung leidet und sie schliesslich abstirbt. Wie die Pirogoff'sche Amputation schliesst auch die Operation Syme's mit dem Abtragen der Malleolen durch die Säge ab, nur ist es hier nicht nöthig, die horizontale Gelenkfläche der Tibia mit abzusägen, weil ja kein Knochen auf die Tibiasägefläche aufgepflanzt werden soll. Am Unterschenkelstumpfe stehen also die horizontale Knorpelfläche der Tibia und die beiden Sägeflächen der Malleolen neben einander. Diese breite Fläche kommt schwer zur Vernarbung, wenn auch nur einzelne Stücke der Fersenkappe absterben. Man sollte daher in allen Fällen, in welchen die Operation Syme's nicht durch die Pirogoff's ersetzt werden kann, statt der ersteren die tiefe Unterschenkelamputation dicht oberhalb der Malleolen ausführen, weil bei dieser eine Sägefläche von viel geringerem Umfange durch die umgebende Haut, unter Ausschluss der Fersenkappe, leicht gedeckt werden kann. Die Sterblichkeit nach der Syme'schen Operation berechnete Schede aus 596 Fällen, mit 65 Todesfällen, auf 10,9 %, also etwas niedriger als die nach Pirogoff's Operation; dagegen betrug die Zahl der functionellen Misserfolge 10 %, 2 % mehr als nach Pirogoff's Operation.

Die tiefe Unterschenkelamputation wurde in früherer Zeit verworfen, weil man die Verletzung der zahlreichen Sehnen und Sehnenscheiden fürchtete, in welchen ehemals oft Eiterungen, Nekrose der Sehnen u. s. w. auftraten. Ein zweiter Grund für die Verwerfung dieser Amputation lag in den mangelhaften Prothesen, mit welchen man die geheilten Amputirten auszustatten pflegte. Diese trugen Stelzen mit einer Hülse, die an das rechtwinkelig gebeugte Knie befestigt wurde. Wenn nun der Unterschenkelstumpf sehr lang war, so stand er weit nach hinten ab und störte nur. Man schrieb daher vor, den Unterschenkel immer an der Grenze des mittleren und oberen Drittels abzusetzen und bezeichnete diese Stelle als den *Ort der Wahl.* Der kurze Stumpf war dann eben lang genug, um ihn bei rechtwinkelig gebeugtem Knie mit der Spina tibiae auf die Stelzenhülse aufzustützen. In heutiger Zeit sind beide Gründe nicht mehr stichhaltig. Die Aseptik verhütet die Eiterung, oder beschränkt sie so weit, dass Vereiterungen der Sehnenscheiden mit Sehnennekrose kaum mehr vorkommen. Auch ist die Sterblichkeit, welche überhaupt nach Amputatio cruris auf einen kleinen Procentsatz aller Fälle gesunken ist, bei der tiefen Amputation noch geringer, als bei der hohen. Endlich erhalten die nach tiefer Amputation Geheilten lange Hülsen, welche an ihrem unteren Ende einen künstlichen Fuss oder eine ganz kurze Stelze tragen. Diese Hülsen schmiegen sich eng an den Umfang des Unterschenkels an, stützen sich etwas gegen die Spina tibiae und gestatten, weil sie um so fester sitzen, je länger der Stumpf ist, ein viel besseres Gehen, als es mit den Kniestelzen der früheren Zeit zu erzielen war.

Wir sind jetzt berechtigt, den Unterschenkel in jeder Höhe zu amputiren, nach unten bis dicht über den Malleolen, nach oben bis dicht unter dem Kniegelenke. Da die Methodik in den verschiedenen Höhen keinen wesentlichen Unterschied zeigt, so soll die Operation beschrieben werden, wie sie ungefähr in der Mitte des Unterschenkels zur Ausführung kommt.

Die bequemste Methode der Amputatio cruris ist der *Zirkelschnitt,* beziehungsweise der Manschettenschnitt. Die Höhe der Manschette muss nach den Regeln bestimmt werden, welche im Allg. Thl. (Cap. 29) aufgestellt wurden. Wenn beispielsweise der Umfang des Unterschenkels an der Stelle, wo die Trennung der Knochen vorgenommen werden soll, 30 Cm. beträgt, so würde nach der dort entwickelten Formel die Höhe des zu bildenden Hautcylinders 5 Cm. betragen; denn $r = \frac{U}{2\pi}$, also wenn $U = 30$ ist, $r = \frac{30}{6} = 5$ Cm. In Anbetracht des Schrumpfens der abgelösten Haut muss man indessen noch $1\frac{1}{2}$—2 Cm. hinzufügen, also den Manschettenschnitt in einer Länge von 7 Cm. führen. Der geübte Operateur verfährt ohne Zahlenberechnung nach dem Augenmasse; dem ungeübten aber ist die Berechnung zu empfehlen. Hierbei ist freilich auch auf die grössere und geringere Retractionsfähigkeit der Haut Rücksicht zu nehmen; die grössere findet sich bei jüngeren Individuen, bei narbiger Haut, bei geringer Entwickelung des Unterhautfettgewebes, und es muss unter solchen Verhältnissen die Manschette etwas höher ausfallen.

§ 549. Methodik der Amputatio cruris.

Man führt auf der Crista tibiae, dem freien äusseren Rande der Tibia, einen Längsschnitt, welcher der Länge der zu bildenden Manschette entspricht (§ 548, Schluss). Der Schnitt beginnt an der Stelle, an welcher später die Durchsägung der Unterschenkelknochen vorgenommen werden soll; er trennt die Haut und das Periost. Auf sein unteres Ende kommt im rechten Winkel ein kurzer Querschnitt, der über die freie Fläche der Tibia bis zu ihrem inneren Rande zieht. Von diesen

beiden Schnitten aus hebelt man mit einem Elevatorium die Haut sammt dem Periost von der freien Fläche der Tibia ab und gewinnt so einen breiten Periostreifen, welcher sich später auf die geöffnete Markhöhle der Tibia legt (über den Nutzen eines solchen Verschlusses der Markhöhle durch Periost vgl. Allg. Thl. Cap. 29). Dieser Theil der Operation ist ein Voract, der fast unblutig verläuft.

Nun erst wird das Bein bis zum Knie frei über den Rand des Amputationstisches gezogen und die A. femoralis durch Fingerdruck des Assistenten oder durch ein Tourniquet geschlossen. Ein zweiter Gehülfe fasst den Fuss, um das Bein in fester Stellung zu erhalten. Jetzt ergänzt man den kleinen Querschnitt zu einem Zirkelschnitte, welcher die Haut im vollen Umfange der Extremität bis auf die Fascie trennt. Es beginnt die Ablösung der Hautmanschette, wobei auf die im Allg. Thl. (l. c.) empfohlene Regel, die Messerschneide stets senkrecht gegen die Fascie zu richten, besonders geachtet werden muss. Bei Verwachsungen der Haut mit der Fascia cruris kann die letztere auch, wie v. Bruns als Regel vorschlug, mit zurückgeschlagen werden. Nachdem der Hautcylinder bis zur Basis der Manschette abgelöst ist, schreitet man am Rande der nach oben zurückgeschlagenen Manschette zur Durchschneidung der Muskeln. Der Operateur, welcher nach aussen von dem Beine steht, setzt das Amputationsmesser von unten her am Innenrande der Tibia ein und führt einen kräftigen Schnitt, der die Wadenmuskeln senkrecht bis auf die Knochen trennt. Dann sticht man die Messerspitze von oben her am Aussenrande der Tibia bis auf das Ligam. interosseum ein und durchschneidet in kräftigem Zuge alle Muskeln, welche zwischen diesem Rande und der Fibula liegen, also den M. tibialis ant., M. extensor hallucis, M. extensor digit. comm. long. Endlich vollendet man die Trennung der Weichtheile, indem man ein schmales, an der Spitze zweischneidiges Messer, die sog. *Cateline,* durch das Ligam. interosseum sticht, um mit demselben vom Spatium interosseum aus noch einmal beide Knochen, Tibia und Fibula, zu umschneiden. Jetzt sind die Knochen für das Durchsägen frei, wobei die Weichtheile mit den Fingern der linken Hand oder mit Listergazestreifen, an Stelle der alten Retractionsbinden, vor der Säge geschützt werden. Bei dem Durchsägen senke man die Säge mit dem Griffende stark nach unten zur Fibula, damit diese etwas früher getrennt werde, als die Tibia (vgl. über diese Regel und über die allgemeine Methodik der Amputationen den Allg. Thl. Cap. 29).

Es folgt die Ligatur der drei Hauptarterien, welche in Fig. 353 in ihrer Lage zu erkennen sind: der A. tibialis ant., der A. tibialis post., der A. peronea. Ein gut geschulter Operateur wird die Lage dieser Arterien kennen und sofort die Schieberpincetten anlegen, ohne dass es nöthig wäre, den Finger- oder Tourniquetdruck von der A. femoralis zu lüften und die Gefässe spritzen zu lassen. Kleinere Muskelarterien sieht man erst, wenn der Druck auf der A. femoralis nachlässt; auch sie werden ligirt. Nicht minder muss auf die Lichtungen der grösseren Venen Rücksicht genommen werden. Bei der häufigen Entwickelung subcutaner und intermusculärer Varicen wird zuweilen eine Menge von Venenligaturen nothwendig, so dass ihre Zahl auf 20 und darüber steigen kann. Im Uebrigen kommt man bei mageren und muskelschwachen Individuen mit etwa 5 Ligaturen aus. Wurde wegen Gangraena senilis (§ 511) amputirt, so hat man es oft mit starren, verkalkten Arterienwandungen zu thun; dann müssen die Seidefäden sehr fest angezogen werden, um die Lichtung der Arterien zu verschliessen. Bricht die Arterie unter dem Drucke des Fadens, so ist sie mit dem umgebenden Bindegewebe zusammen durch Umstechung zu schliessen (Allg. Thl. Cap. 25).

Ist die Wunde trocken, so folgt nun die letzte Carbolirrigation, das Einlegen der Drainröhren in senkrechter Richtung, von der Spitze des Manschettenlängs-

schnittes bis zum tiefsten Punkte des Zirkelschnittes, endlich die Nahtvereinigung von links nach rechts, so dass die Nahtlinie von oben nach unten verläuft. Diese Richtung der Nahtlinie entspricht der zweckmässigen Lagerung der Drainröhren von oben nach unten. Endlich wird der aseptische Verband angelegt, welcher bis oberhalb des Kniegelenkes reichen soll, damit die Binden, welche die Verbandstoffe befestigen, an den Vorsprüngen des Knies einen guten Halt bekommen. Den Stumpf lagert man bei leicht gebeugtem Knie hoch, damit der venöse Rückstrom frei stattfinde, und legt, um die Muskelkrämpfe zu beseitigen, zwei Sandsäcke quer über den Oberschenkel (§ 496).

Bei dem früher gewöhnlichen, septisch-eiterigen Verlaufe der Wunden beobachtete man nicht selten das brandige Absterben der Weichtheile durch den Druck der scharfen Vorderkante der Tibia. V. v. Bruns rieth daher, diesen Rand am Schlusse der Operation mit der Lüer'schen Zange (Allg. Thl. Cap. 28) abzu-

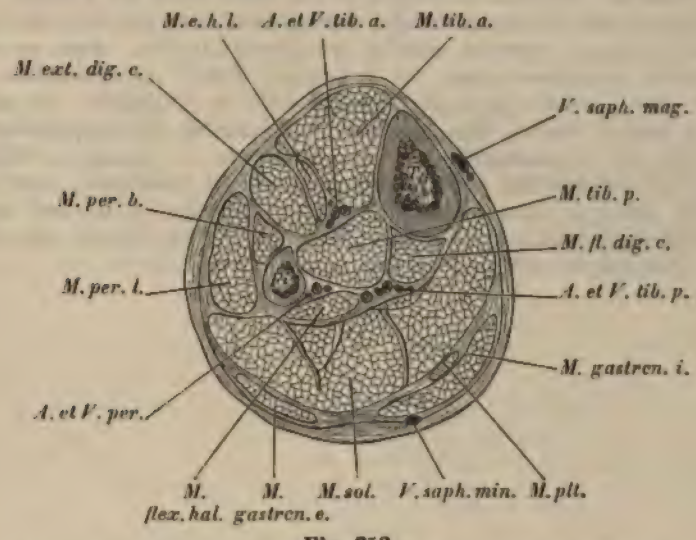

Fig. 353.

Querer Amputationsschnitt durch die Mitte des Unterschenkels (nach Braune).

T. Tibia. — Fi. Fibula. — V. saph. mag. Vena saphena magna. — M. tib. p. Musc. tibialis post. — M. fl. dig. c. Musc. flexor digitorum comm. — A. et V. tib. p. Art. et Vena tibialis post. — M. gastrcn. i. Musc. gastrocnemius int. — M. plt. Musc. plantaris. — V. saph. min. Vena saphena minor. — M. sol. Musc. soleus. — M. gastrcn. e. Musc. gastrocnemius ext. — M. flex. hal. Musc. flexor hallucis long. — A. et V. per. Art. et Vena perones. — M. per. l. Musc. peroneus long. — M. per. b. Musc. peroneus brevis. — M. ext. dig. c. Musc. extensor digitorum comm. — M. e. h. l. Musc. extensor hallucis longus. — A. et V. tib. a. Art. et Vena tibialis ant. — M. tib. a. Musc. tibialis ant.

kneifen. Heilt die Wunde aseptisch, so sieht man von der Kante der Tibia keinen Schaden entstehen; der zuerst gebildete Periostlappen umhüllt zudem die Kante der Art, dass der Stumpf später eine sehr schöne abgerundete Form erhält.

Wie der Zirkelschnitt, so können auch *Lappenschnitte* zur Amputatio cruris benutzt werden. Man formt dann entweder zwei seitliche Lappen, oder einen kurzen hinteren und langen vorderen, oder endlich einen einzigen Lappen, welcher den ganzen Stumpf bedeckt. Das letzte Verfahren eignet sich besonders für solche Fälle, in welchen die Verletzung oder Erkrankung der Weichtheile an einer Seite höher hinauf reicht, als an der anderen. Man benutzt dann den normalen Abschnitt, um aus ihm den Lappen zu bilden. Im Falle der Wahl zwischen einem einzigen vorderen und einzigen hinteren Lappen wird man dem ersteren den Vor-

zug geben, weil er sich wie ein Vorhang über den Stumpf hinüberlegt. Doch lässt sich im Nothfalle auch mit einem hinteren Lappen, der wegen seines Muskelpolsters früher sehr beliebt war, ein gutes Resultat erzielen; nur muss er durch den Verband sorgfältig unterstützt werden, damit die Nähte über der Tibiakante nicht ausreissen.

Helferich (1887) empfiehlt als typischen Weichtheilschnitt bei der Amputatio cruris die Bildung eines inneren Lappens, welcher aus Haut und Fascie bestehen und das Periost der Tibia enthalten soll. Lagert man später den Stumpf auf die äussere Seite, so bedeckt der Lappen, schon seiner Schwere folgend, Weichtheilschnittfläche und Knochen und leidet vor Allem keinen Druck durch die Sägekante der Tibia. Die gleiche Ueberlegung veranlasste v. Mosetig-Moorhof (1887), wenn möglich immer zwei seitliche Hautmuskellappen zu formen, von welchen der äussere den inneren an Grösse übertrifft. Werden diese von hinten anfangend vernäht, so bleibt vorn ein freies Stück des äusseren Lappens übrig, welches nun in einer Querfalte vereinigt wird und lose über die Knochenkante herüberhängt. Aehnlich verfährt Obalinski (1887). Auch er empfiehlt zwei seitliche Hautmuskellappen von U-förmiger Gestalt auszuschneiden und sie dann vor dem Knochen durch Plattennähte breit zu vereinigen. Es soll nicht in Abrede gestellt werden, dass alle diese Modificationen des Lappenschnittes geeignet sind, der Druckgangrän über der Tibiakante zu begegnen; indessen ist auch der Zirkelschnitt frei von diesem unangenehmen Ereignisse, wenn man die Manschette nicht zu kurz schneidet, ein Periostläppchen bildet und vor Allem den Stumpf nicht hohl lagert, sondern durch ein weiches Polster unterstützt, so dass die Weichtheile nicht nach hinten sinken können.

Register zum zweiten Bande.

NAMENREGISTER.

(Die Bezeichnung I. bezieht sich auf die 1. Abth., II. auf die 2. und 3. Abth., III. auf die 4. und 5. Abth. des zweiten Bandes.)

SACHREGISTER.

Verzeichniss der Abbildungen des zweiten Bandes.

1. Abtheilung.

2. und 3. Abtheilung.

4. und 5. Abtheilung.

Druck von J. B. Hirschfeld in Leipzig.